Welsch

Sobotta Histología

Con la colaboración de Thomas Deller

3.ª EDICIÓN



EDITORIAL MEDICA panamericana

Sobotta
Histología

Con la colaboración de Thomas Deller

Sobotta
Histología

Con la colaboración de Thomas Deller

3.ª EDICIÓN

Ulrich Welsch

Profesor y Doctor en Medicina
Doctor en Ciencias Naturales
Instituto de Anatomía, Cátedra II
Ludwig-Maximilians-Universität
Múnich, Alemania

Thomas Deller

Profesor y Doctor en Medicina
Instituto de Neuroanatomía Clínica
Dr. Senckenbergische Anatomie
Goethe-Universität Frankfurt
Fráncfort del Meno, Alemania

EDITORIAL MEDICA panamericana

BUENOS AIRES - BOGOTÁ - CARACAS - MADRID - MÉXICO - PORTO ALEGRE
e-mail: info@medicapanamericana.com
www.medicapanamericana.com

Título del original en alemán
WELSCH. LEHRBUCH HISTOLOGIE. Unter Mitarbeit von Thomas Deller. 3. Auflage
Copyright © 2010 Elsevier GmbH, Múnich
Der Urban & Fischer Verlag
Esta 3ª edición de ***Sobotta Lehrbuch Histologie*** by ***Ulrich Welsch & Thomas Deller***, se publica en los términos acordados con Elsevier Gmbh, Urban & Fischer Múnich.

© Gestora de Derechos Autorales, S.L. Madrid, España

Traducción de
EDITORIAL MÉDICA PANAMERICANA
Efectuada por el
Dr. JORGE HORACIO NEGRETE
Diploma de Honor de la Universidad del Salvador, Buenos Aires, Argentina
Profesor Asociado Adjunto en el Departamento de Anatomía y Biología Reproductiva de la Facultad de Medicina y Ciencias de la Salud de la George Washington University, Washington D.C., USA
Profesor Titular de la Cátedra de Histología y Embriología y de la Cátedra de Biología Molecular de la Facultad de Ciencias Médicas de la Universidad Católica de Cuyo, San Juan, Argentina
Los editores han hecho todos los esfuerzos para localizar a los poseedores del copyright del material fuente utilizado. Si inadvertidamente hubieran omitido alguno, con gusto harán los arreglos necesarios en la primera oportunidad que se les presente para tal fin.

Gracias por comprar el original. Este libro es producto del esfuerzo de profesionales como usted, o de sus profesores, si usted es estudiante. Tenga en cuenta que fotocopiarlo es una falta de respeto hacia ellos y un robo de sus derechos intelectuales.

Las ciencias de la salud están en permanente cambio. A medida que las nuevas investigaciones y la experiencia clínica amplían nuestro conocimiento, se requieren modificaciones en las modalidades terapéuticas y en los tratamientos farmacológicos. Los autores de esta obra han verificado toda la información con fuentes confiables para asegurarse de que ésta sea completa y acorde con los estándares aceptados en el momento de la publicación. Sin embargo, en vista de la posibilidad de un error humano o de cambios en las ciencias de la salud, ni los autores, ni la editorial o cualquier otra persona implicada en la preparación o la publicación de este trabajo, garantizan que la totalidad de la información aquí contenida sea exacta o completa y no se responsabilizan por errores u omisiones o por los resultados obtenidos del uso de esta información. Se aconseja a los lectores confirmarla con otras fuentes. Por ejemplo, y en particular, se recomienda a los lectores revisar el prospecto de cada fármaco que planean administrar para cerciorarse de que la información contenida en este libro sea correcta y que no se hayan producido cambios en las dosis sugeridas o en las contraindicaciones para su administración. Esta recomendación cobra especial importancia con relación a fármacos nuevos o de uso infrecuente.

EDITORIAL MEDICA panamericana

Visite nuestra página web:
http://www.medicapanamericana.com

ARGENTINA
Marcelo T. de Alvear 2145
(C1122AAG) Buenos Aires, Argentina
Tel.: (54-11) 4821-5520 / 2066 / Fax (54-11) 4821-1214
e-mail: info@medicapanamericana.com

COLOMBIA
Carrera 7a A Nº 69-19 - Bogotá, Colombia
Tel.: (57-1) 345-4508 / 314-5014 / Fax: (57-1) 314-5015 / 345-0019
e-mail: infomp@medicapanamericana.com.co

ESPAÑA
Quintanapalla Nº 8, Planta 4a (28050) - Madrid, España
Tel.: (34-91) 1317800 / Fax: (34-91) 4570919
e-mail: info@medicapanamericana.es

MÉXICO
Hegel Nº 141, 2° piso
Colonia Chapultepec Morales
Delegación Miguel Hidalgo - C.P. 11570 -México D.F.
Tel.: (52-55) 5250-0664 / 5262-9470 / Fax: (52-55) 2624-2827
e-mail: infomp@medicapanamericana.com.mx

VENEZUELA
Edificio Polar, Torre Oeste, Piso 6, Of. 6 C
Plaza Venezuela, Urbanización Los Caobos,
Parroquia El Recreo, Municipio Libertador, Caracas
Depto. Capital, Venezuela
Tel.: (58-212) 793-2857/6906/5985/1666 Fax: (58-212) 793-5885
e-mail: info@medicapanamericana.com.ve

ISBN: 978-607-9356-18-7 versión electrónica

Todos los derechos reservados.
Este libro o cualquiera de sus partes no podrán ser reproducidos ni archivados en sistemas recuperables, ni transmitidos en ninguna forma o por ningún medio, ya sean mecánicos o electrónicos, fotocopiadoras, grabaciones o cualquier otro, sin el permiso previo de Editorial Médica Panamericana S.A. de C.V.

© 2014. EDITORIAL MÉDICA PANAMERICANA S.A. de C.V.
Hegel Nº 141, 2° piso - Delegación Miguel Hidalgo - C.P. 11570 -México D.F.

Prefacio de la tercera edición

> En primer lugar la ciencia es algo no terminado, depende de la búsqueda y el descubrimiento de verdades y conocimientos nuevos, por ende de la investigación; en segundo lugar la ciencia es un todo, cada disciplina está encasillada en la reflexión sobre la totalidad del mundo y la vida, el sentido y la síntesis, la filosofía y la humanidad clásica.
>
> Thomas Nipperdey (1927-1992)

Ya a primera vista la presente tercera edición de la obra muestra cambios notables. El texto del Capítulo 18 se ha organizado de un modo nuevo para facilitar el acceso a los contenidos y acelerar la comprensión. Algunos párrafos se han abreviado y las notas clínicas se han limitado en una medida adecuada.

Otro cambio importante es la reelaboración de casi todos los dibujos. Una parte de estos dibujos se corrigió, pero la amplia mayoría son producto de una concepción nueva, porque nos pareció importante expresar la interacción de la morfología con la función en forma simple y esquemática y hacer clara la esencia de una estructura.

Los informes críticos muy constructivos de los estudiantes y también de algunos colegas fueron la razón del reemplazo de muchas microfotografías ópticas y electrónicas. En especial en lo que se refiere a las microfotografías electrónicas, sintiéndolo en el alma, nos hemos decidido a reducir el tamaño de muchas de estas imágenes. El motivo de esta manera de proceder fue ahorrar espacio y no aumentar las dimensiones de la obra.

El autor de libros de texto con frecuencia se encuentra entre dos polos: por un lado le gustaría recordar lo importante para la mejorar la comprensión y el diagnóstico y en lo posible "redondear" y ampliar un poco los conceptos; por el otro se enfrenta con un aluvión de hallazgos y conjeturas nuevas y a menudo extraordinariamente interesantes que con gusto le gustaría transmitir a sus estudiantes para apasionarlos sobre los fundamentos científicos de la medicina. Pero el entusiasmo por lo viejo y lo nuevo se mitiga cada vez más debido al acortamiento y a la "escolarización" de la enseñanza, que generan una gran presión temporal y con frecuencia alcanzan los límites de lo que es compatible con la enseñanza académica en una universidad. Las circunstancias reales a menudo están más allá de la idea de la universidad. En este aspecto le estamos agradecidos a la editorial y a sus empleados, que nos han asistido, por esforzarse para que en este caso no hayamos tenido que ofrecer al público otro "compendio" más.

Para la tercera edición de esta "Histología" pudimos conseguir como colaborador al profesor Thomas Deller, doctor en medicina, de la Goethe-Universität de Frankfurt del Meno. No sólo se ocupó de la revisión y la actualización del capítulo sobre tejido nervioso y sistema nervioso sino que también incorporó sus conocimientos sobre conceptos didácticos actuales en todos los otros capítulos del texto.

En el fondo la morfología permanece siendo la base de este libro y esperamos que a todos los estudiantes les sea clara la importancia de la morfología para la medicina y las ciencias naturales. Además tiene la ventaja de ser ilustrativa, lo cual según nuestra experiencia les conviene mucho a los futuros médicos y médicas.

Múnich y Fráncfort del Meno,

Ulrich Welsch, Thomas Deller

Prefacio de la primera edición

> "La ciencia habrá desaparecido si se queda en los resultados."
>
> Karl Jaspers (1883-1969)

El objetivo del estudio de la medicina es la formación de médicos. No existe profesión que exija más conciencia de la responsabilidad y del deber que la del médico, pero tampoco que ofrezca más oportunidades para el desarrollo de las mejores capacidades humanas. Los esfuerzos del médico para ayudar a los enfermos requieren destreza técnica, conocimientos científicos y comprensión humana.

La ciencia y la humanidad son las raíces de la profesión médica. Los fundamentos éticos no provienen de la medicina misma sino de otros ámbitos, con frecuencia contradictorios. Sería bueno que el estudio despertase y mantuviese despiertos en forma duradera la conciencia de humanidad y el compromiso con el carácter científico verdadero.

No hay un solo camino hacia el mundo de la ciencia y, en concordancia con esto, en la actualidad hay muchos medios de aprendizaje diferentes. Entre éstos, el libro de texto clásico adopta un lugar destacado porque no sólo transmite hechos, ideas y conceptos sino que además siempre puede esclarecer los límites y lo incompleto del conocimiento. Tiene un tamaño práctico y puede llevarse a todas partes. El libro de texto siempre está a la mano y tolera el uso de resaltadores y las anotaciones. Parece particularmente adecuado para el intelecto del hombre moderno, que dispone de un centro de la lectura cerebral en el ámbito de las redes neuronales para el lenguaje. Por último, en la actualidad las fotos de los preparados microscópicos pueden reproducirse con mucha más calidad en un libro que en otros medios. De esta forma en algunos estudiantes con seguridad se habrá de despertar un sentido por la estética de las estructuras biológicas.

El presente libro de citología, histología y anatomía microscópica humanas tiene por objetivo promover la comprensión de la estructura y la función de las células, los tejidos y los órganos normales, es decir sanos, y de transmitir el conocimiento correspondiente. Con frecuencia los estudiantes de medicina y los médicos subestiman el conocimiento y el valor propio de la persona sana, dado que de inmediato desean tratar y curar enfermos. Sin embargo, las enfermedades sólo pueden definirse con referencia a la salud.

En general es trabajoso y lleva tiempo estudiar y comprender a la persona sana. No obstante, el estudio de la persona sana no debería reducirse a una breve introducción a los temas clínicos debido a la falta de tiempo. La medicina exitosa tiene como base una educación teórica sólida en cuanto a la anatomía, la fisiología y la bioquímica, incluida la biología molecular. Estos conocimientos básicos permiten que el médico, incluso después de haber terminado sus estudios, ordene y entienda los conocimientos nuevos y las modificaciones de los conceptos terapéuticos.

Los esfuerzos destinados a reducir constantemente y cada vez más la morfología en el estudio de la medicina obedecen a una gran falta de visión y son contrarios a los intereses y las necesidades del médico. La forma y la función deben considerarse en una relación estrecha. "La estructura sin función es un cadáver; la función sin estructura es un fantasma" (Vogel y Wainright, 1969).

Múnich, otoño de 2002

Ulrich Welsch

Agradecimientos

En la revisión de la tercera edición de este libro de histología también hemos recibido mucha ayuda y debemos reconocer no sólo la sabiduría de la literatura antigua sino también el conocimiento de nuestros maestros y de muchos colegas.

En concreto nos han ayudado en Múnich las siguientes colaboradoras de la Cátedra II: la señora Sabine Tost, la señora Claudia Köhler, la señora Astrid Sulz, la señora Ursula Fazekas y la señora Beate Aschauer realizaron incansablemente preparados para las microscopias óptica y electrónica. Con paciencia, inteligencia e imaginación la señora Pia Unterberger, en colaboración con la editorial, le ha dado al texto la forma prevista. La señora Andrea Asikoglu colaboró con la redacción de los textos revisados. En forma muy conveniente los profesores Heinz Künzle, Helmut Bartels y Thomas Heinzeller nos han provisto de inestimable material o valiosos preparados. En Frankfurt le agradecemos al doctor Stephan Schwarzacher, al doctor Doménico Del Turco, al doctor Andreas Vlachos, al doctor Mario Vuksic (ahora en la Universidad de Zagreb, Croacia), al profesor doctor Christian Schultz (ahora en la Universidad de Heildelberg, Facultad de Medicina de Mannheim) y a la señora Anke Biczysko por la cesión de material iconográfico de microscopia óptica y electrónica. Al doctor Schwarzacher le agradecemos además su valiosa y minuciosa revisión del capítulo sobre neuroanatomía y sistema nervioso.

Muchas sugerencias, recomendaciones para mejoras y advertencias sobre errores o contradicciones nos llegaron, sobre todo por correo electrónico, de estudiantes de diversas universidades de todo el país; el intercambio directo de ideas más intensivo tuvo lugar naturalmente con los estudiantes de Múnich, a menudo en conexión con clases magistrales o cursos.

Debemos un agradecimiento muy especial al señor Stefan Elsberger, quien realizó con una calidad excelente los muchos dibujos nuevos, para lo cual también debió transformar en forma magnífica bosquejos incompletos y conservó la paciencia cuando tuvo que reelaborar por tercera vez un dibujo dado.

De nuevo la colaboración con la editorial Elsevier Urban & Fischer se desarrolló en una forma muy sensata, eficaz y armónica. Esto es válido en una medida especial para la doctora Constance Spring, el señor Martin Kortenhaus, la doctora Andrea Beilmann y el señor Peter Sutterlitte, quienes participaron en forma particular en la reorganización del libro. Del mismo modo agradecemos a la doctora Dorothea Hennessen y al señor Alexander Gattnarzik por su apoyo de muchos años.

Múnich y Fráncfort del Meno,

Ulrich Welsch, Thomas Deller

Índice

Prefacio de la tercera edición V
Prefacio de la primera edición VI

1 Terminología, microscopia y técnica histológica 1

1.1 Terminología básica 1
1.2 Microscopios 1
1.2.1 Microscopia óptica 1
1.2.2 Microscopia electrónica 2
1.2.3 Poder de resolución y órdenes de magnitud 3
1.3 Realización de preparados para la microscopia óptica 3
1.3.1 Fijación 3
1.3.2 Inclusión 3
1.3.3 Corte 4
1.3.4 Coloración 4
1.3.5 Artefactos 8
1.3.6 Preparados vivos 8
1.4 Realización de preparados para la microscopia electrónica 8
1.4.1 Microscopia electrónica de transmisión 8
1.4.2 Microscopia electrónica de barrido 9
1.5 Interpretación de los cortes histológicos 9
1.5.1 Mensaje de los cortes histológicos 9
1.5.2 Reglas básicas para la realización del diagnóstico 9

2 La célula 13

2.1 Membrana celular 15
2.1.1 Características generales 17
2.1.2 Bicapa lipídica 18
2.1.3 Proteínas de la membrana 18
2.1.4 Glucocáliz, cadenas de oligosacáridos 19
2.1.5 Diferenciaciones de la superficie celular 20
2.1.6 Endocitosis 23
2.1.7 Moléculas de adhesión celular y contactos celulares 25
2.2 Núcleo 33
2.2.1 Envoltura nuclear 33
2.2.2 Cromatina 35
2.2.3 Nucléolo 38
2.2.4 Matriz nuclear 39
2.3 Citosol 39
2.4 Orgánulos 39
2.4.1 Ribosomas 39
2.4.2 Retículo endoplasmático (RE) 40
2.4.3 Aparato de Golgi 42
2.4.4 Lisosomas – Endosomas 44
2.4.5 Proteasomas 46
2.4.6 Cuerpos multivesiculares 47
2.4.7 Laminillas anulares 48
2.4.8 Peroxisomas 48
2.4.9 Mitocondrias 49
2.4.10 Melanosomas 51
2.5 Inclusiones 52
2.5.1 Partículas de glucógeno 52
2.5.2 Gotitas de lípidos 52
2.5.3 Inclusiones cristalinas 53
2.5.4 Estructuras celulares pigmentadas 53
2.6 Citoesqueleto 54
2.6.1 Microtúbulos y centriolos 54
2.6.2 Microfilamentos (de actina) 56
2.6.3 Filamentos intermedios 57
2.6.4 Miosina 59
2.7 Ciclo celular y células madre 59
2.7.1 Ciclo celular 59
2.7.2 Células madre y células hijas 65
2.8 Meiosis 66
2.9 Adaptaciones generales de las células, muerte celular 69
2.9.1 Adaptaciones celulares 69
2.9.2 Muerte celular 69

3 Tejidos 71

3.1 Tejido epitelial 72
3.1.1 Características generales 72
3.1.2 Epitelios de revestimiento 74
3.1.3 Epitelios glandulares 80
3.1.4 Epitelios sensoriales 90
3.2 Tejido conjuntivo 90
3.2.1 Desarrollo del tejido conjuntivo, mesénquima 90
3.2.2 Fundamentos de la estructura del tejido conjuntivo 91
3.2.3 Células del tejido conjuntivo 92
3.2.4 Matriz extracelular 98
3.2.5 Tejido conjuntivo laxo 104
3.2.6 Tejido conjuntivo denso 104
3.2.7 Tejido conjuntivo reticular 105
3.2.8 Tejido conjuntivo mucoso 105
3.2.9 Tejido conjuntivo fusocelular 105
3.2.10 Formas especiales del tejido conjuntivo 105
3.2.11 Tejido cartilaginoso 105
3.2.12 Tejido óseo 108
3.2.13 Tejido adiposo 121
3.3 Tejido muscular 124
3.3.1 Tejido muscular liso 124
3.3.2 Tejido muscular esquelético 128

3.3.3 Tejido muscular cardíaco 135
3.4 Tejido nervioso 139
3.4.1 Neuroanatomía general 140
3.4.2 Tipos celulares en el tejido nervioso 141
3.4.3 Vainas neuróglicas de las prolongaciones neuronales, vainas axónicas 157
3.4.4 Nervios periféricos 163
3.4.5 Sinapsis 166
3.4.6 Sistema nervioso vegetativo 173
3.4.7 Meninges encefálicas y medulares 176

4 Células de la sangre 179

4.1 Eritrocitos 180
4.2 Leucocitos 182
4.2.1 Granulocitos 183
4.2.2 Linfocitos 187
4.2.3 Monocitos/macrófagos 188
4.3 Trombocitos 189
4.4 Hematopoyesis 191
4.4.1 Hematopoyesis durante el desarrollo embrionario 191
4.4.2 Hematopoyesis en la médula ósea del adulto 191
4.4.3 Diferenciación de las células de la sangre 193

5 Sistema cardiovascular 199

5.1 Vasos sanguíneos 200
5.1.1 Características de los vasos sanguíneos 200
5.1.2 Arterias del circuito mayor 203
5.1.3 Circulación terminal, región de la microcirculación 208
5.1.4 Venas 213
5.1.5 Vasos sanguíneos de la circulación pulmonar 216
5.1.6 Anastomosis arteriovenosas 216
5.1.7 Desarrollo de los vasos sanguíneo 217
5.2 Vasos linfáticos 217
5.3 Corazón 219
5.3.1 Estructura de la pared 219
5.3.2 Esqueleto cardíaco 221
5.3.3 Sistema de generación y conducción de los impulsos 221

6 Sistema inmunitario (sistema linfático, sistema de defensa) 223

6.1 Sistema inmunitario innato (inespecífico 223
6.2 Sistema inmunitario adquirido (adaptativo = específico) 225
6.2.1 Linfocitos B y T 226
6.2.2 Presentación de antígenos 229
6.2.3 Activación de los linfocitos B y T y curso de la respuesta inmunitaria 232
6.3 Órganos linfáticos 233
6.3.1 Órganos linfáticos primarios 234
6.3.2 Órganos linfáticos secundarios 236

7 Sistema locomotor 253

7.1 Articulaciones 253
7.1.1 Diartrosis 253
7.1.2 Sinartrosis 256
7.2 Tendones 257
7.2.1 Estructura 257
7.2.2 Vainas tendinosas y bolsas serosas 258
7.3 Discos intervertebrales 259
7.4 Aparato ligamentoso de las vértebras 261
7.5 Cuerda dorsal o notocorda 262

8 Sistema respiratorio 263

8.1 Vías respiratorias 263
8.1.1 Estructura de la pared de las vías respiratorias 264
8.1.2 Vías aéreas superiores 264
8.1.3 Vías aéreas inferiores 267
8.2 Espacio alveolar 278
8.2.1 Conducto alveolar 278
8.2.2 Alvéolos 278
8.3 Sistema de defensa del pulmón 282
8.4 Irrigación sanguínea del pulmón 283
8.5 Pulmón fetal 285
8.6 Cavidad pleural, pleura 285
8.6.1 Pleura parietal 285
8.6.2 Pleura visceral 285

9 Membranas serosas 287

9.1 Serosa 287
9.1.1 Epitelio de la serosa 288
9.1.2 Tejido conjuntivo subepitelial 288
9.2 Irrigación sanguínea y drenaje linfático 289

10 Sistema digestivo 291

10.1 Intestino cefálico 292
10.1.1 Cavidad bucal 292
10.1.2 Lengua 292
10.1.3 Dientes 293
10.1.4 Glándulas salivales 303
10.1.5 Faringe 308
10.2 Intestino del tronco 308
10.2.1 Estructura de la pared 308
10.2.2 Esófago 310
10.2.3 Estómago 313
10.2.4 Intestino delgado 320
10.2.5 Intestino grueso 328

10.3 Hígado y vías biliares 332
10.3.1 Hígado 333
10.3.2 Bilis, vías biliares, vesícula biliar 341
10.4 Páncreas 344
10.4.1 Estructura 344
10.4.2 Páncreas endocrino 345
10.4.3 Páncreas exocrino 345

11 **Sistema endocrino** 347

11.1 Órganos y células del sistema endocrino 347
11.2 Hormonas - acciones y efectos 348
11.2.1 Tramsisión endocrina, paracrina y autocrina de las señales 348
11.2.2 Química de las hormonas 349
11.2.3 Almacenamiento hormonal 350
11.2.4 Liberación hormonal 350
11.2.5 Transporte hormonal 350
11.2.6 Degradación hormonal 350
11.2.7 Receptores hormonales 350
11.2.8 Regulación de la síntesis hormonal 353
11.3 Sistema hipotalamohipofisario 353
11.3.1 Hipotálamo 353
11.3.2 Hipófisis 355
11.4 Epífisis 361
11.5 Glándula tiroides 363
11.5.1 Folículos tiroideos 363
11.5.2 Células epiteliales foliculares 363
11.5.3 Células C 366
11.6 Glándula paratiroides 367
11.6.1 Morfología 367
11.6.2 Parathormona 368
11.7 Glándulas suprarrenales 369
11.7.1 Corteza suprarrenal 369
11.7.2 Médula suprarrenal 372
11.8 Sistema de células endocrinas gastroenteropancreáticas diseminadas 374
11.8.1 Células endocrinas en el tubo digestivo 374
11.8.2 Islotes de Langerhans 377

12 **Sistema urinario** 383

12.1 Riñón 383
12.1.1 Características estructurales generales 384
12.1.2 Nefronas y conductos colectores 386
12.1.3 Intersticio 396
12.1.4 Aparato yuxtaglomerular 397
12.1.5 Formación de la orina 398
12.2 Vías urinarias 399
12.2.1 Estructura de la pared 399
12.2.2 Pelvis renal 399
12.2.3 Uréter 399
12.2.4 Vejiga 401
12.2.5 Uretra 401

13 **Sistema genital** 403

13.1 Desarrollo sexual 403
13.2 Sistema genital masculino 406
13.2.1 Testículo 406
13.2.2 Vía espermática, glándulas sexuales accesorias 414
13.2.3 Pene 421
13.3 Sistema genital femenino 424
13.3.1 Fases del desarrollo biológico-reproductivo femenino 424
13.3.2 Ovario 424
13.3.3 Trompa uterina (oviducto) 434
13.3.4 Útero 434
13.3.5 Vagina 440
13.3.6 Órganos genitales externos femeninos 440

14 **Fecundación, implantación, placenta** 443

14.1 Fecundación 443
14.2 De la fecundación a la implantación 444
14.3 Implantación 445
14.4 Placenta 445
14.5 Cordón umbilical 455

15 **Mama y glándula mamaria** 457

15.1 Cuerpo glandular 457
15.1.1 Sistema de conductos excretores 457
15.1.2 Lobulillos glandulares 459
15.1.3 Tejido conjuntivo y tejido adiposo 463
15.2 Aréola y pezón 463
15.3 Control hormonal de la glándula mamaria 463

16 **Piel** 465

16.1 Epidermis 465
16.1.1 Queratinocitos 466
16.1.2 Otros tipos celulares de la epidermis 471
16.2 Dermis 474
16.2.1 Capa papilar 474
16.2.2 Capa reticular 474
16.2.3 Vasos 474
16.3 Hipodermis 475
16.4 Glándulas cutáneas 475
16.4.1 Glándulas sudoríparas ecrinas 475
16.4.2 Glándulas odoríferas apocrinas 476
16.4.3 Glándulas sebáceas holocrinas 478
16.5 Pelo 478
16.5.1 Estructura del pelo 479
16.5.2 Crecimiento del pelo 483
16.6 Uña 483
16.7 Estructuras sensoriales de la piel 483

17 **Órganos de los sentidos** 485

17.1 Órgano del equilibrio y de la audición 486
17.1.1 Estructura del oído 486
17.1.2 Órgano del equilibrio 488
17.1.3 Órgano de la audición 491
17.1.4 Proceso de la audición 497
17.2 Órgano de la visión 497
17.2.1 Estructura del ojo 498
17.2.2 Mitad anterior del ojo 498
17.2.3 Mitad posterior del ojo 506
17.2.4 Párpados, conjuntiva, glándulas lagrimales 513
17.3 Órgano del gusto 517
17.3.1 Compúsculos gustativos 517
17.3.2 Papilas gustativas 518
17.3.3 Sustancias sápidas, percepción del gusto 518
17.4 Órgano del olfato 520
17.4.1 Epitelio olfatorio 520
17.5 Corpúsculos sensoriales, terminaciones nerviosas libres 523
17.5.1 Componentes de los corpúsculos sensoriales 523
17.5.2 Tipos de corpúsculos sensoriales 524

18 **Sistema nervioso central** 531

18.1 Generalidades 531
18.1.1 Sistema nervioso central y periférico 531
18.1.2 Técnicas neurohistológicas 532
18.2 Sistema nervioso periférico 532
18.2.1 Ganglios sensoriales 532
18.2.2 Ganglios del sistema nervioso vegetativo 534
18.3 Sistema nervioso central 535
18.3.1 Médula espinal 536
18.3.2 Encéfalo 540

19 **Diagnóstico diferencial de los preparados histológicos 555**

19.1 Desarrollo del examen 555
19.2 Realización del diagnóstico 556

Referencias 559

Créditos de las ilustraciones 559

Índice analítico 561

CAPÍTULO

1 Terminología, microscopia y técnica histológica

1.1 Terminología básica 1

1.2 Microscopios 1
1.2.1 Microscopia óptica 1
1.2.2 Microscopia electrónica 2
1.2.3 Poder de resolución y órdenes de magnitud 3

1.3 Realización de preparados para la microscopia óptica 3
1.3.1 Fijación 3
1.3.2 Inclusión 3
1.3.3 Corte 4
1.3.4 Coloración 4
1.3.5 Artefactos 8
1.3.6 Preparados vivos 8

1.4 Realización de preparados para la microscopia electrónica 8
1.4.1 Microscopia electrónica de transmisión 8
1.4.2 Microscopia electrónica de barrido 9

1.5 Interpretación de los cortes histológicos 9
1.5.1 Mensaje de los cortes histológicos 9
1.5.2 Reglas básicas para la realización del diagnóstico 9

1.1 Terminología básica

Citología La citología investiga todas las estructuras y las funciones de la célula. Las estructuras de las células se estudian con microscopios y las funciones celulares por medio de métodos bioquímicos, biomoleculares, inmunohistoquímicos e histoquímicos. La citología también se denomina citobiología y en la actualidad se conoce sobre todo como biología celular. Es una clave fundamental para la compresión de todas las funciones de los tejidos y los órganos.

Correlación clínica El término citología se utiliza en clínica para referirse al diagnóstico de extendidos celulares u otros preparados de células individuales.

Histología En sentido estricto la histología es el estudio de los tejidos. Los tejidos corresponden a un plano intermedio de organización del cuerpo y consisten en "asociaciones de células con diferenciación semejante y sus derivados, las sustancias intercelulares" (W. Bargmann, 1906-1976), que pueden clasificarse según determinados criterios. En la actualidad se distinguen 4 tejidos básicos: tejido epitelial, tejido conjuntivo (incluidos los tejidos de sostén), tejido muscular y tejido nervioso. Esta clasificación se remonta a Albert Kölliker (1817-1905). Todos los órganos están compuestos por variantes específicas de los cuatro tejidos básicos. Dados los conocimientos citobiológicos y ontogénicos modernos los límites entre estos tejidos se desdibujan: los miofibroblastos, por ejemplo, poseen características específicas de los fibroblastos y de las células musculares lisas, en algunos animales invertebrados las células musculares estriadas pueden ser células epiteliales y el tejido nervioso exhibe coincidencias específicas con el tejido epitelial.

Anatomía microscópica La anatomía microscópica se ocupa del estudio de cada una de las configuraciones específicas que adoptan los grupos de células y tejidos en los órganos individuales. En consecuencia también se conoce como "histología de los órganos" o histología especial, dado que requiere el conocimiento de la citología y la histología y lo aplica a los órganos. Consiste en la comprensión de las funciones de los órganos bajo la consideración concreta de las circunstancias morfológicas microscópicas ópticas y electrónicas.

1.2 Microscopios

1.2.1 Microscopia óptica

El microscopio óptico se inventó en el siglo XVII (Antoni van Leeuwenhoek, 1632-1723) y desde entonces se ha perfeccionado en forma incesante. Permite una magnificación de hasta 1.000 veces y es el instrumento más importante para la enseñanza de la histología, para el diagnóstico clínico y anatomopatológico y para la investigación en la biología celular. Funciona con una fuente luminosa eléctrica cuyos rayos iluminan y atraviesan el preparado desde abajo (**microscopia de luz transmitida**). En la enseñanza también aparecen cada vez con más frecuencia los preparados digitalizados.

Estructura Un microscopio óptico en esencia está compuesto por una fuente luminosa incorporada en el pie del microscopio (cuya luz atraviesa el preparado y el sistema de lentes del microscopio), un sistema de lentes condensador, una platina (sobre la cual se coloca el preparado histológico que se desea examinar), objetivos (los aumentos corrientes son de 4, 10, 20 y 40 ×) y un ocular (parte superior del microscopio a través de la cual se mira; en la mayoría de los casos el aumento es de 10 ×) o mejor 2. Los sistemas de diafragmas aumentan la claridad del preparado.

Cuadro 1.1 Ejemplos de microscopios ópticos especiales

Microscopio	Aplicación	Fundamentos técnicos
Microscopio de contraste de fase	Observación de células (de cultivos, protozoarios) vivas (con frecuencia sin teñir)	• Intensifica el contraste de las estructuras celulares que apenas son visibles en el microscopio de luz transmitida corriente • El objeto (el preparado) mismo actúa como divisor del rayo luminoso para complementar trayectos de ondas luminosas capaces de interferir
Microscopio de interferencia (de Nomarski)	Estudio de células vivas y también de preparados inmunohistoquímicos en los que sólo están teñidas células aisladas y su entorno carece de tinción	• El haz luminoso se divide antes de atravesar el preparado por la acción de un dispositivo optomecánico específico
Microscopio de fluorescencia	Análisis de estructuras celulares autofluorescentes o estructuras a las que se les unen fluorocromos	• De una eficacia particular es la microscopia de epifluorescencia, en la cual los rayos excitadores llegan al objeto desde arriba • La imagen fluorescente puede desvanecerse con rapidez
Microscopio de polarización	Detección y análisis de estructuras muy bien ordenadas, por ejemplo fibrillas colágenas de distribución paralela o fascículos de filamentos de miosina organizados en forma paralela en las bandas A de la célula muscular esquelética o cardíaca	• En la luz polarizada las estructuras con un grado alto de orden se comportan birrefringentes (anisótropas); brillan con claridad cuando transcurren diagonalmente entre dos filtros de polarización cruzados • Los componentes estructurales con un orden irregular se comportan monorrefringentes (isótropos) y permanecen siempre oscuros en el microscopio de polarización
Videomicroscopio	Estudio de células vivas (p. ej., puede rastrearse la migración de partículas minúsculas dentro de la célula)	• Utiliza una videocámara de gran resolución; en caso necesario la imagen visible en una pantalla puede manipularse electrónicamente • El procedimiento recibe el nombre de "contraste de interferencia diferencial videopotenciado" (VE-Dic = *Video-enhanced differential interference contrast*) y consiste en la intensificación de las manifestaciones (señales) luminosas débiles y de escasa magnitud.
Microscopio confocal de barrido láser	Análisis de preparados gruesos, determinación de la distribución subcelular de las proteínas y los metabolitos, observaciones de fenómenos que transcurren en el tiempo (p. ej., la reorganización dinámica del citoesqueleto durante la fagocitosis)	• Un haz láser (en la mayor parte de los casos un láser de criptón-argón) barre el preparado • La imagen obtenida se descompone en planos individuales y se rearma en una imagen tridimensional

Aumentos La imagen aumentada que producen los objetivos se aumenta todavía más por la acción del ocular. El aumento total con el que puede observarse un preparado se obtiene del producto entre el aumento del objetivo y el aumento del ocular (p. ej., un objetivo 4 × y un ocular 10 × producen un aumento total de 40 ×).

Tipos En la investigación se utilizan microscopios especiales (**Cuadro 1.1**).

1.2.2 Microscopia electrónica

El microscopio electrónico comenzó su desarrollo en la década del 30 del siglo XX y trajo consigo un aumento considerable de la resolución óptica.

Aumento En la práctica rutinaria permite obtener aumentos de bastante más que 100.000 veces (100.000 ×).

Tipos Se distinguen los siguientes tipos de microscopios electrónicos:

- En el **microscopio electrónico de transmisión** (MET) en lugar de usarse la luz visible, con su longitud de onda natural, se utilizan haces de electrones, cuya longitud de onda es mucho menor. En los microscopios óptico y electrónico el trayecto de los rayos en principio es semejante. En lugar de lentes de cristal en el MET se usan las llamadas lentes electrónicas (bobinas electromagnéticas). La fuente de electrones es un cátodo; el haz electrónico es acelerado por alta tensión y transcurre por un tubo al gran vacío. La imagen se observa mediante una lente de aumento binocular sobre una pantalla fluorescente. Con la ayuda del MET pueden analizarse cortes de tejido pequeños (1-3 mm^2), muy delgados (30-80 nm) (cortes ultrafinos), preparados mediante una técnica costosa y, en la práctica, como continuación de la microscopia óptica. El MET también permite el análisis de las réplicas finísimas que se preparan en el ámbito de los métodos de criofractura.
- El **microscopio electrónico de barrido** (MEB) funciona sin lentes formadoras de imágenes. Un preparado se explora ("barre") en líneas secuenciales con un haz de

Cuadro 1.2 Ejemplos de órdenes de magnitud de diferentes células y componentes celulares.

Célula/componente celular	Tamaño
Óvulo diferenciado	≅ 250-300 µm
Célula del epitelio intestinal (altura)	≅ 20-25 µm
Célula epitelial del hígado (según el estado funcional)	≅ 15-30 µm
Linfocitos	≅ 8 µm
Eritrocitos	≅ 7,6 µm
Mitocondrias (longitud)	≅ 2-5 µm
Microvellosidades (intestino delgado)	≅ 1-1,5 µm
Bacterias	≅ 1-2 µm
Virus	≅ 10-100 nm
Partícula de glucógeno (partícula β)	≅ 20 nm
Filamento de queratina (diámetro)	≅ 10 nm

electrones compacto. Para la formación de la imagen sirven los electrones retrodispersados (electrones secundarios). El detector es un disquillo de centelleo. Las señales luminosas de este disquillo son intensificadas por un fotomultiplicador y retroconvertidas en señales eléctricas. La imagen del MEB, que de nuevo se ve en una pantalla fluorescente, aparece sucedáneamente a través de un barredor de líneas. Con el MEB se observan superficies naturales (o también artificiales) de objetos (epitelios, células, fibras extracelulares, sustancias duras, órganos, animales enteros, etc.). Antes de la observación en el MEB el objeto tiene que deshidratarse y cubrirse con una película delgada de metal noble (sombreado).

- El **microscopio electrónico de barrido de efecto túnel** permite el análisis de superficies con una resolución atómica. Aquí sólo pueden examinarse superficies de barrido minúsculas (de alrededor de 1 μm^2).

1.2.3 Poder de resolución y órdenes de magnitud

El límite de resolución del **ojo desnudo** es de alrededor de 0,08 mm, por lo cual puede identificar estructuras de no menos de 100 µm de diámetro. El **microscopio óptico** o microscopio de luz tiene un límite de resolución de aproximadamente 0,3 µm (en la práctica, un aumento de alrededor de 1.000 veces), con lo cual pueden identificarse bien células y bacterias. Los órdenes de magnitud habituales de la microscopia óptica oscilan entre unos pocos milímetros (mm) y algunos micrómetros (µm, 1 mm = 1.000 µm). El **microscopio electrónico** tiene un límite de resolución de alrededor de 0,3 nm; esto permite el estudio de virus y de la ultraestructura de las células y de las aglomeraciones proteicas grandes (filamentos citoplasmáticos) o los biopolímeros (p. ej., glucógeno). Los órdenes de magnitud de la microscopia electrónica de rutina en su mayor parte oscilan entre varios micrómetros y unos pocos nanómetros.

El **Cuadro 1.2** ofrece un panorama general sobre los órdenes de magnitud de diferentes células y componentes celulares.

1.3 Realización de preparados para la microscopia óptica

Los métodos reseñados a continuación se utilizan para realizar los preparados histológicos habituales en la práctica de la anatomía, la anatomopatología y la investigación clínica así como en los cursos de histología (**Fig. 1.1**):

- Fijación
- Inclusión
- Realización de los cortes
- Coloración

1.3.1 Fijación

Objetivo La fijación debe:

- Mantener en la medida de lo posible el tejido en su estado natural y evitar su desintegración o su autólisis,
- Endurecer el material y así conseguir una mejor capacidad de corte,
- Eliminar las bacterias u otros agentes etiológicos de enfermedades que existan en la muestra para el examen.

Procedimiento Con frecuencia las muestras de tejido sencillamente se sumergen en las soluciones fijadoras (fijación por inmersión). Un resultado mejor se consigue con la ayuda de la fijación por perfusión, mediante la cual el órgano que debe fijarse se infiltra con el medio de fijación a través de su propio sistema vascular y así se fija.

Imagen de equivalencia Muchos medios de fijación, por ejemplo, la solución de formaldehído neutra al 5%, el ácido pícrico, el sublimado corrosivo y el alcohol, son precipitantes de las proteínas y formadores de redes proteicas. En consecuencia, con estos fijadores se produce una transformación más o menos obvia de la estructura natural de la célula viva y la imagen histológica sólo constituye un equivalente del tejido vivo que no es idéntico a él. Con la imagen de equivalencia puede trabajarse bien pero es imprescindible reunir intelectualmente los resultados de muchos métodos diferentes para hacerse una idea de la célula viva y su dinámica.

Nota Ni siquiera la mejor de las técnicas de preparación de células y tejidos puede lograr jamás una reproducción perfecta de la célula viva. Por consiguiente, se habla de una **imagen de equivalencia**.

1.3.2 Inclusión

Objetivo Las muestras de tejido fijadas se colocan en un disolvente adecuado para poder incluirlas en parafina líquida y luego cortarlas, una vez que la parafina se solidifica.

Procedimiento En primer lugar las muestras fijadas se sumergen en un disolvente adecuado, una serie gradual de alcoholes de concentración creciente. En esta fase de la realización del preparado pueden surgir diversos artefactos, como retracciones y desgarros del tejido. A continuación las muestras se incluyen en parafina o mejor en Paraplast. En forma alternativa para la inclusión puede utilizarse una resina sintética (p. ej., metacrilato; en el texto que sigue y

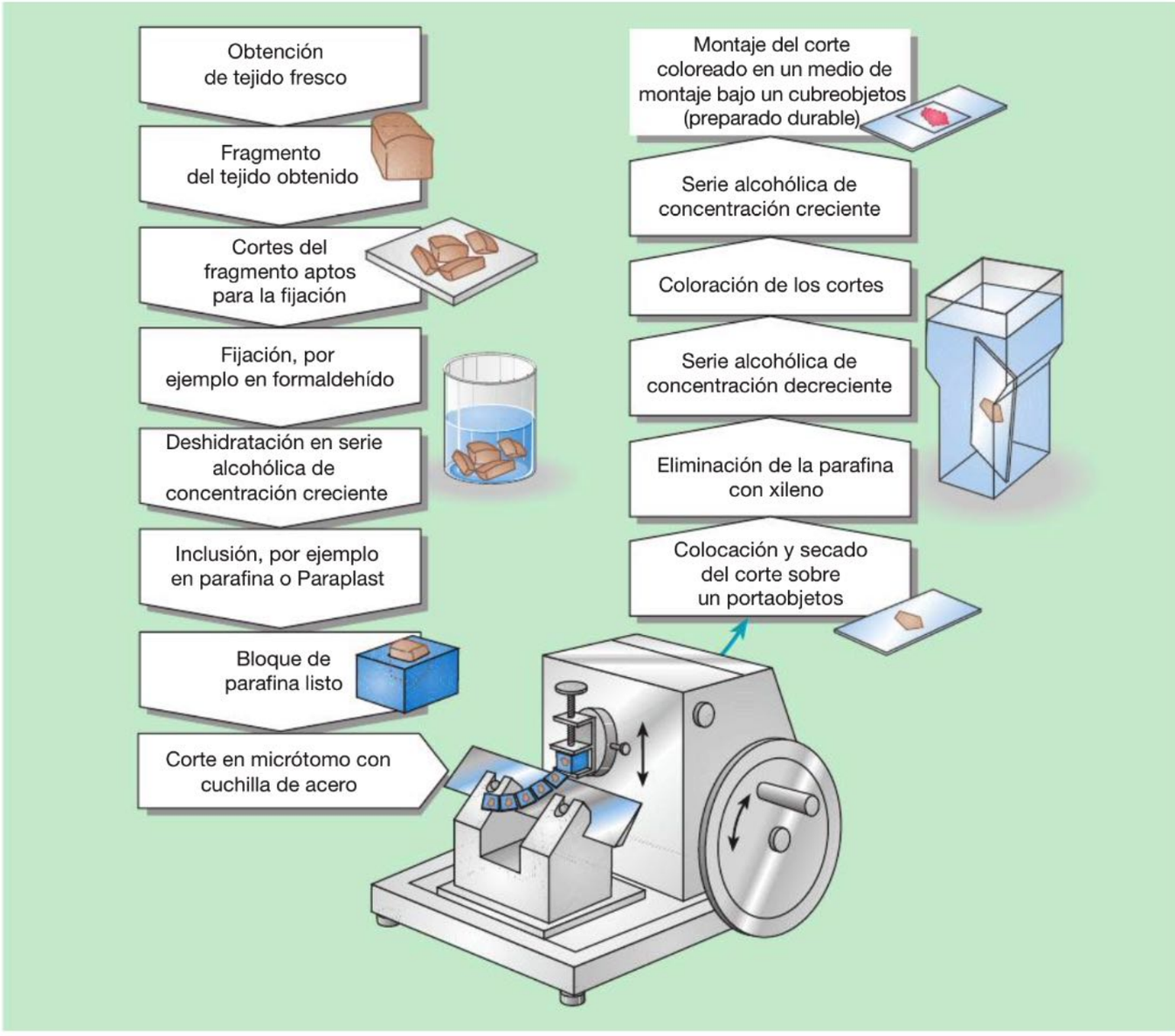

Fig. 1.1 Realización de preparados. Representación de los pasos consecutivos que se requieren para obtener, a partir de una muestra de tejido fresco, un corte histológico coloreado (5-8 µm de espesor) apto para el examen microscópico óptico. (De [1])

en los epígrafes de las figuras, los preparados incluidos en esta forma se identifican con la palabra "plástico"). Los cortes de material incluido en plástico tienen un espesor de sólo 1-2 µm y muestran las estructuras celulares e hísticas más claramente que los cortes de material incluido en parafina, en los cuales muchas estructuras aparecen superpuestas. Otra posibilidad es la **congelación** (**criomicroscopia**), en la cual se logra el endurecimiento de la muestra de tejido mediante la colocación de los fragmentos de órganos frescos en nitrógeno líquido. Luego se procede al corte del material congelado en un micrótomo de congelación especial. Este procedimiento evita la extracción del agua (deshidratación), que se asocia con el peligro de retracción del tejido, y los solventes orgánicos que disuelven los lípidos. Así, muchos componentes moleculares de los tejidos se mantienen en su configuración natural y luego pueden demostrarse con métodos histoquímicos, por ejemplo, las enzimas de la cadena respiratoria. La preparación de cortes por congelación puede realizarse con mucha rapidez, de modo que es posible, por ejemplo, efectuar un diagnóstico histológico intraoperatorio.

1.3.3 Corte

Objetivo Se realizan cortes finos que luego puedan colorearse.

Procedimiento Para la microscopia óptica de rutina se realizan cortes de unos 5-8 µm de espesor; con inclusión en resinas sintéticas los cortes pueden ser de sólo 1-2 µm. La realización de los cortes requiere instrumentos especiales (micrótomos). La criomicroscopia exige micrótomos de congelación especiales.

1.3.4 Coloración

Objetivo Los diversos elementos celulares e hísticos captan los colorantes con afinidad variable y así pueden distinguirse mejor.

Procedimiento Las soluciones colorantes habituales en su mayoría son soluciones acuosas. Por esta razón, el corte tiene que desparafinarse y rehidratarse en pasos intermedios adicionales. Luego los diversos elementos celulares e hísticos

captan los colorantes de modo diferente. Los componentes con cargas eléctricas negativas (componentes aniónicos), como el DNA, captan colorantes básicos (catiónicos), por ejemplo, la hematoxilina, y se llaman **basófilos** (p. ej., el núcleo celular, algunas mucinas, proteoglucanos extracelulares y las granulaciones de Nissl). Los componentes celulares e hísticos con cargas eléctricas positivas, o sea los componentes catiónicos, captan los colorantes ácidos (aniónicos) y se denominan **acidófilos** o **eosinófilos**, porque el colorante ácido de uso más frecuente se llama eosina. Los colorantes ácidos tiñen, por ejemplo, los eritrocitos y el colágeno.

Nota

- basófilo = aniónico (cargas eléctricas negativas), capta colorantes básicos (p. ej., cromatina nuclear, algunas mucinas, proteoglucanos extracelulares y granulaciones de Nissl)
- eosinófilo = catiónico (cargas eléctricas positivas), capta colorantes ácidos (p. ej., eritrocitos, colágeno).

Coloración de rutina

La coloración de rutina típica es la tinción con hematoxilina y eosina (H-E) (**Fig. 1.2**). Otras coloraciones de rutina (**Cuadro 1.3**) son la tinción con Azán, la tricrómica de Masson (**Fig. 1.3**) y la tricrómica de Goldner (**Fig. 1.4**), las cuales permiten identificar particularmente bien la distribución del colágeno. Las tinciones para elastina tornan visible la elastina de las fibras elásticas (**Fig. 1.5**).

Métodos histoquímicos

Entre las tinciones especiales los métodos histoquímicos ocupan una posición prioritaria; en el Cuadro 1.3 se reseñan las tinciones de uso frecuente. Con la ayuda de la histoquímica de sustrato y enzima puede demostrarse una gran cantidad de las más variadas sustancias químicas definidas, como muchas enzimas, glucógeno, ácidos ribonucleico y desoxirribonucleico, proteínas, proteoglucanos, lípidos, etcétera, en el sitio de su ubicación natural en células y tejidos, con lo cual se obtiene una buena idea de los acontecimientos celulares dinámicos (**Fig. 1.6**).

Histoquímica de lectinas Con las lectinas disponibles en el comercio pueden demostrarse componentes sacáridos específicos en las células y los tejidos, por ejemplo, en el glucocáliz y en el moco.

Inmunohistoquímica Con la ayuda de esta técnica pueden demostrarse enlaces químicos específicos, sobre todo de péptidos y proteínas, por medio de una reacción antígeno-anticuerpo (**Fig. 1.7**). Lo fundamental es que el corte de tejido en cual se desea demostrar un componente químico determinado (un antígeno) siempre se incuba con una solución que contiene un anticuerpo específico contra el antígeno buscado. El anticuerpo se une a los sitios de las células o del espacio extracelular en los cuales está el antígeno. Esta reacción puede visualizarse de modos diferentes; por ejemplo, el anticuerpo puede marcarse con una

Fig. 1.2 Tinción con hematoxilina y eosina (H-E). La hematoxilina tiñe de azul oscuro o violeta los núcleos celulares y las regiones del citoplasma que poseen abundancia de retículo endoplasmático rugoso. La eosina tiñe de rojo otras regiones del citoplasma, así como muchos componentes extracelulares fibrosos. Glándulas cutáneas de un antílope (*Aepyceros melampus*): **1** glándulas odoríferas (apocrinas); **2** glándulas sebáceas (holocrinas); **3** tejido conjuntivo. 250 ×.

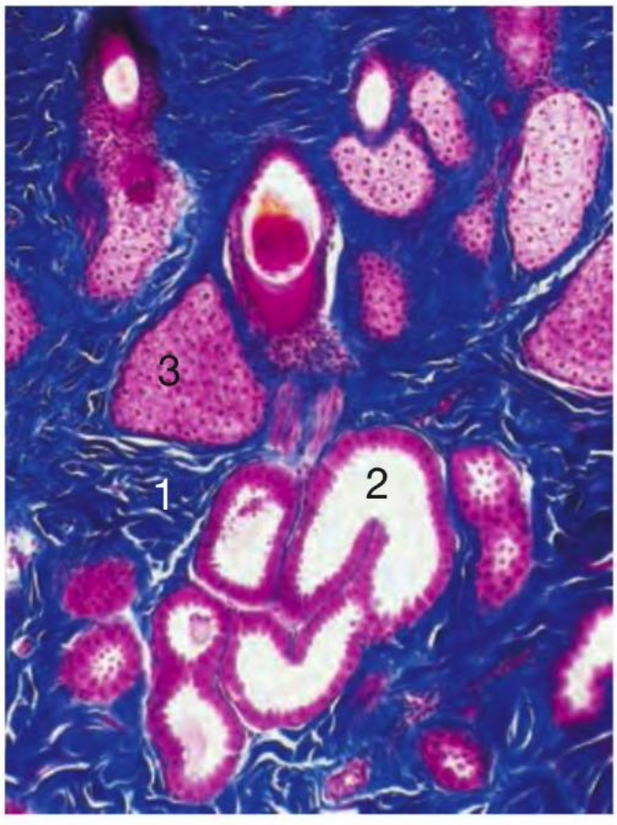

Fig. 1.3 Tinción tricrómica de Masson. Semejante a la coloración con azán (azocarmín + azul de anilina) (**Fig. 1.8**). Fibras colágenas del tejido conjuntivo (**1**) en azul oscuro; componentes celulares en diversos tonos de rojo. Glándulas cutáneas de un antílope (*Aepyceros melampus*): **2** glándulas odoríferas (apocrinas); **3** glándulas sebáceas (holocrinas). 250 ×.

Fig. 1.4 Tinción de Goldner, coloración tricrómica de uso corriente que tiñe las fibras colágenas del tejido conjuntivo (**1**) de verde turquesa y las porciones celulares de rojo violeta a rojo pardo. Duodeno de un gato: **2** mucosa; **3** glándulas de Brunner en la submucosa. 200 ×.

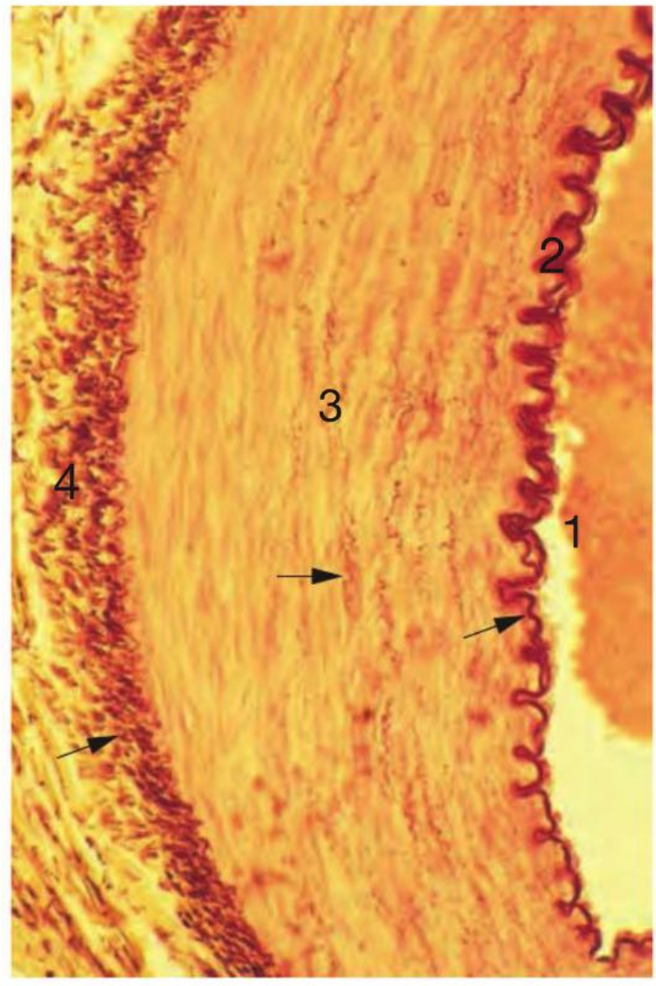

Fig. 1.5 Tinción para elastina (orceína), detección selectiva de membranas y fibras elásticas (→). Arteria muscular: **1** luz vascular; **2** membrana elástica interna, compuesta por una lámina elástica gruesa de trayecto ondulado; **3** túnica media; **4** túnica adventicia. Ser humano; 400 ×.

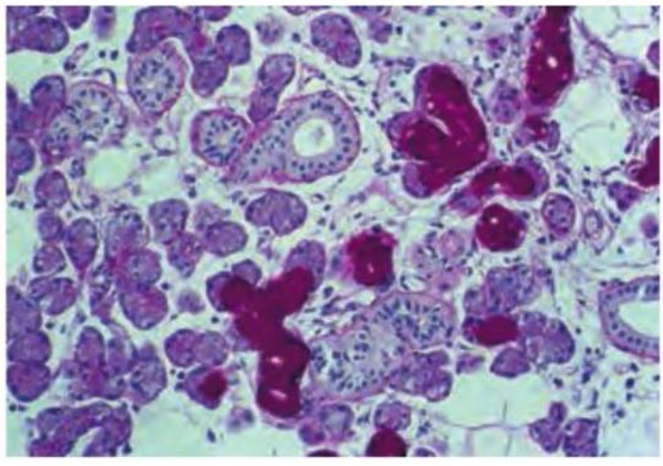

Fig. 1.6 Tinción con PAS (ácido peryódico-reactivo de Schiff), identificación de moco y glucoproteínas neutras, así como glucógeno. Aquí el moco de las células mucosas de la glándula submandibular está teñido de púrpura intenso; otras estructuras poseedoras de glucoproteínas, entre ellas las membranas basales, aparecen más tenues. Ser humano; coloración de contraste de los núcleos celulares con hemalumbre (tono semejante al de la hematoxilina). 200 ×.

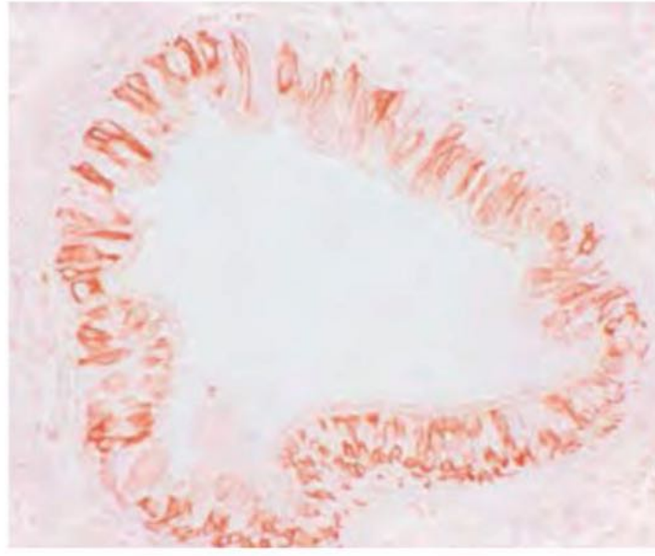

Fig. 1.7 Determinación inmunohistoquímica de la citoqueratina 19 (CK19), un componente del citoesqueleto, en un bronquio pequeño. Sólo una parte de las células epiteliales muestra una reacción positiva (coloración parda); en su mayoría se trata de células basales o células en crecimiento. Ser humano; 250 ×.

Cuadro 1.3 Tinciones histológicas. (De [1])

Tinción	Núcleos	Citoplasma	Fibras colágenas	Fibras elásticas
H-E (hematoxilina-eosina) (*Fig. 1.2*)	Azul violeta	Rojo; regiones con abundancia de ribosomas y RER azul violeta	Rojo; las fibras tipo I se tiñen con intensidad, las fibras tipo III se tiñen en forma tenue y delicada	Sin tinción o rosa
Tricrómica de Masson (*Fig. 1.3*)	Rojo brillante	Rosa pálido a azul tenue	Azul	Sin tinción (sólo si están presentes en grandes cantidades, como en las membranas elásticas o los ligamentos elásticos: rojo a azul rojizo)
Azán (azocarmín/azul de anilina/naranja G) (*Figs. 3.1.2 a 3.1.9*)	Semejante a la tinción tricrómica de Masson			
Para elastina (resorcina-fucsina u orceína) (*Fig. 1.5*)	–	–	–	Negro violeta (resorcina-fucsina); rojo pardo (orceína)
van Gieson (hematoxilina férrica/ácido pícrico/fucsina ácida)	Azul negro	Amarillo a pardusco claro	Rojo	Sin tinción especial (sólo si están en aglomeraciones gruesas, como en las membranas elásticas o los ligamentos elásticos: amarillo)
Tricrómica de Goldner (hematoxilina férrica/azofloxina/verde luz) (*Fig. 1.4*)	Pardo negro	Rojo ladrillo	Verde	A menudo sin tinción especial (en parte, verdoso a rojo claro)
Hematoxilina férrica de Heidenhain	Heterocromatina y nucléolo azul negro	Algunos componentes, por ejemplo centríolos, haces de filamentos intermedios y estriaciones transversales en los músculos cardíaco y esquelético, aparecen de color negro profundo	Sin tinción especial o gris amarillento	Gris tenue
Método de impregnación argéntica de Gomori para fibras reticulares (impregnación con sales de plata)	–	En varios tonos de gris	Fibras reticulares (de colágeno tipo III) de color negro; fibras colágenas típicas (de colágeno tipo I) de color pardo	–
Tinciones histoquímicas				
Reacción de PAS (ácido peryódico-reactivo de Schiff)	• Tinción rojo violeta • El ácido peryódico forma grupos aldehído en las moléculas con muchos residuos sacáridos (p. ej., glucógeno, mucinas y glucoproteínas); el reactivo de Schiff los tiñe de rojo violeta • Dan una reacción positiva, por ejemplo, el glucógeno, el moco intracelular y extracelular y las láminas basales			
Azul alciano	• Tinción azul. • Diversos componentes con carga eléctrica negativa (polianiones), por ejemplo moco sulfatado, glucosaminoglucanos, hialuronano			
Tinciones para lípidos (p. ej., Sudán III; Sudán negro; aceite rojo O)	• Según el colorante, por ejemplo naranja-rojo o pardo • Lípidos, por ejemplo triacilgliceroles o lípidos de las vainas de mielina			
Tinción de Feulgen para DNA	• Tinción púrpura • El HCl forma grupos aldehído en la desoxirribosa, la pentosa del DNA. Los grupos aldehído reaccionan con el reactivo de Schiff, el cual tiñe selectivamente de púrpura la cromatina que contiene DNA			
Azul de toluidina (basofilia selectiva)	• Tinción azul • El azul de toluidina, un colorante básico, se une selectivamente a los grupos fosfatos de carga negativa del DNA y del RNA • En consecuencia, se tiñen la cromatina (DNA), el nucléolo y los ribosomas (RNA)			

sustancia fluorescente o puede demostrarse, en un segundo paso, en una reacción con otro anticuerpo marcado con una enzima (a menudo peroxidasa). Luego se realiza la determinación de la enzima con métodos enzimohistoquímicos clásicos.

Hibridación *in situ* Con la hibridación *in situ* pueden localizarse ácidos nucleicos en el corte histológico mediante sondas complementarias (oligonucleótidos de DNA o RNA marcados radiactivamente o no radiactivamente). Las sondas permiten demostrar en el corte secuencias de DNA o RNA específicas. El método también puede practicarse en cromosomas, en extendidos celulares o en preparados de cuerpo entero de animales pequeños.

1.3.5 Artefactos

Los artefactos son de causa técnica y surgen, por ejemplo, por mala fijación o una fijación demorada, soluciones colorantes viejas, mellas en la cuchilla del micrótomo o una deshidratación agresiva. Las consecuencias frecuentes son las grietas pequeñas o grandes en el límite entre tejidos de consistencia diferente, por ejemplo entre el cartílago y el pericondrio. También aparecen con frecuencia hendiduras de retracción entre tejidos de estructuras diferentes, por ejemplo, entre el tejido epitelial y el tejido conjuntivo (**Fig. 1.8**). Otras causas posibles son las contusiones o los desgarros hísticos (**Fig. 1.9**). El conocimiento de estos artefactos es muy importante en el examen de un preparado.

1.3.6 Preparados vivos

Con el microscopio también pueden estudiarse células y tejidos vivos: la microscopia de contraste de fase y la microscopia de interferencia intensifican el contraste de las estructuras celulares vivas (**Fig. 1.10**), el cual en el microscopio de luz transmitida corriente es muy débil. Mediante el uso de sustancias coloreadas o marcadas con colorantes fluorescentes es posible, entre otras cosas, seguir la dinámica de los procesos de endocitosis o la reestructuración de las prolongaciones celulares. Las variantes de la microscopia vital son, por ejemplo, la aplicación de la luz ultravioleta, la microscopia de polarización y la microscopia de campo oscuro.

1.4 Realización de preparados para la microscopia electrónica

1.4.1 Microscopia electrónica de transmisión

Fijación En la microscopia electrónica de transmisión (MET) se necesitan procedimientos de fijación particularmente cuidadosos para obtener una imagen lo más fiel posible al original de la estructura de las células vivas. El tejido debe colocarse rápidamente en la solución fijadora, en lo posible de inmediato o al menos a los pocos minutos de la extracción o la muerte. Si se trabaja con animales de experimentación, lo óptimo es la fijación por perfusión del animal anestesiado. La solución fijadora es el glutaraldehí-

Fig. 1.8 Hendidura por retracción (*) entre la base del epitelio y el zócalo de tejido conjuntivo de las vellosidades intestinales, el denominado espacio de Grünhagen. Yeyuno, ser humano. Azán; 270 ×.

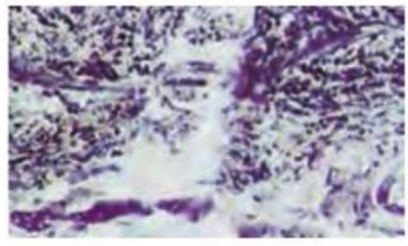

Fig. 1.9 Defecto de corte.

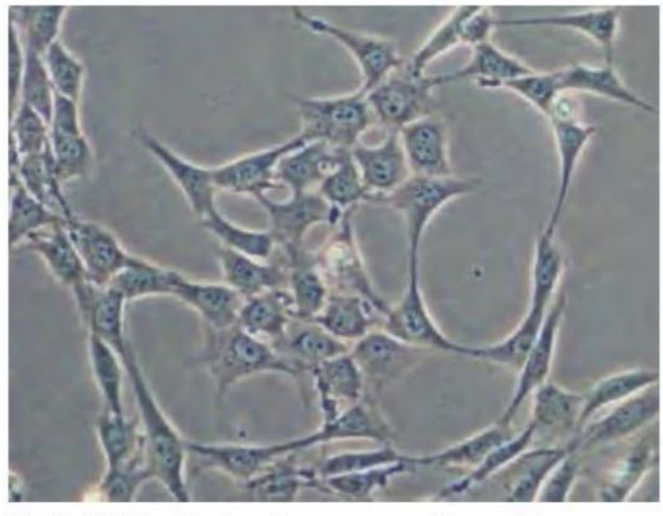

Fig. 1.10 Fibroblastos vivos en un cultivo celular, microscopia de contraste de fase. Además del núcleo, algunos orgánulos granulares y el límite celular general, los detalles de la estructura de estas células apenas pueden distinguirse. 450 ×.

do amortiguado y a la fijación le sigue una posfijación con tetróxido de osmio. El metal pesado osmio se une a los lípidos y aumenta, por ejemplo, el contraste de las membranas biológicas.

Inclusión, corte Luego de la deshidratación se realiza la inclusión en resinas sintéticas como Araldita o Epon. Con ultramicrótomos se realizan cortes de 30 a 80 nm de espesor.

Tinción Estos cortes son tan finos que las estructuras celulares que contienen deben contrastarse ("teñirse") (**Fig. 1.11**) con acetato de uranilo, citrato de plomo y en ciertos casos ácido fosfotúngstico.

Acoplamiento metálico En la investigación experimental pueden utilizarse sustancias acopladas a metales (oro, hierro, cobre). Los metales en los preparados para el MET poseen un gran contraste y, en consecuencia, se identifican bien. Así, por ejemplo, puede seguirse el trayecto de una glucoproteína, en sí misma invisible, desde su captación en la célula hasta su degradación y pueden localizarse en forma precisa proteoglucanos o glucosaminoglucanos.

Inmunoelectromicroscopia En la inmunoelectromicroscopia pueden demostrarse in situ, por ejemplo, proteínas mediante el uso de anticuerpos marcados con oro.

Contraste negativo En un procedimiento especial, la generación de contraste negativo, pueden colocarse sobre una película transparente finísima partículas celulares, bacterias o virus. Los objetos se rodean de precipitados de metales pesados, con lo cual aparecen claros en un entorno oscuro.

Criofractura En el método de la criofractura las superficies liberadas de pequeñas muestras hísticas congeladas a muy baja temperatura se cubren con una película metálica finísima. La réplica obtenida de ese modo se observa con el MET. Las membranas celulares se parten a lo largo de su centro hidrófobo, de modo que las caras interiores de las hojuelas externa e interna de la membrana quedan libres y pueden analizarse.

1.4.2 Microscopia electrónica de barrido

La microscopia electrónica de barrido tiene su fundamento en principios propios y permite el análisis de superficies celulares y epiteliales genuinas (**Fig. 1.12**).

1.5 Interpretación de los cortes histológicos

1.5.1 Mensaje de los cortes histológicos

El mensaje y el valor diagnóstico de los cortes histológicos siempre deben evaluarse en forma crítica:

- El corte histológico siempre provee sólo una **instantánea** de un todo vivo en cambio continuo.
- La gran mayoría de los cortes representan sólo una **rodaja finísima** de una parte casi siempre pequeña de un órgano tal vez muy grande, por ejemplo, el hígado. En los órganos grandes las estructuras pueden estar distribuidas en forma irregular y no es obligatorio que se encuentren en cada corte.
- El corte histológico genera una **imagen bidimensional** de las células y los tejidos siempre tridimensionales. Las tres dimensiones se infieren, por ejemplo, recién cuando se utilizan cortes gruesos que se "transenfocan" o cuando se realizan cortes seriados.

No obstante, las conclusiones inmediatas sobre la forma real de los elementos estructurales de las células y los tejidos en el corte individual sólo son posibles en casos excepcionales: si un huevo cocido (duro) se corta en sentido transversal en la región de uno de sus dos polos en el corte no estará contenida la yema central, lo cual no niega su existencia. Un corte tangencial, es decir un corte plano a través de la superficie de una estructura, da como resultado una imagen completamente diferente a la de un corte transversal, o sea un corte por el centro de la misma estructura. Por otra parte, el corte transversal puede atravesar estructuras totalmente distintas a las de un corte longitudinal: un tubo curvo seccionado en sentido transversal se ve completamente diferente al mismo tubo en un corte longitudinal (**Fig. 1.13**). La aparición de 2 cortes nucleares en una célula no constituye una demostración de binuclearidad, sino que casi siempre tiene su origen en un núcleo contorneado que se ha cortado en dos sitios.

1.5.2 Reglas básicas para la realización del diagnóstico

La identificación y el diagnóstico diferencial de un preparado histológico desconocido con frecuencia pueden realizarse con el aumento menor o, a lo sumo, con un aumento mediano.

Observación a simple vista Ciertos órganos pueden diagnosticarse a simple vista por la orientación típica del corte, por ejemplo un corte sagital de la hipófisis, un corte transversal de la suprarrenal o un corte longitudinal del intestino delgado.

Examen con el objetivo más débil Con el objetivo más débil del microscopio se buscan **principios organizativos** concretos: ¿hay una zona interna y una zona externa (correspondientes a médula y corteza)?, ¿se encuentra una superficie natural (cubierta por epitelio) o una cápsula?, ¿hay regiones con propiedades tintoriales completamente diferentes?, ¿aparece alguna luz?, ¿hay elevaciones regulares de la superficie, por ejemplo, pliegues?
Además, con el objetivo más débil se examinan (¡todos!) los bordes libres para verificar si hay algún **epitelio**. En caso afirmativo el epitelio puede brindar los mejores indicios para el diagnóstico diferencial. Si se encuentra un "epitelio simple cilíndrico" teóricamente habría que pensar en un corte de una parte del tubo digestivo, de la trompa uterina o del útero. La organización en capas típica del tubo digestivo clasifica el preparado como perteneciente al tubo gastrointestinal. La falta de estas capas pero la presencia de cilios son características de la trompa uterina y de la mucosa del útero en determinadas fases del ciclo; los pliegues muy ramificados son prueba de que el preparado corresponde a la trompa uterina mientras que la invaginación del epitelio para formar túbulos glandulares indica que corresponde a la mucosa del útero. Si no hay cinocilios

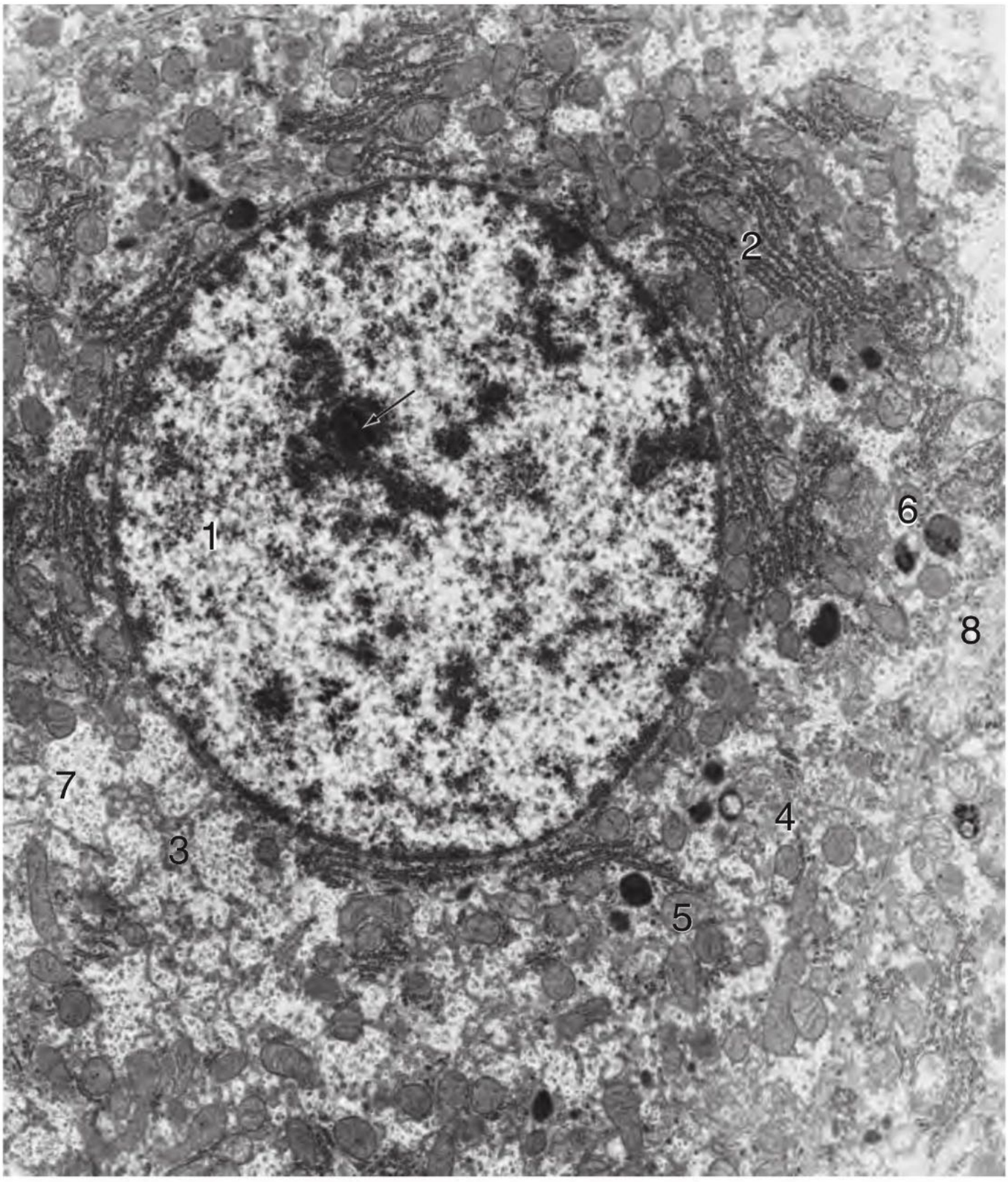

Fig. 1.11 Ultraestructura celular en el microscopio electrónico de transmisión. Célula epitelial del hígado de la rata con un núcleo grande (**1**) y los orgánulos típicos; **2** retículo endoplasmático rugoso; **3** retículo endoplasmático liso; **4** aparato de Golgi; **5** mitocondrias; **6** lisosomas. Estas células contienen mucho glucógeno (**7**) en forma de inclusiones. En la superficie que forma los canalículos biliares (**8**) la célula posee microvellosidades. → Nucléolo. 12.000 ×.

ni glándulas tubulares pero en la superficie aparecen pliegues delgados cubiertos de epitelio simple cilíndrico, debe considerarse el diagnóstico diferencial de vesícula biliar.

Ejemplo glándulas serosas En el diagnóstico diferencial de las glándulas serosas, también debe incluirse en las consideraciones el páncreas. El páncreas contiene islotes de Langerhans y células centroacinosas abundantes, pero carece de conductos estriados y de células mioepiteliales en los ácinos. Sin embargo, dado que los islotes de Langerhans son poco frecuentes y faltan por completo en algunos cortes, hay que pensar en las células centroacinosas. Para identificar estas células se necesita una resolución relativamente alta y también algo de experiencia –con poca resolución es mucho más fácil verificar la ausencia total de conductos estriados–.

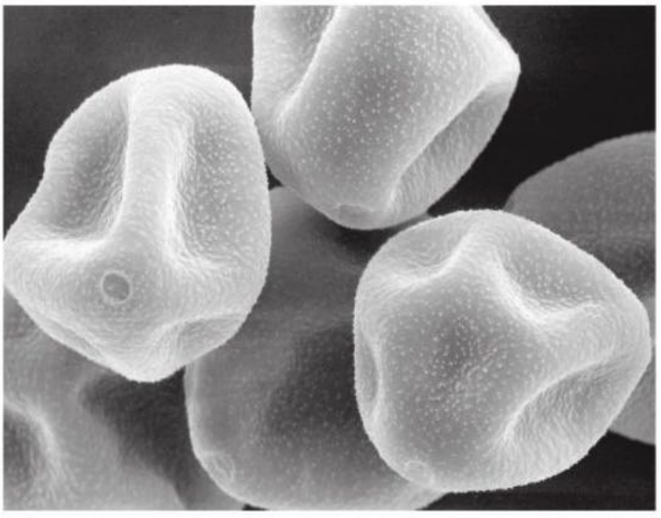

Fig. 1.12 Microfotografía electrónica de barrido de polen de avellano levemente deshidratado. 1.700 ×.

Nota Diagnóstico de un preparado histológico

- Primero mírese el preparado a simple vista y determínese si es de un órgano macizo o hueco, si los bordes del corte son artificiales (rectos) o corresponden a superficie naturales.
- Luego mírese en el microscopio con el aumento menor y determínese si hay una organización definida, por ejemplo, en corteza/médula, en lobulillos o configuraciones luminales determinadas y qué epitelios se encuentran en las superficies naturales.
- Examínese minuciosamente de todo el corte con los aumentos menor y mediano. Procédase a un diagnóstico hístico específico cuidadoso y a la identificación de los cortes tangenciales y de los artefactos.
- Sólo utilícese gran aumento para los detalles celulares, por ejemplo, para la diferenciación entre cinocilios y borde en cepillo.

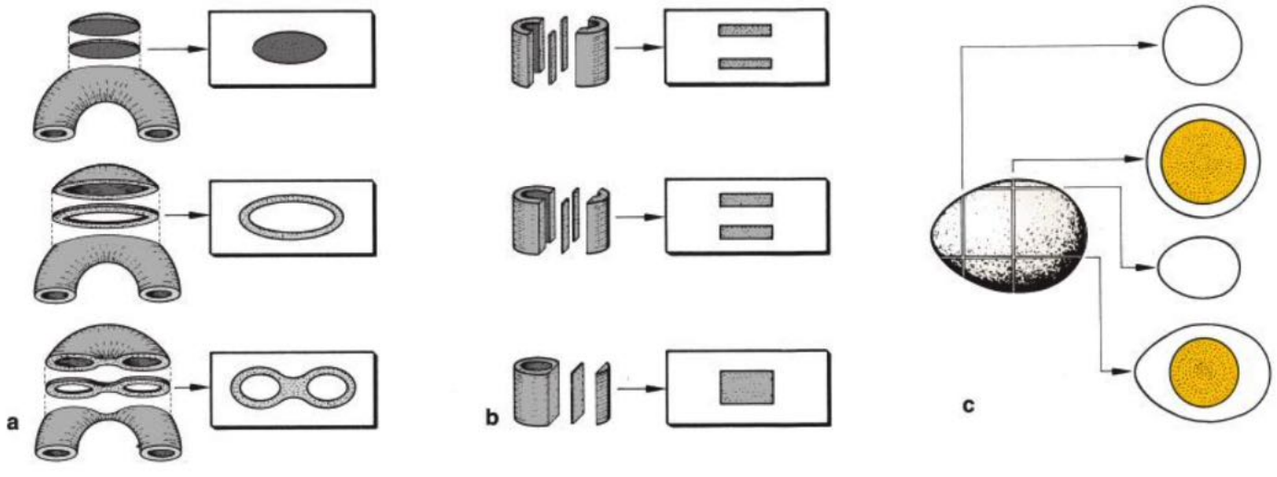

Fig. 1.13 Interpretación de las imágenes de los cortes. Los cortes transversal y longitudinal de un tubo curvo (**a**) o recto (**b**), de un huevo de gallina (**c**) pueden permitir –tomados por sí solos– la deducción tanto de la forma espacial como de la composición de cada una de las imágenes en cuestión. (De [6])

CAPÍTULO

2 La célula

2.1 Membrana celular 15
2.1.1 Características generales 17
2.1.2 Bicapa lipídica 18
2.1.3 Proteínas de la membrana 18
2.1.4 Glucocáliz, cadenas de oligosacáridos 19
2.1.5 Diferenciaciones de la superficie celular 20
2.1.6 Endocitosis 23
2.1.7 Moléculas de adhesión celular y contactos celulares 25

2.2 Núcleo 33
2.2.1 Envoltura nuclear 33
2.2.2 Cromatina 35
2.2.3 Nucléolo 38
2.2.4 Matriz nuclear 39

2.3 Citosol 39

2.4 Orgánulos 39
2.4.1 Ribosomas 39
2.4.2 Retículo endoplasmático (RE) 40
2.4.3 Aparato de Golgi 42
2.4.4 Lisosomas-Endosomas 44
2.4.5 Proteasomas 46
2.4.6 Cuerpos multivesiculares 47
2.4.7 Laminillas anulares 48
2.4.8 Peroxisomas 48
2.4.9 Mitocondrias 49
2.4.10 Melanosomas 51

2.5 Inclusiones 52
2.5.1 Partículas de glucógeno 52
2.5.2 Gotitas de lípidos 52
2.5.3 Inclusiones cristalinas 53
2.5.4 Estructuras celulares pigmentadas 53

2.6 Citoesqueleto 54
2.6.1 Microtúbulos y centríolos 54
2.6.2 Microfilamentos (de actina) 56
2.6.3 Filamentos intermedios 57
2.6.4 Miosina 59

2.7 Ciclo celular y células madre 59
2.7.1 Ciclo celular 59
2.7.2 Células madre y células hijas 65

2.8 Meiosis 66

2.9 Adaptaciones generales de las células, muerte celular 69
2.9.1 Adaptaciones celulares 69
2.9.2 Muerte celular 69

Las células son los módulos básicos de todos los tejidos y los órganos de los seres humanos y de todos los otros organismos. Las primeras células, que aparecieron hace unos 3.500 millones de años, eran pequeñas células procarióticas que ya poseían una membrana celular pero todavía carecían de núcleo y de sistemas de membranas intracelulares. Ejemplos de ese tipo de células son las arquibacterias y las eubacterias, que todavía hoy existen con mucho éxito. Hace unos 1.500 millones de años, a partir de células procarióticas surgieron las células eucarióticas, entre la cuales también se encuentran las células humanas.

Células procarióticas

Características Los procariontes, como por ejemplo las bacterias, son organismos unicelulares pequeños. El tipo celular del que están compuestos se denomina célula procariótica o protocito. Las células procarióticas en general son mucho más pequeñas que las células eucarióticas y a menudo sólo miden 1-2 µm, aunque a veces sobrepasan los 10 µm de longitud. La forma es redondeada, ovoide, alargada o en espiral (**Fig. 2.1**). Viven en forma solitaria como células individuales o en colonias de estructura laxa. Se multiplican por fisión binaria. Sorprendentemente pueden ceder o aceptar paquetes enteros de genes (transferencia génica horizontal), a menudo con genes de virulencia.

Pared celular Una característica importante de las bacterias es su pared celular rígida. Está ubicada por fuera de la membrana celular, en general es de estructura compleja y protege la célula hiperosmolar contra el estallido. Con su ayuda a grandes rasgos pueden distinguirse 2 tipos de bacterias: grampositivas y gramnegativas (denominadas así en honor a H. C. Gram, 1853-1938, médico y bacteriólogo danés):

- **Bacterias grampositivas** (p. ej., estreptococos, estafilococos). Poseen una pared celular relativamente gruesa (20-80 nm) que está compuesta por una red de peptidoglucanos (= capa de mureína) y que por fuera puede tener un componente de ácido teicoico. Entre la pared celular y la membrana plasmática de la célula hay un espacio periplasmático muy estrecho que contiene el periplasma. En algunas formas bacterianas en la parte más externa se establece una cápsula gruesa de polisacá-

ridos. Las bacterias grampositivas se tiñen de azul violeta con la coloración de Gram.

- **Bacterias gramnegativas** (p. ej., *Escherichia coli*, salmonelas, vibriones, *Campylobacter*, *Helicobacter* y espiroquetas). Poseen una pared celular relativamente delgada pero, en proporción, el espacio periplasmático es ancho; en él hay una capa estrecha de peptidoglucanos (de alrededor de 1-2 nm de espesor). Por fuera la pared está limitada por una membrana que se parece a una biomembrana. La hojuela externa de esta membrana en una gran parte se compone de un lípido glucosilado singular, el lipopolisacárido (LPS), que también se conoce como *endo*toxina. No es un producto de secreción de la célula bacteriana: las toxinas secretadas se denominan *exo*toxinas. La pared de muchas bacterias gramnegativas puede desarrollar una cápsula. La membrana celular puede formar pili (= fimbrias) que sirven para la adhesión a las células hospedadoras. Las bacterias gramnegativas no se tiñen con la técnica de Gram, pero pueden teñirse con otros métodos de coloración.

Además, por ejemplo las micobacterias, entre las que se encuentran los agentes etiológicos de la tuberculosis (**Fig. 2.1b**) y la lepra, por fuera de su capa de peptidoglucanos están envueltas por una cubierta de polisacáridos y lípidos. Otras bacterias son móviles porque poseen un flagelo, dos o más: los flagelos tienen una estructura diferente de la de los cinocilios de los eucariontes. Están compuestos por subunidades repetitivas de la proteína flagelina que forman un filamento helicoidal rígido que está anclado a una aglomeración proteica discoide muy compleja por medio de una pieza de conexión con forma de gancho. Esta aglomeración proteica funciona como un motor que permite la rotación del flagelo a unas 100 revoluciones por segundo.

Correlación clínica La pared celular y los flagelos en parte están formados por moléculas que no aparecen en las células eucarióticas y que son reconocidas como extrañas por el sistema inmunitario humano. La pared celular de las bacterias puede ser desestabilizada por antibióticos, con lo cual la célula bacteriana se debilita o muere.

La membrana celular propia posee la estructura de una biomembrana típica, con una capa doble de fosfolípidos y proteínas de membrana.

Citoplasma El citoplasma es de estructura simple y no contiene núcleo celular ni orgánulos (excepto por ribosomas, que pueden ser abundantes) ni citoesqueleto típico (**Fig. 2.1c**) pero posee proteínas homólogas de las citoesqueléticas. Con frecuencia hay regiones oscuras periféricas con abundancia de ribosomas y regiones claras sobre todo internas que contienen el DNA, el cual forma un cromosoma anular o dos. En el citoplasma se encuentran todas las macromoléculas indispensables para la vida, como DNA, RNA y proteínas, y todas las moléculas más pequeñas, como glucosa, aminoácidos y ácidos grasos.

Genoma El genoma consiste sobre todo en 1.000-4.000 genes compuestos por 10^6 a 10^7 pares de nucleótidos.
Desde el punto de vista bioquímico-funcional, las bacterias y otros procariontes son extraordinariamente variados y se adaptan a biotopos diversos, incluso extremos. Estas innumerables adaptaciones moleculares realmente las convierten en los organismos más exitosos que ha producido la evolución desde el comienzo de la vida en la Tierra.

Células eucarióticas

Las células eucarióticas son mucho más grandes que las células procarióticas y poseen una membrana celular, un núcleo que contiene el DNA y un citoplasma. El citoplasma está compuesto por citosol, sistemas de membranas muy diferenciados que forman los orgánulos, inclusiones y el citoesqueleto (**Fig. 2.2**). Las células eucarióticas forman los tejidos y los órganos de los vegetales, los hongos y los animales, entre otros. El cuerpo de los seres humanos adultos está compuesto por alrededor de 10^{13} células. El tamaño, la estructura interna, la morfología nuclear y la forma de estos más de 200 tipos celulares varían mucho (**Fig. 2.3**, **Fig. 2.4**, **Fig. 2.5**, **Fig. 2.6**), lo que en general puede correlacionarse bien con la función respectiva.

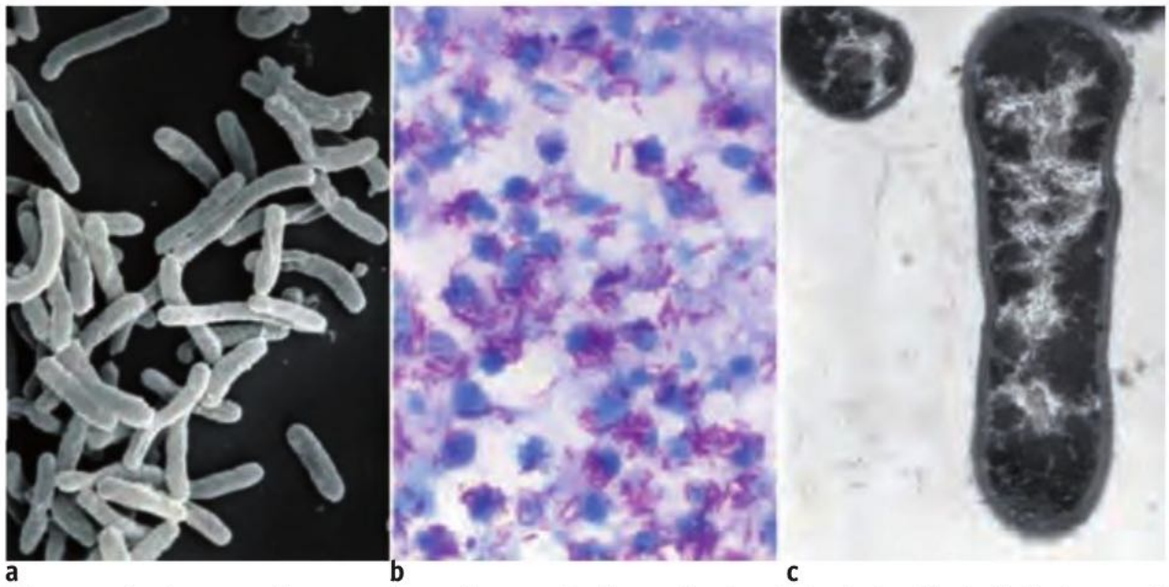

Fig. 2.1 Diversas técnicas para demostrar bacterias. a: microfotografía electrónica de barrido de *Helicobacter pylori*, 14.000 ×. **b:** tinción de Ziehl-Neelsen de *Mycobacterium tuberculosis* (bacilos rojos), el agente etiológico de la tuberculosis pulmonar, pulmón, ser humano, 1.000 ×. **c:** microfotografía electrónica de transmisión de *Actinomyces viscosus*, placa dental, ser humano, 52.000 ×.

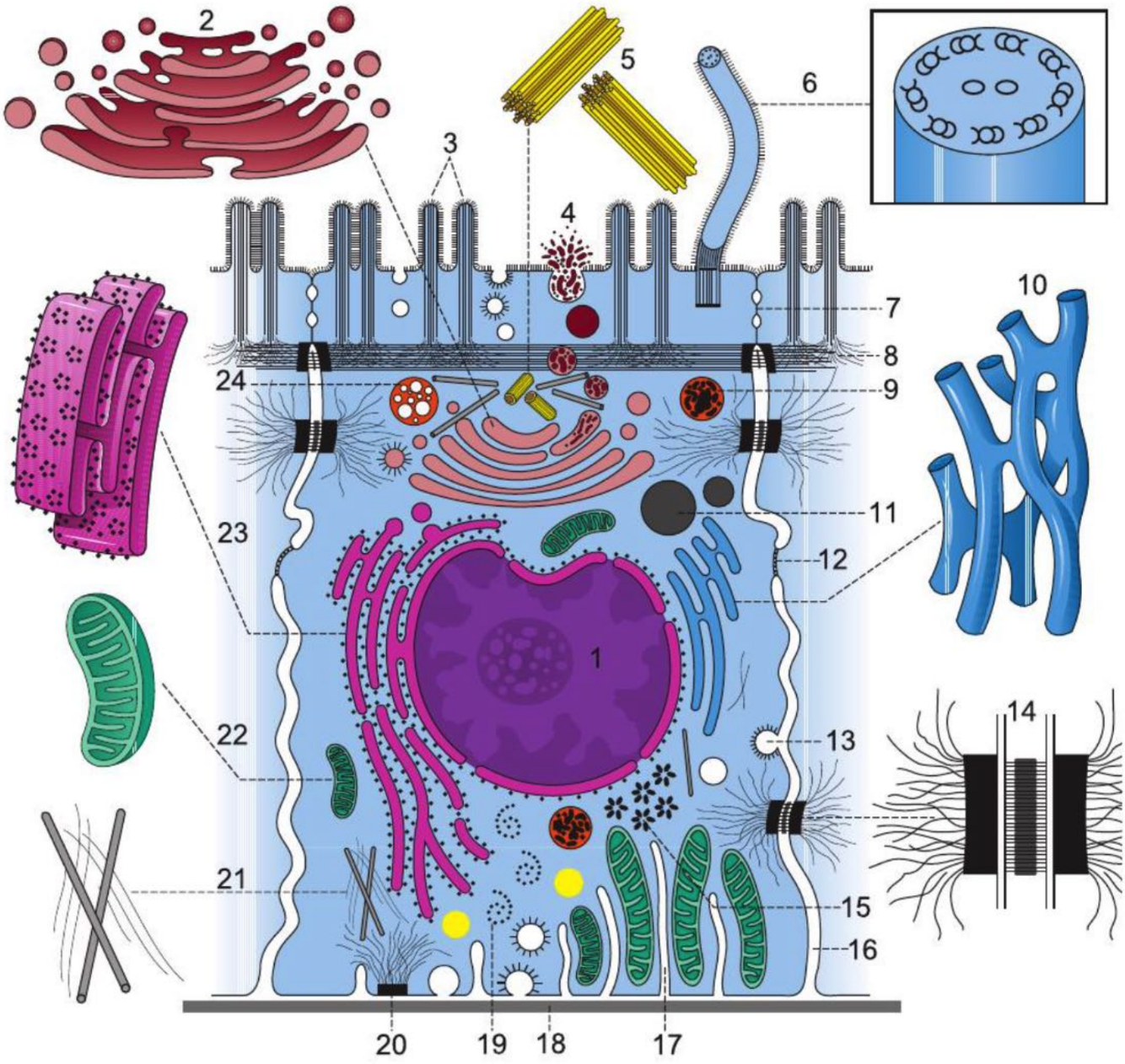

Fig. 2.2 Célula eucariótica. Representación esquemática del núcleo, los orgánulos más importantes y las diferenciaciones características de la superficie de una célula epitelial. Algunos de los componentes celulares que en el corte aparecen bidimensionales se han dibujado tridimensionales y magnificados para una mejor comprensión. **1** Núcleo con heterocromatina (oscura) y eucromatina (más clara), así como un nucléolo; **2** aparato de Golgi; **3** microvellosidades (con glucocáliz); **4** gránulo de secreción (en proceso de exocitosis); **5** centríolos; **6** cinocilios; **7** zonula occludens; **8** red terminal con zonula adherens; **9** lisosoma; **10** retículo endoplasmático liso (REL); **11** peroxisoma; **12** unión de hendidura (nexo); **13** figura de endocitosis con cubierta de clatrina; **14** desmosoma; **15** glucógeno; **16** espacio intercelular; **17** pliegues de la membrana celular basal (laberinto basal); **18** lámina densa de la lámina basal; **19** polirribosomas; **20** hemidesmosoma; **21** microtúbulos y filamentos de queratina; **22** mitocondria; **23** retículo endoplasmático rugoso (RER); **24** cuerpo multivesicular. (De [1])

2.1 Membrana celular

Introducción

Una célula eucariótica se encuentra rodeada por una membrana celular (membrana plasmática, plasmalema) y está limitada de su entorno por esta membrana (**Fig. 2.1**). Las proteínas de la membrana forman canales iónicos, transportadores, bombas, receptores y moléculas de adhesión; los lípidos se organizan en una capa doble (bicapa) flexible. La superficie externa de la membrana está cubierta por el glucocáliz. Con la participación del citoplasma vecino inmediato, la membrana celular forma cinocilios, cilios primarios, microvellosidades, micropliegues, invaginaciones y diversas vesículas de endocitosis. Por medio de las moléculas de adhesión que hay en la

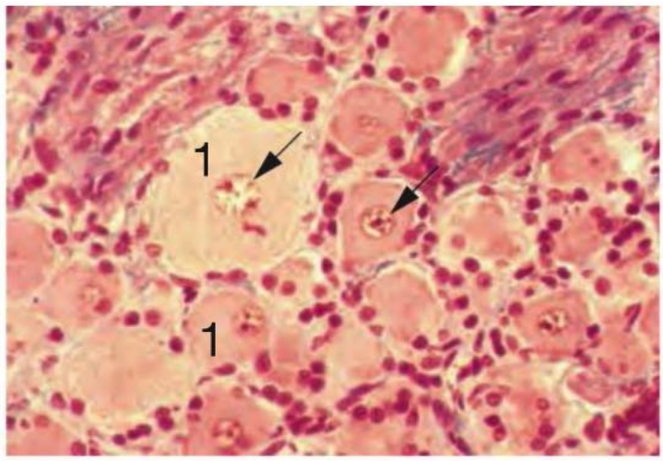

Fig. 2.3 Células de ganglio espinal humano. En el corte, los cuerpos celulares (pericariones, **1**) aparecen redondeados u ovales; el núcleo claro (→) también es redondeado, de contorno liso y contiene un nucléolo muy bien teñido. Junto a las células ganglionares se encuentran los anficitos (= células satélite) aplanados, cuyos núcleos son pequeños, redondos u ovales y relativamente oscuros. Azán; 380 ×.

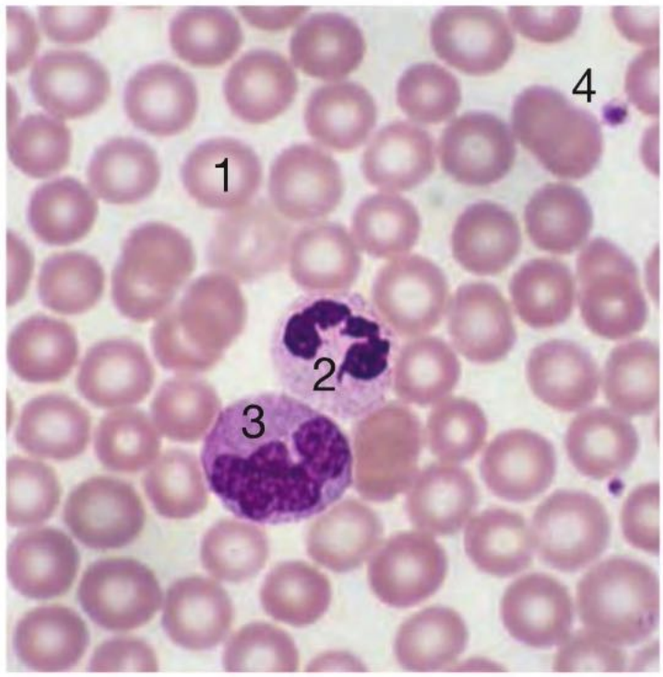

Fig. 2.4 Células de la sangre humana en un extendido. **1** Eritrocitos; **2** granulocito neutrófilo; **3** monocito; **4** trombocito. Técnica de Pappenheim; 1.250 ×.

Fig. 2.5 Epitelio absortivo intestinal humano. El epitelio está compuesto por una capa de células cilíndricas con chapa estriada (►); entre estas células hay células caliciformes individuales (con citoplasma claro "espumoso"). En el epitelio se han introducido algunos linfocitos (núcleos redondeados, teñidos intensamente de violeta oscuro). L.P.: lámina propia, la capa de tejido conjuntivo que se encuentra bajo el epitelio y contiene una mezcla variada de tipos celulares diversos. H-E; 500 ×.

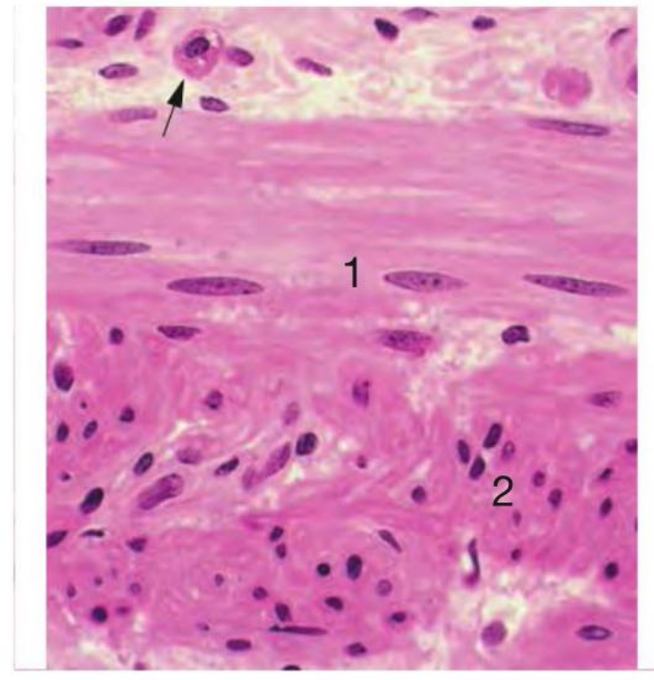

Fig. 2.6 Células musculares lisas, útero, humano. Arriba: corte longitudinal (**1** núcleos alargados, con forma de cigarro); abajo: corte transversal u oblicuo (**2** siluetas nucleares redondeadas pequeñas, de tamaños diversos). Nótese que el aspecto de los núcleos de las células musculares lisas cambia de acuerdo con el plano del corte. → Mastocito. Inclusión en plástico; H-E; 600 ×.

membrana, las células se unen entre sí (p. ej., a través de cadherinas) y a la matriz de tejido conjuntivo (sobre todo mediante integrinas). Los contactos adherentes, los nexos y las *zonulae occludentes* son estructuras de unión especiales. La membrana celular media el contacto y el intercambio entre el citoplasma de una célula y su medio circundante a través de estructuras de transporte. Posee una permeabilidad selectiva y contiene estructuras de reconocimiento para señales del medioambiente, así como estructuras para la conducción de las señales. Las células pueden incorporar, conducir por su citoplasma y de nuevo expulsar sustancias solubles, partículas, bacterias y líquidos.

2.1.1 Características generales

Componentes La membrana plasmática (biomembrana) tiene un espesor de más o menos 10 nm y está compuesta en forma característica por el 45% de lípidos, el 45% de proteínas y el 10% de hidratos de carbono. Los lípidos se organizan en una capa doble (bicapa) de fosfolípidos; las porciones hidrófilas de los fosfolípidos están en las superficies interna y externa mientras que las porciones hidrófobas se encuentran en el interior de la membrana (**Fig. 2.7**).

Asimetría Las biomembranas siempre son asimétricas. La superficie orientada hacia el medioambiente se denomina cara externa (cara extraplasmática, cara E, hojuela externa) mientras que la superficie en contacto con el citoplasma recibe el nombre de cara protoplasmática (cara P, hojuela interna) (**Fig. 2.8**, **Fig. 2.9**). Ambas caras poseen características estructurales y funcionales diferentes.

Función Como biomembrana, la membrana celular separa 2 compartimentos acuosos, los espacios extracelular e intracelular, es decir, el entorno de una célula y su interior. La membrana es estable y al mismo tiempo flexible y fluida. La mayor parte de los componentes individuales realizan un movimiento lateral ("modelo del mosaico fluido"). La medida de la fluidez depende de la temperatura y de la composición lipídica. La membrana celular no sólo limita la célula de su entorno, sino que también media el contacto y el intercambio entre el citoplasma de una célula y su medio circundante a través de estructuras de transporte.

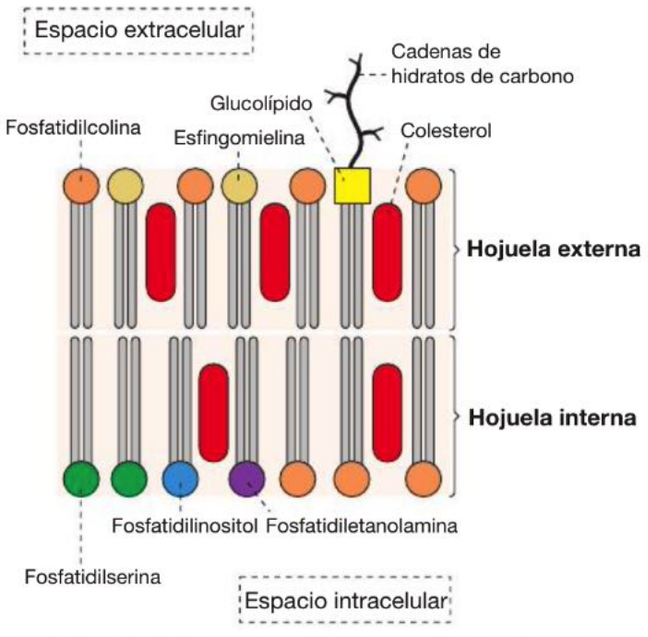

Fig. 2.7 Fosfolípidos, glucolípidos y colesterol en la membrana celular.

Posee una permeabilidad selectiva y contiene estructuras de reconocimiento para señales del medioambiente, así como estructuras para la conducción de las señales. Las células pueden incorporar, conducir por su citoplasma y de nuevo expulsar sustancias solubles, partículas, bacterias y líquidos.

Las biomembranas también aparecen en el citoplasma. Aquí limitan los orgánulos típicos y de esta manera parti-

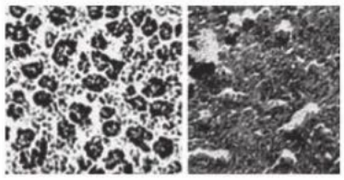

Fig. 2.8 Membrana celular, preparado de criofractura.

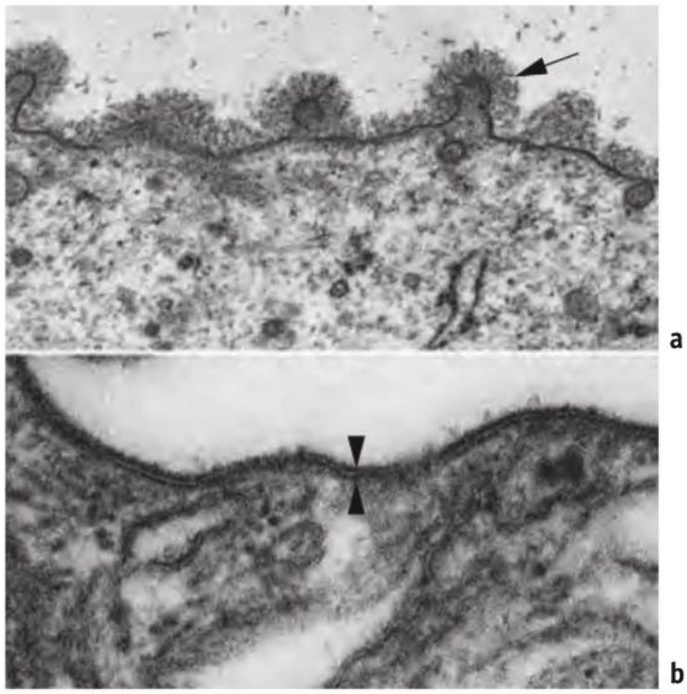

Fig. 2.9 Membrana celular (corte fino) vista con el microscopio electrónico. En la criofractura (**Fig. 2.8**), la membrana se divide por su centro hidrófobo en una hojuela externa y una hojuela interna (protoplasmática) cuyas superficies enfrentadas (internas) quedan separadas. **a:** Membrana apical con microvellosidades perteneciente a una célula de conducto colector (riñón, humano). La membrana está provista de una cubierta filamentosa gruesa formada por los dominios extracelulares de glucoproteínas, glucolípidos o mucinas superficiales con cadenas de oligosacáridos (glucocáliz, →). 37.000 × **b:** Membrana celular apical (entre los ►) de una célula epitelial del uréter humano. Las hojuelas interna y externa de la membrana se identifican como líneas oscuras; entre ambas se ve la región hidrófoba clara en el centro de la membrana. 168.000 ×.

cipan en la formación de muchos compartimientos citoplasmáticos diferentes (espacios dentro de la célula, con estructura y funciones características). Al igual que la membrana celular, los sistemas de membranas intracelulares son barreras, pero también contienen estructuras del transporte de sustancias, del reconocimiento de señales y del procesamiento de estas señales.

Flujo de membrana Los orgánulos limitados por membrana pueden establecer contacto por medio de vesículas intercalares. Las vesículas intracelulares limitadas por membrana (p. ej., gránulos de secreción) pueden fusionarse con la membrana celular. La dinámica entre los orgánulos diversos y sus membranas y entre los orgánulos y la membrana celular también está caracterizada por el término flujo de membrana.

2.1.2 Bicapa lipídica

La bicapa lipídica de la membrana en esencia está compuesta por fosfolípidos pero también contiene colesterol y glucolípidos (**Fig. 2.7**). Los lípidos de la membrana se mantienen unidos por medio de enlaces no covalentes. El colesterol es una clave para la fluidez de la membrana: a 37 °C impide una fluidez demasiado alta; a temperaturas más bajas, evita que la fluidez disminuya demasiado.
La bicapa lipídica es relativamente impermeable al agua y a las sustancias hidrosolubles. En cambio, el O_2, el CO_2 y una serie de moléculas liposolubles pequeñas pueden difundirse a través de la bicapa lipídica.

2.1.3 Proteínas de la membrana

Las proteínas de la membrana realizan la gran mayoría de las funciones específicas de la membrana (**Fig. 2.10**).

Proteínas integrales de la membrana La proteínas integrales están incorporadas en la bicapa lipídica y en su mayor parte son proteínas transmembrana. Éstas se extienden por ambas capas de lípidos y poseen porciones hidrófilas tanto en la cara externa como en la cara interna de la membrana. La mayoría de las proteínas transmembrana atraviesa la membrana con una hélice α o más. Las funciones de estas proteínas son múltiples.

Proteínas periféricas de la membrana Las proteínas periféricas están adosadas a las superficies externa o interna de la membrana. Las proteínas internas vinculan las proteínas transmembrana con el citoesqueleto.

Proteínas con ancla lipídica Un grupo aparte es el de las proteínas con ancla lipídica, las cuales pueden adosarse a las superficies externa o interna de la membrana y están unidas a ella a través de cadenas de lípidos. A este grupo pertenecen, por ejemplo, las proteínas G.

Correlación clínica En un defecto de la proteína 4.1 o de las proteínas asociadas anquirina α o espectrina, los eritrocitos no tienen forma bicóncava sino una forma más o menos esferoidal (**esferocitos**) o elíptica (eliptocitosis). La consecuencia es una anemia (**Cap. 4.1**).

Canales iónicos

Las proteínas que poseen varias hélices α pueden formar estructuras como túneles con una luz hidrófila (canal iónico). Estos canales iónicos transportan iones (Na^+, K^+, Ca^{2+}, Cl^-, etc.) a través de la membrana con una gran velocidad y en parte son muy selectivos. No están abiertos en forma continua:

- Los canales iónicos activados por ligando se abren después de la unión de una molécula de señal.

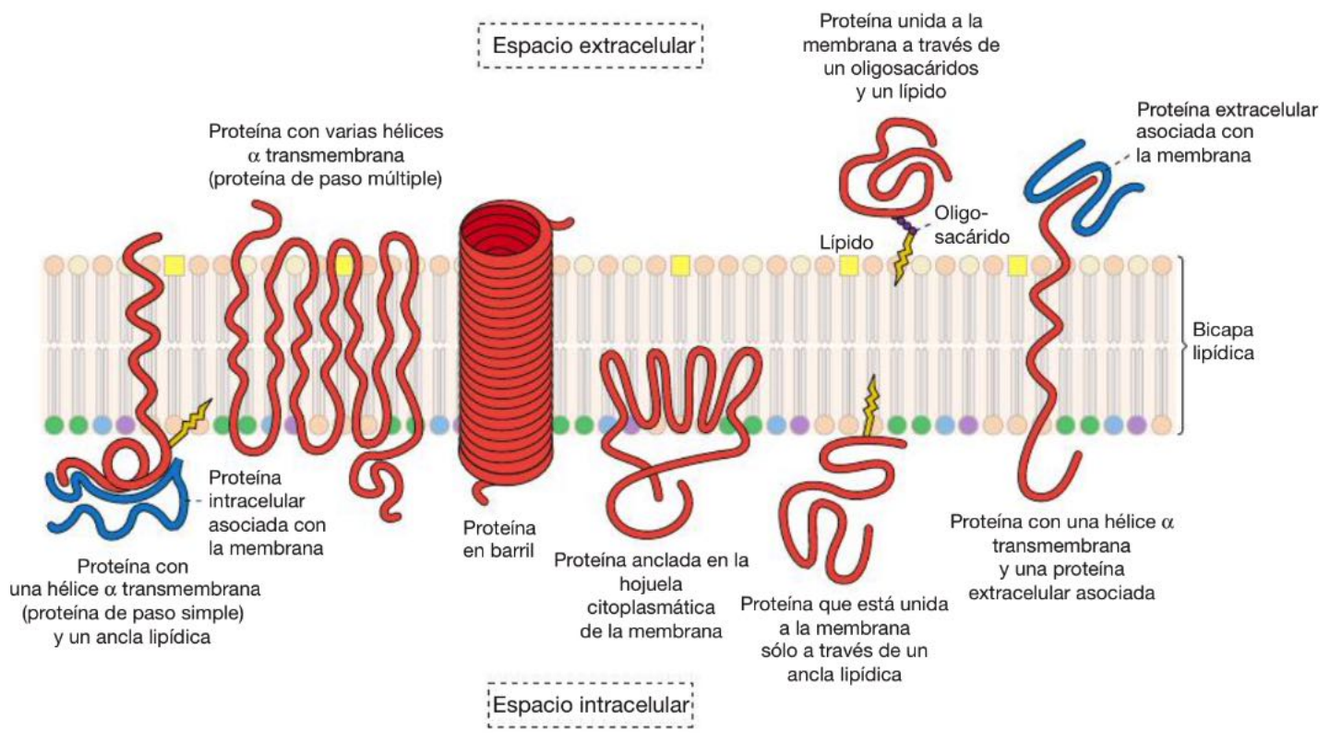

Fig. 2.10 Proteínas periféricas e integrales diversas en la membrana celular.

- Los canales iónicos activados por voltaje se abren por la modificación del potencial eléctrico de la membrana.
- Los canales iónicos en la membrana de las células sensoriales pueden abrirse y cerrarse por cambios mecánicos en la posición de los cilios sensoriales.

Correlación clínica En la **fibrosis quística** (**mucoviscidosis**) hay un defecto de una proteína transmembrana grande compleja. Esta proteína CFTR (*c*ystic *f*ibrosis *t*ransmembrane *r*egulator = reguladora transmembrana de la fibrosis quística), que está en la membrana celular de muchas células epiteliales, normalmente forma un canal de cloro y regula otros canales iónicos. Los signos y los síntomas causados por el defecto de esta proteína son diferentes en los distintos órganos: enfermedad respiratoria crónica con moco espeso, secundariamente purulento; insuficiencia del páncreas exocrino; trastornos de la función intestinal y urogenital y alteración de la función de las glándulas sudoríparas.

Moléculas de adhesión celular

La proteínas de adhesión celular (proteínas adhesivas, CAM = *c*ell *a*dhesion *m*olecules, moléculas de adhesión celular) son proteínas transmembrana que sirven para la unión de células vecinas o la fijación de las células a la matriz circundante (Fig. 2.17, Fig. 2.19). Son componentes de los contactos celulares (uniones intercelulares) pero también pueden aparecer fuera de ellos. Ejemplos son las cadherinas, cuya función es dependiente del calcio, las integrinas y las moléculas de adhesión de la superfamilia de las inmunoglobulinas.

Acuaporinas

Las acuaporinas son canales proteicos que aparecen en la membrana de diferentes tipos celulares, por ejemplo, muchas células epiteliales (entre otras, las células de los conductos colectores de la médula renal, Fig. 2.11, las células endoteliales), las células musculares y los astrocitos. Son primariamente monómeros pero siempre se asocian en tetrámeros. Las acuaporinas sirven para el transporte de agua: a través del canal de un monómero pueden pasar alrededor de 3×10^9 moléculas de agua por segundo. El $HgCl_2$ las inhibe en forma específica.

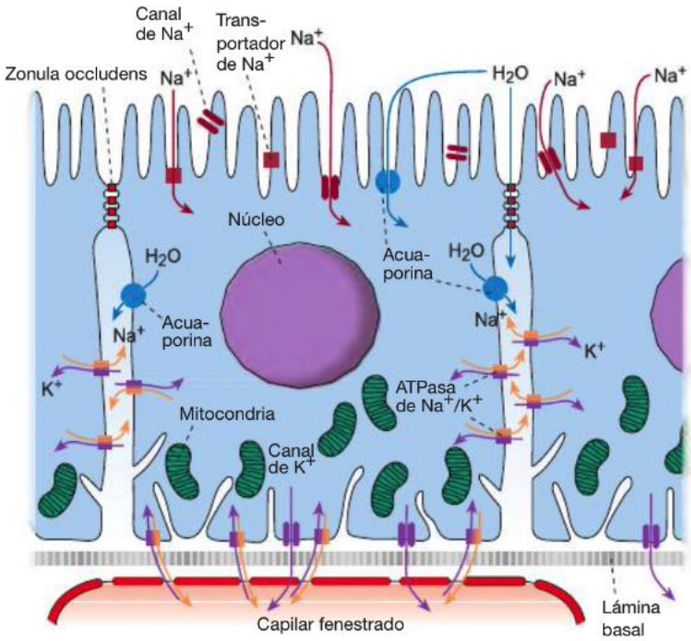

Fig. 2.11 Diferentes proteínas transmembrana en células de un epitelio transportador. La ATPasa de Na^+/K^+ basolateral bombea Na^+ desde la célula hacia afuera en contra del gradiente y K^+ hacia el interior. Las acuaporinas son canales de agua. En la superficie apical, hay canales iónicos o proteínas transportadoras a través de los cuales pueden entrar iones en la célula.

Proteínas transportadoras (transportadores, "carriers")

Estas proteínas transmembrana transportan moléculas hidrófilas pequeñas (p. ej., monosacáridos, aminoácidos) a favor de un gradiente de concentración, es decir, desde donde hay una concentración mayor hasta donde hay una concentración menor ("cuesta abajo") (Fig. 2.11). Dado que para estos procesos de transporte no es necesario consumir energía, se habla de transporte pasivo a través de la membrana. Las sustancias pueden transportarse solas (uniporte) o de a dos (cotransporte). Si 2 sustancias se transportan en la misma dirección se habla de **simporte**; si el transporte es en direcciones opuestas se habla de **antiporte**. En el cotransporte un miembro de la pareja sigue "cuesta abajo" un gradiente que la célula mantiene con una bomba en otro sitio. La energía que se invierte en este gradiente sirve para transportar "cuesta arriba" al otro miembro de la pareja (transporte activo secundario).

Bombas de membrana

Al igual que los transportadores, las bombas son proteínas transmembrana que transportan iones en contra de un gradiente de concentración, es decir, "cuesta arriba". Este proceso de transporte consume energía (es el llamado transporte activo primario), la cual se produce por la hidrólisis de ATP. Dado que las bombas de membrana escinden el ATP por sí mismas, no sólo son bombas sino también enzimas y por ende también se conocen como ATPasas de transporte. Un ejemplo es la ATPasa de Na^+/K^+, de distribución ubicua, que impulsa muchos procesos de transporte.

Proteínas receptoras

Las proteínas receptoras se unen a una molécula de señal extracelular específica, por ejemplo, una hormona, que desencadena una reacción celular determinada. Algunas de estas moléculas receptoras están acopladas a proteínas G. La sustancia activa que se une al receptor se denomina ligando.

2.1.4 Glucocáliz, cadenas de oligosacáridos

Muchas proteínas de la membrana poseen cadenas de oligosacáridos que sobresalen en el espacio extracelular en mayor o menor medida (Fig. 2.8d) y que en conjunto proveen a la célula con una cubierta gruesa de componentes hidrocarbonados. En la membrana apical de las células epiteliales el glucocáliz es particularmente alto y en las células endoteliales incluso puede ser más alto que la célula misma. Las cadenas de sacáridos parten de glucoproteínas, glucolípidos o proteoglucanos (mucinas) de la membrana celular.

Las funciones del glucocáliz son múltiples:

- Las cadenas de oligosacáridos protegen la superficie celular y la tornan especialmente adecuada para muchas interacciones célula-célula específicas. Esto es importante, por ejemplo, en la recirculación de los linfocitos (**Cap. 4.2.2**) y en la adhesión de los leucocitos al endotelio de las vénulas durante la inflamación.
- En la superficie de las células epiteliales del intestino delgado, el glucocáliz fija agua y así facilita la absorción de las sustancias nutritivas.
- Algunos grupos hidrocarbonados sirven como punto de fijación para las llamadas proteínas de unión a glúcidos (lectinas). Entre ellas se encuentran, por ejemplo, las selectinas (**Cap. 2.1.7**).

2.1.5 Diferenciaciones de la superficie celular

La membrana celular participa en la formación de las siguientes diferenciaciones superficiales: cinocilios, microvellosidades, estereocilios, micropliegues, invaginaciones y cavéolas.

Cinocilios

Los cinocilios (cilios) son prolongaciones celulares finas y móviles, con la forma de pestañas (**Fig. 2.12a**). En los seres humanos por lo general tienen unos 5 µm de longitud; la cola del espermatozoide, un cinocilio especial, mide alrededor de 50 µm de largo. En los bronquios humanos hay alrededor de 10^9 cinocilios por cm^2 de superficie. Se supone que pertenecen al equipamiento básico de la célula eucariótica.

Ubicación Epitelio de las vías respiratorias, epitelio de la trompa uterina, epitelio de los conductillos eferentes (epidídimo), epéndimo, espermatozoides.

Función En los organismos unicelulares y en los espermatozoides, los cinocilios sirven como órganos de movimiento anterógrado; en la superficie de los epitelios mueven películas de líquido o de moco. El curso del movimiento de un cilio típico dura alrededor de 0,1-0,2 segundos y consiste en un golpe anterógrado enérgico en estado recto, que mueve el líquido, y un golpe de retroceso, en el cual los cilios se curvan y, con su ayuda, retornan a la posición inicial.

Axonema En el interior del cilio hay un sistema complejo y regularmente ordenado de microtúbulos asociados con proteínas que en conjunto recibe el nombre de axonema:

- Los **microtúbulos** (**Cap. 2.6.1**) en la periferia forman un anillo de 9 túbulos dobles (dobletes de microtúbulos) y en el centro, un par de túbulos individuales (singuletes). Este patrón de distribución universal se llama patrón 9 + 2 (**Fig. 2.12c**). Los dobletes periféricos unidos estrechamente están compuestos por un túbulo A completo, el cual está formado por 13 subunidades, y un túbulo B incompleto, el cual se une al túbulo A a la manera de una semiluna y está formado por 11 subunidades. Cada uno de los 2 microtúbulos centrales separados es completo (**Fig. 2.13**). Los cilios también pueden ser estructuras receptoras; así, por ejemplo, el segmento externo de la célula receptora visual es un cilio modificado. En estos cilios sensoriales, con frecuencia faltan los dos microtúbulos centrales (patrón 9 + 0).
- En los dobletes de microtúbulos hay diversas **proteínas asociadas** que 1) mantienen entero el anillo periférico (nexina), 2) generan la fuerza para el movimiento ciliar y 3) controlan la forma del movimiento. La proteína asociada más importante es la **dineína** ciliar, que está distribuida regularmente a lo largo de los dobletes y es

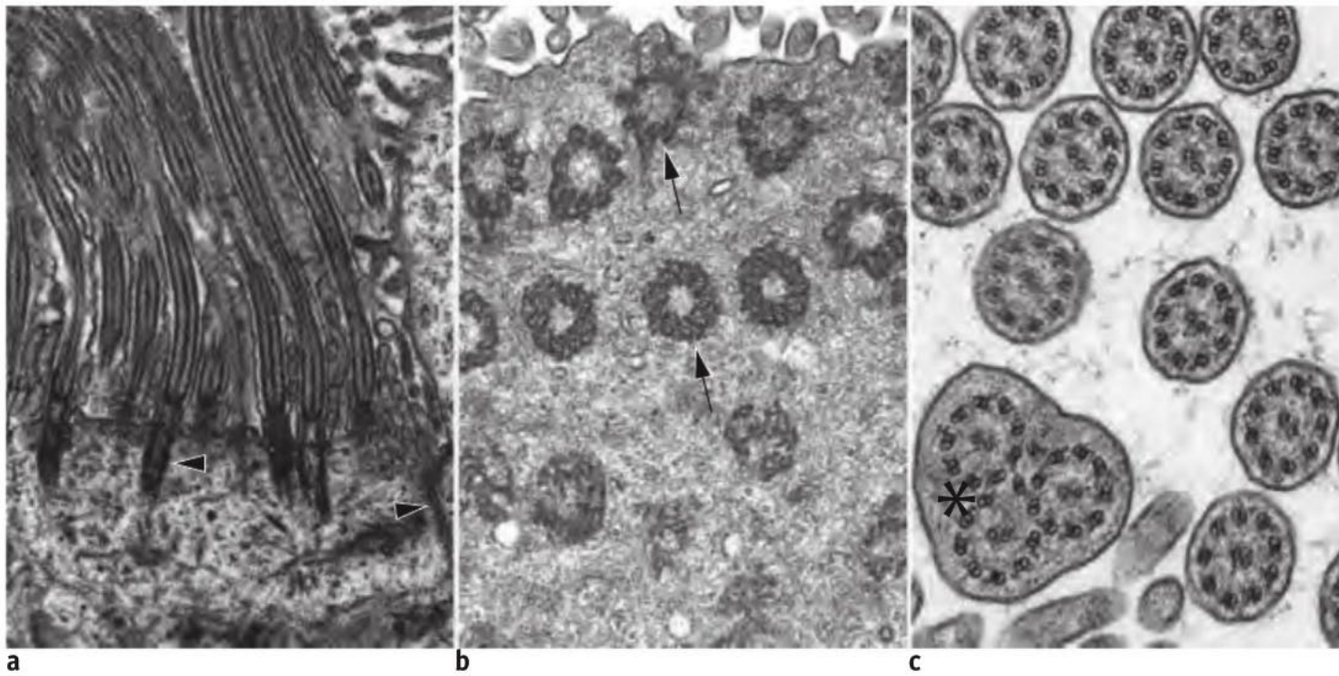

Fig. 2.12 Cinocilios. a: Corte longitudinal de cinocilios de la superficie apical de una célula epitelial de la trompa uterina humana. En los cuerpos basales (►) se encuentran estructuras radiculares finas que sirven para el anclaje. 15.285 × (De [1]). **b:** Corte transversal de cuerpos basales (→) interesados a distintas alturas en una célula ciliada de un bronquíolo humano. 39.000 ×. **c:** En el corte transversal de los cinocilios (bronquio, ser humano) puede verse patrón estructural "9 + 2"; * cilio gigante atípico con tres complementos microtubulares en parte incompletos; abajo, a la izquierda: microvellosidades. 35.000 ×.

un complejo proteico muy grande (de unos 2.000.000 Da) de alrededor de 10 cadenas polipeptídicas. La cola de este complejo está anclada al túbulo A y su cabeza establece un contacto reversible con el túbulo B, que está ubicado junto al siguiente en sentido horario. A la cabeza de la dineína se une ATP, que se hidroliza. Así, esta cabeza se mueve hacia el extremo minus del doblete vecino y se logra que los dobletes contiguos se deslicen entre sí. Sin embargo, debido a que los dobletes de microtúbulos están unidos mecánicamente con firmeza por la nexina, el deslizamiento se transforma en una combadura del axonema. En los preparados fijados para la microscopia electrónica la presencia de la dineína se identifica en la forma de los llamados brazos de dineína.

Anclaje y origen Cada cilio está anclado en un **cuerpo basal** (cinetosoma), desde el cual surgen sus microtúbulos (**Fig. 2.12a, b**). Los cuerpos basales tienen forma cilíndrica y están compuestos por 9 grupos de tres microtúbulos (tripletes) periféricos cortos; no hay microtúbulos centrales. En la formación y la regeneración de los cilios los dobletes crecen de dos de los tres túbulos del triplete. En la base de los cinetosomas se insertan fascículos radiculares (filamentos de centrina) con estriaciones transversales (**Fig. 2.13**). En los seres humanos son cortos o faltan por completo, mientras que en otros mamíferos pueden introducirse a bastante profundidad en el citoplasma. A un lado del cinetosoma hay un centro organizador de microtúbulos (**Fig. 2.13**).

Correlación clínica En los defectos ciliares congénitos (**síndrome de los cilios inmóviles**), los cilios sólo pueden realizar sus funciones en forma incompleta. Lo más frecuente es que esto ocurra en las vías respiratorias, en las cuales el moco no puede eliminarse en una medida suficiente, de modo que ya en la infancia se producen inflamaciones crónicas.

Cilios primarios

Las células que no desarrollan cinocilios pueden tener un cilio primario. Estos cilios son evaginaciones digitiformes de la superficie celular que no tienen movimiento y sólo miden unos pocos µm de longitud. Los cilios primarios contienen muchos microtúbulos pero carecen de dineína. Su característica a menudo son las proteínas con función receptora: en las células de los túbulos renales, por ejemplo, detectan el flujo de orina. Los cilios primarios se

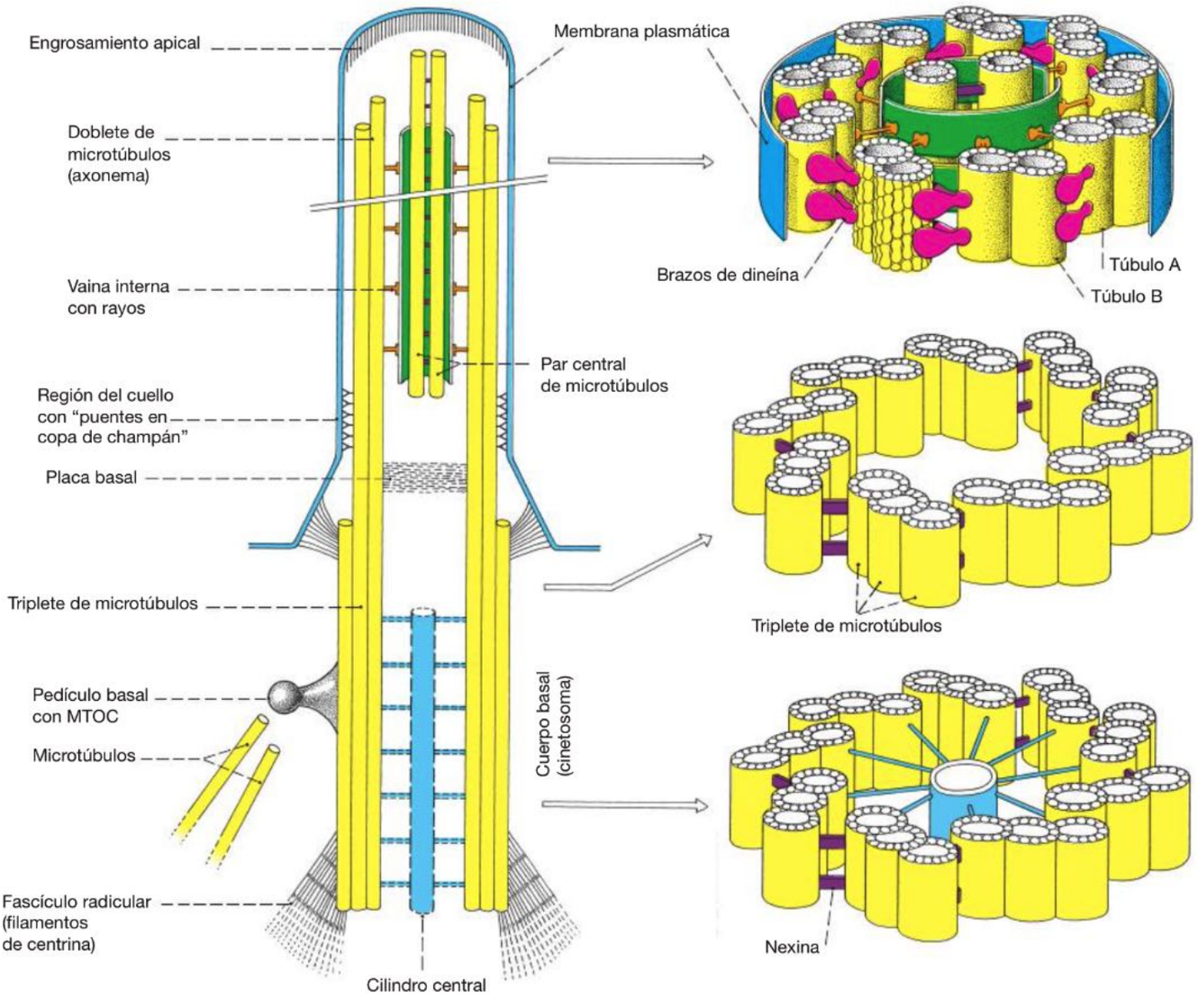

Fig. 2.13 Ultraestructura de un cinocilio. MTOC: centro organizador de los microtúbulos. (De [3])

encuentran en las células epiteliales, en las neuronas y en muchas células del tejido conjuntivo (p. ej., condrocitos, células óseas, fibroblastos).

Correlación clínica Los cilios primarios especiales que durante el período embrionario determinan la simetría corporal derecha-izquierda poseen dineína y son móviles. En el **síndrome de Kartagener**, en estos cilios falta la dineína. El síndrome se caracteriza por espermatozoides inmóviles, infecciones pulmonares frecuentes y, en el 50% de los casos, ubicación atípica (invertida) de las vísceras, de modo que en estas personas con frecuencia el corazón se sitúa a la derecha.

Microvellosidades

Las microvellosidades (Fig. 2.14) aumentan la superficie de las células y así facilitan la absorción y el transporte de iones. De acuerdo con el tipo celular tienen más o menos 1-2 µm de largo y 0,08 µm de ancho. En su interior están estabilizadas por un fascículo de 20-30 filamentos de actina, los cuales están unidos entre sí por villina y fimbrina y están fijados a la membrana celular por medio de miosina I y calmodulina (Fig. 2.15). Las microvellosidades están ancladas en la **red terminal** (espectrina, miosina II y filamentos intermedios) y poseen un glucocáliz muy pronunciado, en especial en su extremo. Las microvellosidades muy juntas (alrededor de 3.000 por célula en el epitelio de la mucosa del intestino delgado) forman un **borde en cepillo**, el cual está bien desarrollado en el epitelio absortivo intestinal (donde recibe el nombre de "chapa estriada", Fig. 2.5, Fig. 2.14 y Fig. 10.54) y en el epitelio de los túbulos proximales del riñón (donde se designa "ribete en cepillo", Fig. 12.13a, b).

Ubicación Como estructuras individuales, muy difundidas; en la forma de bordes en cepillo, en el epitelio de las células absortivas del intestino delgado y en el epitelio de los túbulos proximales del riñón. También abundantes en el epitelio de los plexos coroideos.

Estereocilios en las células epiteliales del conducto del epidídimo

Estos estereocilios son microvellosidades de hasta 10 µm de largo, finas y flexibles (**estereovellosidades**), que en el preparado histológico con frecuencia se encuentran adheridas formando un penacho o copete (artefacto). No tienen nada que ver con los cinocilios. Su función específica no se conoce.

Ubicación En la superficie apical de las células del conducto del epidídimo (Fig. 13.23).

Estereocilios en células sensoriales del oído interno

Los estereocilios en las células sensoriales del oído interno (cilios sensoriales) son microvellosidades robustas y rígidas, que contienen alrededor de 100 filamentos de actina particularmente bien apretados. Su distribución en las células sensoriales está determinada con exactitud y su longitud varía de un modo graduado con precisión (**Cap. 17.1.2**). Miden entre 10 y 50 µm de largo y 0,2 µm de ancho y su base es más delgada que su tronco principal. Están unidos entre sí por filamentos finos, los llamados enlaces apicales. Mediante un estímulo mecánico, pueden moverse hacia un lado u otro a la altura de su base delgada. Esta desviación de la vertical es un componente fundamental en el comienzo de la excitación de las células sensoriales.

Micropliegues

Los micropliegues son evaginaciones angostas de la membrana celular. Pueden aparecer en la superficie apical de las células epiteliales o en las superficies laterales entre estas células ("interdigitaciones"). Los micropliegues apicales son regularmente estrechos, mientras que los pliegues laterales en su mayor parte son abultados y tienen espesores variables.

Ubicación En la superficie de las células epiteliales apicales de los pliegues vocales de la laringe; en las células epidérmicas más superficiales de los peces. Lateralmente, entre las células epiteliales de los procesos ciliares (ojo) o entre las células epiteliales de los túbulos renales.

Invaginaciones

Las invaginaciones son depresiones laminares o tubulares, de profundidad variable, sobre todo de la membrana celu-

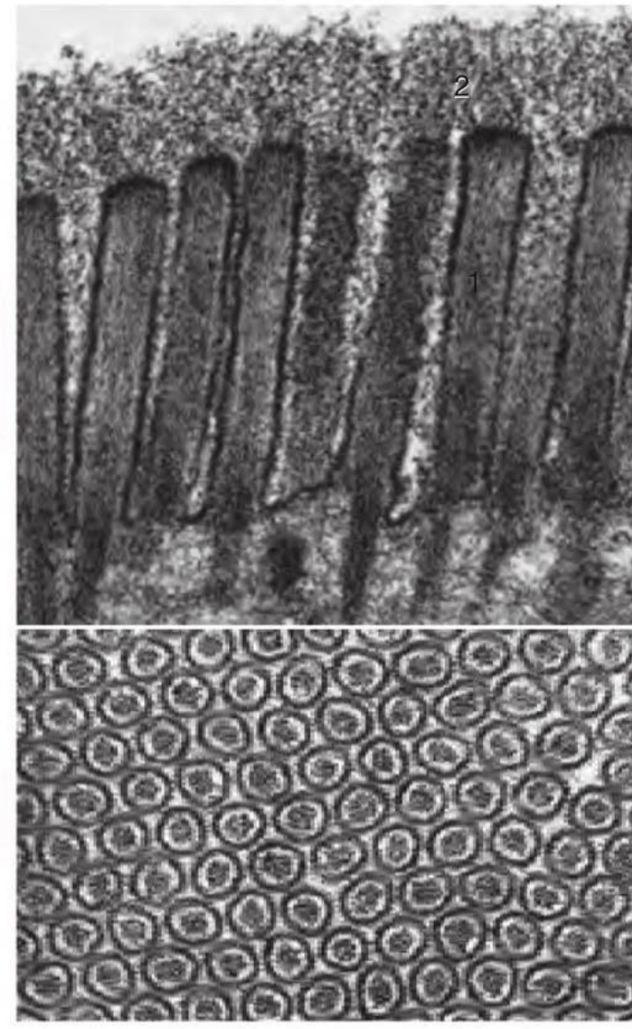

Fig. 2.14 Microvellosidades de las células epiteliales absortivas del íleon (ser humano). **a:** corte longitudinal. En el centro de las microvellosidades, se ven finos filamentos de actina (1) de trayecto estrictamente paralelo que se introducen en el citoplasma apical. (2) Glucocáliz de las microvellosidades. **b:** corte transversal. 68.000 ×.

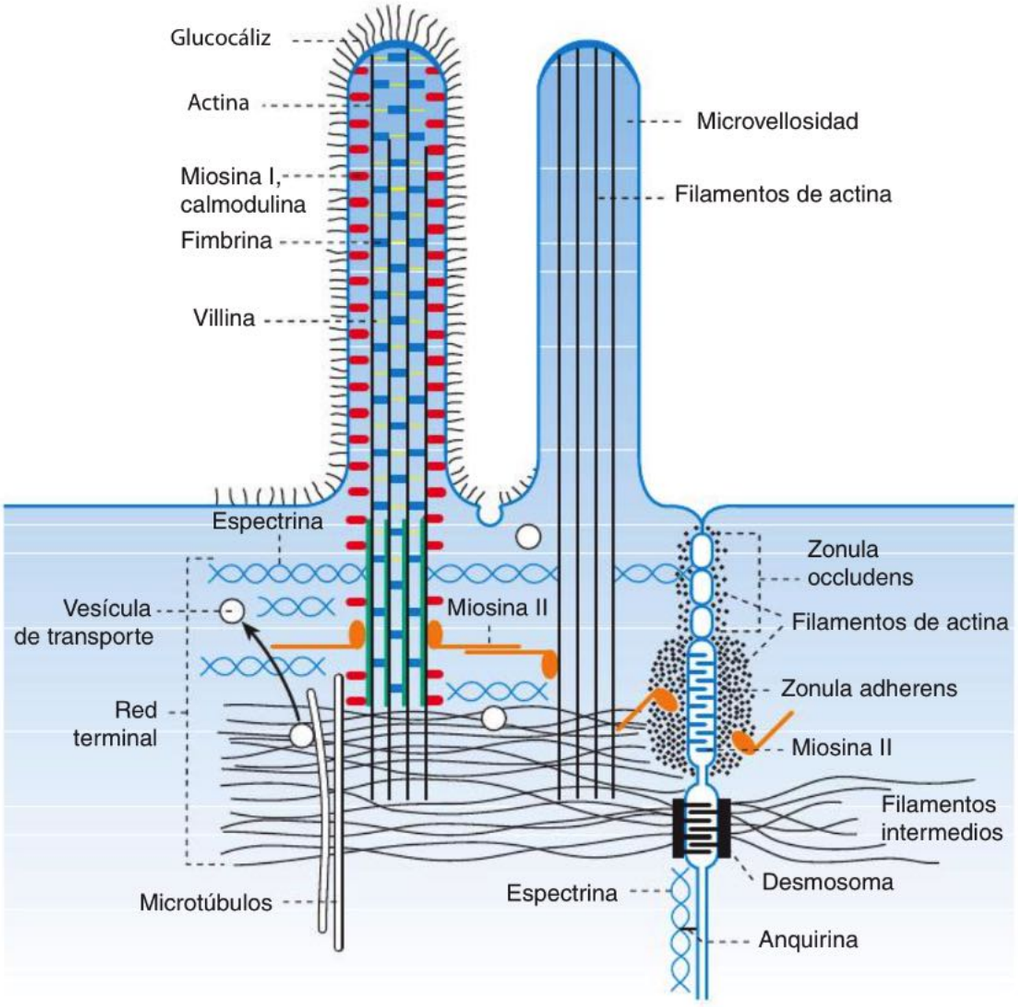

Fig. 2.15 Microvellosidades y red terminal en la superficie apical de enterocitos con contactos celulares y partes del citoesqueleto. En el centro de las microvellosidades transcurre un fascículo de filamentos de actina, el cual está anclado en la red terminal (espectrina, miosina II y, en la profundidad, filamentos intermedios). Los filamentos de actina están unidos en forma específica tanto entre sí como a la membrana de las microvellosidades. La zonula adhaerens está compuesta en el lado citoplasmático por proteínas diversas y un fascículo bien desarrollado de filamentos de actina. En contacto con el desmosoma hay filamentos intermedios (de queratina).

lar basolateral de las células epiteliales, para adaptarse a un aumento del transporte de agua y iones. Junto con las mitocondrias, son los componentes más importantes del **laberinto basolateral** (Fig. 2.16). Este laberinto es característico de los epitelios transportadores y es decisivo para su función.

Ubicación Invaginaciones tubulares hay, por ejemplo, en las células musculares estriadas (túbulos T); invaginaciones laminares, en la región basal de las células epiteliales de los túbulos renales, de los conductos estriados de las glándulas salivales y de los plexos coroideos.

2.1.6 Endocitosis

La célula puede incorporar, transportar y de nuevo expulsar sustancias solubles, partículas, bacterias y líquidos; además, estas sustancias y partículas –al igual que orgánulos propios de la célula– pueden degradarse dentro de la célula (Fig. 2.17). En este contexto se distinguen los procesos siguientes:

- **Endocitosis:** término general para todos los procesos en los que, con la ayuda de estructuras vesiculares, se incorporan sustancias en la célula; esto ocurre sobre todo por medio de la pinocitosis o la fagocitosis. La membrana celular se invagina localmente para formar una fosita que termina separándose en la forma de una vesícula, la cual luego migra en el citoplasma hacia su diana.
- **Pinocitosis:** la pinocitosis típica es la captación de sustancias solubles y líquidos mediante *pequeñas* vesículas limitadas por membrana (vesículas pinocíticas, vesículas endocíticas) con un diámetro de 50-100 nm. A menudo, este tipo frecuente de captación de sustancias también se denomina simplemente endocitosis.
- **Transcitosis:** consiste en el transporte de sustancias mediante una vesícula de pinocitosis a través de toda la célula.
- **Fagocitosis:** así se designa la captación de partículas de gran tamaño (bacterias, fragmentos celulares, cuerpos extraños) mediante vesículas limitadas por membrana, las cuales tienen su origen en *grandes* invaginaciones de la membrana (Fig. 2.17). Estas vesículas con partículas grandes incorporadas se llaman fagosomas. Captan enzimas lisosómicas de vesículas de transporte citoplasmáticas y se transforman en lisosomas o se fusionan con ellos. Sólo unas pocas células pueden fagocitar, a saber: macrófagos, neutrófilos, eosinófilos y células pigmentarias de la retina.
- **Exocitosis:** es el proceso por el cual la célula expulsa el contenido de gránulos de secreción o de vesículas.

Endocitosis mediada por clatrina La membrana celular se invagina para formar una fosita que sobre su cara citoplasmática porta un complejo de clatrina (fosita con cubierta). La clatrina es una proteína de gran tamaño organizada en trímeros (trisqueliones). Los trisqueliones se asocian para formar una red de pentágonos y hexágonos que rodean la fosita como el entramado de una cesta (**Fig. 2.18**). La adaptina media la unión de la clatrina a la membrana de la fosita. Luego la fosita se estrangula para formar una vesícula que se desprende con mucha rapidez y queda totalmente rodeada por clatrina (vesícula con cubierta de

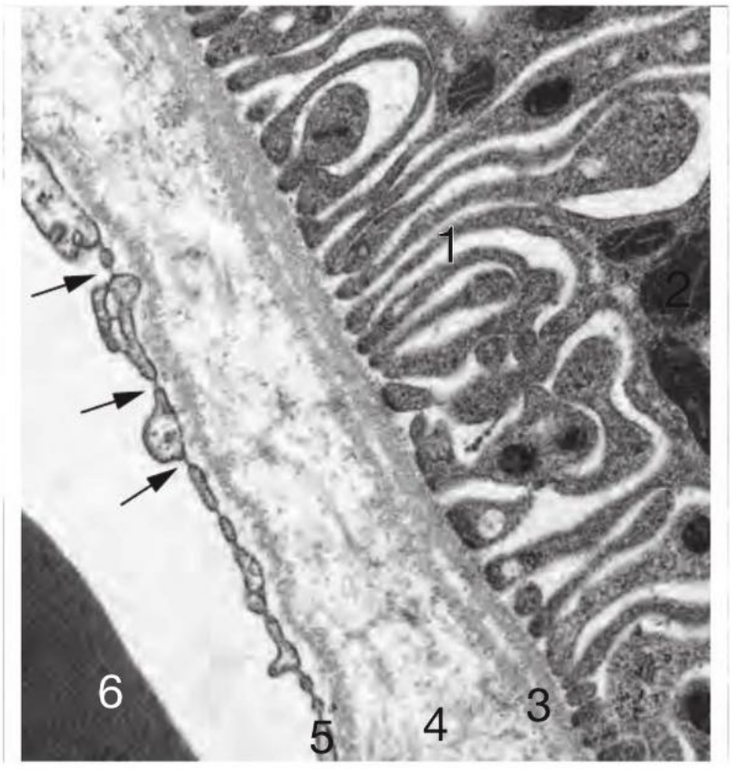

Fig. 2.16 Laberinto basal de una célula epitelial del túbulo proximal del riñón (ser humano). **1** Invaginaciones de la membrana celular basal; **2** mitocondrias; **3** lámina basal (en parte, duplicada); **4** espacio del tejido conjuntivo; **5** endotelio fenestrado de un capilar sanguíneo con lámina basal; **6** eritrocito. → Fenestraciones en el endotelio. 20.700 ×.

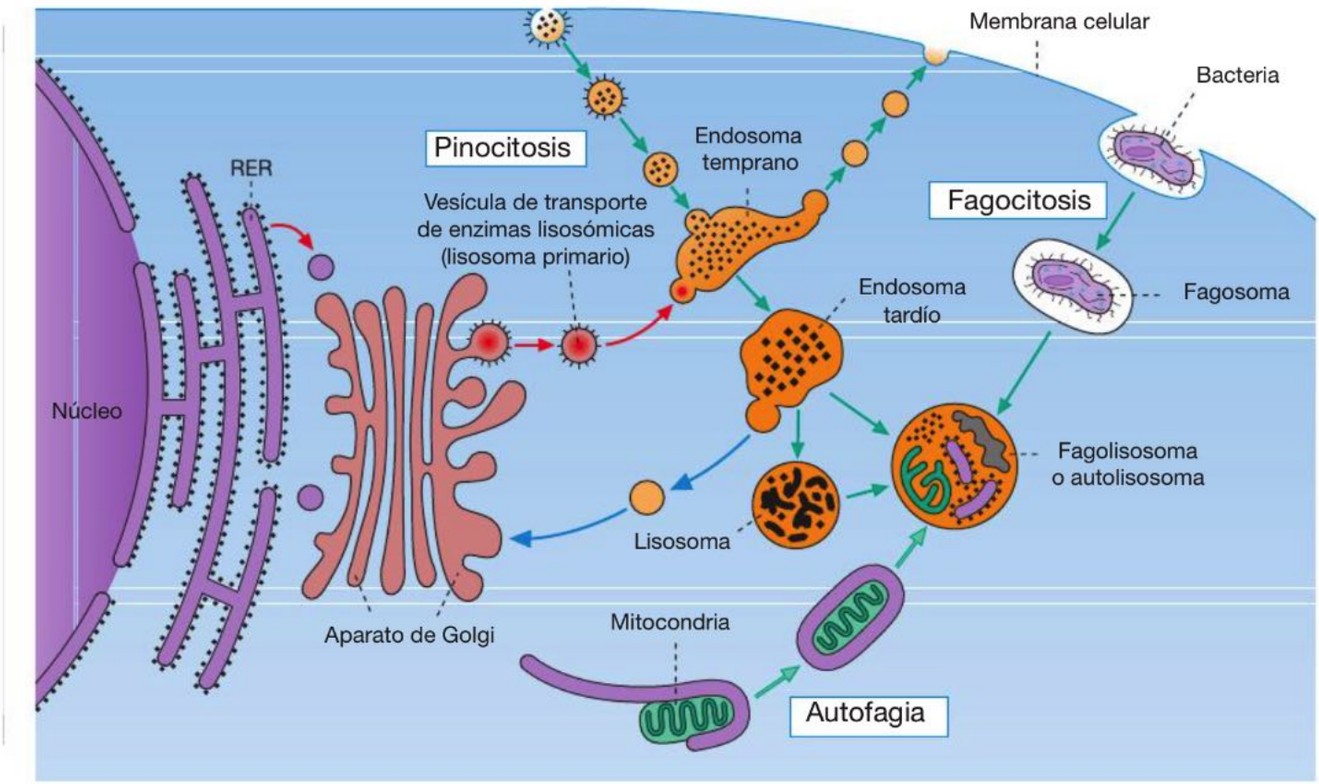

Fig. 2.17 Pinocitosis, fagocitosis, autofagia. Las macromoléculas del espacio extracelular se incorporan en la célula mediante la **pinocitosis**, una forma muy difundida de endocitosis. Las vesículas que surgen en el proceso se fusionan con los endosomas tempranos (**Cap. 2.4.4**) y el producto de la fusión a su vez se fusiona con vesículas de transporte provenientes del aparato de Golgi, que contienen enzimas lisosómicas (hidrolasas ácidas). Así se forman gradualmente los endosomas tardíos. En ellos, las enzimas lisosómicas degradan las macromoléculas y de este modo los endosomas tardíos se transforman en lisosomas. De los endosomas tempranos pueden brotar vesículas que migran de retorno a la membrana celular (**Cap. 2.4.4**). Las bacterias, los fragmentos celulares y los cuerpos extraños son incorporados por los macrófagos y los granulocitos mediante invaginaciones de la membrana celular (**fagocitosis**, mitad derecha de la imagen). Dentro de la célula, la invaginación se cierra en una vesícula que recibe el nombre de fagosoma. Capta enzimas lisosómicas y con el progreso de la degradación de la partícula se convierte en un lisosoma. La degradación de orgánulos citoplasmáticos envejecidos o dañados (**autofagia**) comienza con la envoltura del orgánulo en membrana del retículo endoplasmático (RE, abajo). Este complejo, el autofagosoma, se fusiona con endosomas tardíos. Con el progreso de la degradación de los orgánulos, surgen lisosomas. (De [1])

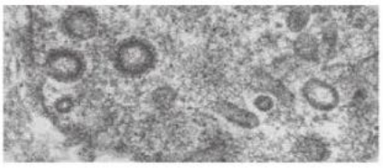

Fig. 2.18 Vesículas con cubierta de clatrina y otras vesículas endocíticas.

clatrina). Esta vesícula se deshace de la cubierta de clatrina a los pocos segundos y por lo general después se fusiona con un endosoma. Según los cálculos, alrededor del 2% de la membrana celular participa de modo continuo en la endocitosis mediada por clatrina.
Estas vesículas de membrana transportan

- ligandos (p. ej., LDL-colesterol, transferrina y factores de crecimiento) unidos a receptores de la membrana (esto ha conducido a acuñar la denominación de "endocitosis mediada por receptores"; sin embargo, se ha demostrado que también es posible una endocitosis mediada por receptores sin vesículas con cubierta de clatrina)
- líquido extracelular que se capta durante la endocitosis ("endocitosis de fase líquida").

Las vesículas con cubierta de clatrina también surgen de las cisternas de la región trans del aparato de Golgi. En este caso, son vesículas que contienen enzimas lisosómicas.

Endocitosis independiente de clatrina Aquí también primero se forman fositas que por lo general reciben el nombre de cavéolas y en algunas células, por ejemplo las células musculares lisas y los adipocitos, son estructuras constantes. En la mayor parte de las células, estas fositas se separan de la membrana en la forma de vesículas intracelulares. Esto ocurre en regiones de la membrana con una abundancia particular de colesterol ("almadías lipídicas"). En la cara citoplasmática de la membrana se encuentra principalmente la proteína **caveolina**. La caveolina no se desprende como la clatrina. Las vesículas limitadas por membrana transportan moléculas disueltas en líquido, su superficie externa es lisa y migran sobre todo hacia los endosomas.

Otras vesículas de membrana Dentro de la célula también pueden formarse vesículas limitadas por membrana que median el transporte entre los orgánulos. Las vesículas que migran desde el RER hacia el aparato de Golgi y las que migran de la cara cis a la cara trans de este orgánulo están cubierta con COP (*co*at *p*rotein = proteína de cubierta).

Fusión de las vesículas con las membranas diana Cuando una vesícula se fusiona con otras membranas, proteínas receptoras (SNARE = "soluble N-ethylmaleimide sensitive attachment protein receptor", receptor proteico de unión sensible a la N-etilmaleimida soluble) que están en la membrana de la vesícula (v-SNARE) y en la membrana diana (t-SNARE) se unen. Esto se ha estudiado particularmente bien en las vesículas sinápticas y en los gránulos de secreción: cuando la vesícula se acerca a la membrana diana primero entra calcio en el citoplasma a través de canales de calcio dependientes de voltaje. A continuación, en el sitio de acoplamiento se eliminan la actina, la plectina y otros componentes del citoesqueleto que están situados contra la superficie interna de la membrana diana. Los receptores v-SNARE y t-SNARE se unen y esta unión es regulada por proteínas fijadoras de GTP de la familia Rab. Todas las proteínas SNARE se retuercen y comprimen la vesícula contra la membrana diana, las membranas se fusionan y se forma un orificio.

Correlación clínica Algunas bacterias captadas por fagocitosis, por ejemplo, algunas salmonelas y las micobaterias (agente etiológico de la tuberculosis), sobreviven en los fagosomas porque impiden la captación de las enzimas lisosómicas por el fagosoma.

2.1.7 Moléculas de adhesión celular y contactos celulares

Las células están en contacto estructural y funcional entre sí y con la matriz extracelular a través de moléculas de membrana específicas, por lo cual es posible una interacción coordinada de todos los componentes del organismo completo. En los sitios en los que resulta biológicamente ventajosa una cohesión más fuerte entre las células o entre las células y la matriz extracelular, las moléculas de adhesión están concentradas en estructuras especiales, los contactos celulares (**Fig. 2.19**).

Moléculas de adhesión celular

Las moléculas de adhesión celular son proteínas transmembrana diversas que se encuentran en toda la membrana celular, median interacciones entre las células y transmiten señales (sobre todo hacia el interior de la célula). En parte sólo se expresan en estados funcionales determinados de una célula. Desde el punto de vista bioquímico, se dividen en 2 clases:

- moléculas dependientes del calcio, a las cuales pertenecen las cadherinas y las selectinas
- moléculas independientes del calcio, a las cuales pertenecen las integrinas y las moléculas de adhesión de la superfamilia de las inmunoglobulinas.

Cadherinas

Estructura y mecanismo de unión Al grupo de las cadherinas pertenecen más de 180 proteínas diferentes. La porción extracelular de la molécula por lo general contiene 4 o 5 (aunque pueden ser hasta 30) regiones fijadoras de calcio y por su extremo distal se une al extremo distal de cadherinas de la célula contigua, con cada cabeza molecular aprisionada en una fosita molecular, fenómeno que recuerda un botón de presión. La porción citoplasmática de la molécula con frecuencia está vinculada con las proteínas de la placa densa de los contactos celulares y, a través de ellas, con el citoesqueleto.

Funciones Las cadherinas tienen funciones adhesivas, pueden transmitir señales hacia el interior celular (y así desencadenar funciones celulares), forman contactos celulares determinados (desmosomas, *zonulae adhaerentes*, **Fig. 2.19**) y participan en muchas otras funciones, por ejemplo la diferenciación celular y la diferenciación de órganos.

Formas Entre las cadherinas, se distinguen:

- las cadherinas clásicas
  - cadherinas E (uniones *adhaerens*)
  - cadherinas N (neuronas, células musculares esqueléticas y cardíacas, fibras del cristalino, fibrocitos)

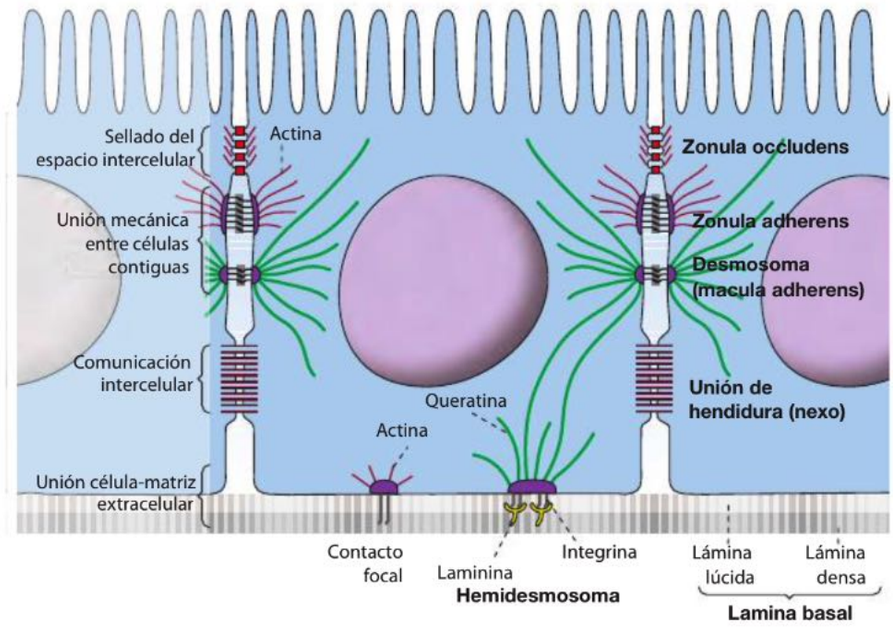

Fig. 2.19 Contactos celulares y moléculas de adhesión celular.

- cadherinas P (placenta, glándula mamaria, epidermis)
- cadherinas VE (células endoteliales)

- las cadherinas no clásicas
  - desmocolina (desmosomas)
  - desmogleína (desmosomas)
  - muchas otras formas, por ejemplo en neuronas, oído interno, corazón y glomérulos renales.

Las cadherinas clásicas están emparentadas en forma relativamente estrecha. Por lo general, dentro de la célula se vinculan con la actina a través de catenina. Las cadherinas no clásicas carecen de una relación de parentesco estrecha y no tienen todas las funciones adhesivas; algunas, como la cadherina T, sólo sirven para la transmisión de señales. Cuando las células epiteliales se transforman en células no epiteliales (mesenquimáticas), en parte también en los procesos malignos, participan cadherinas E y proteínas como Twist.

Selectinas

Mecanismo de unión Las selectinas se unen a dominios de reconocimiento provistos de hidratos de carbono en otras proteínas o lípidos de la membrana (por consiguiente, son lectinas).

Funciones Cuando los leucocitos abandonan los vasos sanguíneos y para ello se unen a las células endoteliales, las selectinas establecen el primer contacto entre los leucocitos y el endotelio. Esta unión es débil y reversible y al final es reforzada por las integrinas.

Formas Entre las selectinas se distinguen:
- selectinas P, en las plaquetas y en las células endoteliales activadas
- selectinas E, en las células endoteliales activadas
- selectinas L, en los leucocitos.

Integrinas

Estructura y mecanismo de unión Dado que son heterodímeros, las integrinas están compuestas por 2 subunidades diferentes (α y β, **Fig. 2.20**) y se unen al mismo tiempo a proteínas intracelulares y extracelulares:
- A través de proteínas de conexión intracelulares (vinculina, actinina α, talina) están unidas a la actina o a queratinas, es decir, al citoesqueleto.
- Socios de unión extracelulares son la laminina y la fibronectina, las cuales por su lado interaccionan con diversos tipos de colágeno (p. ej., colágeno tipo IV), proteoglucanos de heparán sulfato y entactinas (nidógenos).

Funciones Estas moléculas variadas participan en forma decisiva en el contacto entre las células y la matriz extracelular (**Fig. 2.19**). Las integrinas pueden:
- reaccionar ante señales intracelulares y modificar su unión con la matriz ("inside-out signaling", señalización de adentro hacia afuera)
- inducir vías de señalización intracelulares por la acción de estímulos extracelulares
- alternar entre un estado activo y un estado inactivo. En el estado activo establecen uniones moleculares con mucha rapidez, en el estado inactivo no forman ninguna unión. Esta capacidad es importante en la migración de las células a lo largo y lo ancho de una lámina basal o la migración de los macrófagos a través de la matriz del tejido conjuntivo.

Proteínas ADAM La unión de las células a la matriz extracelular mediada por las integrinas puede disolverse o anularse por medio la proteínas ADAM. La sigla ADAM, del inglés "*a* *d*isintegrin *a*nd *m*etalloprotease", significa "una desintegrina y una metaloproteasa". Estas proteínas ADAM poseen dominios o regiones extracelulares e intracelulares. El dominio extracelular está formado por diversos componentes, sobre todo el componente de desintegrina y el de metaloproteasas:
- El componente de desintegrina se une a la integrina y puede interrumpir la unión entre la integrina y la matriz extracelular.
- El componente de metaloproteasas degrada elementos constituyentes de la matriz y por ende posibilita la migración celular.

La interacción de las integrinas con las proteínas ADAM desempeña un papel importante, por ejemplo, en las migraciones celulares durante el período embrionario, en

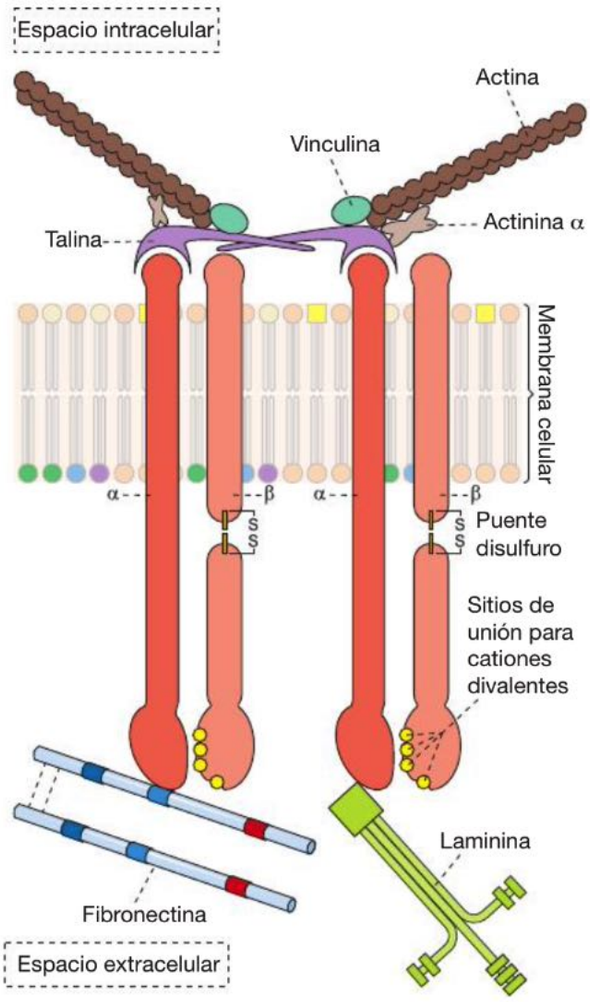

Fig. 2.20 Integrinas. Estas proteínas transmembrana son heterodímeros y se unen al mismo tiempo a proteínas intracelulares y extracelulares.

la fecundación, la angiogénesis, el desarrollo del corazón, la neurogénesis y también en la formación y la diseminación de los carcinomas.

Moléculas de adhesión celular de la superfamilia de las inmunoglobulinas

Estructura Proteínas de adhesión celular con dominios extracelulares símil inmunoglobulina.

Funciones Estas moléculas de adhesión median el contacto (la unión) entre células en una forma independiente del calcio.

Formas Se distinguen en particular:

- moléculas de adhesión celular vascular (VCAM = ICAM, moléculas de adhesión intercelular), que se encuentran en las células endoteliales y se unen a las integrinas de los leucocitos
- moléculas de adhesión celular nerviosa (NCAM) que se expresan en la mayor parte de las neuronas pero también en otras células. Se unen (en forma homofílica) al mismo tipo de NCAM en células contiguas. A menudo aparecen junto a las cadherinas de unión firme en la misma célula y son de una importancia particular durante el desarrollo embrionario y en la curación de las heridas.

Contactos celulares

Los contactos celulares (uniones intercelulares) se caracterizan estructural y funcionalmente (**Fig. 2.19**, **Fig. 2.21**). Desde el punto de vista estructural pueden ser zónulas o máculas: las **zónulas** (*zonulae*) tienen forma de cinturón alrededor de toda la célula, las **máculas** (*maculae*) son estructuras puntuales. Desde el punto de vista funcional en los mamíferos y los seres humanos se distinguen 4 grandes grupos de contactos celulares:

- **Contactos de adhesión:** el contacto une la célula a su vecina o a la matriz extracelular. Ejemplos son la zonula adherens, los desmosomas y los hemidesmosomas.
- **Contactos de comunicación:** el contacto transmite señales químicas o eléctricas entre células contiguas. Ejemplos son los nexos (uniones de hendidura) y las sinapsis eléctricas.
- **Contactos de cierre (contactos de barrera):** el contacto cierra (sella) el espacio intercelular entre células epiteliales contiguas. Un ejemplo es la zonula occludens (unión estrecha, unión hermética).
- **Contactos transmisores de señales:** a este tipo pertenecen, por ejemplo, las sinapsis químicas del sistema nervioso o las sinapsis inmunológicas del sistema inmunitario. Sin embargo, los otros contactos celulares también pueden tener una función en la transmisión de señales.

Contactos de adhesión

Los contactos de adhesión (uniones de anclaje, uniones adherentes) son uniones mecánicas. A esta categoría pertenecen sobre todo las zonulae adhaerentes, los desmosomas puntuales, los contactos focales, los desmosomas y los hemidesmosomas (**Fig. 2.21a-d**). Estos contactos están bien desarrollados en particular en los epitelios. Cuando los contactos de adhesión unen células contiguas, las moléculas que intervienen son las cadherinas (con su mecanismo semejante a un "botón de presión", véase antes). Si la célula está unida a la matriz extracelular, las moléculas de adhesión que participan son las integrinas. La porción citoplasmática de la proteína respectiva está anclada en una esterilla (disco o placa de adhesión) de proteínas de adhesión intracelulares (proteínas de placa), donde también están fijados los filamentos del citoesqueleto (**Fig. 2.21**, **Fig. 2.22**). Los filamentos citoplasmáticos son componentes fundamentales de estos contactos celulares. Por consiguiente, la estructura de contacto consiste en una molécula de adhesión, proteínas de placa y un componente del citoesqueleto.

Se distinguen 2 grupos de estos contactos mecánicos:

- contactos en cuyas placas de adhesión están anclados **filamentos de actina**
- contactos en cuyas placas de adhesión están anclados **filamentos intermedios** (filamentos de queratina).

Contactos en cuyas placas de adhesión están anclados filamentos de actina Aquí se incluyen la zonula adhaerens, los desmosomas puntuales y los contactos focales (**Cuadro 2.1**):

- En la **zonula adherens**, de 0,1-0,5 µm de espesor y con forma de cinturón, el espacio intercelular permanece de alrededor de 20-40 nm de ancho (**Fig. 2.21a**). En el lado citoplasmático se encuentran proteínas de placa, así como un fascículo de filamentos de actina (**Fig. 2.22**), entre los cuales también hay moléculas de miosina II. El

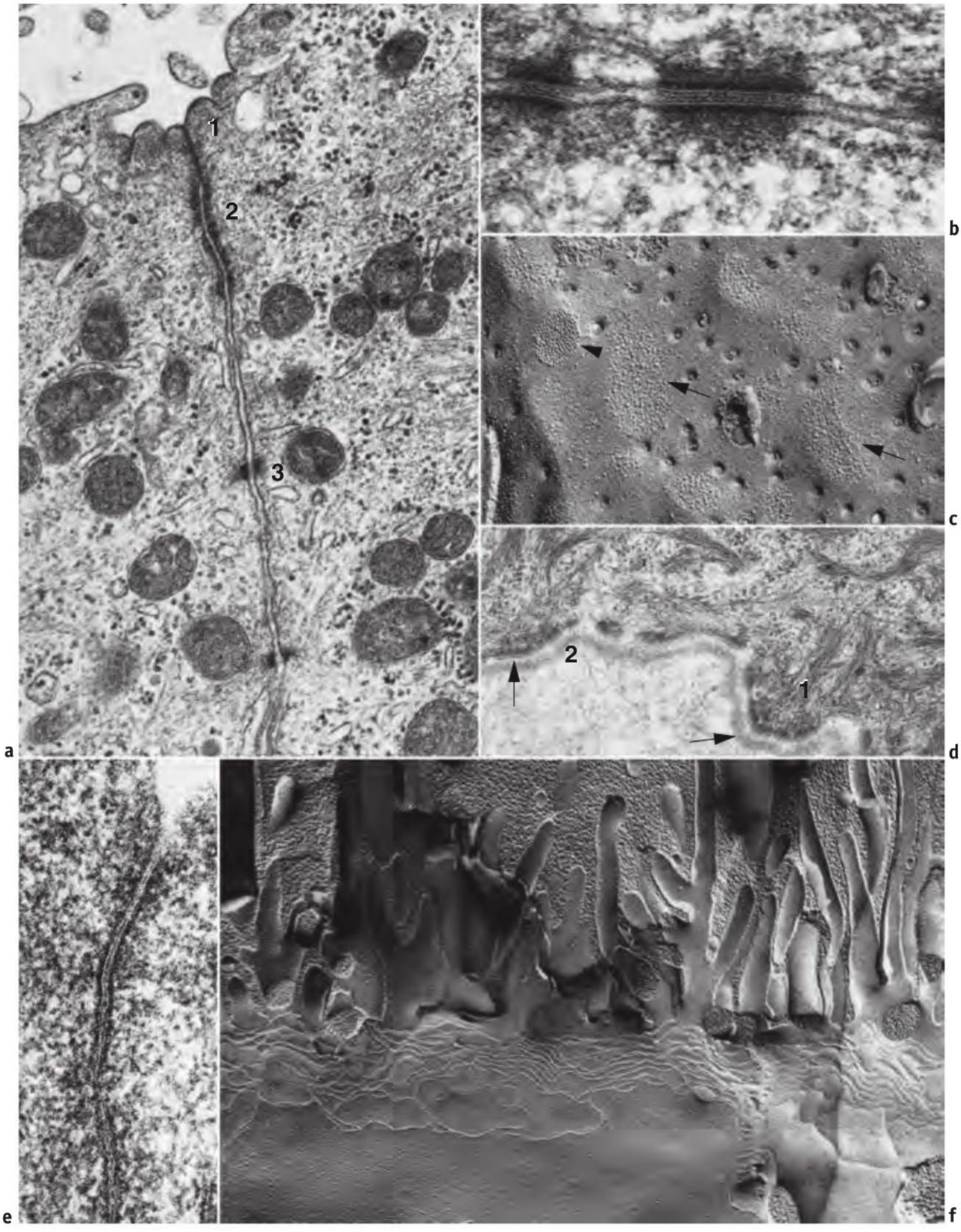
1
2
3
a
b
c
2
1
d
e
f

◀ **Fig. 2.21 Contactos celulares** en cortes para la microscopia electrónica (a, b, d, e; de [1]) y en preparados de criofractura (c, f; preparados cedidos por el Prof. Dr. Helmut Bartels, Munich). **a:** complejo de unión entre 2 células superficiales del epitelio del uréter humano. Este complejo consiste en una zonula occludens (**1**) por arriba, una zonula adherens (**2**) por debajo y desmosomas (**3**) aún más abajo. 36.500 ×. **b:** desmosomas (maculae adhaerentes), epidermis humana; material estructurado en el espacio intercelular (compuesto sobre todo por cadherinas); en el lado citoplasmático de la membrana celular se acumulan proteínas de adhesión, en las cuales están anclados filamentos de queratina. 92.000 ×. **c:** membrana de células notocordales de una lamprea (*Lampetra fluviatilis*), cara protoplasmática de la membrana fracturada. → Desmosomas, ► nexo. 48.000 ×. **d:** hemidesmosomas en la membrana celular basal de las células basales de la epidermis humana. Desde los engrosamientos de la membrana de los hemidesmosomas se irradian haces de filamentos de queratina (**1**). Entre la membrana celular basal y la lámina densa de la lámina basal (**2**), en la región de los hemidesmosomas de la epidermis, hay un material electrodenso (→). 36.600 ×. **e:** zonula occludens (unión estrecha) entre 2 células del epitelio de la mucosa colónica humana. Las hojuelas externas de la membrana celular se fusionan en la forma de crestas anastomosadas (con frecuencia difíciles de identificar en los cortes) y sellan el espacio intercelular. 115.000 ×. **f:** en el preparado de criofractura se destaca con nitidez el modelo reticular de crestas de la zonula occludens en la membrana celular. La distribución y la extensión del sistema de crestas determinan las propiedades funcionales –sobre todo la permeabilidad– de la zonula occludens. Epitelio de la mucosa traqueal humana. 32.000 ×.

fascículo de actina anular transcurre paralelo a la membrana alrededor de toda la célula. Con la ayuda de este contacto celular pueden coordinarse los procesos de movimiento dependientes de la actina en las células contiguas, lo cual con la contracción del fascículo de actina también puede conducir a la fijación. En la microscopia óptica este cinturón de contacto corresponde sobre todo a la banda de cierre o barra terminal, la cual se identifica con nitidez, por ejemplo, en los cortes tangenciales del epitelio de la mucosa del intestino o de la vesícula biliar.

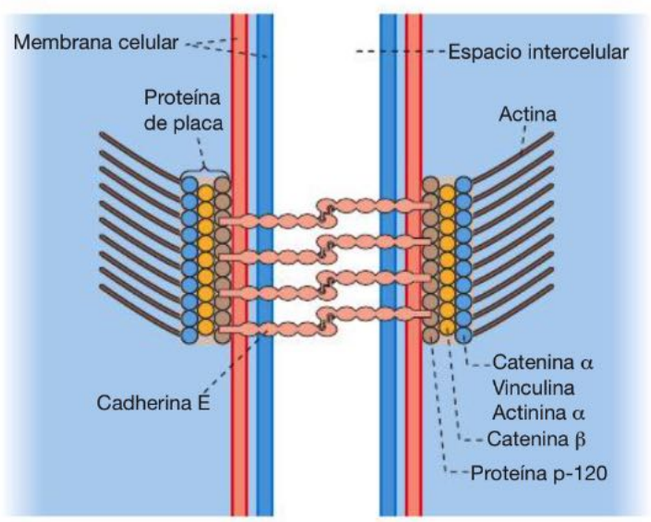

Fig. 2.22 Zonula adherens.

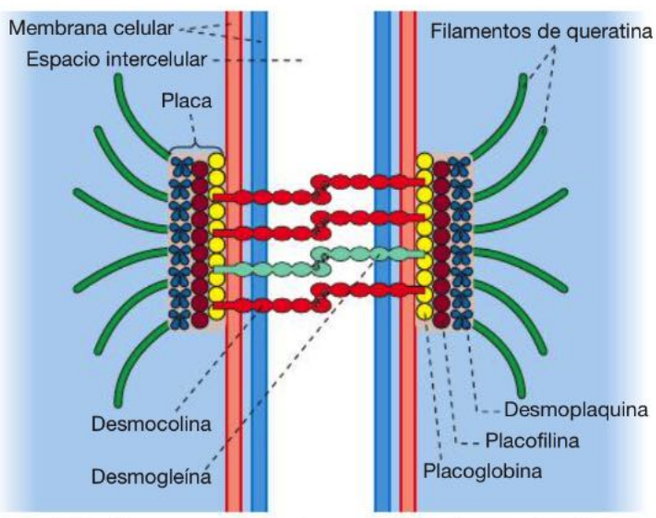

Fig. 2.23 Desmosoma con los componentes moleculares.

- Los **desmosomas puntuales** son contactos minúsculos como puntos entre células contiguas. Están muy difundidos y aparecen incluso en las sinapsis.
- Los **contactos focales** son contactos puntuales o lineales entre las células y la matriz intercelular. Estos contactos célula-matriz se encuentran, por ejemplo, en la membrana de las células musculares cardíacas y esqueléticas y de las células endoteliales de las arterias. En los fibrocitos pueden formarse y desintegrarse con rapidez.

Contactos en cuyas placas de adhesión están anclados filamentos intermedios A estos contactos pertenecen los desmosomas típicos (*maculae adherentes*) y los hemidesmosomas (Cuadro 2.1).

- Los **desmosomas** tienen un tamaño de alrededor de 0,1-0,5 µm y el espacio intercelular en su ámbito es de 20-40 nm de ancho. Aparecen sobre todo en los epitelios (**Fig. 2.21a**) pero también en otros sitios, por ejemplo, entre las células musculares cardíacas y entre las células de la aracnoides. Las proteínas de placa son muy abundantes (**Fig. 2.21b**, **Fig. 2.23**) y anclan filamentos intermedios, que en los epitelios son de queratina. Los filamentos intermedios, como componentes esenciales del citoesqueleto con función de sostén, están unidos en las células contiguas a través de los desmosomas y logran dominar las fuerzas de cizallamiento y otras fuerzas de carga que actúan sobre todo el epitelio.
- De un modo semejante se comportan los **hemidesmosomas**, que adhieren las células epiteliales a la lámina basal (**Fig. 2.19**, **Fig. 2.21d**, **Fig. 2.24**). Aquí, entre las

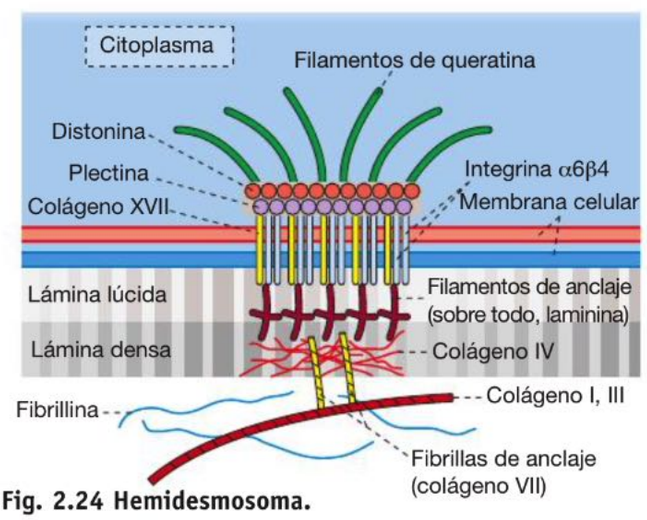

Fig. 2.24 Hemidesmosoma.

Cuadro 2.1 Contacto de adhesión

Tipo	Denominación alternativa	Configuración	Moléculas de adhesión	Proteínas en la placa
Contactos de adhesión con filamentos de actina anclados en la placa				
Zonula adherens		Contacto célula-célula con forma de cinturón	Cadherinas (sobre todo cadherina E, **Fig. 2.22**)	Actinina α, vinculina, cateninas α y β
Desmosoma puntual	Desmosoma tipo II, punctum adherens	Contacto célula-célula con forma de punto	Cadherinas	
Contacto focal	Adhesión focal	Contacto célula-matriz extracelular con forma puntual o lineal	Integrinas	Talina, vinculina, actinina α
Contactos de adhesión con filamentos intermedios anclados en la placa				
Desmosoma	Macula adherens, desmosoma tipo I	Contacto célula-célula con forma de punto	Cadherinas no clásicas: desmogleína y desmocolina (**Fig. 2.23**)	Placoglobina, desmoplaquina, placofilina, etc.
Hemidesmosoma		Unión entre la célula y la lámina basal	Integrina α6β4 y colágeno tipo XVII (**Fig. 2.24**)	Plectina, distonina

proteínas de placa se encuentran la plectina y la distonina, que vinculan las integrinas y el colágeno XVII (= proteína BP180) con los filamentos de queratina. Además, en el espacio extracelular las proteínas transmembrana están unidas a la laminina y a través de ella al colágeno IV en la lámina densa de la lámina basal. Con el microscopio electrónico bajo los hemidesmosomas –en la lámina lúcida de la lámina basal de la epidermis– se identifican filamentos de anclaje que corresponden a integrina, colágeno XVII y laminina.

Nota Contactos de adhesión (que consisten en una molécula de adhesión, proteínas de placa y un componente del citoesqueleto)

- unidos a filamentos de actina: zonula adherens, desmosoma puntual, contacto focal
- unidos a filamentos intermedios: desmosomas, hemidesmosomas.

Correlación clínica Los defectos de la desmocolina y la desmogleína, moléculas de adhesión desmosómicas, conducen a la formación de ampollas en la epidermis. Los defectos genéticos de las integrinas también pueden causar enfermedades ampollares de la piel y de otros órganos.

Contacto de comunicación: nexo (unión de hendidura)

Los nexos son contactos "de comunicación" maculares, de tamaños diversos (**Fig. 2.21c**, **Fig. 2.25**). Acoplan células diferentes de modo que desde el punto de vista eléctrico y, en parte, también metabólico se comporten como una sola célula. A través de ellos también pueden coordinarse fenómenos como el batido ciliar de células contiguas. En las células musculares cardíacas tienen una importancia especial porque transmiten la excitación con rapidez y sincronía.

Ubicación En la mayor parte de los tejidos; frecuentes en los epitelios y entre las células musculares cardíacas y entre los astrocitos. Faltan en las células musculares esqueléticas y son escasos entre las neuronas, pero aparecen en la región de las incisuras de Schmidt-Lantermann de las vainas de mielina.

Estructura En el ámbito del nexo, el espacio intercelular tiene 2-4 nm de ancho y es identificable sólo como una hendidura con el gran aumento del microscopio electrónico. En realidad, el espacio intercelular está franqueado por numerosos complejos proteicos tubulares muy juntos. Estos "túneles" son de alrededor de 20 nm de longitud y poseen una luz hidrófila de 1,5-2 nm de diámetro. Están compuestos por 2 mitades adheridas con firmeza, los **conexones**, es decir que un conexón de una célula está unido a un conexón de la otra célula (**Fig. 2.26**). La cantidad de conexones por nexo varía entre unos pocos (en teoría uno solo) y unos cuantos miles. En el centro de la unión, los conexones se degradan en forma continua mientras que en la periferia constantemente se añaden nuevos. Su vida media es de sólo unas pocas horas. Los conexones nuevos se integran en la membrana de la célula por medio de transporte vesicular y luego "se difunden" por la membrana hasta que se encuentran con una unión de hendidura. Hasta su incorporación se mantienen sobre todo cerrados. Cada conexón está formado por 6 proteínas especiales, las **conexinas**, que dentro de un conexón son idénticas, aunque en la unión con otro conexón da lo mismo el tipo de conexinas (igualmente idénticas entre sí) que lo forman. En los seres humanos, la familia de los genes de las conexinas tiene como poco unos 20 integrantes que se expresan en células diferentes y se designan de acuerdo con su peso molecular. Así, la conexina 50 tiene un peso molecular de 50 kDa.

Función Los canales permiten el paso de iones inorgánicos y moléculas hidrosolubles pequeñas de hasta un peso molecular de alrededor de 1.000 Da, por ejemplo, glucosa, aminoácidos, nucleótidos, vitaminas y cAMP. Los canales pueden abrirse y cerrarse en pocos segundos. Una concen-

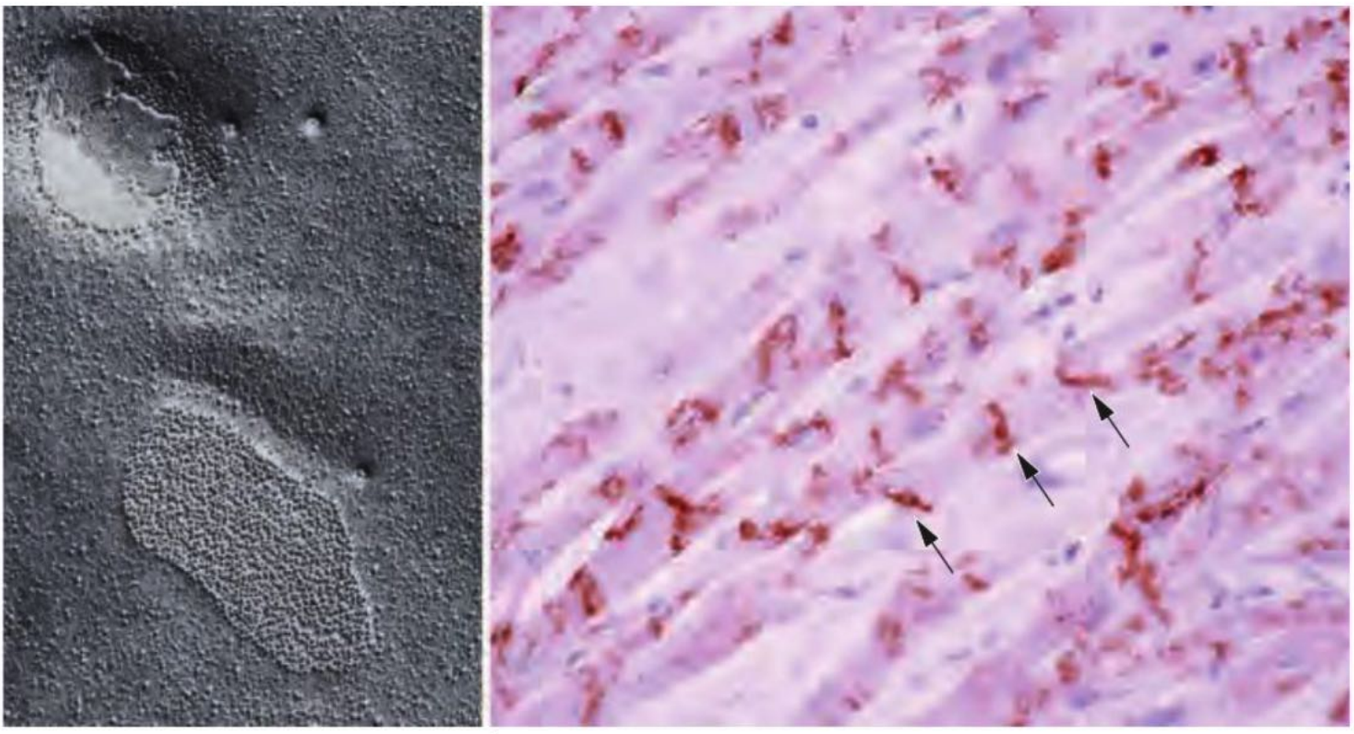

a b

Fig. 2.25 Nexo (unión de hendidura). a: en el preparado de criofractura, la unión de hendidura está compuesta por un campo de partículas de membrana grandes, uniformes y muy juntas, las cuales corresponden a los conexones. En las otras regiones de la membrana, hay partículas de distribución menos compacta. En la membrana de esta célula muscular cardíaca de un feto de rata, se identifican 2 nexos. 80.000 ×. (Preparado de criofractura gentileza del Prof. Dr. Helmut Bartels, Munich.) **b:** determinación inmunohistoquímica de la conexina 43 en los nexos de los discos intercalares del tejido muscular cardíaco (→); 450 ×.

tración de calcio demasiado alta o la disminución del pH conducen a su cierre. En el daño celular, el calcio invade la célula en forma masiva e instantánea, por lo cual tiene mucho sentido que las comunicaciones con las células vecinas se interrumpan.

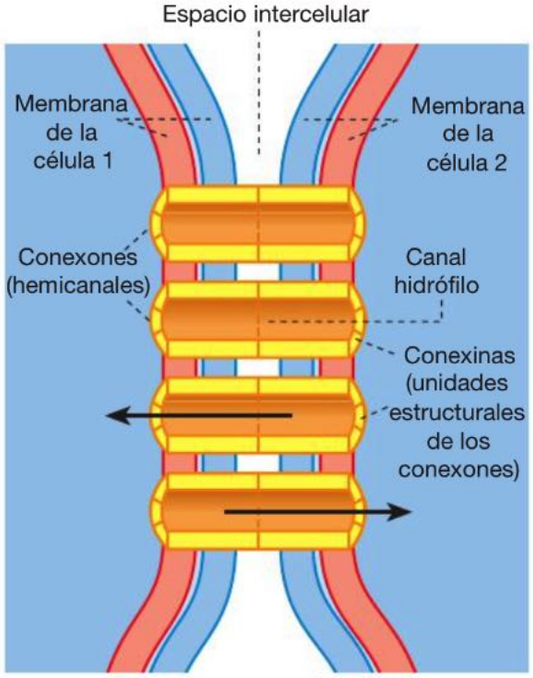

Fig. 2.26 Estructura de un nexo (unión de hendidura). Dos conexones, uno de cada célula, unen las células contiguas. Un conexón está compuesto por 6 subunidades (conexinas) idénticas.

Correlación clínica La mutación de la conexina 26, que se expresa en particular en la cóclea, es la causa más frecuente de sordera congénita. En esta enfermedad mueren las células del órgano de Corti. La mutación de la conexina 50 produce opacidad del cristalino (catarata) y ceguera congénitas. Las mutaciones de otras conexinas causan, por ejemplo, trastornos de la mielinización.

Contacto de cierre: zonula occludens (unión estrecha)

Mediante las zonulae occludentes en el epitelio se forma una barrera más o menos impermeable, de modo que las moléculas grandes y también pequeñas no pueden difundirse sin control de un lado del epitelio al otro por el espacio intercelular estrecho que hay entre las células epiteliales. La vía (paracelular) de paso entre las células epiteliales queda cerrada. La zonula occludens se encuentra casi con exclusividad en los epitelios. Aquí aparece junto con la zonula adhaerens y los desmosomas; estas estructuras forman el **complejo de unión** (véase más adelante).

Ubicación En todos los epitelios, también en la epidermis.

Estructura Las zonulae occludentes son zonas de contacto con forma de cinturón en las que hileras contiguas de proteínas densamente agrupadas están integradas en la membrana celular. Estas proteínas se unen directamente a proteínas correspondientes en la célula contigua y así forman crestas de cierre (**Fig. 2.27**, **Fig. 2.28**), mediante las cuales

se ocluye el espacio intercelular (Fig. 2.21e, f). A estas proteínas pertenecen:

- **Claudina** (alrededor de 20 formas diferentes en los seres humanos)
- **Ocludina**
- **Tricelulina** (en el límite entre 3 células).

En el lado citoplasmático, estas proteínas se encuentran ancladas a diversas proteínas estructurales, por ejemplo, las proteínas de zonula occludens (proteínas ZO) (Fig. 2.27) y también la actina.

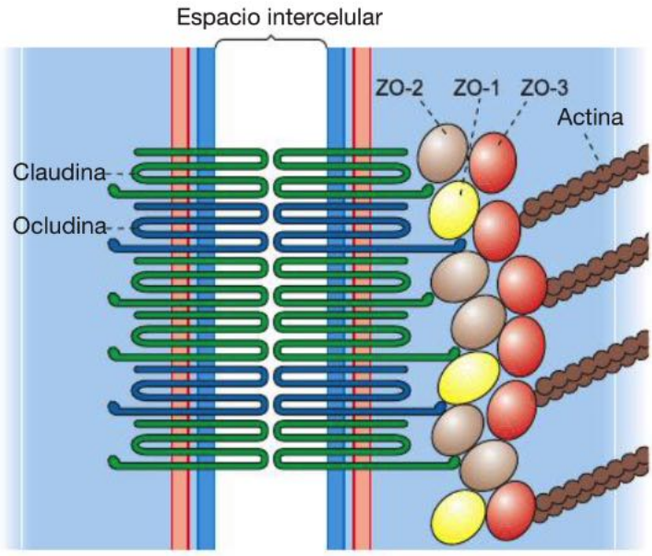

Fig. 2.27 Estructura de una zonula occludens (unión estrecha o hermética).

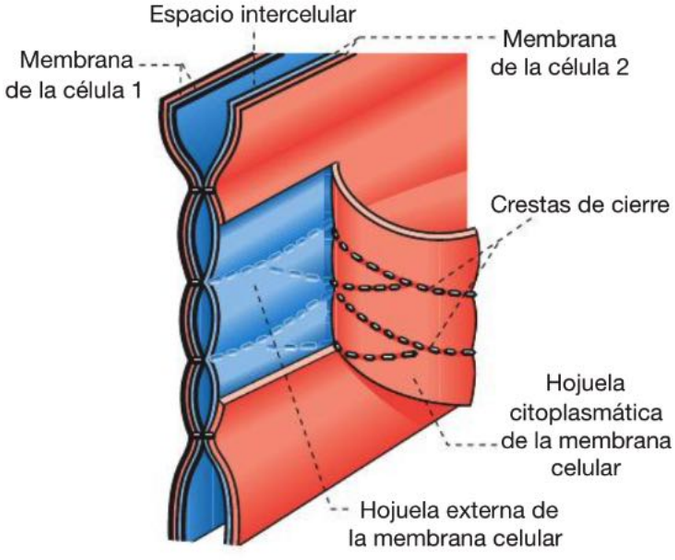

Fig. 2.28 Zonula occludens (unión estrecha) en un esquema tridimensional. La zonula occludens se caracteriza por las crestas de cierre anastomosadas compuestas por proteínas de la membrana especiales.

Función Las zonulae occludentes participan en todas las barreras funcionales importantes del organismo (sólo en la placenta se forma un sincitio); además, influyen sobre la resistencia eléctrica entre la región apical y la base del epitelio:

- **Aislamiento mecánico:** las zonulae occludentes no siempre impermeabilizan los epitelios en forma completa porque las claudinas pueden formar poros que permiten el paso de iones pequeños o agua. Estos poros varían en los órganos individuales y según las necesidades metabólicas: en el epitelio de la vejiga urinaria, en lo que se refiere a los pequeños iones inorgánicos, las zonulae occludentes son unas 10.000 veces más herméticas que en el epitelio de la mucosa intestinal. Una claudina específica (claudina 16) en los túbulos renales permite la reabsorción del magnesio desde la luz tubular hacia la sangre.
- **Aislamiento eléctrico:** la resistencia entre la región apical y la base del epitelio depende de la cantidad de crestas de cierre: las zonulae occludentes eléctricamente herméticas poseen muchas (hasta unas 10) crestas de cierre, mientras que las eléctricamente permeables sólo tienen 2 o 3 (p. ej., en las células endoteliales).

La zonula occludens separa funcionalmente las regiones apical y basal de la membrana celular e impide la difusión lateral de componentes de la membrana desde la superficie apical hacia la superficie basolateral. Así se garantiza la polaridad de una célula epitelial como condición para los procesos de transporte dirigidos.

Correlación clínica En las mutaciones de la claudina 16 en la zonula occludens aparece el cuadro patológico poco frecuente del síndrome de pérdida renal de magnesio. El magnesio ya no puede reabsorberse desde la luz tubular renal hacia la sangre y se elimina con la orina.

Uniones transmisoras de señales

En particular las sinapsis químicas del sistema nervioso transmiten señales. En ellas hay moléculas de adhesión celular (cadherina, neuroligina) y –en la región postsináptica– también proteínas de placa que mantienen en su sitio las proteínas receptoras y adhesivas y están unidas al citoesqueleto (**Cap. 2.6**).

Casos especiales

Complejos de unión Los complejos de unión (complejos de adhesión intercelular, barras terminales) se encuentran en los epitelios y, de apical a basal, siempre están compuestos por zonula occludens, zonula adhaerens y desmosoma. Esta distribución constante se debe, entre otras cosas, a la participación de diversas proteínas estructurales. Desde el punto de vista funcional estas proteínas estructurales se hallan estrechamente unidas a las proteínas de placa de la zonula adhaerens y, así, a toda la zonula adhaerens. Por otro lado esto también contribuye a que la zonula occludens se mantenga en su sitio. Los anticuerpos contra las cadherinas limitan no sólo la formación de la zonula adhaerens sino también la de la zonula occludens.

Contactos de existencia pasajera Con la ayuda de selectinas L o integrinas (**Cap. 2.1.7**), los leucocitos a menudo forman contactos temporales o pasajeros con otras células.

2.2 Núcleo

Introducción

Los componentes principales del núcleo son
- la envoltura nuclear
- la cromatina (complejo de DNA y proteínas, en la mitosis aparece en la forma de cromosomas)
- el nucléolo
- la matriz nuclear.

La estructura más llamativa de una célula eucariótica es el núcleo. Lo característico es que cada célula posea un núcleo; en los eritrocitos diferenciados éste se pierde secundariamente. Con poca frecuencia, las células son multinucleadas (p. ej., osteoclastos y células musculares esqueléticas). El núcleo ocupa alrededor del 15% del volumen celular. La forma y la estructura del núcleo son características de cada tipo celular y es por esa razón que con mucha frecuencia la morfología nuclear posibilita el diagnóstico de un tipo celular (**Fig. 2.3**, **Fig. 2.4**, **Fig. 2.29**, **Fig. 2.30**). También pueden verse bien las fases funcionales del núcleo (**Fig. 2.31**, **Fig. 2.32**).

2.2.1 Envoltura nuclear

La envoltura nuclear es una parte especial del retículo endoplasmático rugoso (RER), con el cual puede estar en conexión.

Componentes Las envolturas nucleares están compuestas por una membrana nuclear externa y una membrana nuclear interna, entre las cuales se encuentra la cisterna perinuclear, de alrededor de 20 nm de ancho (**Fig. 2.33**).
- La **membrana nuclear externa** con frecuencia posee ribosomas.
- La **membrana nuclear interna** está apoyada sobre la lámina nuclear, una lámina de 30-100 nm de espesor, compuesta por proteínas de filamento intermedio (las láminas, **Cap. 2.6.3**). Además, la membrana nuclear interna está unida a la cromatina.

Poros nucleares La envoltura nuclear de modo característico posee 1.000 a 4.000 poros nucleares (complejos de poros nucleares, **Fig. 2.34**, **Fig. 2.35**); en las células con una actividad metabólica menor, su cantidad es claramente más baja. Los poros octogonales están formados por varias copias de alrededor de 30 proteínas, las nucleoporinas, y tienen los componentes siguientes (**Fig. 2.35**):

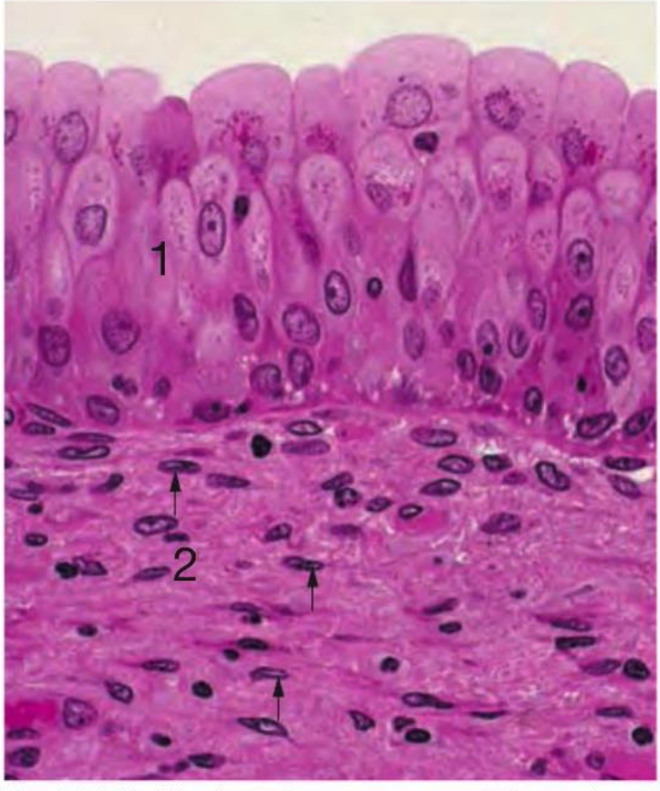

Fig. 2.29 Morfología nuclear en un sector de la pared interna de la vejiga (humana). (**1**) Epitelio; (**2**) tejido conjuntivo subepitelial. Obsérvese el tamaño creciente de los núcleos de las células epiteliales muy juntas (desde la base hasta la superficie del epitelio) y los núcleos más pequeños, aplanados y oscuros de los fibrocitos (→) del tejido conjuntivo. Los fibrocitos están separados por matriz del tejido conjuntivo. Inclusión en plástico; H-E; 500 ×.

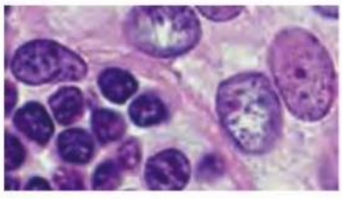

Fig. 2.30 Núcleos celulares.

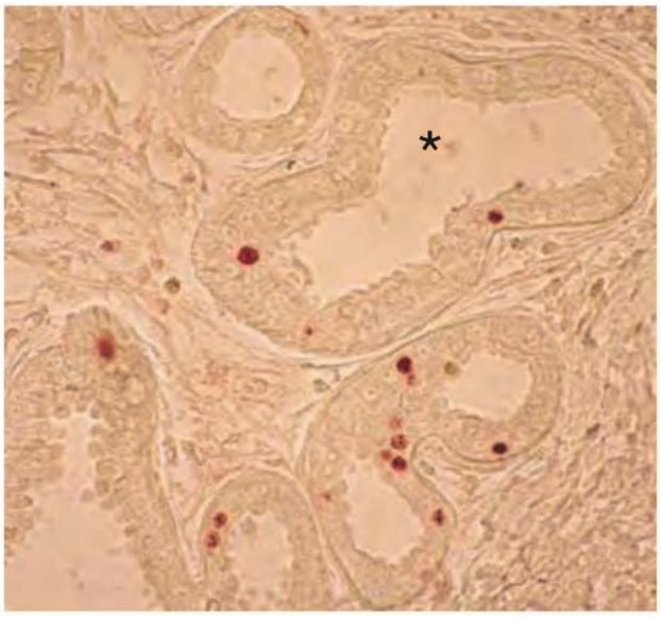

Fig. 2.31 Núcleos celulares en proliferación que reaccionan con el anticuerpo Ki-67 (tinción parda). Glándulas apocrinas odoríferas (*), axila, ser humano. 450 ×.

Fig. 2.32 Núcleos de células epiteliales. Determinación inmunohistoquímica del receptor de estrógenos en los núcleos de las células epiteliales (tinción parda) de una glándula mamaria en reposo (*, ser humano). 240 ×.

- el complejo de poro cilíndrico central compuesto por un canal de transporte (componentes columnares) de alrededor de 9 nm de ancho y 15 nm de largo y 8 ejes radiales
- un anillo octogonal interno y otro externo, cada uno compuesto por 8 complejos proteicos
- fibrillas proteicas (citoplasmáticas) que parten del anillo externo
- una estructura en jaula o cesta, la cesta nuclear, que parte del anillo interno.

Intercambio de sustancias A través de los poros nucleares, las sustancias pasan del citosol al núcleo y, a la inversa, del núcleo al citosol. Este intercambio ("tráfico" o "tránsito") es muy eficaz; hasta 500 macromoléculas por segundo atraviesan los poros. Las moléculas pequeñas (< 5 kDa) se difunden libremente a través de los poros nucleares; las proteínas de un tamaño mayor se fijan a receptores y se introducen o se expulsan. Esta importación al núcleo y la exportación desde él en principio es posible en forma simultánea. Consume energía que se obtiene en un proceso complejo que comprende la hidrólisis de GTP por una GTPasa monomérica (Ran):

- Las proteínas cuyo destino es el núcleo, por ejemplo las histonas, están provistas de una secuencia de reconocimiento nuclear. Los receptores citosólicos de importación nuclear solubles específicos se unen a estas proteínas y migran con ellas "a cuestas" a lo largo de la pared de los poros nucleares y a través de ellos hacia el interior del núcleo. A través de un solo poro pueden pasar alrededor de 100 moléculas de histonas por minuto. En el núcleo el receptor se disocia de su carga y retorna al citoplasma.
- La exportación desde el núcleo ocurre de un modo semejante: las moléculas poseen una señal de reconoci-

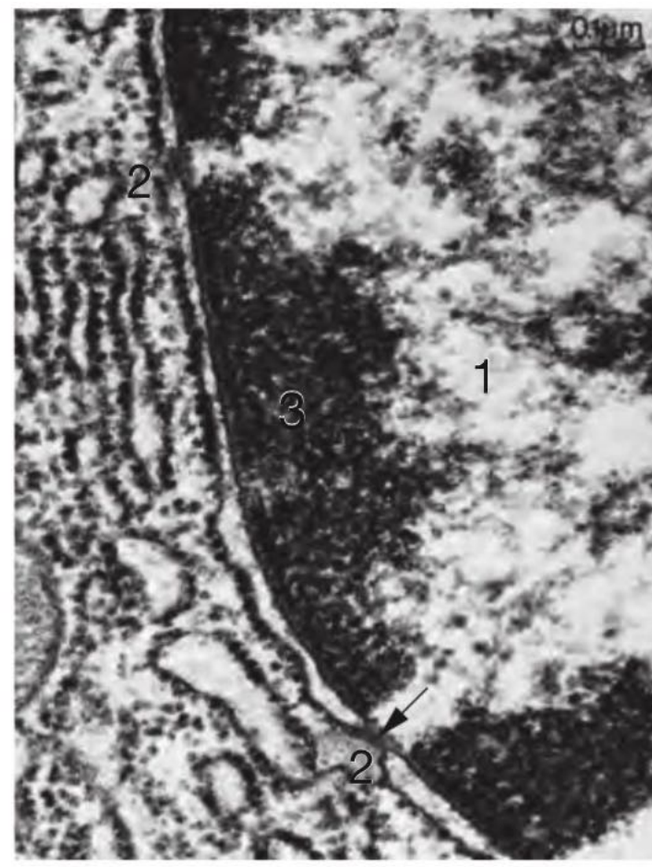

a



b

Fig. 2.33 Envoltura nuclear. a: corte de un núcleo (**1**) de una célula exocrina del páncreas de una rata con 2 poros nucleares (**2**). A la altura de los poros la membrana nuclear interna se continúa con la membrana nuclear externa, de modo que la cisterna perinuclear exhibe cierres puntuales (→). **3** Heterocromatina. 78.000 × (De [1]). **b:** preparado de criofractura de la superficie del núcleo de una célula epitelial folicular de la glándula tiroides. En la membrana nuclear interna pueden verse bien los poros nucleares (→); la cisterna perinuclear (*) y la membrana nuclear externa (**1**) también se reconocen con facilidad. Cobayo. 19.000 ×.

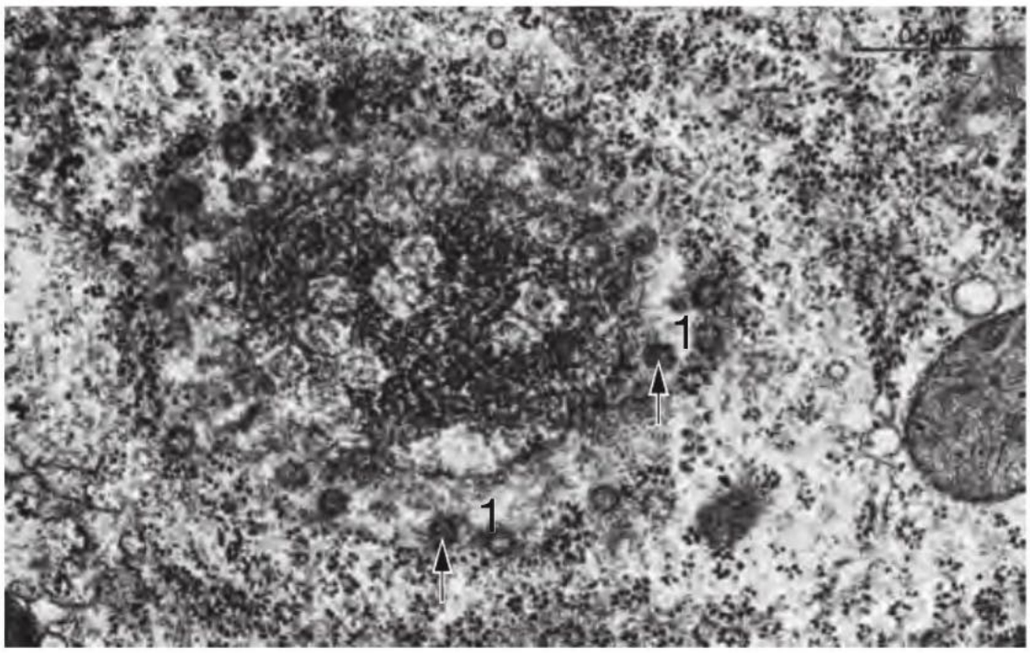

Fig. 2.34 Núcleo con muchos poros nucleares (**1**) de un hepatocito (rata). Corte tangencial a la periferia. Los poros nucleares en su mayoría son circulares (aquí el diámetro de la luz es de alrededor de 35 nm) y en los cortes adecuados muestran un engrosamiento puntual en el centro (→). Sin embargo, otros detalles de este sitio de comunicación entre el núcleo y el citoplasma no pueden identificarse a causa de la resolución demasiado baja. 48.000 ×. (De [1])

miento que se une a receptores de exportación. En este caso el receptor de exportación también retorna al núcleo.

Los receptores de importación y de exportación son codificados por la misma familia de genes y en conjunto reciben el nombre de carioferinas.

2.2.2 Cromatina

La cromatina del núcleo es un complejo macromolecular compuesto por DNA, histonas y otras proteínas.

Estructura

DNA y proteínas histonas En la interfase, las moléculas de DNA bicatenario forman en conjunto una estructura filamentosa fina de alrededor de 2 m de longitud distribuida en 46 cromosomas y sólo pueden caber en el núcleo si están comprimidas. Para ello el DNA se encuentra sectorialmente enrollado alrededor de proteínas histonas. Ocho de estas proteínas básicas, es decir, proteínas con carga positiva, forman una estructura esferoidal de carga positiva, el octámero histónico (= centro nucleosómico), cada uno compuesto por 2 moléculas de histonas H2A, H2B, H3 y H4. Alrededor de él se ubica la hélice doble del DNA, de carga negativa, en una vuelta y tres cuartos (1,7 giros). Las proteínas histonas y el DNA forman en conjunto un **nucleosoma** (**Fig. 2.36**). Los segmentos cortos de DNA que hay entre los nucleosomas se conocen como DNA ligador o DNA separador y están asociados con las proteínas histonas de la clase H1. En conjunto, los nucleosomas y el DNA ligador forman una **fibrilla cromatínica**. Durante la mitosis, la fibrilla se encuentra muy condensada y forma un cromosoma, mientras que en el núcleo en interfase está más o menos extendida (descondensada).

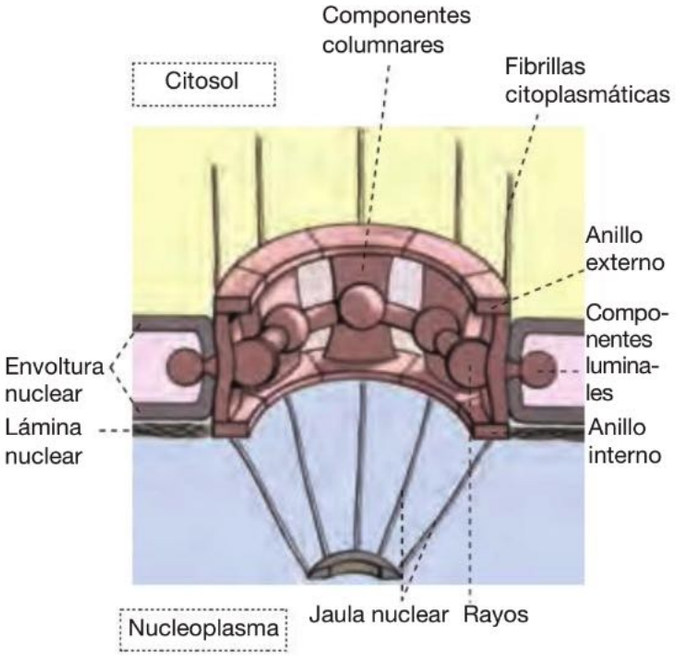

Fig. 2.35 Componentes importantes de un poro en la envoltura nuclear.

Proteínas no histonas Con el nucleosoma se asocian proteínas no histónicas, sobre todo enzimas, por ejemplo histona acetiltransferasa, histona desacetilasa, histona metiltransferasa, histona cinasas y ATPasas. Éstas desempeñan un papel esencial en el remodelado nucleosómico (**Fig. 2.37**). Este término expresa la calidad de estructura dinámica que poseen los nucleosomas. En milisegundos, el DNA puede despegarse del centro nucleosómico y luego de inmediato volverse a apoyar sobre él. Esto posibilita, por ejemplo, la fijación o la separación de proteínas de unión al DNA específicas de secuencia.

Grado de condensación de la cromatina o de los cromosomas

Eucromatina y heterocromatina En el núcleo en interfase, los cromosomas se encuentran en estado descondensado. El grado de descondensación es variable:

- La cromatina muy descondensada (**Fig. 2.38**) recibe el nombre de **eucromatina**; con frecuencia constituye el 10% de la cromatina total. El DNA de la eucromatina se

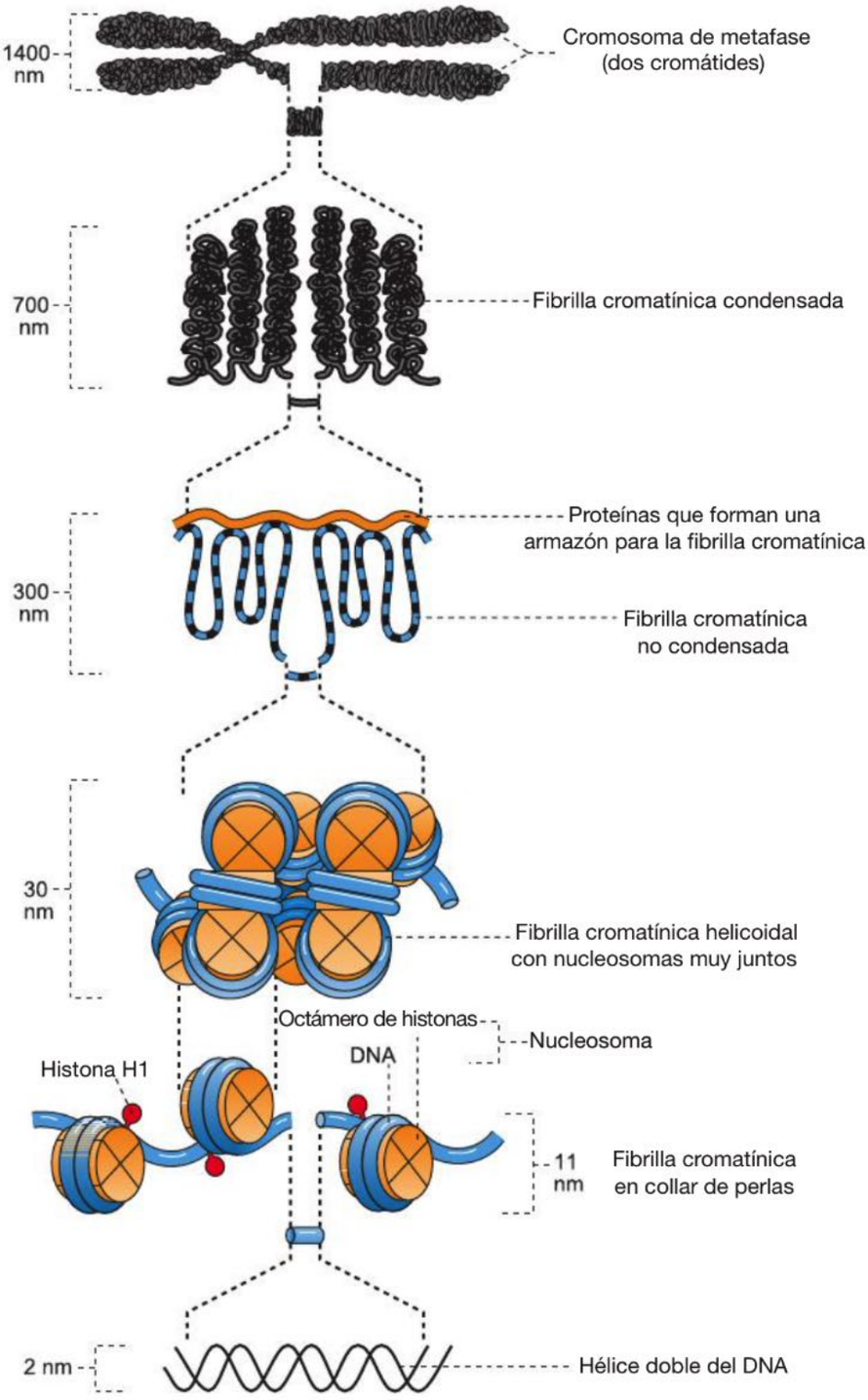

Fig. 2.36 Estructura de la cromatina y sus modificaciones en la condensación creciente –de arriba a abajo– antes de la división celular. La hélice doble del DNA (abajo) cursa libre ("DNA ligador" o "separador") o está enrollada alrededor de octámeros de histonas a distancias regulares. El DNA y los octámeros histónicos forman los nucleosomas. Así surge una fibrilla cromatínica en la que los nucleosomas aparecen como las perlas de un collar.
La fibrilla cromatínica puede condensarse con un grado de compactación cada vez mayor hasta que es visible en la forma de cromosomas (arriba). Antes de la división celular, la proteína condensina enlaza estructuras en bucle, de modo que las fibrillas cromatínicas estén bien condensadas. En el núcleo en interfase las fibrillas cromatínicas están menos condensadas y forman asas o bucles muy separados.

transcribe en RNA. Con esto se originan todas las formas de RNA con la excepción del RNA ribosómico (rRNA), el cual se transcribe en el nucléolo (véase más adelante). Por consiguiente, a partir de la eucromatina surgen, por ejemplo, el RNA mensajero (mRNA) y el RNA de transferencia (tRNA), los cuales participan en la síntesis de las proteínas, los RNA nucleares pequeños (snRNA), que, entre otras cosas, intervienen en el corte y el empalme de los pre-mRNA, y el RNA nucleolar pequeño (snoRNA), que modifica el rRNA.

- La cromatina condensada (**Fig. 2.38**) se denomina **heterocromatina**; puede constituir hasta el 90% de la cromatina total. El DNA de la heterocromatina no se transcribe. Los nucleosomas están muy condensados en particular y aquí también aparecen proteínas especiales que forman y mantienen la heterocromatina.

En los preparados histológicos, la separación entre eucromatina y heterocromatina siempre se identifica con claridad. Desde el punto de vista molecular la separación es bastante menos nítida. El patrón morfológico que forman la eucromatina y la heterocromatina en un núcleo (patrón cromatínico) es muy constante y característico para el tipo celular individual y constituye un criterio diagnóstico muy importante para la identificación de un tipo celular.

Corpúsculo de Barr En la mujer, en las células somáticas, uno de los dos cromosomas X se inactiva, mientras que en la línea celular germinal (ovocitos) ambos permanecen activos. Cuál de los cromosomas X se inactiva es una cuestión de azar. El cromosoma X inactivo en muchas células puede verse junto a la membrana nuclear interna en la forma del corpúsculo de Barr; en el núcleo de los neutrófilos aparece en la forma de un palillo de tambor.

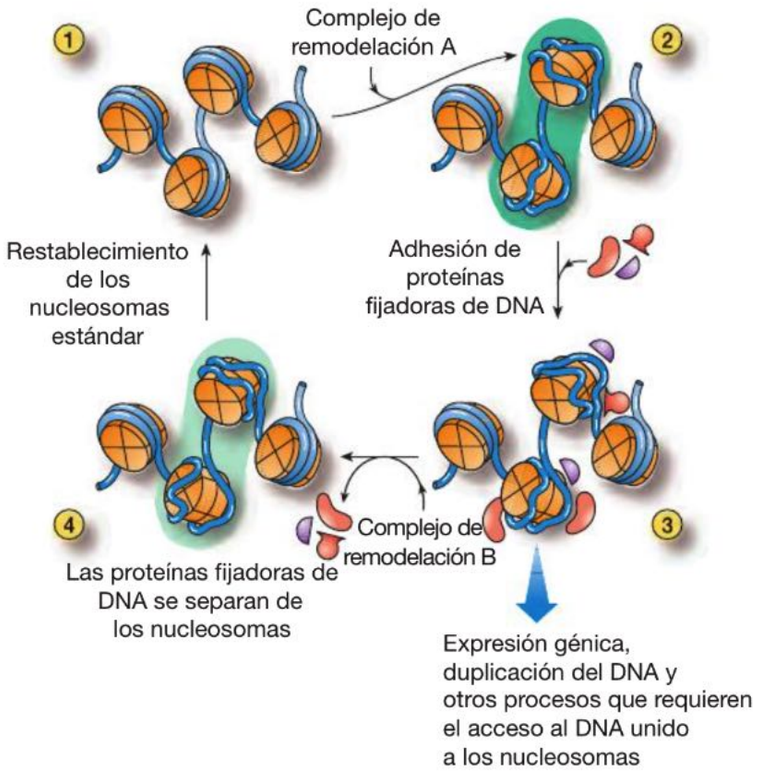

Fig. 2.37 Modificaciones cíclicas de los nucleosomas. En este modelo, un complejo de remodelado A (sombreado verde) reorganiza (2) los nucleosomas estándar (1) de forma tal que proteínas de unión pueden fijarse al DNA (3). Estas proteínas pueden desempeñar un papel en la expresión génica, la duplicación del DNA y la reparación del DNA. En algunos casos su unión puede conducir a la desintegración del centro del nucleosoma, de modo que aparecen segmentos de DNA libres de nucleosomas. En otros casos las proteínas de unión al DNA se desprenden de los nucleosomas, los cuales se asocian con otro complejo de remodelado (4, sombreado celeste) y se establece de nuevo la situación de partida. Pero también es probable que un solo complejo pueda catalizar ambas reacciones. (De [12], modificado)

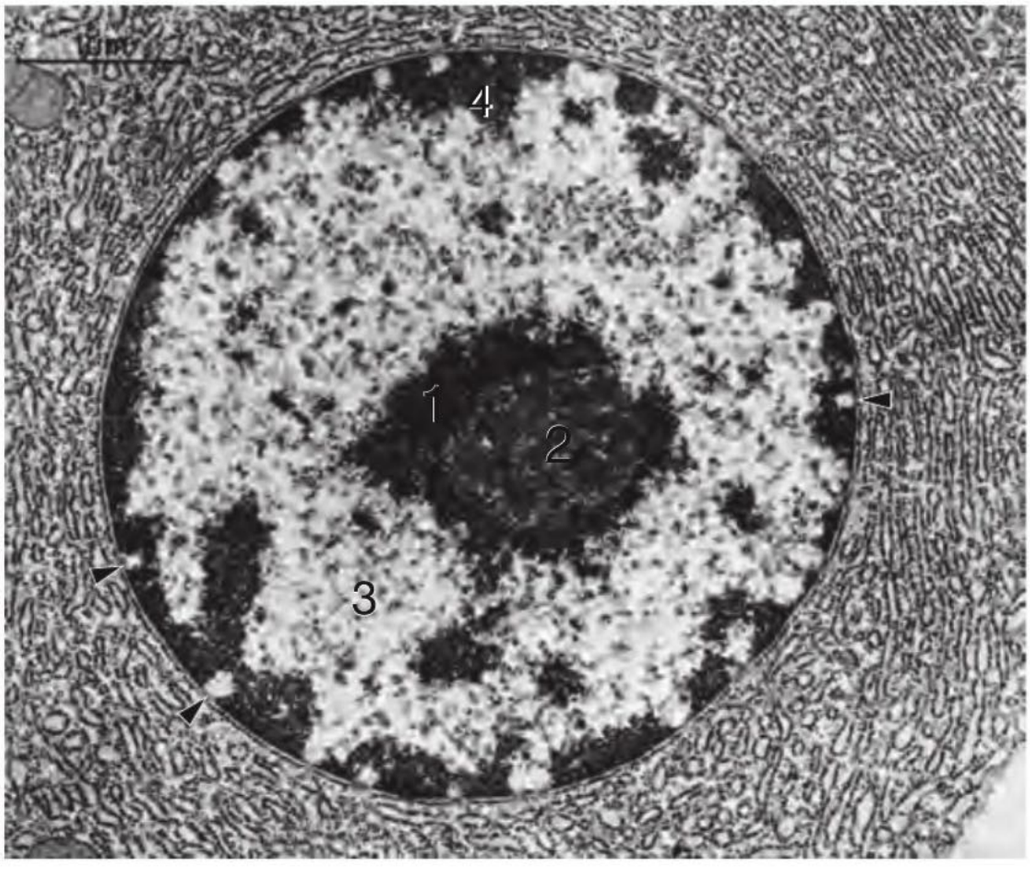

Fig. 2.38 Heterocromatina y eucromatina. Núcleo esferoidal con superficie lisa y un nucléolo nítido (**2**) perteneciente a una célula exocrina del páncreas de una rata. El material electrodenso granular fino en el núcleo corresponde a la cromatina condensada inactiva (= heterocromatina), que forma corpúsculos irregulares en asociación con el nucléolo (**1**), contra la superficie interna de la envoltura nuclear (**4**, interrumpida en la región de los poros nucleares, ►) y también en el resto del núcleo. Las regiones nucleares claras, de aspecto laxo, están compuestas por eucromatina (**3**). 19.000 ×. (De [1])

Cromosomas

Las fibrillas de cromatina están distribuidas en los cromosomas, los cuales sólo pueden identificarse durante la mitosis o la meiosis.

Cantidad y calidad de los cromosomas

Células somáticas En las células somáticas humanas hay 46 cromosomas que forman 23 pares (complemento cromosómico doble = estado diploide). Cada uno de los dos

cromosomas correspondientes de un par cromosómico recibe el nombre de cromosoma homólogo y proviene de la madre o del padre. Se distinguen **44 autosomas** (22 pares de autosomas, que se numeran del 1 al 22) y **2 cromosomas sexuales** (**gonosomas**: X e Y).

Nota El cariotipo, o sea la cantidad y la calidad o el tipo de los cromosomas, es "46,XX" en una mujer normal y "46,XY" en un varón normal.

Células germinales En las células germinales humanas maduras hay sólo 23 cromosomas (complemento cromosómico simple = estado haploide). En el ser humano, en estos 23 cromosomas, hay más o menos de 30.000 a 40.000 genes, los cuales están compuestos por un total de unos 3.000 millones de pares de bases. Un cromosoma contiene entre 700 y 4.000 genes; hay genes pequeños de, por ejemplo, 1.500 pares de bases y genes grandes de, por ejemplo, 2 millones de pares de bases. Cabe destacar que en el genoma humano sólo el 5% del DNA corresponde a genes, es decir que contiene información sobre proteínas o ácidos ribonucleicos.

Correlación clínica Las **alteraciones cromosómicas numéricas** (anomalías en la cantidad de los cromosomas) ocurren por fallas en la división meiótica y son la causa de muchos abortos. En la monosomía en el óvulo fecundado hay uno solo de los cromosomas homólogos, por ejemplo, en el síndrome de Turner hay un solo cromosoma X (45,X0). En las trisomías, un cromosoma determinado (p. ej., el número 21 en la trisomía 21 [síndrome de Down], que es relativamente frecuente) aparece en tres copias en el óvulo fecundado (47,XX+21).

Estructura de los cromosomas

Centrómero Cada cromosoma posee un centrómero. Aquí se encuentra la llamada constricción primaria, la cual divide el cromosoma en un brazo corto y un brazo largo. En ella se mantienen juntas las cromátides hermanas y junto a ella aparece el cinetocoro, el sitio de fijación de los microtúbulos cinetocóricos del huso en la división celular. Por ende, el centrómero es el segmento de DNA que, durante la división celular, se ocupa de que una de las fibrillas cromatínicas duplicadas llegue a cada célula hija. El centrómero está en un segmento de heterocromatina. Los cromosomas 13, 14, 15, 21, 22 e Y se llaman **acrocéntricos** porque en ellos el centrómero se encuentra casi en el extremo cromosómico. En el brazo corto de los autosomas acrocéntricos (13, 14, 15, 21, 22) está la **región organizadora del nucléolo** (**NOR**) con genes de rRNA. Después de que ha ocurrido la división nuclear aquí aparece el nucléolo (véase más adelante). El segmento terminal del brazo corto de estos cromosomas, ubicado distalmente con respecto a NOR, recibe el nombre de **satélite**. El DNA de la región satélite no contiene genes y es polimorfo.

Telómero El extremo terminal de los brazos cromosómicos se llama telómero. Los telómeros están compuestos por una secuencia no codificadora (sin información para la síntesis de proteínas), corta y, con frecuencia, repetitiva. En el ser humano, esta secuencia es GGGTTA y se repite no menos de 1.500 veces. En cada duplicación se pierden algunos nucleótidos del telómero. Mientras sólo se pierdan las secuencias no codificadoras del telómero, no habrá ninguna consecuencia. Sin embargo, cuando por último ya no se duplican partes de genes, la división celular se detiene y la célula muere.

Fig. 2.39 Cromosomas gigantes.

Telomerasa Las células embrionarias expresan una enzima que alarga los telómeros, la telomerasa. Las células normales del ser humano adulto no expresan telomerasa, de modo que los telómeros establecidos en el período embrionario se consumen en forma gradual. La longitud original de los telómeros probablemente también determina la duración de la vida de cada individuo. Las células de algunos animales (p. ej., peces, reptiles, algunas aves) expresan la telomerasa de modo continuo, al igual que las células tumorales humanas; en consecuencia, son potencialmente inmortales. Es cierto que en algunos animales los telómeros se acortan en las primeras fases de la vida, pero luego permanecen con una longitud constante durante años. En algunas aves de vida prolongada (p. ej., cormoranes, los cuales viven hasta 60 años) se observó incluso un alargamiento de los telómeros en los adultos.

Patrón de bandas transversales Durante la mitosis, con la aplicación de diversas técnicas de tinción, los cromosomas muestran un **patrón de bandas transversales** (**bandeado**) específico (**Fig. 2.39**). Así, luego de la tinción con Giemsa y una tripsinización breve, aparece el llamado bandeado G. Las bandas G corresponden a regiones de duplicación tardía o segmentos de heterocromatina.

2.2.3 Nucléolo

El nucléolo es una estructura esferoidal pequeña situada dentro del núcleo celular (**Fig. 2.2**, **Fig. 2.38**). Contiene los genes codificadores del RNA ribosómico (rRNA). En el genoma diploide del ser humano hay alrededor de 400 copias de genes de rRNA. Estos genes se encuentran distribuidos en 5 pares de autosomas homólogos (los autosomas acrocéntricos, véase antes) y están agrupados en una región organizadora del nucléolo (NOR) ubicada en la región de la denominada constricción secundaria de cada uno de estos cromosomas. Los cromosomas están muy juntos, de modo que incluso con el microscopio electrónico la mayor parte de las veces se ve sólo un nucléolo.

Estructura Desde el punto de vista estructural, en el nucléolo se distinguen 3 componentes principales, los cuales en la mayor parte de los casos se reconocen con claridad en el preparado para la microscopia electrónica de transmisión:

- centros fibrilares relativamente claros (lagunas fibrilares), que están compuestos por la cromatina de NOR y, por ende, contienen fundamentalmente DNA
- componentes fibrilares densos (pars fibrosa), en los cuales se modifica y se procesa el rRNA (p. ej., corte y empalme del rRNA)
- un componente granular (pars granulosa), que corresponde a las subunidades ribosómicas listas.

En el nucléolo se asocian con el rRNA las proteínas de los ribosomas que se sintetizaron en el citoplasma y se importaron al núcleo. Por consiguiente, aquí se forman las 2 subunidades de los ribosomas:

- Con la molécula de rRNA 18S se asocian en el nucléolo alrededor de 30 proteínas para formar la subunidad ribosómica menor (40S).
- Con las moléculas de rRNA 5,8S, 28S y 5S se asocian en el nucléolo alrededor de 45 proteínas para formar la subunidad ribosómica mayor (60S).

Las 2 subunidades ribosómicas abandonan el núcleo en forma separada y recién en el citoplasma se reúnen en ribosomas completos.

Función En el nucléolo ocurre la transcripción de los genes de rRNA por la acción de la RNA polimerasa I. Cuanto más grande es el nucléolo mayor es la cantidad de ribosomas que hay y más intensiva es la síntesis proteica. Además, el nucléolo tiene otras funciones, sobre todo la producción de los demás tipos de RNA y la formación de otros complejos de RNA y proteínas.

2.2.4 Matriz nuclear

En el núcleo, además de la cromatina y el nucléolo, hay regiones con cualidades biológicas variadas que se supone que tienen carácter dinámico y que en determinadas situaciones pueden establecerse o desintegrarse. Se cree que en la formación de estas regiones porosas y con características de gel participan proteínas y determinadas moléculas de RNA. Así, por ejemplo, pueden concentrarse los genes activos de diversos cromosomas en regiones nucleares independientes, mientras que los genes inactivos se reúnen en otras regiones. Además, en el núcleo hay estructuras, como los corpúsculos de Cajal, en las cuales se almacenan y se elaboran de novo complejos moleculares específicos de proteínas y formas de RNA no codificadoras que desempeñan un papel en el procesamiento del RNA y la expresión de los genes. La existencia de un nucleoesqueleto verdadero que, por ejemplo, organice topográficamente los cromosomas todavía es un tema sujeto a intenso debate.

2.3 Citosol

Introducción

El citosol es la sustancia fundamental acuosa de una célula en la cual están incluidos todos los orgánulos y el citoesqueleto. Muchos procesos del metabolismo intermedio ocurren en el citosol.

El citosol es la sustancia fundamental celular líquida del citoplasma en la cual se encuentran el citoesqueleto, los orgánulos y las inclusiones. El citosol es un medio acuoso que tiene tanta más viscosidad cuanto más densa es la red de actina en su interior. Totaliza alrededor del 50% del volumen celular. Es el sitio de síntesis proteica y en parte también de la degradación de las proteínas. En él ocurren los procesos del metabolismo intermedio. El citosol constituye un espacio de tránsito importante para, por ejemplo, las corrientes de iones, el intercambio de sustancias entre los orgánulos o el transporte de vesículas. Su valor de pH es de 7,2. Este valor de pH del citosol se mantiene por la acción de bombas ubicadas en la membrana celular.

2.4 Orgánulos

Introducción

Los orgánulos celulares son sobre todo estructuras limitadas por membrana que se encuentran en el citoplasma cada una con su función específica. Sólo pueden analizarse con claridad en la microscopia electrónica. A ellos pertenecen:

- el retículo endoplasmático liso y rugoso
- el aparato de Golgi
- los lisosomas
- los cuerpos multivesiculares
- los peroxisomas
- las mitocondrias
- los melanosomas

Los orgánulos que no están limitados por membrana son, por ejemplo, los ribosomas, los centríolos y los cinocilios.

El citoplasma contiene por un lado una serie de estructuras limitadas por membrana y, por otro, estructuras macromoleculares no limitadas por membrana que poseen funciones específicas y reciben el nombre de orgánulos. Los orgánulos limitados por membrana típicos poseen una ultraestructura específica que puede analizarse bien en el preparado para la microscopia electrónica. A los orgánulos no limitados por membrana pertenecen los complejos macromoleculares grandes como los ribosomas, los proteasomas, los centrosomas, los centríolos y los cinocilios.

2.4.1 Ribosomas

Los ribosomas son las grandes estructuras macromoleculares citoplasmáticas en las cuales ocurre la síntesis proteica. En una célula eucariótica hay hasta 1.000 millones de moléculas proteicas que se reparten en hasta 10.000 proteínas diferentes. En las células activas alrededor de 10 millones de ribosomas realizan la tarea de la síntesis proteica. En la mayor parte de los casos una proteína se sintetiza en unos pocos minutos.

Estructura Los ribosomas tienen un diámetro de alrededor de 20 nm y se encuentran libres en el citoplasma o están unidos a la membrana del retículo endoplasmático (RE) (véase más adelante). Los ribosomas libres pueden unirse a una membrana (véase más adelante) y los ribosomas unidos a membrana pueden retornar al citoplasma. Los ribosomas libres y los unidos a membrana son iguales desde los puntos de vista estructural y funcional: cada ribosoma está compuesto por unas 80 proteínas, en su mayoría periféricas, y varias moléculas de rRNA concentradas en el centro. El ribosoma consiste en un tercio de proteínas y dos tercios de rRNA. Las proteínas y los rRNA se reparten entre dos subunidades: una pequeña (40S, subunidad menor) y una grande (60S, subunidad mayor). La subunidad menor se compone de una sola molécula grande de rRNA y fija el mRNA que porta la información sobre la secuencia de aminoácidos de una proteína. Con el inicio de la síntesis proteica se unen ambas subunidades para formar el ribosoma completo, el cual durante el transcurso de la formación de la cadena polipeptídica se desplaza a lo largo de la molécula de mRNA. Los aminoácidos necesarios se transportan a la subunidad menor del ribosoma por medio del tRNA. La información genética contenida en el mRNA se traduce en la secuencia de aminoácidos (traducción). La subunidad mayor cataliza la conexión de los aminoácidos.

Proteína sintetizada Es cierto que los ribosomas libres y los unidos a membrana tienen la misma estructura y la misma función, pero las proteínas sintetizadas por unos y por otros desempeñan tareas diferentes:

- Las proteínas sintetizadas en los ribosomas libres cumplen funciones diversas en el citoplasma, en el núcleo, en las mitocondrias y en los peroxisomas.
- Las proteínas sintetizadas en los ribosomas unidos a membrana están destinadas a la secreción, la membrana celular o los lisosomas (véase más adelante).

La síntesis de estas últimas proteínas comienza en un ribosoma libre con la formación de un péptido de señal, el cual se une a una partícula de reconocimiento de la señal (SRP = *s*ignal *r*ecognition *p*article). La SRP conduce la proteína en crecimiento junto con el ribosoma hacia la membrana del RE. Allí se adhiere el ribosoma, en un proceso mediado por el receptor de SRP, y sintetiza el resto de la proteína.

Polirribosomas Los ribosomas siempre están unidos al mRNA; con frecuencia hay muchos ribosomas unidos a un solo mRNA. Los grupos de ribosomas unidos así se llaman polirribosomas (polisomas, **Fig. 2.40**), lo mismo si están libres en el citoplasma o si están adheridos a la membrana del RE.

2.4.2 Retículo endoplasmático (RE)

El retículo endoplasmático (RE) es un sistema de cisternas o túbulos limitados por membrana con una organización variada en el citoplasma de los tipos celulares individuales (**Fig. 2.41**). Cuando por fuera tiene ribosomas, el retículo endoplasmático se denomina **RE rugoso** (RER) o granular; si carece de ribosomas, recibe el nombre de **RE liso** (REL) o agranular. El retículo endoplasmático rugoso desempeña un papel fundamental en la síntesis de proteínas y lípidos; aquí también se sintetizan los lípidos y casi todas las proteínas transmembrana de los orgánulos y de la membrana celular.

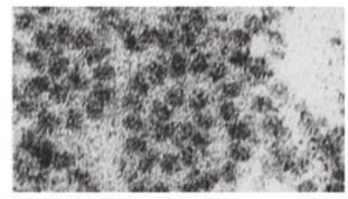

Fig. 2.40 Polirribosomas en espiral.

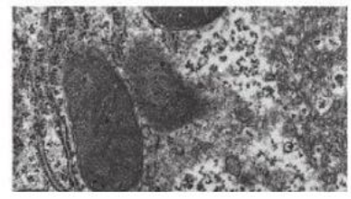

Fig. 2.41 Retículo endoplasmático.

Retículo endoplasmático rugoso (RER)

Función

Las proteínas sintetizadas por los ribosomas del RER son:

- proteínas de secreción que migran al aparato de Golgi, donde se envasan en gránulos, continúan hacia la superficie celular y desde allí se liberan por exocitosis
- enzimas lisosómicas que también migran por el aparato de Golgi hacia los lisosomas
- proteínas de membrana que se transportan a la membrana celular o a la membrana de los orgánulos.

Además, en el RER se sintetizan casi todos los lípidos de la célula, incluidas las grasas de la leche que se producen en las células alveolares de la glándula mamaria.

Síntesis y transporte de las proteínas hacia la luz del RER Para las proteínas que deben sintetizarse en el RER en los ribosomas libres primero se forma un péptido de señal que se une a una partícula de reconocimiento de la señal (SRP). La SRP dirige al RER los ribosomas implicados y los fija allí. Las proteínas sintetizadas por los ribosomas se transportan hacia la luz del RER a través de poros (translocadores) hidrófilos específicos en la membrana del RER. Un translocador es un canal formado por un complejo multiproteico. Los mecanismos de transporte concretos son tan variados como las proteínas, su estructura y su destino. Cuando la proteína se introduce en la luz del RER durante el proceso de traducción en el ribosoma se habla de translocación cotraduccional. En el caso de otras proteínas los ribosomas primero entregan su proteína terminada al citoplasma desde donde translocadores especiales luego la transportan a la luz del RER una vez reconocida su secuencia de señal (translocación postraduccional). Las futuras proteínas transmembrana no pasan a la luz sino que permanecen en la membrana del RER y se incorporan en la membrana celular o la membrana de los orgánulos como parte de vesículas pequeñas que han brotado desde el RER y han pasado por el aparato de Golgi.

Modificación En la luz del RER, el péptido señal es escindido por una peptidasa de señal. A continuación pueden ocurrir algunas reacciones de modificación:

- se forman enlaces disulfuro
- las proteínas se pliegan en forma correcta con la ayuda de catalizadores de plegamiento (proteínas tutoras, carabinas o chaperonas)

- las subunidades de las proteínas se reúnen para formar complejos grandes
- comienza la glucosilación de las proteínas
- las proteínas pueden escindirse de nuevo ya en la luz del RER.

La glucosilación y la escisión son modificaciones que después ocurren con una intensidad mayor en el aparato de Golgi.

Control de calidad Luego se comprueba el plegamiento adecuado de las proteínas y el armado correcto de las subunidades. Las proteínas que no están plegadas correctamente se retienen en la luz del RER (donde se mantienen en la forma de aglomeraciones o unidas a otros componentes) o se devuelven al citosol para su degradación en los proteasomas o bien es verdad que al principio se transportan al aparato de Golgi, pero desde allí se devuelven a la luz del RER.

Manifestación

El RER muestra un desarrollo diferente en los tipos celulares individuales (**Fig. 2.41**, **Fig. 2.42**). En las células glandulares sintetizadoras de proteínas toda la mitad basal de la célula con frecuencia está llena de cisternas del RER muy juntas (**ergastoplasma basófilo** de la microscopia óptica); éste es el caso, por ejemplo, del páncreas exocrino (**Fig. 2.43**) o de la glándula mamaria durante la lactación. En muchas neuronas grandes, el RER forma varios rimeros de membrana que, en la microscopia óptica, corresponden a la denominada **sustancia de Nissl** (en honor de Franz Nissl, 1860-1919, neurólogo y psiquiatra activo en Heidelberg y Munich) (**Fig. 2.44**).

Ubicación El RER aparece en todas las células y en una cantidad particularmente abundante, por ejemplo, en el páncreas exocrino (**Fig. 2.43**), la parótida y la glándula mamaria en lactación.

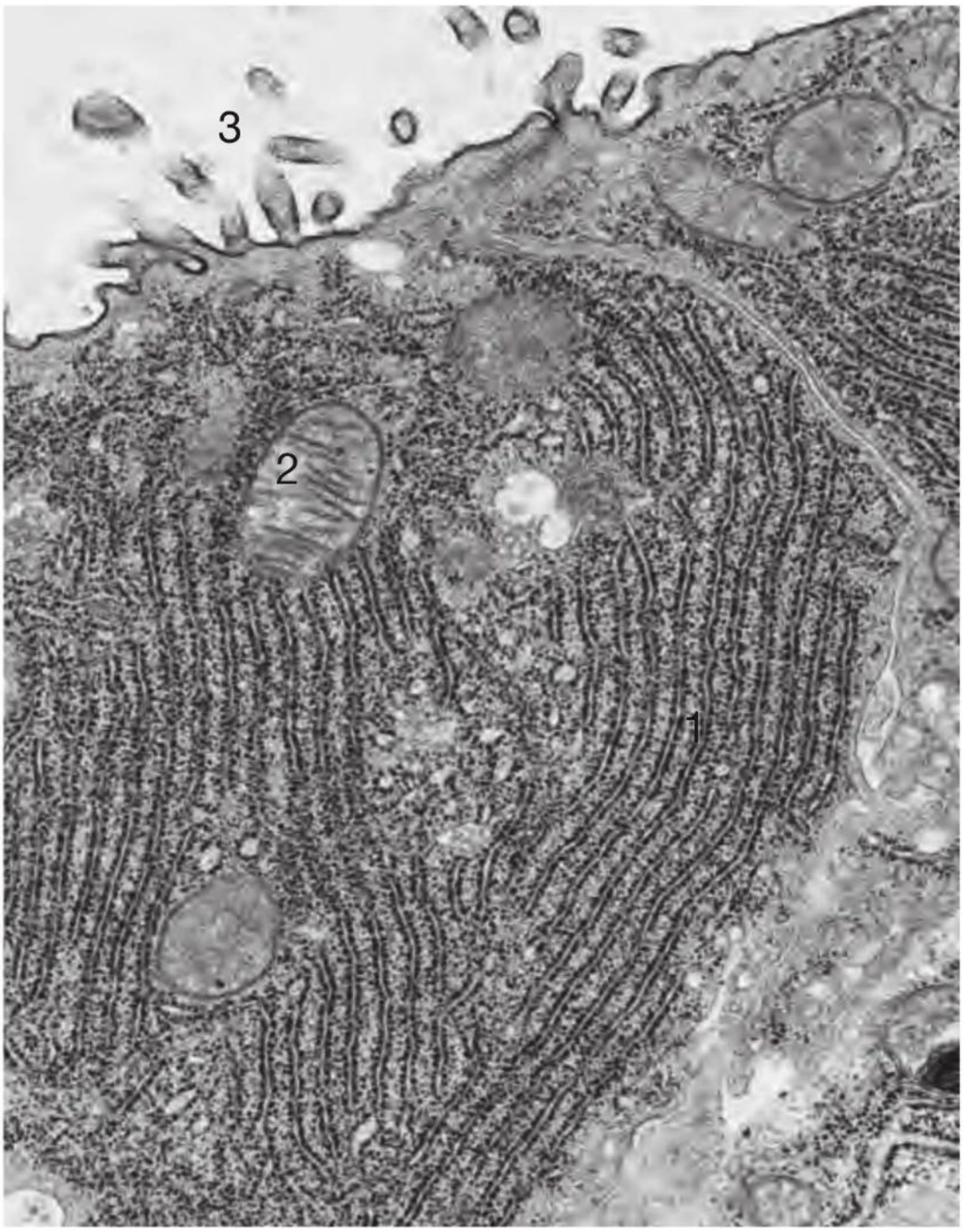

Fig. 2.42 Cisternas del RER (1) en una célula glandular (glándula mamaria de rata, en lactación). **2** Mitocondria; **3** microvellosidades. 36.600 ×.

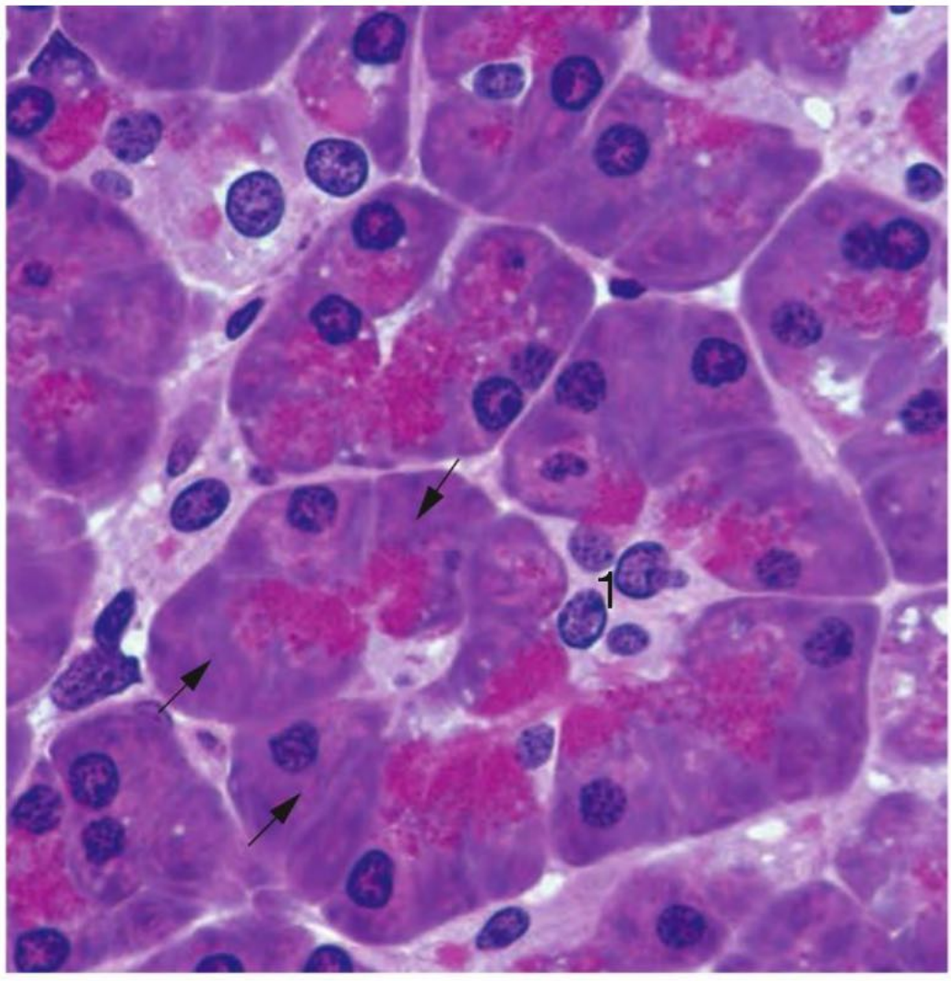

Fig. 2.43 Ergastoplasma. En las células epiteliales del páncreas exocrino y de otras glándulas sintetizadoras de proteínas, el citoplasma de la mitad basal es nítidamente basófilo y se tiñe de azul-púrpura (→, ergastoplasma, corresponde a rimeros del retículo endoplasmático rugoso). La región celular apical contiene gránulos de secreción teñidos de rojo. **1** Células centroacinosas. Páncreas, ser humano. Inclusión en plástico; H-E; 420 ×.

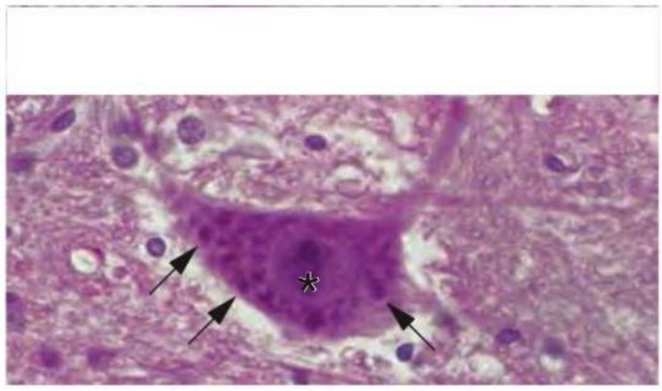

Fig. 2.44 Sustancia de Nissl (→) en el pericarion de una neurona motora del asta ventral (médula espinal, ser humano). * Núcleo celular con nucléolo. H-E; 500 ×.

Retículo endoplasmático liso (REL)

Función

El REL cumple tareas variadas:

- En las células musculares es un reservorio de calcio y en las células musculares esqueléticas y cardíacas forma un sistema tubular longitudinal con alternancia de dilataciones cisternales (retículo sarcoplasmático).
- En las células endocrinas del ovario, del testículo y de la corteza suprarrenal contiene enzimas que, junto con las enzimas mitocondriales, participan en la síntesis de las hormonas esteroides.
- En los hepatocitos tiene funciones desintoxicantes: medicamentos o drogas se hidroxilan en presencia de citocromo P-450, una familia de oxidasas. Mediante la hidroxilación, estas sustancias se tornan hidrosolubles y pueden ser eliminadas con más facilidad por los riñones. En la sobrecarga de medicamentos –muy conocida en particular es la sobrecarga con barbituratos– aumenta la cantidad de REL en los hepatocitos. No obstante, las sustancias con potencial carcinógeno también pueden transformarse por hidroxilación en carcinógenos activos.

Manifestación

El REL a menudo está en comunicación con el RER, pero también puede aparecer en forma independiente de él. Forma sobre todo estructuras tubulares (**Fig. 2.45**) que en las células individuales, por ejemplo las células productoras de hormonas esteroides, pueden llenar ampliamente el citoplasma. En estas células, con frecuencia, muchas capas de REL rodean gotitas de lípidos, las cuales contienen la materia prima para la síntesis del colesterol.

Ubicación El REL está muy extendido en las células productoras de esteroides y en las células musculares esqueléticas y cardíacas y sufre un desarrollo variable en los hepatocitos.

2.4.3 Aparato de Golgi

Las proteínas que se formaron en el RER migran, con la ayuda de vesículas de transporte, hacia el aparato de Golgi

(denominado así en honor a Camillo Golgi [1843-1926, patólogo, Pavia, Premio Nobel de Medicina en 1906]), un complejo de membranas específico de cada célula. En el aparato de Golgi, las proteínas se modifican estructuralmente (por fosforilación, sulfatación, glucosilación, modificación de una glucosilación previa ocurrida en el RER, etc.) y se clasifican según el sitio de destino.

Estructura El aparato de Golgi está compuesto por una pila de cisternas limitadas por membrana (**Fig. 2.46**) y vesículas pequeñas funcionalmente subordinadas a ellas. Una cara, que con frecuencia es convexa, capta las vesículas provenientes del RER y recibe el nombre de cara cis. Del lado opuesto está la cara trans, a menudo cóncava, en cuyo ámbito la proteína modificada se envasa en vesículas o gránulos de secreción. La cara trans con frecuencia está dividida en forma muy notable en cisternas y estructuras vesiculares de tamaños diversos y también se llama red trans-Golgi (TGN = *t*rans-Golgi *n*etwork). Si la cara cis es de estructura compleja se habla de red cis-Golgi (CGN). Las cisternas ubicadas en el centro reciben el nombre de cisternas intermedias. La estructura polar total del aparato de Golgi es mantenida por microtúbulos y una armazón dinámica de proteínas matriciales.

Transporte de sustancias Los pasos graduales de la reorganización y la modificación (procesado) de las proteínas que entran al aparato de Golgi ocurren en forma ordenada de la cara cis a la cara trans. Hay 2 hipótesis sobre el transporte de sustancias a través del aparato de Golgi:

- Las cisternas en su mayor parte son estructuras estacionarias. El transporte de sustancias se realiza mediante vesículas que se desprenden lateralmente (**Fig. 2.47a**).
- Las cisternas mismas migran de la cara cis a la cara trans y se forman continuamente en la cara cis a partir de vesículas provenientes del RER (**Fig. 2.47b**).

Lo cierto es que las vesículas halladas lateralmente al aparato de Golgi retornan sustancias de la cara trans a la cara cis, por ejemplo las enzimas necesarias para los procesos de modificación de la proteínas provenientes del RER. Incluso pueden transportarse de retorno al RER las proteínas del RER que han llegado hasta la cara trans.
Un ejemplo de la función específica del aparato de Golgi es la fosforilación de un resto de manosa en glucoproteínas en el átomo de C6 a manosa-6-fosfato, la cual marca la glucoproteína para el destino "lisosoma". En la región trans, las proteínas así marcadas se unen a receptores de manosa-6-fosfato y se incorporan en vesículas que las transportan a los endosomas (**Cap. 2.4.4**).

Distribución En las células glandulares, los aparatos de Golgi son especialmente grandes y envasan los productos de secreción en gránulos (**Fig. 2.48**). En algunas células, por ejemplo las neuronas multipolares en el asta ventral de la médula espinal, aparecen varios aparatos de Golgi (**Fig. 2.49**), los cuales a veces se denominan dictiosomas.

Ubicación En todas las células. Las células glandulares tienen aparatos de Golgi particularmente grandes. En las

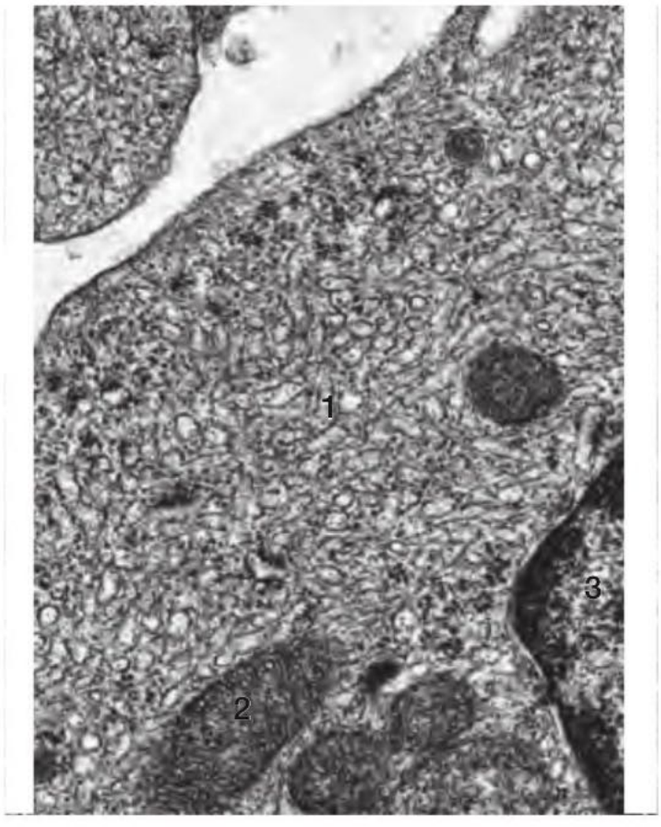

Fig. 2.45 Retículo endoplasmático liso. El REL está bien desarrollado en una célula de Leydig del testículo humano. Los túbulos apretados del REL (**1**) se han seccionado en sentido transversal, oblicuo y longitudinal. **2** Mitocondrias de crestas tubulares; **3** núcleo de la célula. 35.700 ×.

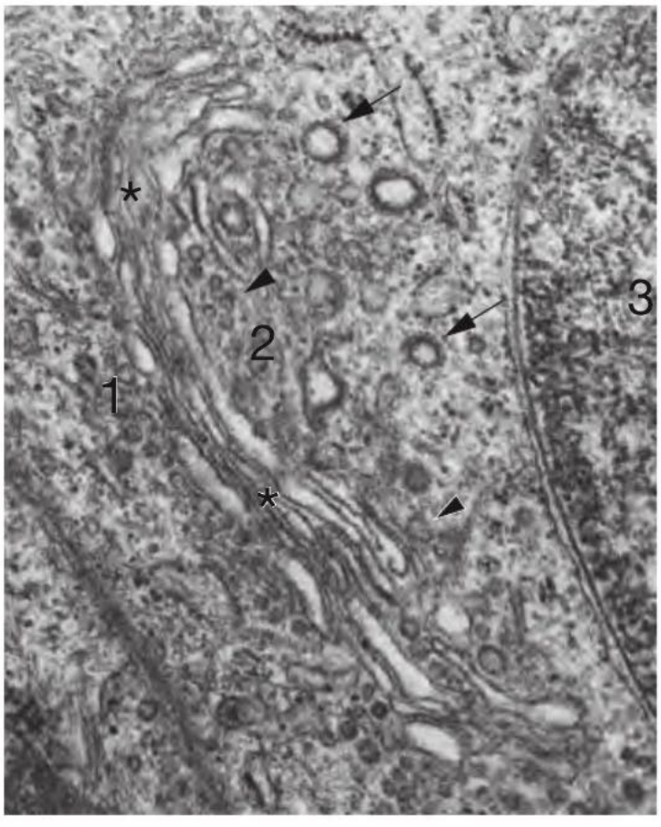

Fig. 2.46 Aparato de Golgi (*) con sus caras cis (**1**) y trans (**2**); ► vesícula desnuda; → vesícula con cubierta; **3** núcleo celular. Célula epitelial del epidídimo humano. 36.610 ×.

células voluminosas, por ejemplo, las células hepáticas y las neuronas multipolares del asta ventral de la médula espinal hay varios aparatos de Golgi.

2.4.4 Lisosomas – Endosomas

Los lisosomas son orgánulos limitados por membrana (**Fig. 2.50**), en la mayor parte de los casos esferoidales y caracterizados por su contenido de hidrolasas ácidas solubles y su pH ácido de alrededor de 5. El pH ácido se logra mediante la acción de una bomba de protones, dependiente de ATP, ubicada en la membrana. En los endosomas tardíos y en muchas vesículas de transporte y gránulos de secreción, cuyo contenido está acidificado, se encuentran bombas protónicas semejantes.

Enzimas lisosómicas, membrana del lisosoma

Hidrolasas ácidas Se conocen 40-50 hidrolasas ácidas, por ejemplo proteasas (catepsinas), lipasas, esterasas, nucleotidasas, glucuronidasas, fosfatasas ácidas (**Fig. 2.50a**), sulfatasas, elastasa y colagenasas, que tienen un medio óptimo

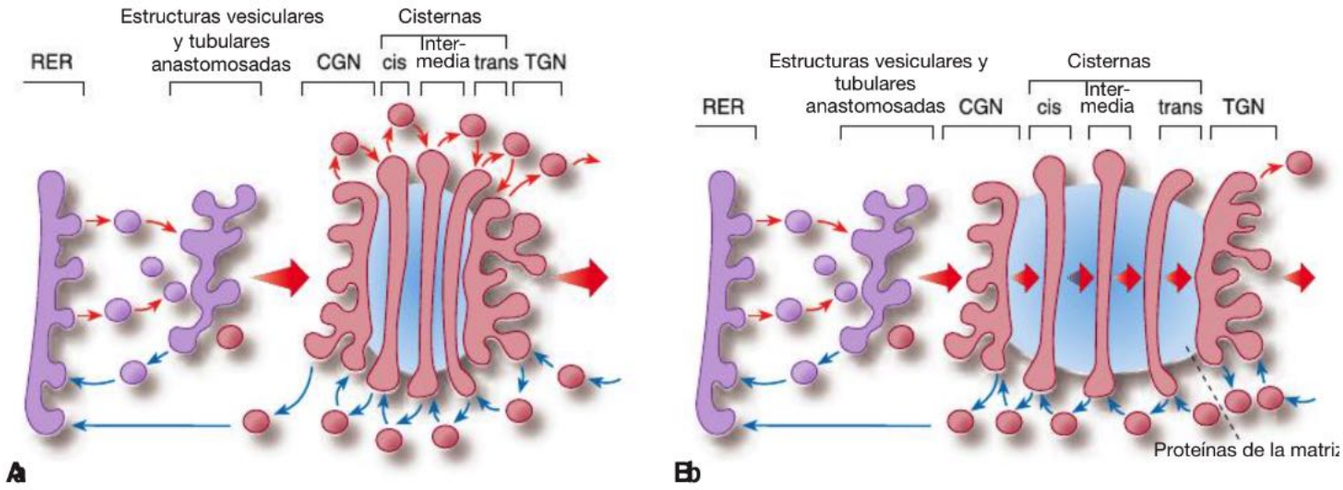

Fig. 2.47 Transporte de sustancias en el aparato de Golgi. a: modelo del transporte vesicular. **b:** modelo de maduración de las cisternas. RER: retículo endoplasmático rugoso. CGN: red cis-Golgi; TGN: red trans-Golgi; flechas rojas: sentido del desplazamiento de cis a trans; flechas azules: sentido del movimiento de trans a cis. (De [12], modificado)

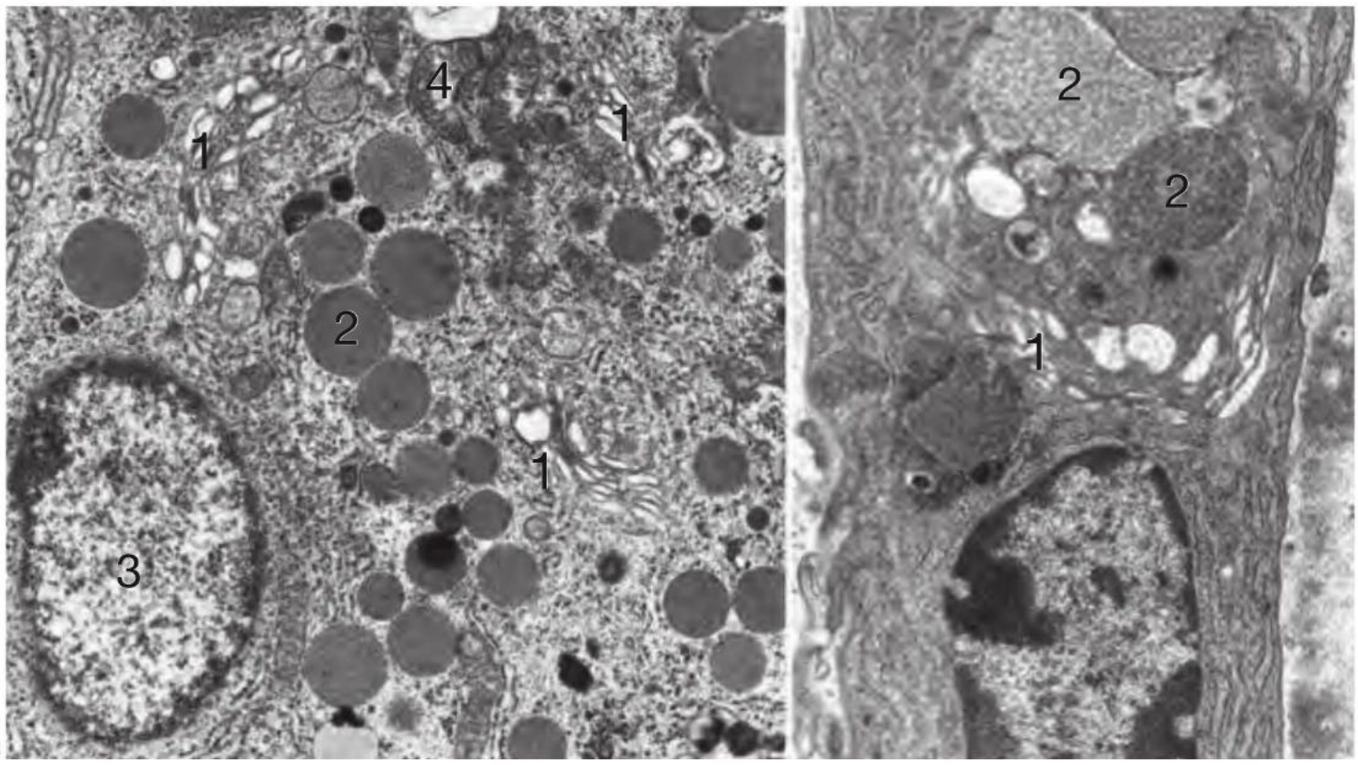

Fig. 2.48 Aparato de Golgi y gránulos de secreción. a: aparato de Golgi (**1**) y gránulos de secreción (**2**); 3 cortes del aparato de Golgi. En el aparato de Golgi se originan los gránulos de secreción (**2**), cuyo contenido puede condensarse aún más fuera de este orgánulo citoplasmático. **3** Núcleo celular; **4** mitocondria. Célula secretora serosa de las glándulas bronquiales humanas. 15.300 ×. **b:** aparato de Golgi (**1**) y gránulos de secreción grandes (**2**). Célula caliciforme del intestino de un ratón (preparado gentileza del Dr. Tim Nebelsiek, Munich); 11.500 ×.

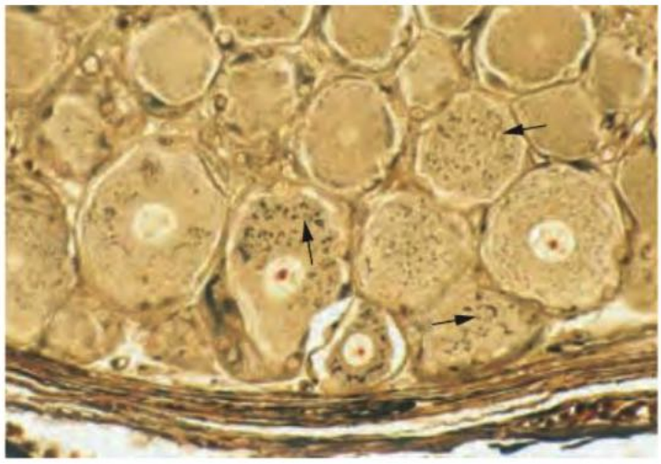

Fig. 2.49 Aparato de Golgi, que por la acción del ácido ósmico aparece como siluetas negras con forma de corchetes, ganchos y bucles (→). Neuronas de un ganglio espinal de gato; técnica ósmica de Kolatschev y coloración de contraste con safranina; 500 ×.

de actividad ácido y pueden degradar y digerir todos los sustratos importantes. Además de la bomba de protones, la membrana lisosómica también contiene proteínas de transporte (glucoproteínas A y B lisosómicas), las cuales trasladan los productos de degradación de los lisosomas hacia el citoplasma, donde pueden reutilizarse para procesos de síntesis. Esto se refiere, por ejemplo, a aminoácidos y monosacáridos. Las proteínas de la membrana lisosómica están muy glucosiladas, lo cual las protege contra el ataque de las hidrolasas en la luz.

Transporte de las hidrolasas ácidas a los endosomas
Las enzimas lisosómicas se sintetizan en el RER y llegan al aparato de Golgi, donde se fosforilan sus restos de manosa. Los grupos manosa-6-fosfato (M6P) que surgen de este modo son reconocidos en la red trans-Golgi por una proteína receptora de M6P. Esta proteína contribuye a la clasificación de las hidrolasas y a su envasado en vesículas de transporte que se separan de la red trans-Golgi. La vesículas con mucha frecuencia también reciben el nombre de lisosomas primarios, poseen una cubierta de clatrina y en general migran a los endosomas tempranos, a los cuales entregan su contenido, las hidrolasas. Luego las vesículas con su receptor de M6P retornan a la red trans-Golgi y el ciclo vuelva a comenzar. En este transporte de ida y vuelta, el receptor se reutiliza varias veces.

Endosomas

Los endosomas son orgánulos vesiculosos que tienen una relación funcional estrecha con los lisosomas. Se fusionan

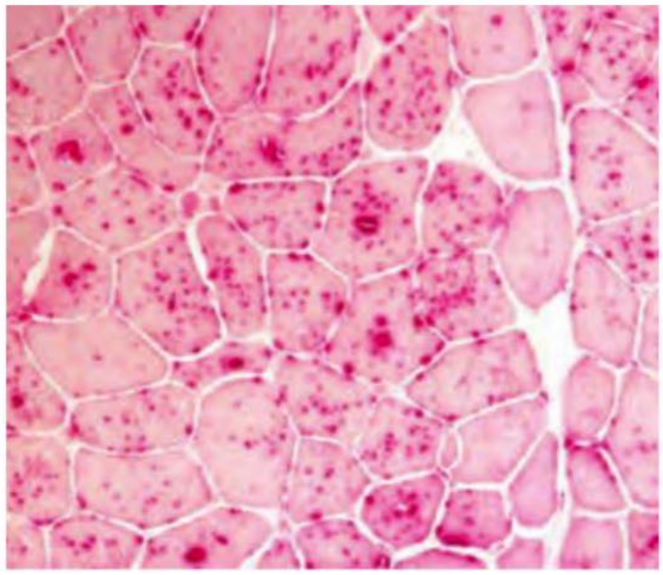

a

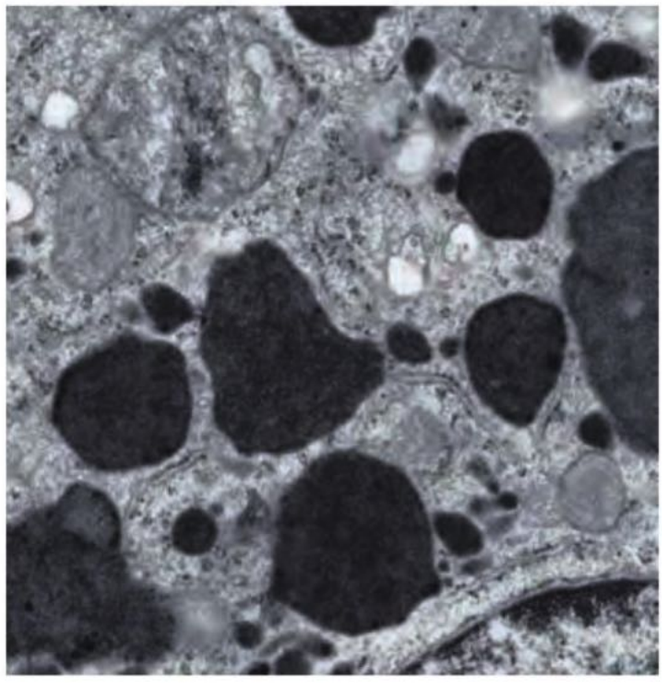

b

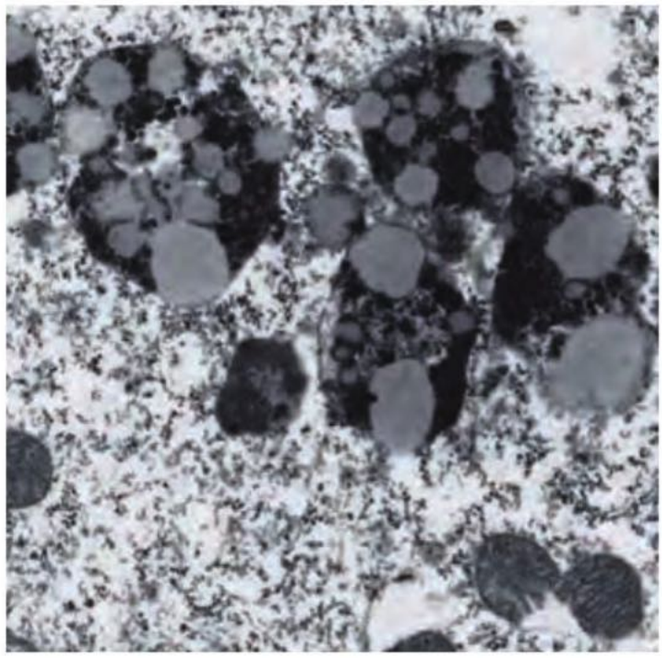

c

Fig. 2.50 Lisosomas. a: determinación microscópica óptica de la fosfatasa ácida (rojo intenso) en los lisosomas de las células musculares esqueléticas. 450 ×. (Preparado gentileza del profesor C. Sewry, Londres). **b:** ultraestructura de los lisosomas en un macrófago del colon humano. La mayor parte de los lisosomas ilustrados son grandes y poseen un contenido heterogéneo. 15.300 ×. **c:** lisosomas (gránulos de lipofuscina) en una célula muscular cardíaca humana con muchos componentes lipídicos (electrolúcidos). 12.000 ×.

con vesículas de transporte repletas de enzimas lisosómicas y poseen receptores de manosa-6-fosfato (M6P).

Endosomas tempranos Los endosomas tempranos desarrollan un pH levemente ácido (6,5-6) pero sus hidrolasas en gran parte todavía son inactivas. Se diferencian en endosomas tardíos en el transcurso de 10 a 15 minutos luego de haber recibido las hidrolasas del aparato de Golgi y haberse activado las bombas de protones en su membrana. Algunos componentes incorporados en los endosomas tempranos, por ejemplo muchos de los receptores de membrana a los que se fijaron las sustancias para degradar, vuelven a transportarse a la superficie celular en vesículas brotadas de la membrana endosómica y no se degradan en los endosomas tardíos ni en los lisosomas. El contenido levemente ácido de los endosomas tempranos promueve la separación de los ligandos de sus receptores.

Cuerpos multivesiculares En la progresión desde el endosoma temprano al endosoma tardío aparece una etapa intermedia curiosa y aún no esclarecida por completo, la de los cuerpos multivesiculares (**Cap. 2.4.6**).

Endosomas tardíos En los endosomas tardíos el valor del pH es 5-6 y ya se reconocen productos de degradación. Pero también en ellos las hidrolasas todavía son parcialmente inactivas. En el pH ácido de los endosomas (tardíos), los grupos M6P de las hidrolasas pierden su porción de fosfato. Los endosomas tardíos se convierten en lisosomas maduros típicos (**Fig. 2.50b, c**) o se fusionan con lisosomas típicos preexistentes para formar estructuras que también se conocen como **endolisosomas**. En su interior se degradan por completo las macromoléculas incorporadas. Un sistema propio de vesículas con cubierta de clatrina transporta las proteínas de la membrana lisosómica desde la red trans-Golgi hasta el lisosoma ya maduro.

Nota En principio, los endosomas tempranos se transforman gradualmente en lisosomas típicos, lo cual se refleja en la denominación "sistema endosómico-lisosómico".

Funciones

Degradación de macromoléculas La función principal de los lisosomas es la degradación de las macromoléculas que se han incorporado en la célula a través de la endocitosis mediada por receptores (**Fig. 2.17**, **Fig. 2.51**). Estas macromoléculas se captan en la célula, junto con los receptores de la membrana celular que han mediado la endocitosis, dentro de vesículas endocíticas. Las vesículas endocíticas entregan su contenido a los endosomas tempranos (pH 6,5), los cuales pueden convertirse en endosomas tardíos y en lisosomas. El contenido de los lisosomas típicos es heterogéneo (**Fig. 2.50**; de ahí el nombre de "heterolisosoma") porque tienen restos no digeribles adicionalmente y su pH es de alrededor de 5. Los productos finales del desarrollo son los cuerpos residuales (telolisosomas). Éstos a menudo poseen una pigmentación propia pardusca que se identifica con facilidad en la microscopia óptica y contienen lípidos, los cuales con frecuencia sólo pueden degradarse en forma incompleta (**Fig. 2.50c**, **Fig. 2.65**). Por este motivo, los cuerpos residuales también se llaman gránulos de lipofuscina (lat. fuscus = pardo negruzco).

Metabolismo En los lisosomas de las células epiteliales de los folículos tiroideos, las hormonas tiroideas T_3 y T_4 se separan de la proteína de almacenamiento tiroglobulina. En los túbulos proximales del riñón, los lisosomas captan las proteínas pequeñas (p. ej., las cadena κ de las inmunoglobulinas) que se filtran en el glomérulo y son reabsorbidas por las células epiteliales tubulares mediante endocitosis. Estas proteínas se degradan en los lisosomas y los aminoácidos resultantes otra vez quedan disponibles para el organismo.

Fagocitosis En los lisosomas también pueden degradarse células enteras o agentes etiológicos de enfermedades, por ejemplo bacterias. Por consiguiente, los macrófagos poseen un sistema lisosómico bien desarrollado. Mediante fagocitosis, la bacteria se incorpora en una vesícula llamada fagosoma que, una vez establecida en el citoplasma, adquiere enzimas lisosómicas y, con el progreso de la degradación de la bacteria, se convierte en un lisosoma (**Fig. 2.17**). La fagocitosis se facilita si la bacteria está cubierta de anticuerpos y complemento. Para la destrucción de las bacterias incorporadas es fundamental la denominada **explosión respiratoria** (explosión oxidativa). La explosión respiratoria se caracteriza por la liberación en estallido de radicales del oxígeno (O_2^-, H_2O_2, ·OH, HOCl), en cuya formación desempeña un papel esencial la NADPH-oxidasa no mitocondrial.

Autofagia En el ámbito de las reorganizaciones que ocurren en una célula, los lisosomas también pueden degradar orgánulos o partes enteras del citoplasma, por ejemplo los gránulos hormonales en las células secretoras de prolactina del lóbulo anterior de la hipófisis, cuando se suspende el amamantamiento en forma aguda. Los lisosomas tienen asimismo una participación central en la reorganización de glándulas, por ejemplo la glándula mamaria después de la lactación.
También hay lisosomas que pueden verter su contenido hacia el exterior, lo cual es muy poco frecuente para el caso de los restos no digeribles. En los melanosomas, que están emparentados con los lisosomas, la expulsión secretora del contenido es la regla general.

Ubicación En todas las células; son especialmente abundantes en los macrófagos, los neutrófilos, los hepatocitos, las células epiteliales del túbulo proximal de la nefrona, los enterocitos del intestino delgado, las células epiteliales foliculares de la glándula tiroides y en muchas neuronas.

Correlación clínica Hay unas 30 enfermedades causadas por defectos lisosómicos de origen genético: enfermedades por almacenamiento lisosómico, por ejemplo mucopolisacaridosis, lipidosis (enfermedades por almacenamiento de lípidos), mucolipidosis, glucogenosis (enfermedades por almacenamiento de glucógeno), entre otras. En la mayoría de los casos falta una enzima funcional determinada, de modo que en los lisosomas se acumulan lentamente sustratos no degradados. Muchas de estas enfermedades se acompañan de una deficiencia mental y muchas conducen a una muerte temprana.

2.4.5 Proteasomas

Estructura El proteasoma es un gran complejo de proteasas ubicado en el citosol y en el núcleo celular que está for-

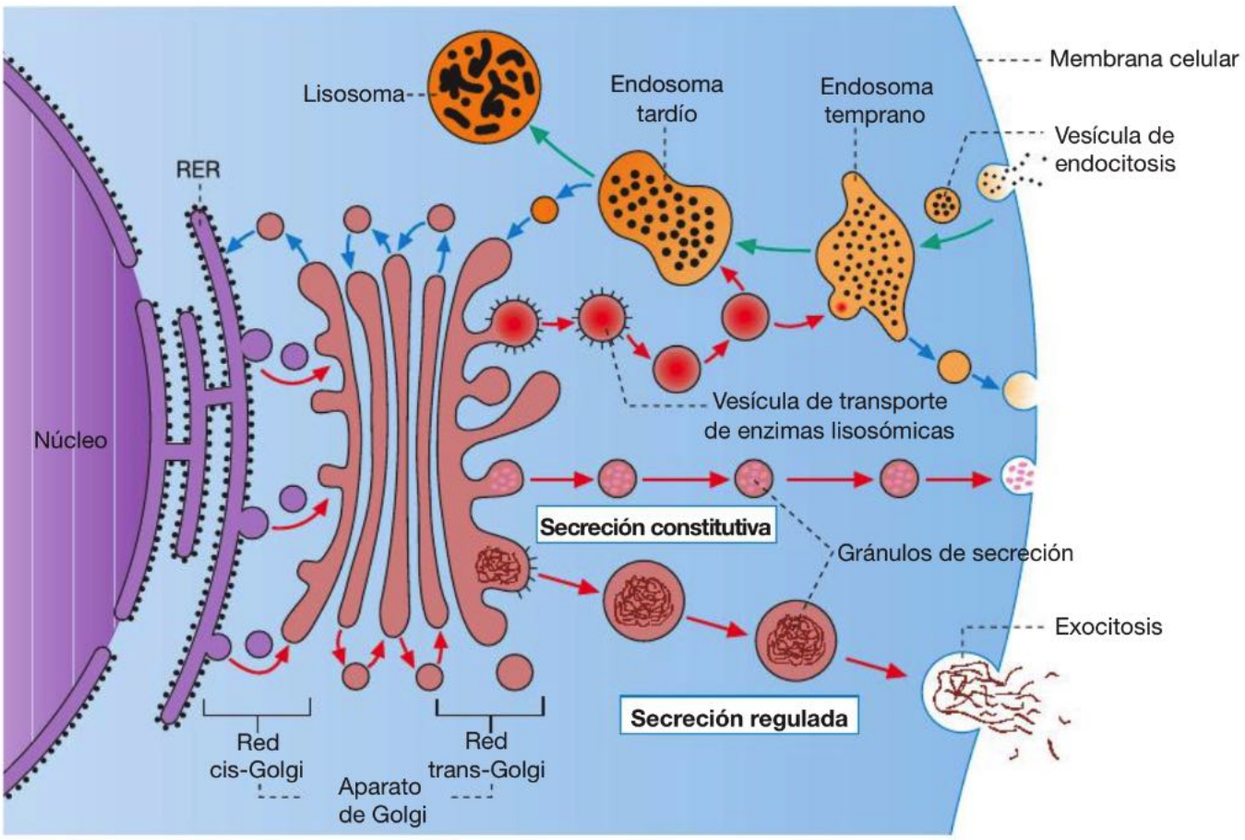

Fig. 2.51 Compartimientos intracelulares que participan en la biosíntesis, la secreción y la endocitosis. Los diversos compartimientos se comunican por medio de vesículas de transporte. Las vías de **biosíntesis y secreción** están señaladas con flechas rojas; aquí se transportan moléculas de proteínas desde el RER al aparato de Golgi y desde este último a la superficie celular en vesículas o gránulos o se envasan en vesículas de transporte (enzimas lisosómicas). Las proteínas que migran a la superficie celular se incorporan en la membrana celular o se liberan por exocitosis. En esto una secreción continua sin señal desencadenante se denomina secreción constitutiva, mientras que la secreción desencadenada por una señal de exocitosis recibe el nombre de secreción regulada. Las vesículas de **endocitosis** (mitad superior de la imagen) con las macromoléculas captadas desde el espacio extracelular y sus receptores de membrana se desprenden de la membrana celular y se fusionan con endosomas tempranos (pH 6,5). Estos endosomas también se fusionan con las vesículas de transporte de enzimas lisosómicas y lentamente se convierten en endosomas tardíos (endolisosomas), en los cuales predomina un pH 5-6. En los endosomas tardíos comienza propiamente la degradación de las macromoléculas incorporadas. Con el progreso de la degradación, los endosomas tardíos se transforman en lisosomas típicos (cuyo contenido es heterogéneo y cuyo pH es de alrededor de 5) o se fusionan con lisosomas preexistentes. Entre los compartimientos individuales, también ocurren procesos de transporte retrógrado (flechas azules). (De [1])

mado por 28 subunidades y degrada proteínas marcadas con ubicuitina o rotuladas por medio de alguna otra modificación. A diferencia de los lisosomas, los proteasomas no están limitados por una membrana.

Funciones Los proteasomas degradan proteínas aberrantes y cumplen un papel importante en el ámbito de la inmunidad en la degradación de las proteínas citosólicas cuyos fragmentos son transportados al RER por la proteína TAP. Aquí los fragmentos se unen a las proteínas de la clase I del MHC (complejo mayor de histocompatibilidad) en la membrana del RER. Este complejo migra a través del aparato de Golgi hasta la superficie celular en la que constituye una estructura de reconocimiento para los linfocitos T CD8 positivos.

2.4.6 Cuerpos multivesiculares

Estructura Los cuerpos multivesiculares son grandes vacuolas limitadas por membrana que contienen vesículas pequeñas (**Fig. 2.52**). Las vesículas pequeñas, que flotan en la luz, se originan por invaginación y estrangulamiento de la membrana de las vacuolas. La membrana de estas vesículas contiene, por ejemplo, receptores de ligandos o complejos ligando-receptor firmemente unidos que deben degradarse. Sólo si están incorporadas en la membrana de estas vesículas las moléculas que deben degradarse pueden ser destruidas en su totalidad por las hidrolasas ácidas de los endosomas tardíos o los lisosomas.

Funciones Según parece, los cuerpos multivesiculares son estructuras de transporte que actúan como intermediarias entre los endosomas tempranos y tardíos y, en consecuencia, pertenecen al sistema lisosómico (véase antes) en sentido amplio. Su función todavía no se conoce bien en sus detalles. Pueden fusionarse con un endosoma tardío preexistente o convertirse en uno de ellos. De los cuerpos multivesiculares también pueden brotar vesículas hacia el citoplasma que luego retornan a la membrana celular.

Distribución Hay células en las cuales aparecen con regularidad y son bastante abundantes, por ejemplo, los hepatocitos y las células epiteliales del conducto del epidídimo. En los neumonocitos II, es obvio que de estos orgánulos surgen los cuerpos laminares.

Ubicación Aislados en prácticamente todas las células; abundantes en los hepatocitos (células hepáticas), las células epiteliales del conducto del epidídimo y los neumonocitos II.

2.4.7 Laminillas anulares

Las laminillas anulares son orgánulos poco frecuentes que aparecen, por ejemplo, en las células que se dividen con rapidez, como las células germinales en sus primeras etapas y algunas células del cáncer. Consisten en pilas o rimeros de cisternas limitadas por membrana, de forma aplanada y disposición paralela, en cuya superficie aparecen poros (**Fig. 13.45**). Esto recuerda la envoltura nuclear con sus poros y se cree que estas membranas anulares son precursoras de envolturas nucleares o sitios de almacenamiento de RNA.

2.4.8 Peroxisomas

Estructura

Los peroxisomas son orgánulos limitados por membrana, con frecuencia esferoidales. Se originan primariamente por brotación desde el RE. En el proceso primero forman vesículas (precursoras) inmaduras que pueden continuar su maduración o fusionarse con peroxisomas maduros preexistentes. Se supone que los peroxisomas pueden dividirse en 2 peroxisomas hijos. En la microscopia electrónica de transmisión poseen un contenido granular fino homogéneo (**Fig. 2.53**), en el cual en algunos animales, pero no en el ser humano ni en otros primates, hay una estructura cristalina de límites nítidos, compuesta por urato oxidasa.

Funciones

Oxidación Los peroxisomas contienen enzimas oxidativas, las oxidasas, que degradan, por ejemplo, ácidos grasos. En el hígado, los peroxisomas intervienen sobre todo la β-oxidación de los ácidos grasos (en los mamíferos esta β-oxidación ocurre tanto en las mitocondrias como en los peroxisomas). Además, en los peroxisomas también ocurre la α-oxidación de los ácidos grasos de cantidad impar de átomos de carbono. Muchos de los procesos de oxidación conducen a la formación de H_2O_2. Este producto tóxico es eliminado por la catalasa peroxisómica. La desintoxicación del alcohol con frecuencia está vinculada a esta actividad de catalasa.

Nota Los peroxisomas son orgánulos que oxidan moléculas orgánicas con oxígeno molecular. Además, contienen enzimas que generan o degradan H_2O_2.

Metabolismo de los lípidos Durante la oxidación de los ácidos grasos en los peroxisomas se forman grupos acetilo

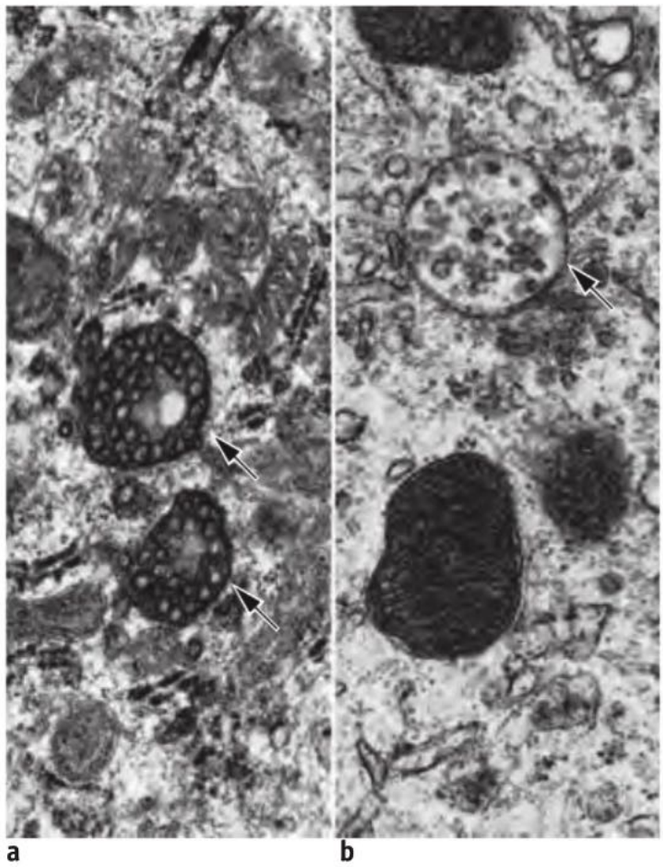

a b

Fig. 2.52 Cuerpos multivesiculares (→). a: tipo oscuro (enterocito, duodeno, ser humano). **b:** tipo claro (hepatocito, rata). 35.700 ×.

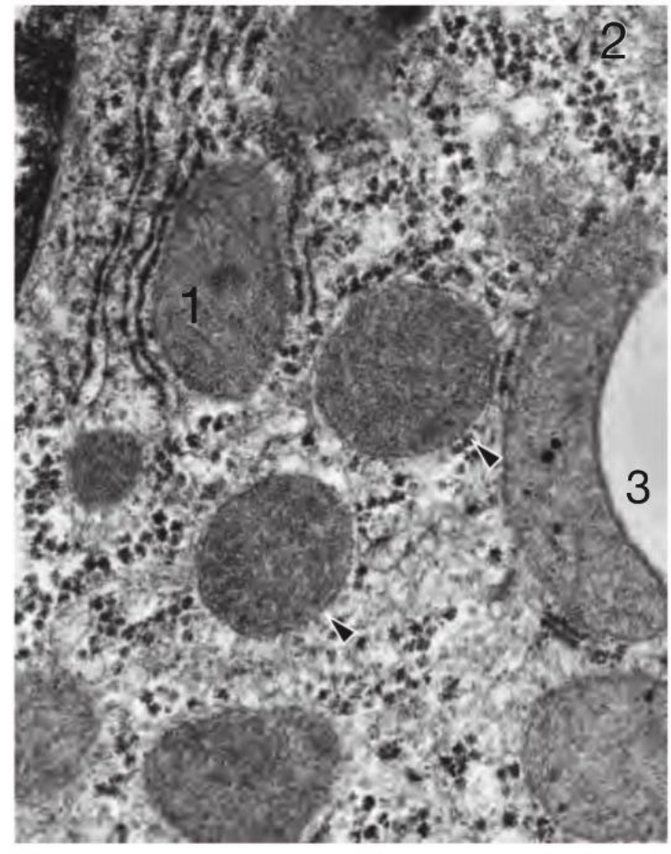

Fig. 2.53 Peroxisomas (►) en una célula epitelial del hígado (hepatocito) humano. En los seres humanos y en otros primates, estos orgánulos limitados por membrana poseen una estructura granular fina homogénea.
1 Mitocondria; **2** partícula de glucógeno; **3** inclusión lipídica. 27.170 ×. (De [1])

que llegan al citosol y allí se utilizan, por ejemplo, para la síntesis del colesterol. Pero los peroxisomas también participan en la síntesis de lípidos complejos, por ejemplo, los plasmalógenos (fosfolípidos) en la vaina de mielina y en las glándulas sebáceas.

Síntesis de las proteínas peroxisómicas Las proteínas de los peroxisomas se sintetizan en los ribosomas citosólicos. Poseen una secuencia de señal que las marca para su transporte al peroxisoma. En el transporte hacia el peroxisoma participan no menos de 20 proteínas, las peroxinas. La membrana de los peroxisomas posee un translocador compuesto por al menos 6 de estas peroxinas.

Distribución

Los peroxisomas se adaptan con rapidez a condiciones fisiológicas diferentes y su contenido enzimático varía según el tipo celular. Son abundantes en particular en el hígado, donde participan en una serie de procesos metabólicos. Los peroxisomas del hígado y de los túbulos renales degradan una serie completa de sustancias tóxicas que se han introducido en la sangre.

Ubicación En todas las células; son especialmente abundantes en el hígado, en los túbulos proximales del riñón y en las glándulas sebáceas de la piel.

Correlación clínica Algunos cuadros patológicos individuales, por ejemplo el síndrome de Zellweger, que es autosómico recesivo, se caracterizan por la falta de peroxisomas funcionales. Ocurre una acumulación de ácidos grasos de cadena larga en los tejidos, lo cual conduce a una signosintomatología neurológica diversa y a la muerte temprana en la niñez.

2.4.9 Mitocondrias

Las mitocondrias proveen energía a la célula. Alojan los sistemas enzimáticos para la fosforilación oxidativa que conduce a la formación de ATP. El ATP es la fuente de energía para innumerables procesos en la célula. Desde el punto de vista evolutivo, estos orgánulos semiautónomos (con DNA circular y RNA propios) fueron originalmente procariotas aerobios que la célula eucariótica incorporó en la forma de simbiontes (teoría del endosimbionte).

Las mitocondrias son estructuras muy dinámicas que pueden moverse continuamente con mucha vivacidad, modificar su forma, dividirse y fusionarse entre sí. Los movimientos pueden verse con la ayuda de colorantes vitales como el verde Jano. Las proteínas emparentadas con la dinamina y supuestamente también la actina desempeñan algún papel en la división, la cual comienza en el ámbito de la membrana interna. La dinamina es una GTPasa que también participa en la brotación de las vesículas con cubierta, por ejemplo, desde la membrana celular en la endocitosis o de las cisternas trans-Golgi. Las mitocondrias desgastadas se degradan mediante la autofagia.
Las mitocondrias también cumplen una función en la apoptosis (**Cap. 2.9.2**): la proteína Bax permite que el citocromo C, una enzima mitocondrial esencial, pase de las mitocondrias al citoplasma general, donde activa proteasas que conducen a la muerte celular.

Estructura

La forma y el tamaño de las mitocondrias en una célula y en tipos celulares diferentes son bastante variables. Sin embargo, los orgánulos poseen en forma característica 2 membranas delimitantes, una membrana externa lisa y una membrana interna. Entre ambas se encuentra el espacio intermembrana (**Fig. 2.54**):

- La **membrana interna** forma invaginaciones (crestas) laminares o tubulares que sobresalen hacia el interior de estos orgánulos. Por consiguiente, se distinguen 2 tipos de mitocondrias: en la mayor parte de las células, las mitocondrias exhiben **crestas laminares** (**Fig. 2.55**, **Fig. 2.56a**); en algunas células, como las encargadas de sintetizar esteroides, las mitocondrias poseen **crestas tubulares** (**Fig. 2.56**). En la membrana interna, que tiene gran abundancia de proteínas, entre otras cosas hay pequeños complejos proteicos que reciben el nombre de partículas elementales (véase más adelante). Además, la membrana interna contiene translocadores diversos.
- La **membrana externa** posee translocadores y numerosas porinas, proteínas con forma de barril que poseen, cada una, un poro permeable a iones y metabolitos de hasta 5 kDa.
- En algunos sitios, las membranas interna y externa entran en contacto. Allí los translocadores de la membrana interna y de la membrana externa forman un complejo funcionalmente cooperativo. Los translocado-

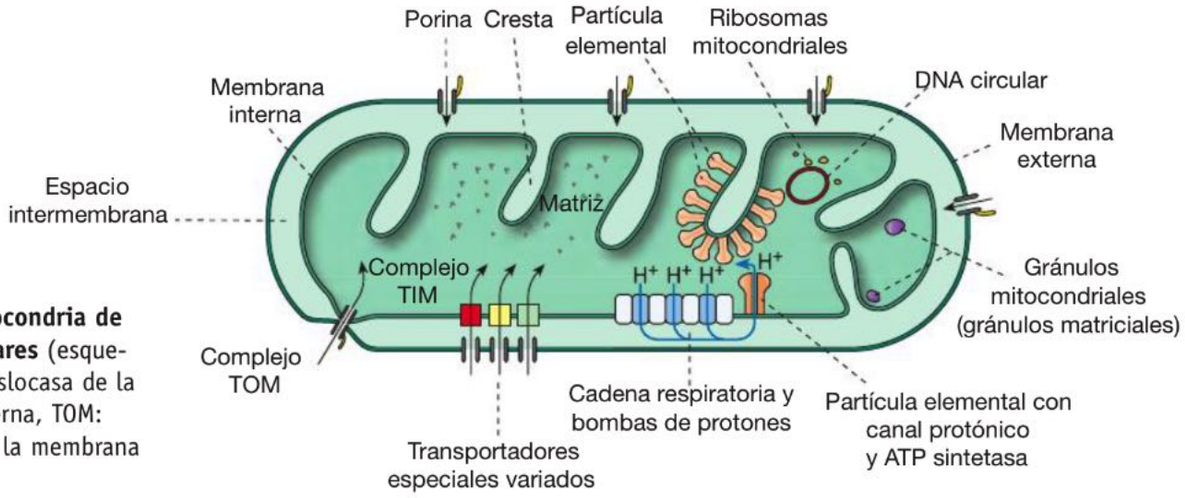

Fig. 2.54 Mitocondria de crestas laminares (esquema). TIM: translocasa de la membrana interna, TOM: translocasa de la membrana externa.

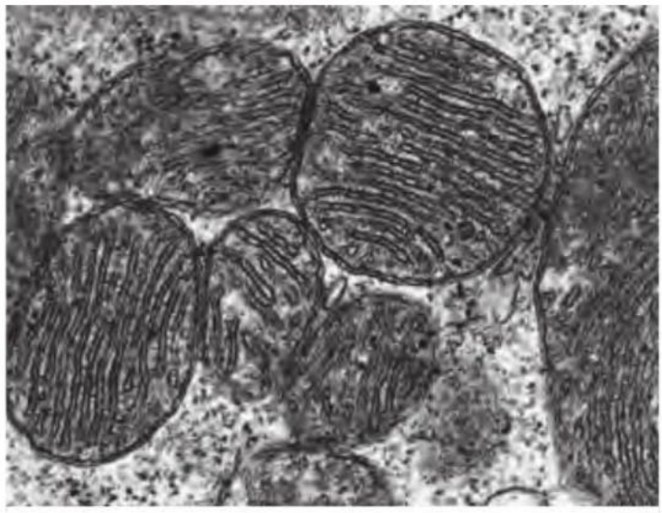

Fig. 2.55 Mitocondrias de crestas laminares vistas con el microscopio electrónico. Grupo de mitocondrias compactas con crestas muy juntas en una célula muscular cardíaca de cobayo. 40.000 ×.

res de la membrana interna se designan con la sigla TIM (*t*ranslocase of the *i*nner *m*embrane = translocasa de la membrana mitocondrial interna) y los de la membrana externa con la sigla TOM (*t*ranslocase of the *o*uter *m*embrane = translocasa de la membrana mitocondrial externa).

- El **espacio intermembrana** también se continúa en el interior de las crestas laminares o tubulares.

El espacio que hay en el interior de la mitocondria contiene la matriz mitocondrial.

Nota Mitocondrias: membranas externa e interna, espacio intermembrana, matriz; la membrana interna forma crestas laminares o tubulares.

Funciones

Membrana interna La membrana mitocondrial interna es la membrana con más proteínas en todo el organismo. Contiene las enzimas de la cadena respiratoria y la ATP sintetasa. En el transcurso del transporte de los electrones a lo largo de la cadena respiratoria se produce energía con cuya ayuda se bombean protones desde la matriz hacia el espacio intermembrana, con lo que se genera un gradiente protónico. La corriente de protones desde la matriz hacia el espacio intermembrana tiene como consecuencias un gradiente de pH (en la matriz es un poco más alto que en el espacio intermembrana y en el citosol) y un gradiente de tensión eléctrica. Los protones fluyen a favor del gradiente de nuevo hacia la matriz a través de un canal de protones en la membrana interna. En conjunto, surge un **gradiente electroquímico de protones**. Este canal es parte de un gran complejo proteico y también se denomina subunidad F_0. Otra parte esencial del complejo es la **ATP sintetasa**, que forma una estructura esferoidal por dentro de la membrana interna y también se conoce como subunidad F_1 o **partícula elemental**. Mediante la corriente de protones a través de la ATP sintetasa, se produce ATP a partir de ADP y fosfato inorgánico. Los componentes adicionales del complejo son un rotor, un pedículo rotatorio y un brazo que sostiene la ATP sintetasa. En la membrana de las bacterias y en los cloroplastos de los vegetales, también hay ATP sintetasa.

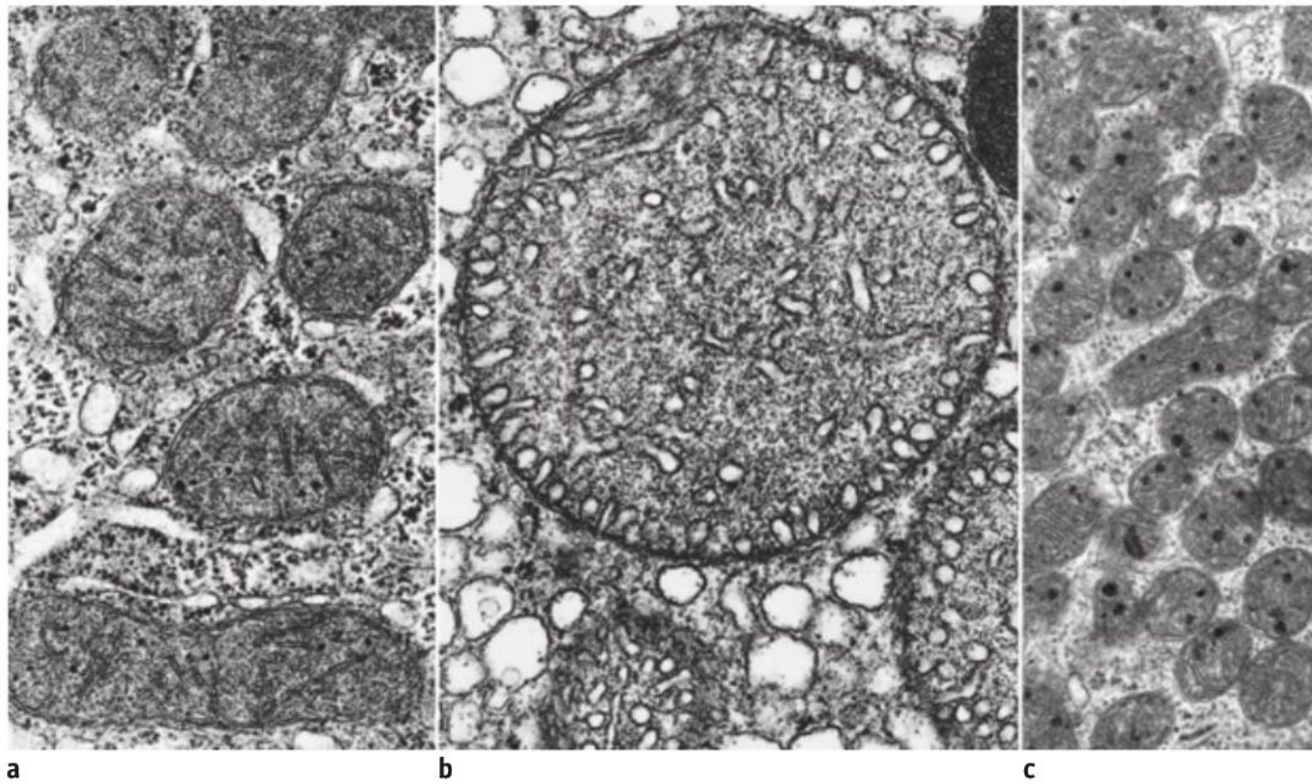

a b c

Fig. 2.56 Otras formas de mitocondrias. a: mitocondrias redondeadas pequeñas con pocas crestas y una matriz bien desarrollada en un hepatocito de rata. 35.700 ×. **b:** mitocondrias redondeadas con crestas tubulares en una célula de la zona reticular de la corteza suprarrenal humana; la membrana mitocondrial interna forma no sólo túbulos sino también estructuras saculares pequeñas. 47.000 ×. **c:** mitocondrias con gránulos matriciales muy visibles (puntos electrodensos) en una célula muscular esquelética. Músculo lingual, rata, 22.000 ×.

Membrana externa A través de las porinas se introducen moléculas pequeñas en el espacio intermembrana; de la importación de las proteínas a la matriz se encargan las translocasas.

Matriz La matriz contiene enzimas y complejos enzimáticos diversos. Aquí ocurren los primeros pasos de la síntesis de la hemoglobina y se encuentran las enzimas del ciclo del citrato y de la β-oxidación de los ácidos grasos, entre muchas otras. La matriz también es sitio de depósito de calcio (en los fenómenos de amortiguación).

Genoma mitocondrial

En la matriz hay, además, DNA, ribosomas y otros componentes de la síntesis proteica. El DNA mitocondrial es circular como el de las bacterias, constituye más o menos el 1% del DNA total y se presenta en copias múltiples en la matriz. Comprende 13 genes que codifican 13 polipéptidos que son parte de las proteínas de la fosforilación oxidativa. Sin embargo, la mayoría de las proteínas mitocondriales es codificada por genes del núcleo celular. En los polirribosomas citoplasmáticos, estas proteínas se proveen de una secuencia de señal especial que las dirige hacia las mitocondrias (véase antes).
La formación de mitocondrias nuevas parte de las mitocondrias existentes. Las mitocondrias provienen del óvulo materno, por ende, las enfermedades mitocondriales son de herencia materna. En análisis del DNA mitocondrial se presta para el esclarecimiento de las cuestiones de parentesco evolutivo.

Ubicación En todas las células; hay una abundancia particular de mitocondrias en las células parietales del estómago, las células epiteliales de los túbulos renales, las células musculares estriadas, los adipocitos multiloculares y en muchas neuronas.

Correlación clínica Una serie de enfermedades musculares se correlaciona con mitocondrias anormales. Estas miopatías mitocondriales en parte tienen una base genética y por lo general exhiben un curso grave. En la cirrosis biliar primaria, una enfermedad hepática autoinmunitaria, aparecen anticuerpos antimitocondriales. Algunas alteraciones mitocondriales específicas se encuentran en la enfermedad de Wilson, que se caracteriza por un déficit de ceruloplasmina, una proteína plasmática con cobre, y la sobrecarga cúprica tóxica de muchos órganos.

2.4.10 Melanosomas

Estructura Los melanosomas son orgánulos limitados por membrana que tiene forma oval y miden alrededor de 1 µm de diámetro (Fig. 2.57, Fig. 2.58). Están emparentados con los lisosomas (pH ácido, enzimas lisosómicas). Los melanosomas realizan un proceso de diferenciación característico y en los orgánulos maduros hay una armazón básica filamentosa y una tirosinasa activa.

Función La tirosinasa desempeña un papel fundamental en la síntesis de la **melanina**, el pigmento pardo fotoprotector de los melanosomas. La melanina existe en 2 formas: **eumelanina** (pardo oscuro) y **feomelanina** (rojiza). La segunda predomina en el pelo de los pelirrojos y en las pecas (efélides).

Ubicación Los melanosomas aparecen principalmente sólo en neuronas determinadas, en el epitelio pigmentario de la retina y en los melanocitos (Fig. 16.10). Desde los melanocitos de la epidermis su contenido se transfiere a los queratinocitos.

Correlación clínica Se conocen varios trastornos y defectos de las enzimas que participan en la síntesis de la melanina. Estos trastornos pueden conducir a diversas formas de hipopigmentación e incluso al albinismo total. Además de las formas congénitas también hay formas adquiridas de hipopigmentación o hiperpigmentación.

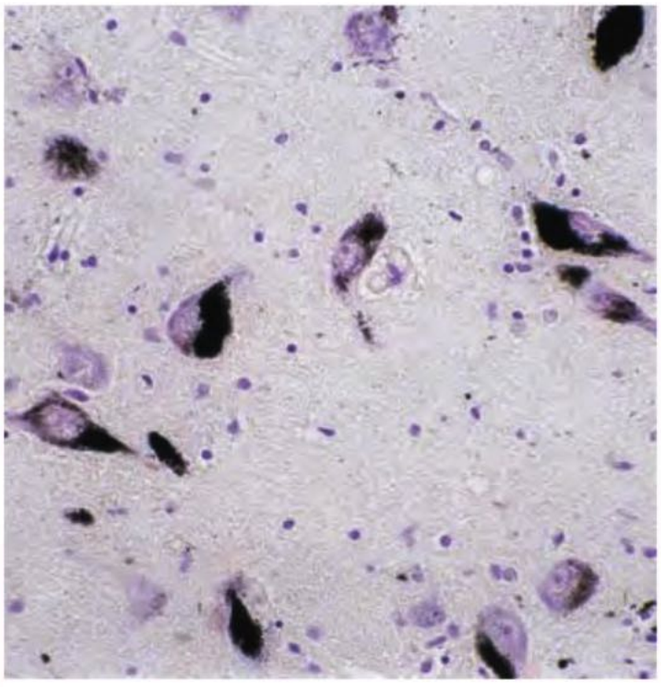

Fig. 2.57 Melanina (pigmento negro) en el citoplasma de neuronas de la sustancia negra del mesencéfalo humano. Técnica de Nissl; 300 ×.

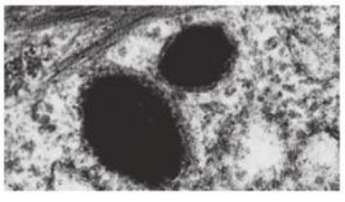

Fig. 2.58 Melanosomas.

2.5 Inclusiones

Introducción

Las inclusiones (inclusiones paraplasmáticas, paraplasma) son estructuras ampliamente inactivas desde el punto de vista metabólico que se encuentran depositadas en el citoplasma y no están limitadas por una membrana. Consisten en sustancias nutritivas almacenadas, productos secundarios inactivos del metabolismo o acumulaciones de sustancias endógenas o exógenas que exhiben una tinción (pigmentación) propia. Ejemplos importantes son las partículas de glucógeno y las gotitas de lípidos. En cambio, los orgánulos como el aparato de Golgi, los lisosomas o los peroxisomas son metabólicamente activos y cumplen funciones esenciales específicas.

2.5.1 Partículas de glucógeno

Estructura El glucógeno (**Fig. 2.59**), que corresponde a un polímero de la D-glucosa, se encuentra en el citoplasma en la forma de partículas grandes de 10-30 nm (partículas β). Con frecuencia 10-15 de estas partículas, las cuales también contienen enzimas para la formación y la degradación de la partícula, forman aglomeraciones más grandes (rosetas, partículas α) (**Fig. 2.60**).

Distribución y uso Las partículas de glucógeno a menudo se encuentran en la vecindad cercana del REL, en cuyas membranas, en los hepatocitos, hay glucosa-6-fosfatasa que escinde el grupo fosfato de la glucosa-6-fosfato para que la glucosa pueda abandonar la célula y estar disponible como fuente de energía para muchas otras células. En la diabetes mellitus y en algunas otras enfermedades, el glucógeno también puede aparecer en el núcleo.

Ubicación Aisladamente, en muchas células; en grandes cantidades, por ejemplo, en las células epiteliales hepáticas (hepatocitos), los condrocitos, los neutrófilos y las células musculares cardíacas.

2.5.2 Gotitas de lípidos

Estructura Las gotitas de lípidos no tienen una membrana a su alrededor (**Fig. 2.61**, **Fig. 2.62**) pero están rodeadas por una capa de fosfolípidos y en algunas células (p. ej., adipocitos) adicionalmente por la proteína perilipina. En el citosol, en el límite con la acumulación lipídica, se encuentra la proteína adipofilina. Además, la gotitas grandes están rodeadas por filamentos de vimentina.

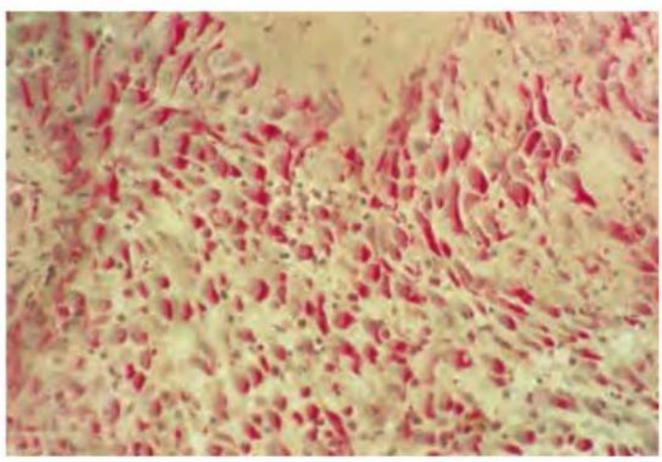

Fig. 2.59 Glucógeno intracelular en la forma de partículas granulares o de grumos pequeños (aquí teñidos de rojo). Células deciduales, útero de una mujer gestante. Técnica de Best para glucógeno; 600 ×.

Distribución y uso Las gotitas de lípidos intracelulares están compuestas sobre todo por triacilgliceroles y se originan en las cercanías del RER. La degradación de los triacilgliceroles ocurre en relación estrecha con las mitocondrias. Los ácidos grasos que se liberan de las gotitas lipídicas al principio se unen a la coenzima A de la membrana mitocondrial externa. Luego se transportan a través de la membrana mitocondrial interna hacia la matriz de la mitocondria, donde se oxidan a acetil-coenzima A, la cual entra en el ciclo de degradación de los ácidos grasos (ciclo del ácido tricarboxílico). En las células epiteliales de la glándula mamaria en lactación las gotitas de lípidos son un componente esencial del producto de secreción.

Ubicación Hay gotitas de lípidos abundantes en los adipocitos o en las células glandulares mamarias durante la lactación; en forma aislada también aparecen en muchos otros tipos celulares. La aparición de gotitas de lípidos también puede ser un indicio de trastornos metabólicos (**Fig. 2.63**).

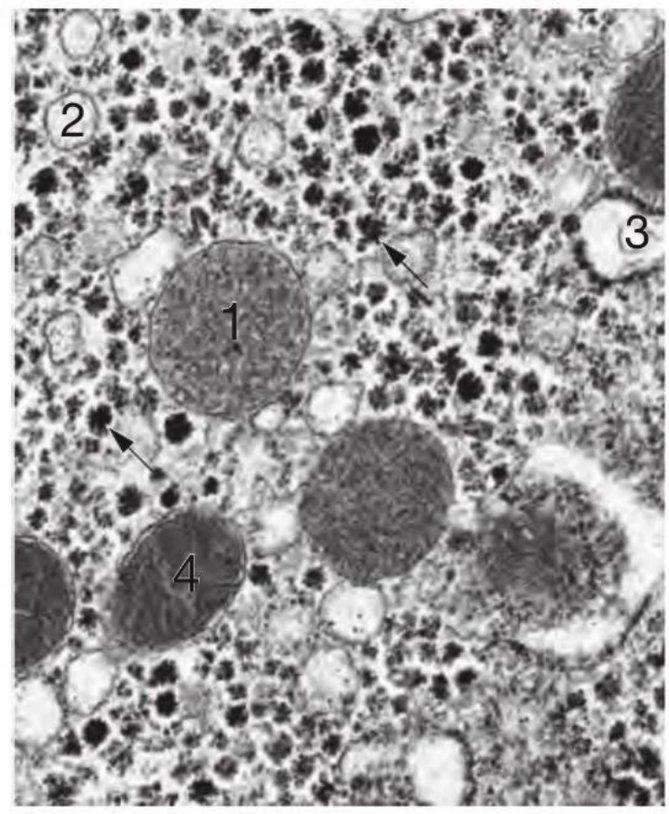

Fig. 2.60 Partícula de glucógeno (→ partícula α) en una microfotografía electrónica de un hepatocito humano. **1** Peroxisoma; **2** RE liso; **3** RE rugoso; **4** mitocondria con matriz abundante. 50.000 ×.

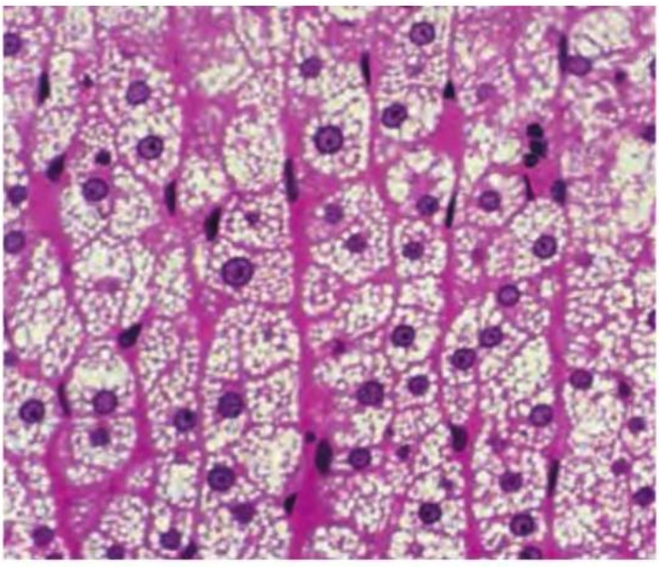

Fig. 2.61 Inclusiones lipídicas pequeñas (puntos claros) en las células epiteliales productoras de hormonas esteroides de la corteza suprarrenal humana. A causa de la preparación, los lípidos se disuelven y se eliminan de las células; los espacios vacíos le imparten al citoplasma un aspecto "espumoso". Inclusión en plástico; H-E; 450 ×.

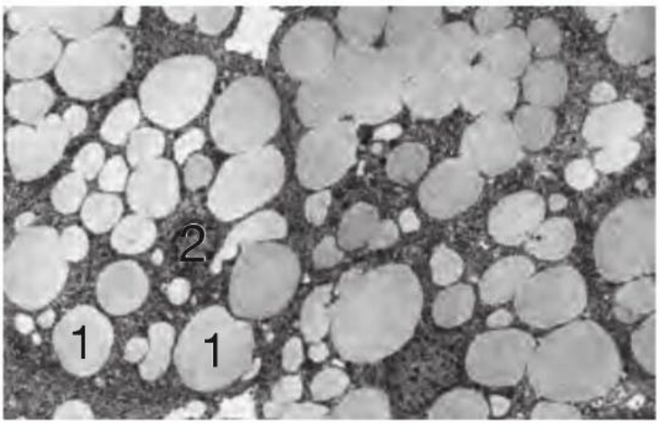

Fig. 2.62 Inclusiones lipídicas abundantes de aspecto claro (1) en una microfotografía electrónica de células epiteliales glandulares sebáceas humanas. **2** Núcleo celular. 2.840 ×. (De [1])

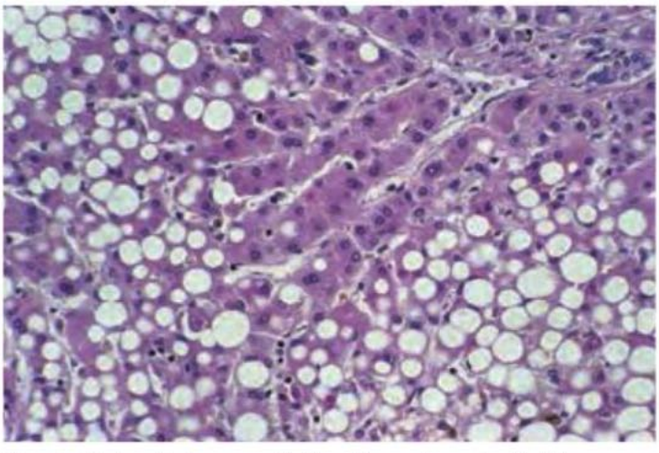

Fig. 2.63 Depósito patológico de gotitas de lípidos en los hepatocitos humanos en la lesión hepática alimentaria tóxica (con frecuencia causada por el alcohol). H-E; 200 ×. (De [1])

2.5.3 Inclusiones cristalinas

Las inclusiones cristalinas son poco frecuentes y es probable que representen aglomeraciones de proteínas. En la mayor parte de los casos aparecen en el citoplasma, pero también pueden encontrarse en el núcleo.

Ubicación Las inclusiones cristalinas aparecen, por ejemplo, en la forma de cristales de Reinke en las células de Leydig del testículo (**Fig. 2.64**).

2.5.4 Estructuras celulares pigmentadas

Las estructuras celulares pigmentadas son de índole heterogénea y, en realidad, no son inclusiones, sino con frecuencia sólo orgánulos relativamente inactivos (lisosomas terminales). Los melanosomas se comentan en el **Cap. 2.4.10**.

Gránulos de lipofuscina

En las células de vida prolongada (células musculares cardíacas, neuronas), con frecuencia aparecen gránulos de lipofuscina, los cuales corresponden a lisosomas en etapas terminales, es decir que son orgánulos citoplasmáticos (**Fig. 2.50**, **Fig. 2.65**).

Hemosiderina

Los productos de degradación de la hemoglobina, en especial la hemosiderina, también se acumulan en lisosomas y le imparten una coloración pardo amarillenta a las células que los contienen (macrófagos esplénicos, **Fig. 2.66**; a



Fig. 2.64 Inclusiones cristalinas.

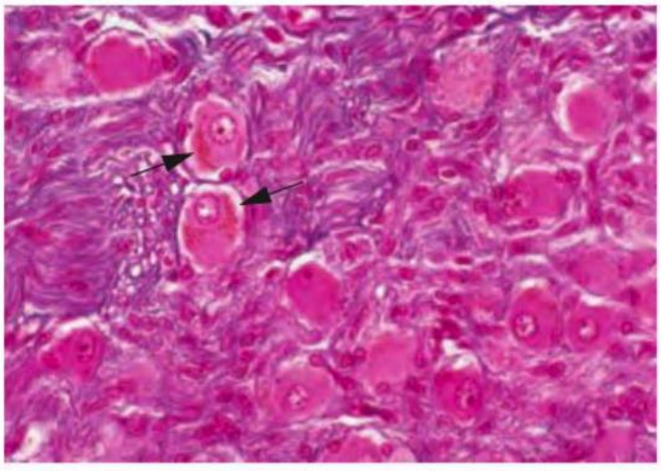

Fig. 2.65 Gran acumulación de gránulos de lipofuscina pardoamarillentos (→) en células de ganglio espinal (ser humano). Azán; 450 ×.

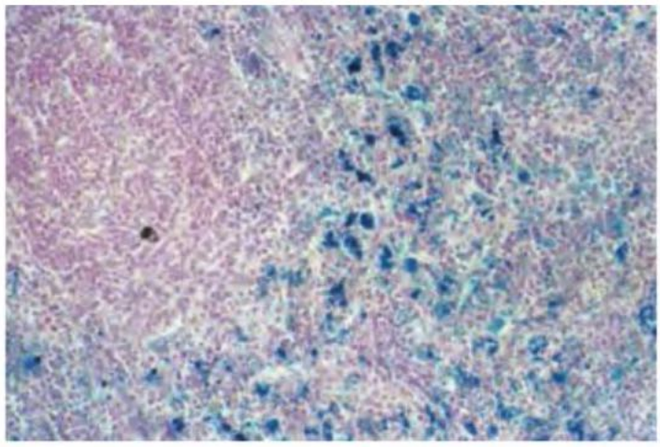

Fig. 2.66 Macrófagos en el bazo humano. Las células contienen hemosiderina (teñida de azul con la técnica del azul de Prusia para la detección de hierro), un pigmento con hierro abundante que proviene de la degradación de la hemoglobina. Los macrófagos están limitados sobre todo en la pulpa roja. Azul de Prusia; núcleos teñidos con rojo rápido nuclear; 260 ×.

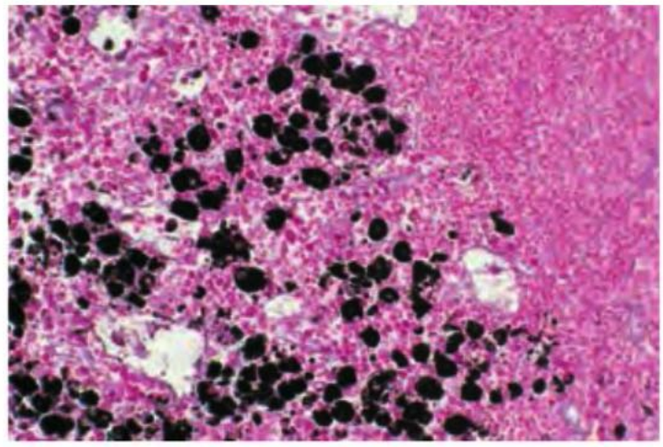

Fig. 2.67 Abundancia de macrófagos repletos de partículas de carbón (hollín) en un sector de la región de la médula de un ganglio linfático hiliar (pulmón, ser humano). La sobrecarga del ganglio linfático con partículas negras de carbón recibe el nombre de antracosis (anthrax = carbón). Azán; 380 ×.

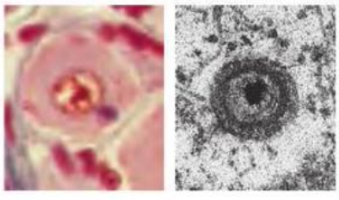

Fig. 2.68 Inclusiones víricas.

menudo, células de Kupffer). En el superávit de hierro, por ejemplo, después de una hemorragia o en los trastornos del metabolismo del hierro, la hemosiderina también puede aparecer en muchos otros órganos, por ejemplo, páncreas, corazón, membrana sinovial e hipófisis.

Polvo de carbón

El depósito de partículas de carbón normalmente también ocurre en los lisosomas de los macrófagos, en especial en el pulmón y en los ganglios linfáticos (**Fig. 2.67**).

Partículas víricas

En parte, los cuerpos de inclusión también corresponden a partículas víricas (**Fig. 2.68**).

2.6 Citoesqueleto

Introducción

El citoesqueleto provee la forma celular y establece estructuras de sostén que en muchas células son modificables dinámicamente. En esencia, está formado por microtúbulos, microfilamentos de actina y filamentos intermedios, aunque también por filamentos de miosina que participan en procesos de movimiento en muchas células pero adquieren su diferenciación máxima en las células musculares. Las estructuras del citoesqueleto son polímeros que están formados por miles de moléculas proteicas idénticas y también pueden disociarse con facilidad. Hay un cierto equilibrio entre el estado polimerizado y el estado disociado que se adecua a las necesidades de cada célula y es regulado por proteínas accesorias. Incluso en estado polimerizado, su función depende de proteínas accesorias.

2.6.1 Microtúbulos y centríolos

Microtúbulos

Los microtúbulos son elementos del citoesqueleto con forma tubular y estructura polar (**Fig. 2.69**) que tienen una distribución ubicua y están relacionados con funciones de sostén y movimiento. Son los componentes fundamentales de los cinocilios y de la cola de los espermatozoides. Los microtúbulos no son estructuras permanentes, sino que tienen una vida media de alrededor de 10 minutos.

Estructura Los microtúbulos pueden tener varios µm de longitud; su diámetro externo es de 20 a 25 nm, mientras que el diámetro interno es de 15 nm. Al igual que los filamentos de actina (**Cap. 2.6.2**), los microtúbulos poseen una estructura polar y están en equilibrio con subunidades globulares en el citoplasma. Estas subunidades globulares son las tubulinas α y β que forman heterodímeros (**Fig. 2.69**). En cada microtúbulo las subunidades forman cadenas largas (protofilamentos) que se asocian en número de 13 para formar un microtúbulo. Los microtúbulos poseen un **extremo plus** dinámico, que puede crecer y degradarse con rapidez y se encuentra en la periferia de la

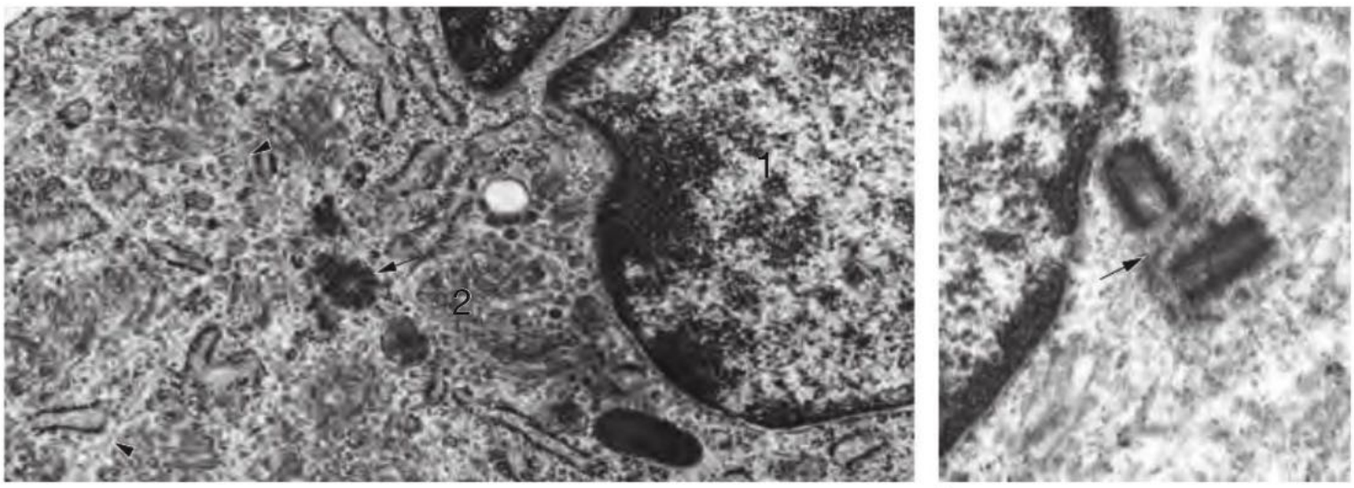

a b

Fig. 2.69 Microtúbulos y centríolos. a: microtúbulos (►) en un fibroblasto (corazón, cobayo). **1** Núcleo; **2** aparato de Golgi; → centríolo con material denso asociado. 36.600 ×. **b:** centríolo en sentido longitudinal (→) en un fibroblasto de la dermis. 30.000 ×.

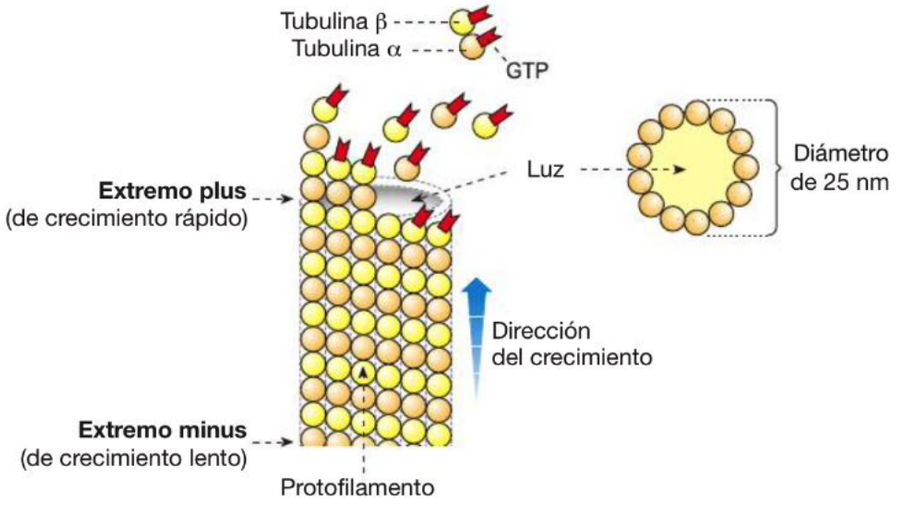

Fig. 2.70 Estructura de un microtúbulo. La tubulina α y la tubulina β se organizan en dímeros que forman las 13 largas cadenas (protofilamentos) del microtóbulo.

célula, así como un **extremo minus**, ubicado en las cercanías del centríolo, que se alarga o se acorta con lentitud y fácilmente pierde subunidades si no se halla estabilizado por una región celular con una estructura particular, el **centrosoma** (**Fig. 2.70**). El centrosoma está compuesto por una matriz, que tiene la función de un centro organizador de microtúbulos (MTOC), y un par de centríolos. En muchas células está ubicado cerca del núcleo, más o menos en el centro de la célula (**Fig. 2.69**). En las células epiteliales, el MTOC se encuentra en el citoplasma apical. Desde los centríolos se irradian en todas direcciones centenares de microtúbulos de longitudes diferentes; los microtúbulos pueden crecer por sus extremos plus, pero aquí, por un cambio de ajuste funcional, también pierden subunidades y así se acortan. Durante el crecimiento se añaden al extremo libre moléculas de tubulina con contenido de GTP. Luego de la polimerización y el crecimiento ocurre la hidrólisis del GTP unido a la tubulina β, lo cual debilita la unión entre las subunidades y, por último, conduce a la despolimerización. Ciertas proteínas (MAP) contrarrestan la disgregación y el extremo libre también puede estabilizarse por medio de proteínas de capuchón o casquete.

Función La inestabilidad dinámica de los microtúbulos desempeña un papel importante en la morfogénesis de las células. Además, los microtúbulos son los componentes fundamentales del huso acromático que se forma en la división celular (**Fig. 2.71a**). Durante el proceso de división se irradian microtúbulos desde los 2 pares de centríolos que se han formado en los polos opuestos de la célula (véase más adelante). Además, los microtúbulos son rieles de conducción para los procesos de transporte en las células (**Fig. 2.72**).

Centríolos

Estructura Los centríolos son estructuras pares en la mayor parte de las células. Tienen una estructura cilíndrica, miden alrededor de 0,3-0,6 µm de longitud y su diámetro es de más o menos 0,2 µm. La pared está formada por 9 unidades estructurales levemente desplazadas entre sí, cada una de las cuales consiste en 3 microtúbulos cortos (triplete). Los dos centríolos del par están ubicados en forma perpendicular uno con respecto al otro (**Fig. 2.69b**).



Fig. 2.71 Elementos del citoesqueleto.

Función En la "matriz", una región citoplasmática que rodea los centríolos y está formada por proteínas específicas, surgen los microtúbulos nuevos. Entre las proteínas de la matriz hay, entre otras, proteínas estructurales y proteínas motoras asociadas con los microtúbulos. En la matriz también están los complejos anulares de tubulina γ, sobre los cuales se forman los microtúbulos. En los vegetales y los hongos, que carecen de centríolos, también se encuentran anillos de tubulina γ. A partir de los centríolos se originan los cuerpos basales de los cinocilios; además, también participan en la formación del huso mitótico (**Fig. 2.71a**).

Proteínas asociadas

Los microtúbulos estabilizados se unen a proteínas asociadas con los microtúbulos (MAP = *m*icrotubule *a*ssociated *p*rotein) específicas, entre las cuales las proteínas motoras (dineína, cinesina) son de una importancia particular. Utilizan la energía del ATP para moverse unidireccionalmente a lo largo de los microtúbulos y al mismo tiempo transportan "cargas" determinadas (gránulos, orgánulos), a las cuales se han unido. Las **dineínas** mueven su carga hacia el extremo minus (en general, desde la periferia celular hacia el centro de la célula; transporte retrógrado en las neuronas), mientras que las **cinesinas** la mueven hacia el extremo plus (o sea, desde el centro de la célula hacia la periferia celular; transporte anterógrado en las neuronas, **Fig. 2.72**). Las mitocondrias y las vesículas limitadas por membrana pueden moverse en ambas direcciones sobre el mismo microtúbulo.

Correlación clínica Las sustancias que inhiben la polimerización o la degradación de los microtúbulos se conocen como **venenos microtubulares**. La colchicina (alcaloide de *Colchicum autumnale*) y los alcaloides de la Vinca (de varias especies de *Vinca* y *Catharantus*) se unen a los dímeros de tubulina e impiden su polimerización para formar microtúbulos. El paclitaxel (Taxol®, extraído de la corteza de la conífera *Taxus brevifolia*) se une a los microtúbulos e impide su despolimerización. Algunas de estas sustancias se utilizan en el tratamiento del cáncer, dado que alteran el curso de la mitosis. La colchicina también es de ayuda en un ataque de gota. En la gota se acumulan cristales de urato de sodio que se introdujeron en los lisosomas pero no pudieron degradarse enzimáticamente. Luego, en cualquier momento, la membrana del lisosoma se rompe y las enzimas lisosómicas liberadas dañan la célula y los tejidos circundantes. Así se produce una reacción inflamatoria dolorosa. La colchicina inhibe la movilidad de los neutrófilos y su capacidad de fagocitosis, de modo que se acumulan menos cristales en los lisosomas.

2.6.2 Microfilamentos (de actina)

Los filamentos de actina (microfilamentos) controlan la forma y los movimientos de las células. En las microvellosidades poseen la función de impartir rigidez (**Fig. 2.14**, **Fig. 2.71b**).

Estructura Los filamentos de actina miden alrededor de 6-7 nm de diámetro y tienen longitudes diversas. Se originan por la polimerización y la despolimerización de la actina globular (actina G). Alrededor de 250 moléculas de actina G se asocian para formar una cadena, la cual recibe el nombre de actina filamentosa (actina F). Dos cadenas de actina F se enroscan helicoidalmente entre sí y forman un filamento de actina. Los filamentos de actina poseen un

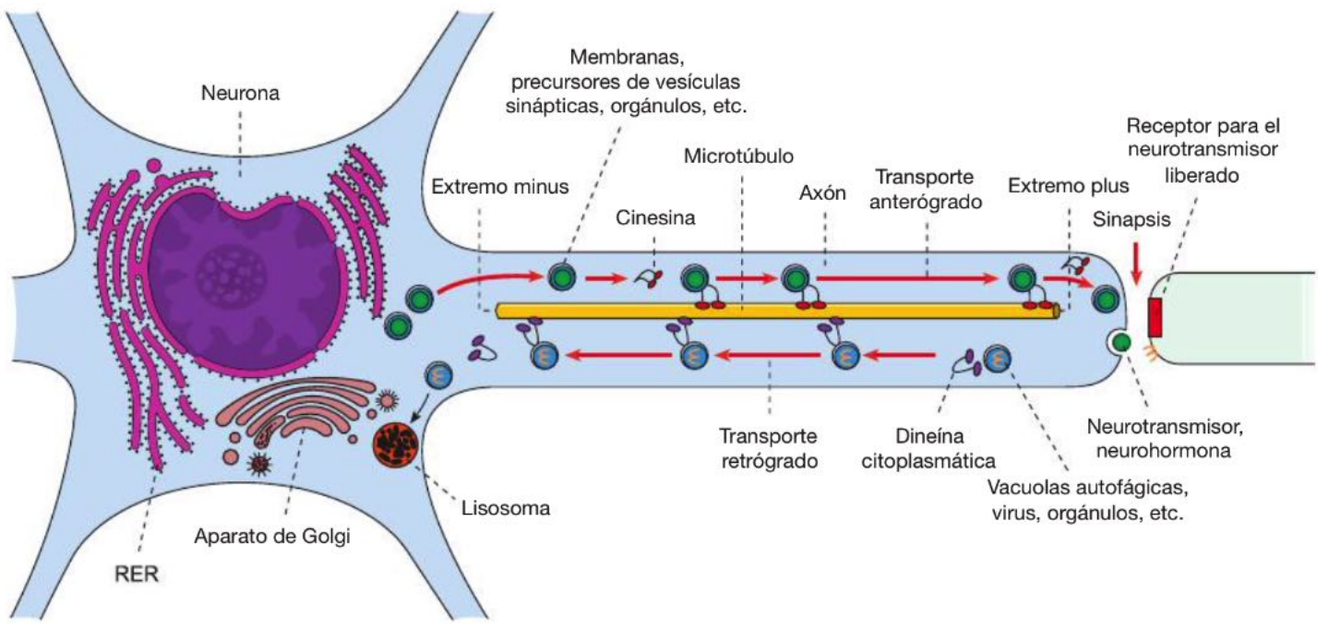

Fig. 2.72 Transporte axónico. La cinesina y la dineína son proteínas motoras fundamentales para el transporte bidireccional de orgánulos a lo largo de los microtúbulos en un axón.

extremo plus dinámico, que crece aceleradamente por la adición de moléculas de actina pero que también puede perder subunidades con rapidez, y un extremo minus, el cual sólo se modifica con lentitud. El depósito de actina G ocurre con consumo de ATP.

Función En las prolongaciones celulares y en la periferia de la célula (**Fig. 2.73**), los filamentos de actina con mucha frecuencia forman una red tridimensional (esqueleto de la membrana). Esta red estabiliza la membrana celular y puede fijar proteínas de la membrana en sitios determinados. Los haces de filamentos de actina son una parte importante de las uniones adherentes con forma de cinturón (zonulae adhaerentes, **Cap. 2.1.7**) y los contactos pequeños de una célula con otras células (desmosomas puntuales) y con la matriz extracelular (contactos focales). En las prolongaciones celulares dirigen el movimiento de las células. En algunas células, en especial en las células endoteliales y en las células de cultivos, pueden conectarse por medio de fascina y formar fascículos citoplasmáticos gruesos, las llamadas **fibras de estrés**. En las células musculares, los filamentos de actina son socios importantes de los filamentos de miosina (**Cap. 3.3.1**, **Cap. 3.3.2**).

Proteínas asociadas La polimerización o la despolimerización de la actina, la asociación de los filamentos de actina en fascículos, estructuras ramificadas o redes y la fijación de los filamentos de actina a la membrana celular son controladas y reguladas por diversas proteínas asociadas con la actina:

- Las proteínas **timosina**, **profilina** y **gelsolina** participan en la formación y la degradación de los filamentos de actina. La **tropomiosina** estabiliza (además de fijar el complejo de troponina) los filamentos de actina de las células musculares estriadas por una distancia de 7 moléculas de actina G.
- La **fimbrina**, la **villina** y otras proteínas forman puentes entre filamentos de actina de trayecto paralelo, los cuales así se reúnen en fascículos. La **filamina** interviene en la formación de redes tridimensionales flexibles. La **actinina** α regula la formación de haces de filamentos de actina en las células contráctiles, en las cuales éstos interaccionan con la miosina II. La actinina α es un componente principal de los discos Z de la célula muscular estriada.
- La **vinculina**, la **actinina** α, la **talina** y, en parte, también la **miosina I** y la **calmodulina** fijan los filamentos de actina a la membrana celular. La **espectrina** (en los eritrocitos) y la **distrofina** (en las células musculares esqueléticas) conectan la actina de la periferia de la célula con la membrana celular. La actinina α participa en la fijación de los filamentos de actina a la membrana celular en todos los tipos de células musculares. En la formación rápida de prolongaciones celulares nuevas, por ejemplo, en los macrófagos, los filamentos de actina se reorganizan velozmente y, en parte, se fijan a la membrana celular por un tiempo breve. Aquí desempeñan un papel importante proteínas de la **familia ERM** (ezrina, rhadixina y moesina).

Correlación clínica Algunas sustancias naturales de hongos (en su mayoría alcaloides) afectan, en parte con consecuencias letales, el sistema de filamentos de actina. Así, la **faloidina**, extraída de la seta *Amanita phalloides*, se une con firmeza a los filamentos de actina e impide su despolimerización. Las **citocalasinas** (proveniente de hongos

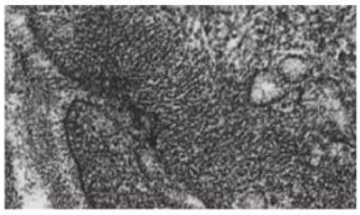

Fig. 2.73 Haz de filamentos de actina.

diversos) se unen al extremo plus del filamento de actina e impiden su crecimiento. Las **latrunculinas** (de la esponja *Latrunculia magnifica*) destruyen los filamentos de actina mediante su unión a la actina G e inducen la despolimerización de la actina F.

2.6.3 Filamentos intermedios

Estructura Los filamentos intermedios son filamentos proteicos de 10 nm de espesor (**Fig. 2.74**). Las unidades fundamentales de los filamentos intermedios son monómeros que se asocian en dímeros y tetrámeros. Los tetrámeros se asocian extremo con extremo para formar protofilamentos. Los pares de protofilamentos forman protofibrillas, 4 de las cuales constituyen un filamento intermedio. En los diversos tipos celulares sirven como monómeros proteínas diferentes pero emparentadas:

- en las células epiteliales éstas son las queratinas (**Fig. 2.75**);
- en los fibroblastos y células relacionadas es la vimentina (**Fig. 2.76**)
- en las células musculares es la desmina.

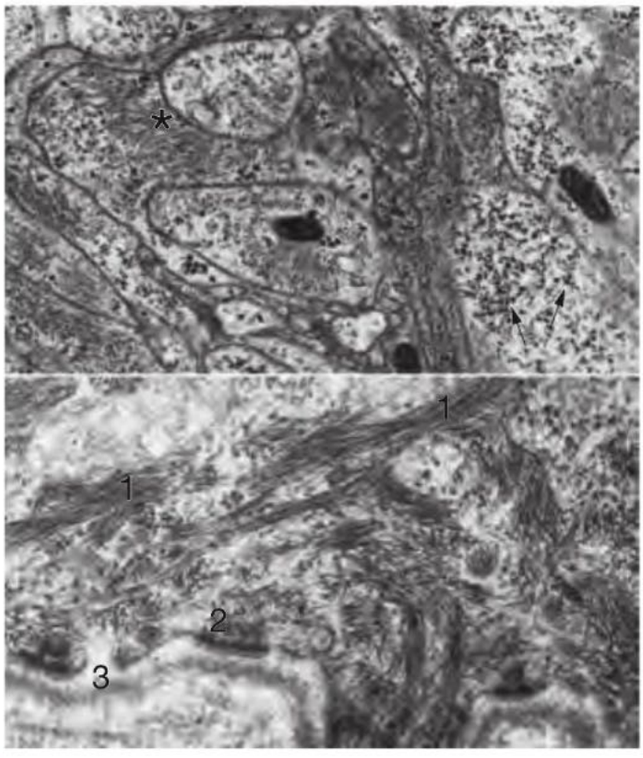

Fig. 2.74 Filamentos intermedios. a: filamentos gliales (*) en las prolongaciones astrocíticas apretadas en la capa superficial de la corteza cerebral humana. → Partícula de glucógeno. 28.000 ×. **b:** célula basal de la epidermis humana con haces compactos de filamentos de queratina (**1**). **2** Hemidesmosoma; **3** lámina basal. 66.600 ×.

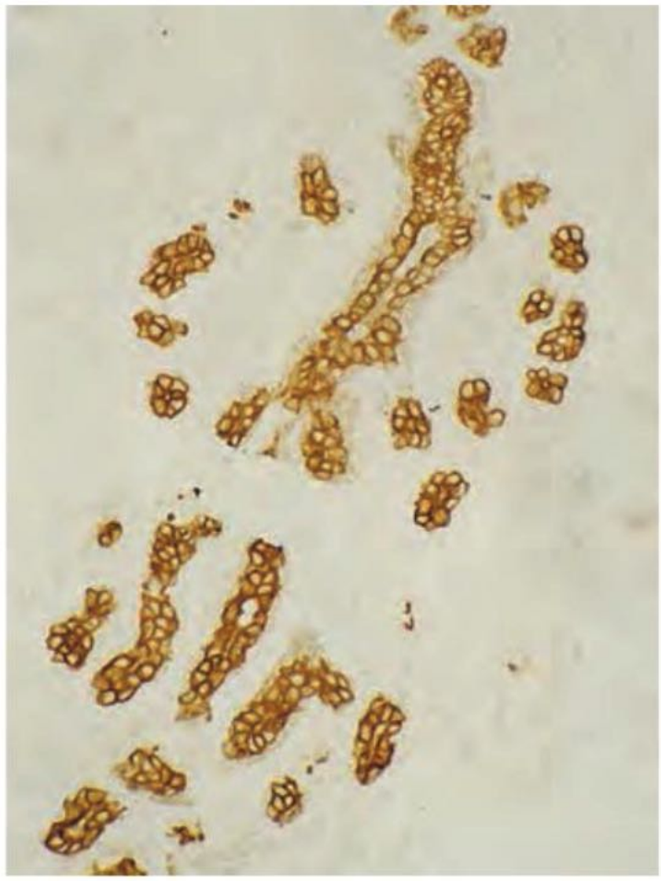

Fig. 2.75 Determinación inmunohistoquímica de citoqueratina 7 (CK7, tinción parda) en las células epiteliales de los lobulillos de una glándula mamaria en reposo (ser humano). 140 ×.

Otras proteínas forman los filamentos intermedios o sus análogos en las células de la neuroglia y las neuronas y en la lámina nuclear (véase más adelante). Su formación y su desintegración están reguladas por fosforilación (despolimerización) y desfosforilación (polimerización).

Función Los filamentos intermedios son estructuras flexibles muy firmes pero también dinámicas que forman complejas estructuras pasivas de sostén en todas las células para proveerles resistencia a la extensión. Están unidos a los **desmosomas** y a los **hemidesmosomas** (Fig. 2.21).

Proteínas asociadas Con los filamentos intermedios se asocian otras proteínas, por ejemplo:

- la filagrina, que media la formación de haces de filamentos de queratina en las células de la epidermis
- la plectina, que conecta los filamentos intermedios en redes.

Filamentos de queratina

Las queratinas (citoqueratinas, CK) son las proteínas que forman los filamentos correspondientes y pueden clasificarse en 2 grandes grupos: citoqueratinas ácidas y citoqueratinas básicas. Estas proteínas siempre forman heterodímeros con una proporción 1:1, los cuales luego forman los filamentos de queratina. Citoqueratinas determinadas son características de estructuras firmes, por ejemplo, el estrato córneo de la epidermis, el pelo y las uñas. Los **tonofilamentos** de la microscopia óptica corresponden a haces de filamentos de queratina en las células epiteliales, en especial de la epidermis (Fig. 2.74b). En las células epiteliales de distinto grado de diferenciación se expresan queratinas diferentes (Fig. 1.7) y, del mismo modo, epitelios diferentes forman queratinas diferentes; por esta razón, también son de interés diagnóstico.

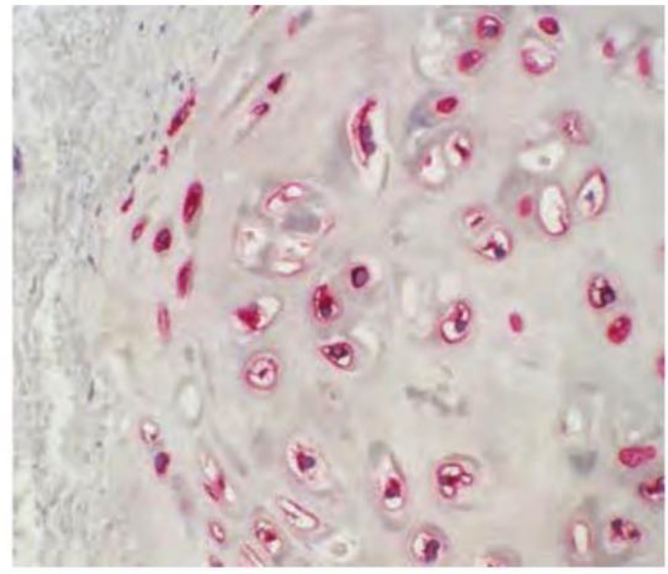

Fig. 2.76 Determinación inmunohistoquímica de vimentina (tinción roja) en células de cartílago hialino (bronquio, ser humano). 260 ×.

Neurofilamentos

Los filamentos intermedios de las neuronas (Fig. 2.77) son heteropolímeros de 3 cadenas polipeptídicas: NF-L, NF-M y NF-H, que difieren en su peso molecular. Los neurofilamentos también desempeñan un papel importante en el crecimiento en ancho de los axones.

Filamentos neuróglicos

En los astrocitos, los filamentos neuróglicos (Fig. 2.74a) están compuestos de la proteína fibrilar glial ácida (GFAP = *g*lial *f*ibrillary *a*cidic *p*rotein) o gliofibrilar ácida, la cual también se encuentra en las células de Schwann del sistema nervioso periférico vegetativo o autónomo. En las células de Schwann formadoras de vaina de mielina, los filamentos intermedios son de vimentina.

Correlación clínica En el **oncodiagnóstico,** la determinación inmunohistoquímica de las proteínas que forman los filamentos intermedios de los tipos celulares diferentes puede ayudar a esclarecer la índole de las células tumorales. Según sean de origen epitelial, neuronal, neuróglico, muscular o conjuntivo, el tratamiento adecuado puede implementarse a cada caso.

Se conocen muchas **mutaciones de los genes de las queratinas**: una mutación en los genes de las queratinas 1 y 10 conduce a una cornificación exagerada de la epidermis (hiperqueratosis epidermolítica); una mutación del gen de la queratina 9 conduce a la fragmentación de la epidermis de las palmas de las manos y las plantas de los pies; una mutación de los genes de la queratina 5 o la queratina 14

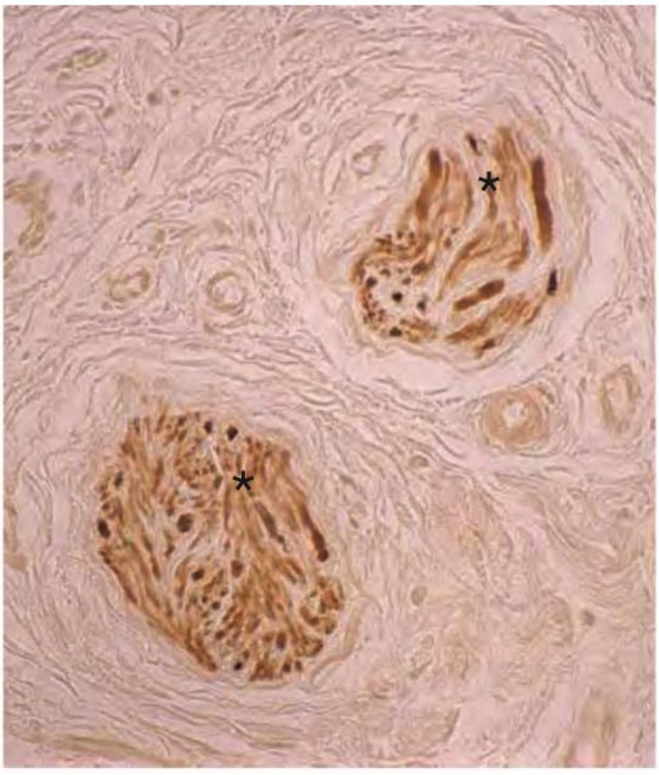

Fig. 2.77 Determinación inmunohistoquímica de neurofilamentos (tinción parda) en las prolongaciones neuronales de dos nervios periféricos (*). Piel humana. 260 ×.

conduce a la formación de ampollas (epidermólisis ampollar simple) ante lesiones leves de la piel (golpes débiles).

Láminas

Las láminas son proteínas de filamentos intermedios que, en la interfase, forman una red junto a la membrana nuclear interna. Esta red de espesor variable –con frecuencia tiene un espesor de 20 nm– recibe el nombre de lámina nuclear. Por un lado está fijada a la membrana nuclear interna y por el otro lo está a los cromosomas. Los módulos básicos de esta red son las proteínas lámina A, B y C.

Durante la mitosis las láminas son fosforiladas por la proteína cinasa Cdk1 activada por la ciclina B, lo cual conduce a la desintegración de la lámina nuclear y al surgimiento de dímeros libres de proteínas lámina. Las vesículas originadas en la fragmentación de la envoltura nuclear permanecen unidas a la lámina B, mientras que las láminas A y C quedan libres en el citoplasma. Después de la mitosis las láminas se desfosforilan y la vesículas de membrana unidas a la lámina B se fijan a la cromatina. Las vesículas se fusionan y la lámina nuclear se reconstituye. A continuación, los cromosomas vuelven a desespiralizarse.

2.6.4 Miosina

La miosina también es parte del citoesqueleto y en las células musculares forma filamentos de alrededor de 15 nm de diámetro. Hay diferentes formas moleculares de miosina, las cuales, en conjunto, forman la superfamilia de las miosinas. Como monómeros, las moléculas de miosina poseen 3 segmentos: cabeza, cuello y cola (véase también el **Cap. 3.3.1**).

- La **miosina I** está en todas las células. A diferencia de la miosina II (véase más adelante), se encuentra exclusivamente en la forma monomérica. La miosina I posee un dominio de unión a membrana y participa en el establecimiento de la forma de la superficie celular y en la organización del interior de la célula. En las microvellosidades, el fascículo central de filamentos de actina está sujetado a la membrana por medio de miosina I.
- Las isoformas de la **miosina II** aparecen en el citoplasma de muchos tipos celulares, en los cuales sobre todo participan en procesos de movimiento. La miosina II desempeña un papel esencial en las células musculares. Siempre forma aglomeraciones filamentosas de estructura polar en las que las cabezas se ubican unas frente a otras (cada cabeza posee un dominio de fijación de actina y un dominio de ATPasa). Las regiones de cola están enrolladas entre sí y forman una estructura en varilla.
- La miosina V es una proteína que, por ejemplo, transporta los melanosomas a lo largo de los filamentos de actina en las prolongaciones dendríticas de los melanocitos (**Cap. 2.6.2**). En las células ciliadas del oído interno, por ejemplo, aparecen miosinas poco comunes (**Cap. 17.1.3**).

2.7 Ciclo celular y células madre

Introducción

La vida de una célula está compuesta por fases de transcurso cíclico que en conjunto reciben el nombre de ciclo celular. Todas las fases del ciclo celular (fase M, fase G_1, fase S, fase G_2 y fase G_0) son reguladas por un complejo sistema de control. Las células madre son el origen de la renovación de los tejidos.

2.7.1 Ciclo celular

Fases del ciclo celular

Durante su vida, una célula puede atravesar fases diferentes, las cuales en conjunto forman el ciclo celular (**Fig. 2.78**). El ciclo celular se subdivide en las etapas siguientes: fase M, fase G_1, fase S, fase G_2 y fase G_0. Las fases G_1, S y G_2 se reúnen en la denominada interfase.

Fase M Durante la fase M (fase de mitosis), los cromosomas, cuyo DNA se ha duplicado (replicado), se separan y con la ayuda de la mitosis se distribuyen en 2 núcleos nuevos (cariocinesis). El citoplasma también se divide (citocinesis) y se distribuye entre 2 células hijas.

Fase G_1 La fase G_1 (fase de brecha [*gap*, en inglés] 1, fase presintética) es una fase de crecimiento durante la cual la célula realiza sus funciones características.

Fase S En la fase S (de síntesis de DNA) se duplica (replica) el DNA. Durante la fase S, la hélice doble del DNA se abre, en lo cual desempeñan un papel, entre otras moléculas, las DNA helicasas y las proteínas de unión a las mono-

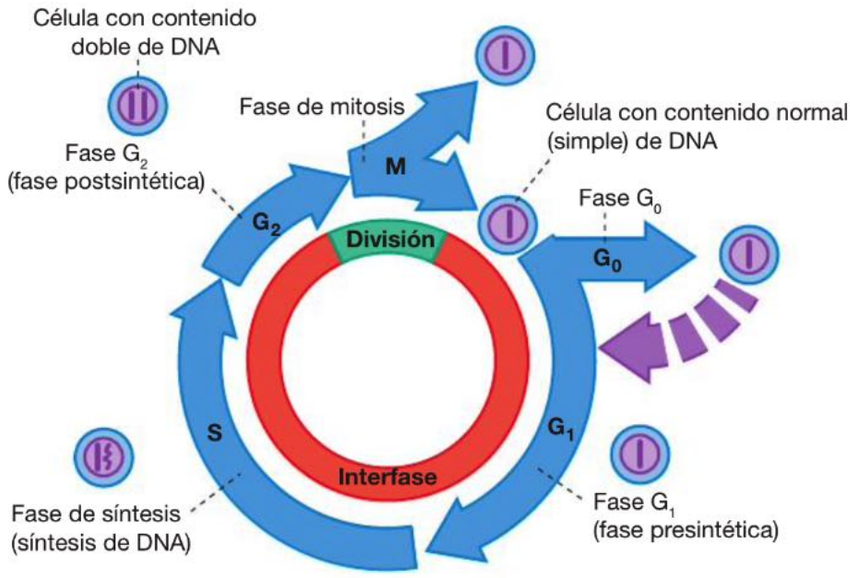

Fig. 2.78 Ciclo celular (representación esquemática). Para los detalles, véase el texto.

cadenas del DNA. En sitios diversos del genoma, separados entre sí por unos 100.000 pares de nucleótidos, comienza la duplicación (replicación). La polimerización es catalizada por la DNA polimerasa y la primasa y cursa con una velocidad de alrededor de 50 nucleótidos por segundo. Los errores ocasionales se reparan con la ayuda de mecanismos diferentes. Cada región del DNA se duplica sólo una vez. En las células germinales y en algunas células del cáncer, las secuencias de nucleótidos terminales especiales de los extremos cromosómicos, los telómeros, son duplicados por una enzima especial, la telomerasa.

Fase G_2 En la fase G_2 (fase de brecha [*gap*] 2, fase premitótica) se verifica la exactitud de la duplicación del DNA y se corrigen los errores.

Fase G_0 Al final de la fase M las células pueden entrar no sólo en la fase G_1 sino también en una fase G_0. En lo que se refiere al ciclo celular, ésta es una fase de trabajo estable, de larga duración, en la cual se encuentran muchas células del cuerpo y en la cual éstas cumplen sus funciones correspondientes. Sin embargo, en la mayor parte de los casos no pierden su capacidad de dividirse, sino que pueden, por ejemplo, ante una pérdida celular en su órgano correspondiente, retornar con rapidez a la fase G_1 y entonces dividirse para subsanar el defecto. Células importantes que normalmente se encuentran en la fase G_0 son las células epiteliales hepáticas (hepatocitos), las células epiteliales pancreáticas, las células epiteliales renales, los fibroblastos y las células endoteliales vasculares. Algunas células (la gran mayoría de las neuronas, las células musculares cardíacas y, en la práctica, también las células musculares esqueléticas) permanecen toda su vida en la fase G_0 y no pueden retornar a la fase G_1.

Poblaciones celulares

La existencia de la fase G_0 y de las células que se encuentran en esta fase ha conducido a la siguiente división de las poblaciones celulares:

Células lábiles Las células que se dividen continuamente, es decir que pasan con rapidez de una mitosis a la siguiente y, por lo tanto, son de vida corta, se conocen como células lábiles. A este grupo pertenecen las células madre de muchos epitelios, por ejemplo, los epitelios estratificados planos de la epidermis, la cavidad bucal y la vagina; el epitelio de transición y el epitelio de la mucosa intestinal (para un comentario sobre células madre, véase también el **Cap. 2.7.2**).

Células estables Las células que se encuentran en la fase G_0, de reposo mitótico, reciben la denominación de células estables. Mediante el estímulo adecuado, pueden reingresar en el ciclo celular.

Células permanentes Las células que ya no se dividen más, es decir que han abandonado el ciclo celular y no pueden regenerarse, reciben el nombre de células permanentes. A este grupo pertenecen las células nerviosas y las células musculares cardíacas, así como también las células musculares esqueléticas. Si se destruyen, ya no pueden remplazarse y su lugar lo ocupa un material cicatrizal de tejido conjuntivo. El tejido muscular esquelético tiene una capacidad de regeneración muy limitada.

Sistema de control del ciclo celular

Un sistema de control del ciclo celular muy complejo regula la progresión temporal y el inicio secuencial correcto de las fases individuales del ciclo (**Fig. 2.79**). Tiene flexibilidad y posibilidades de adaptación a tipos celulares específicos y a cambios del medioambiente. Posee sistemas de seguridad en el caso de que ocurran errores.

Puntos de control El sistema de control puede detener el ciclo celular en puntos de control específicos. Hay puntos de control importantes antes del comienzo de la mitosis (punto de control de G_2), antes del inicio de la anafase (punto de control de metafase) y antes del comienzo de la fase S (punto de control de G_1). Antes del inicio de la mitosis se verifica, por ejemplo, si la duplicación del DNA ha concluido correctamente. Antes del inicio de la anafase de la mitosis se verifica si todos los cromosomas están fijados al huso. Antes del inicio de la fase S, al final de la fase G1, se comprueba si debe comenzar la duplicación del DNA.

Cinasas dependientes de ciclina Una familia de proteína cinasas, denominadas cinasas dependientes de ciclina (Cdk

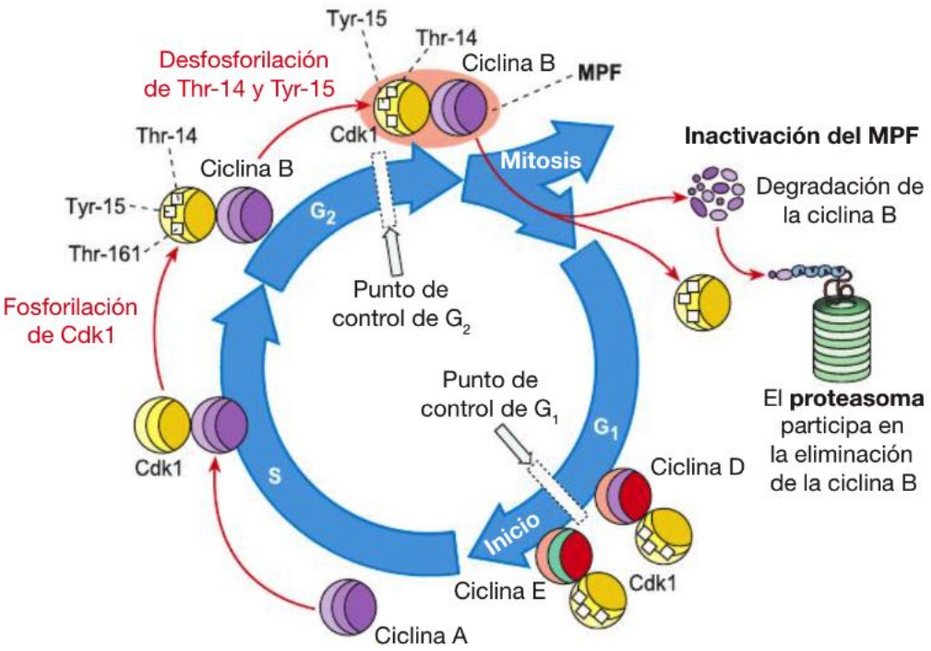

Fig. 2.79 Regulación del ciclo celular. Las cinasas dependientes de ciclina, las ciclinas y otras proteínas desempeñan papeles fundamentales en el control y la regulación del ciclo celular. El complejo de ciclina B y Cdk1 se denomina MPF (*M-phase-promoting-factor* = factor promotor de la fase M). Tyr = tirosina, Thr = treonina, Cdk = proteína cinasa dependiente de ciclina.

= *c*yclin-*d*ependent *k*inases) desempeña un papel fundamental en el sistema de control del ciclo celular (**Fig. 2.79**). La actividad de estas cinasas cambia en el transcurso de las fases del ciclo. A causa de esto ocurren modificaciones cíclicas de la fosforilación de ciertas proteínas intracelulares, las cuales regulan la progresión de las estaciones más importantes del ciclo celular. La actividad de las Cdk es regulada por una gran cantidad de enzimas y otras proteínas. Las más importantes proteínas reguladoras de las Cdk son:

- **ciclinas**: se distinguen varias ciclinas, sobre todo ciclina D, ciclina E, ciclina A y ciclina B, que cumplen una función importante en momentos diferentes del ciclo celular. Por ejemplo: la ciclina A conduce la célula a la fase G_2, mientras que la ciclina B es importante para el inicio de la mitosis. La síntesis y la degradación cíclicas de las ciclinas conducen a la formación y la activación de complejos de ciclina y cinasas dependientes de ciclina (Fig. **2.79**).
- **proteína p53** ("centinela del genoma"). Ante una lesión del DNA, p53 puede detener el ciclo celular en la fase G_1 o en la fase G_2 y disponer la reparación del DNA. En las lesiones irreparables p53 induce la apoptosis de la célula.

Correlación clínica En las **células del cáncer** hay un trastorno del sistema de control del ciclo celular: el control sobre la progresión de la fase G_1 y el comienzo de la fase S está alterado. Aquí cumple una función importante la proteína de retinoblastoma (Rb), un inhibidor de la progresión de G_1. La pérdida de ambas copias del gen de Rb conduce a una proliferación celular descontrolada en la retina embrionaria. La proteína p53 es la diana de muchos virus oncógenos (causantes de tumores) y las mutaciones de p53 son las alteraciones genéticas más frecuentes en los tejidos tumorales.

Mitosis

La mitosis es el proceso fundamental de la fase M del ciclo celular y comprende las fases diversas de la división nuclear, la **cariocinesis** (**Fig. 2.80**, **Fig. 2.81**): profase, prometafase, metafase, anafase y telofase. La división citoplasmática siguiente se denomina **citocinesis**.

La mitosis ocurre cada vez que una célula somática (es decir, una célula no germinal) se divide en el curso del crecimiento normal, después de lesiones del tejido o en el curso de los procesos de diferenciación. En esta división se realiza una copia idéntica de cada gen, de modo que surgen células hijas con una dotación genética idéntica a la de la célula progenitora.

Profase En la profase, la cromatina cada vez se condensa más hasta que, por último, se identifican los cromosomas individuales. La condensación se realiza con la ayuda de proteínas llamadas condensinas. Cada cromosoma se había duplicado en la fase S precedente y ahora se compone de 2 cromátides hermanas unidas entre sí por cohesinas, complejos proteicos de gran tamaño. Cada una de estas cromátides posee un centrómero con un segmento de DNA especial, que es importante para la separación correcta ulterior de las 2 cromátides. En cada centrómero se desarrolla un complejo proteico especial y muy elaborado que recibe el nombre de **cinetocoro**. En consecuencia, cada complejo de cromátides hermanas tiene 2 cinetocoros. El nucléolo desaparece lentamente. Hacia el final de la profase se disuelven los microtúbulos del citoplasma y, en su lugar, se forma el **aparato mitótico** (**Fig. 2.82**). Está compuesto por el huso mitótico (microtúbulos y proteínas asociadas) y los centrosomas (cada uno con 2 centríolos); el par de centríolos normal del centrosoma se ha duplicado y los 2 pares de centríolos migran hacia polos opuestos de la célula. En los centrosomas de las células vegetales no hay centríolos. El huso primero se desarrolla por fuera del núcleo.

Prometafase La prometafase comienza con la desintegración rápida de la envoltura nuclear, la cual, sin embargo, no desaparece, sino que se mantiene fuera del huso en la forma de vesículas individuales que no pueden distinguirse de las vesículas del RE. Ahora los microtúbulos se introducen en la región ocupada antes por el núcleo y algunos de ellos se fijan a los cinetocoros maduros; se llaman **microtúbulos cinetocóricos** (**Fig. 2.82**). En un cinetocoro se fijan 30-40 microtúbulos. Los microtúbulos cinetocóricos ejercen una cierta fuerza sobre los cromosomas, los

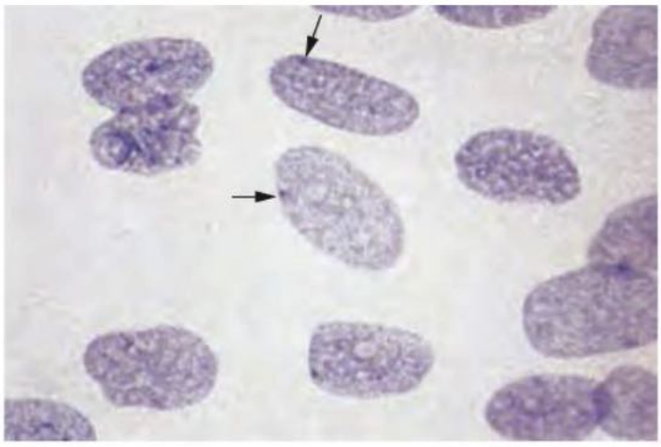

a

b

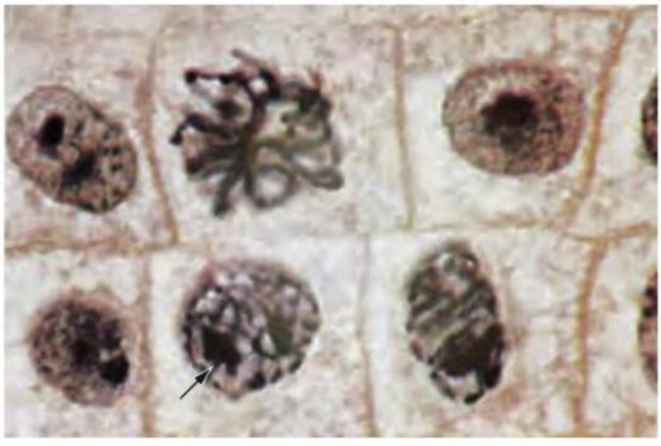

c

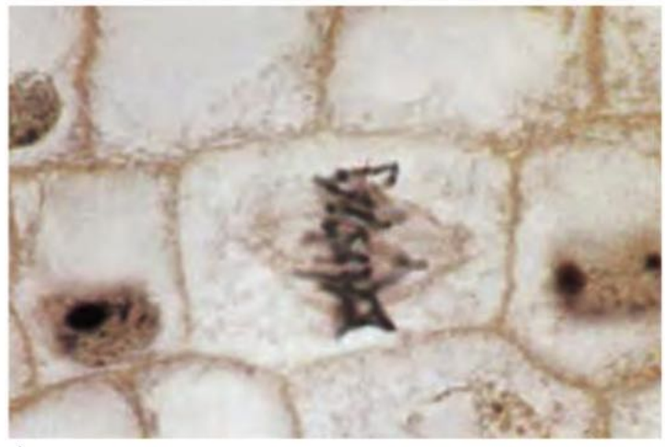

d

e



f



g

h

◀ **Fig. 2.80 Cromosomas y cromatina en un preparado para la microscopia óptica. a:** la llamada cromatina sexual (→) corresponde a uno de los dos cromosomas X de la mujer, que también permanece condensado durante la interfase, es decir que es heterocromatina. Para su identificación se realizan extendidos, por ejemplo de la mucosa yugal, sobre portaobjetos y se tiñen con un colorante específico para el DNA (p. ej., tionina o la leucofucsina de la reacción de Feulgen). La cromatina sexual entonces se reconoce como un corpúsculo muy coloreado y bien definido, que en la mayor parte de los casos está ubicado justo contra la membrana nuclear. 960 ×. (De [2]) **b-h:** etapas diferentes de la cariocinesis (= división nuclear) con las etapas correspondientes de la mitosis en la punta de la raíz de un brote de alubia (*Vicia faba*). (De [1]) **b:** vista general de varias células contiguas cuyos núcleos exhiben diferentes fases de la mitosis. En la hilera superior, a la derecha, junto al inicio de una telofase (→, compárese con la imagen h), al igual que a la izquierda, junto a una metafase tardía (compárese con la imagen e) hay 2 células con sólo la mitad del tamaño que el resto y, por ende, pueden considerarse ambas células hijas producto de una mitosis completada. Hematoxilina férrica; 500 ×. **c:** en la mitad inferior de la imagen hay 2 profases aún tempranas, con nucléolos (→) bien visibles; arriba, una metafase en vista superior. **d:** metafase en vista lateral con ubicación de los cromosomas en el plano ecuatorial del cuerpo celular (en la vista superior aparece la imagen del denominado monáster o estrella madre, compárese con la imagen c). Las "fibras" (= microtúbulos) del huso mitótico obvio vinculan los cinetocoros (que están a la altura de los centrómeros) de los cromosomas con los centríolos migrados hacia los polos (aquí no los hay porque las células de los vegetales superiores carecen de centríolos). **e:** metafase tardía en vista lateral oblicua que, por consiguiente, no ofrece una imagen ideal de monáster. Sobre todo en la figura mitótica inferior derecha, las dos cromátides hermanas producto de la duplicación idéntica de un cromosoma ya comienzan a separarse (→). Son los cromosomas definitivos de las células hijas futuras. **f:** anafase temprana con "diáster" (estrellas hijas). Todos los cromosomas están separados en sus cromátides y éstas se encuentran con su vértice traccionado por cierta distancia hacia un polo. **g:** anafase tardía con un huso central bien visible y extendido entre los polos celulares. **h:** inicio de la telofase con aglomeración creciente de los cromosomas hasta convertirse en una masa basófila hipercromática homogénea; el huso central todavía se ve bien. **c-h:** hematoxilina férrica; 1.250 ×.

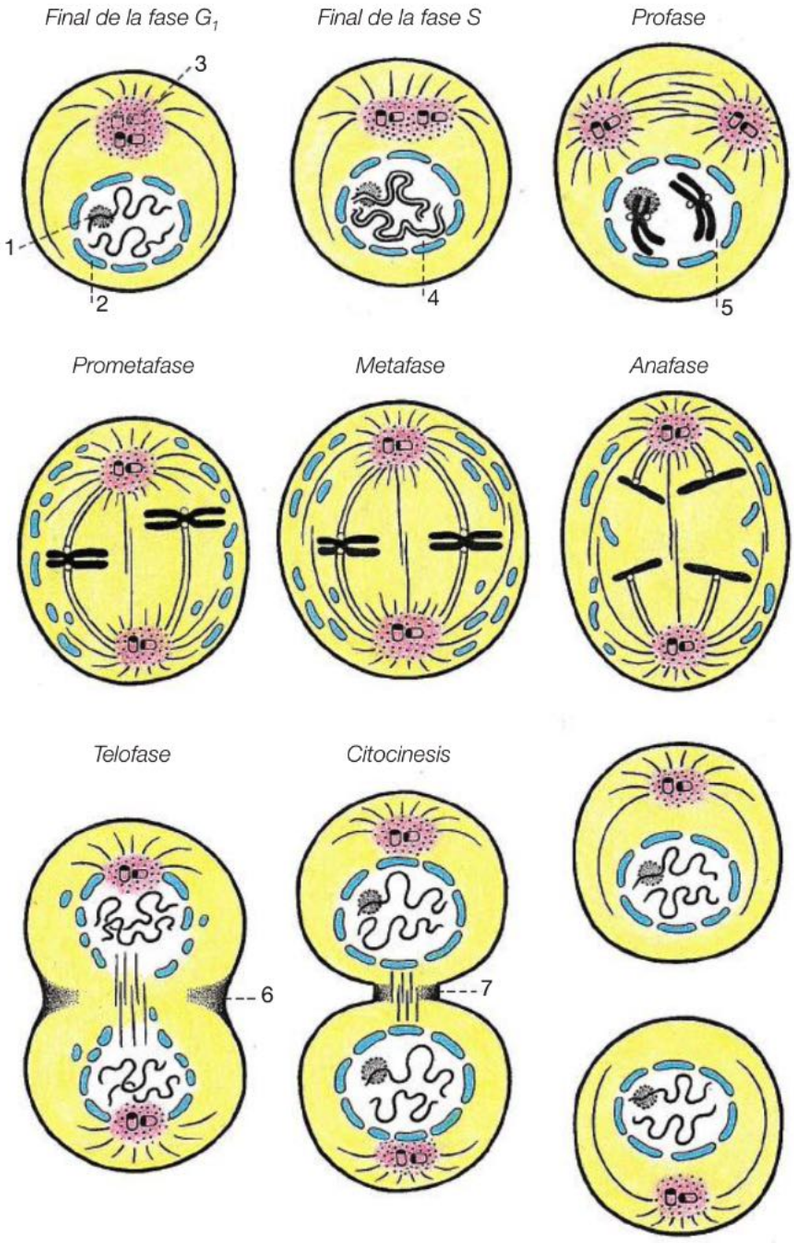

Fig. 2.81 Etapas de la mitosis. En la mitosis el complemento cromosómico duplicado se distribuye en 2 células hijas. Las fases G y S son fases del ciclo celular; en la fase S (S = síntesis) ocurre la síntesis del DNA. **1** Nucléolo en la región organizadora de un cromosoma; **2** envoltura nuclear; **3** centrosoma con centríolos en proceso de duplicación y microtúbulos que se irradian; **4** DNA duplicado; se generan "cromosomas dobles" que permanecen unidos a la altura del centrómero. Las dos mitades idénticas de los "cromosomas dobles" se llaman cromátides (cromátides hermanas); **5** cromátides condensadas con centrómero (+ cinetocoro); **6** anillo contráctil de estrangulamiento; **7** puente citoplasmático con cuerpo intermedio. (De [3])

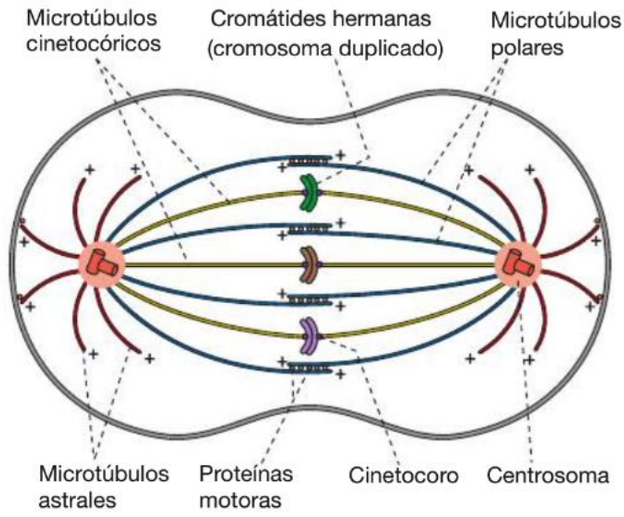

Fig. 2.82 Aparato mitótico. Está compuesto por el centrosoma y el huso mitótico. El centrosoma está formado por centríolos, MTOC y microtúbulos astrales (que fijan el centrosoma a la membrana celular. El huso mitótico se compone de microtúbulos cinetocóricos (que se insertan en los cinetocoros a través de su extremo plus) y microtúbulos (inter)polares (que no se unen a los cromosomas).

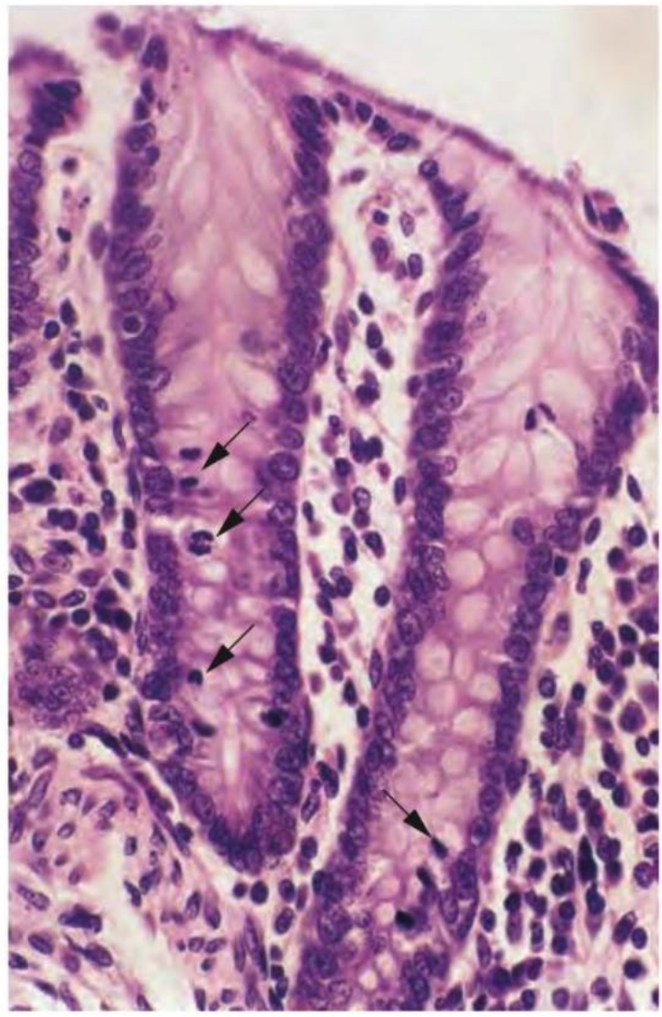

Fig. 2.83 Figuras mitóticas (→) en un preparado histológico de rutina, aquí en 2 criptas colónicas, colon, ser humano. H-E; 500 ×.

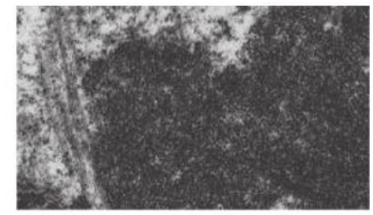

Fig. 2.84 Figuras mitóticas.

cuales se mueven por esta causa. Se dice también que los cromosomas son "capturados" por los microtúbulos cinetocóricos. Los microtúbulos que se encuentran en la periferia del huso reciben el nombre de **microtúbulos polares** o **interpolares** y no entran en contacto con los cromosomas (**Fig. 2.82**, véase más adelante). Otros microtúbulos que también parten del polo fusal y que como todos los microtúbulos están fijados a él por sus extremos minus se extienden hacia afuera pero no participan en la formación del huso. Estos son los **microtúbulos astrales**. El manojo de microtúbulos que se irradia desde cada polo del huso también se designa con el término "aster" (lat. estrella).

Metafase En la metafase, que ocupa más o menos el 50% de la duración de la mitosis, los cromosomas se ordenan en un plano en el centro de la célula entre ambos polos del huso con la ayuda de los microtúbulos cinetocóricos. A causa de esta forma de organización se origina la **placa de metafase**.

Anafase La anafase es desencadenada por la activación de un complejo molecular que tiene una función proteolítica y se llama "complejo promotor de la anafase" (APC = *a*naphase *p*romoting *c*omplex). Este complejo inactiva la ciclina B y así la Cdk correspondiente. Al mismo tiempo activa una enzima proteolítica, la separasa, que escinde los complejos de cohesina ubicados entre las cromátides. Las cromátides hermanas se separan y ahora pueden migrar hacia cada uno de los polos fusales, hacia el cual esté orientado su cinetocoro. Las cromátides que se separan ahora se llaman otra vez **cromosomas**. Cada cromosoma se mueve hacia su polo correspondiente con una velocidad de alrededor de 1 µm por minuto. El movimiento tiene 2 componentes, pero las ideas sobre el mecanismo de movimiento en parte todavía son hipotéticas:

- En la **anafase A**, los microtúbulos cinetocóricos se acortan y traccionan los cromosomas hacia el polo fusal. Al parecer, el fundamento de la anafase A es la actividad de proteínas motoras, las cuales actúan en la región del cinetocoro y cuya actividad se acompaña de la degradación de los microtúbulos, sin que se pierda la relación funcional entre el cinetocoro y los microtúbulos.
- En la **anafase B**, los microtúbulos polares se alargan y así alejan un polo fusal del otro. Esto es posible porque los extremos plus libres de los microtúbulos polares que parten de polos opuestos del huso se superponen (**Fig. 2.82**). En la región de superposición actúan proteínas motoras multiméricas de la familia de las cinesinas; éstas desplazan los microtúbulos en crecimiento, uno sobre otro. Adicionalmente, otras proteínas motoras (dineínas) entran en acción, las cuales por un lado se fijan por dentro a la membrana celular y por el otro entran en contacto con los microtúbulos astrales, que se irradian desde el polo fusal, y separan los polos del huso.

Por consiguiente, en la migración que ocurre en los pocos minutos que dura la anafase, en principio participan 3

componentes: acortamiento de los microtúbulos cinetocóricos, alargamiento de los microtúbulos polares y acortamiento de los microtúbulos astrales.

Telofase En la telofase, los cromosomas (es decir, las ex cromátides hermanas separadas) llegan a cada uno de los polos del huso y los microtúbulos cinetocóricos se degradan. Los microtúbulos polares continúan alargándose; alrededor de los cromosomas separados se forma una envoltura nuclear; la cromatina condensada se descondensa de nuevo y en cada núcleo vuelve a aparecer un nucléolo visible. La mitosis ha terminado.
Las **Figuras 2.83** y **2.84** muestran preparados microscópicos ópticos y electrónicos típicos de etapas de la mitosis en células humanas.

Citocinesis o citodiéresis (división citoplasmática)

A continuación de la división nuclear ocurre la división citoplasmática, la cual, sin embargo, comienza ya en la anafase. Aparece un surco que rodea todo el centro de la célula y en general es perpendicular al eje del huso. La ubicación del plano de división es determinada por los microtúbulos astrales. En el lado interno del surco, en el citoplasma, hay un anillo compuesto por las proteínas contráctiles actina y miosina II que desarrolla la fuerza para la formación del surco. Este surco se torna cada vez más profundo hasta que choca contra los restos de ubicación central de los microtúbulos polares (entre los 2 núcleos nuevos). El manojo de microtúbulos vestigiales recibe el nombre de **cuerpo intermedio** o cuerpo de Flemming (Walther Flemming, 1843-1905, Praga, Kiel, citólogo, descubridor de la mitosis). Poco tiempo después, el cuerpo intermedio se expulsa para que la célula progenitora original pueda dividirse finalmente en 2 células hijas.

2.7.2 Células madre y células hijas

Definición

Las células madre son células indiferenciadas que se dividen con regularidad. Las células madre producen células hijas, las cuales se convierten en nuevas células madre o se diferencian (**Fig. 2.85**). Las células madre se distinguen de las células diferenciadas por un modelo de expresión génica diferente, en el cual una gran cantidad de factores (hormonas, factores matriciales, oxidación, radiación, entre muchos otros) puede interaccionar con el programa de expresión génica correspondiente específico de cada célula.

Tipos de células madre

Células madre embrionarias Con este término se designan (en los mamíferos y el ser humano) en particular las células del macizo celular interno (embrioblasto) del blastocisto, las cuales todavía poseen un espectro evolutivo muy amplio. A partir de este cúmulo celular pequeño se desarrolla el embrión (**Fig. 2.86**), mientras que de las células de la pared del blastocisto se desarrolla el trofoblasto. Con células madre embrionarias, en especial las del embrioblasto, se trabaja experimentalmente en el ámbito de la llamada clonación terapéutica. El objetivo de este enfoque de la investigación es la obtención de células que puedan formar tejido nuevo para remplazar el que haya sido destruido por enfermedades.

Células madre pluripontenciales En el transcurso del desarrollo temprano siguiente, cada vez se estrecha más la potencia evolutiva de las células embrionarias tempranas; aquí se originan, por ejemplo, células que son las precursoras de todas las células de la sangre (células madre hematopoyéticas) o de todas las células nerviosas (células madre neuronales). Estas células con posibilidades de desarrollo limitadas, pero todavía relativamente amplias, se conocen como células madre pluripotenciales.
En el adulto también se encuentran aún células madre pluripotenciales; en particular son las células madre de la hematopoyesis (formación de las células de la sangre). En forma experimental puede lograrse que estas células madre hematopoyéticas formen otras células diferentes de las de la sangre, por ejemplo, células musculares. Por ello hay un gran interés médico en estas células.

Células madre del adulto Así se designan células en órganos del organismo adulto, de las cuales continua-

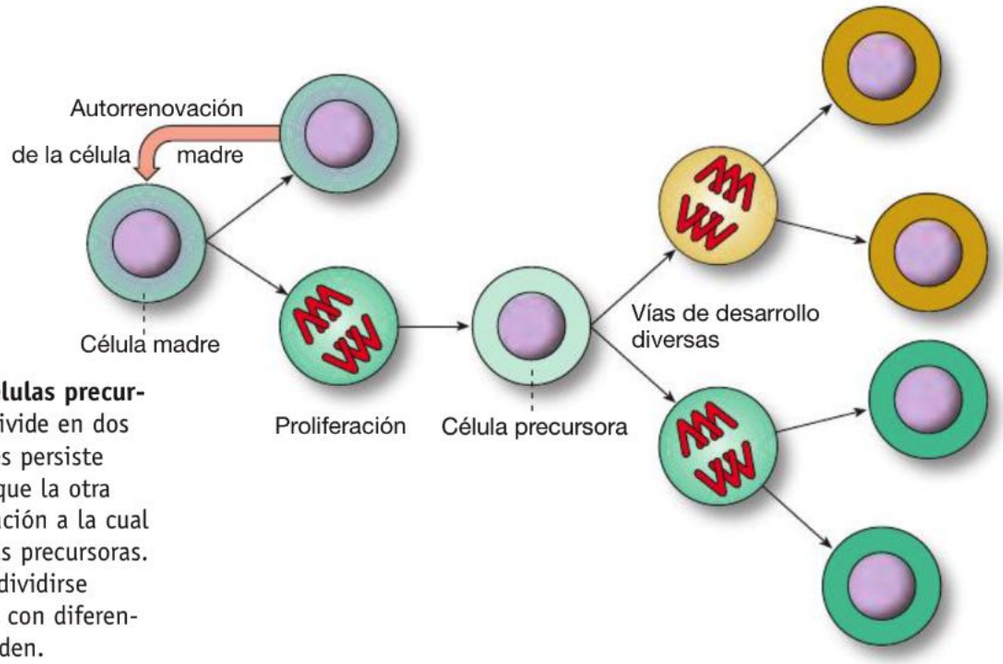

Fig. 2.85 Células madre y células precursoras. Cada célula madre se divide en dos células hijas, una de las cuales persiste como célula madre, mientras que la otra entra en una vía de diferenciación a la cual también pertenecen las células precursoras. Estas células todavía pueden dividirse muchas veces pero las células con diferenciación terminal ya no se dividen.

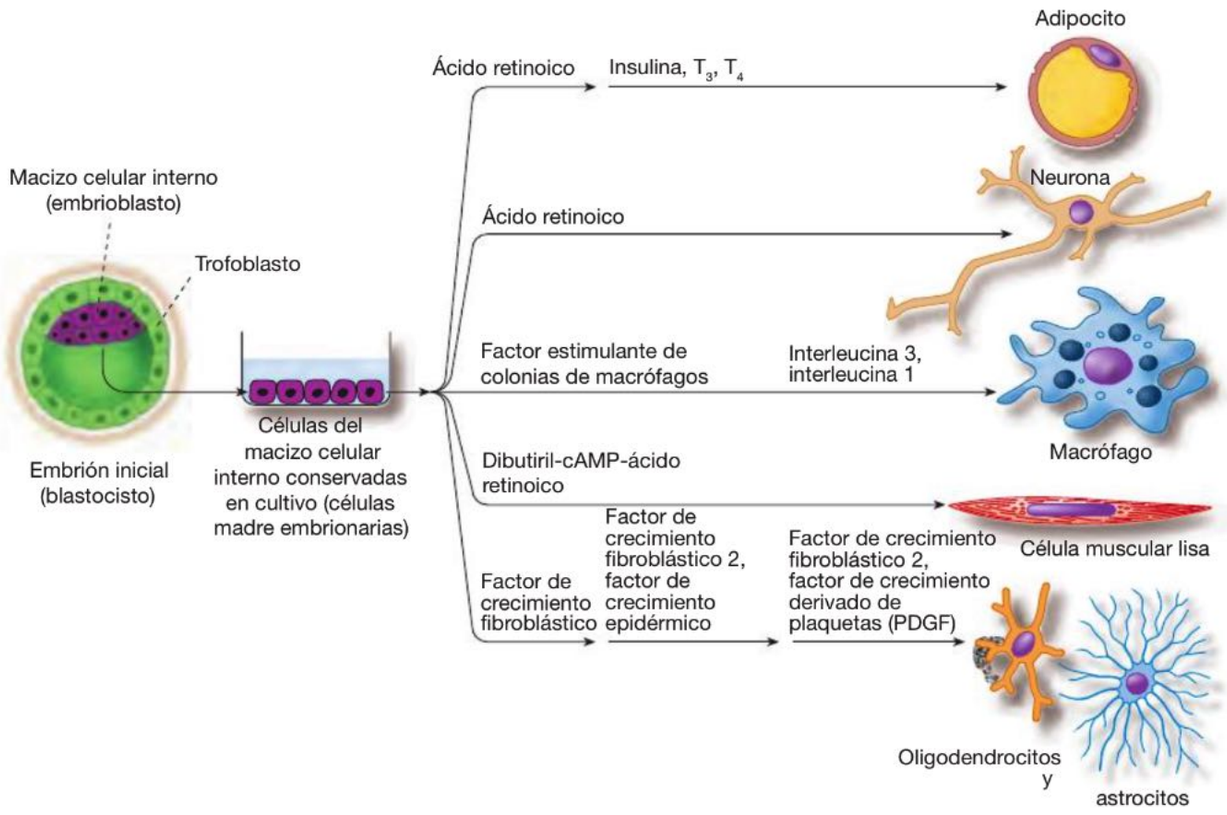

Fig. 2.86 Desarrollo de distintas células diferenciadas a partir de células madre embrionarias de ratón en cultivo celular. Factores diversos desempeñan un papel en la diferenciación.

mente surgen remplazos para las células usadas. Estas células madre remplazan uno o dos tipos celulares que caracterizan la estructura hística diferenciada en la cual se encuentran. En la epidermis hay, por ejemplo, células madre unipotenciales a partir de las cuales surge la regeneración de los queratinocitos muertos que se descaman continuamente desde la superficie. En las criptas del intestino delgado están las células madre que regeneran el epitelio de las vellosidades, el cual sufre un recambio celular rápido. En algunos epitelios, la capacidad de regeneración es menor, pero puede aumentar, por ejemplo, en el caso de lesiones. Después de una lesión, también pueden comprobarse procesos regenerativos en los tejidos muscular y nervioso, en los que por lo demás la regeneración ocurre con muy poca frecuencia. En el tejido muscular esquelético hay células madre propias, en su mayoría en reposo, que reciben el nombre de células satélite (**Cap. 3.3.1**).

2.8 Meiosis

Introducción

Durante la meiosis, que sólo ocurre en las células germinales, el complemento cromosómico doble, como existe en las células somáticas normales, se reduce en 2 pasos; a partir de células diploides se obtienen células haploides. Este proceso es necesario para que en la fecundación de un ovocito haploide por un espermatozoide haploide surja un organismo nuevamente (sólo) diploide. Durante la primera división de la meiosis se separan los cromosomas homólogos y se recombina el material hereditario, lo cual desde el punto de vista evolutivo crea la posibilidad de una adaptación a las condiciones ambientales cambiantes.

Generalidades

El proceso de la meiosis se pone en juego cuando hay que transmitir información genética de un organismo a su progenie, por ende, sólo ocurre en las células germinales. La meiosis comprende 2 divisiones sucesivas, en cuyo curso el DNA sólo se duplica una vez y en total el material genético se reduce (**Fig. 2.87**).

Curso A partir de una célula sexual inmadura, al principio diploide, surgen 4 células hijas haploides (gametos):

- El DNA de cada cromosoma se duplica, de modo que queda compuesto por 2 cromátides. Por consiguiente, en los 2 cromosomas homólogos aparecen 4 cromátides.
- Los 46 cromosomas humanos se agrupan en 23 pares. Cada par está formado por 2 cromosomas homólogos (uno de origen materno y el otro de origen paterno).
- En la primera división, los 2 integrantes del par cromosómico homólogo se separan.
- En la segunda división se separan las cromátides hermanas, de modo que se forman 2 células con solo el contenido haploide de DNA. Estas células ya no se dividen y se convierten en las células sexuales diferenciadas o maduras, también conocidas como gametos.

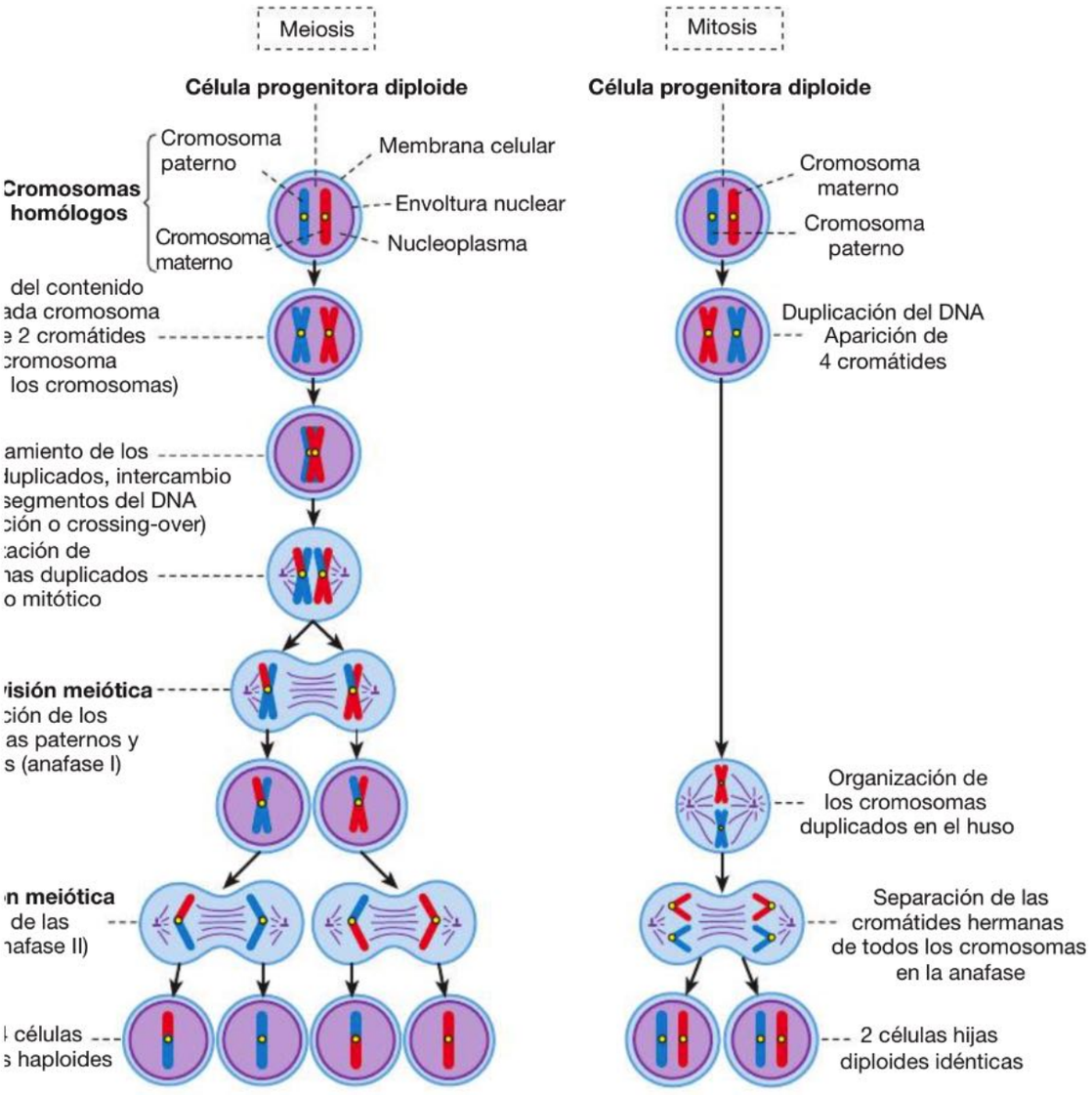

Fig. 2.87 Comparación entre la meiosis y la mitosis. Sólo se ilustra uno de los 23 cromosomas maternos y uno de los 23 cromosomas paternos. La célula progenitora diploide en total posee 46 cromosomas. Tanto en la meiosis como en la mitosis el primer paso consiste en la duplicación del DNA, es decir que a partir de los cromosomas maternos y paternos surgen cromosomas con 2 cromátides cada uno (en los dos cromosomas homólogos un total de 4 cromátides). En la **mitosis** este complemento cromosómico duplicado luego se reparte en forma equitativa entre las células hijas, o sea que las cromátides hermanas de todos los cromosomas se separan. En la **meiosis** los cromosomas homólogos primero se aparean para que entre ellos puedan ocurrir procesos de intercambio de genes llamados recombinación génica (*crossing-over*) y después se separan, cada uno formado por 2 cromátides. Al final de la primera división meiótica, cada célula hija posee sólo la mitad del complemento cromosómico (o sea, sólo 23 cromosomas). En la segunda división meiótica (sin fase S previa), las 2 cromátides hermanas de los cromosomas se separan (en forma análoga a la de la mitosis).

Cantidad cromosómica haploide y diploide La meiosis reduce la cantidad de los cromosomas de 46 a 23 y cada gameto contiene sólo un cromosoma de cada uno de los 23 pares originales (cantidad cromosómica haploide). La distribución ocurre al azar, de modo que cada gameto contenga una combinación diferente de cromosomas maternos y paternos. La fusión de un gameto haploide femenino y un gameto haploide masculino en la fecundación conduce a la formación de un organismo nuevo con 46 cromosomas (cantidad cromosómica diploide).

Diversidad genética La distribución aleatoria de los cromosomas en los gametos (espermatozoides, ovocitos) durante la meiosis logra una variedad infinita en los genotipos de la progenie. Para todos los 23 pares de cromosomas hay 2^{23} combinaciones cromosómicas diferentes que pueden aparecen en un gameto. La probabilidad de que un par de progenitores produzca 2 descendientes con una dotación cromosómica idéntica es de 1 en 2^{23} o 1 en 8,4 millones (excepto en el caso de los gemelos monocigóticos). La enorme diversidad genética del ser humano individual aumenta todavía más por el fenómeno de la recombinación genética, la cual se caracteriza por el intercambio de DNA entre los cromosomas homólogos.

Nota La meiosis sólo ocurre en las células germinales y comprende 2 divisiones consecutivas. A partir de una célula germinal diploide inicial, se producen 4 células hijas haploides.

Primera división meiótica (meiosis I)

Una característica esencial de la primera división de la meiosis es que ocurre un apareamiento de los cromosomas homólogos (maternos y paternos), aunque no está claro cómo ambos se reconocen. Antes del apareamiento, cada cromosoma duplica su contenido de DNA (como en la mitosis), de modo que cada cromosoma está formado por 2 cromátides hermanas y así cada par de cromosomas posee 4 cromátides en total. Estas estructuras también se denominan tétradas.

Profase La muy compleja profase de la primera división meiótica en el varón dura varios días, pero en la mujer puede extenderse por muchos años. En la profase de la primera división meiótica de los oocitos, se instala una larga fase de latencia que recibe el nombre de dictioteno. La profase normal puede dividirse en 5 subfases:

1. Leptoteno
2. Cigoteno
3. Paquiteno
4. Diploteno
5. Diacinesis.

En los seres humanos ocurren, en promedio 2 o 3 intercambios (**crossing over**) por par de homólogos durante esta profase. Aquí se intercambian (recombinan) partes correspondientes entre una cromátide hermana materna y una paterna. La región en la cual ocurre esta recombinación también se reconoce con el microscopio óptico y recibe el nombre de quiasma.

El inicio del apareamiento (**sinapsis**) ocurre en el **cigoteno** con la formación de una estructura de unión compleja, el **complejo sinaptonémico**, que luego termina de formarse en el **paquiteno**, de varios días de duración. Es probable que complejos proteicos especiales en el complejo sinaptonémico, los nódulos de recombinación, desempeñen un papel importante en el intercambio cromatídico y así en la recombinación génica. Los nódulos de recombinación son aglomeraciones multienzimáticas grandes y su cantidad concuerda con la de los quiasmas. Cumplen una función semejante a la de los centrómeros durante la mitosis; en la primera división meiótica mantienen juntos los cromosomas homólogos. Pero los quiasmas también desempeñan un papel importante en la separación de los pares de homólogos. Antes de esta separación aparecen (al igual que en la mitosis) cinetocoros, los cuales, sin embargo, se fusionan con las 2 cromátides hermanas de un cromosoma homólogo, de modo que entonces en la anafase se separan el cromosoma homólogo paterno y materno y no las cromátides hermanas, como ocurre en la mitosis y en la meiosis II.

También entre los cromosomas sexuales ocurre un apareamiento, lo cual en el caso de dos cromosomas X se comprende con facilidad. Cuando en una célula germinal hay un cromosoma X y un cromosoma Y, éstos también se aparean pero a lo largo de un segmento corto de DNA homólogo en un extremo de estos cromosomas.

Metafase A continuación de la profase sigue la metafase, en la cual los cromosomas homólogos se ordenan en un plano del huso acromático.

Anafase, telofase y citocinesis En la **anafase**, los 2 homólogos (cada uno compuesto por 2 cromátides) se separan y migran hacia polos celulares opuestos, donde ocurre la **telofase**. Luego de la **citocinesis** aparecen 2 células hijas, las cuales contienen sólo 23 cromosomas. Cada uno de estos cromosomas es uno de los homólogos del par en la célula progenitora y está compuesto por 2 cromátides relacionadas.

Segunda división meiótica (meiosis II)

La formación de los gametos definitivos ocurre en la segunda división meiótica sin una duplicación previa del DNA. Las 2 cromátides hermanas se dividen como en una mitosis, lo cual conduce a la formación de 2 células con un complemento cromosómico haploide.

En la meiosis II se reorganiza el cinetocoro fusionado; en cada cromátide hermana aparecen cinetocoros propios en sitios opuestos, que luego dirigen su separación en direcciones opuestas.

Nota En las células hijas (los gametos), las cromátides vuelven a llamarse cromosomas. El término cromátide sólo se utiliza en determinadas fases y en principio es equivalente del término cromosoma.

Correlación clínica En ocasiones, la meiosis es defectuosa y los cromosomas homólogos no se separan, un fenómeno conocido como **no disyunción**. Aquí pueden surgir gametos con un cromosoma de más o un cromosoma de menos. Los embriones que en ciertos casos se desarrollan a partir de estos gametos mueren tempranamente. Sin embargo, algunos sobreviven; un ejemplo es el síndrome de Down humano, cuya causa es una copia adicional del cromosoma 21, la cual aparece por una no disyunción en la primera o en la segunda división meiótica.

2.9 Adaptaciones generales de las células, muerte celular

Introducción

Las células pueden adaptarse a diversas condiciones fisiológicas: hipertrofia, atrofia e hiperplasia. La muerte de una célula puede ser desencadenada por una lesión aguda (necrosis) pero también por un complejo programa regulado, la apoptosis. La apoptosis de las células es un componente importante de muchos procesos fisiológicos, por ejemplo, durante el desarrollo embrionario y durante crecimiento. También puede eliminar células patológicas o malformadas.

2.9.1 Adaptaciones celulares

Todas las células en cierta medida pueden adaptarse a condiciones diversas.

Hipertrofia Con el término hipertrofia se designa el aumento de la función que se acompaña del aumento del tamaño celular. En un tejido o un órgano hipertrófico las células individuales han crecido, pero su cantidad no ha aumentado. Las causas de la hipertrofia son muchas y en general siempre afectan sólo tejidos o células individuales. La hipertrofia del músculo cardíaco ocurre por una exigencia funcional elevada, mientras que la hipertrofia del músculo esquelético puede ocurrir, por ejemplo, por la estimulación endocrina con esteroides anabólicos.

Atrofia La atrofia es lo opuesto de la hipertrofia, por ejemplo, como consecuencia de la falta de uso (células musculares) o la ausencia de estimulación hormonal (menopausia o períodos de inanición). Las células reducen su tamaño pero su cantidad no disminuye.

Nota La hipertrofia y la atrofia al principio son reversibles. Sin embargo, después de rebasado un límite ocurre un daño celular irreversible y la muerte de las células.

Hiperplasia Cuando en un órgano aumenta la cantidad de células, se habla de hiperplasia. Con frecuencia se desarrolla junto con hipertrofia.

Correlación clínica Hiperplasia fisiológica desarrollan, por ejemplo, las glándulas mamarias durante el embarazo. La hiperplasia compensadora ocurre en la pérdida o la enfermedad de una parte de un órgano o de un órgano completo.
La hiperplasia patológica, por ejemplo en el desequilibrio hormonal entre estrógenos y progesterona en la glándula mamaria, tal vez puede ser una condición previa para una proliferación maligna.

Metaplasia Por metaplasia se entiende la transformación potencialmente reversible de un tipo de tejido diferenciado en otro tipo de tejido diferenciado.

Displasia Las células displásicas son células en su mayoría epiteliales, histológicamente modificadas (transformadas), que proliferan en forma anormal y poseen el potencial de sufrir una degeneración maligna.

Correlación clínica En los fumadores crónicos, el epitelio respiratorio (**Cap. 8.1.2**) se transforma en un epitelio estratificado plano. Con la acción continuada de los tóxicos nocivos en el humo del tabaco, a partir del tejido metaplásico puede originarse tejido tumoral maligno; la forma más frecuente del cáncer de las vías respiratorias es el carcinoma espinocelular o epidermoide (del epitelio estratificado plano).

2.9.2 Muerte celular

Regularmente, también se encuentran en los tejidos normales células dañadas y destruidas. Estas células exhiben un núcleo obvio. Las 2 formas de muerte celular son la necrosis y la apoptosis.

Necrosis Con el término necrosis se designa la muerte celular que es causada por daño exógeno irreversible. Las características generales son la tumefacción celular, la desnaturalización de las proteínas citoplasmáticas, la destrucción de los orgánulos y las modificaciones nucleares típicas, que se deben a la degradación inespecífica del DNA y pueden cursar con patrones diferentes:

- retracción y aumento de la basofilia (picnosis)
- disminución y pérdida de la basofilia (cariolisis)
- fragmentación del núcleo picnótico (cariorrexis).

El núcleo desaparece en general luego de 1-2 días. La desnaturalización de las proteínas conduce a un aumento de la eosinofilia del citoplasma.

Apoptosis La apoptosis es la muerte celular "programada", la cual aparece en el curso de procesos fisiológicos (y también patológicos), por ejemplo:

- durante la embriogénesis y la organogénesis
- en los procesos de cambio o involución dependientes de hormonas, por ejemplo, los procesos de degradación del endometrio durante el ciclo menstrual o la involución de las glándulas mamarias luego del destete
- en la eliminación de células maduras, por ejemplo, en las puntas de las vellosidades intestinales
- en la eliminación de linfocitos T autorreactivos en el timo.

El citoplasma de estas células es eosinófilo, se activan endonucleasas, la heterocromatina característicamente se condensa en grumos gruesos periféricos y, por último, el núcleo se desintegra (**Fig. 2.88**, **Fig. 2.89**, **Fig. 2.90**). Las células se retraen y liberan fragmentos de citoplasma periféricos (cuerpos apoptósicos) que se fagocitan. El citoesqueleto se degrada. En el entorno de estas células no ocurre reacción inflamatoria. La apoptosis es un proceso complejo; en cada célula hay genes y proteínas propapoptósicos y antiapoptósicos, cuya predominancia conduce a la muerte celular apoptósica (p. ej., el gen *bax*) o la impide (p. ej., el gen *bcl-2*). Las proteínas proapoptósicas activan en particular las caspasas (**Fig. 2.91**). Éstas son las "proteínas efectoras" de la apoptosis. Son cisteína proteasas que degradan estructuras diversas en la célula apoptósica. Los factores tróficos impiden la apoptosis. Se conocen, por ejemplo, las neurotrofinas, a las cuales pertenece, entre otros, el factor de crecimiento nervioso (NGF, del inglés *n*erve *g*rowth *f*actor).

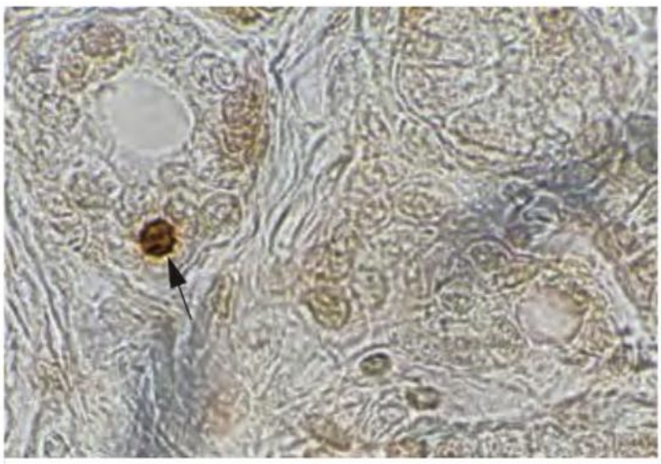

Fig. 2.88 Núcleos celulares apoptósicos (intensamente teñidos de pardo, →) en el epitelio de la glándula mamaria en lactación del elefante africano (*Loxodonta africana*). Reacción de marcaje enzimático TUNEL (*terminal transferase-mediated dUTP nick end-labeling*); 460 ×.

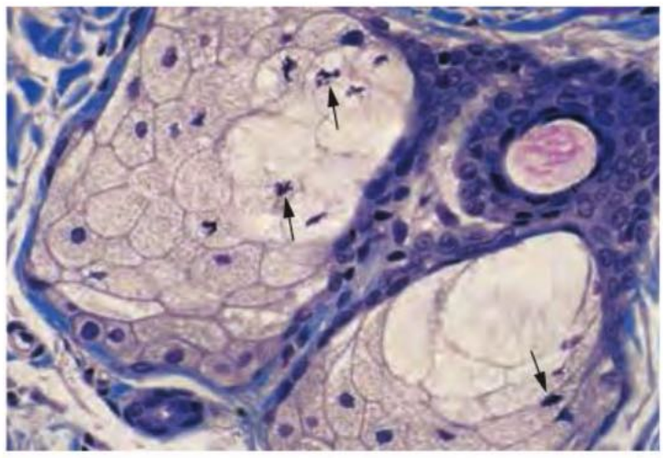

Fig. 2.89 Núcleos celulares en desintegración apoptósica (→) en las células maduras de una glándula sebácea humana. H-E; 500 ×.

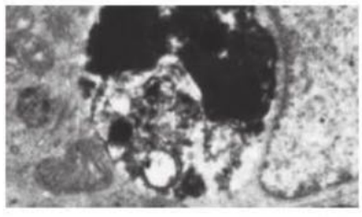

Fig. 2.90 Células apoptósicas de origen experimental en el epitelio de las criptas del intestino delgado.

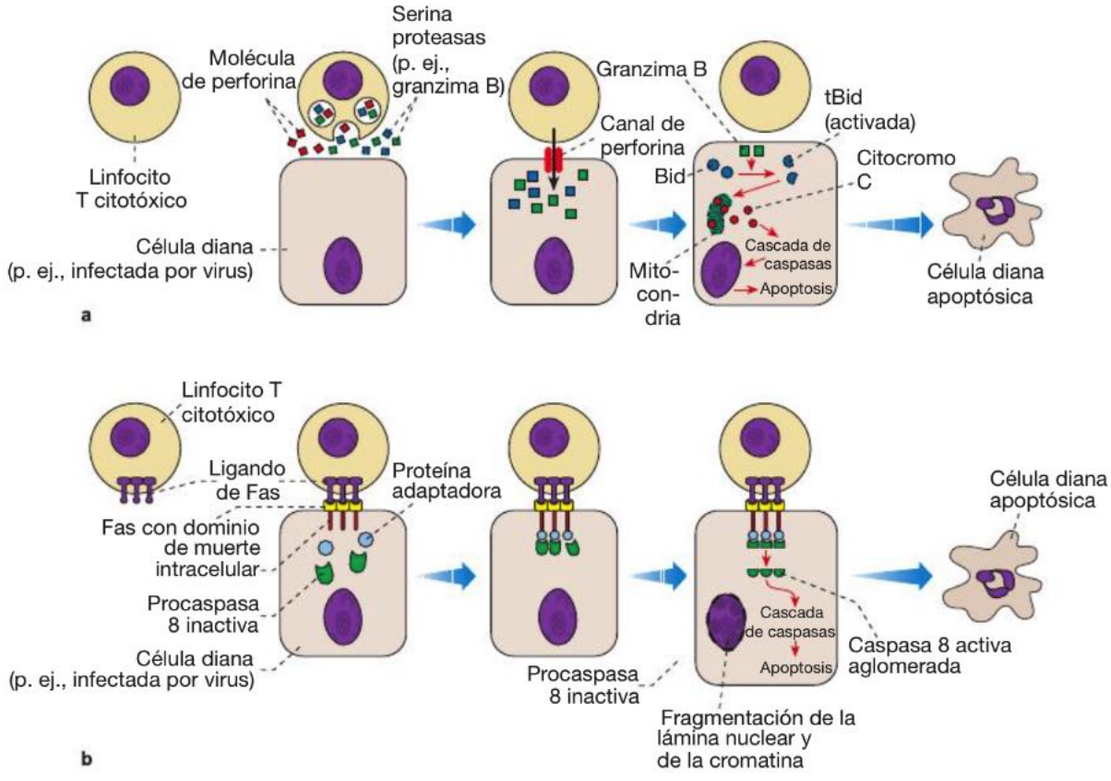

Fig. 2.91 Mecanismos de apoptosis (muerte celular programada). Diversos mecanismos moleculares pueden conducir a la apoptosis.

a: una célula diana infectada por virus es atacada por un linfocito T citotóxico que libera moléculas de perforina (para formar un canal en la membrana de la célula atacada) y proteasas que se introducen en la diana. Aquí activan la proteína Bid, la cual contribuye a la liberación de citocromo c desde las mitocondrias. El citocromo c activa la cascada de las caspasas que conduce a la apoptosis.

b: una célula diana infectada por virus expresa en su superficie un receptor de muerte (Fas) que se activa mediante la unión al ligando de Fas en la superficie de un linfocito T citotóxico. A continuación se pone en marcha la cascada de las caspasas que conduce a la apoptosis.

CAPÍTULO

3 Tejidos

3.1 Tejido epitelial 72
3.1.1 Características generales 72
3.1.2 Epitelios de revestimiento 74
3.1.3 Epitelios glandulares 80
3.1.4 Epitelios sensoriales 90

3.2 Tejido conjuntivo 90
3.2.1 Desarrollo del tejido conjuntivo, mesénquima 90
3.2.2 Fundamentos de la estructura del tejido conjuntivo 91
3.2.3 Células del tejido conjuntivo 92
3.2.4 Matriz extracelular 98
3.2.5 Tejido conjuntivo laxo 104
3.2.6 Tejido conjuntivo denso 104
3.2.7 Tejido conjuntivo reticular 105
3.2.8 Tejido conjuntivo mucoso 105
3.2.9 Tejido conjuntivo fusocelular 105
3.2.10 Formas especiales de tejido conjuntivo 105
3.2.11 Tejido cartilaginoso 105
3.2.12 Tejido óseo 108
3.2.13 Tejido adiposo 121

3.3 Tejido muscular 124
3.3.1 Tejido muscular liso 124
3.3.2 Tejido muscular esquelético 128
3.3.3 Tejido muscular cardíaco 135

3.4 Tejido nervioso 139
3.4.1 Neuroanatomía general 140
3.4.2 Tipos celulares del tejido nervioso 141
3.4.3 Vainas neuróglicas de las prolongaciones neuronales, vainas axónicas 157
3.4.4 Nervios periféricos 163
3.4.5 Sinapsis 166
3.4.6 Sistema nervioso vegetativo 173
3.4.7 Meninges encefálicas y medulares 176

Los tejidos son los componentes estructurales del cuerpo. Según la definición de Wolfgang Bargmann (1906-1976), los tejidos son "asociaciones de células semejantes o con diferenciación similar junto con sus derivados, las sustancias intercelulares". La histología estudia la estructura y la función de estas asociaciones celulares. Desde hace no menos de 100 años, de acuerdo con Albert von Kölliker (1817-1905), se diferencian 4 tejidos básicos, los cuales forman todos los órganos del cuerpo, cada uno en una configuración específica:

- Tejido epitelial (**Cap. 3.1**)
- Tejido conjuntivo, incluido el tejido de sostén (= cartílago y hueso) y el tejido adiposo (**Cap. 3.2**)
- Tejido muscular (**Cap. 3.3**)
- Tejido nervioso (**Cap. 3.4**)

El avance científico ha demostrado que esta división ya no concuerda en todos los aspectos con el estado de la investigación. Por ejemplo, hay coincidencias muy estrechas entre partes de los tejidos conjuntivo y muscular; además, se ha comprobado que el tejido nervioso en los fundamentos de su estructura coincide con el tejido epitelial y que en muchos animales las células musculares son células epiteliales. Pero dado que hasta el momento la división en 4 tejidos básicos ha demostrado ser de utilidad práctica y se ha mantenido como concepto didáctico, también sirve como fundamento para este libro.

3.1 Tejido epitelial

Introducción

Los epitelios son asociaciones celulares muy juntas que forman láminas. Con frecuencia cubren superficies externas e internas o tapizan órganos huecos y entonces reciben el nombre de epitelios de revestimiento o superficiales. Las células epiteliales están unidas por medio de contactos celulares diversos, entre los cuales los desmosomas y las zonulae adhaerentes sirven a la cohesión mecánica y las zonulae occludentes son responsables de la función de barrera de los epitelios. Los filamentos intermedios de los epitelios están compuestos de queratinas. Las células epiteliales tienen una estructura polar, con una región apical que forma la superficie libre y una región basal que limita con el tejido conjuntivo. Las regiones celulares laterales se parecen a las regiones basales (de ahí el término "región basolateral"). Justo por debajo del epitelio hay una lámina basal extracelular, la cual está compuesta por colágeno tipo IV, laminina y proteoglucanos y une el epitelio con el tejido conjuntivo.
En los epitelios glandulares, lo más destacado es la secreción de productos por las células epiteliales. Las glándulas exocrinas y los órganos endocrinos están compuestos por células epiteliales glandulares (secretoras). El modo de secreción característico de estos epitelios es la exocitosis. En forma especial en las glándulas de la piel se utilizan los calificativos ecrino, apocrino y holocrino para el modo de secreción.
Los epitelios sensoriales, por ejemplo el del oído interno, albergan células sensoriales específicas.
Las funciones específicas de los diferentes órganos en su mayoría están a cargo de los epitelios; los epitelios forman el llamado parénquima de los órganos.

3.1.1 Características generales

Células

Estructura polar El tejido epitelial (Fig. 3.1.1, Fig. 3.1.2) consiste en asociaciones celulares compactas. Puede cubrir superficies y formar tubos, túbulos, placas y ovillejos. El espacio intercelular que hay entre las células epiteliales está limitado a hendiduras muy estrechas de unos 20 nm de ancho que por lo general no pueden identificarse con el microscopio óptico. Las células epiteliales contiguas están unidas por medio de diversos contactos celulares bien definidos (**Cap. 2.1.7**). La célula epitelial individual, al igual que la asociación epitelial completa, el epitelio, tiene principalmente una **estructura polar**, es decir que en la célula hay un polo apical (superior) y un polo basal (inferior). El **polo apical** está del lado de la superficie libre y limita, por ejemplo, con la luz de un conducto o de una cavidad, mientras que el **polo basal** limita con el tejido conjuntivo ubicado por debajo del epitelio. Todas las estructuras y las funciones del polo apical también se resumen en el término "región apical". Esta región apical se contrapone a la región basolateral, llamada así porque las características de la membrana celular lateral coinciden ampliamente con las de la membrana celular basal. El límite entre las regiones apical y basolateral es la región de la zonula occludens.

Capilares Los vasos sanguíneos no se introducen en los epitelios aunque pueden invaginarlos en forma más o menos profunda, pero con esto no perforan la lámina basal; sólo en la estría vascular del conducto coclear y en el cuerpo lúteo hay capilares intraepiteliales.

Recambio celular Los epitelios son los primeros tejidos que se forman, tanto desde el punto de vista filogenético (en el curso de la evolución de los organismos) como desde el punto de vista ontogénico (en el curso del desarrollo embrionario).
En los epitelios continuamente mueren células (por lo general, mediante apoptosis, **Cap. 2.9.2**) y al mismo tiempo ocurre una producción continua de células nuevas. La producción y la muerte normalmente están en equilibrio. El origen de las células nuevas está en las células madre, que en los llamados epitelios lábiles forman células nuevas de modo constante, por ejemplo, en el epitelio del tubo digestivo (Fig. 3.1.2) y de las vías respiratorias y en la epidermis. En los epitelios estables, el remplazo celular ocurre en forma lenta, pero en las lesiones se estimula, por ejemplo, en los epitelios renal y hepático.

Parénquima y estroma En la mayoría de los órganos, las células epiteliales son las portadoras específicas de la función correspondiente, por ejemplo, en el pulmón, el hígado, el páncreas y el riñón. Estos epitelios reciben el nombre de **parénquima** de estos órganos, mientras que el tejido conjuntivo portador de los vasos y los nervios en los órganos correspondientes forma la **estroma**.

Nota Epitelios: asociaciones celulares compactas, estructura polar.

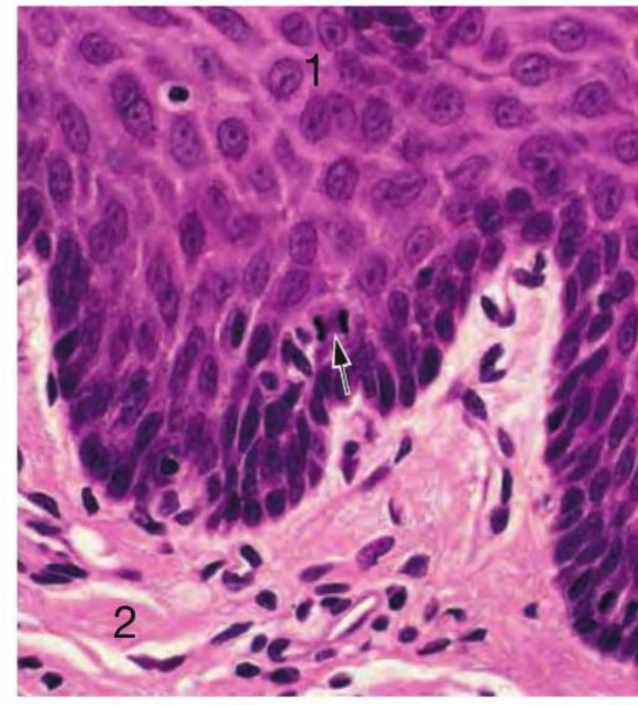

Fig. 3.1.1 Tejido epitelial (1) con figura mitótica en telofase (→) un poco por encima del estrato basal; **2** tejido conjuntivo subepitelial. Esófago, ser humano; H-E; 500 ×.

Lámina basal-membrana basal

Estructura En la base de los epitelios se forma una lámina basal (extracelular) delgada, de 50 a 150 nm de espesor (Fig. 3.1.2), a través de la cual las células epiteliales están unidas al tejido conjuntivo subepitelial. En esencia la lámina basal es producida por el epitelio mismo y sus componentes son:

- **Colágeno tipo IV:** éste es un colágeno no fibrilar que forma una red molecular aplanada y flexible. Hay diversas isoformas específicas de tejido y está unido sobre todo a la laminina.
- **Laminina:** durante el desarrollo, la laminina es la primera molécula decisiva y largamente dominante de la lámina basal. Esta glucoproteína grande está compuesta por 3 cadenas polipeptídicas. La molécula completa tiene una configuración cruciforme asimétrica. Hay varias isoformas de la laminina y la típica de la lámina basal es la laminina-1. Ésta contiene varios dominios funcionales. Se une al perlecano, al nidógeno y a 2 o más proteínas receptoras de laminina pertenecientes a la familia de las integrinas situadas en la membrana celular. En las células musculares esqueléticas, otro receptor de membrana para la laminina es el distroglucano. Además, las moléculas de laminina están unidas entre sí y forman una malla laxa.
- **Nidógeno y perlecano:** el nidógeno (= entactina) es una glucoproteína, mientras que el perlecano es un proteo-

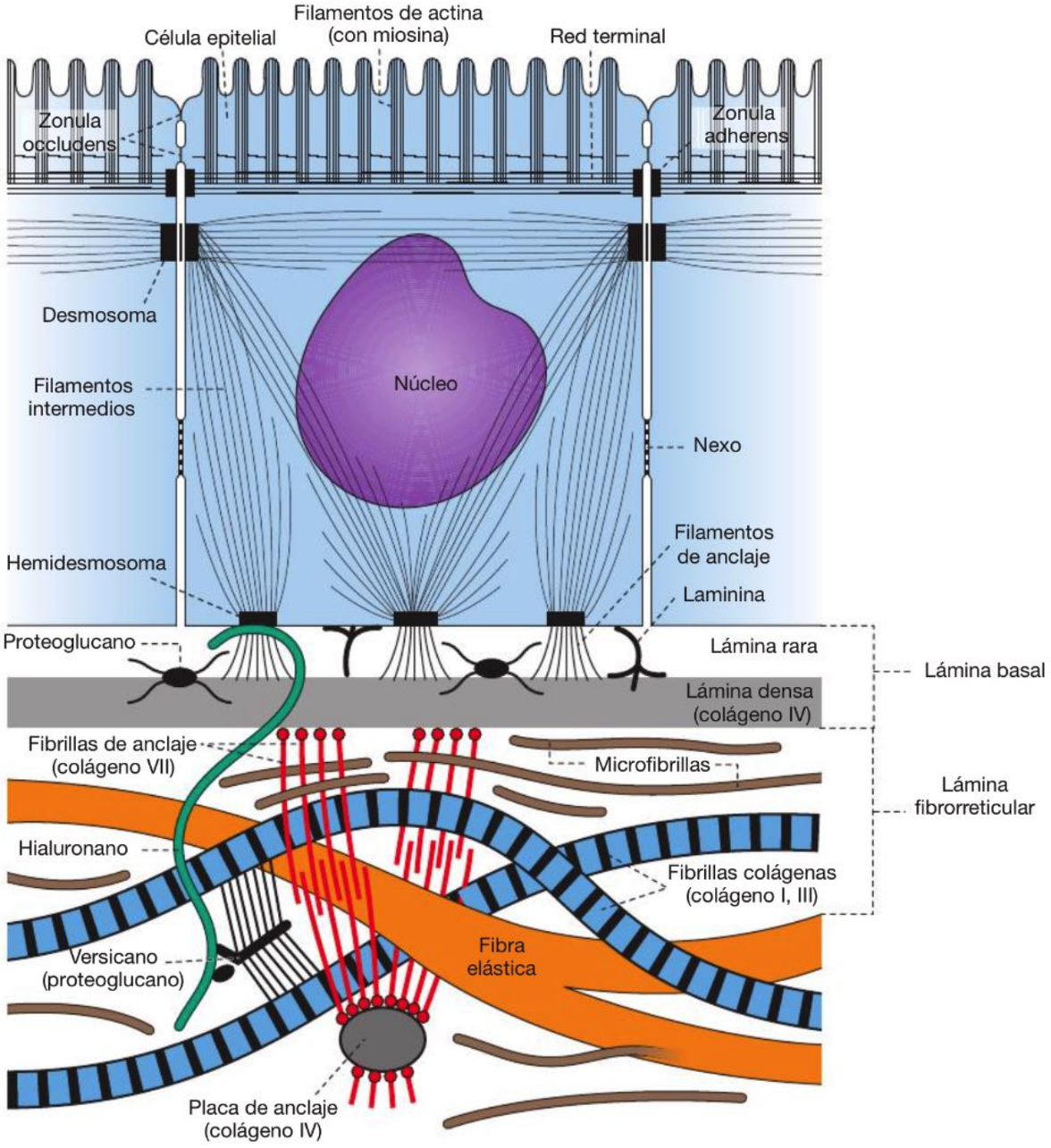

Fig. 3.1.2 Epitelio. Representación esquemática de las células epiteliales, la lámina basal epitelial y el tejido conjuntivo subepitelial con algunos de los muchos componentes macromoleculares. La lámina basal y, de límites menos nítidos, la lámina fibrorreticular (componentes extracelulares de tejido conjuntivo justo por debajo de la lámina basal) forman la membrana basal visible con el microscopio óptico. Las microfibrillas de fibrillina aparecen solas –por ejemplo, como componentes de la lámina fibrorreticular– o como componentes de las fibras elásticas (**Fig 3.2.19**). Otro tipo de microfibrilla está compuesto por colágeno tipo VI. (De [1])

glucano. Ambos se unen tanto a la laminina como al colágeno tipo IV, de modo que se forma un fieltro molecular complejo. El perlecano contiene heparán sulfato, por lo cual porta cargas eléctricas negativas.

En los preparados para la microscopia electrónica de transmisión se distinguen la lámina rara (lámina lúcida) y la lámina densa:
- **Lámina densa:** contiene colágeno tipo IV, laminina, nidógeno y perlecano. El colágeno tipo IV constituye el componente mecánico importante de esta alfombra molecular.
- **Lámina rara:** está compuesta sobre todo por partes de las moléculas de laminina, integrinas y colágeno tipo XVII.

Funciones Una lámina basal es una estructura limítrofe de unión y de separación entre el epitelio y el tejido conjuntivo; impiden, por ejemplo, el contacto entre los fibrocitos y las células epiteliales, pero no evitan que los macrófagos y los linfocitos se introduzcan en los epitelios. En los glomérulos del riñón, la lámina basal es una estructura de filtración importante. Cumple un papel relevante en la curación de las heridas, la migración de las células epiteliales y el mantenimiento de la polaridad epitelial. Además, algunas láminas basales rodean los adipocitos, las células musculares y las células de Schwann. En la superficie del SNC, los astrocitos forman una lámina basal.

Lámina fibrorreticular El tejido conjuntivo situado justo debajo de la lámina basal contiene componentes especiales, por ejemplo colágeno tipo III y tipo VII, así como microfibrillas de fibrillina o colágeno tipo VI, y se define como lámina fibrorreticular. En especial la lámina fibrorreticular se encarga de la unión mecánica entre el tejido conjuntivo más profundo y el epitelio, así como su lámina basal.

Membrana basal La lámina basal y la lámina fibrorreticular no pueden identificarse separadamente con el microscopio óptico, sino que forman una línea común que recibe el nombre de membrana basal. En consecuencia, membrana basal es un concepto de la microscopia óptica. La membrana basal puede tornarse visible con la ayuda de la reacción de PAS (ácido peryódico-reactivo de Schiff, **Fig. 1.6**). Una membrana basal gruesa en particular, por ejemplo, la que está bajo el epitelio de las vías respiratorias, con frecuencia se denomina "membrana vítrea".

Nota
- **Lámina basal:** capa producida por el epitelio que puede identificarse con el microscopio electrónico; compuesta por lámina rara y lámina densa.
- **Membrana basal:** "combinación" microscópica óptica de la lámina basal y la lámina fibrorreticular, que ya pertenece al tejido conjuntivo.

Correlación clínica La proliferación incontrolada y maligna de las células epiteliales conduce a la formación de **carcinomas**. Por consiguiente, los carcinomas siempre están compuestos por células epiteliales. En cambio, las proliferaciones malignas de células del tejido conjuntivo se denominan **sarcomas**.

Se diferencian 3 grandes grupos de epitelios:
- Epitelios de revestimiento
- Epitelios glandulares
- Epitelios sensoriales

3.1.2 Epitelios de revestimiento

Los epitelios de revestimiento (epitelios superficiales) tapizan superficies externas e internas, es decir, cubren la superficie externa del cuerpo y revisten el interior de los órganos huecos, por ejemplo, intestino, vías respiratorias y vejiga urinaria. Su base está apoyada sobre el tejido conjuntivo. Los epitelios de revestimiento se clasifican de acuerdo con diversos criterios: según la forma de las células (planas, cúbicas, cilíndricas), según la cantidad de estratos y según otros criterios especiales (**Fig. 3.1.3**, **Cuadro 3.1.1**).

Cuadro 3.1.1 Clasificación y ubicación de las diferentes formas de los epitelios de revestimiento. (De [1])

Plano	Simple	Sobre todo mesotelio y endotelio, epitelio posterior de la córnea, etc.
	Estratificado	• queratinizado, epidermis • no queratinizado, p. ej., en la cavidad bucal, la vagina, la córnea, el esófago
Cúbico (= isoprismático)	Simple	Epitelio de muchos conductos excretores pequeños, epitelio superficial del ovario, epitelio folicular tiroideo, epitelio de muchos túbulos renales, epitelio amniótico, etc.
Cilíndrico	Simple	• con cinocilios: trompa uterina, útero • sin cinocilios: todo el tubo digestivo (excepto el esófago), vesícula biliar
	Estratificado	poco frecuente: fórnix del saco conjuntival, partes de la uretra masculina
	Seudoestratificado	• sin cinocilios: segmentos determinados de conductos excretores glandulares (poco frecuente) • con cinocilios: vías respiratorias • con estereocilios: conducto del epidídimo, conducto deferente
Epitelio de transición		Espesor variable según el estado de distensión, pero siempre estratificado; la capa celular apical consiste en células de cubierta poliploides grandes, en parte, binucleadas: pelvis renal, uréter, vejiga

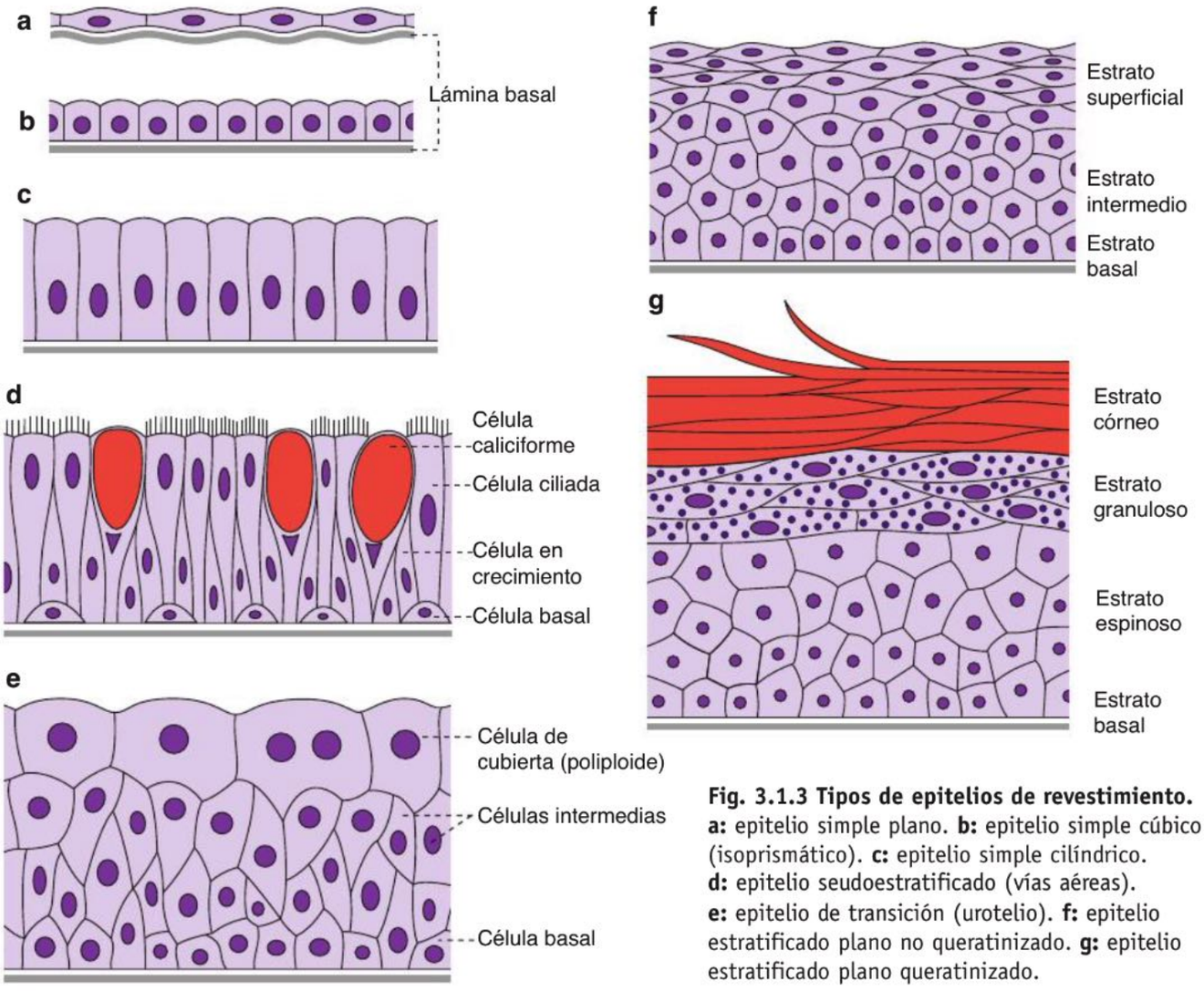

Fig. 3.1.3 Tipos de epitelios de revestimiento. **a:** epitelio simple plano. **b:** epitelio simple cúbico (isoprismático). **c:** epitelio simple cilíndrico. **d:** epitelio seudoestratificado (vías aéreas). **e:** epitelio de transición (urotelio). **f:** epitelio estratificado plano no queratinizado. **g:** epitelio estratificado plano queratinizado.

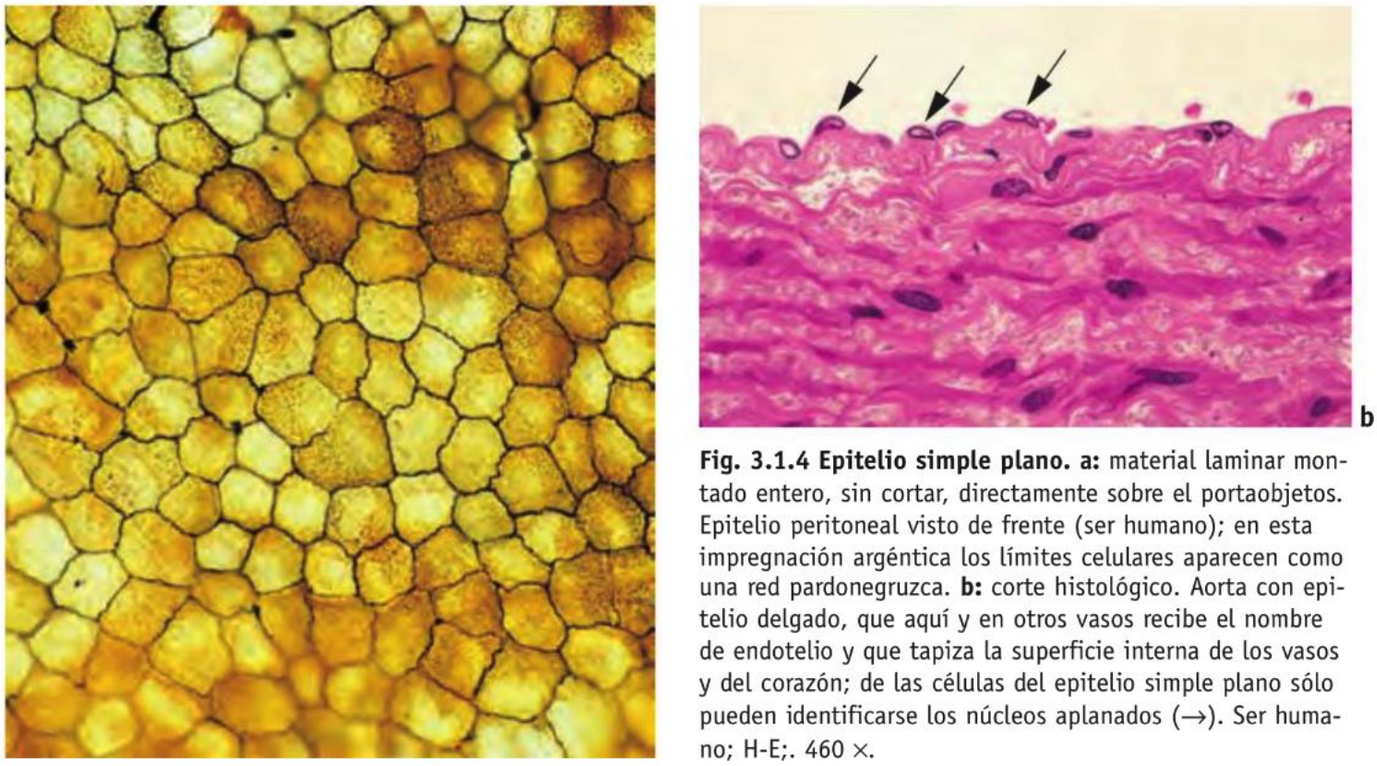

Fig. 3.1.4 Epitelio simple plano. **a:** material laminar montado entero, sin cortar, directamente sobre el portaobjetos. Epitelio peritoneal visto de frente (ser humano); en esta impregnación argéntica los límites celulares aparecen como una red pardonegruzca. **b:** corte histológico. Aorta con epitelio delgado, que aquí y en otros vasos recibe el nombre de endotelio y que tapiza la superficie interna de los vasos y del corazón; de las células del epitelio simple plano sólo pueden identificarse los núcleos aplanados (→). Ser humano; H-E;. 460 ×.

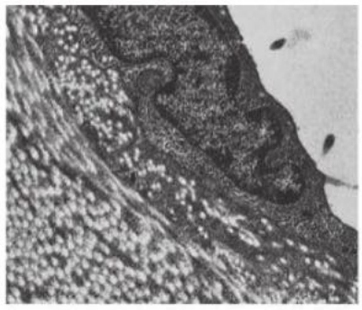

Fig. 3.1.5 Epitelio simple plano.

Nota En todos los epitelios estratificados rige la definición según la forma de las células del estrato más superficial. Por ejemplo, si éste consiste en células planas, el epitelio se denomina estratificado plano, aunque las células en situaciones más profundas sean cúbicas, poliédricas o incluso cilíndricas.

Epitelios planos

Características de los epitelios planos son las células aplanadas, las cuales son más anchas que altas. Los epitelios planos pueden ser simples (una sola capa) o estratificados (dos capas o más) (**Cuadro 3.1.1**).

Epitelios simples planos

Los epitelios simples planos están compuestos por una sola capa fina de células epiteliales planas, de las cuales a menudo sólo puede identificarse el núcleo aplanado en los preparados histológicos (**Fig. 3.1.4**, **Fig. 3.1.5**). El contacto intercelular de mayor importancia funcional es la zonula occludens, con frecuencia permeable (con 2-3 crestas de cierre).

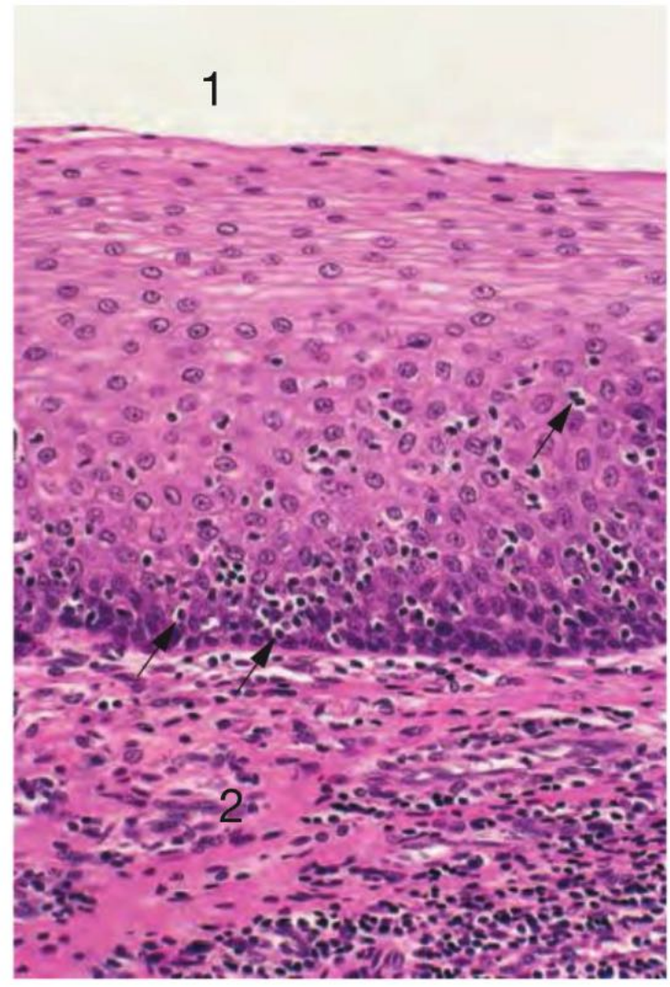

Fig. 3.1.6 Epitelio estratificado plano no queratinizado. **1** Luz; → linfocitos que se han introducido en el epitelio; **2** tejido conjuntivo subepitelial. Conducto anal, ser humano; H-E; 260 ×.

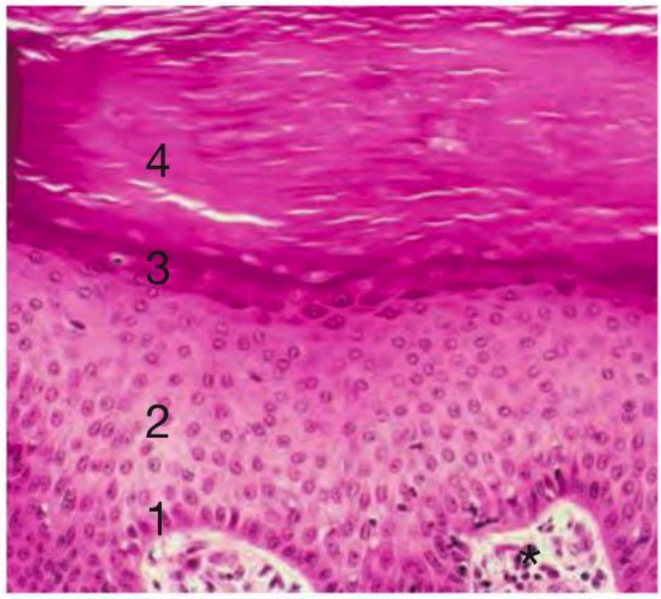

Fig. 3.1.7 Epitelio estratificado plano queratinizado. **1** Estrato basal; **2** estrato espinoso; **3** estrato granuloso; **4** estrato córneo; * tejido conjuntivo subepitelial. Palma de la mano, ser humano; H-E; 160 ×.

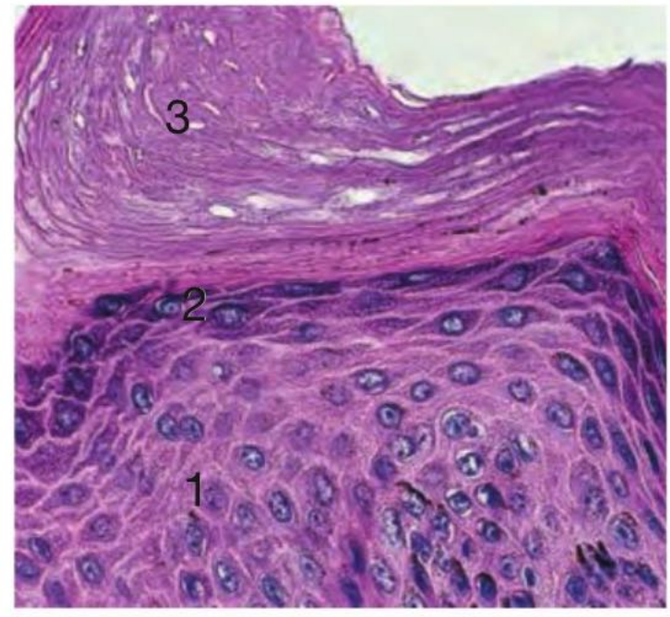

Fig. 3.1.8 Epitelio estratificado plano queratinizado, más aumento. **1** Estrato espinoso (en parte, los queratinocitos contienen gránulos de pigmento); **2** estrato granuloso; **3** estrato córneo. Palma de la mano, ser humano; H-E; 500 ×.

Ubicación El epitelio simple plano está en la capa más interna del corazón y reviste la superficie interna de los vasos sanguíneos y linfáticos; forma el epitelio interno (posterior) de la córnea; provee el revestimiento interno de las cavidades naturales del cuerpo y tapiza la superficie de los alvéolos pulmonares. El epitelio simple plano del sistema cardiovascular recibe el nombre de **endotelio**; el de las cavidades corporales se denomina **mesotelio** o, según la cavidad, **epitelio peritoneal**, **pericárdico** o **pleural**.

Epitelios estratificados planos

Los epitelios planos también pueden ser estratificados, en los cuales sólo la capa más superficial está compuesta de células epiteliales planas (las células más profundas son cúbicas, cilíndricas bajas o poliédricas). Se distinguen dos epitelios estratificados planos: no queratinizado y queratinizado.

Epitelio estratificado plano no queratinizado

Estratos celulares Está formado por 5-6 (epitelio anterior de la córnea) o hasta cerca de 20 capas celulares. En la región basal, las células son cúbicas o cilíndricas, mientras que en la región apical están aplanadas. La capa más profunda se conoce como estrato basal; las capas medias reciben el nombre de estrato intermedio; las capas más apicales se denominan en conjunto estrato superficial. Las mitosis se encuentran en los estratos basal e intermedio.

Características El núcleo celular cambia al mismo tiempo que se modifica la forma de las células. En el estrato basal es redondeado u oval y eucromático. En las capas celulares más superficiales se aplana y muestra heterocromatina abundante; en ocasiones incluso puede desintegrarse, pero permanece identificable hasta en la capa más superficial (**Fig. 3.1.6**).
Las células están unidas por medio de una gran cantidad de desmosomas (**Cap. 2.1.7**) y tienen filamentos de queratina en abundancia; los estratos celulares intermedios y superficiales contienen mucho glucógeno, que probablemente sirva en general para la nutrición de las células y que luego de la descamación de las células más superficiales del epitelio de la vagina y de la fosa navicular del pene nutre bacterias especiales (*Lactobacillus acidophilus*) productoras de ácido láctico (**Cap. 13.3.5**). Sus membranas celulares con frecuencia son onduladas. El espacio intercelular de los estratos celulares superficiales está sellado mediante lípidos, de modo que aquí se forma una barrera contra la difusión.

Ubicación Epitelio anterior (externo) de la córnea, cavidad bucal, esófago, vagina, conducto anal (parcialmente).

Epitelio estratificado plano queratinizado

Estratos celulares En el epitelio estratificado plano queratinizado, las capas celulares más superficiales están compuestas por células muertas queratinizadas que han perdido el núcleo y han sufrido aplanamiento, lo cual provee protección mecánica y protege contra la desecación. La capa más superficial se llama estrato córneo. El epitelio estratificado plano queratinizado es el epitelio característico de la piel (la epidermis, **Cap. 16.1**). De basal a apical, las capas del epitelio estratificado plano queratinizado se llaman (**Fig. 3.1.7**, **Fig. 3.1.8**):

- estrato basal
- estrato espinoso
- estrato granuloso
- estrato lúcido (sólo en la piel gruesa)
- estrato córneo.

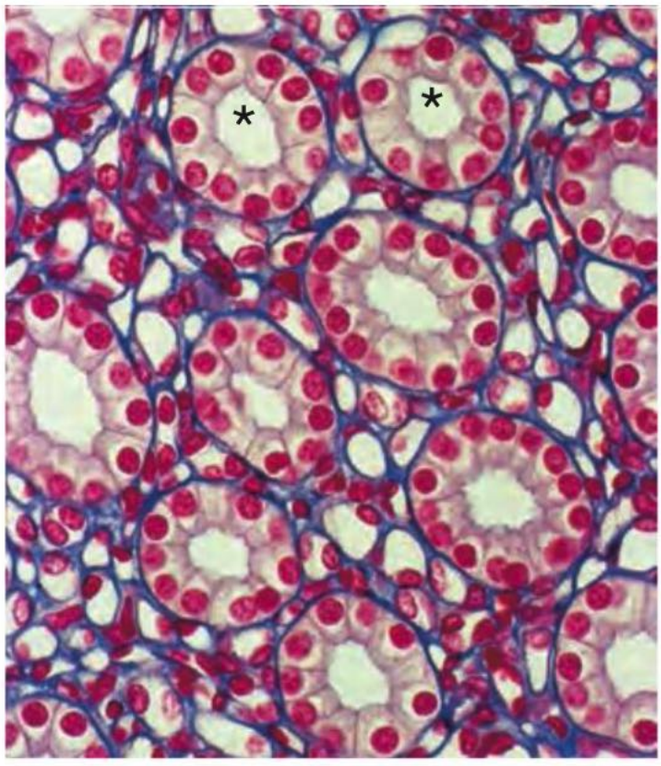

Fig. 3.1.9 Epitelio casi cúbico. Túbulos colectores (*) del riñón. Gato; Azan; 500 ×.

Ubicación La epidermis completa es un epitelio estratificado plano queratinizado.

Estrato basal La capa celular basal (estrato basal) está apoyada sobre la lámina basal y está compuesta por células alargadas o casi cúbicas. Éstas emiten finas prolongaciones celulares de orientación basal ("pedículos radiculares o raicillas"), que poseen hemidesmosomas y sirven para la fijación mecánica a la lámina basal y el tejido conjuntivo. En el estrato basal, por encima de las papilas dérmicas, hay células madre de las cuales parte la renovación de este epitelio. Los componentes característicos de todas las células epiteliales de la epidermis son los fascículos abundantes de filamentos de queratina que están anclados en desmosomas poderosos.

Estrato espinoso El estrato basal se continúa con el estrato espinoso. Sus células son poliédricas y forman muchos micropliegues y microvellosidades que se extienden dentro del espacio intercelular. Estas células poseen grandes cantidades de filamentos de queratina y están unidas por desmosomas abundantes que la mayor parte de las veces se encuentran en prolongaciones celulares cortas y redondeadas ("células espinosas" o "espinocitos") (**Fig. 2.21**, **Fig. 2.23**). Los espacios intercelulares están un tanto ensanchados y contienen una gran cantidad de hialuronano y agua.

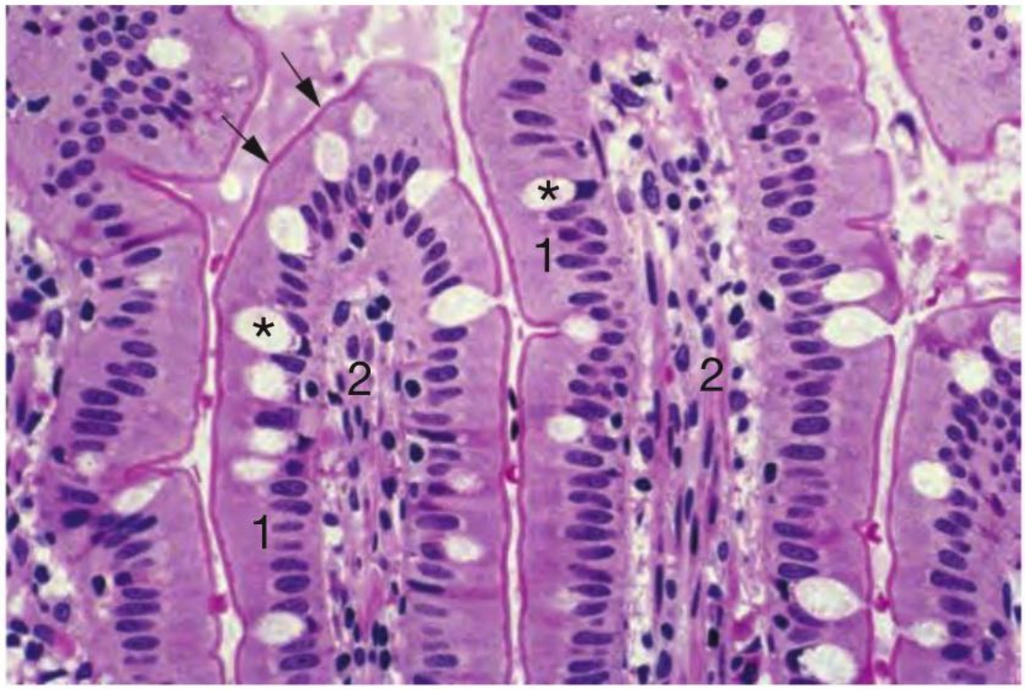

Fig. 3.1.10 Epitelio simple cilíndrico (1). * Células caliciformes llenas de moco; → chapa estriada de las células epiteliales absortivas; **2** tejido conjuntivo (lámina propia) con células musculares lisas de las vellosidades intestinales. Intestino delgado, ser humano; inclusión en plástico; H-E; 380 ×.

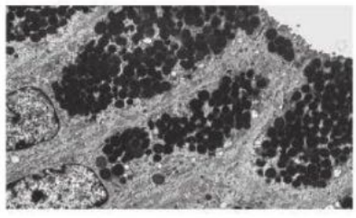

Fig. 3.1.11 Epitelio simple cilíndrico.

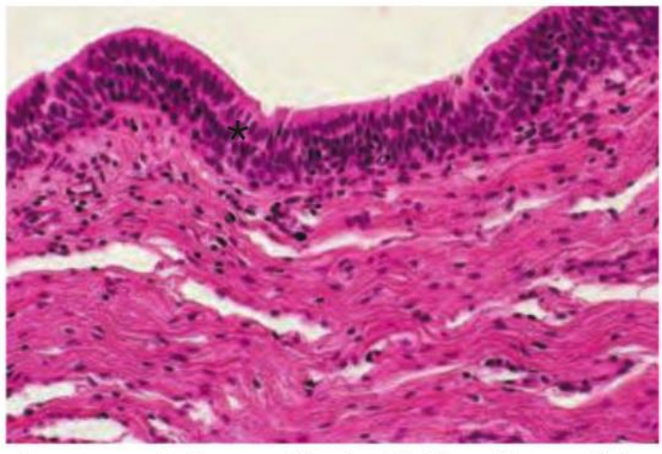

Fig. 3.1.12 Epitelio estratificado cilíndrico (*). Las células cilíndricas más superficiales son el motivo de la clasificación especial de este epitelio. Uretra, ser humano; H-E; 250 ×.

El estrato basal y el estrato espinoso se conocen en conjunto con el nombre de **estrato germinativo**, dado que en ambos pueden aparecer figuras mitóticas.

Estrato granuloso Sobre el estrato espinoso sigue una capa de células fusiformes, aplanadas, todavía con núcleo, que están llenas de inclusiones basófilas (**Fig. 3.1.8**), los llamados gránulos de queratohialina. Estos gránulos son el primer signo morfológico de la queratinización (**Cap. 16.1**). Además, la capa celular contiene cuerpos laminares lipídicos. Esta capa típica en particular del epitelio estratificado plano queratinizado recibe el nombre de estrato granuloso a causa de sus gránulos de queratohialina; no aparece en el epitelio estratificado plano no queratinizado.

Estrato lúcido El estrato lúcido es una capa de transición entre el estrato granuloso y el estrato córneo. La transición entre las células, todavía vivas, del estrato granuloso y las células muertas del estrato córneo ocurre con mucha rapidez, sin que los núcleos degradados y ni tampoco los orgánulos disueltos dejen huella alguna. En la pérdida de los núcleos y los orgánulos participan mecanismos apoptósicos. Esta capa sólo se identifica en la piel gruesa.

Estrato córneo El estrato córneo siguiente está compuesto por células muertas, carentes de núcleo y orgánulos, que todavía se encuentran unidas por desmosomas y que sólo contienen filamentos de queratina y una matriz proteica. Los espacios intercelulares del estrato córneo están llenos de lípidos específicos que repelen el agua y provienen de los cuerpos laminares del estrato granuloso.

Epitelios cúbicos

En el cuerpo humano los epitelios cúbicos en su mayoría son simples. El largo y el ancho de las células epiteliales individuales son casi iguales. Las células están unidas por medio de contactos celulares diversos (zonula occludens, zonula adherens, nexos y desmosomas). En el corte los núcleos se ven redondeados (**Fig. 3.1.9**).

Ubicación Muchos conductos excretores pequeños de glándulas exocrinas, glándula tiroides del adulto, túbulos renales, conductos colectores pequeños del riñón, plexo coroideo, epitelio pigmentario de la retina, epitelio anterior del cristalino, epitelio amniótico.

Epitelios cilíndricos

Características

Los epitelios cilíndricos están compuestos por células altas, cuyo largo es mayor que su ancho (**Fig. 3.1.10**, **Fig. 3.1.11**).

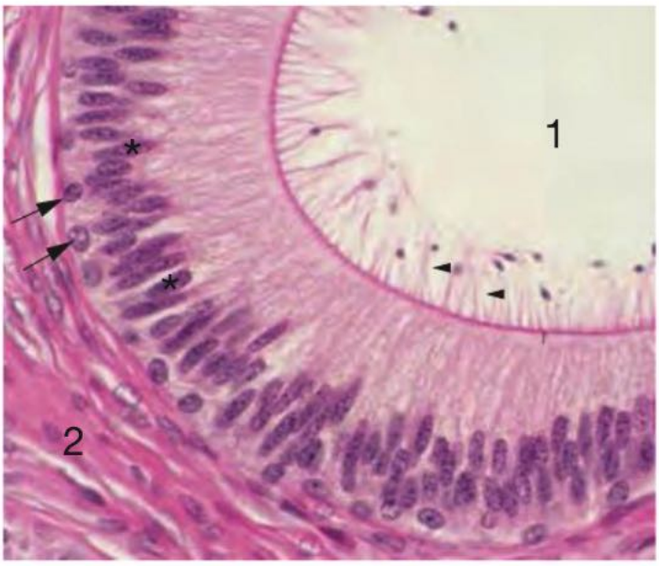

Fig. 3.1.13 Epitelio seudoestratificado cilíndrico (biseriado) con estereocilios. 1 Luz del conducto; * núcleos de las células epiteliales cilíndricas diferenciadas; → células basales; ► estereocilios; **2** tejido conjuntivo subepitelial. Junto a los estereocilios hay espermatozoides individuales (motas ovaladas pequeñas). Conducto del epidídimo, ser humano; H-E; 500 ×.

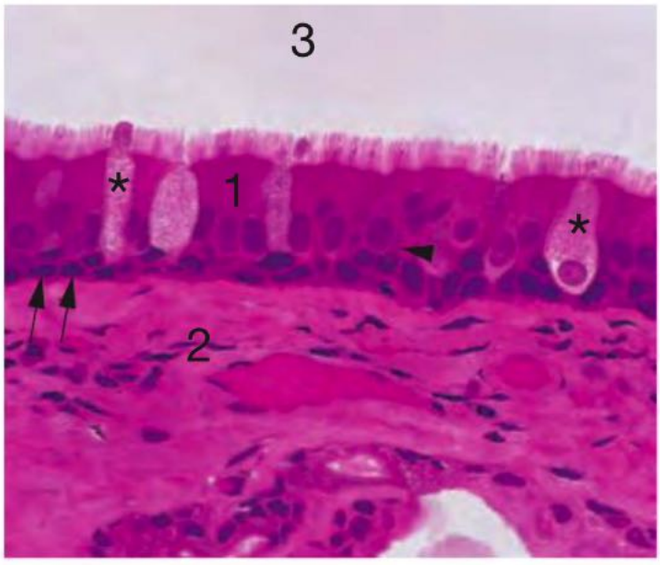

Fig. 3.1.14 Epitelio seudoestratificado cilíndrico (multiseriado) con cinocilios y células caliciformes. Las células cilíndricas diferenciadas poseen cinocilios (células ciliadas, **1**) que se originan en cuerpos basales. * Células caliciformes; → células basales; ► célula intermedia en crecimiento; **2** tejido conjuntivo subepitelial; **3** luz. Epitelio de la mucosa de la tráquea, mono Rhesus; inclusión en plástico; H-E; 500 ×.

También se conocen como **epitelios columnares** y en su mayoría son simples (**Cuadro 3.1.1**). El núcleo de las células epiteliales cilíndricas es ovalado, con su eje mayor paralelo al eje celular mayor. Las células están unidas por contactos celulares diversos (zonula occludens, zonula adherens, nexos y desmosomas). A menudo poseen diferenciaciones apicales características, como microvellosidades o cinocilios (**Fig. 2.12**, **Fig. 2.14**). En los epitelios cilíndricos con frecuencia aparecen tipos celulares diferentes.

Ubicación

- Epitelios simples cilíndricos: mucosa del estómago, del intestino delgado, del intestino grueso, de la vesícula biliar, de la trompa uterina y del útero; algunos conductos excretores mayores de glándulas; vías respiratorias periféricas; conductos colectores mayores; a menudo el epéndimo.
- Epitelios estratificados cilíndricos (infrecuentes): segmento medio de la uretra (**Fig. 3.1.12**), fórnix del saco conjuntival.

Formas especiales

Epitelio seudoestratificado En los epitelios seudoestratificados aparecen células de tamaños diferentes; todas están apoyadas sobre la lámina basal pero sólo algunas alcanzan

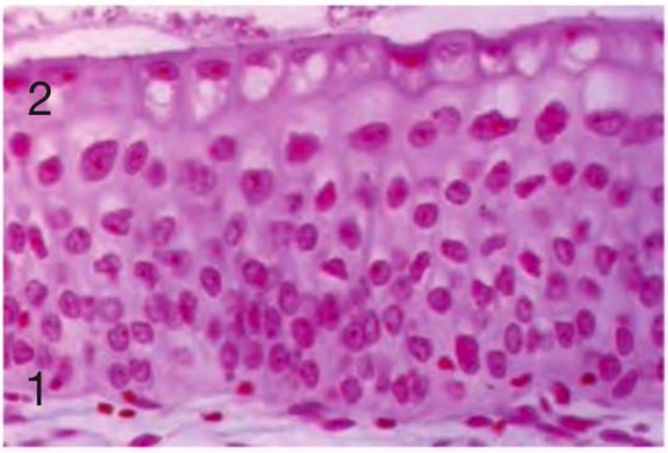

a

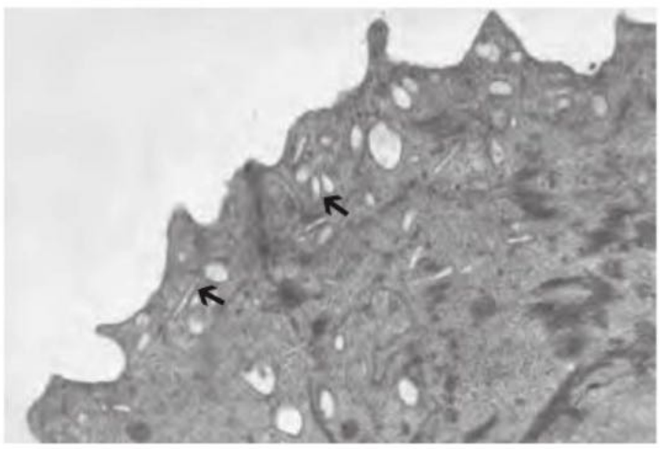

b

Fig. 3.1.15 Epitelio de transición. a: epitelio de transición no distendido de la pelvis renal. **1** Capa basal de células epiteliales; **2** capa apical de células epiteliales. Ser humano; Azan; 450 ×. **b:** microfotografía electrónica de la región apical de una célula de cubierta del epitelio de transición con vesículas de reserva (→). Rata; 18.000 ×.

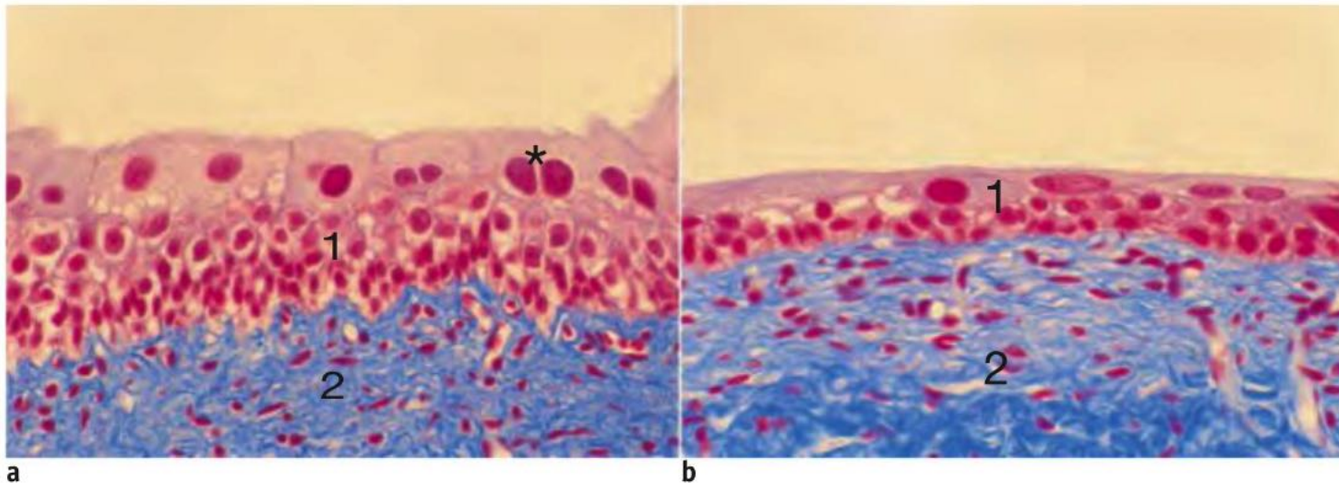

a b

Fig. 3.1.16 Epitelio de transición en diferentes estados de distensión (vejiga urinaria, tanrec [(*Echinops telfairi*]). **a:** epitelio no distendido (**1**); * célula de cubierta binucleada; **2** tejido conjuntivo subepitelial. Azan; 450 ×. (Preparado gentileza del profesor doctor H. Künzle, Munich) **b:** epitelio distendido (**1**) y tejido conjuntivo subepitelial (**2**). Tricrómica de Masson; 500 ×. (Preparado gentileza del profesor doctor H. Künzle, Munich)

la superficie libre (**Fig. 3.1.3d**). Da la impresión de que en el epitelio están superpuestas al menos 2 hileras de núcleos (biseriado), aunque en general hay más (multiseriado). Los núcleos de la hilera más superficial pertenecen a células cilíndricas maduras que se extienden desde la base hasta la superficie del epitelio. Los de las hileras intermedias les corresponden a células en crecimiento que aún no están diferenciadas por completo. Los núcleos de la hilera basal pertenecen a las células basales pequeñas, las cuales sirven sobre todo para la regeneración.

Ubicación
- Epitelio seudoestratificado (biseriado) del conducto del epidídimo (**Fig. 3.1.13**): en la región basal se encuentran células de reserva pequeñas, redondeadas u ovales; la gran mayoría de las células es cilíndrica y se extiende desde la lámina basal hasta la luz del conducto.
- Epitelio seudoestratificado (multiseriado) de las vías aéreas (epitelio respiratorio, **Fig. 3.1.14**): en este epitelio las células epiteliales maduras altas son células ciliadas o células caliciformes.

Epitelio de transición (urotelio) Este epitelio estratificado (con 3 a 8 capas) y, en parte, también seudoestratificado, en especial en mamíferos pequeños, aparece en las vías urinarias (**Cuadro 3.1.1**). Estos órganos pueden contener un volumen variable y su pared es capaz de distenderse. El urotelio puede adaptarse a los diferentes estados de distensión y en el estado no distendido (**Fig. 3.1.15**) es obviamente más alto que en el estado distendido (**Fig. 3.1.16**). Esta capacidad de distensión se corresponde con muchas adaptaciones especiales (p. ej., reservas de membrana). Es característica la capa apical de cierre formada por células muy grandes, algunas binucleadas, llamadas **células de cubierta** (**Fig. 3.1.16**). La membrana apical de estas células, resistente en particular, contiene en su hojuela externa abundantes placas firmes compuestas por la proteína uroplaquina, que le imparte a la membrana una estructura asimética: la hojuela externa es más gruesa que la hojuela interna. Entre las placas se encuentra la membrana flexible normal. En el estado no distendido, la mayoría de las células del epitelio de transición son cilíndricas, incluso, parcialmente, las células de cubierta. En el estado distendido, todas las células se aplanan en forma considerable. En el citoplasma apical (sólo) de las célula de cubierta hay muchas vesículas aplanadas ("discoides") (**Fig. 3.1.15b**) cuya membrana también contiene placas. Estas vesículas constituyen una reserva de membrana para la membrana celular apical: en la distensión migran hacia la superficie apical y se incorporan en la membrana apical; cuando disminuye la distensión vuelven a almacenarse en el citoplasma regiones de la membrana apical por medio de un proceso de endocitosis especial. Un fenómeno notable es que las células basales son diploides, las células intermedias son tetraploides y las células de cubierta apicales son octaploides. En la región apical las células de cubierta están unidas por zonulae occludentes, zonulae adhaerentes y desmosomas. Las células profundas se encuentran unidas por desmosomas. También hay nexos aislados.

Ubicación Vías urinarias: cálices renales, pelvis renal, uréter, vejiga, segmento proximal de la uretra.

En el **Cuadro 3.1.1** se mencionan características importantes de los epitelios de revestimiento y en el **Cuadro 3.1.2** se ofrece un listado de órganos cuya superficie tiene epitelios diferentes.

3.1.3 Epitelios glandulares

En muchos epitelios hay células epiteliales glandulares individuales. Los epitelios compuestos exclusivamente o en su mayoría por células glandulares reciben el nombre de epitelios glandulares.

Células glandulares y glándulas

Células glandulares

Las células glandulares sintetizan un producto especial, una **secreción**, y la entregan al exterior (**Fig. 3.1.17**). La secreción –por ejemplo, las enzimas digestivas, el moco, las hormonas y la leche– cumple sus funciones fuera de la célula glandular. Los procesos de la síntesis del producto de

Cuadro 3.1.2 Regiones del cuerpo con epitelios diversos en la superficie. (De [1])

Región	Transición epitelial	Componentes del soporte hístico central
Labio	Epitelio estratificado plano queratinizado (epidermis) con estructuras anexas → epitelio estratificado plano no queratinizado	Tejido muscular esquelético (músculo orbicular de la boca)
Úvula	Epitelio estratificado plano no queratinizado → epitelio seudoestratificado cilíndrico ciliado	Tejido muscular esquelético (músculo de la úvula)
Epiglotis	Epitelio estratificado plano no queratinizado → epitelio seudoestratificado cilíndrico ciliado	Cartílago elástico
Párpado	Epitelio estratificado plano queratinizado (sin pelos) → epitelio estratificado plano no queratinizado	Tejido muscular esquelético (músculo orbicular del ojo), placa tarsal, glándulas de Meibomio
Ala nasal	Epitelio estratificado plano queratinizado con glándulas sebáceas "libres" → epitelio estratificado plano queratinizado con pelos (vibrisas) y glándulas → epitelio seudoestratificado cilíndrico ciliado	Cartílago hialino
Oreja	Sin transición epitelial; ambas superficies tienen el mismo epitelio (epitelio estratificado plano queratinizado con estructuras anexas)	Cartílago elástico
Cuello del útero	Epitelio estratificado plano no queratinizado (exocérvix) → epitelio simple cilíndrico (endocérvix)	Tejido muscular liso

secreción y de su excreción no están limitados a las células glandulares típicas, sino que también ocurren en muchísimas otras células, aunque en ellas no tienen una importancia tan destacada. Las secreciones glandulares principalmente se envasan en gránulos (gránulos de secreción), los cuales migran hacia la superficie de la célula, aquí se fusionan con la membrana celular, se abren y eliminan su contenido hacia el exterior (exocitosis).

Células mioepiteliales

Las células mioepiteliales son células contráctiles delgadas o ramificadas, de ubicación basal en el epitelio glandular, que se parecen mucho a células musculares lisas y sirven para exprimir el producto de secreción. Están unidas entre sí por medio de desmosomas y uniones de hendidura (nexos) y se mantienen en conexión con las células secretoras por medio de desmosomas. Tienen una inervación adrenérgica (excepto las células mioepiteliales de la glándula mamaria, dado que ellas reaccionan ante la oxitocina).

Ubicación En las glándulas sudoríparas y odoríferas de la piel, en la glándula mamaria y en las glándulas salivares, así como en las glándulas de las vías respiratorias.

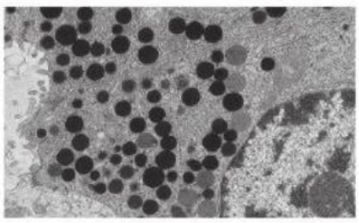

Fig. 3.1.17 Células glandulares exocrinas.

Tipos de glándulas

Si un órgano completo está formado por células glandulares se dice que es una **glándula**. Según el destino del producto de secreción, se distingue entre glándulas exocrinas y endocrinas. Las glándulas que entregan su secreción por medio de un conducto o en forma directa a una superficie interna o externa reciben el nombre de **glándulas exocrinas**. Las glándulas que entregan su secreción a la sangre se denominan **glándulas endocrinas** (**Cap. 11**).

Ubicación

- Glándulas exocrinas:
  por ejemplo, páncreas, glándulas bronquiales, glándula mamaria.
- Glándulas endocrinas:
  por ejemplo, lóbulo anterior de la hipófisis, glándula tiroides (Cap. 11).

Glándulas exocrinas

Las glándulas exocrinas entregan su secreción a superficies internas (p. ej., la superficie intestinal que limita con la luz del órgano) o externas. Pueden clasificarse desde diversos puntos de vista (**Cuadro 3.1.3**), pero no todos los criterios de clasificación son aplicables a cada glándula.

Clasificación según la cantidad y la ubicación de las células secretoras

Glándulas extraepiteliales e intraepiteliales En la mayor parte de los casos las glándulas están compuestas por una gran cantidad de células que se encuentran ubicadas debajo del epitelio de revestimiento y poseen un conducto excretor. Estas glándulas extraepiteliales habitualmente reciben el nombre un tanto simplificador de glándulas exocrinas. Los grupos pequeños de células glandulares que se encuentran asociados con el epitelio de revesti-

Cuadro 3.1.3 Principios de clasificación de las glándulas exocrinas. (De [1])

Criterio morfológico	Clasificación	Ejemplos
Cantidad de las células secretoras en un órgano	Glándulas unicelulares (células glandulares aisladas)	Células caliciformes
	Glándulas multicelulares	Glándulas salivales
Ubicación de las células secretoras con respecto al epitelio superficial	Glándulas intraepiteliales	En el epitelio de la mucosa nasal
	Glándulas extraepiteliales	Todas las glándulas exocrinas grandes
Mecanismo de secreción	Glándulas merocrinas (= por exocitosis) Glándulas ecrinas	La mayor parte de las glándulas exocrinas, glándulas sudoríparas típicas
	Glándulas apocrinas	Glándulas odoríferas, glándula mamaria (también merocrina)
	Glándulas holocrinas	Glándulas sebáceas
Tipo de producto de secreción y morfología de las células secretoras	Glándulas serosas	Parótida, páncreas, glándula lagrimal
	Glándulas mucosas	Glándulas esofágicas, glándulas de Brunner
	Formas mixtas: glándulas seromucosas	Muchas glándulas salivares, glándulas de las vías respiratorias
Forma de los adenómeros secretores	Glándulas tubulares	Criptas colónicas, glándulas endometriales
	Glándulas acinosas	Glándula parótida, páncreas
	Glándulas alveolares	Glándula mamaria
	Forma mixta tubuloacinosa	Glándula submandibular
	Forma mixta tubuloalveolar	En parte, la glándula mamaria en lactación
Distribución y forma de crecimiento (ramificada o no) del sistema de conductos excretores	Glándulas simples (cada adenómero desemboca por medio de un conducto en forma independiente en una superficie epitelial)	Glándulas sudoríparas
	Glándulas ramificadas (varios adenómeros desembocan en un conducto excretor no ramificado)	Glándulas de Brunner
	Glándulas compuestas (los adenómeros secretores desembocan en un sistema de conductos muy ramificados)	Todas las glándulas salivares grandes

miento se denominan glándulas intraepiteliales. Son poco frecuentes y están sobre todo en la mucosa nasal (**Fig. 3.1.18**).

Células caliciformes Las células exocrinas individuales en el epitelio de los intestinos delgado y grueso, así como el de las vías respiratorias, reciben el nombre de células caliciformes. Tienen la forma de una copa o un cáliz con un pie angosto y producen sobre todo moco (**Fig. 3.1.19**). En la base estrecha de la célula está el núcleo relativamente oscuro, el retículo endoplasmático rugoso y el aparato de Golgi, con frecuencia bastante grande (**Fig. 2.48b**). Las regiones media y superior abultadas de la célula están repletas de gránulos de moco, limitados por membrana, que pueden teñirse de rojo violáceo con la reacción de PAS (**Fig. 3.1.20**), pero en los preparados teñidos con H-E permanecen relativamente pálidos o adoptan una coloración azul-grisácea tenue. La eliminación de la secreción se realiza en forma continua mediante exocitosis y puede estimularse de varias maneras. En el intestino estas células sólo viven 4-5 días. Las membranas celulares apicales desgarradas y las masas de moco intracelulares grandes son artefactos de

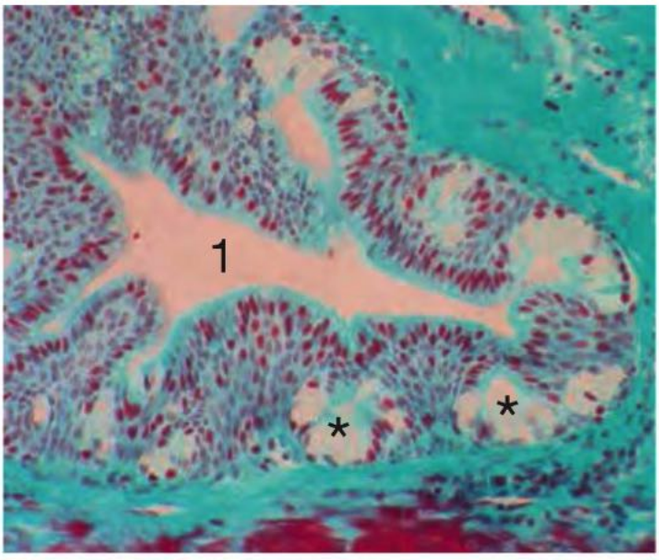

Fig. 3.1.18 Glándulas intraepiteliales multicelulares (*) en el epitelio de la mucosa nasal. **1** Luz de la cavidad nasal. Ser humano; técnica de Goldner; 250 ×.

la técnica histológica, al igual que la forma abultada de la región celular apical, la cual se dilata por la entrada de agua después de la obtención del tejido a causa de la falla de las bombas de la membrana.

Ubicación Células caliciforme en los intestinos delgado y grueso, así como en las vías respiratorias; glándulas intraepiteliales multicelulares: mucosa nasal.

Clasificación según la forma de los adenómeros

Las partes de las glándulas multicelulares que sintetizan el producto de secreción se organizan en formaciones diversas llamadas **adenómeros** (porciones secretoras), los cuales se continúan en **conductos excretores** de estructuras diferentes. Los adenómeros producen la secreción, los conductos excretores transportan la secreción hacia afuera e incluso pueden modificarla (p. ej., extraer electrolitos). En grado reducido, los conductos también pueden tener actividad secretora (véanse también **Cap. 10**, **Cap. 15**).

Fig. 3.1.19 Células caliciformes como ejemplo de glándula intraepitelial unicelular. En la tinción con H-E, la secreción mucosa (*) de las células caliciformes a menudo no se colorea. Los núcleos de las células caliciformes en su mayor parte son oscuros (→). En las células absortivas del epitelio se identifica con facilidad la chapa estriada. Epitelio de la mucosa del colon, ser humano; H-E; 600 ×.

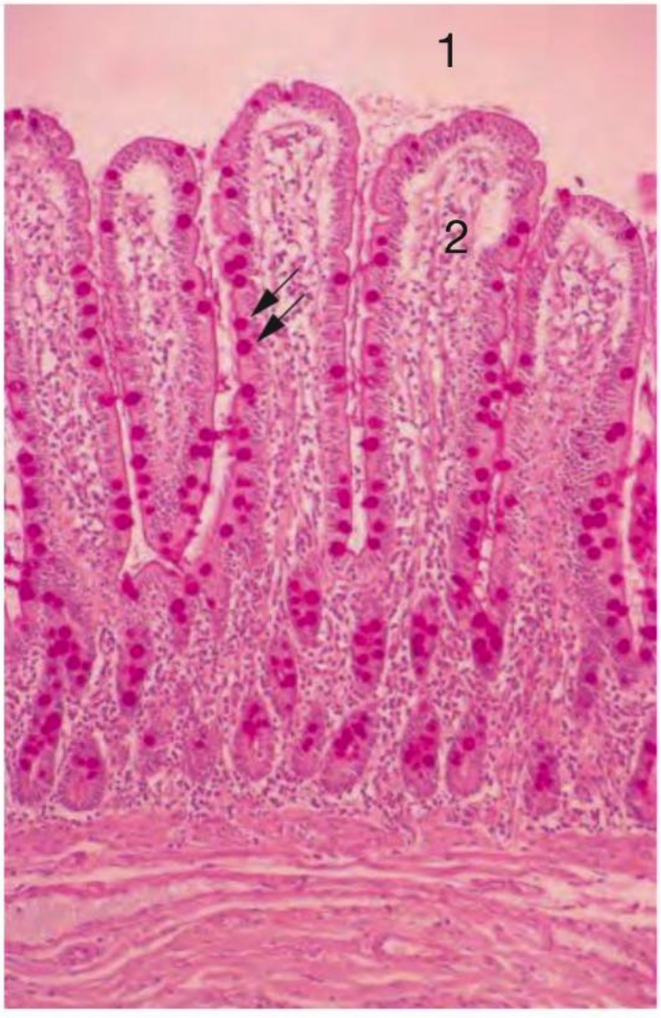

Fig. 3.1.20 Células caliciformes. Los gránulos de moco muy juntos dentro de las células caliciformes se han teñido de púrpura con la reacción del PAS (→); **1** luz del intestino; **2** vellosidad intestinal. Epitelio de la mucosa del intestino delgado, ser humano; 120 ×.

Se distinguen las siguientes formas de adenómeros (**Fig. 3.1.21**):

- **acinosos** (con forma de uva, **Fig. 3.1.22**),
- **alveolares** (con forma de saco, **Fig. 3.1.23**),
- **tubulares** (con forma de tubo, **Fig. 3.1.24**).

A veces aparecen formas mixtas, por ejemplo, adenómeros tubuloalveolares. Los adenómeros están compuestos en su gran mayoría por un epitelio glandular simple (adenómeros monoptiquiales). En raras ocasiones, como en las glándulas sebáceas humanas, el epitelio glandular puede ser estratificado (adenómeros poliptiquiales). En la región basal del epitelio de los adenómeros es común la aparición de células mioepiteliales que con frecuencia tienen muchas ramificaciones (células en cesta).

Clasificación según la estructura de los conductos excretores

Las glándulas cuyos adenómeros alcanzan la superficie en forma directa (o sea, sin la participación de un conducto, p. ej., criptas colónicas) o por medio de un conducto no ramificado (p. ej., glándulas sudoríparas) se denominan glándulas simples (= glándulas individuales extraepiteliales). En los seres humanos, estas glándulas individuales son sobre todo glándulas tubulares, es decir que su adenómero tiene la forma de un tubo (**Fig. 3.1.21d**, **Fig. 3.1.24**). Cuando varios adenómeros desembocan en un conducto excretor simple, se habla de glándulas ramificadas. A este tipo pertenecen, por ejemplo, las glándulas de Brunner de la submucosa del duodeno (**Fig. 3.1.33**); a menudo tam-

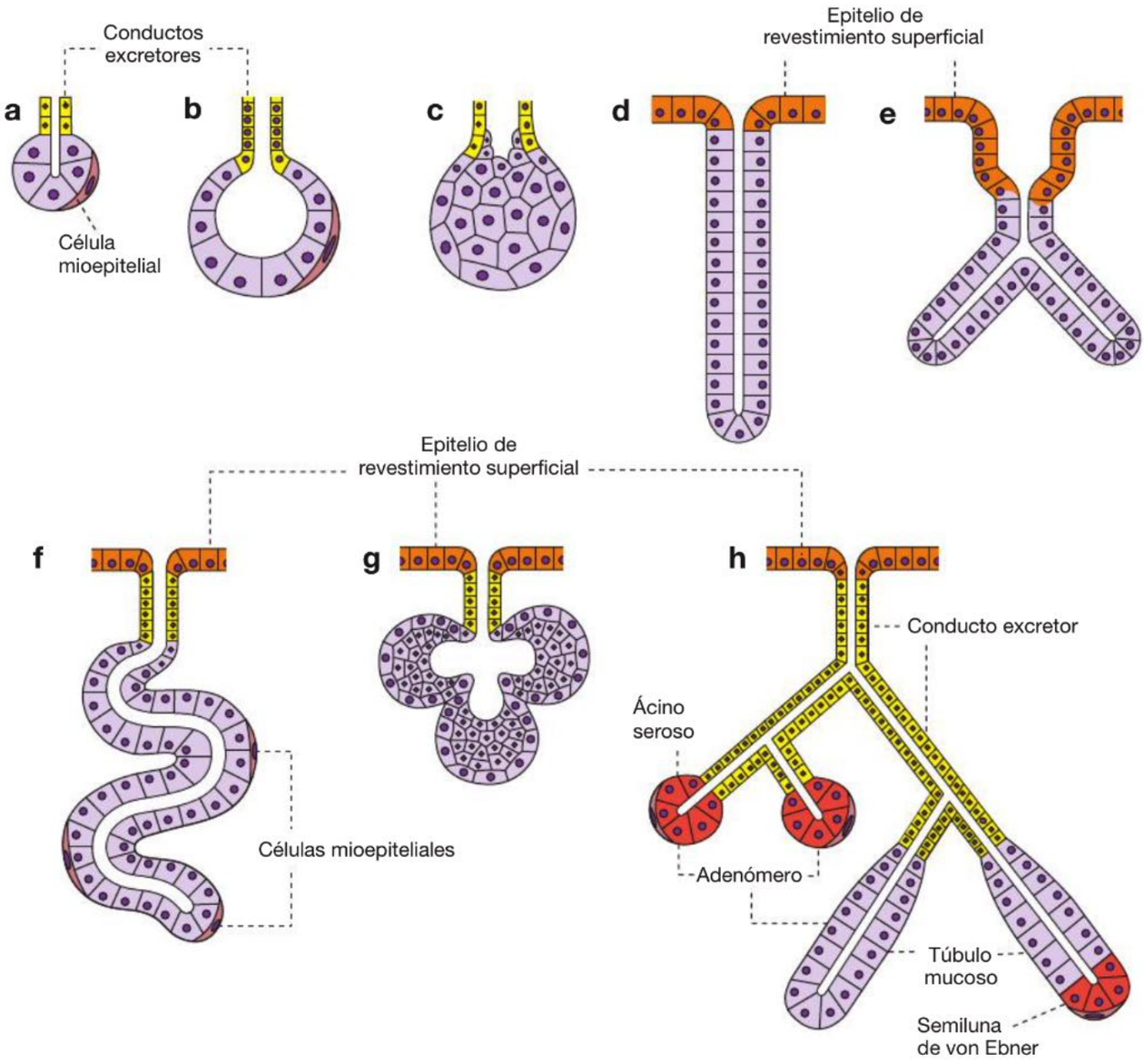

Fig. 3.1.21 Tipos de glándulas exocrinas. a-c: tipos diferentes de adenómeros (adenómeros en violeta, conductos excretores en amarillo).
a: ácino. **b:** alvéolo. **c:** alvéolo cuya luz está llena de células epiteliales glandulares (glándula sebácea). **d-h:** tipos diferentes de glándulas exocrinas. **d:** glándula tubular simple sin conducto excretor propio (p. ej., criptas del colon). **e:** glándula tubular ramificada sin conducto excretor propio (p. ej., glándulas pilóricas). **f:** glándula tubular simple con conducto excretor propio (glándula sudorípara ecrina). **g:** glándula alveolar ramificada con conducto excretor propio (glándula sebácea). **h:** glándula tubuloacinosa mixta compuesta. En una glándula compuesta el conducto excretor está ramificado. Izquierda: porción glandular con ácinos; derecha: porción glandular con túbulos; en el extremo del túbulo de la derecha hay una semiluna de von Ebner (ácino modificado). Los ácinos son serosos, mientras que los túbulos son mucosos.

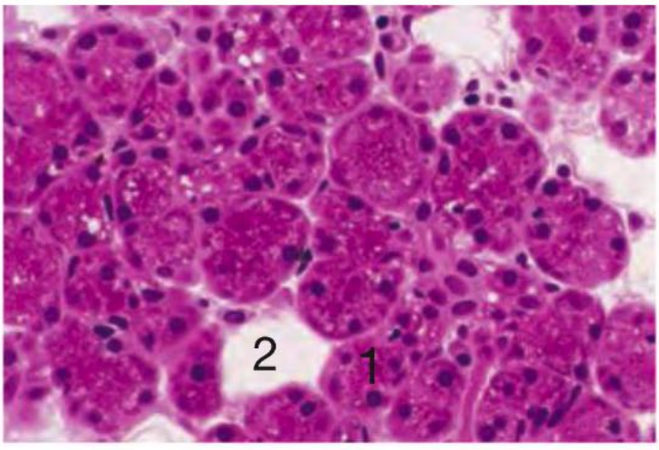

Fig. 3.1.22 Adenómeros acinosos. Estos adenómeros, con su luz apenas visible, reciben el nombre de ácinos a causa de su forma semejante a la de una uva. **1** Ácino seroso; **2** adipocito. Glándula submandibular, ser humano; inclusión en plástico; H-E; 500 ×. (De [1])

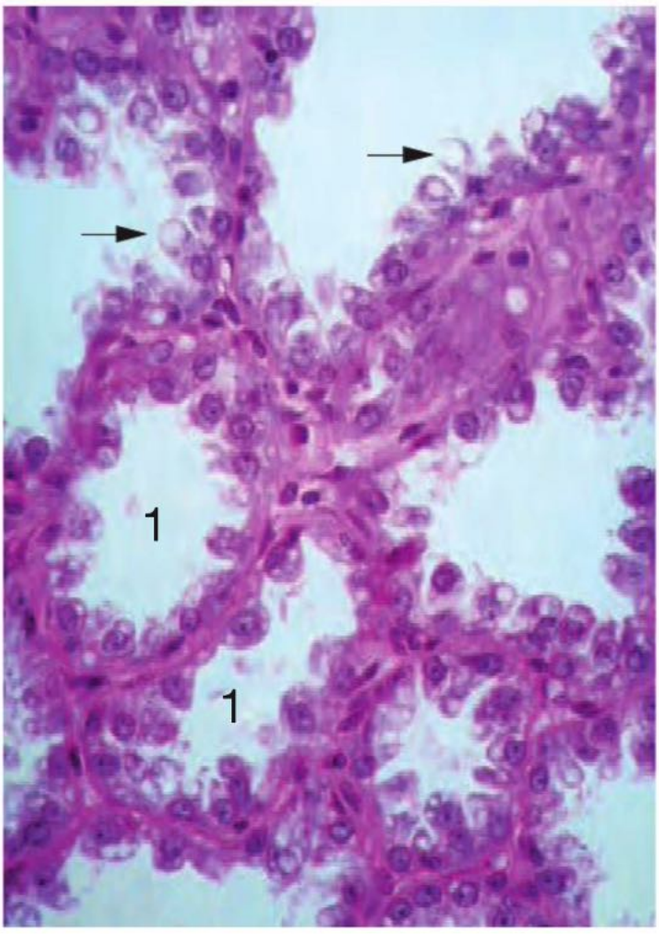

Fig. 3.1.23 Adenómeros alveolares (1). La luz es amplia y la superficie apical de las células glandulares, abovedada (→). La región apical contiene una gotita de lípidos (secreción apocrina). Glándula mamaria en lactación, ser humano; H-E; 250 ×.

Fig. 3.1.24 Glándulas tubulares simples (*). 1 Luz intestinal; **2** muscular de la mucosa. Colon, mono Rhesus; H-E; 250 ×.

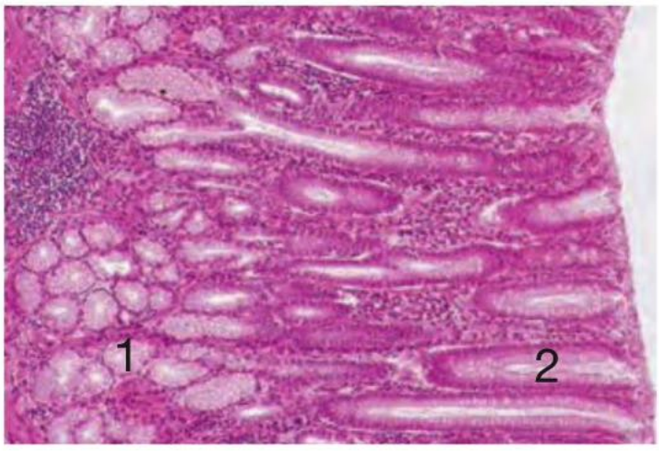

Fig. 3.1.25 Glándulas tubulares ramificadas sin conducto excretor propio (1). Los túbulos glandulares enrollados ocupan la parte inferior de la mucosa y se han seccionado en sentido transversal u oblicuo muchas veces. La parte superior de la mucosa contiene las fovéolas o fositas gástricas (**2**) profundas. Estas fovéolas, típicas de todo el epitelio superficial de la mucosa del estómago, están tapizadas por células glandulares cilíndricas altas y no corresponden a un conducto excretor propio. Región pilórica del estómago, ser humano; H-E; 100 ×. (De [1])

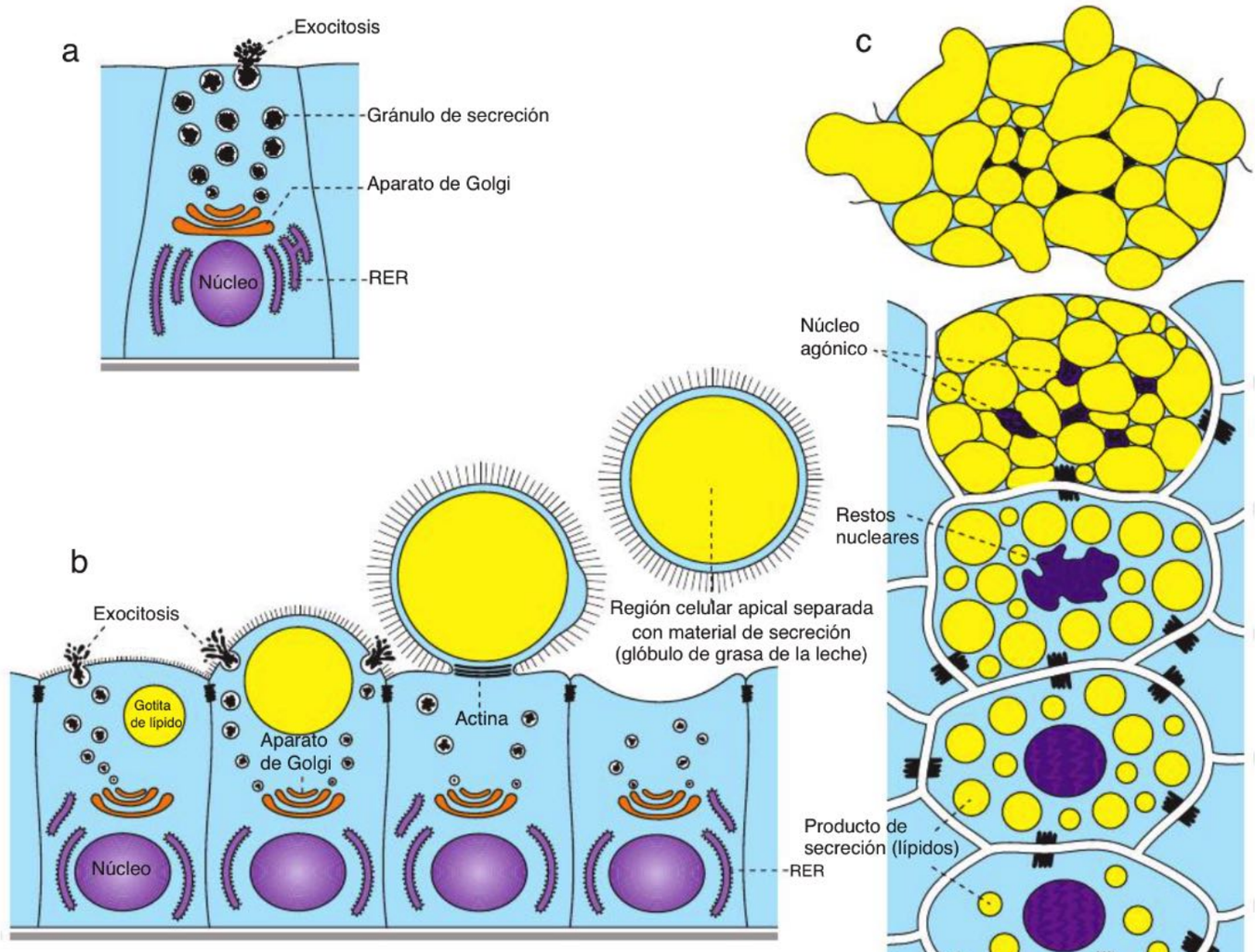

Fig. 3.1.26 Tipos diferentes de secreción. a: secreción mediante exocitosis (secreción merocrina). El contenido de los gránulos de secreción se elimina desde la superficie celular (casi todas las glándulas endocrinas y exocrinas). **b:** secreción apocrina. Se separa el abovedamiento celular apical con el producto de secreción (glándula mamaria). Las células glandulares apocrinas secretan adicionalmente por medio de exocitosis. **c:** secreción holocrina. La célula glandular entera, llena de su material de secreción lipídico, muere, se desprende y así libera el producto de secreción (glándulas sebáceas).

bién se incluyen las glándulas gástricas (**Fig. 3.1.25**) y las glándulas endometriales, aunque éstas no poseen un conducto excretor propio. Una glándula compuesta tiene un sistema de conductos con una división múltiple (**Fig. 3.1.21h**).

Clasificación según el mecanismo de secreción

Según el mecanismo de secreción (**Fig. 3.1.26**), las glándulas y las células glandulares se clasifican en:
- glándulas (células) merocrinas
- glándulas (células) apocrinas
- glándulas (células) holocrinas.

Células glandulares merocrinas En las células glandulares merocrinas, el producto de secreción se envasa en el aparato de Golgi en gránulos limitados por membrana (gránulos de secreción) (**Fig. 3.1.27**) y se entrega al exterior por medio de exocitosis. En la exocitosis, la membrana del gránulo se fusiona con la membrana celular. Con esto el gránulo se abre y el contenido pasa a la luz glandular. La secuencia de señal del péptido de secreción conduce a su envasado en gránulos; el aumento del calcio conduce al "acoplamiento" y la fusión de las membranas del gránulo y de la célula. Como consecuencia de la fusión, el gránulo se abre. Se establece una distinción entre la **secreción constitutiva** (= continua), en la cual un producto de secreción se elimina por exocitosis en forma continua y sin señal desencadenante, y la **secreción regulada**, en la cual el producto de secreción sólo se libera por una señal de exocitosis.

Nota Merocrino = por exocitosis. La secreción merocrina mediante exocitosis es la forma más frecuente de entrega de la secreción en las células glandulares exocrinas y endocrinas.

Secreción ecrina El significado del término "ecrino" con frecuencia permanece un tanto difuso. En la mayor parte de los casos se utiliza en relación con las glándulas sudoríparas típicas, cuyas células epiteliales transportan NaCl y

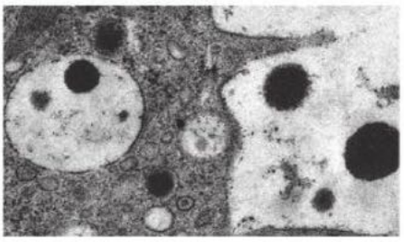

Fig. 3.1.27 Gránulos de secreción.

agua a través de la membrana apical. En muchas células epiteliales ocurren procesos de secreción (no exocíticos) comparables.

Células glandulares apocrinas Las células glandulares apocrinas, que sobre todo funcionalmente aún son un poco enigmáticas, sufren cambios morfológicos cíclicos. En una fase, que se considera muy activa desde el punto de vista secretor, forman un abovedamiento apical (carente de orgánulos) (**Fig. 3.1.28**), en el cual se acumulan sustancias determinadas (entre ellas, lípidos y proteínas) (**Fig. 3.1.26**). Luego este abovedamiento se estrangula y se desprende con la ayuda de proteínas contráctiles y cae en la luz glandular. La región celular apical desprendida también se conoce como aposoma. Las proteínas de secreción expulsadas de este modo no poseen ninguna secuencia de señal y no se envasan en gránulos. La altura de las células epiteliales cambia en forma muy prominente según la fase del proceso de secreción. Una forma especial de secreción apocrina es la secreción de glóbulos de grasa. En el caso de la glándula mamaria, la membrana celular alrededor del glóbulo de grasa de la leche desprendido en forma apocrina se mantiene por mucho tiempo y sólo se degrada en el intestino delgado del lactante (véase también el **Cap. 15**). Las células glandulares apocrinas siempre elaboran una serie de productos de secreción diversos, de los cuales una porción prominente se elimina por exocitosis. Su función en muchos casos se encuentra bajo la influencia de las hormonas sexuales. La relación de las sustancias odoríferas biológicas (feromonas) con las glándulas apocrinas todavía no se ha esclarecido.

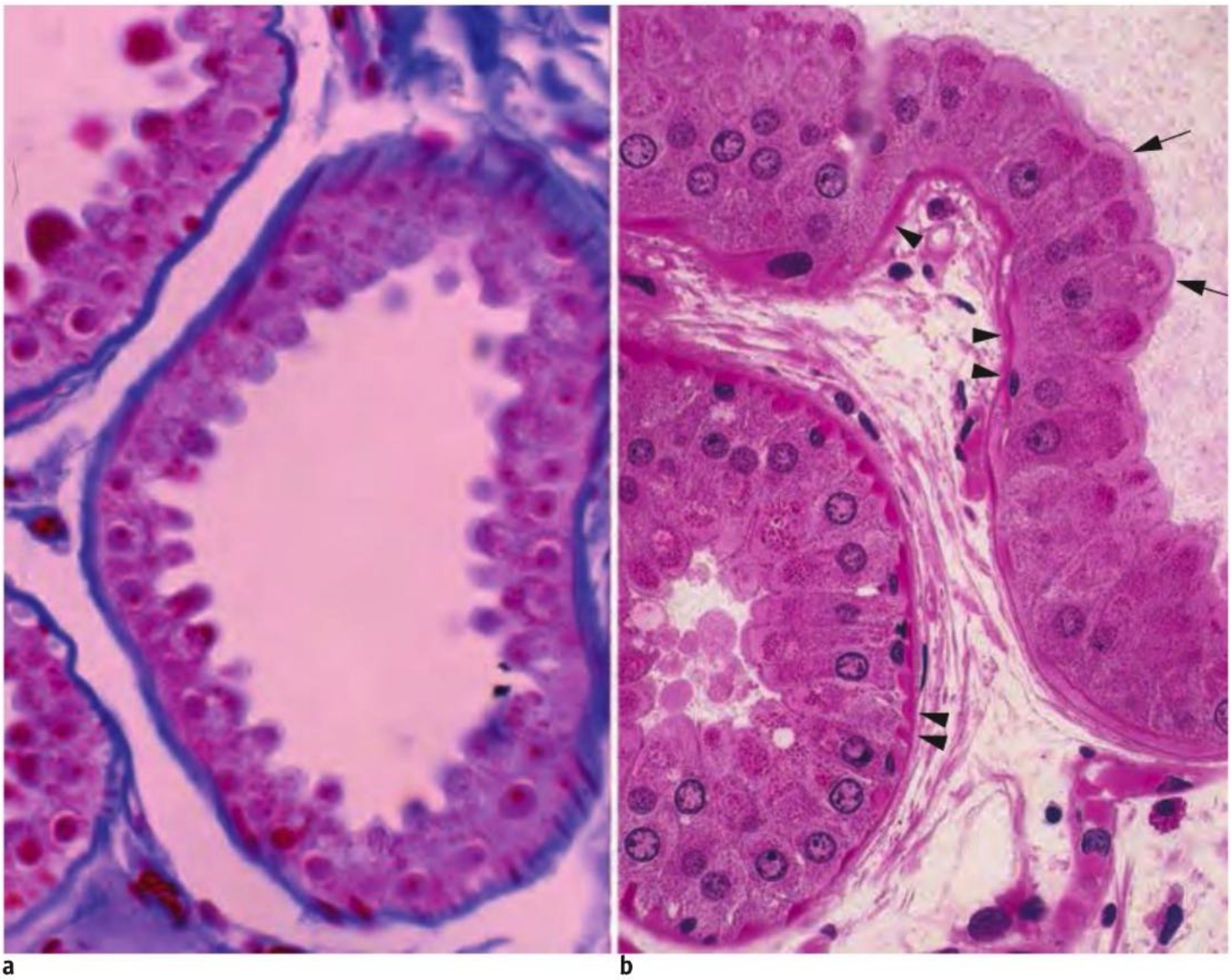

a b

Fig. 3.1.28 Glándulas apocrinas (glándulas odoríferas) de la axila. **a:** las células glandulares poseen prominencias apicales que en parte se desprenden por estrangulamiento. Azan; 250 ×. **b:** epitelio glandular de 2 adenómeros tubulares de luz amplia. Los abovedamientos (cúpulas) celulares apicales apocrinos (→) poseen una zona apical estrecha carente de orgánulos bajo la cual suelen hallarse gránulos de lipofuscina de un color pardusco característico. ▶ Células mioepiteliales (células delgadas, intensamente teñidas de rojo, que poseen un núcleo pequeño, alargado [redondeado en los cortes transversales] y oscuro). Ser humano; H-E; 460 ×.

Ubicación Las glándulas odoríferas de la piel (p. ej., en la axila, el conducto auditivo externo, los párpados, los pezones, los labios mayores, el monte del pubis y la región perianal) son glándulas apocrinas típicas. Están en relación con los pelos. En la glándula mamaria, la grasa de la leche se secreta en forma apocrina, junto con porciones pequeñas del citoplasma. Pero también realizan secreción apocrina las glándulas del sistema genital masculino (próstata y vesícula seminal).

Exosomas En algunas células se ha descrito la brotación de vesículas pequeñas (diámetro: 50-60 nm), los llamados exosomas. Estas vesículas pequeñas tienen su origen en vesículas grandes que se parecen a los cuerpos multivesiculares (**Cap. 2.4.6**). Es probable que los exosomas representen una forma curiosa de secreción.

Células glandulares holocrinas En los adenómeros de las glándulas holocrinas (en los seres humanos sólo las glándulas sebáceas), que son grandes, con frecuencia tienen forma de pera y se disponen en grupos, la luz no está libre sino que se halla repleta de células glandulares en diversas etapas de diferenciación. Desde la superficie apical de la asociación del epitelio glandular se desprenden células enteras llenas de producto de secreción que luego mueren. El producto de secreción en esencia consiste en lípidos complejos que se almacenan intracelularmente en la forma de gotitas. Las células capaces de dividirse se encuentran no sólo en el estrato basal (aquí todas las células) sino también ampliamente dispersas en los estratos intermedios del epitelio glandular. Desde la base del epitelio hacia el centro de la glándula se identifican 2 cambios obvios:

- aumento continuo de las gotitas de lípidos
- alteraciones típicas del núcleo: en la región basal está el núcleo ovalado con una cromatina gruesa. En el estrato justo por encima, los núcleos son redondeados y claros. En los estratos superiores (apicales), los núcleos cada vez son más densos, se retraen y se desintegran en fragmentos individuales. El proceso de retracción y condensación del núcleo se denomina **picnosis** (una forma de apoptosis) y es una característica de las células agónicas (**Fig. 2.89**).

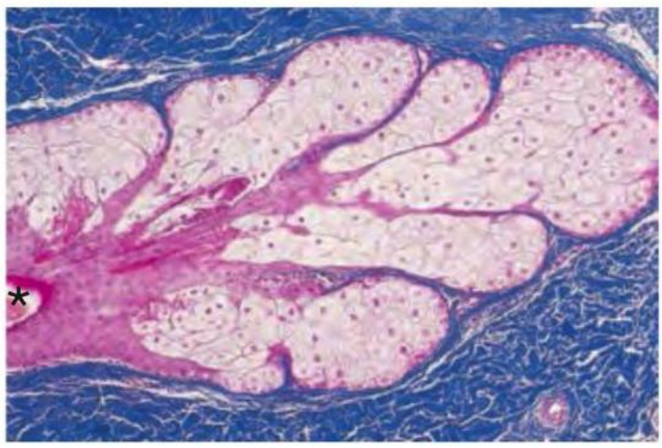

Fig. 3.1.29 Glándula sebácea. La luz de la glándula alveolar ramificada está llena de células que gradualmente se transforman en el producto de secreción (mecanismo de secreción holocrino). Desde la periferia hacia el centro de los alvéolos, las células se transforman y los núcleos se tornan picnóticos. * Conducto excretor. Piel axilar, ser humano; tricrómica de Masson; 100 ×. (De [1])

Ubicación Las glándulas holocrinas son las polifacéticas glándulas sebáceas de la piel. En su mayor parte están en relación con los pelos (glándulas de los folículos pilosos, **Fig. 3.1.29**), pero también pueden aparecer en forma independiente de ellos (p. ej., en los párpados, la superficie mucosa de los labios, las alas de la nariz, los labios menores, el ano y, en parte, en el prepucio del pene).

Clasificación según la composición química del producto de secreción

Esta clasificación se refiere a la composición química del producto de secreción (**Cuadro 3.1.4**) y se limita a la subdivisión en:

- serosas
- mucosas.

Células glandulares serosas En las células glandulares serosas se sintetizan proteínas, con frecuencia enzimas, y la secreción tiene abundancia de agua. Las células poseen un núcleo redondeado eucromático que, en la mayor parte de los casos, está ubicado en el tercio celular basal. Además, las células glandulares serosas se distinguen por un citoplasma basal basófilo con un RER abundante (**Fig. 3.1.30a**), un aparato de Golgi supranuclear grande y gránulos limitados por membrana en el polo celular apical (**Fig. 3.1.30b**). En un adenómero de células glandulares serosas con frecuencia también se transporta sodio hacia su luz por la vía paracelular (es decir, por el espacio intercelular entre las células); al sodio luego le sigue osmóticamente agua. Los adenómeros serosos a menudo poseen células mioepiteliales en la región basal (faltan en el páncreas exocrino). Los capilares secretores son canalículos finos formados por las células glandulares serosas. En principio son invaginaciones delicadas, en parte ramificadas, de la membrana celular que sirven para la evacuación del producto de secreción.

Cuadro 3.1.4 Diferencias entre células secretoras serosas y mucosas

Criterio	Células glandulares serosas	Células glandulares mucosas
Forma celular	Cilíndricas, forma piramidal (en la región basal más anchas que en la región apical)	Parecen cilíndricas altas, piramidales delgadas
Núcleo	Redondeado, eucromático; en la mitad basal de la célula	Aplanado y relativamente hipercromático; desplazado contra la membrana celular basal
Citoplasma	Con H-E: mitad celular basal basófila (azul), mitad apical eosinófila (roja)	Base celular basófila; citoplasma supranuclear claro
Función	Producción de proteínas, secreción líquida con agua en abundancia	Producción de moco (PAS positivo/azul alciano positivo), secreción viscosa

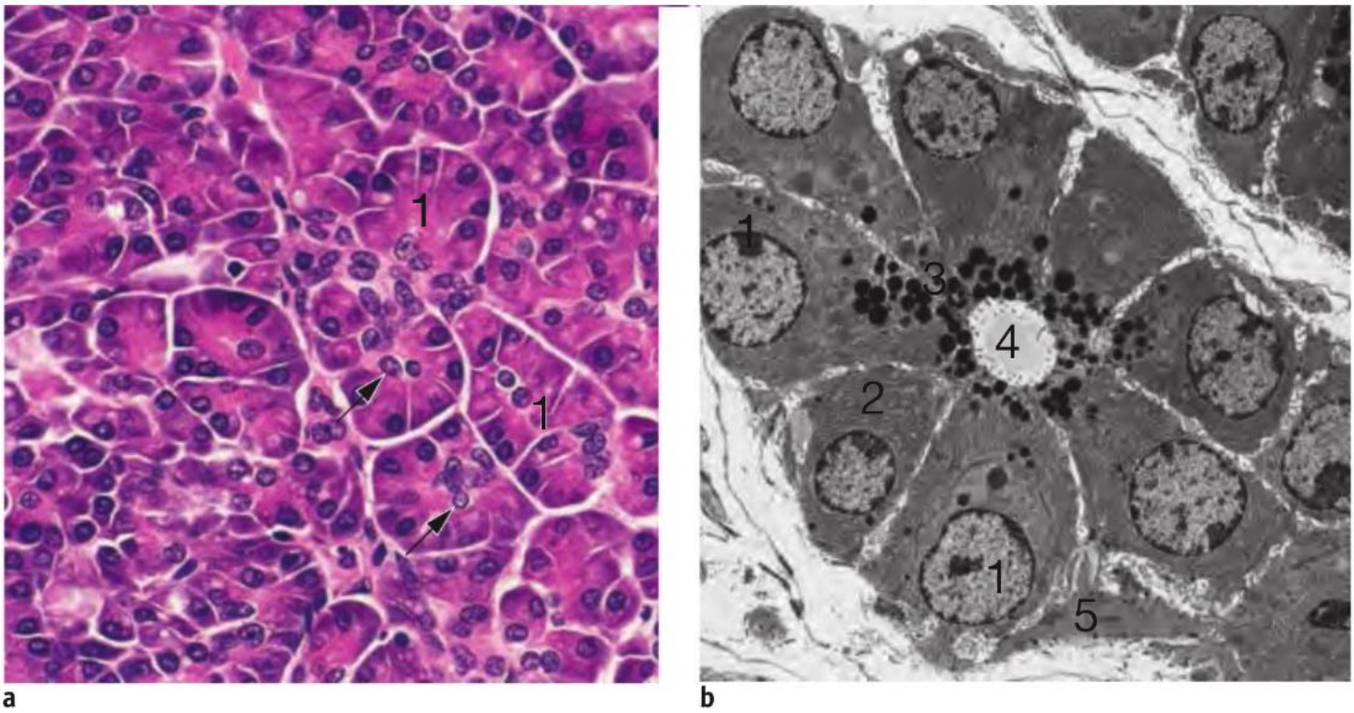

Fig. 3.1.30 Ácinos serosos. a: ácinos serosos (**1**) y células centroacinosas (→). Páncreas, ser humano; H-E; 450 ×. **b:** microfotografía electrónica de un ácino seroso. **1** Núcleo celular; **2** RE rugoso; **3** gránulos de secreción; **4** luz del ácino; **5** células mioepiteliales. Glándula parótida, ser humano; 4.430 ×.

Ubicación Glándulas serosas son el páncreas y la parótida, las glándulas de von Ebner de la lengua y las glándulas de Bowman de la mucosa olfatoria. Las glándulas lagrimales también se incluyen aquí.

Células glandulares mucosas En las células glandulares mucosas se produce moco (mucinas) y la secreción es viscosa. Las mucinas son glucoproteínas: la proteína fibrilar central porta hasta 200 cadenas de hidratos de carbono, entre los cuales hay moléculas de ácido siálico y con frecuencia también sacáridos sulfatados, de modo que la molécula completa posee muchas cargas eléctricas negativas. Se han descrito más de 10 mucinas específicas diferentes (abreviadas MUC). En el moco gástrico aparecen, por ejemplo, MUC 5AC y MUC 6. Algunas mucinas están situadas en la membrana y así son una parte del glucocáliz. Las células glandulares individuales poseen un núcleo basal, relativamente oscuro, a menudo aplanado y un RER basal, así como un aparato de Golgi supranuclear. La mayor parte del citoplasma está repleta de gránulos de moco muy juntos. En los preparados teñidos con H-E, el moco aparece de un color azul pálido o no se tiñe (**Fig. 3.1.31**). Con la reacción de PAS se tiñe de rojo violeta (**Fig. 3.1.19**). La capacidad de tinción de las mucinas con los colorantes catiónicos (p. ej., azul alciano) se debe a las moléculas de ácido siálico o a los restos sulfatados en los extremos. La función del moco varía y es diferente en las glándulas individuales. En los adenómeros mucosos también hay células mioepiteliales.

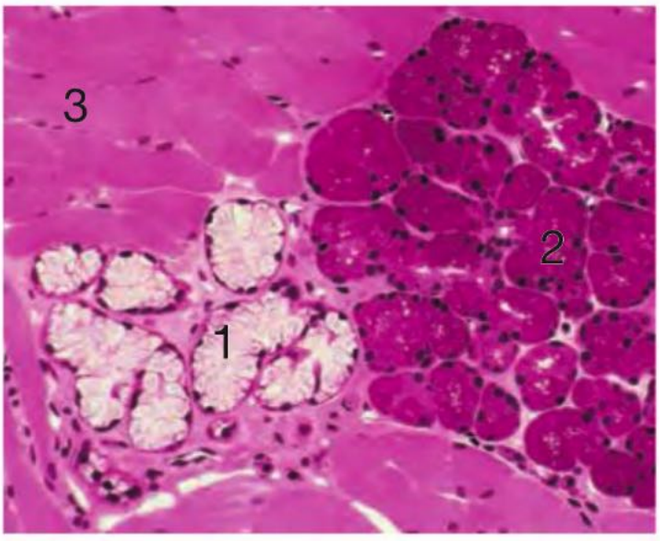

Fig. 3.1.31 Glándulas mucosas (1). 2 Glándulas serosas; **3** tejido muscular de la lengua. Piso de la lengua, ser humano; inclusión en plástico; H-E; 230 ×.

Glándulas mixtas En las glándulas mixtas (seromucosas) hay células glandulares tanto mucosas como serosas. Las porciones mucosas son tubulares. Las porciones serosas se ubican sobre la superficie externa de los túbulos mucosos y forman casquetes o semilunas (semilunas de von Ebner o de Gianuzzi) o aparecen en la forma de ácinos serosos típicos (**Fig. 3.1.32**). En las glándulas seromucosas predominan las porciones serosas (p. ej., glándula submandibular y glándulas bronquiales), mientras que en las glándulas mucoserosas hay predominio de los componentes mucosos (p. ej., glándula sublingual).

Ubicación Glándulas mucosas son las pequeñas glándulas tubulares linguales y las glándulas palatinas de la boca. A este tipo también pertenecen, entre otras, las glándulas de Brunner (**Fig. 3.1.33**), las glándulas esofágicas, las glándulas cardiales y pilóricas del estómago y las glándulas bulbouretrales. La mayor parte de las glándulas de la cavidad bucal y todas las glándulas de las vías respiratorias son mixtas.

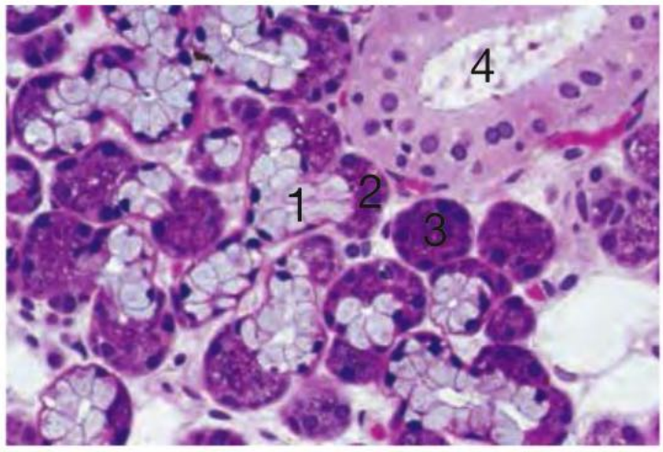

Fig. 3.1.32 Adenómeros seromucosos mixtos. Según la forma del adenómero, la glándula es tubuloacinosa. Sobre las porciones tubulares mucosas (**1**) hay adenómeros serosos, en parte semilunares (semilunas de von Ebner, **2**); otros ácinos serosos (**3**) desembocan en conductos intercalares en forma independiente de los túbulos mucosos. **4** Conducto estriado. Glándula submandibular, ser humano; inclusión en plástico; H-E; 500 ×. (De [1])

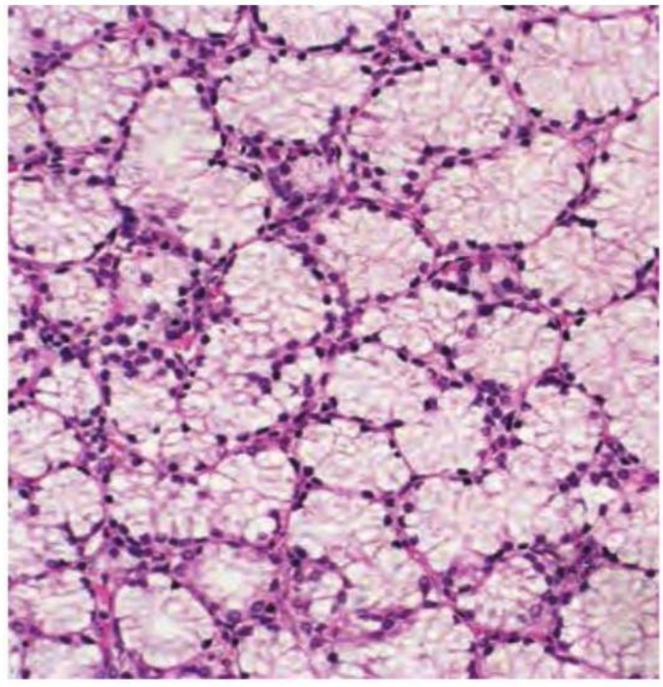

Fig. 3.1.33 Glándulas de Brunner. Estas glándulas tubulares producen sobre todo moco y bicarbonato. Duodeno, ser humano; H-E; 250 ×.

3.1.4 Epitelios sensoriales

En los epitelios puede haber células sensoriales. Si en un epitelio las células sensoriales son el elemento celular determinante, entonces se habla de epitelio sensorial. Pero también otros epitelios, como el epitelio respiratorio de las vías aéreas o el epitelio intestinal, contienen células individuales con función sensorial específica.

Ubicación Mucosa olfatoria (**Cap. 17.4.1**), retina (**Cap. 17.2.3**), órgano de Corti del oído interno (**Cap. 17.1.3**) o epitelio gustativo de la lengua (**Cap. 17.3.1**).

3.2 Tejido conjuntivo

Introducción

En el tejido conjuntivo, las células no forman asociaciones compactas como en el tejido epitelial sino que se encuentran más o menos separadas por la sustancia extracelular. La sustancia extracelular también se denomina matriz (matriz del tejido conjuntivo). Esta sustancia llena el espacio que hay entre las células, puede tener composiciones diferentes y determina la función y las propiedades del tejido conjuntivo. La matriz es producida por las células fijas del tejido conjuntivo, sobre todo los fibrocitos y las células emparentadas. Las sustancias extracelulares más importantes son diversos tipos de fibras (sobre todo fibras colágenas y fibras elásticas), que poseen una función de armazón, y proteoglucanos, que fijan agua y así crean espacios de difusión. Los tejidos conjuntivos con preponderancia de la función esquelética y de sostén son los tejidos cartilaginoso y óseo. En el tejido óseo la sustancia extracelular se calcifica.

Las llamadas células móviles (libres) del tejido conjuntivo se asientan en cantidades variables en este tejido y tienen funciones diferentes, en especial en la defensa contra los agentes causantes de enfermedades. A este grupo de células pertenecen, por ejemplo, los mastocitos, los macrófagos y los linfocitos. En el tejido conjuntivo se desarrolla la reacción inflamatoria. El tejido conjuntivo forma la estroma de los órganos.

Las múltiples formas de presentación del tejido que hoy se conoce como tejido conjuntivo (o conectivo) y una nomenclatura diversa, que en parte utiliza los mismos términos con significados diferentes, dificultan la comprensión fácil de la estructura y la función de este tejido. Tampoco hay un acuerdo universal acerca de qué formas de tejido corresponden al tejido conjuntivo (**Fig. 3.2.1**). Algunos autores, por ejemplo, por razones evolutivas y citobiológicas, añaden todo el tejido muscular; otros, sólo el tejido muscular liso. En parte, los tejidos adiposo y sanguíneo se presentan como tejidos básicos propios. En la medicina ha demostrado practicidad el clasificar los siguientes tipos de tejido dentro del tejido conjuntivo:

- tejido conjuntivo laxo (**Cap. 3.2.5**)
- tejido conjuntivo denso (colágeno o fibroso) (**Cap. 3.2.6**)
- tejido conjuntivo reticular (**Cap. 3.2.7**)
- tejido conjuntivo mucoso (**Cap. 3.2.8**)
- tejido conjuntivo fusocelular (**Cap. 3.2.9**)
- tejido cartilaginoso (un tejido de sostén, **Cap. 3.2.11**)
- tejido óseo (un tejido de sostén, **Cap. 3.2.12**)
- tejido adiposo (**Cap. 3.2.13**).

3.2.1 Desarrollo del tejido conjuntivo, mesénquima

Las diversas formas de tejido conjuntivo y también el teji-

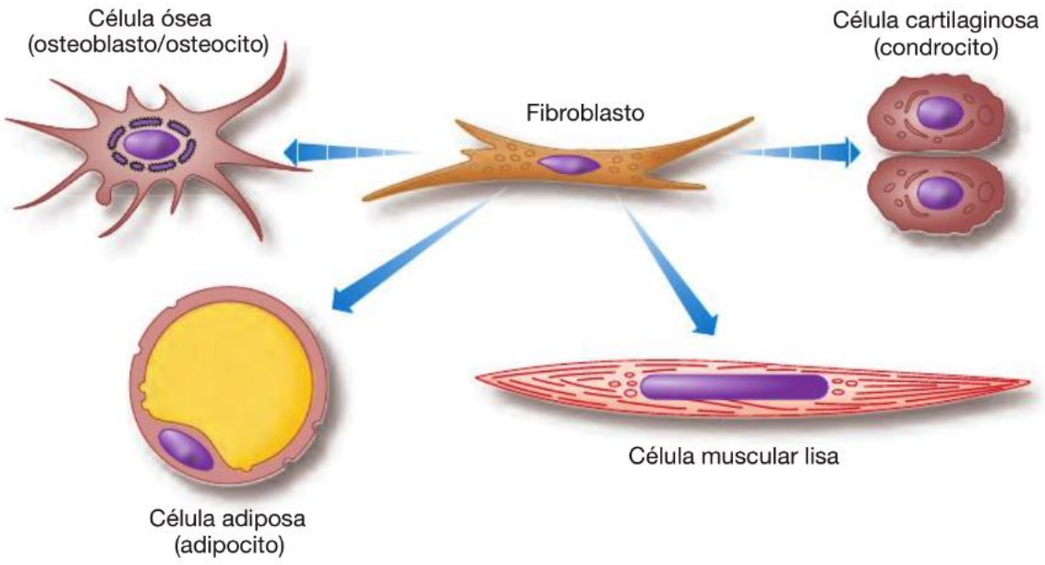

Fig. 3.2.1 La familia de las células del tejido conjuntivo. Las flechas indican ejemplos de dirección evolutiva probable dentro de esta familia celular. Las células musculares lisas se incluyen tanto en el tejido conjuntivo como en el tejido muscular. (De [12], modificado)

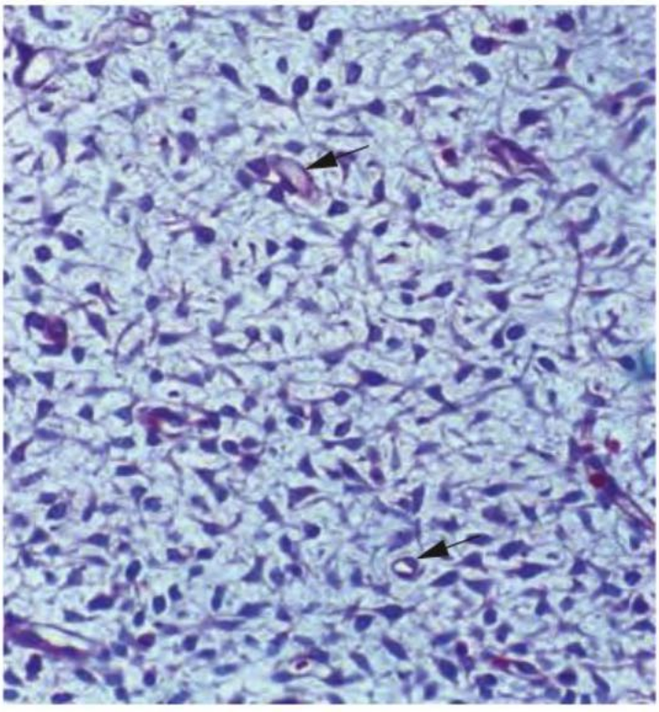

Fig. 3.2.2 Mesénquima. → Vasos sanguíneos. Embrión, ser humano; H-E; 250 ×.

do muscular se desarrollan a partir del denominado **mesénquima**, que con frecuencia también recibe el nombre de tejido conjuntivo embrionario. Este tejido delicado, con abundancia de células y matriz (Fig. 3.2.2) es un tejido embrionario indiferenciado desde el punto de vista morfológico que tiene un origen principalmente mesodérmico pero, en una parte considerable, también deriva de las crestas neurales. Es interesante que las estructuras mesodérmicas muy tempranas, de las cuales deriva el mesénquima, están primariamente organizadas como un epitelio; esto es cierto en gran parte, por ejemplo, para los somitas (segmentos primitivos del desarrollo embrionario).

Células mesenquimáticas Las células del mesénquima son fibroblastos primitivos con prolongaciones abundantes, móviles y capaces de dividirse. Las células están vinculadas por nexos y contactos celulares pequeños (que sirven a la unión mecánica) y se asocian en forma más o menos densa. Las acumulaciones particularmente densas de estas células mesenquimáticas reciben el nombre de **blastemas**.

Sustancia extracelular La extensa sustancia extracelular es viscosa, contiene mucho hialuronano y posee pocas fibrillas colágenas delgadas.

Diferenciación Las células mesenquimáticas en esencia son células madre multipotentes y células precursoras. A partir de ellas se desarrollan los fibrocitos típicos, los condrocitos, los osteoblastos, las células de la estroma de la médula ósea, los fibrocitos del tejido linfático, los adipocitos y las células musculares lisas, esqueléticas y cardíacas. Sobre las células madre mesenquimáticas actúan diversas proteínas de señal, por ejemplo el TGFβ, que les obligan a seguir un curso de diferenciación determinado. A partir de los blastemas se desarrollan órganos o partes de órganos.

Nota El mesénquima es un tejido embrionario no diferenciado o apenas diferenciado y está compuesto por células con muchas prolongaciones y dispuestas más o menos juntas que están incluidas en una extensa sustancia extracelular viscosa con hialuronano abundante y unas pocas fibrillas colágenas delgadas.

3.2.2 Fundamentos de la estructura del tejido conjuntivo

El tejido conjuntivo se caracteriza porque sus células más o menos separadas (**Cap. 3.2.3**) están incluidas en una **matriz extracelular** (sustancia extracelular o sustancia intercelular) extensa (**Cap. 3.2.4**). La matriz está compuesta por macromoléculas específicas (Cuadro 3.2.1) y es esta matriz extracelular la que caracteriza en forma específica la estructura y la función de los tipos correspondientes de tejido conjuntivo. En la bibliografía clínica, con frecuencia se utiliza el término "tejido conjuntivo" como un equivalente de la sustancia extracelular. El tejido conjuntivo rodea las estructuras epiteliales y forma tabiques y cápsulas. Junto con los vasos sanguíneos y los vasos linfáticos, así como los nervios, constituye la estroma de los órganos. Establece estructuras de sostén que dan forma y, a causa de su contenido de agua, crea espacios de difusión sobre todo

Cuadro 3.2.1 Componentes de tejidos conjuntivos y de sostén seleccionados

Tipo de tejido conjuntivo	Componentes	Proporción aproximada (en % del peso seco)	Características y funciones
Tejido conjuntivo denso (p. ej., dermis, ligamentos, tendones)	Colágeno tipo I	80	Fibrillas de 50-90 nm de espesor, función de armazón
	Colágeno tipo III	5-15	Fibrillas de 20-40 nm de espesor, función de armazón
	Colágeno tipo IV, laminina, nidógeno	< 5	En la lámina basal que está bajo los epitelios y el endotelio vascular
	Colágeno tipos V, VI y VII	< 5	• Tipo V: con frecuencia componente de las fibrillas de colágeno tipo I y tipo III • Tipo VI: forma microfibrillas curiosas • Tipo VII: forma fibrillas de anclaje bajo los epitelios estratificados planos
	Elastina	< 5	Fibras entrelazadas, elasticidad
	Fibrillina	1	Parte de fibras elásticas o de existencia individual
	Fibronectina	< 5	Funciones variadas; unida por un lado a fibrillas colágenas y a otros componentes de la matriz y por otro lado a superficies celulares
	Proteoglucanos y hialuronano	0,5	Atrapan agua, crean espacio de difusión, amortiguan presión, etc.
Tejido óseo (desmineralizado)	Colágeno tipo I	90	Sistema de fibrillas complejo
	Proteoglucanos	1	Se unen en parte a fibrillas colágenas; la función todavía no está del todo esclarecida
	Osteonectina, osteocalcina, osteopontina, glucoproteína α2, sialoproteína	1-5	Presunta función en el inicio de la mineralización y en la regulación de la mineralización
Tejido cartilaginoso	Colágeno tipo II	40-50	Arcadas y otras formaciones de fibrillas delgadas
	Colágeno tipo IX	5-10	Une fibrillas de colágeno tipo II
	Colágeno tipo X	5-10	En el entorno de los condrocitos hipertróficos
	Colágeno tipo XI	< 10	En fibrillas de colágeno tipo II
	Proteoglucanos y hialuronano	15-50	Atrapan agua, crean espacio de difusión, amortiguan presión, etc.

para el oxígeno, las sustancias nutritivas, el CO_2 y también los productos finales del metabolismo. En él ocurren muchos procesos patológicos, por ejemplo, las reacciones inflamatorias.

3.2.3 Células del tejido conjuntivo

Las células del tejido conjuntivo se dividen en:
- células residentes (fijas) y
- células móviles (libres, transitorias o errantes).

Células residentes

A las células residentes pertenecen:
- los fibrocitos y las células emparentadas, como los condrocitos y los osteocitos y
- los adipocitos.

Fibrocitos

Fibrocitos/fibroblastos Los fibrocitos son células de vida larga que sintetizan la sustancia extracelular (matriz) y

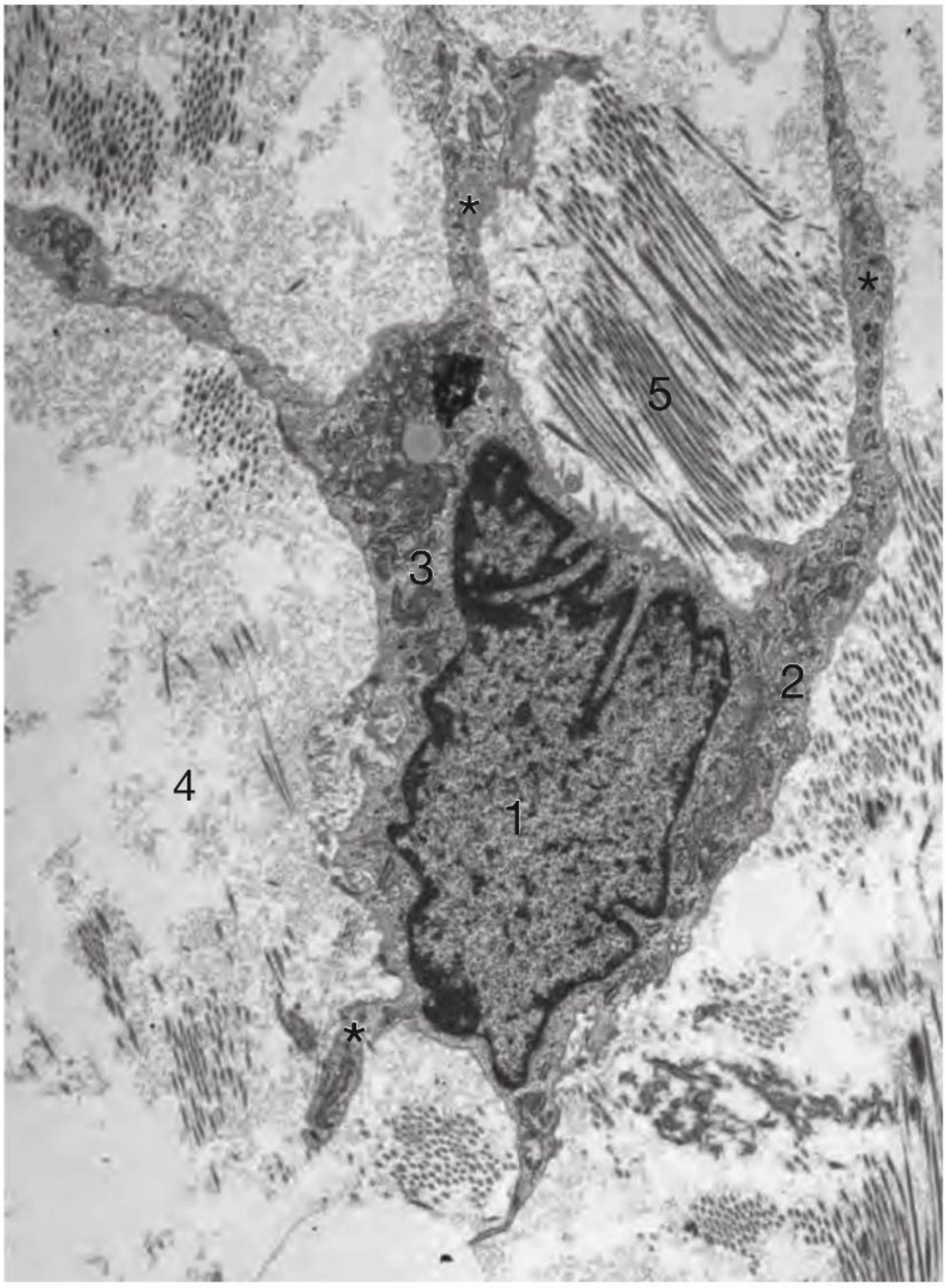

Fig. 3.2.3 Microfotografía electrónica de un fibrocito con prolongaciones largas (*) y orgánulos bien desarrollados. **1** Núcleo; **2** aparato de Golgi; **3** RE rugoso; **4** matriz amorfa; **5** fibrillas colágenas. Cordón umbilical, ser humano; 6.000 ×.

cuya cantidad y composición controlan. Los términos fibrocito y fibroblasto casi siempre se utilizan como sinónimos. A veces, los fibrocitos activos en particular reciben el nombre de fibroblastos y los fibrocitos más bien en reposo se designan simplemente fibrocitos. En el tejido conjuntivo del adulto, además de los fibrocitos típicos, también hay células mesenquimáticas con características de célula madre que desde el punto de vista morfológico no pueden distinguirse con seguridad de los fibrocitos "maduros".

Características La forma de los fibrocitos varía y, en parte, depende de la arquitectura de la matriz. A menudo están orientados en forma paralela a las fibras de colágeno y son células fusiformes con prolongaciones largas, delgadas y en su mayor parte ramificadas (**Fig. 3.2.3**), mediante las cuales se supone que pueden estar relacionados por lo menos funcionalmente. Se supone que su forma diferente en los órganos distintos se debe a sus funciones organoespecíficas especiales: en los tendones y en la estroma de la córnea están muy aplanados, mientras que en el tejido conjuntivo laxo se ramifican bastante en todas las direcciones del espacio. Estas ramificaciones cambian. El **núcleo** de los fibrocitos es alargado (**Fig. 3.2.4**) y relativamente heterocromático (oscuro). La cantidad de los orgánulos depende de su estado de actividad. Por ejemplo, el RE rugoso está muy bien desarrollado en las células que sintetizan mucho colágeno, elastina, fibrillina o proteoglucanos. En cambio, en las células más bien en reposo, los orgánulos aparecen menos extendidos o son escasos. Desde el aparato de Golgi migran vesículas hacia la superficie celular (secreción de los componentes de la matriz). El **citoesqueleto** está muy diferenciado. La actina y las proteínas asociadas están concentradas en la periferia celular; también se detecta miosina II. Estas proteínas permiten que el fibrocito se mueva con una velocidad de 1 µm/min. A través de sus integrinas

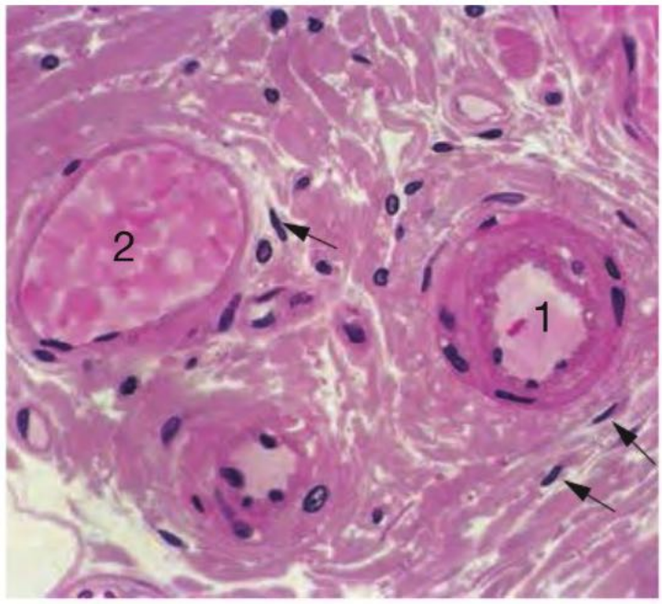

Fig. 3.2.4 Fibrocitos (→) en el tejido conjuntivo laxo. **1** Arteriola; **2** vénula. Vejiga urinaria, ser humano; inclusión en plástico; H-E; 450 ×.

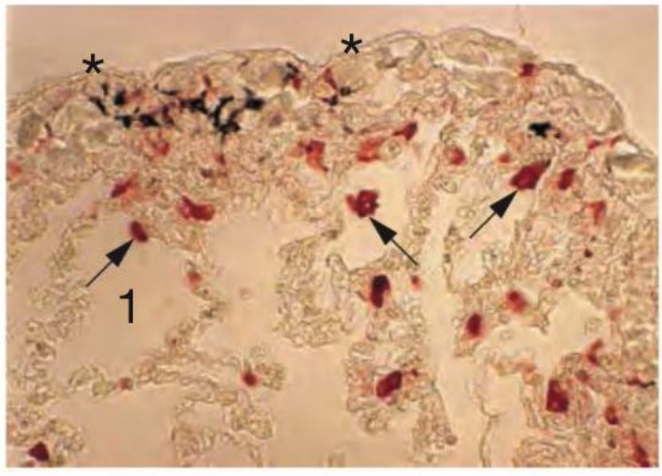

Fig. 3.2.5 Macrófagos (→). **1** Alvéolos pulmonares; * pleura visceral. Los macrófagos se han identificado mediante la demostración inmunohistoquímica de la proteína CD68; en parte contienen partículas negras de carbón. Pulmón, ser humano; 230 ×.

de la membrana, están unidos a componentes de la matriz como la fibronectina. Esta unión es relativamente débil; se forma con facilidad y también puede disolverse con facilidad. Con la ayuda de sus elementos del citoesqueleto, en especial de la actina, los fibrocitos pueden afectar la orientación de los componentes de la matriz, por ejemplo las fibrillas colágenas o las aglomeraciones fibrilares de fibronectina.

Correlación clínica La hiperactividad patológica de los fibrocitos, por ejemplo en el ámbito de los procesos inflamatorios crónicos, conduce a un aumento del colágeno (fibrosis, esclerosis) y, con ello, a una pérdida de la función de los tejidos y los órganos.

Adipocitos

Los adipocitos son células especializadas en la síntesis y el almacenamiento de lípidos. Están emparentados con los fibrocitos aunque adoptan desde temprano una vía propia de desarrollo (**Cap. 3.2.13**).

Células móviles (libres)

A las células móviles pertenecen:
- los macrófagos
- los granulocitos eosinófilos
- los linfocitos
- los plasmocitos
- los mastocitos
- los melanocitos.

La cantidad de células libres del tejido conjuntivo varía mucho de un órgano a otro e incluso dentro de un mismo órgano. Durante las fases funcionales diversas de un órgano, la cantidad y la composición porcentual de las células libres pueden ser muy diferentes. Junto con las células móviles típicas, en enfermedades o en procesos locales pueden aparecer otras células móviles.

Macrófagos

Los macrófagos son "células fagocíticas" que también están muy difundidas en el organismo sano. En los preparados de rutina teñidos con H-E no son fáciles de identificar. Se encuentran en el tejido conjuntivo, en las cavidades del cuerpo (macrófagos peritoneales), en los alvéolos pulmonares (macrófagos alveolares) y con frecuencia en los órganos linfáticos y en la mucosa intestinal.

Función Los macrófagos derivan de los monocitos y están especializados en fagocitar restos de células muertas, matriz envejecida, cuerpos extraños, bacterias cubiertas de anticuerpos, células de tumores, etcétera. Aquí desempeña un papel fundamental su sistema de lisosomas y estructuras relacionadas muy bien desarrollado (**Cap. 2.4.4**). Sin embargo, los macrófagos tienen muchas otras funciones en el ámbito de los procesos inmunitarios y de defensa. Una serie completa de productos secretados ejerce efectos pro y antiinflamatorios y regula otras células.

Clasificación Los macrófagos pueden clasificarse en macrófagos no estimulados ("fijos" o "residentes") y macrófagos activados ("libres"):
- Los **macrófagos no estimulados** están distribuidos esporádicamente en el tejido conjuntivo, pero parece que se encuentran más concentrados a lo largo de los vasos sanguíneos. Desde el punto de vista morfológico se diferencian de los fibrocitos a causa de su núcleo bastante grande, claro y más bien redondeado, su citoplasma levemente eosinófilo y su contenido abundante de lisosomas. En la actualidad pueden identificarse con certeza mediante el uso de reacciones inmunohistoquímicas (receptores de Fc fijadores de anticuerpos, receptores para el componente C3 del complemento, proteína CD68, etc.) (**Fig. 3.2.5**). Los macrófagos fijos especiales del bazo y de las paredes de los sinusoides hepáticos (células de Kupffer) fagocitan 10^{11} eritrocitos envejecidos por día. Los macrófagos más bien en reposo que aparecen en el tejido conjuntivo en parte también reciben el nombre de "histiocitos". Este término se utiliza mucho en patología y en clínica, pero a menudo no está definido con precisión.
- Los **macrófagos activados** son estimulados principalmente por bacterias y adoptan una forma muy variable;

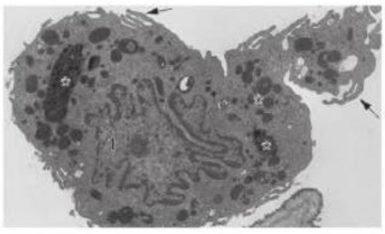

Fig. 3.2.6 Macrófago.

además de seudopodios de aspectos variados, con cuya ayuda se desplazan, forman pliegues ondulantes (lamelipodios) (**Fig. 3.2.6**). Se caracterizan funcionalmente por realizar fagocitosis y pinocitosis muy activas, lo cual puede deducirse por su gran cantidad de lisosomas, fagosomas y fagolisosomas. Además, en comparación con los macrófagos no estimulados, la cantidad de RER es mayor; el núcleo es relativamente grande, escotado y claro y posee un nucléolo obvio (**Fig. 3.2.6**).

Correlación clínica Los macrófagos cumplen una función importante en la inflamación. En enfermedades determinadas los macrófagos pueden formar asociaciones densas ("células epitelioides"). Alrededor de un cuerpo extraño pueden fusionarse muchos macrófagos para formar un sincitio multinucleado ("células gigantes de cuerpo extraño").

Sistema fagocítico mononuclear (MPS) Los macrófagos en su conjunto forman un sistema de células fagocíticas que derivan de los monocitos y sus precursores y cumplen funciones importantes de limpieza y defensa en muchos órganos, con frecuencia en sitios especiales. Este sistema celular recibe el nombre de sistema fagocítico mononuclear (antes: sistema macrofágico). Para los condroclastos y los osteoclastos, células multinucleadas y con lisosomas abundantes, que cumplen funciones de degradación en el cartílago y el hueso, se ha demostrado un origen medular óseo relativamente independiente; tampoco participan en la fagocitosis de cuerpos extraños, bacterias o detritos celulares. Las células siguientes pertenecen al sistema fagocítico mononuclear:

- monocitos y sus precursores
- macrófagos del tejido conjuntivo, en reposo y activos
- células de Kupffer de los sinusoides hepáticos (células estrelladas de von Kupffer)
- macrófagos alveolares del pulmón (**Fig. 3.2.5**, **Fig. 3.2.6**)
- macrófagos del timo, de la pulpa blanca del bazo, de los ganglios linfáticos, de las amígdalas y de la médula ósea (**Fig. 3.2.7**)
- macrófagos de la pulpa roja del bazo
- macrófagos de las membranas serosas (cavidades pleural y peritoneal)
- macrófagos del sistema nervioso central (microglia)
- macrófagos de la piel
- células (sinoviocitos) tipo A (= células M) de la cápsula articular y
- en sentido amplio, también los osteoclastos y los condroclastos, que realizan los procesos de degradación específica del material esquelético del propio cuerpo.

Granulocitos eosinófilos

Los granulocitos eosinófilos (**Cap. 4.2.1**) son componentes normales del tejido conjuntivo. Tienen una vida relativamente larga y su eficacia aumenta por la acción de factores quimiotácticos diversos. Estos factores son sintetizados por las células endoteliales, los macrófagos, los mastocitos, los linfocitos T y los trombocitos, entre otras células. Parece que su función biológica principal radica en la defensa contra vermes (esquistosomas, ascárides, triquinas y similares). Se conocen muchas otras funciones (**Cap. 4.2**).

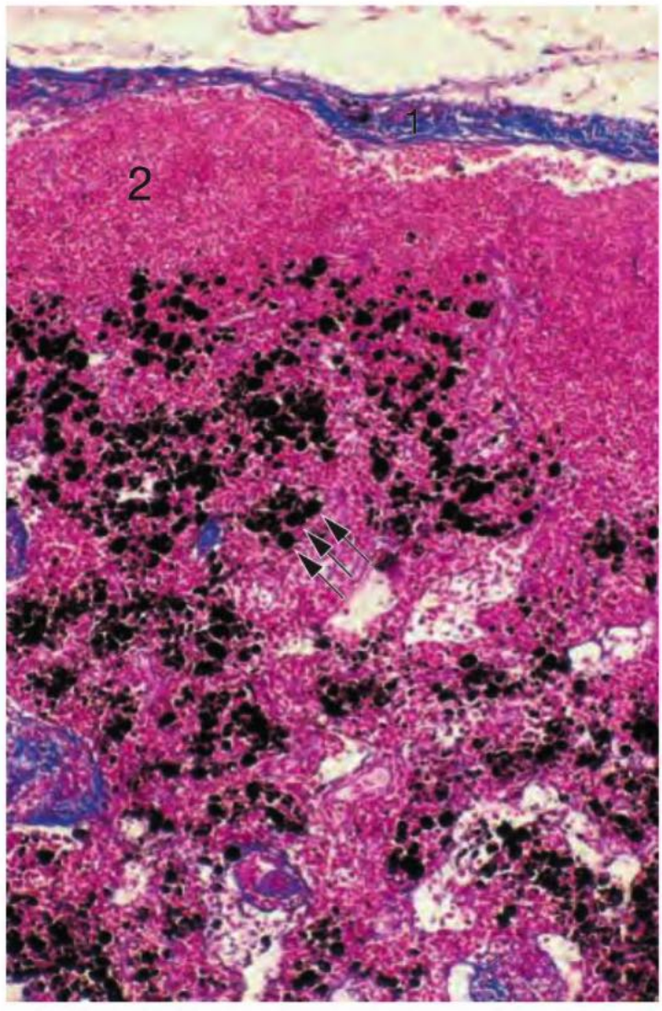

Fig. 3.2.7 Macrófagos repletos de polvo de carbón en un ganglio linfático. Los macrófagos (negros, →) aparecen principalmente en la región de la médula. **1** Cápsula del ganglio linfático; **2** folículo linfático en la corteza. Ser humano; Azan; 120 ×.

Ubicación Frecuentes en particular en la mucosa de las vías respiratorias y del tubo digestivo.

Linfocitos

Los linfocitos se encuentran con regularidad y en forma ubicua en el tejido conjuntivo y en especial en la mucosa de las vías respiratorias y del tubo digestivo. Sirven al sistema inmunitario y se describen con detalle en el **capítulo 4.2.2** y en el **Capítulo 6**.

Plasmocitos

Características Los plasmocitos son células ovaladas con un núcleo excéntrico que exhibe un modelo cromatínico típico ("cromatina en rueda de carreta"), el cual se caracteriza por grumos gruesos de heterocromatina periférica y un nucléolo central con cromatina asociada (**Fig. 3.2.8**). El

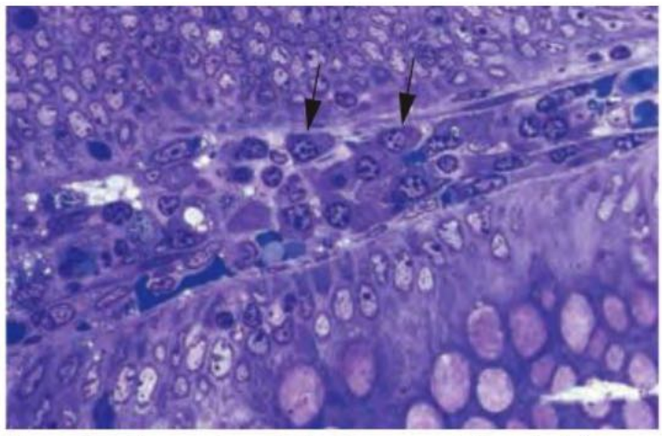

Fig. 3.2.8 Plasmocitos (→). Es característico el núcleo redondeado excéntrico con el patrón en "rueda de carreta" de la cromatina: en la periferia y en el centro del núcleo hay varios grumos gruesos de heterocromatina. Lámina propia del colon, ser humano; corte semifino; azul de toluidina; 600 ×.

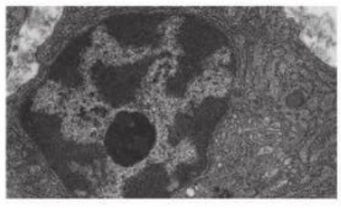

Fig. 3.2.9 Ultraestructura de un plasmocito.

aparato de Golgi grande está junto al núcleo y en la microscopia óptica se identifica como una región clara. El citoplasma basófilo extenso está lleno de cisternas del RER muy apretadas (**Fig. 3.2.9**).

Función Los plasmocitos, también llamados células plasmáticas, son linfocitos B diferenciados que producen inmunoglobulinas (Ig, anticuerpos; **Cuadro 3.2.2**). Las inmunoglobulinas representan la rama humoral de las reacciones inmunitarias (**Cap. 6.1**) y pertenecen a clases diferentes. Son proteínas glucosiladas que están compuestas por 2 cadenas ligeras o livianas y 2 cadenas pesadas (**Cap. 6.2.1**). Los plasmocitos maduros secretan hasta 2.000 moléculas de anticuerpo por segundo. La vida media de los plasmocitos es variable. Algunos mueren después de varios días, otros sobreviven en la médula ósea durante meses o años mientras producen anticuerpos en forma continua.

Ubicación Mucosa intestinal, órganos linfáticos, mucosa de las vías respiratorias, glándula mamaria en lactación, glándulas salivares y glándulas lagrimales.

Mastocitos

Los mastocitos se originan en la médula ósea y tienen una célula precursora común con los granulocitos basófilos. Como células maduras se encuentran diseminados en la piel y las mucosas (vías aéreas, intestino) y en el tejido conjuntivo profundo en las cercanías de los vasos sanguíneos. Su desplazamiento desde la médula ósea hacia los tejidos a través de la sangre y su proceso de diferenciación aún plantean interrogantes.

Características Los mastocitos son grandes, a menudo ovoides o redondeados (**Fig. 3.2.10**), pero también pueden ser alargados. El núcleo esferoidal muestra un modelo de heterocromatina fina. En el citoplasma aparecen los gránulos basófilos característicos (**Fig. 3.2.11**). A causa de su contenido de polianiones, como la heparina, pueden teñirse en forma específica con azul alciano. Con los colorantes básicos como el azul de toluidina, que es de un color azul intenso, los gránulos se tiñen metacromáticamente, es decir, en este caso, de un color violeta púrpura.

Fenotipos y función Se supone que en los seres humanos hay fenotipos diferentes de mastocitos. En la mucosa de los bronquios, del intestino y de las vías urinarias hay masto-

Cuadro 3.2.2 Inmunoglobulinas

Criterio	IgG (varios subtipos)	IgA	IgM	IgD	IgE
Forma molecular	Monómero	Monómero, dímero	Pentámero, hexámero	Monómero	Monómero
Promedio de su concentración sanguínea (adulto, g/L)	8-15	0,9-3,2	0,45-1,5	0-0,08	> 0,00025
Unión a través del Fc a las células siguientes	Macrófagos, neutrófilos, linfocitos NK, células dendríticas, linfocitos B, eosinófilos	Macrófagos, linfocitos B	Macrófagos, linfocitos B	Ninguna	Mastocitos, basófilos, eosinófilos
Propiedades biológicas	Anticuerpo secundario contra la mayor parte de los agentes causantes de enfermedades; atraviesa la placenta	Anticuerpo secretor	Respuesta primaria de anticuerpos	Marca los linfocitos B maduros	Alergias, reacciones antiparasitarias
Activación del complemento	++	(+)	++++	–	–

citos que producen triptasa ("mastocitos de las mucosas"). La triptasa es una enzima con funciones diversas, por ejemplo también participa en la reorganización de la matriz del tejido conjuntivo. En cambio, en la submucosa del intestino y de las vías respiratorias y en la piel, los ganglios linfáticos y la glándula mamaria, los mastocitos ("mastocitos del tejido conjuntivo") producen no sólo triptasa sino sobre todo las proteasas quimasa y carboxipeptidasa A.

Los mastocitos que sólo sintetizan triptasa en el pulmón, la mucosa intestinal y la mucosa de las vías urinarias poseen en sus gránulos estructuras cristalinas características que recuerdan pergaminos de escritura enrollados ("rollos") (**Fig. 3.2.11b**). En cambio, los gránulos de los mastocitos con varias proteasas tienen un contenido principalmente granular fino y sólo en raras ocasiones muestran las siluetas de rollos. Estas diferencias también concuerdan con diferencias funcionales. Los mastocitos contienen muchos otros componentes activos, por ejemplo histamina (que es vasoactiva), heparina, hidrolasas ácidas, mediadores lipídicos como las prostaglandinas y los leucotrienos y una gran cantidad de citocinas. Muchas de estas sustancias son mediadores de la inflamación que pueden liberarse con gran rapidez y que tienen importancia en la respuesta inmunitaria y en las alergias de tipo inmediato. Los muchos mediadores mastocíticos ejercen un efecto sobre los leucocitos, los fibrocitos, las proteínas de la matriz y la microcirculación. En condiciones fisiológicas normales los mastocitos participan en la regulación de la permeabilidad vascular y el tono del músculo liso del árbol bronquial. La heparina es una molécula antitrombótica importante.

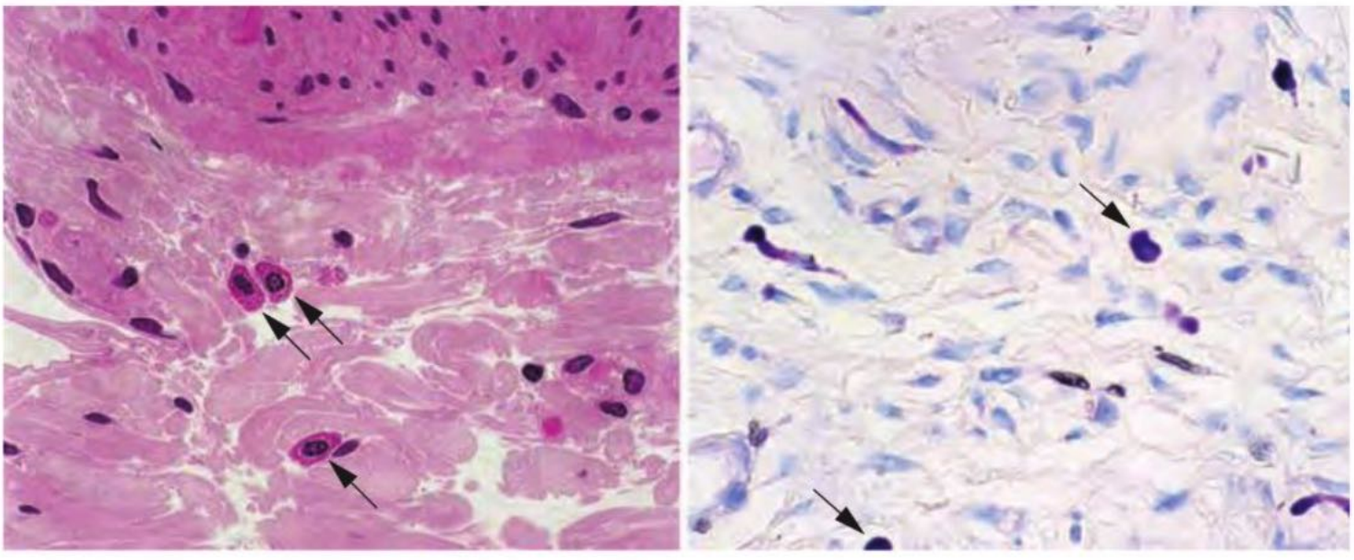

a b

Fig. 3.2.10 Mastocitos. a: inclusión en plástico. Submucosa del yeyuno, ser humano; H-E; 450 ×. **b:** la forma variable de los mastocitos (→) indica movimientos migratorios (dermis, alergia). Giemsa; 450 ×.

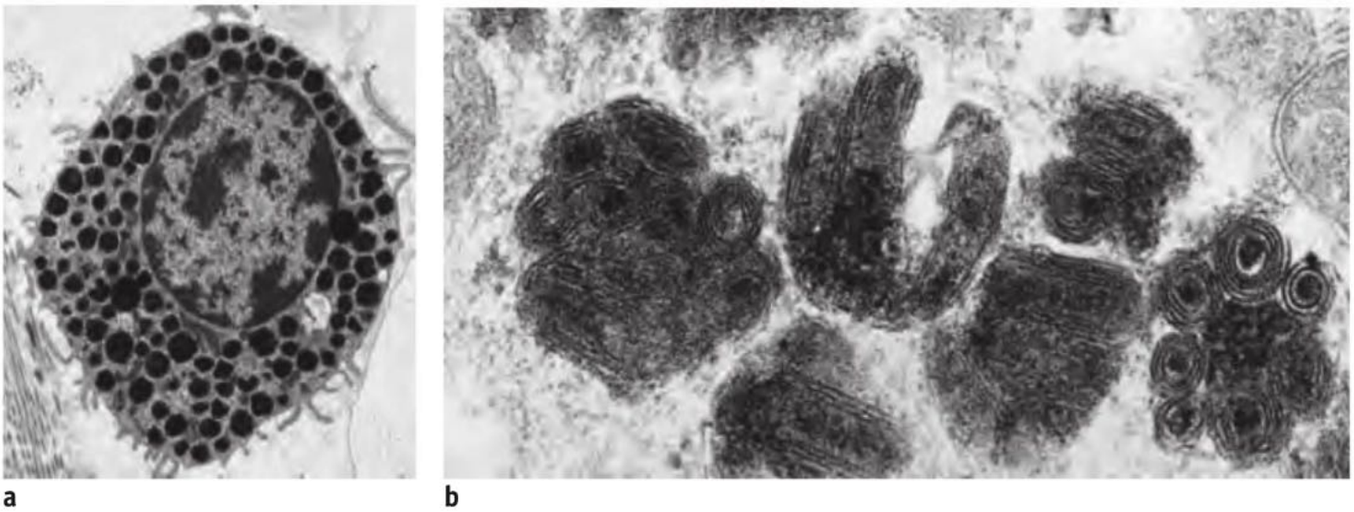

a b

Fig. 3.2.11 Mastocitos vistos con el ME. **a:** mastocitos con prolongaciones de configuración irregular y gránulos muy juntos en su citoplasma. Tejido conjuntivo del uréter, ser humano; 9.200 ×. (De [1]). **b:** gránulos mastocíticos vistos con gran aumento. Es característica la estructura heteromorfa de muchos gránulos con figuras de membrana cilíndricas de aspecto muy enrollado ("figuras en rollos de pergamino"), así como regiones de partículas finas. Otros gránulos poseen una matriz densa, en parte con áreas claras centrales en las cuales aparecen estructuras lineales. 90.300 ×. (De [1])

Ubicación Médula ósea, piel, mucosas y tejido conjuntivo perivenular.

Correlación clínica Los mastocitos y la IgE participan en las reacciones de hipersensibilidad alérgica. La síntesis de la IgE (por los plasmocitos) es desencadenada por un antígeno que recibe el nombre de **alérgeno**. Los mastocitos tienen en su superficie receptores de IgE de gran afinidad. El primer contacto de la IgE, la cual en los alérgicos tiene valores obviamente elevados, con estos receptores se llama **sensibilización**. Esta sensibilización prepara las células para la **activación** específica de antígeno. La cadena α del receptor fija la IgE; de la transducción de la señal se encargan las cadenas β y γ del receptor de IgE. La activación ocurre en el segundo contacto con el antígeno, en el cual las IgE unidas se entrelazan. Algunas sustancias activan los mastocitos en forma directa. La activación conduce a una entrada de iones calcio y luego a la liberación de sustancias diversas que reciben el nombre de mediadores. El proceso de la liberación ocurre, en parte, por medio de exocitosis y, en parte, por la participación de otros mecanismos. La liberación de la histamina y de los diversos mediadores lipídicos aumenta la permeabilidad de las paredes venulares, lo cual, entre otras cosas, conduce a la salida de líquido y proteínas plasmáticas hacia el tejido conjuntivo (pápula); otros factores conducen a la inmigración de los leucocitos. Los cisteinil leucotrienos, pero también la histamina, inducen la contracción del músculo liso de las vías respiratorias (asma). Algunos signos y síntomas característicos que se atribuyen a la actividad de los mastocitos son el prurito, el edema de la piel, el eritema cutáneo (enrojecimiento de la piel), la tumefacción de la mucosa nasal y la secreción nasal acuosa, los espasmos y el aumento de la secreción mucosa de las vías respiratorias.

Melanocitos

En el tejido conjuntivo de algunos sitios del cuerpo, sobre todo en el iris y en la coroides del globo ocular, hay melanocitos. Los melanocitos son células ramificadas que sintetizan el pigmento pardo melanina en orgánulos específicos, los melanosomas (**Cap. 2.4.10**).

3.2.4 Matriz extracelular

La matriz extracelular del tejido conjuntivo puede dividirse en 2 componentes relacionados en forma estrecha desde el punto de vista funcional:
- sustancia fundamental amorfa
- fibras del tejido conjuntivo.

Sustancia fundamental amorfa

La sustancia fundamental es un gel hidratado en gran medida que, sobre todo, crea un espacio para el transporte de gases, metabolitos, sustancias nutritivas y productos de degradación. A causa de su gran contenido de agua, en los preparados de rutina para la microscopia óptica aparece clara y no estructurada ("amorfa"). En el plano bioquímico la sustancia fundamental posee una estructura molecular compleja. Algunos componentes moleculares importantes son el **hialuronano** (ácido hialurónico), los **proteoglucanos** (Fig. 5.6d) y **glucoproteínas** diversas.

Hialuronano (ácido hialurónico)

El hialuronano es una molécula de glucosaminoglucano libre gigante, compuesta de hasta 25.000 unidades idénticas de disacáridos, que tiene carga eléctrica negativa, no está sulfatada y carece de una proteína central. Luego de su síntesis, con la ayuda de proteínas de transporte especiales, atraviesa la membrana celular y en cantidades variables se convierte en un componente de la matriz de todos los tejidos y del líquido articular. En el tejido cartilaginoso, el hialuronano puede formar complejos gigantes con el agrecano.

Proteoglucanos

Los proteoglucanos, al igual que el hialuronano, son sintetizados y secretados por los fibrocitos. Están compuestos por una proteína central que tiene muchas cadenas laterales largas de glucosaminoglucanos (GAG) unidas a ella.
En esencia, los glucosaminoglucanos son largas cadenas de disacáridos no ramificadas. Uno de los monosacáridos del disacárido es una aminohexosa que suele estar sulfatada. El otro monosacárido por lo general es un ácido urónico. Dado que poseen los grupos sulfato y carboxilo en sus monosacáridos, los proteoglucanos tienen una gran cantidad de cargas eléctricas negativas y, por ende, son polianiones que pueden fijar grandes cantidades de agua. Glucosaminoglucanos típicos de los proteoglucanos son: condroitín sulfato, dermatán sulfato, heparán sulfato y queratán sulfato. En los preparados bien fijados estas porciones moleculares pueden teñirse con azul alciano.
Los siguientes son proteoglucanos muy difundidos:
- agrecano
- decorina, biglucano, fibromodulina
- sindecano.

Agrecano El agrecano es el **proteoglucano principal del cartílago**. Las cadenas laterales de la proteína central son los glucosaminoglucanos de carga muy negativa condroitín sulfato (más o menos 100) y queratán sulfato (alrededor de 30). El agrecano posee más de 100 de estas cadenas laterales. Después de su secreción por las células cartilaginosas, un monómero de agrecano se une a 2 proteínas de enlace. Luego unos 100 de estos complejos se unen en forma no covalente a una molécula larga de hialuronano. Esta aglomeración fija agua y iones pequeños y así crea una presión de fuente y elasticidad en el cartílago.

Decorina, biglucano, fibromodulina La decorina, el biglucano y la fibromodulina son proteoglucanos más pequeños. Se unen a fibrillas colágenas (de los tipos I, II o III) y al parecer desempeñan un papel en la organización espacial de estas fibrillas. La decorina une fibrillas colágenas contiguas para lo cual cada 60-65 nm forma puentes entre las fibrillas que no sólo soportan cargas mecánicas de presión y tracción sino que también poseen características elásticas. El biglucano también es pericelular y puede transmitir señales de crecimiento.

Sindecano El sindecano es un componente de las membranas celulares, fija factores de crecimiento, entre otros, y cumple una función en la transducción de señales y la migración de las células a lo largo de las fibrillas colágenas. También ejerce un efecto sobre la diferenciación celular.

Perlecano El perlecano es una parte de las láminas basales.

Versicano El versicano está muy difundido en la matriz de tejidos conjuntivos diversos. Se une a las fibrillas colágenas y al hialuronano.

Glucoproteínas

Algunas glucoproteínas importantes de la sustancia fundamental son, por ejemplo, el nidógeno, la laminina y la fibronectina y en el hueso en particular la osteonectina, la osteocalcina, la osteopontina, etcétera. La unión de estas proteínas a la célula con frecuencia está mediada por integrinas, que son proteínas de la membrana con función de receptor.

Fibronectina La fibronectina es una proteína dimérica cuyos 2 componentes individuales idénticos están unidos por medio de puentes disulfuro. Hay 2 formas de fibronectina:

- La fibronectina plasmática se sintetiza en el hígado y se encuentra disuelta en el plasma. Interviene, entre otras cosas, en la coagulación de la sangre y en la curación de las heridas.
- La fibronectina fibrilar es sintetizada por los fibrocitos. Varias moléculas se unen para formar estructuras fibrilares delgadas en las superficies celulares o en la matriz. Posee sitios de unión especiales para muchos componentes de la matriz (p. ej., colágeno, fibrina, proteoglucanos y heparina), así como para las integrinas de la membrana celular. La fibronectina cumple una función importante en la conducción de las células migrantes durante el desarrollo embrionario.

Nidógeno, laminina El nidógeno (= entactina) y la laminina son glucoproteínas características de la lámina basal.

Glucoproteínas del tejido óseo La osteonectina, la osteocalcina y la osteopontina son componentes de la matriz ósea no colágena, los cuales, en parte, se cree que desempeñan un papel en la mineralización y en la unión de la fase mineral a la matriz. La osteonectina se parece a la fibronectina y está unida a las células óseas a través de integrinas.

Fibras del tejido conjuntivo

Las fibras del tejido conjuntivo son los elementos estructurales de este tejido (**Cuadro 3.2.3**). Los 2 tipos fundamentales de fibras del tejido conjuntivo son:

- fibras colágenas, incluidas las fibras reticulares, y
- fibras elásticas.

Fibras colágenas

Las fibras colágenas son flexibles, resistentes a la tracción y apenas distensibles, de modo que constituyen un material ideal para los ligamentos, las fascias, los tendones, las cápsulas de los órganos, la esclera, la dermis y la estroma de los órganos. Además, son componentes importantes del hueso, la dentina y el cartílago.

Aspecto microscópico

Microscopia óptica En el preparado para la microscopia óptica, las fibras colágenas tienen un diámetro de 1-10 µm (raras veces hasta alrededor de 20 µm) y cursan levemente onduladas (**Fig. 3.2.12**, **Fig. 3.2.13**). La organización de las fibras se adecua a la forma y la función de los órganos o las estructuras correspondientes en donde se encuentran. Por ejemplo, en los tendones cursan levemente onduladas y paralelas, en la esclera y la córnea forman capas en las cuales su orientación cambia en unos 90° y en las fascias se organizan en redes extensibles. Las fibras colágenas se tiñen de un modo diferente según la técnica de coloración (véase también el **Cuadro 1.3**): de rojo con H-E, de azul con Azan, de azul con la tricrómica de Masson, de turquesa con el método de Goldner y de rojo con la técnica de van Gieson.

Cuadro 3.2.3 Diferentes características biológicas, tintoriales y microscópicas ópticas de las fibras del tejido conjuntivo (De [1])

	Fibras colágenas típicas (compuestas por colágeno tipo I)	Fibras elásticas	Fibras reticulares (son fibras colágenas compuestas por colágeno tipo III)
Forma de organización	Organizaciones plexiformes diversas, haces paralelos (tendones) o formaciones helicoidales (osteonas)	Redes verdaderas o laminillas fenestradas (p. ej., lámina elástica interna de las arterias)	Redes finas (con frecuencia ubicadas en el límite entre el tejido conjuntivo laxo y las células parenquimatosas de un órgano); típicas de los tejidos linfáticos y las mucosas
Estructura en la microscopia electrónica de transmisión	Fibrillas (diámetro: 50-90 nm; con poca frecuencia hasta 200 nm) con bandas transversales (periodicidad de 67 nm)	• componente amorfo (elastina) • microfibrillas (diámetro: 10 nm)	Fibrillas (diámetro: 20-40 nm) con bandas transversales (periodicidad de 67 nm)
Estructura molecular	Producto de polimerización del colágeno tipo I	Aglomeración de moléculas de elastina polimerizadas y microfibrillas de fibrillina	Producto de polimerización del colágeno tipo III a menudo con parte de colágeno tipo I
Comportamiento mecánico	Resistentes a la tracción; distensibles en sólo alrededor del 5%	Distensible en forma reversible en alrededor del 150%	Semejante al de las fibras colágenas de colágeno tipo I

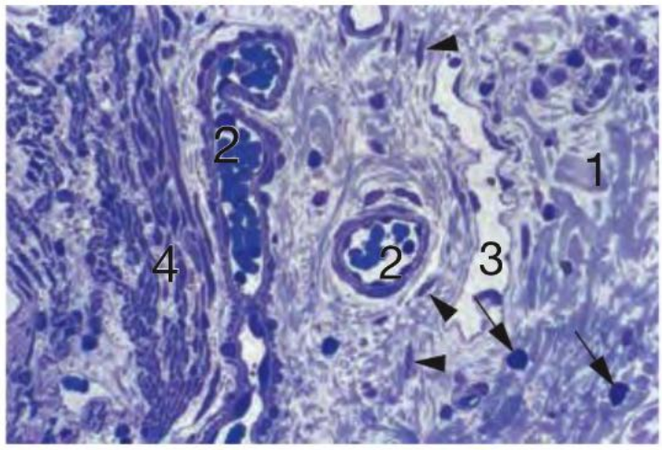

Fig. 3.2.12 Tejido conjuntivo laxo (corte semifino, de más o menos 1 µm de espesor). **1** Fibras colágenas gruesas que recuerdan mechones de cabello. Las células con gránulos púrpura oscuro son mastocitos (→), mientras que el resto de los núcleos en su mayor parte pertenecen a fibrocitos (►). **2** Arteriolas; **3** vaso linfático; **4** muscular de la mucosa. Tejido conjuntivo de la submucosa del colon, ser humano; azul de metileno-azur II; 450 ×.

Microscopia electrónica El microscopio electrónico muestra que las fibras colágenas están compuestas por muchas fibrillas colágenas estriadas, en su mayoría de 50-90 nm (fibras de colágeno tipo I) o de 20-40 nm (fibras de colágeno tipo III) de espesor. El modelo de las estriaciones transversales se repite cada 67 nm (período D o periodicidad axial, Fig. 3.2.13) y se debe a la forma en que se asocian las moléculas de colágeno. Las fibrillas se componen de unidades estructurales modulares repetitivas. Lo mismo es válido para la decorina, que une las fibrillas con un patrón regular. En conjunto estas unidades estructurales repetitivas constituyen módulos de forma.

Colágeno → fibrilla colágena
Las fibrillas colágenas están compuestas por moléculas de colágeno que son producidas por los fibrocitos y en el espacio extracelular, en un proceso de polimerización (proceso de autoensamblaje), se asocian en fibrillas (**Fig. 3.2.13**) o, como en el caso del colágeno tipo IV, en una red bidimensional de filamentos delgados.

Colágeno Desde el punto de vista cuantitativo, la colágena es la proteína más importante del organismo (alrededor del 25% de la masa proteica total). Sometida a ebullición se convierte en una masa pegajosa que puede utilizarse como cola (gr. *kolla*, pegamento). El colágeno forma una familia de proteínas emparentadas, pero independientes desde el punto de vista genético. Todos los colágenos consisten en moléculas de colágeno compuestas por 3 cadenas polipeptídicas helicoidales llamadas cadenas α. Cada cadena α está compuesta por unos 1.000 aminoácidos y en su secuencia aparece una glicina cada tres residuos. Otros aminoácidos frecuentes son la prolina y la hidroxiprolina. Las 3 cadenas α –mantenidas juntas por uniones de hidrógeno– forman una hélice triple superenrollada.

Correlación clínica La hidroxilación de la prolina requiere ácido ascórbico (vitamina C). Por consiguiente, en la deficiencia de vitamina C (p. ej., escorbuto), la hidroxilación de la prolina está alterada y síntesis de colágeno se encuentra limitada. Las consecuencias son mala curación de las heridas, hemorragias de la mucosa bucal, tumefacción de las encías, aflojamiento de los dientes y muchos otros signos y síntomas cutáneos y viscerales.

Tipos de colágeno Las cadenas α del colágeno se diferencian en su composición de aminoácidos y en su secuencia de aminoácidos, de modo que hasta el momento se conocen alrededor de 25 tipos de colágeno diferentes. Algunos son poco frecuentes y obviamente cumplen funciones muy especializadas, otros son moléculas que acompañan a otros

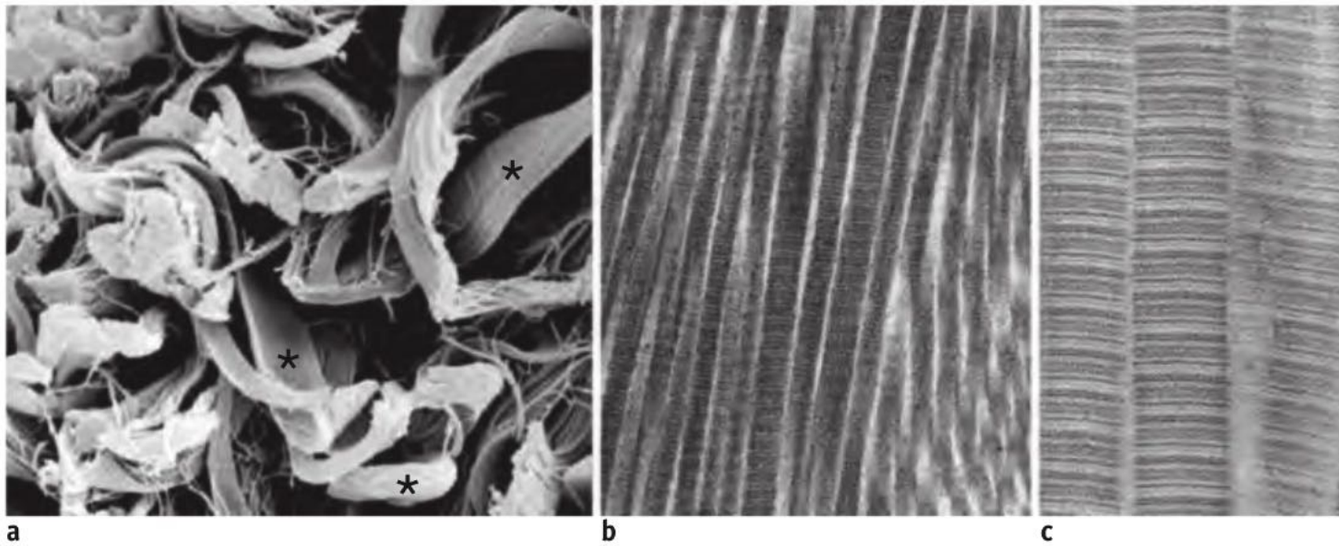

Fig. 3.2.13 Fibrillas colágenas vistas con el microscopio electrónico. **a:** fibras colágenas gruesas (*, microscopia electrónica de barrido). Se detecta que las fibras están formadas por fibrillas. Piel abdominal, rata; 6.500 ×. **b:** las fibrillas de colágeno tipo I exhiben bandas transversales con una periodicidad característica (período D de alrededor de 67 nm) que se debe a la disposición ordenada de las moléculas de colágeno en la fibrilla. Glándula mamaria, ser humano; 46.700 ×. **c:** fibrillas colágenas con periodicidad de bandas transversales obvia. Comátula (*Antedon bifida*, un equinodermo); 120.000 ×. (Preparado gentileza del Dr. R. Erlinger)

colágenos y otros más incluso son proteínas transmembrana. Los tipos de colágeno importantes son:

- **Tipo I:** es el colágeno más frecuente y está compuesto por 2 cadenas α_1(I) idénticas y una cadena α_2(I) (**Fig. 3.2.13b**). El diámetro de la fibrillas es de 50-90 nm.
- **Tipo II:** es el colágeno del cartílago y está compuesto por 3 cadenas α_1(II) idénticas. Las fibrillas resultantes en su mayoría son relativamente delgadas (**Fig. 7.4**). En el cartílago articular el diámetro de las fibrillas varía entre unos 10 y unos 200 nm.
- **Tipo III:** en cantidades reducidas junto al tipo I, este colágeno se encuentra en muchos órganos; está compuesto por 3 cadenas α_1(III) idénticas y forma redes de fibras relativamente delgadas. El colágeno tipo III se tiñe de negro con sales de plata (impregnación argéntica) y forma las denominadas fibras reticulares (**Fig. 3.2.16**). Las fibrillas de colágeno tipo III por lo general también contienen colágeno tipo I y miden 20-40 nm de diámetro.
- **Tipo IV:** este colágeno no fibrilar contiene dominios helicoidales triples y dominios globulares en la molécula. En la lámina basal forma una red bidimensional compleja (**Fig. 3.1.2**), que une las células epiteliales y las células musculares a la matriz extracelular y en el glomérulo renal crea una estructura de filtro de gran importancia funcional.
- **Tipo V:** es un colágeno fibrilar y con frecuencia un componente de las fibrillas de colágeno tipo I.
- **Tipo VI:** forma microfibrillas raras.
- **Tipo VII:** forma fibrillas de anclaje.
- **Tipo VIII:** se encuentra en la membrana de Descemet.
- **Tipo X:** está en la matriz del cartílago hipertrófico.
- **Tipo XI:** se encuentra en las fibrillas de colágeno tipo II.

Ubicación

- **Tipo I:** piel, ligamentos, tendones, hueso, dentina, esclera, fascias, anillo fibroso del disco intervertebral, cápsulas de órganos, estroma de la mayoría de los órganos, duramadre
- **Tipo II:** cartílago, núcleo pulposo del disco intervertebral, cuerpo vítreo.
- **Tipo III:** órganos linfáticos, pared de los vasos, mucosa intestinal, espacio de Disse, superficie de los adipocitos y las células musculares, lámina fibrorreticular (con frecuencia aparece en conjunto con colágeno tipo I, en parte, incluso en una fibrilla).
- **Tipo IV:** lámina basal.

Fibrillas colágenas En la Figura **3.2.14** se ilustran los pasos más importantes de la síntesis del colágeno y de la formación de las fibrillas. En los adultos, las fibrillas colágenas (**Fig. 3.2.13**) tienen un recambio (formación, crecimiento y degradación) lento. Una excepción son las fibrillas en el hueso, las cuales en el remodelado óseo continuo también se degradan y vuelven a formarse junto con él. En los niños y los adolescentes durante el crecimiento se comprueba un recambio mayor. Durante la formación también pueden polimerizarse colágenos fibrilares diversos en una fibrilla. En la superficie de las fibrillas con regularidad se encuentran proteoglucanos, sobre todo decorina (véase antes). Algunos de los colágenos no fibrilares (p. ej., el tipo IX en el tipo II fibrilar o el tipo VI en el tipo I fibrilar) se asocian con los tipos de colágeno fibrilar y ejercen un efecto sobre su crecimiento en ancho e impiden su fusión entre sí. La degradación ocurre sobre todo por la acción de las colagenasas de los leucocitos, los fibrocitos, las células B sinoviales y otras células emparentadas.

Correlación clínica El colágeno puede degradarse en forma masiva o sintetizarse en muy poca cantidad o en demasiada cantidad:

- degradación masiva: en los períodos de inanición, en la inmovilización, en la artritis reumatoide o en la falta de gravedad prolongada
- inhibición de la síntesis: en la terapia con dosis altas de cortisona por un período de tiempo prolongado

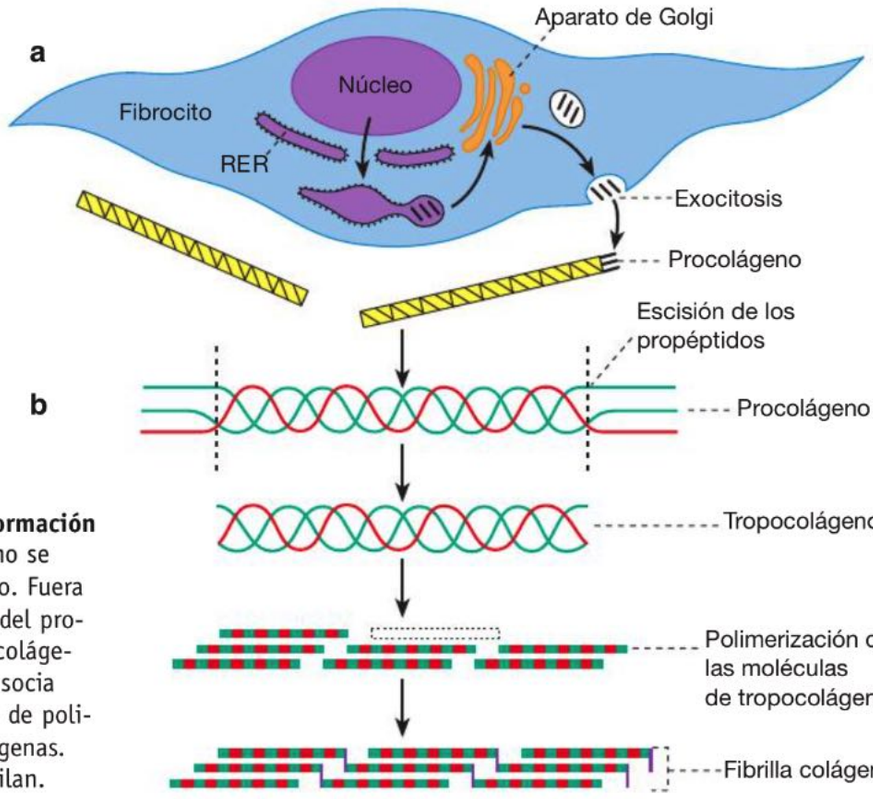

Fig. 3.2.14 Secreción del colágeno y formación de las fibrillas colágenas. El procolágeno se sintetiza intracelularmente en el fibrocito. Fuera de la célula se escinden los propéptidos del procolágeno para formar el tropocolágeno (colágeno, monómero de colágeno), el cual se asocia con moléculas semejantes en un proceso de polimerización para generar las fibrillas colágenas. Algunos restos de hidroxilisina se glucosilan.

- exceso de síntesis: en la curación de las heridas (colágeno del tipo I, formación de cicatriz), en la cirrosis hepática, en la fibrosis pulmonar, en la aterosclerosis y en la nefroesclerosis (los términos esclerosis y fibrosis en general se refieren al aumento del colágeno tipo I).

También es posible la **formación de moléculas de colágeno defectuosas**. En la osteogénesis imperfecta (reducción de la masa ósea, huesos frágiles, etc.) hay una mutación en uno de los 2 genes que codifican el procolágeno tipo I. Se conocen subtipos del síndrome de Ehlers-Danlos (piel hiperelástica, articulaciones hiperextensibles) con mutaciones del gen codificador de la cadena α_1(V) del colágeno tipo V. Otros subtipos tienen defectos en otros genes de colágenos. En la condrodisplasia (enanismo, anomalías de las proporciones corporales) hay defectos hereditarios del colágeno tipo II y de otros componentes del cartílago.

Fibras reticulares

Las fibras reticulares (fibras de reticulina) son fibras ramificadas, unidas en forma de red, compuestas principalmente por colágeno tipo III y en una pequeña parte también por colágeno tipo I (**Fig. 3.2.15**, **Fig. 3.2.16**). Las fibras relativamente delgadas tienen su superficie cubierta por glucoproteínas, sobre todo fibronectina, que le imparten sus características tintoriales particulares, al menos en parte. Están compuestas por haces de fibrillas y tienen una distribución amplia. Sólo en los órganos linfáticos están rodeadas por las finas prolongaciones citoplasmáticas a la manera de vainas de las células reticulares fibroblásticas

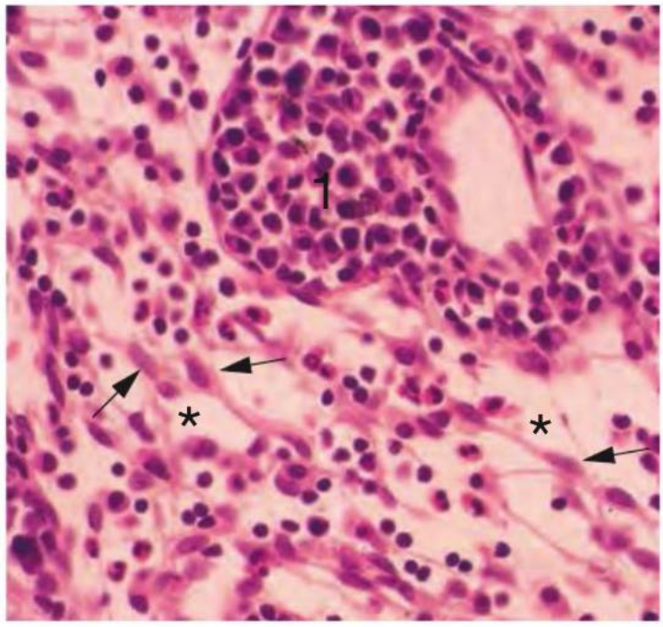

Fig. 3.2.15 Células reticulares formadoras de fibras. En el seno medular (*) se identifican claramente las células reticulares ramificadas (→), con forma estrellada, formadoras de fibras, cuyas prolongaciones envainan fibras reticulares delicadas (= fibras de reticulina). Los núcleos redondeados, oscuros y abundantes pertenecen a linfocitos.
1 Cordón medular con plasmocitos y linfocitos. Médula de un ganglio linfático, macaco; H-E; 460 ×.

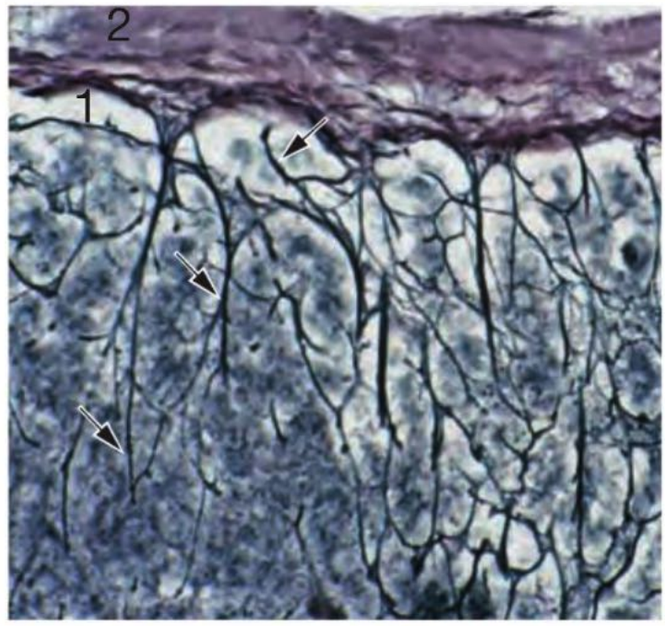

Fig. 3.2.16 Fibras reticulares. Las fibras reticulares (negras, →) se hallan ramificadas y entrelazadas. Están compuestas por colágeno tipo III y atraviesan la luz del seno marginal (**1**) para alcanzar la cápsula (**2**), la cual se compone casi con exclusividad de fibras colágenas típicas (colágeno tipo I; aquí teñido de color pardo). Corteza de un ganglio linfático, ser humano); técnica de impregnación argéntica de Bielschowsky; 240 ×.

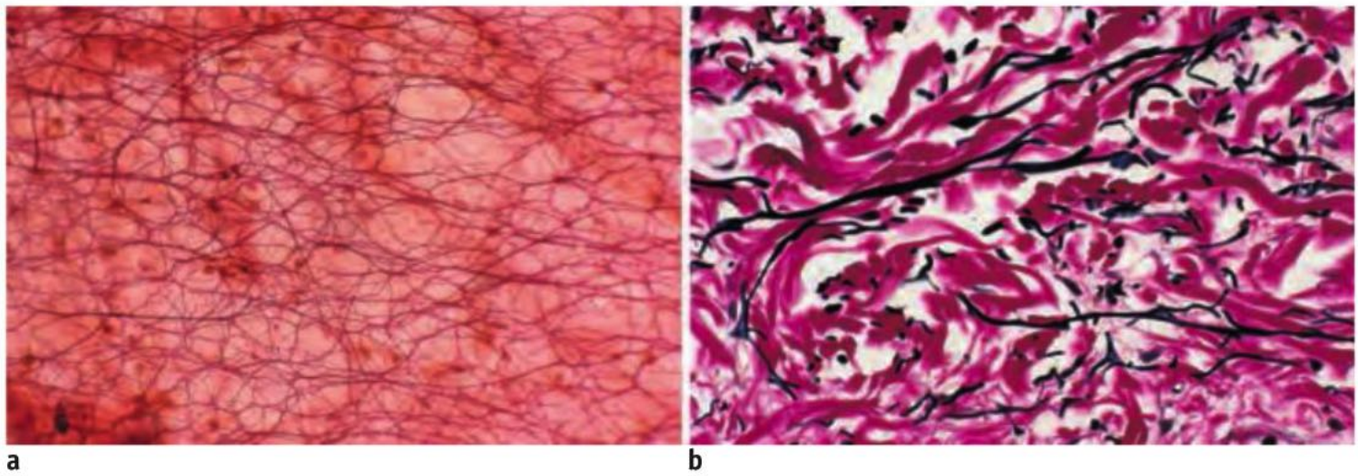

a **b**

Fig. 3.2.17 Fibras colágenas y elásticas. a: fibras elásticas entrelazadas en una red plana. Mesenterio, preparado incluido entero, sin cortar; ser humano; resorcina-fucsina; 250 ×. **b:** fibras colágenas y elásticas. Las fibras colágenas gruesas teñidas de rojo pardusco intenso aparecen cruzadas en todas las direcciones del espacio por redes de fibras elásticas teñidas de negro. Dermis, ser humano; técnica para elastina - van Gieson, sin coloración nuclear de contraste; 450 ×.

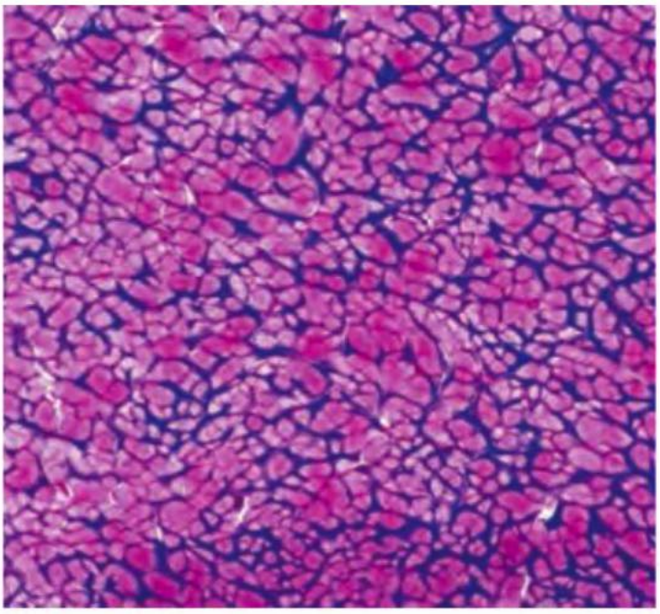

Fig. 3.2.18 Ligamento amarillo (elástico) de la columna vertebral en corte transversal. Los componentes elásticos bien desarrollados aparecen teñidos de rojo, mientras que las fibras colágenas están teñidas de azul. Babuino, tricrómica de Masson; 450 ×.

(Fig. 6.28b). Las fibrillas colágenas de las fibras reticulares son más delgadas que las de las fibrillas de colágeno tipo I y miden alrededor de 20-40 nm de diámetro.

Fibras elásticas

Las fibras elásticas son reversiblemente distensibles y, en consecuencia, tienen las características de la goma. Forman sobre todo redes irregulares (Fig. 3.2.17a) o estructuras laminares perforadas. Los ligamentos elásticos son infrecuentes en los seres humanos y sólo aparecen en la región de la columna vertebral (ligamento de la nuca, ligamentos amarillos entre los cuerpos vertebrales, Fig. 3.2.18). En regiones cutáneas especiales, como el pezón, las fibras elásticas forman estructuras pequeñas de tipo tendinoso para células musculares lisas de organización compleja (sistema mioelástico). Las fibras elásticas siempre están asociadas con las fibras colágenas, no elásticas, las cuales limitan su extensibilidad.

Tinciones para elastina

Las fibras elásticas pueden identificarse en forma selectiva con coloraciones especiales, las llamadas tinciones para elastina (resorcina-fucsina, aldehído fucsina, orceína, técnica de Verhoeff); con H-E aparecen rojas, pero sólo se destacan bien si el espesor de los elementos elásticos es considerable (p. ej., la membrana elástica interna de las arterias).

Componentes moleculares

Las fibras elásticas contienen 2 componentes moleculares: fibrillina y elastina.

Fibrillina En la microscopia electrónica las fibras elásticas son de estructura homogénea (Fig. 3.2.19), pero en la periferia suelen poseer un reborde de las llamadas microfibrillas de 10 nm de espesor, las cuales están compuestas por fibrillina y por las glucoproteínas asociadas con las microfibrillas (MAGP). Estas microfibrillas son sintetizadas por los fibrocitos y las células musculares lisas y forman una armazón no elástica en cuyo interior se deposita la proteína característica de las fibras elásticas, la elastina. El comportamiento de las microfibrillas durante la distensión de las fibras elásticas todavía plantea interrogantes. Durante el crecimiento de las fibras elásticas, las microfibrillas se depositan por afuera. En el desarrollo embrionario las microfibrillas aparecen antes que la elastina. Las microfibrillas también pueden aparecer solas, por ejemplo en la superficie de las células musculares lisas, en las fibras del cristalino y en la lámina fibrorreticular de la lámina basal. Los haces de microfibrillas puros también se conocen con el nombre de fibras de oxitalán. Pueden teñirse con aldehído fucsina.

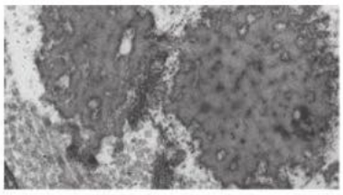

Fig. 3.2.19 Fibras elásticas.

Elastina La elastina es una proteína polimérica, muy hidrófila, no glucosilada, cuya molécula individual consiste en una única cadena polipeptídica en la cual, al igual que en el colágeno, hay muchos restos de glicina y prolina pero también los aminoácidos infrecuentes característicos desmosina e isodesmosina. La tropoelastina soluble es la precursora de la elastina que sintetizan y secretan hacia el espacio intercelular los fibrocitos o las células musculares lisas. Las moléculas de tropoelastina se asocian mucho entre sí, de modo que surgen redes moleculares extensas, las cuales forman las fibras elásticas y las láminas elásticas (en las paredes vasculares). La molécula de elastina definitiva tiene 2 componentes funcionales:

- porciones hidrófobas que son responsables de las características elásticas
- porciones α-helicoidales que forman enlaces cruzados entre las moléculas (Fig. 3.2.20).

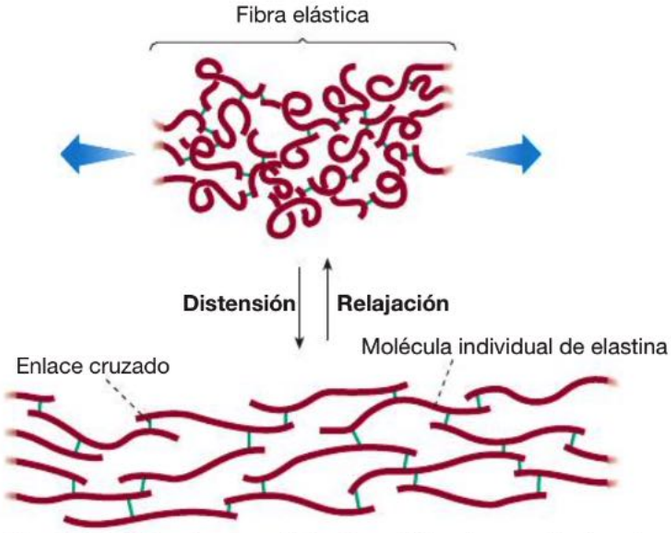

Fig. 3.2.20 Elastina, modelo hipotético. Las moléculas de elastina establecen enlaces cruzados, en la relajación las moléculas adquieren espontáneamente una conformación enrollada en ovillejo, lo cual conduce al acortamiento de la fibra. (De [12], modificado)

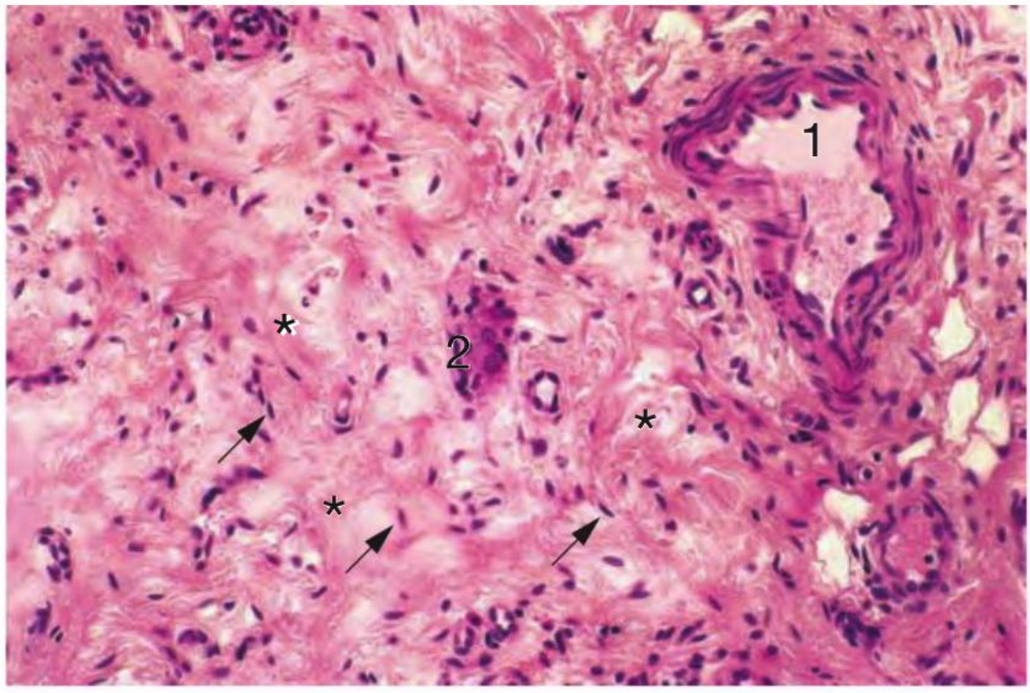

Fig. 3.2.21 Tejido conjuntivo laxo con muchos fibrocitos (→) y haces ondulados laxos de fibras colágenas (*). **1** Arteriola; **2** ganglio pequeño del plexo de Meissner. Submucosa del yeyuno, ser humano; H-E; 250 ×.

Correlación clínica En el **síndrome de Marfan** se comprueban defectos genéticos variados de la fibrillina. Los pacientes tienen miembros largos y finos con aracnodactilia (gr. *arákhnee*, araña; los dedos son largos y delgados, lo cual recuerda las patas de una araña), trastornos visuales y patologías cardiovasculares, por ejemplo prolapso de la válvula mitral y aneurisma de la aorta. Los trastornos visuales surgen por la dislocación del cristalino, dado que las fibras del ligamento suspensorio están compuestas por fibrillina. Es posible que Niccolò Paganini (1782-1840) y Abraham Lincoln (1809-1865) padecieran una forma del síndrome de Marfan.

Ubicación Las fibras elásticas están muy difundidas. Se encuentran bien desarrolladas en particular en el pulmón, en las arterias elásticas y en los ligamentos amarillos de la columna vertebral.

3.2.5 Tejido conjuntivo laxo

En el tejido conjuntivo laxo hay fibrocitos bastante separados unos de otros que están incluidos en una matriz de estructura laxa, compuesta por fibras colágenas (**Fig. 3.2.21**), fibras elásticas individuales delicadas y una sustancia fundamental amorfa con proteoglucanos abundantes. En este tejido conjuntivo hay vasos sanguíneos y linfáticos, nervios y células fijas y libres. El tejido conjuntivo laxo forma característicamente la estroma de los órganos.

Ubicación Estroma de la mayor parte de los órganos, mucosa (con fibras relativamente delgadas) y submucosa (con fibras un poco más gruesas de distribución en valla extensible) del tubo digestivo (**Fig. 3.2.21**).

3.2.6 Tejido conjuntivo denso

En el tejido conjuntivo denso predominan las fibras colágenas sobre la sustancia fundamental amorfa. Las células son comparativamente infrecuentes. Se distinguen los tipos irregular o no modelado y regular o modelado.

Tejido conjuntivo denso no modelado En el tejido conjuntivo denso no modelado las fibras colágenas forman haces muy apretados que transcurren en direcciones diferentes. De los fibrocitos en su mayor parte sólo se ve el núcleo aplanado relativamente oscuro. Sin embargo, en la microscopia electrónica se ve que estas células pueden tener prolongaciones muy largas y aplanadas.

Ubicación Dermis, esclera del globo ocular (**Fig. 3.2.22**), córnea, duramadre, muchas cápsulas de órganos.

Tejido conjuntivo denso modelado En el tejido conjuntivo denso modelado, las fibras colágenas cursan muy apretadas y están orientadas en forma paralela (**Fig. 3.2.23**).

Ubicación Tendones, ligamentos.

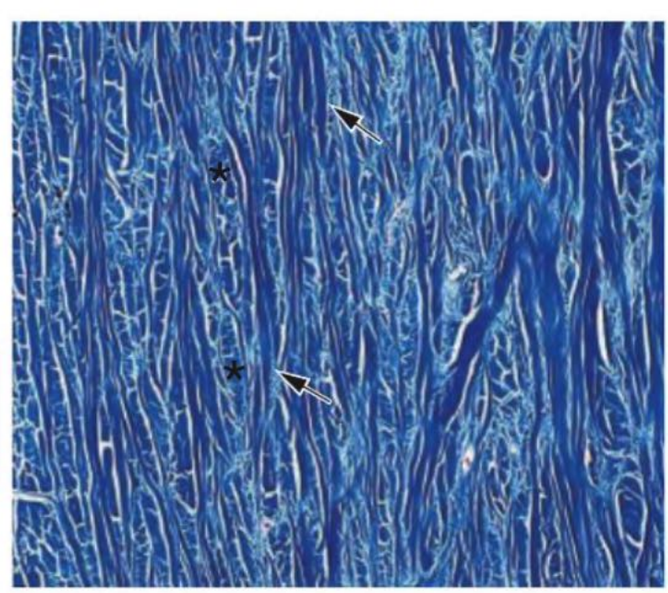

Fig. 3.2.22 Tejido conjunto denso no modelado. * Fibras colágenas en corte transversal; → fibras colágenas en corte longitudinal. Esclera, bovino; tricrómica de Masson; 150 ×.

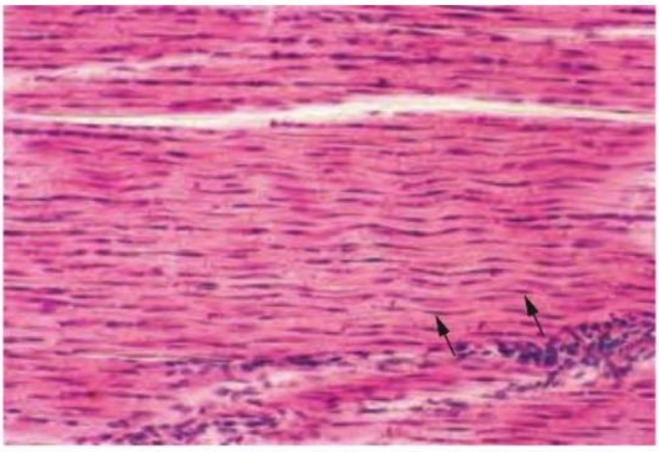

Fig. 3.2.23 Tejido conjuntivo denso modelado. De las células tendinosas sólo pueden identificarse los núcleos aplanados (→). El trayecto levemente ondulado de las fibras es muy característico. Corte longitudinal de un tendón, ser humano; H-E; 95 ×.

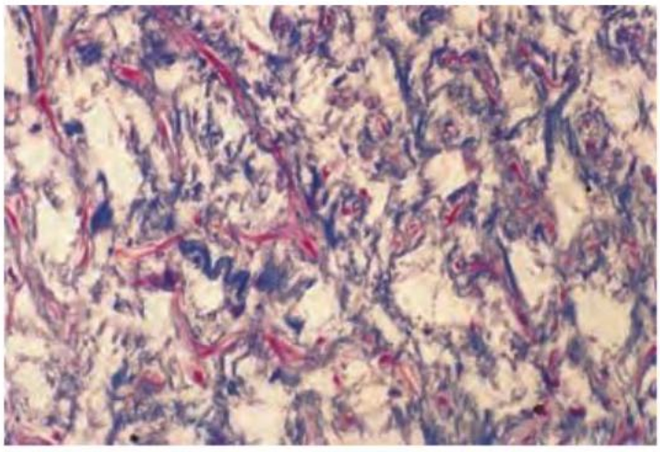

Fig. 3.2.24 Tejido conjuntivo mucoso. Los fibroblastos (rojizos) aparecen en el fondo, semiocultos por la sustancia intercelular. La sustancia intercelular está compuesta por sustancia fundamental amorfa (hialuronano, proteoglucanos, glucoproteínas diversas, etc.; no teñida) y los elementos formes (fibras colágenas, en parte muy onduladas y teñidas de color azul). Gelatina de Wharton del cordón umbilical, ser humano; Azan; 380 ×.

3.2.7 Tejido conjuntivo reticular

Las fibras reticulares están muy difundidas, pero en la actualidad sólo se designa tejido conjuntivo reticular el tejido conjuntivo de los órganos linfáticos secundarios (ganglios linfáticos, bazo, amígdalas, placas de Peyer) y de la médula ósea. Los fibrocitos de este tejido, con frecuencia estrellados, también reciben el nombre de **células reticulares fibroblásticas** o simplemente células reticulares (**Fig. 3.2.15**). Forman una red tridimensional y producen fibras colágenas de colágeno tipo III (fibras reticulares). Las fibras reticulares están rodeadas por las prolongaciones con forma de vaina de las células reticulares fibroblásticas, donde la fibronectina media la unión. El núcleo de las células reticulares es relativamente grande y ovalado y muestra un nucléolo obvio. En los resquicios que hay entre las células reticulares se asientan sobre todo linfocitos, pero también otras células, por ejemplo macrófagos y células presentadoras de antígenos. Aquí existe una microecología especial para la diferenciación y la multiplicación de los linfocitos. Las células reticulares fibroblásticas llamativamente pueden contener mucha actina, por ejemplo en el bazo.

Ubicación Ganglios linfáticos (**Fig. 3.2.16**), bazo, amígdalas, placas de Peyer, médula ósea.

3.2.8 Tejido conjuntivo mucoso

El tejido conjuntivo mucoso caracteriza el cordón umbilical y contiene fibrocitos ramificados que aún recuerdan a células mesenquimáticas (véase también el **Cap. 3.2.1**). Los fibrocitos secretan la sustancia fundamental con hialuronano y agua abundantes y las fibras colágenas individuales (**gelatina de Wharton, Fig. 3.2.24**). La pulpa dental también contiene un tejido conjuntivo que se parece al tejido conjuntivo mucoso pero posee más células.

Ubicación Cordón umbilical, pulpa dental, cresta del gallo y callosidades vistosas en las nalgas de algunos primates (importantes en las conductas de apareamiento).

3.2.9 Tejido conjuntivo fusocelular

El tejido conjuntivo fusocelular es el tejido conjuntivo típico del ovario. Este tejido tiene en su corteza fibrocitos muy juntos con núcleo claro que forman imágenes semejantes a un "cardumen" (**Fig. 3.2.25**) y aun recuerdan parcialmente a células mesenquimáticas. La sustancia extracelular está limitada en espacios relativamente angostos entre los fibrocitos y sólo contiene pocas fibras de colágeno tipo III (**Fig. 3.2.26**). En parte también se incluye aquí el tejido conjuntivo de la mucosa uterina, el endometrio.

Ubicación Ovario (corteza) y mucosa uterina (endometrio). Las muchas particularidades del endometrio (p. ej., cambios cíclicos, transformación decidual en el embarazo) con no poca frecuencia conducen a que se considere un tipo propio de tejido conjuntivo.

3.2.10 Formas especiales de tejido conjuntivo

Algunos tejidos conjuntivos con muy pocas fibras son los del cuerpo vítreo o del núcleo pulposo (de los discos intervertebrales). El líquido articular (líquido sinovial) puede considerarse un tejido conjuntivo sin células ni fibras. La sangre también se clasifica a veces como un tejido conjuntivo líquido.

3.2.11 Tejido cartilaginoso

El tejido cartilaginoso es un tejido conjuntivo especial con **función de sostén**, cuyas propiedades están determinadas por los componentes de la matriz. El cartílago es rígido, elástico, deformable y cortable. Durante la formación y el crecimiento del esqueleto, el cartílago desempeña un papel importante, dado que en el desarrollo embrionario la mayor parte de los elementos esqueléticos al principio se establecen como cartílago. El tejido cartilaginoso tiene su origen en el mesénquima. El cartílago maduro suele carecer de vasos sanguíneos (excepción: cartílagos laríngeos) y nunca tiene nervios. Su metabolismo, que es anaerobio en una proporción considerable, muestra peculiaridades y sus células se nutren por difusión.

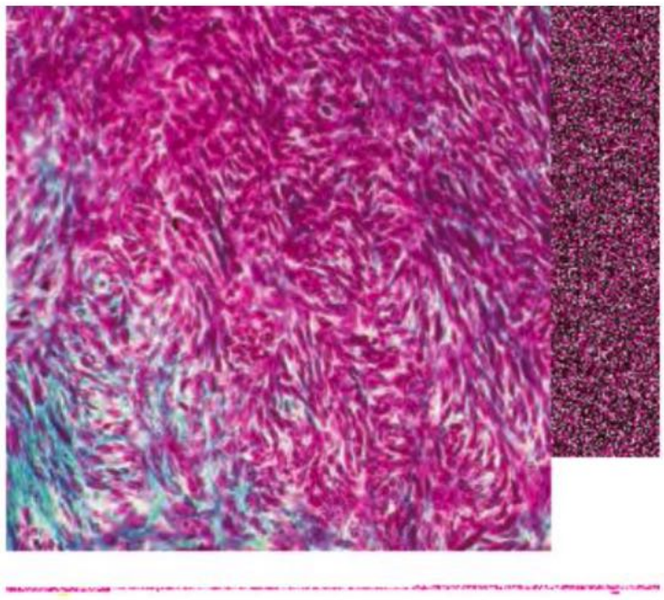

Fig. 3.2.25 Tejido conjuntivo fusocelular. Los núcleos de los fibrocitos abundantes aparecen teñidos de rojo vinoso, mientras que las fibras colágenas escasas están coloreadas de verde azulado. Corteza del ovario, ser humano; técnica de Goldner; 250 ×.

Ubicación En el adulto en las vías respiratorias, el pabellón auricular, los cartílagos costales y el cartílago articular.

Células del cartílago y matriz cartilaginosa

Células del cartílago Las células cartilaginosas específicas se llaman condrocitos (que ya no se dividen) o condroblastos (que todavía sufren mitosis). Poseen un RE rugoso bien desarrollado y un aparato de Golgi relativamente grande, así como muchas vesículas que son indicios de su actividad secretora (**Fig. 3.2.27**). Los filamentos intermedios, que están compuestos de vimentina (**Fig. 2.76**), aparecen en abundancia. A menudo, las células contienen glucógeno y con no poca frecuencia también inclusiones lipídicas, en parte grandes.

Matriz cartilaginosa Los condrocitos producen la matriz amplia formada por:

- agua (alrededor del 80%)
- colágeno tipo II (forma fibrillas finas características)
- colágeno tipo IX (une las fibrillas de colágeno tipo II)
- colágeno tipo X (rodea células hipertróficas)
- colágeno tipo XI (parte de las fibrillas de colágeno tipo II)
- hialuronano y el proteoglucano agrecano unido a él (**Cap. 3.2.4**)
- glucoproteínas diversas.

En especial las cadenas de queratán sulfato y condroitín sulfato del agrecano fijan agua, un requisito fundamental para la creación de la consistencia elástica característica del cartílago. El hialuronano y la gran cantidad de moléculas de agrecano unidas a él forman un complejo molecular gigante que puede alcanzar un tamaño de 3-4 mm. Estas aglomeraciones forman la mayor parte del cartílago y le imparten su consistencia gelatinosa. La estabilidad morfológica del cartílago también tiene su origen en estas aglomeraciones. En la forma de cartílago articular, este material singular puede soportar todo el peso del cuerpo. Un vínculo importante entre la matriz y las células cartilaginosas es la **condronectina** en la membrana de los condrocitos, una proteína semejante a la fibronectina. Además, la matriz cartilaginosa contiene diversas metaloproteinasas matriciales que pueden degradar la matriz y cuya actividad está regulada con precisión.

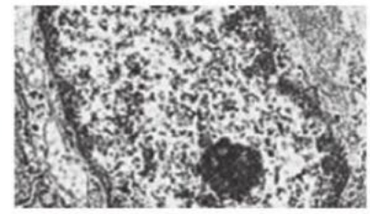

Fig. 3.2.26 Tejido conjuntivo fusocelular.

Estructura del cartílago

Condrona Es característico que los condrocitos, que han surgido de una célula progenitora por una división mitótica o dos, se ubiquen en grupos pequeños contiguos (grupos celulares isógenos). La matriz en el entorno inmediato

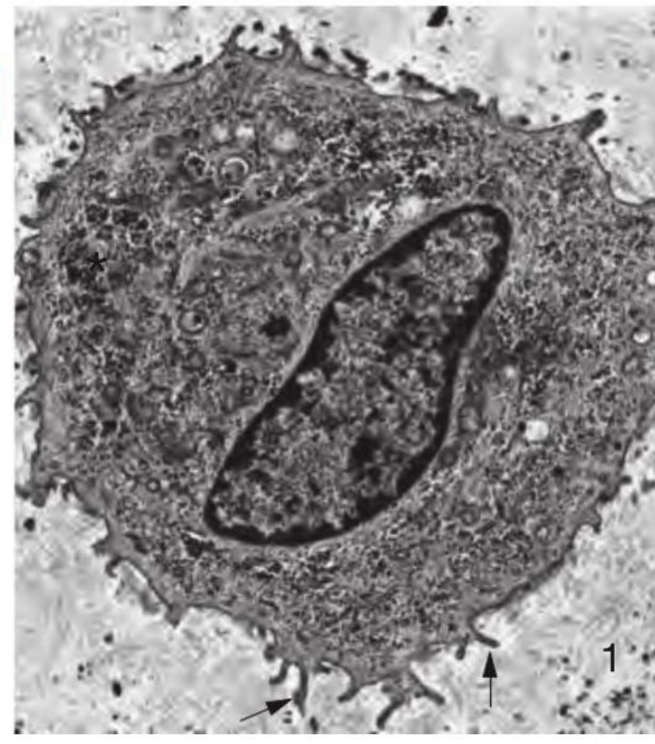

Fig. 3.2.27 Condrocito. La superficie tiene una gran cantidad de microvellosidades irregulares (→) que se introducen en la matriz (**1**). En el citoplasma los orgánulos están bien desarrollados (aparato de Golgi, centríolo, mitocondrias, RER), pero además también hay mucho glucógeno (*) y, con frecuencia, inclusiones lipídicas. La matriz contiene fibrillas finas de colágeno tipo II, pequeños focos densos de calcificación y proteoglucanos, cuyo glucosaminoglucano es, sobre todo, condroitín sulfato. Justo junto a la superficie de la célula (= pericelularmente) hay fibrillas finas compuestas por colágenos infrecuentes que la protegen contra la compresión mecánica. Cartílago hialino bronquial, ser humano; 7.830 ×. (De [1])

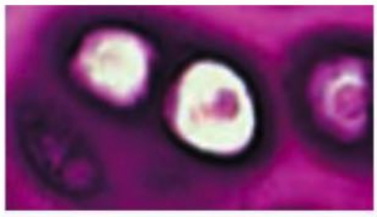

Fig. 3.2.28 Condronas en el cartílago hialino.

de las células cartilaginosas contiene glucosaminoglucanos muy sulfatados y recibe el nombre de **matriz territorial**. Esta matriz se tiñe de azul violeta intenso en los preparados coloreados con H-E (**Fig. 3.2.28**). El grupo de condrocitos y su matriz forman un territorio cartilaginoso (condrona). La matriz entre los territorios se denomina **matriz interterritorial**. Carece de células y se tiñe pálidamente.

Condroplastos Los condrocitos están ubicados en espacios (condroplastos o "lagunas") de la matriz cuya pared, o sea el entorno inmediato de las células cartilaginosas, también recibe el nombre de cápsula condrocítica. La región capsular con frecuencia posee una capa pericelular, a la cual le corresponde, según se cree, una función protectora especial contra la compresión y la tracción. En los preparados histológicos los condrocitos suelen aparecer retraídos artificialmente dentro de sus condroplastos.

Nota
- Condronas = territorios cartilaginosos = grupos de condrocitos + matriz territorial
- Condroplastos ("lagunas") = espacios que contienen los condrocitos individuales

Pericondrio Una pieza de cartílago está rodeada por un tejido conjuntivo de límites poco nítidos, el pericondrio (véase también la **Fig. 3.2.30**). En contigüidad con el cartílago tiene más células (estrato celular o condrógeno) que en una situación más alejada (estrato fibroso). En la zona limítrofe con el pericondrio, el cartílago todavía no está organizado en condronas. A partir del pericondrio puede ocurrir la regeneración cartilaginosa en una extensión limitada. En total, la capacidad de regeneración del cartílago adulto es escasa.

Crecimiento del cartílago

Se distinguen:
- crecimiento intersticial o por intususcepción
- crecimiento por aposición.

Cuando los condroblastos en el interior de las piezas cartilaginosas sintetizan los componentes y la sustancia fundamental de la matriz, se habla de crecimiento intersticial. Si el cartílago nuevo se forma desde la superficie de la pieza cartilaginosa, el crecimiento es por aposición.

Tipos de cartílago

Se distinguen 4 tipos de cartílago:
- cartílago fetal
- cartílago hialino
- cartílago elástico
- cartílago fibroso.

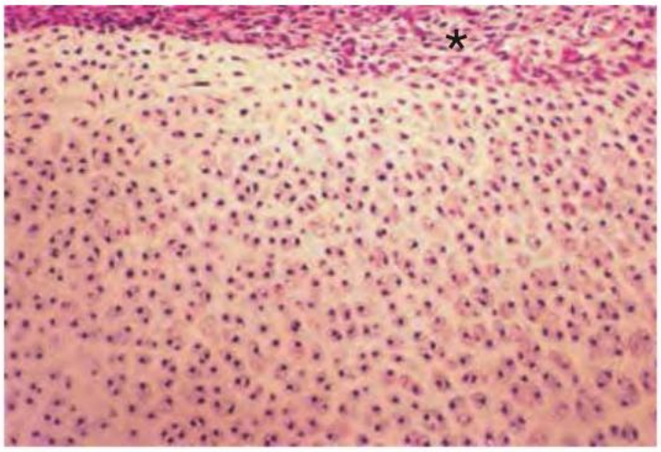

Fig. 3.2.29 Cartílago fetal con una gran densidad de condrocitos individuales o en parejas. * Pericondrio con vasos sanguíneos. Esqueleto apendicular fetal, ser humano; H-E; 240 ×.

Cartílago fetal

Las abundantes células cartilaginosas fusiformes, redondeadas o incluso estrelladas están distribuidas de modo uniforme en la matriz. No se forman condronas (**Fig. 3.2.29**). El cartílago fetal puede contener vasos sanguíneos.

Cartílago hialino

El cartílago hialino es el tipo de cartílago más difundido en el adulto. Es vítreo, transparente en las rodajas finas (gr. *hyalos* = vidrio) y de color blancoazulado. En el preparado histológico, el cartílago hialino muestra la organización característica en territorios e interterritorios (**Fig. 3.2.30**). Según el corte, cada uno de los territorios consiste en 2-6 condrocitos incluidos en una matriz territorial muy basófila. En la microscopia óptica, las fibrillas colágenas no son visibles dado que poseen un índice de refracción semejante al de la sustancia fundamental (están "enmascaradas"). En la microscopia electrónica, las fibrillas colágenas se identifican con facilidad y son fibrillas individuales de colágeno tipo II con un diámetro de 15-45 nm. En el cartílago articular, estas fibrillas cursan paralelas a la superficie y forman estructuras en arcadas que se dirigen hacia la profundidad (véase también el **Cap. 7**).

Ubicación Vías respiratorias, en partes del esqueleto nasal, en la inserción de las costillas, en el esternón y en las superficies articulares.

Correlación clínica Con el envejecimiento, este cartílago a menudo sufre alteraciones degenerativas; ocurren, entre otras cosas, pérdida del agua y alteraciones de los proteoglucanos, desenmascaramiento de las fibrillas colágenas ("fibras de asbesto"), calcificaciones y destrucción celular. La osteoartritis es la patología más frecuente del cartílago articular (**Cap. 7.1**); puede ser dolorosa y presentarse en muchas formas diferentes.

Cartílago elástico

El cartílago elástico se encuentra en el pabellón auricular, la trompa auditiva, la epiglotis, localmente en la laringe y en los cartílagos bronquiales pequeños. Tiene una coloración amarillenta pálida y es elástico. En sus aspectos fundamentales está formado como el cartílago hialino, pero el

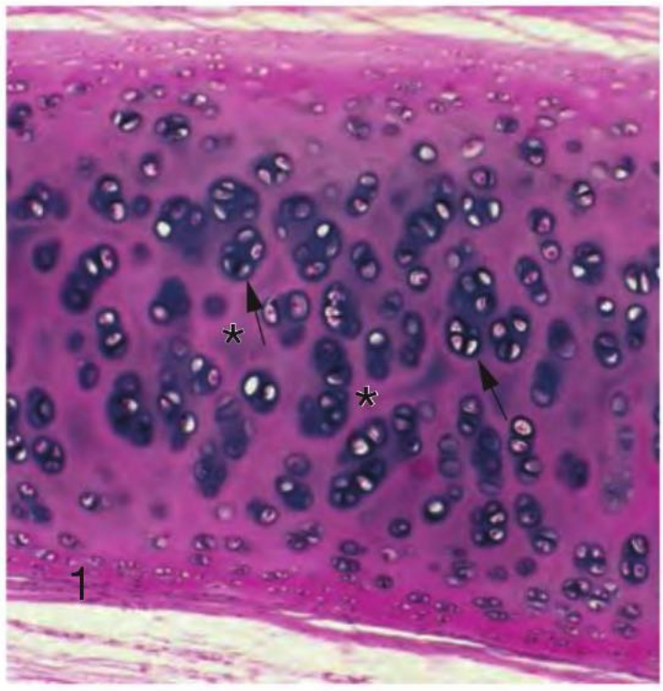

Fig. 3.2.30 Cartílago hialino con los territorios (→) y la matriz interterritorial (*). El pericondrio (**1**) es el tejido conjuntivo de límites poco nítidos que rodea el tejido cartilaginoso. Tráquea, mono Rhesus; inclusión en plástico; H-E; 200 ×.

cartílago elástico posee adicionalmente redes de fibras elásticas, las cuales rodean las condronas, atraviesan la matriz interterritorial (**Fig. 3.2.31**) y establecen contacto con fibras elásticas en el pericondrio. Las condronas suelen ser más pequeñas que las del cartílago hialino y los condrocitos con frecuencia se organizan en hileras.

Ubicación Pabellón auricular, trompa auditiva, epiglotis, localmente en la laringe (cartílagos corniculado y cuneiforme, apófisis vocal del cartílago aritenoides) y cartílagos bronquiales pequeños.

Cartílago fibroso

El cartílago fibroso se parece al tejido conjuntivo denso por la abundancia de sus haces no enmascarados de fibras colágenas (tipo I). En los resquicios entre estas fibras hay condronas pequeñas o condrocitos individuales en una matriz cartilaginosa con colágeno tipo II (**Fig. 3.2.32**). En los discos intervertebrales, el cartílago fibroso se continúa internamente sin límites definidos con el tejido gelatinoso (con pocas células pero mucho hialuronano y agua) del núcleo pulposo, en el cual también hay colágeno tipo II(**Fig. 3.2.33**).

Ubicación Porciones internas del anillo fibroso de los discos intervertebrales, sínfisis del pubis, meniscos y discos articulares, cartílago articular de algunas articulaciones (p. ej., articulación temporomandibular), así como la región de la inserción de los tendones en los huesos.

3.2.12 Tejido óseo

El tejido óseo es un tejido conjuntivo firme y duro, especializado para la función esquelética y de sostén, cuyas propiedades especiales nuevamente se deben a la composición de su matriz, en la cual se depositan sales de calcio ("calcificación").

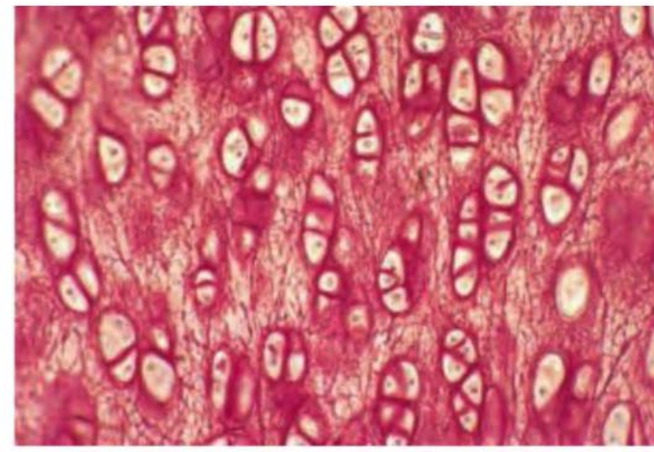

Fig. 3.2.31 Cartílago elástico. Los condrocitos en parte están retraídos pero muestran claramente su núcleo redondeado. Las condronas tienen entre 2 y 4 células y con frecuencia están ordenadas en hileras. Es llamativa la red densa de fibras elásticas finas. Oreja del cerdo; resorcina-fucsina; 250 ×.

El tejido óseo es una parte fundamental del sistema locomotor. En la cabeza rodea y protege los órganos de los sentidos y el encéfalo. El tejido óseo también posee una función metabólica central, a saber, el almacenaje de calcio. De todo el calcio que hay normalmente en el organismo (1-2 kg, según el tamaño corporal), el 99% se encuentra en los huesos. El calcio es un ión esencial en muchas funciones del organismo (contracción muscular, secreción, coagulación de la sangre, entre muchas otras). Además, en el hueso se almacenan magnesio, fósforo, sodio y otros iones.

Matriz ósea

Las características y las propiedades específicas de un hueso se deben a las propiedades de la matriz ósea. Dado que está calcificada, le imparte al hueso una gran resistencia a la compresión y a la tracción. La matriz ósea está compuesta por material orgánico, sobre todo fibras colágenas, proteínas óseas y proteoglucanos, en alrededor del 35% y por sales inorgánicas, es decir minerales, en alrededor del 65%. Esta composición permite un esfuerzo de torsión y de flexión considerables.

Componentes orgánicos

Colágeno El colágeno totaliza alrededor del 90% del material orgánico del hueso. Pertenece al tipo I, pero muestra algunas diferencias moleculares con respecto al colágeno tipo I del tejido conjuntivo laxo. En una laminilla del hueso maduro típico del adulto (véase más adelante), las fibras colágenas están organizadas paralelas entre sí, pero su cantidad y sobre todo su orientación cambian en las laminillas contiguas, lo cual puede verse bien en la microscopia de polarización. En las laminillas de una osteona, las fibras colágenas transcurren en forma helicoidal alrededor del eje vascular de la osteona. El ángulo de elevación de estas fibras helicoidales cambia de una laminilla a otra.

Otras proteínas Otras proteínas del hueso son la osteocalcina, la osteopontina (una fosfoproteína), la osteonectina (semejante a la fibronectina), la sialoproteína ósea, la trombospondina, la fosfatasa alcalina, etcétera. La síntesis

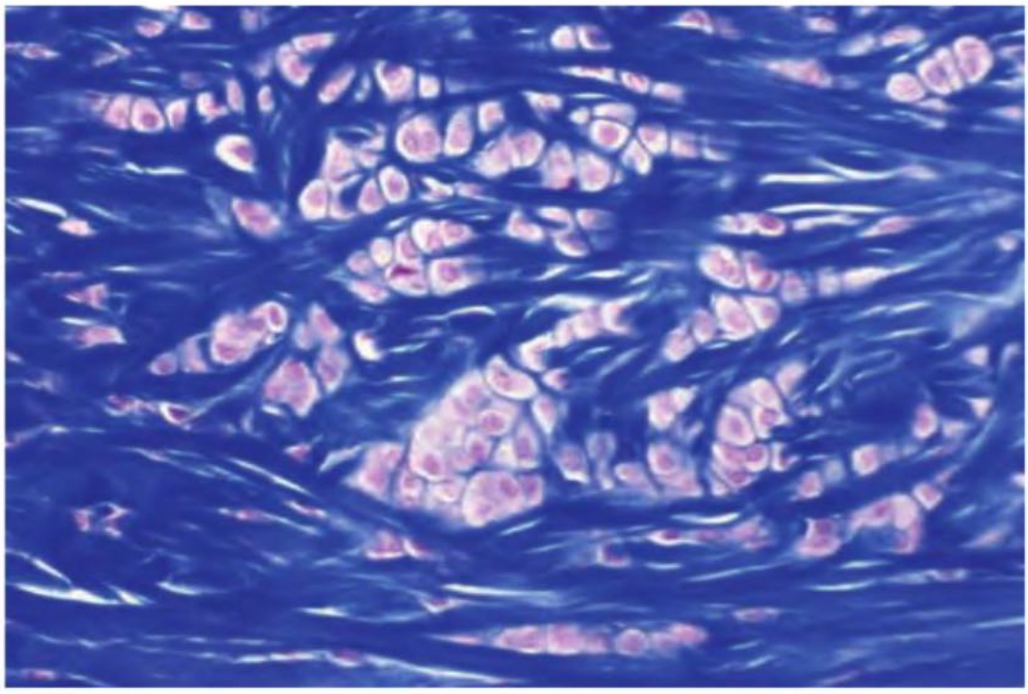

Fig. 3.2.32 Cartílago fibroso. Los territorios de configuración irregular contienen condrocitos grandes y claros (con frecuencia dispuestos en hileras) y están rodeados por fibras colágenas gruesas (teñidas de azul). Inserción tendinosa en el hueso calcáneo, rata; tricrómica de Masson; 250 ×.

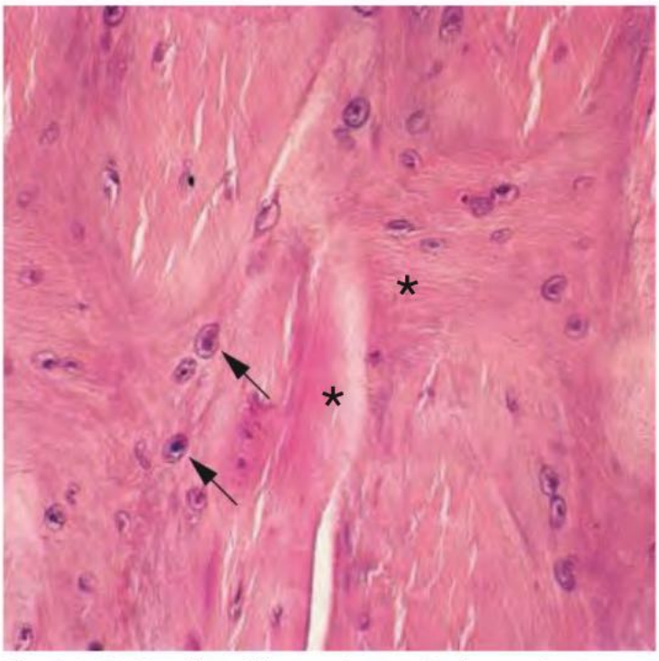

Fig. 3.2.33 Cartílago fibroso. Los territorios están compuestos principalmente por condrocitos individuales (→), entre los cuales transcurren haces gruesos de fibras colágenas (*). Zona interna del anillo fibroso de un disco intervertebral, ser humano; H-E; 250 ×.

de las proteínas óseas en los osteoblastos es estimulada por muchos factores de crecimiento, somatomedinas, en parte vitamina D_3, entre otros compuestos. La función de estas proteínas de la matriz sólo se conoce parcialmente; algunas desempeñan un papel en la mineralización.

Componentes inorgánicos

Hidroxiapatita, mineralización El material inorgánico consiste en una forma cristalina de depósito del fosfato de calcio, a saber, la hidroxiapatita ($Ca_{10}[PO_4]_6[OH]_2$). Los cristales aciculares de apatita miden unos 40 nm de largo y 1,5-3 nm de acho. La mineralización comienza en puntos de cristalización de la fibrillas colágenas, en los que inicialmente se depositan los cristales de apatita en intervalos regulares y paralelos al eje longitudinal de las fibrillas. La apatita también aparece en vesículas pequeñas que brotan de la superficie de los osteoblastos (vesículas matriciales) y se libera desde ellas. Ambos mecanismos de mineralización (puntos de cristalización en el colágeno y vesículas matriciales) ocurren juntos. Hasta el momento no se conocen bien los factores que determinan la mineralización in vivo. Se supone que las proteínas óseas osteocalcina, osteonectina y osteopontina, así como la fosfatasa alcalina de los osteoblastos, desempeñan un papel en la formación de los cristales de apatita.

Otros iones Además, en la matriz inorgánica hay iones citrato y carbonato. El grupo hidroxilo de la apatita con frecuencia es remplazado por un ión fluoruro. En el hueso también hay magnesio y sodio. Ambos se almacenan allí en un cierto grado.

Nota La composición de material orgánico e inorgánico del tejido óseo se encuentra bajo múltiples influencias hormonales, metabólicas y alimentarias.

Células óseas

Las células óseas (**Fig. 3.2.34**) son de cuatro tipos diferentes:
- células osteoprogenitoras
- osteoblastos
- osteocitos
- osteoclastos.

Las células osteoprogenitoras, los osteoblastos y los osteocitos representan fases funcionales diferentes de un tipo celular.

Células osteoprogenitoras, células precursoras de los osteoblastos

Las células osteoprogenitoras son células precursoras de los osteoblastos. Se diferencian en forma continua a partir

de células madre mesenquimáticas y siguen su desarrollo hasta que dan origen a los osteoblastos maduros. Factores diversos, por ejemplo la proteína morfógena ósea, la hormona paratiroidea y la vitamina D, regulan esta progresión evolutiva. Las células precursoras de los osteoblastos también se encuentran en los adultos y están en el endostio y el periostio en la forma de células delgadas de núcleo claro. En las fracturas pueden activarse y dividirse.

Osteoblastos

Características Los osteoblastos (**Fig. 3.2.34**, **Fig. 3.2.35**, **Fig. 3.2.36**, **Fig. 3.2.37**) son las células basófilas formadoras de matriz del hueso en crecimiento y maduro. En el crecimiento activo se ubican con una organización de tipo epitelial sobre la superficie de la matriz y poseen una forma cúbica o incluso cilíndrica. Son células secretoras activas con un núcleo grande claro, un RER bien desarrollado, muchos ribosomas libres y un aparato de Golgi voluminoso. Los osteoblastos están conectados a través de nexos. Su membrana posee gran cantidad de fosfatasa alcalina, enzima que cumple una función importante en la mineralización. Junto a la secreción de colágeno, proteoglucanos, osteocalcina, osteopontina, osteonectina y otras proteínas, estas células producen factores de crecimiento paracrinos y autocrinos y tienen receptores para una serie de hormonas, citocinas y vitamina D_3.

Función Los osteoblastos sintetizan la matriz ósea. La matriz secretada inicialmente por los osteoblastos aún no está calcificada y recibe el nombre de **osteoide** (**Fig. 3.2.34**). En el hueso en crecimiento, el osteoide es prácticamente ubicuo en la superficie del tejido óseo. En los adultos al parecer sólo 10-15% de la superficie ósea está cubierta de osteoide. Los osteoblastos también desempeñan un papel en la degradación ósea, dado que son las únicas células óseas que poseen receptores para la hormona paratiroidea (**Fig. 3.2.37**), la cual desencadena la resorción ósea. Después de la unión de la hormona, los osteoblastos producen citocinas y otros factores que estimulan los osteoclastos, de modo que activan los osteoclastos y así abren paso a la degradación de la matriz calcificada.

Duración Los osteoblastos se transforman en osteocitos, entran en estado de latencia (**células del revestimiento óseo**) o mueren por apoptosis. Después de los 20 años se tornan más infrecuentes en forma obvia y a los 45 años su cantidad casi siempre se reduce a menos de 3-5% de las células que tapizan la superficie ósea.

Osteocitos

Características Los osteocitos (**Fig. 3.2.34**, **Fig. 3.2.38**) son osteoblastos morfológicamente modificados, diferenciados en forma terminal, que están rodeados por la matriz ósea. Tienen muchas prolongaciones. El cuerpo celular está situado en pequeños espacios de la matriz ósea (osteoplastos o "lagunas"), las prolongaciones se hallan dentro de finos conductos (canalículos) y junto a su superficie se encuentra un reborde estrecho de matriz no calcificada (espacio pericelular). Los osteocitos contiguos entran en contacto entre sí a través de sus prolongaciones; en los sitios de contacto, las prolongaciones establecen uniones de hendidura. La cantidad de los orgánulos citoplasmáticos (RER, aparato de Golgi, mitocondrias y ribosomas) disminuye gradualmente conforme aumenta la distancia a los osteoblastos de la superficie. Con frecuencia contienen partículas de glucógeno.

Función La capacidad funcional de la matriz calcificada depende de los osteocitos. Se consideran receptores mecánicos que envían señales a los osteoblastos de la superficie ósea.

Duración Los osteocitos no pueden prescindir de las sustancias nutritivas provenientes de los vasos de los conductos de Havers. Con el suministro vascular intacto viven durante años. El transporte de sustancias en los canalículos se realiza por difusión pasiva y en una gran parte ocurre en el espacio pericelular pero también a través de las células.

Osteoclastos

Características Los osteoclastos (**Fig. 3.2.35**, **Fig. 3.2.39**, **Fig. 3.2.40**) son células de hasta alrededor de 150 µm de diámetro, con unos cuantos núcleos o una gran cantidad

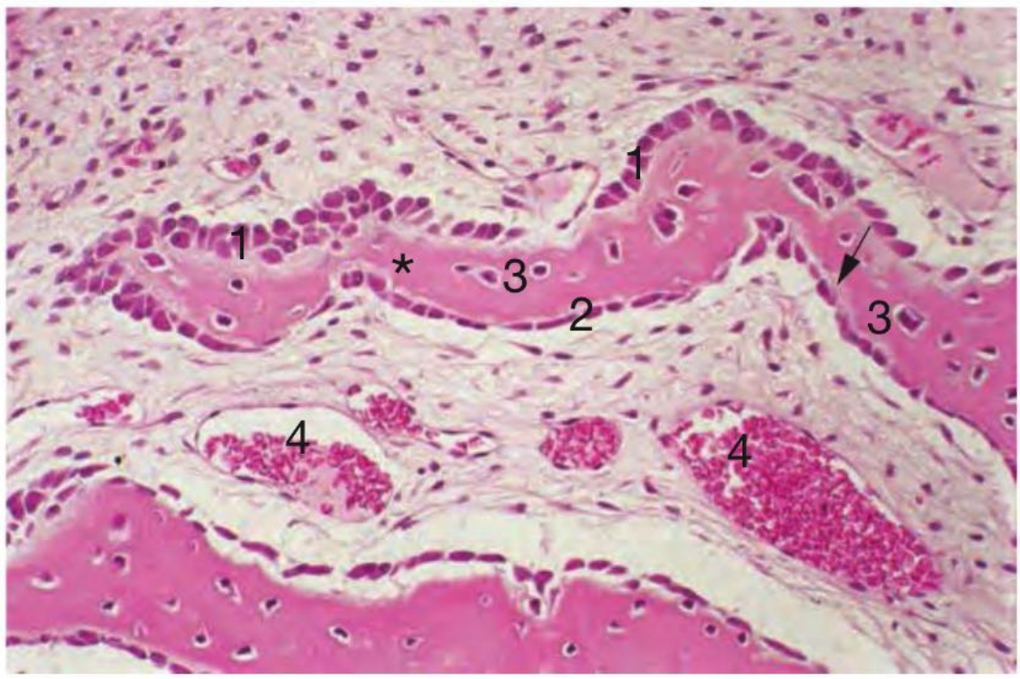

Fig. 3.2.34 Células óseas en la fase inicial de la osificación directa. Trabécula ósea (*) con osteoblastos activos (**1**) y osteoblastos poco activos (**2**). **3** Osteocitos; → reborde de osteoide; **4** vasos venosos de paredes delgadas. Mandíbula, ser humano; H-E; 250 ×.

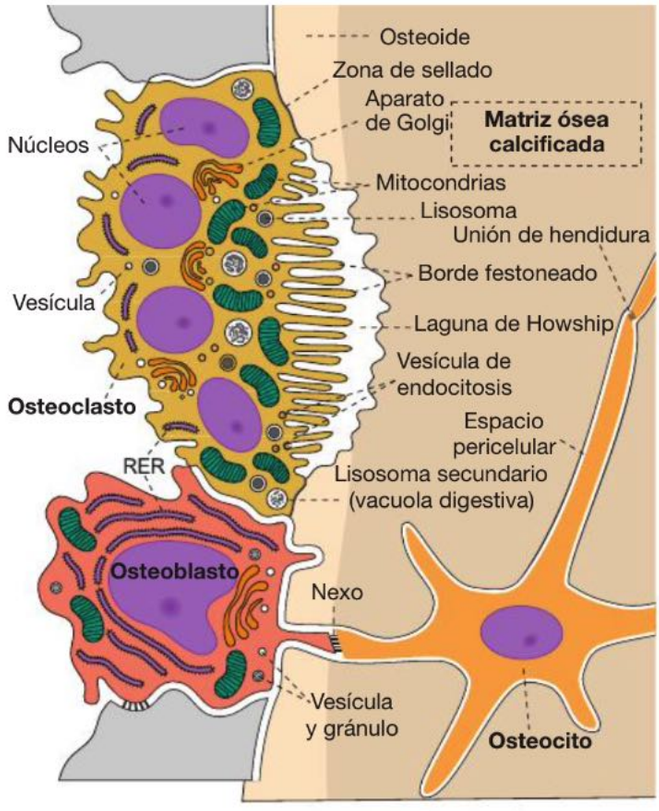

Fig. 3.2.35 Osteoblastos, osteoclastos y osteocitos (representación esquemática). El espacio que hay bajo los osteoclastos recibe el nombre de laguna de Howship o compartimiento subosteoclástico.

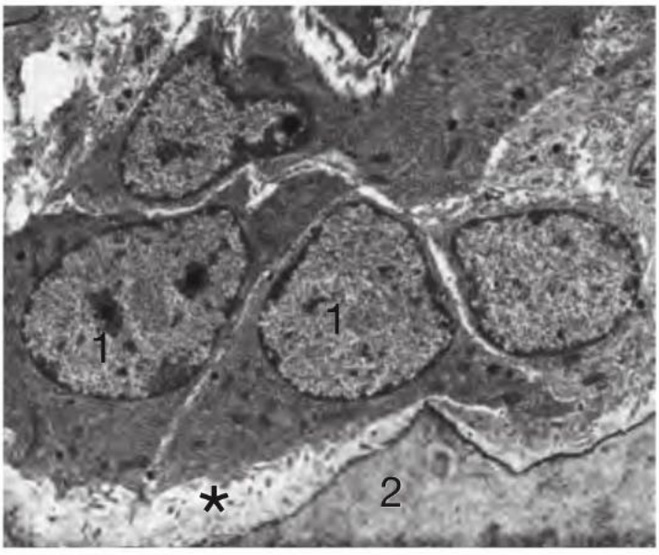

Fig. 3.2.36 Microfotografía electrónica de osteoblastos (1). 2 Matriz calcificada; * reborde de osteoide. Tibia, rata; 3.865 ×.

de ellos, que en los preparados teñidos con H-E adquieren un color violeta rojizo. Sus núcleos (hasta 50), al igual que en los osteoblastos, están en el lado de las células opuesto a la matriz. El citoplasma extenso contiene una gran cantidad de orgánulos, entre ellos varios aparatos de Golgi, muchas mitocondrias (acidofilia) y lisosomas, así como un RER bien desarrollado. En el hueso esponjoso, los osteoclastos están situados en cavidades poco profundas de la superficie ósea (las **lagunas de Howship**), que ellos mismos han excavado (**Fig. 3.2.35**, **Fig. 3.2.41**). En los bordes

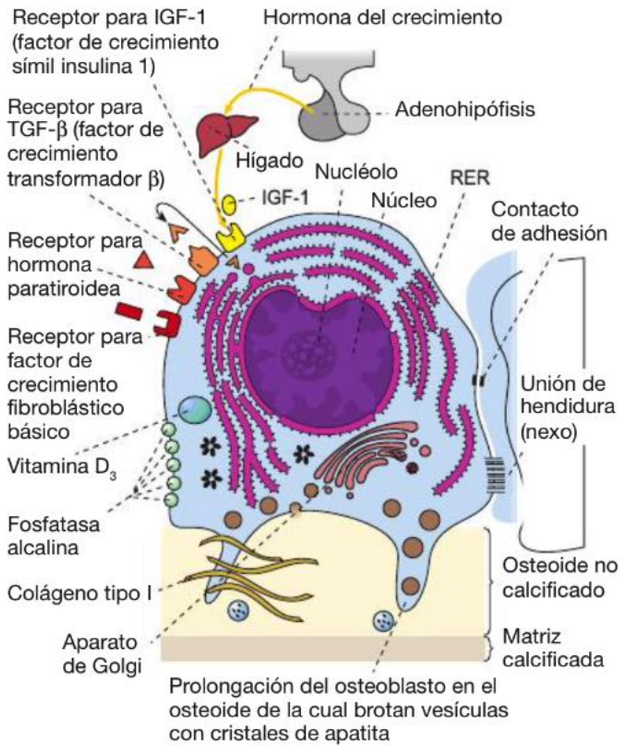

Fig. 3.2.37 Osteoblasto (representación esquemática). Se ilustran sus receptores y la integración en el metabolismo óseo.

de las lagunas de Howship, los osteoclastos están particularmente adosados a la matriz ósea; aquí se establece una zona de sellado en forma de cinturón, en la cual especialmente la integrina $\alpha_v\beta_3$ de la membrana celular está unida con firmeza a los componentes de la matriz, en particular la osteopontina. En esta región también hay gran abundancia de filamentos de actina. A la altura de las lagunas, la membrana celular de los osteoclastos maduros y activos forma muchos pliegues estrechos muy apretados (borde fruncido o festoneado, **Fig. 3.2.39**, **Fig. 3.2.41**). A diferencia de lo que ocurre con el borde en cepillo, estos pliegues modifican constantemente su forma y realizan movimientos activos. En las cercanías de este borde fruncido se encuentran muchas mitocondrias y muchos lisosomas.

Función En el proceso perpetuo de remodelado y neosíntesis de la matriz ósea, los osteoclastos se hacen cargo de la resorción de la matriz calcificada. Por medio de la zona de sellado que se establece en el borde de las lagunas de Howship, el borde fruncido de los osteoclastos queda limitado y se forma un compartimiento subosteoclástico en el que se produce la resorción de la matriz (**Fig. 3.2.40**, **Fig. 3.2.41**). Esto ocurre con la ayuda de enzimas ácidas lisosómicas y no lisosómicas. La anhidrasa carbónica genera

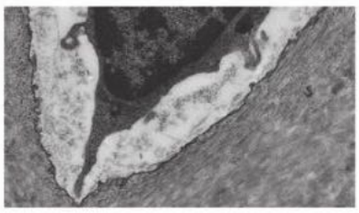

Fig. 3.2.38 Microfotografía electrónica de un osteocito.

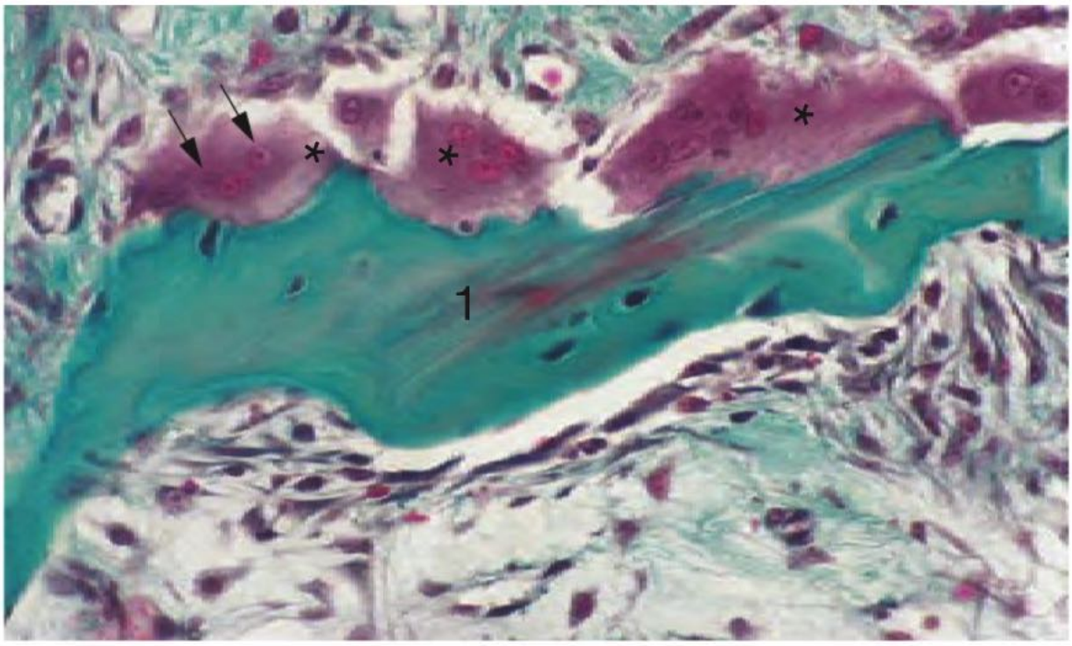

Fig. 3.2.39 Osteoclastos. En cada uno de los 3 osteoclastos voluminosos (*) situados en la superficie de una trabécula ósea (**1**) los núcleos aparecen en una cantidad diferente (→). En los 2 osteoclastos de la izquierda el borde festoneado contiguo a la trabécula ósea (descalcificada y teñida de verde) puede identificarse en forma más o menos precisa. Mandíbula, feto humano; método de Goldner; 460 ×.

iones H^+ que pueden secretarse hacia el **compartimiento subosteoclástico** por medio de una ATPasa de H^+. Los protones por un lado disuelven las sales de calcio y por el otro crean el medio ácido en el que desarrollan su actividad máxima las hidrolasas ácidas que degradan la matriz orgánica (sobre todo el colágeno). La calcitonina, un polipéptido de la glándula tiroides, reprime la función osteoclástica, mientras que las citocinas de los osteoblastos la activan (**Cap. 11.6.2**). Otros muchos factores adicionales (interleucina 1, factor de necrosis tumoral, interferón γ, factores estimulantes de colonias, etc.) controlan el estado de actividad de los osteoclastos.

Ciclo vital Los osteoclastos están emparentados con los macrófagos y provienen de células madre situadas en la médula ósea. Estas células se diferencian en células precursoras de osteoclastos que todavía son mononucleadas y en la superficie ósea se fusionan para formar sincitios multinucleados, los osteoclastos maduros. La diferenciación de las células precursoras en la dirección de los osteoclastos está bajo la influencia de la vitamina D_3 y el ligando de RANK, así como de las interleucinas 1 y 6, entre otros fac-

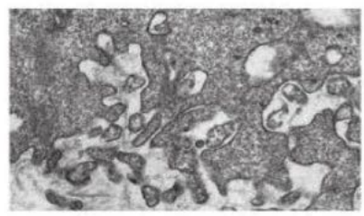

Fig. 3.2.40 Parte del borde festoneado de un osteoclasto.

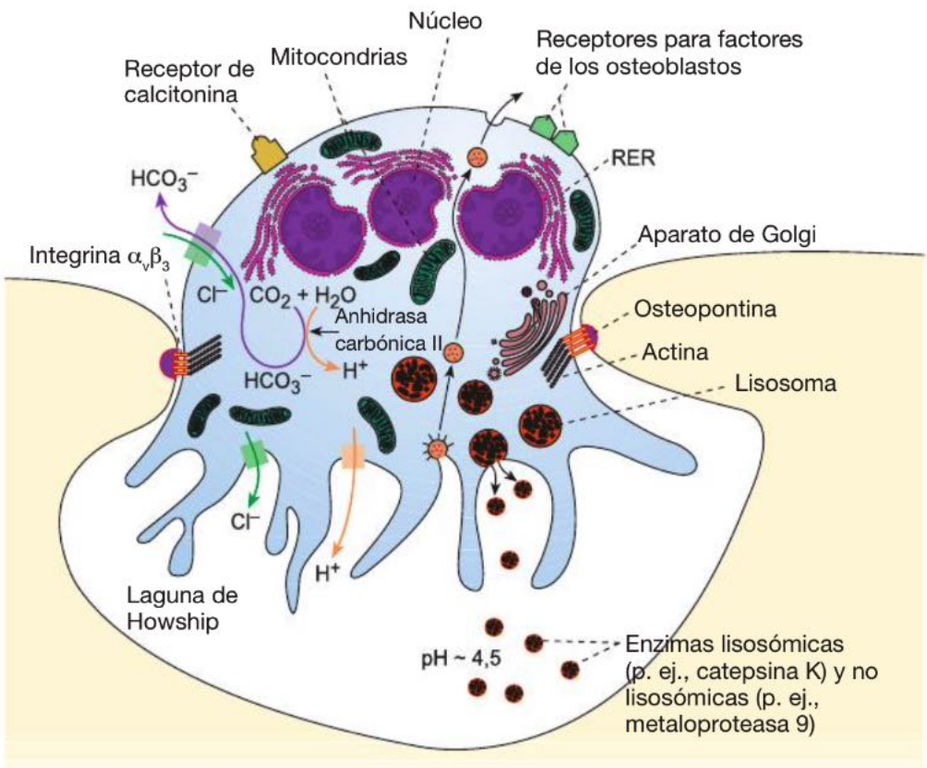

Fig. 3.2.41 Osteoclasto (representación esquemática). Se ilustran sus receptores y la integración en el metabolismo óseo.

tores. Los osteoclastos son células que pueden exhibir fases de actividad diferentes. En los cultivos celulares pueden alternar varias veces entre las fases activa e inactiva. Sobre cómo finaliza la vida de los osteoclastos todavía no se sabe mucho. Se supone que mueren por apoptosis como los macrófagos.

Estructura ósea

Estructura macroscópica

A simple vista pueden distinguirse 2 tipos de tejido óseo que se continúan sin límites nítidos:
- hueso compacto
- hueso esponjoso.

Hueso compacto El hueso compacto (sustancia cortical o compacta) aparece como una masa sólida dura y se encuentra en la periferia de los huesos individuales del esqueleto, por ejemplo es externa en los huesos largos de los miembros. Este tipo de tejido óseo tiene una irrigación sanguínea abundante.

Hueso esponjoso El hueso esponjoso (sustancia esponjosa) se encuentra en la forma de un sistema tridimensional de espículas (trabéculas) óseas finas y ramificadas en el interior de un hueso del esqueleto. Entre las trabéculas quedan espacios amplios para tejido hematopoyético o tejido adiposo, pero las trabéculas mismas carecen de vasos sanguíneos (**Fig. 3.2.42**, **Fig. 3.2.43**). La orientación de las trabéculas es paralela a los grandes esfuerzos de presión (cuerpos vertebrales) o a los esfuerzos de flexión (epífisis proximal del fémur), con lo cual se combinan una gran robustez mecánica con un uso escaso de material y un peso reducido.

Nota El hueso es muy resistente a la tracción y a la compresión, soporta los esfuerzos de flexión y de torsión y tiene una constitución ligera eficaz. Su recambio de materia es notable, posee una irrigación sanguínea abundante y se remodela en forma continua. Las lesiones (bien tratadas) curan con facilidad.

Correlación clínica Con el término general **osteopenia** se designa la disminución de la masa ósea. Puede afectar por igual los componentes orgánico e inorgánico o preferir uno de los dos. A partir de los 40 años la masa ósea (inorgánica y orgánica por igual) disminuye lentamente. Las mujeres pierden hasta el 60% de la sustancia esponjosa y hasta el 40% de la sustancia compacta; los varones, hasta el 40% del tejido óseo esponjoso y hasta el 25% del hueso cortical. Si la pérdida ósea supera los valores normales correspondientes a la edad, la altura y el sexo, entonces se habla de **osteoporosis**. Este trastorno es particularmente frecuente en las mujeres posmenopáusicas y puede conducir a fracturas de las vértebras y de los huesos de los miembros. En cambio, en la **osteomalacia** (en los niños: raquitismo), la porción inorgánica desciende a valores de hasta el 35%; las causas pueden ser una carencia de vitamina D o un aporte insuficiente de calcio y fosfato en los alimentos.

Estructura histológica

La estructura histológica del tejido óseo maduro es igual en la sustancia compacta y la sustancia esponjosa y se designa con el nombre de hueso laminillar.

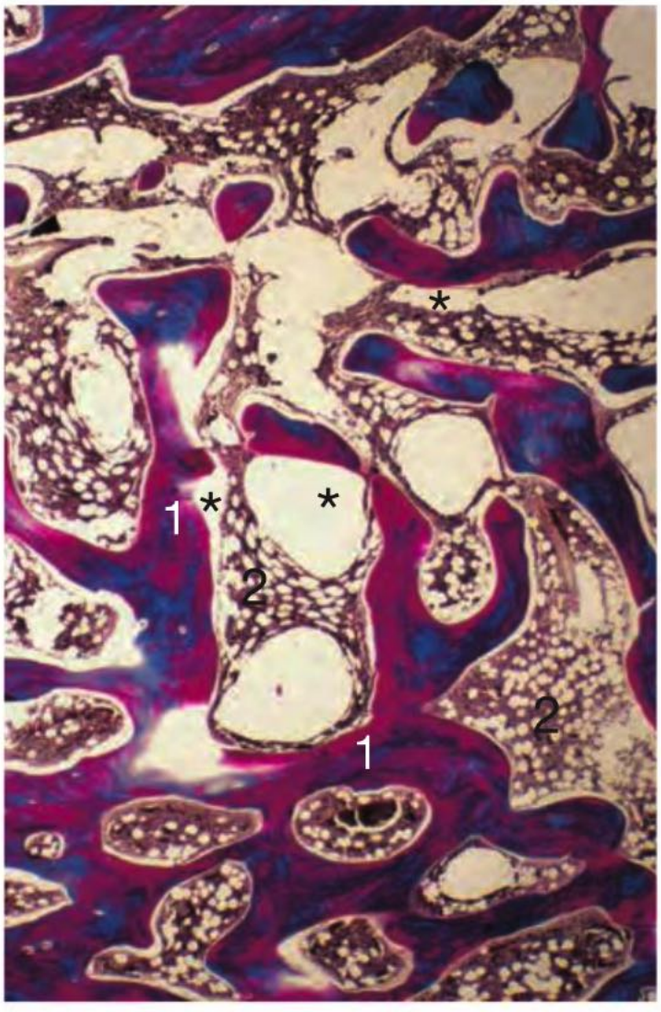

Fig. 3.2.42 Hueso esponjoso. 1 Trabéculas óseas; **2** médula ósea con adipocitos, tejido hematopoyético y vasos sanguíneos; * artefacto de retracción. Arco neural de una vértebra, babuino; tricrómica de Masson; 60 ×.

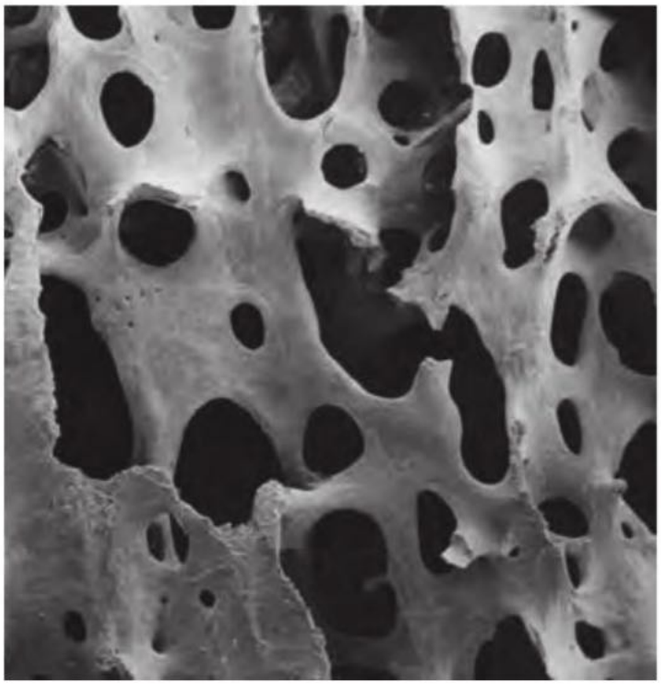

Fig. 3.2.43 Sustancia esponjosa. Meseta tibial, ser humano; 35 ×. Preparado gentileza del Dr. Stefan Milz.

Técnicas de preparación El hueso laminillar puede estudiarse en muestras preparadas por el método de desgaste o en cortes coloreados de material descalcificado.

- **Hueso desgastado:** los preparados obtenidos por el método de desgaste consisten en finas láminas de hueso desgastado y se realizan a partir de hueso macerado limpio. Muestran sobre todo la distribución y la organización del material inorgánico con calcio abundante y, de modo indirecto, la forma de los osteocitos.
- **Hueso descalcificado:** mediante los cortes de hueso descalcificado se estudian especímenes a los que se les ha extraído el calcio y que se han teñido con los colorantes habituales de la técnica histológica. Muestran el material orgánico, por ejemplo el colágeno, las células y los vasos.

Hueso laminillar Las unidades estructurales del tejido óseo maduro son las laminillas óseas de 3 a 7 µm de espesor (**Fig. 3.2.44**). Estas laminillas, unidas entre sí, están compuestas por matriz calcificada en la cual hay lagunas lenticulares dispersas que alojan los osteocitos (véase antes). En los preparados por desgaste se ve que desde estas lagunas parten múltiples canalículos delgados que se anastomosan con los provenientes de lagunas contiguas. En la sustancia esponjosa, las laminillas transcurren en forma irregular pero más o menos paralelas a la superficie; en cambio, en la sustancia compacta se distinguen laminillas especiales, laminillas intersticiales y laminillas circunferenciales.

Laminillas especiales (osteónicas), intersticiales y circunferenciales En la sustancia compacta la mayor parte de las laminillas están orientadas en forma concéntrica alrededor de vasos que transcurren longitudinalmente (laminillas especiales) y forman unidades estructurales cilíndricas, las osteonas o sistemas de Havers (**Fig. 3.2.44**). En el corte transversal, las **osteonas** son de forma redondeada, oval o también irregular; en ocasiones son ramificadas y pueden anastomosarse entre sí (**Fig. 3.2.45**, **Fig. 3.2.46**). Su diámetro varía entre 100 y 400 µm y pueden alcanzar algunos centímetros de longitud. Una osteona está compuesta por 4-20 laminillas especiales. En ellas transcurren fibrillas colágenas con una disposición helicoidal variable (**Fig. 3.2.44**). Entre las osteonas hay restos de osteonas antiguas degradadas que llenan el espacio entre las osteonas intactas como con "balasto" (**laminillas intersticiales**, sistemas intersticiales). Las laminillas intersticiales son la expresión del remodelado continuo del tejido óseo (véase más adelante). Los límites entre las osteonas y los sistemas intersticiales están marcados con nitidez por las denominadas **líneas de cemento** (contienen muchos proteoglucanos). En sus superficies externa e interna, el hueso compacto se caracteriza por laminillas que rodean todo el elemento óseo (por afuera) o tapizan la cavidad medular (por adentro) y reciben los nombres de **laminillas circunferenciales** externas e internas (**Fig. 3.2.44**). En el corte transversal de la diáfisis de un fémur humano se han contado alrededor de 5.000 osteonas.

Conducto de Havers En el interior de la osteona, que en la mayor parte de los casos tiene una orientación longitudinal, se encuentra el conducto de Havers (diámetro: 20-30 µm), cuyos componentes principales son un capilar o dos, una vénula poscapilar o, a veces, también arteriolas. En un conducto de Havers con frecuencia hay un vaso sanguíneo o dos, raras veces tres (**Fig. 3.2.48**), en un tejido conjuntivo laxo. Los vasos (y las osteonas) pueden ramificarse. Los vasos también pueden abandonar el conducto de Havers y establecer conexiones transversales entre los vasos de trayecto longitudinal situados en los conductos de Havers. Estos vasos transcurren en conductos que se conocen

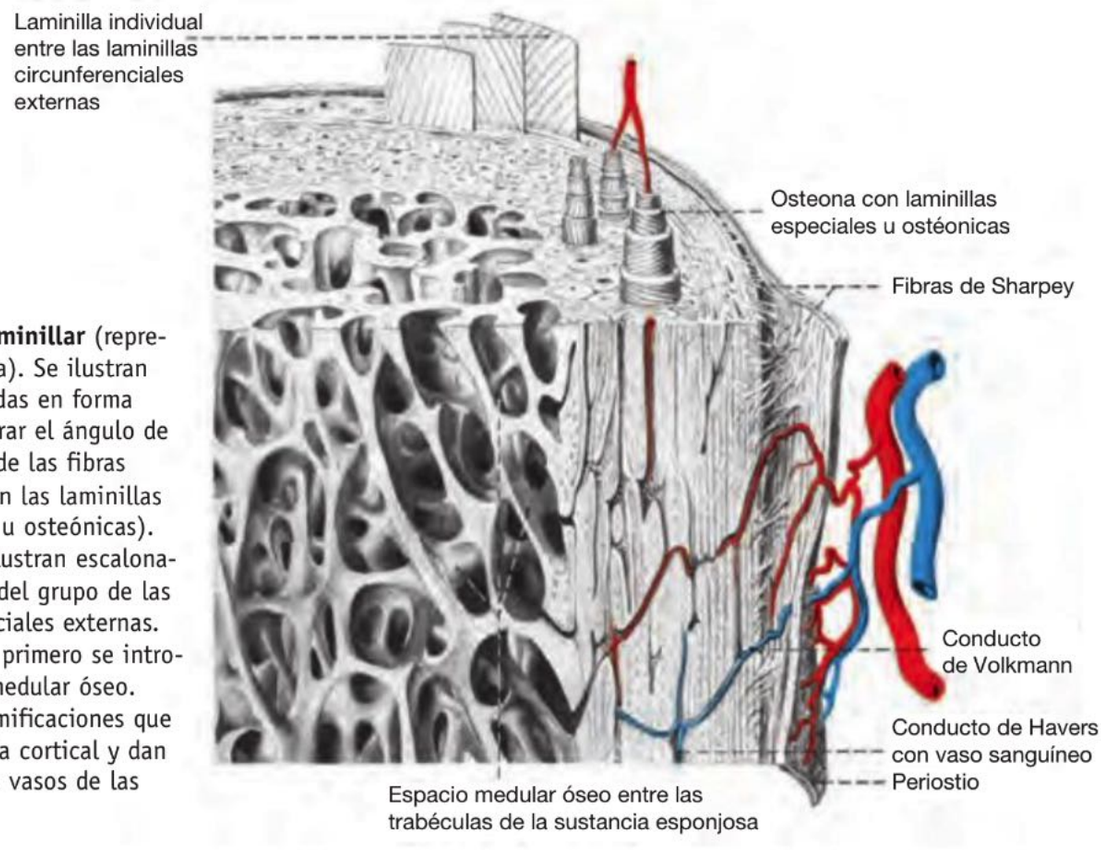

Fig. 3.2.44 Hueso laminillar (representación esquemática). Se ilustran tres osteonas extendidas en forma telescópica para mostrar el ángulo de inclinación diferente de las fibras (fibrillas) colágenas en las laminillas (laminillas especiales u osteónicas). Con el mismo fin se ilustran escalonadamente 3 laminillas del grupo de las laminillas circunferenciales externas. Los vasos sanguíneos primero se introducen en el espacio medular óseo. Desde aquí emiten ramificaciones que retornan a la sustancia cortical y dan origen a los pequeños vasos de las osteonas. (De [3])

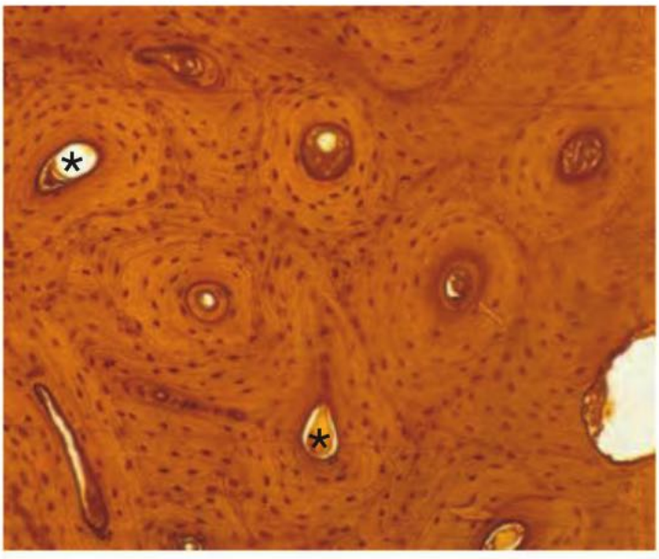

Fig. 3.2.45 Sustancia compacta de un hueso largo. Corte transversal con muchos sistemas laminillares concéntricos (= sistemas de Havers = osteonas = laminillas especiales) alrededor de una luz (= conducto de Havers, *). Fíbula, ser humano; tionina-ácido pícrico de Schmorl; 120 ×.

como **conductos de Volkmann** y cuya pared carece de laminillas óseas concéntricas.

Endostio La superficie limítrofe entre el conducto de Havers y la matriz ósea calcificada está formada por endostio de tejido conjuntivo (véase más adelante), cuya capa más interna consiste en células de revestimiento óseo aplanadas (osteoblastos en reposo) (**Fig. 3.2.48**). Un endostio comparable tapiza todo el espacio medular interno y reviste las trabéculas de la sustancia esponjosa.

Vasos del hueso Las arterias nutricias atraviesan sin ramificarse la sustancia compacta para llegar al espacio medular e irrigan la médula ósea y la sustancia esponjosa. Algunos vasos retornan desde el espacio medular hacia la cortical y proveen los vasos pequeños de las osteonas (vasos de Havers). Estos vasos transcurren preferentemente en sentido longitudinal, pero pueden también hacerlo en forma oblicua o en espiral. Pueden ramificarse con lo que se forman cortas conexiones transversales, los conductos de Volkmann. Por consiguiente, estos conductos son parte del árbol vascular ramificado. La sangre venosa fluye desde la sustancia compacta hacia los senos de la médula ósea, desde los cuales surgen venas más grandes que, junto a las arterias nutricias o separadas de ellas, atraviesan la cortical. Los vasos de la sustancia compacta también establecen conexiones con las redes vasculares del periostio.

Osificación

El tejido óseo se forma:

- por osificación intramembranosa (osteogénesis directa), en la cual las células mesenquimáticas se diferencian en osteoblastos
- por osificación condral (osteogénesis indirecta), en la cual las células mesenquimáticas primero se diferencian en condroblastos para producir cartílago que, luego de degradarse, es remplazado por tejido óseo.

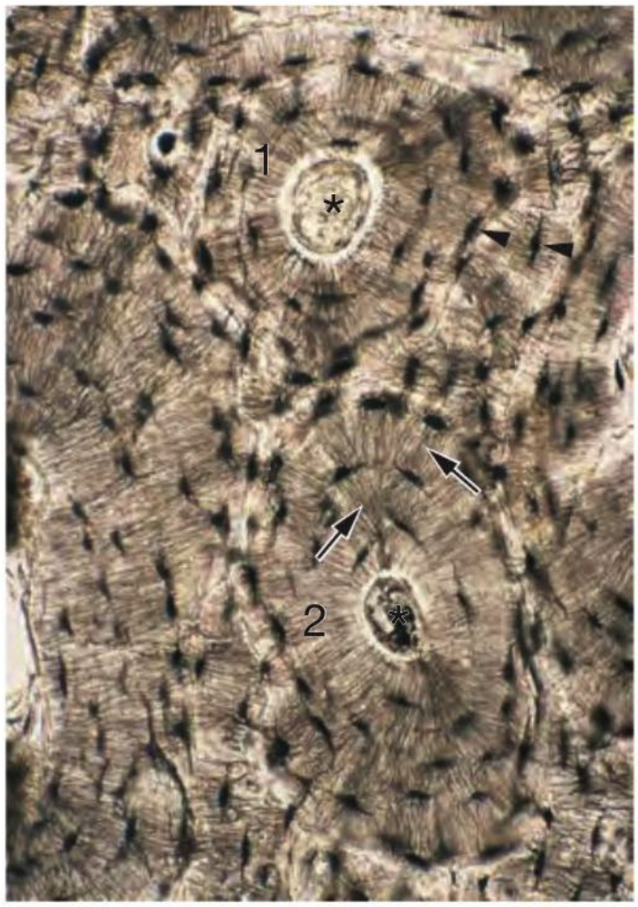

Fig. 3.2.46 Osteonas en hueso preparado por el método de desgaste, sin teñir (corte transversal). Las 2 osteonas visibles en su totalidad (**1**, **2**) están formadas por 3-4 laminillas óseas y se encuentran rodeadas por otras osteonas. El preparado óseo desgastado se realizó con hueso sin descalcificar y ya no contiene tejidos blandos. En consecuencia, lo único que se ha preservado es la sustancia dura. Se identifican los conductos de Havers (*), los osteoplastos (►) y los canalículos (→). En los osteoplastos del hueso vivo, los cuales se disponen en forma concéntrica alrededor del conducto de Havers, están los cuerpos de los osteocitos. En los finos canalículos óseos que se irradian desde el conducto de Havers se encuentran las prolongaciones de los osteocitos. Diáfisis del fémur, ser humano; 260 ×.

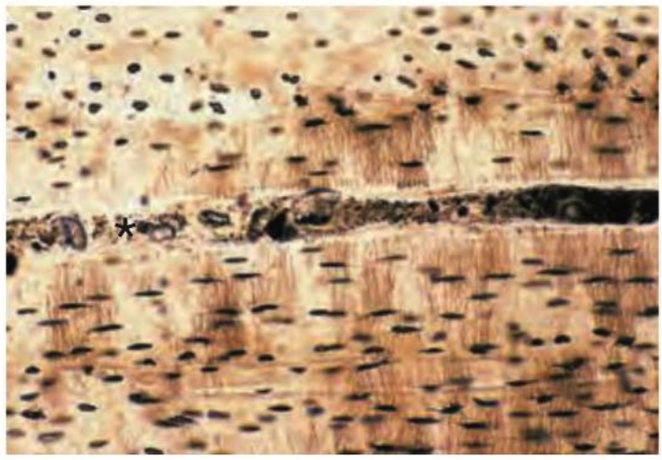

Fig. 3.2.47 Conducto de Havers (*, corte longitudinal) en hueso desgastado, sin teñir. Los osteoplastos (lagunas) y los canalículos óseos radiales que parten de ellos y se dirigen hacia el conducto de Havers aparecen negros por birrefringencia. Falange de un dedo, ser humano; 100 ×.

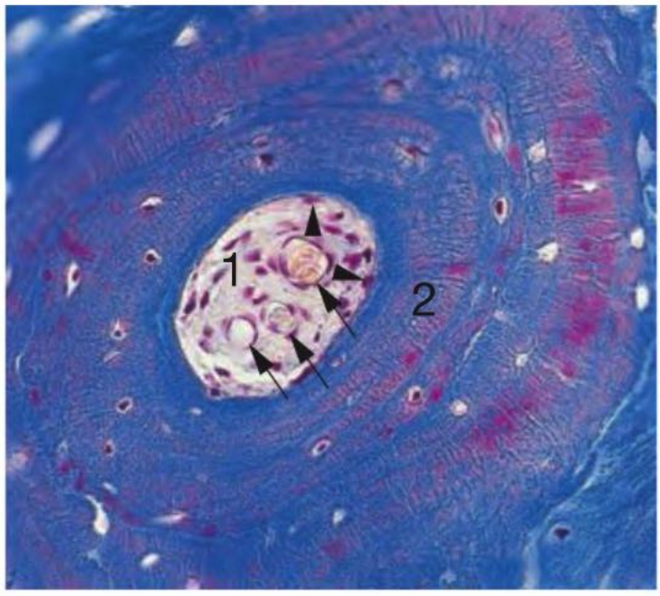

Fig. 3.2.48 Osteona con conducto de Havers (1). En el conducto de Havers hay 3 vasos sanguíneos pequeños (→) incluidos en un tejido conjuntivo laxo muy celular. En el límite con las laminillas óseas calcificadas (**2**) se encuentran células de revestimiento óseo aplanadas (células endósticas, ►). Peñasco temporal de una foca de Weddell; tricrómica de Masson; 450 ×.

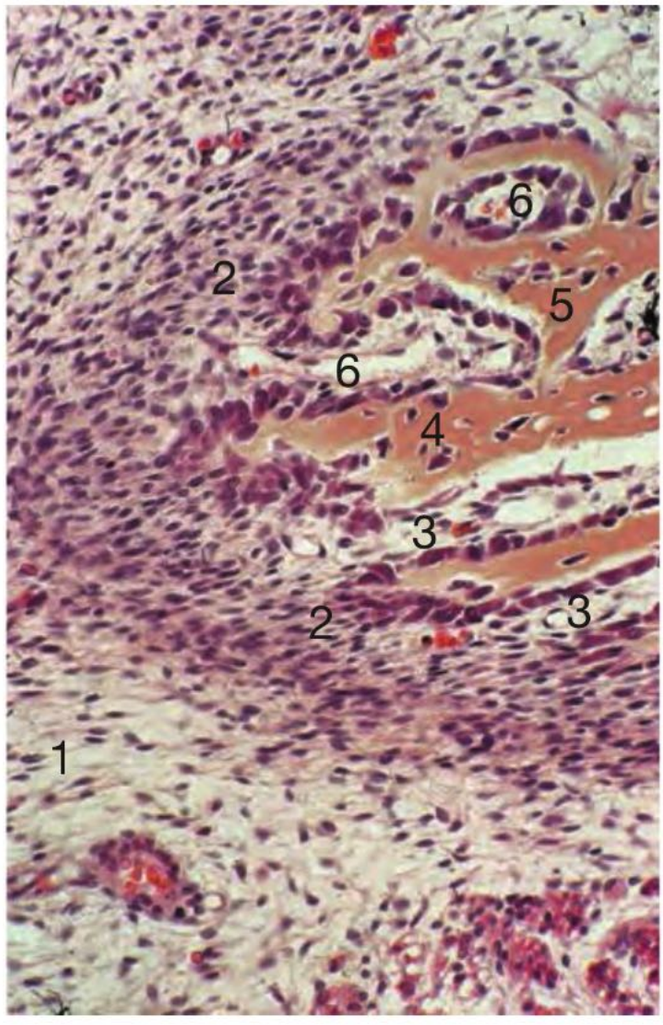

Fig. 3.2.49 Primer paso morfológicamente reconocible de la osificación intramembranosa. 1 Células mesenquimáticas; **2** células osteoprogenitoras; **3** osteoblastos; **4** osteocitos; **5** trabécula ósea; **6** vasos sanguíneos. Hueso parietal, feto, ser humano; H-E; 250 ×.

Osificación intramembranosa (o désmica)

Los huesos planos del cráneo y la clavícula se originan por osificación intramembranosa. En la osificación intramembranosa u osteogénesis directa surge tejido óseo inmediatamente a partir de células mesenquimáticas características, las cuales se concentran en los llamados **centros de osificación** provistos de vasos abundantes y aquí se diferencian continuamente en osteoblastos. Los osteoblastos forman asociaciones aplanadas y al principio secretan osteoide, es decir, matriz ósea no calcificada que contiene sobre todo proteoglucanos, glucoproteínas y colágeno tipo I. A continuación ocurre la calcificación, o sea el depósito de fosfato de calcio en la forma de hidroxiapatita. En la superficie de todo tejido óseo siempre persiste un reborde estrecho de osteoide. Así surge una red de espículas (trabéculas) óseas finas con una orientación paralela a la de la red vascular (**Fig. 3.2.49**).

Hueso entretejido

El primer tejido óseo que surge en ambos tipos de osificación recibe el nombre de hueso entretejido o inmaduro. Es una red tridimensional de trabéculas óseas en la cual el colágeno se distribuye en una forma desordenada. En los cortes histológicos, este tejido se identifica como una red de trabéculas óseas anastomosadas (**Fig. 3.2.50**). El tejido conjuntivo vascularizado que hay entre las trabéculas óseas se denomina médula ósea primaria. En el hueso entretejido ocurren procesos activos de crecimiento, remodelado y degradación. Por consiguiente, en las regiones de crecimiento, los osteoblastos activos se ordenan en asociaciones epitelioides; en las regiones de degradación hay muchos osteoclastos; en las regiones menos activas, los osteoblastos están aplanados. Ni bien las trabéculas óseas alcanzan un espesor determinado, en ellas quedan atrapados osteoblastos, que a partir de ahora se llaman osteocitos. Los osteocitos están distribuidos en forma regular, pero no se disponen de un modo uniforme y se mantienen en relación con la superficie por medio de sus prolongaciones finas. Los osteoblastos nuevos se reclutan a partir de células osteoprogenitoras del entorno de las trabéculas óseas. Todo hueso entretejido (inmaduro) más tarde se transforma en hueso laminillar (maduro) y la médula ósea primaria se convierte en médula ósea secundaria hematopoyética.

Osificación condral

Lo particular de la osificación condral es que el elemento esquelético futuro primero se establece en la forma de cartílago. Luego, esta pieza de cartílago se degrada y se reemplaza por tejido óseo en un proceso complejo (osteogénesis indirecta). Por este mecanismo surge la mayor parte de los huesos del organismo, por ejemplo los huesos de los miembros y las vértebras. Después de la formación de una pieza esquelética de cartílago, la osificación condral ocurre en 2 pasos:

- osificación pericondral
- osificación endocondral.

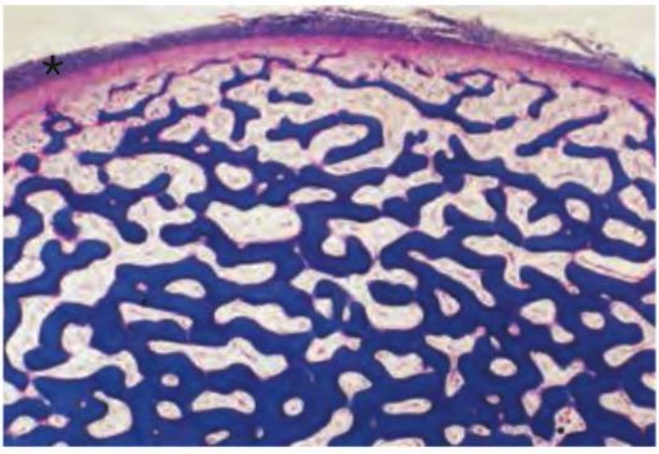

Fig. 3.2.50 Tejido óseo inmaduro (hueso entretejido) con periostio (*). Costilla, ser humano; Azan; 45 ×.

En los preparados de los cursos de histología, la osificación condral se muestra sobre todo con el ejemplo de la osificación de los huesos largos de los miembros.

Osificación pericondral

Manguito óseo La osificación pericondral se caracteriza por la formación de un manguito o collarete óseo alrededor del centro de la diáfisis cartilaginosa de la pieza esquelética (**Fig. 3.2.51**). En sentido estricto, este manguito se origina *por fuera* de la pieza esquelética y, por ende, es una forma de osificación intramembranosa (désmica) o directa. Crece en longitud y le provee un sostén externo a la pieza cartilaginosa, la cual después se degrada. En cuanto a su estructura histológica, el manguito óseo se parece al hueso entretejido.

Cartílago hipertrófico El tejido cartilaginoso rodeado por el manguito óseo sufre cambios porque sus células aumentan de tamaño ("se hipertrofian") y adquieren una gran cantidad de mitocondrias. Surge el denominado cartílago hipertrófico. Las células del cartílago hipertrófico impulsan la calcificación de la matriz a su alrededor y, como consecuencia, mueren. Luego, los vasos sanguíneos penetran el cartílago hipertrófico calcificado, con lo cual se inicia el proceso de la osificación endocondral.

Osificación endocondral

Diáfisis Junto con los vasos, hacia el cartílago hipertrófico por un lado migran células que se fusionan para formar **condroclastos** multinucleados (semejantes a los osteoclastos), degradan matriz cartilaginosa y crean cavidades que luego son ocupadas por vasos sanguíneos y mesénquima (**Fig. 3.2.52**). Por otro lado, hacia este cartílago también migran **células osteoprogenitoras** que se diferencian en osteoblastos. Los osteoblastos tapizan las cavidades creadas en el cartílago (y en parte también las espículas o trabéculas del cartílago calcificado) y secretan osteoide, el cual luego se calcifica. Así las cavidades se llenan de hueso entretejido en el cual pronto también se identifican osteocitos. Al principio, las trabéculas óseas todavía pueden contener restos del cartílago calcificado y se confunden con el manguito óseo derivado del pericondrio. Los límites osteocartilaginosos se expanden desde el centro de la diáfisis en dirección hacia ambos extremos (epífisis) de la pieza esquelética.

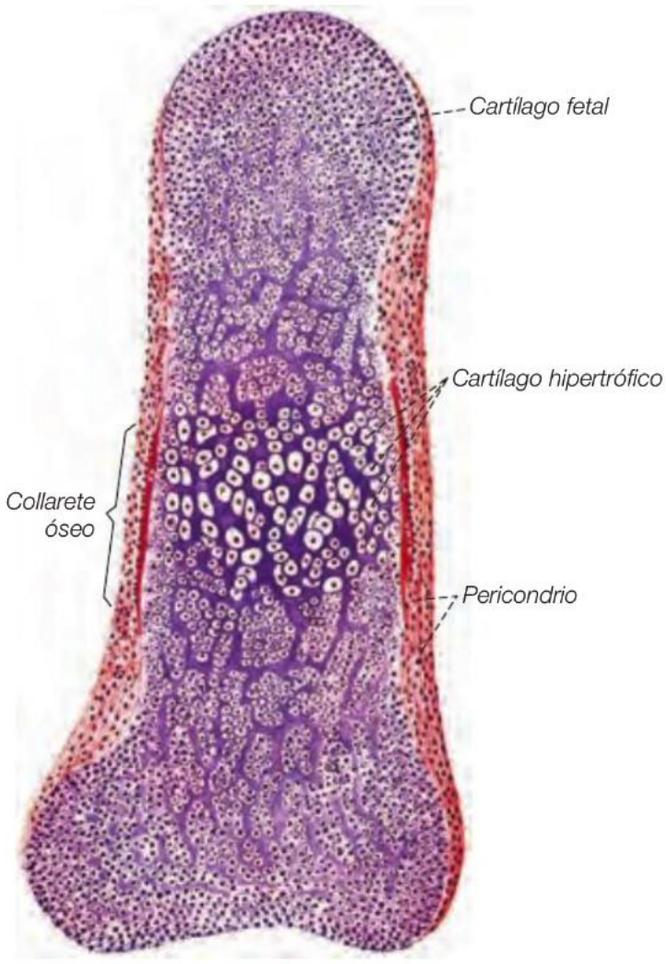

Fig. 3.2.51 Osificación condral, etapa temprana. A partir del pericondrio se ha formado un manguito o collarete óseo delgado. En el interior de la diáfisis aparece cartílago hipertrófico y aquí la matriz se calcifica. Falange de un dedo, feto del tercer mes, ser humano; 80 ×. (De [1])

Límite osteocartilaginoso En una pieza esquelética en proceso de crecimiento y osificación, el límite osteocartilaginoso entre las epífisis de cartílago y la diáfisis ósea muestra una estructura regular (**Fig. 3.2.53**, **Fig. 3.2.54**):

- **Cartílago fetal:** el futuro elemento esquelético óseo primero se desarrolla como cartílago. Este cartílago fetal persiste por más tiempo en las epífisis, los extremos de la pieza esquelética.
- **Cartílago en proliferación:** en dirección a la zona de osificación luego sigue el cartílago en proliferación, en el cual los condrocitos proliferan y se organizan en hileras (columnas); estos condrocitos con frecuencia están un poco aplanados.
- **Cartílago hipertrófico:** Luego sigue la zona de cartílago hipertrófico con sus células grandes ("hipertróficas") provistas de numerosas mitocondrias, en cuyo entorno la matriz cartilaginosa se calcifica.
- **Zona de resorción:** es el frente de la zona de osificación. Aquí los condrocitos mueren y son degradados por condroclastos y las cavidades, así como las lengüetas de matriz cartilaginosa calcificada interpuestas, son invadidas por osteoblastos que comienzan con la secreción de matriz ósea.
- **Zona de osificación** (zona de trabéculas óseas): esta zona se halla muy vascularizada; a menudo las trabécu-

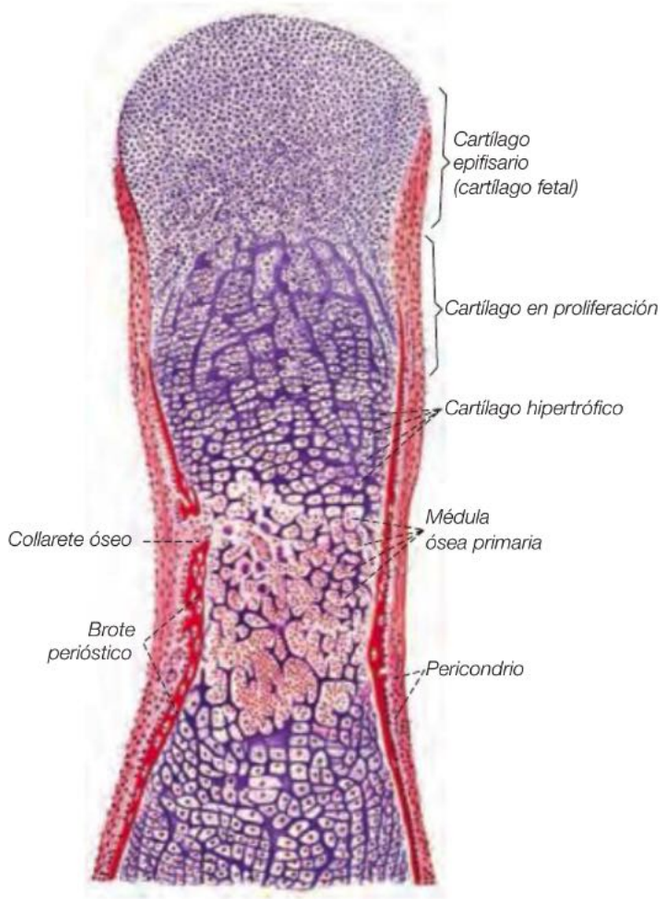

Fig. 3.2.52 Osificación condral, segunda etapa. Desde un brote que atraviesa el manguito óseo derivado del pericondrio, el mesénquima que lleva vasos sanguíneos invade el centro primario de osificación. Aquí, los condroclastos degradan la matriz cartilaginosa calcificada hasta dejar sólo unos pocos restos, disuelven los condrocitos y así crean un sistema de cavidades con aspecto de panal de abejas, la cavidad medular primaria. Esta última se llena de un mesénquima que prolifera mucho, la médula ósea primaria. En ella se originan, entre otras células, osteoblastos que se depositan sobre los restos persistentes de la antigua matriz cartilaginosa calcificada y aquí comienzan a sintetizar osteoide (osificación endocondral). H-E; 100 ×. (De [1])

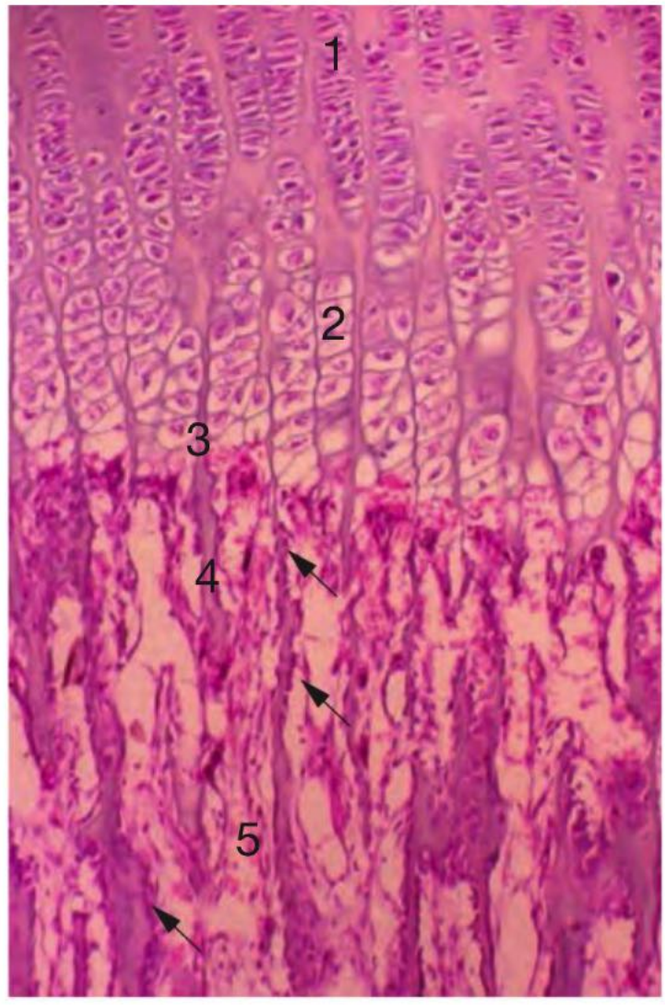

Fig. 3.2.53 Osificación condral, etapa tardía. 1 Cartílago en proliferación. En la zona limítrofe entre la cavidad medular diafisaria (**5**) y el tejido cartilaginoso hay cartílago hipertrófico (**2**) con matriz calcificada (**3**), de características obviamente basófilas. En la zona de resorción con regularidad se encuentran condroclastos acidófilos (rojos). Los restos de matriz cartilaginosa calcificada (**4**) sirven como primer sitio de adhesión de los osteoblastos (→) y así actúan como "directrices" de la osificación que se conservan durante algún tiempo en las trabéculas óseas. H-E; 80 ×. (De [1])

las todavía contienen restos de matriz cartilaginosa calcificada pero también los primeros osteoclastos como signo del inicio inminente de los procesos de remodelado.

Epífisis Los extremos libres de la pieza esquelética, las epífisis, al principio permanecen cartilaginosos, mientras la osificación de la diáfisis avanza con lentitud. No obstante, ya para este momento las epífisis están irrigadas por sus propios vasos. Más tarde –según el hueso, hasta años después del nacimiento– comienza la osificación de las epífisis. En su interior aparece un centro de osificación que se expande con el mismo patrón que el de la diáfisis. En dirección de la articulación futura siempre persiste un reborde cartilaginoso estrecho, el cartílago articular.

Disco epifisario En la zona de transición entre la epífisis y la diáfisis, la metáfisis, persiste tejido cartilaginoso que forma el **disco epifisario** (disco de crecimiento, placa de crecimiento). Mientras el hueso puede crecer "en ancho"

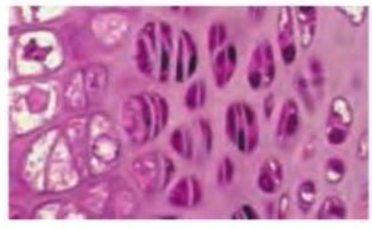

Fig. 3.2.54 Osificación condral.

desde el periostio (crecimiento en ancho por aposición), el crecimiento en largo de la pieza esquelética ya osificada sólo es posible a la altura del disco epifisario. Desde el principio aquí proliferan en el lado epifisario células cartilaginosas que se pierden del lado diafisario por la transformación en tejido óseo. Cuando este disco cartilaginoso se osifica, cosa que sucede en momentos diferentes en los distintos huesos, ya no es posible el crecimiento. Los discos epifisarios (de modo semejante a lo que ocurre en el límite

osteocartilaginoso al principio de la osificación endocondral) están compuestos por 4 zonas, las cuales se disponen una a continuación de la otra desde la epífisis hasta la diáfisis y carecen de límites definidos (**Fig. 3.2.55**).

- **Zona 1, de cartílago en reposo:** se encuentra en el límite con el tejido óseo de la epífisis. Aquí no ocurre crecimiento, más bien el cartílago de esta zona sirve principalmente para anclar todo el tejido cartilaginoso del disco epifisario a la epífisis ósea. Entre este tejido óseo y el tejido cartilaginoso en reposo se encuentran muchísimos vasos sanguíneos que irrigan todo el disco epifisario.

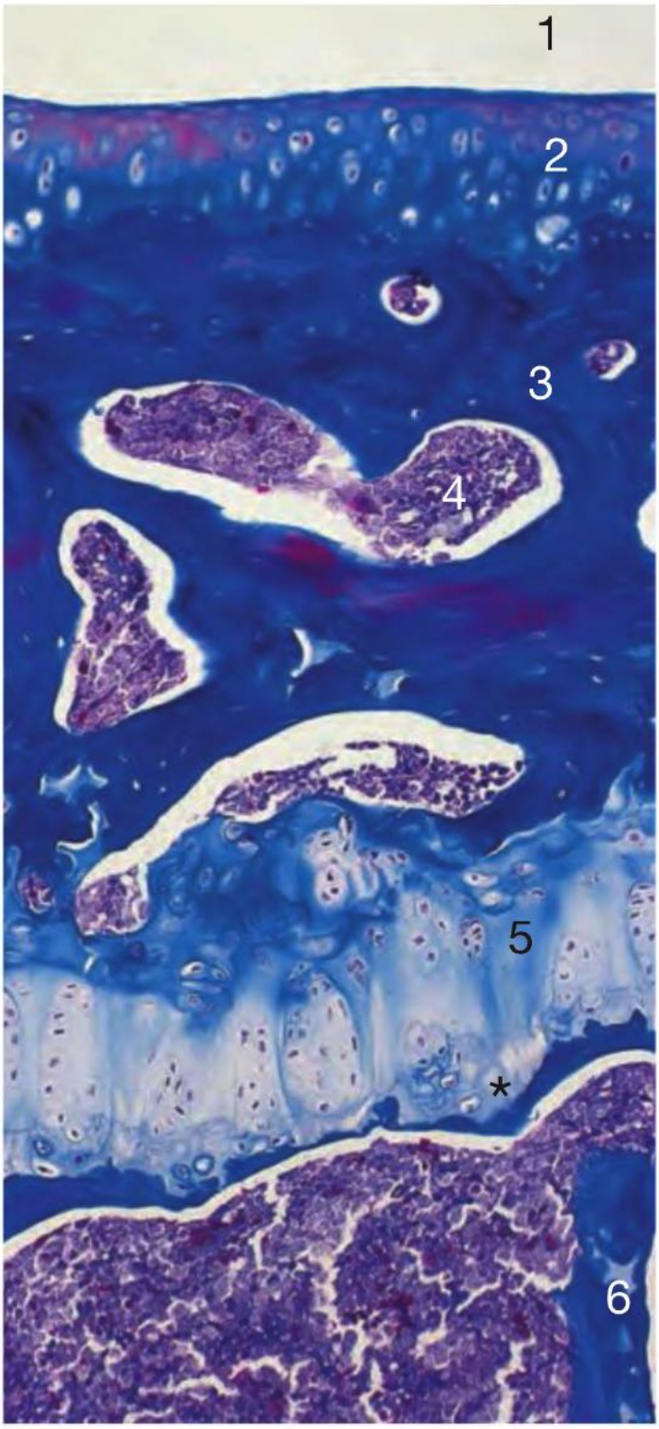

Fig. 3.2.55 Epífisis y disco epifisario. 1 Cavidad articular; **2** cartílago articular; **3** epífisis osificada; **4** médula ósea hematopoyética; **5** disco epifisario; * cartílago calcificado; **6** diáfisis. Tibia de tanrec (*Echinops telfairi*, un mamífero pequeño); tricrómica de Masson; 125 ×. Preparado gentileza de H. Künzle, Munich.

- **Zona 2, de condrocitos en proliferación:** los condrocitos de esta zona remplazan las células cartilaginosas que se pierden en el lado diafisario del disco de crecimiento. En los preparados histológicos los condrocitos con frecuencia se disponen en hileras (columnas) características (**Fig. 3.2.55**).
- **Zona 3, de condrocitos diferenciados (hipertróficos):** los condrocitos de esta zona son grandes y redondeados y contienen, entre otras cosas, RE rugoso, mitocondrias, glucógeno e inclusiones lipídicas, así como un núcleo esferoidal claro. Este tipo de célula cartilaginosa sintetiza una gran cantidad de fosfatasa alcalina, una enzima que promueve la calcificación de la matriz.
- **Zona 4, de cartílago calcificado:** aquí los condrocitos al principio están intactos pero mueren en el límite inmediato con la diáfisis osificada. En los espacios que dejan los condrocitos muertos proliferan numerosos capilares sanguíneos de luz relativamente amplia. La osificación ocurre sólo sobre el cartílago calcificado, que con frecuencia forma tabiques delgados sobre los cuales se establecen los osteoblastos. En los extremos libres de las trabéculas óseas en formación, además de osteoblastos, con frecuencia también se encuentran osteoclastos. En las regiones marginales del lado diafisario del disco de crecimiento el tejido óseo neoformado se continúa con la sustancia compacta de la diáfisis, la cual está compuesta por osteonas.

Nota
- Diáfisis: región media de la pieza esquelética.
- Epífisis: extremo libre de la pieza esquelética.
- Metáfisis: zona de transición entre las epífisis y la diáfisis.

Correlación clínica En principio hay peligro de que un hueso sufra una fractura, en particular a la altura del disco epifisario, dado que la zona de cartílago en proliferación es una región de relativa debilidad mecánica. Aquí la epífisis puede desprenderse de la diáfisis y así formar un ángulo con ella o a través del disco epifisario una fractura puede continuarse, por ejemplo, en el hueso de la diáfisis o la epífisis. La suerte de la epífisis depende en una gran medida de si están conservados o desgarrados los vasos sanguíneos pequeños que se introducen lateralmente en la epífisis y también irrigan el disco epifisario. En consecuencia, una fractura de disco epifisario debe diagnosticarse y tratarse para evitar cualquier trastorno del crecimiento.

Periostio y endostio

La superficie externa del hueso está cubierta por periostio, un tejido conjuntivo especial que tiene potencia osteógena, es decir, que puede formar tejido óseo nuevo; por consiguiente, su preservación es de particular importancia en las fracturas óseas.

Los espacios internos del hueso y de los conductos de Havers están tapizados por una capa de tejido delgada, también osteógena, el endostio.

Periostio La estructura del periostio es diferente en el hueso en crecimiento y en el hueso maduro. En el hueso en crecimiento en el periostio pueden distinguirse 3 capas:

- **adventicia:** es externa, muy vascularizada y de estructura laxa. Los vasos de la adventicia irrigan el tejido óseo.
- **capa fibrosa** (fibroelástica): es la capa intermedia, de

estructura densa, cuyas fibras colágenas y elásticas tienen una orientación predominantemente longitudinal. Una parte de las fibras colágenas se irradia dentro de la sustancia compacta (fibras de Sharpey) para crear una unión firme entre el periostio y el hueso. Las fibras de Sharpey con frecuencia se calcifican.

- **capa osteógena** (cambium): en esta capa interna con abundancia relativa de células hay en especial células madre mesenquimáticas óseas y células precursoras de osteoblastos. Estas últimas se transforman en osteoblastos maduros, los cuales tienen a su cargo el crecimiento en ancho por aposición.

En el hueso diferenciado del adulto, el periostio es más delgado y contiene pocas células; la capa osteógena a menudo es bastante difícil de delimitar y contiene muy pocas células precursoras de osteoblastos. Sin embargo, el periostio diferenciado también tiene vasos sanguíneos y linfáticos abundantes y posee muchas fibras nerviosas. Se sabe que es muy sensible al dolor.

Endostio El endostio está compuesto por células de revestimiento óseo aplanadas (osteoblastos en reposo). Estas células se encuentran en contacto con el tejido óseo y a veces pueden formar 2 o 3 capas. En el tejido conjuntivo subyacente en estas células aplanadas hay células madre mesenquimáticas, células precursoras de osteoblastos y también precursores de osteoclastos. En el endostio pueden aparecer brechas que son ocupados por los osteoclastos. Sólo alrededor del 5% del endostio está formado por osteoblastos y osteoclastos activos. El endostio también tapiza los conductos de Havers y puede activarse con rapidez, por ejemplo en las fracturas.

Remodelado óseo

El hueso se remodela en forma continua durante toda la vida. Por año se recambia alrededor del 18% de todo el calcio del esqueleto. Las modificaciones de la carga (incluso las insignificantes), que son percibidas por los osteocitos, son las desencadenantes del remodelado.

UMB El remodelado está a cargo de un grupo bien organizado de osteoblastos y osteoclastos, la "unidad multicelular básica" (UMB). En el hueso compacto, los osteoclastos de la UMB perforan un túnel en el tejido óseo sin excluir ninguna osteona. Forman una especie de cabeza perforadora y en un día pueden avanzar alrededor de 50 µm. En el hueso esponjoso o trabecular, los osteoclastos no se introducen en el hueso sino que permanecen en la superficie y avanzan por ella con lentitud.

Osteonas En la formación de una osteona nueva el grupo de osteoclastos avanza (**Fig. 3.2.56**). En la superficie despejada y excavada se asientan osteoblastos formadores de matriz, primero una capa, luego la que sigue y así sucesivamente. Después, entre las laminillas, se encuentra una capa de osteocitos. Así se forman varias laminillas nuevas que tapizan el túnel y, al cabo de varios meses, producen una osteona nueva. En el conducto de Havers nuevo de inmediato se introducen vasos sanguíneos y tejido conjuntivo. La mayor parte de las osteonas erosionadas mueren y pueden identificarse como laminillas intersticiales. En total, así se logra el aspecto del preparado histológico típico con osteonas intactas y laminillas intersticiales ubicadas entre ellas.

Trabéculas En las trabéculas de la sustancia esponjosa, la superficie despejada y excavada para formar fositas (lagunas de Howship) también se cubre con una laminilla, sintetizada por los osteoblastos, o más. Primero siempre se forma osteoide. Cuando se mineraliza, los osteoblastos ubicados contra la superficie de la trabécula se aplanan y se transforman en las células de revestimiento óseo (osteoblastos en reposo) del endostio.

Curación de fracturas

El tejido óseo es un tejido dinámico, en proceso de remodelado continuo y muy bien irrigado y, en consecuencia, brinda buenas condiciones previas para la curación de las fracturas. El tipo de esta curación depende de la posición de los extremos de la fractura y de la estabilidad mecánica del hueso fracturado.

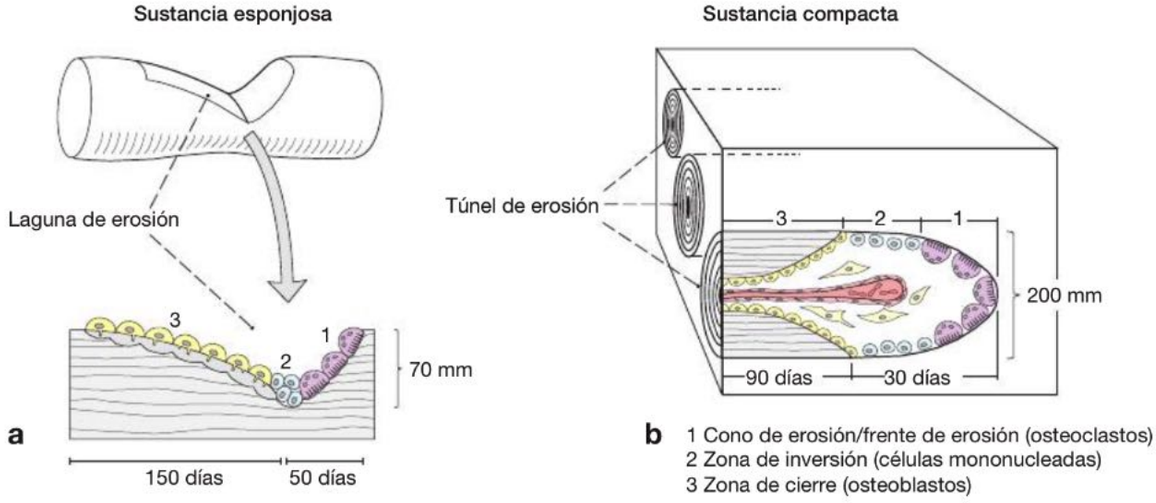

Fig. 3.2.56 Remodelado óseo en el que se suceden la zona de osteoclastos (**1**), la zona de inversión (**2**), aquí los macrófagos eliminan la matriz degradada por los osteoclastos, y la zona de osteoblastos (**3**). **a:** laguna de erosión en una trabécula de hueso esponjoso. **b:** túnel de erosión en el hueso compacto. (De [3])

Curación primaria Si los extremos de la fractura se mantienen en contacto directo por compresión (que es el objetivo de la osteosíntesis quirúrgica) desde los conductos de Havers abiertos, que se desgarraron por causa de la fractura, proliferan capilares y osteoclastos en las superficies de fractura opuestas y forman conductos de resorción grandes. Los conductos de resorción luego se llenan con tejido óseo sintetizado por los osteoblastos, el cual establece un puente firme entre los extremos de la fractura. Los macrófagos participan en la limpieza de las pequeñas regiones muertas que aparecen eventualmente.

Curación secundaria Cuando hay un espacio más amplio entre los extremos fracturados, que se llena de material hemorrágico (hematoma de la fractura), la hemorragia primero se remplaza en 1 semana o 2 por un tejido de reparación (tejido de granulación) muy celular, con muchos macrófagos y fibroblastos y provisto de una gran cantidad de capilares (callo de tejido conjuntivo). En condiciones estables a partir de este tejido se forma hueso de membrana que más tarde se remplaza por hueso laminillar. En condiciones inestables entre los extremos de la fractura aparecen un tejido conjuntivo fibroso y tejido cartilaginoso; con frecuencia también mueren grandes regiones del extremo de la fractura. Después de 4-6 semanas, este tipo de callo cartilaginoso a menudo se transforma en hueso. Sin embargo, a causa de remodelado intenso, la zona de fractura permanece con debilidad mecánica durante mucho tiempo. En la inestabilidad pronunciada, el puente óseo con frecuencia no se forma y los extremos de la fractura quedan unidos sólo por tejido conjuntivo denso (seudoatrosis).

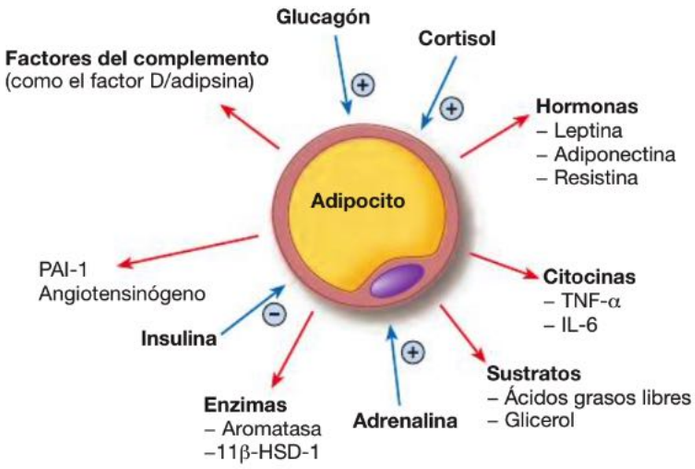

Fig. 3.2.57 Regulación de los adipocitos. La leptina, a través del hipotálamo, ejerce un efecto sobre el apetito, la termogénesis, las funciones neuroendocrinas, el sistema inmunitario y los islotes de Langerhans, entre otras cosas. La adiponectina aumenta la sensibilidad a la insulina e intensifica la oxidación de los lípidos. La resistina puede inducir una resistencia a la insulina. Las citocinas, como el factor de necrosis tumoral α (TNF-α) y la interleucina-6 (IL-6), influyen sobre otras células, en especial las células del sistema inmunitario. La 11β-hidroxiesteroide-deshidrogenasa-1 (11β-HSD-1) convierte la cortisona en cortisol. El glucagón, el cortisol y la adrenalina favorecen la degradación de los lípidos (lipólisis), mientras que la insulina la inhibe. PAI-1: inhibidor del activador del plasminógeno. (De [13], modificado)

3.2.13 Tejido adiposo

El tejido adiposo es una forma particular de tejido conjuntivo que está especializada en almacenar triacilgliceroles de gran energía.

Función y regulación

Almacenaje de energía En casi todos los animales, la cantidad de alimento disponible varía de modo imprevisible. Esto en principio también es cierto para los seres humanos. Por consiguiente, tiene sentido que en el organismo haya células que puedan almacenar los compuestos de gran energía excedentes, cuando se producen, para los momentos de escasez o carencia absoluta de alimentos. De esta tarea se encargan los adipocitos. Estas células almacenan energía –que proviene principalmente de glucosa y ácidos grasos de fuentes diversas– en la forma de triacilgliceroles y entregan la energía almacenada en la forma de ácidos grasos libres.

Regulación La cantidad de tejido adiposo y su distribución anatómica están reguladas en forma muy compleja. El volumen de un adipocito puede modificarse por el factor 1.000. Es probable que en el aumento y la disminución del volumen del tejido adiposo, dentro de un marco de fluctuación normal, los adipocitos no proliferen sino que sólo su contenido de triacilgliceroles aumente o disminuya (en ciertas circunstancias, repetidamente). Sin embargo, en el caso de la obesidad de gran magnitud, la cantidad de adipocitos aumenta, fenómeno en el que cumplen un papel sobre todo la hormona del crecimiento y el factor IGF-I (factor de crecimiento símil insulina I). Numerosos factores endocrinos y nerviosos ejercen un efecto sobre los adipocitos y los adipocitos mismos secretan diversos factores reguladores (**Fig. 3.2.57**). Todos estos factores intervienen en la regulación del peso corporal; a esto hay que añadir factores genéticos y culturales. Un regulador particularmente importante de la captación y la liberación de compuestos de gran energía en el tejido adiposo es la **leptina**, que los adipocitos mismos sintetizan. Actúa sobre todo en el hipotálamo y afecta el apetito. En la forma de un retrocontrol negativo promueve la ingesta de alimentos por hambre o la inhibe ante la oferta de alimentos en abundancia. En condiciones fisiológicas se verifica una correlación entre el tamaño de los adipocitos y la cantidad de leptina secretada: cuanto más grandes los adipocitos, más leptina sintetizan, lo que conduce a una reducción de la ingesta de alimentos. En la supresión experimental del gen de la leptina o del receptor de leptina falta la señal para la inhibición de la ingesta de alimentos y los ratones correspondientes se tornan muy obesos. Con muy poca frecuencia, también ocurren mutaciones del gen de la leptina en los seres humanos, lo cual tiene consecuencias semejantes.

Origen de los adipocitos

En condiciones normales los adipocitos se originan a partir de células precursoras fibroblásticas (**Fig. 3.2.58**). Se cree que entre los fibrocitos ubicuos de los adultos también hay algunas células especiales capaces de convertirse en adipocitos. Ni bien se reconoce que una célula fibrocítica

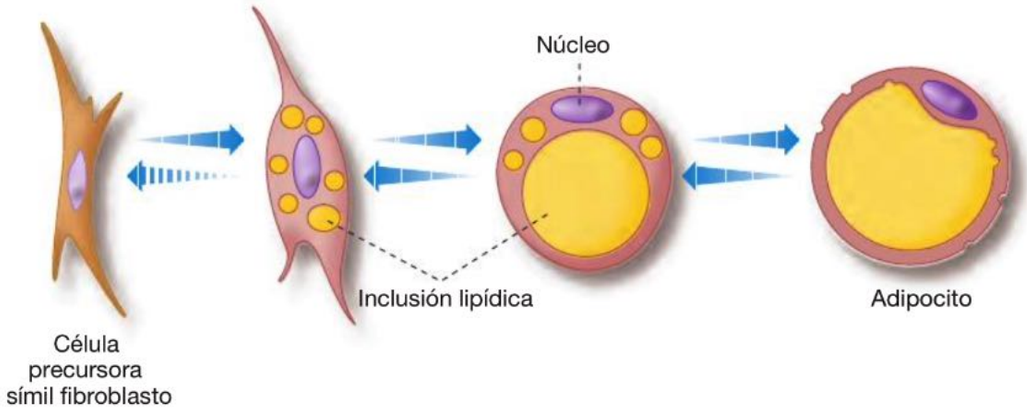

Fig. 3.2.58 Desarrollo de un adipocito unilocular. De una célula precursora semejante a un fibroblasto, por producción y fusión de gotitas de lípidos pequeñas, surge un adipocito maduro con una inclusión lipídica grande. El proceso en parte es reversible. Las células en etapas evolutivas tempranas e intermedias pueden dividirse, mientras que el adipocito maduro no sufre mitosis. (De [12], modificado)

se encuentra en proceso de diferenciación para convertirse en adipocito, recibe el nombre de preadipocito. Las células de las etapas iniciales en el curso del desarrollo adipocítico pueden dividirse por mitosis; en cambio, las células diferenciadas no pueden hacerlo. En la diferenciación hacia adipocito ciertas proteínas reguladoras de genes cumplen un papel fundamental, por ejemplo miembros de la familia PPAR (PPAR = *p*eroxisome *p*roliferator *a*ctivated *r*eceptor, receptor activado por proliferante peroxisómico). Los adipocitos adquieren una dotación enzimática propia para la importación de compuestos de gran energía y para la degradación de los triacilgliceroles almacenados (para estos últimos, lipasas propias). Los lípidos almacenados están sujetos a un recambio continuo y poseen una vida media de 8 días.

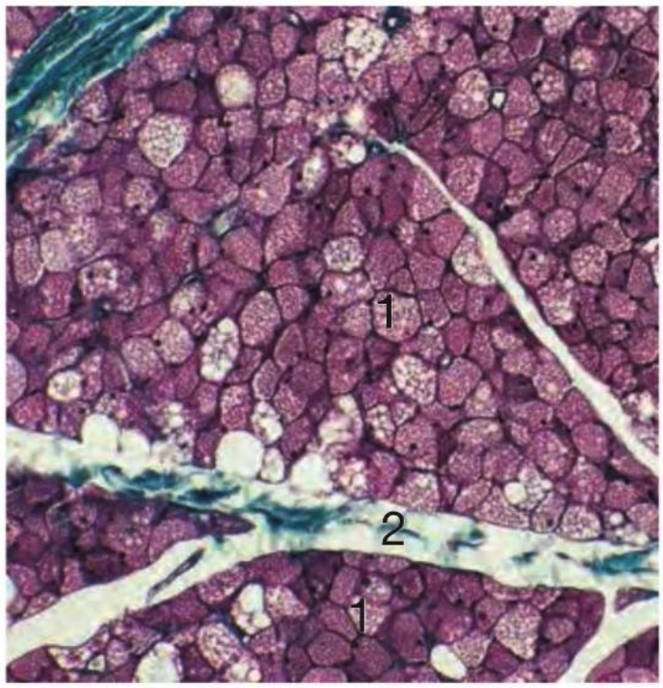

Fig. 3.2.59 Tejido adiposo multilocular o pardo (1) subdividido en lobulillos. **2** Tabique de tejido conjuntivo. Mono Rhesus; método de Goldner; 250 ×.

Formas del tejido adiposo

Hay 2 formas de tejido adiposo:
- tejido adiposo multilocular
- tejido adiposo unilocular.

Tejido adiposo multilocular o pardo

Tejido El tejido adiposo multilocular, cuyas células siempre contienen muchas inclusiones lipídicas aun en el estado diferenciado, forman estructuras lobulillares y también se conoce como grasa parda (**Fig. 3.2.59**). El color pardo se ve a simple vista y está causado por el contenido alto de citocromos y por la irrigación vascular abundante. Los animales que hibernan lo acumulan antes del sueño invernal. El crecimiento del tejido adiposo multilocular es estimulado por la hormona melatonina conforme se acortan los días.

Células Los adipocitos multiloculares (**Fig. 3.2.60**) derivan del mesénquima a través de precursores específicos que poseen citoplasma abundante. Están rodeados por una lámina basal y son más pequeños que los adipocitos uniloculares. Su núcleo redondeado suele ser excéntrico pero no está en la periferia celular. El citoplasma voluminoso posee, junto con las inclusiones lipídicas de tamaños diversos, mitocondrias redondeadas muy apretadas. Los otros orgánulos están muy reducidos, sobre todo el RE rugoso, del cual casi no hay rastros.

Función La tarea especial del tejido adiposo multilocular es producir calor. El calor se genera en la oxidación de los ácidos grasos que ocurre en la gran cantidad de mitocondrias (**Fig. 3.2.60**). La membrana mitocondrial interna posee la proteína termogenina, un transportador de protones, que cumple la función de un desacoplante de la fosforilación oxidativa. Esta proteína determina que la energía de la fuerza protón-motriz se transforme en calor. El tejido adiposo multilocular está muy bien inervado por nervios simpáticos. La noradrenalina liberada por las terminaciones simpáticas impulsa la degradación enzimática de los triacilgliceroles, cuya consecuencia es la producción de calor. Este tipo de generación de calor ocurre sin temblor muscular.

Ubicación En particular en los neonatos (cintura escapular, axila, hilio renal, etc.).

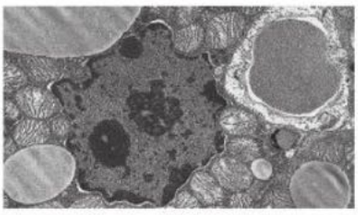

Fig. 3.2.60 Adipocitos multiloculares de la grasa parda.



Fig. 3.2.62 Microfotografía electrónica de adipocitos uniloculares.

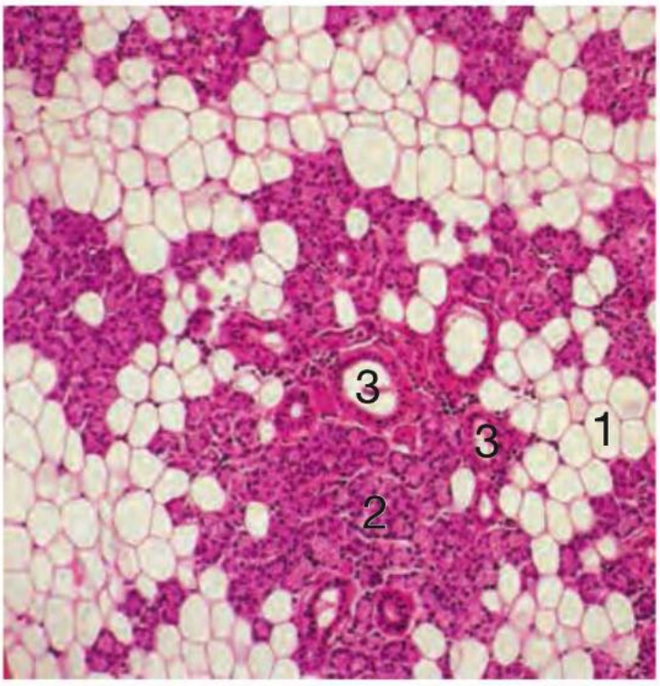

Fig. 3.2.61 Tejido adiposo unilocular o blanco (1). En los preparados histológicos de rutina, los lípidos se han disuelto y han desaparecido de los tejidos, de modo que el adipocito entero tiene el aspecto de una gran vacuola. El citoplasma forma un reborde muy estrecho que también contiene el núcleo aplanado, el cual aparece con poca frecuencia en el corte a causa del gran tamaño de la célula. **2** Ácinos serosos; **3** conductos estriados. Parótida, ser humano; H-E; 130 ×.

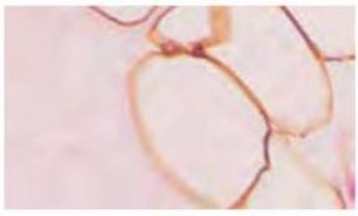

Fig. 3.2.63 Adipocitos uniloculares en el tejido conjuntivo.

Estos ácidos grasos son captados por los adipocitos que los almacenan como grasas.

Células Un adipocito unilocular maduro posee una inclusión lipídica enorme que empuja el citoplasma y el núcleo hacia la periferia celular (**Fig. 3.2.62a**). Por consiguiente, los adipocitos uniloculares son células grandes y alcanzan diámetros de hasta 120 µm. Es probable que la inclusión lipídica se origine entre las hojuelas de la membrana de las cisternas del RER y luego brote por estrangulación hacia el citoplasma. En consecuencia, sólo está rodeada por una capa simple de fosfolípidos a la cual se asocia adicionalmente una capa de la proteína perilipina. Además, sobre todo en las células inmaduras, la inclusión está rodeada por filamentos de vimentina. En la periferia celular se encuentran mitocondrias y cavéolas, así como vesículas pequeñas, las cuales al parecer cumplen una función tanto en la captación como en la excreción de las unidades constitutivas de los triacilgliceroles. Por fuera de la célula hay una lámina basal especial rodeada por fibras de colágeno tipo III (fibras reticulares; **Fig. 3.2.62b**). La lámina basal

Tejido adiposo unilocular o blanco

Tejido El tejido adiposo unilocular (**Fig. 3.2.61**) también se conoce como grasa blanca o grasa amarilla. El color de esta forma de tejido adiposo es blanquecino o incluso amarillento, cuando abundan los carotenoides en los alimentos (p. ej., zanahorias). Los adipocitos se disponen muy juntos, lo cual con frecuencia conduce a que las células individuales adopten una configuración hexagonal. Los adipocitos de un grupo se mantienen juntos por las fibras de tejido conjuntivo ("almohadillas amortiguadoras"), lo cual mejora su función como elemento amortiguador (**Fig. 3.2.62b**). La arquitectura de esta armazón conjuntiva es diferente en varones y mujeres (en la mujeres las "almohadillas" son más grandes, por esta razón en ellas se desarrolla con más facilidad la denominada "celulitis"). El tejido adiposo está muy bien irrigado por vasos sanguíneos pequeños, por lo que cada adipocito entra en contacto al menos con un capilar. En el lado luminal del endotelio capilar se encuentra la lipasa de las lipoproteínas (sintetizada en el tejido adiposo) que degrada los triacilgliceroles de los quilomicrones y los convierte en ácidos grasos libres.

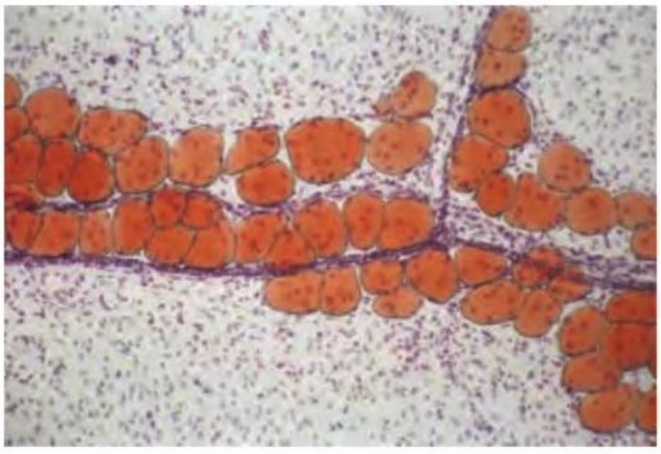

Fig. 3.2.64 Adipocitos uniloculares teñidos con Sudán II. En los adipocitos, las inclusiones lipídicas grandes están preservadas y se han teñido de rojo con el colorante para grasas Sudán II: las inclusiones llenan por completo cada célula. Mesenterio, ser humano; material laminar montado entero, sin cortar; tinción nuclear: hemalumbre; 100 ×.

delicada contiene colágeno tipo IV y laminina (**Fig. 3.2.63**). En los cortes histológicos habituales, la inclusión lipídica se ha disuelto, de modo que sólo se identifica el reborde citoplasmático periférico delgado con el núcleo oscuro aplanado (**Fig. 3.2.61**, **Fig. 3.2.62a**). Pero con la ayuda de técnicas especiales, por ejemplo los cortes por congelación, los lípidos se conservan y pueden teñirse con colorantes diversos (p. ej., aceite rojo O, Sudán rojo y Sudán negro) (**Fig. 3.2.64**).

Diferenciación y función Durante la diferenciación en el citoplasma primero aparecen inclusiones lipídicas individuales y luego inclusiones múltiples que por último se fusionan en un gran glóbulo de grasa (**Fig. 3.2.58**). En la inanición, este proceso se invierte y después de un período de inanición los adipocitos restablecen sus depósitos de lípidos. Sólo en la obesidad de gran magnitud se forman adipocitos nuevos. Además de esta función de almacén de energía y de la secreción de factores reguladores (**Fig. 3.2.57**), en algunos sitios el tejido adiposo unilocular tiene funciones estructurales mecánicas (órbita, articulaciones grandes, palmas de las manos y plantas de los pies, etc.).

Ubicación **Adiposo estructural**, por ejemplo, órbita, articulaciones grandes, palmas de las manos y plantas de los pies, entre otros sitios; **adiposo de almacenaje**, por ejemplo, piel del abdomen y de los flancos, retroperitoneo, mesenterios, región glútea, región submandibular, cuello.

Correlación clínica El sobrepeso en las sociedades prósperas es de gran importancia para la salud y la economía de la población. El sobrepeso (**obesidad**) se caracteriza por un aumento excesivo del tejido adiposo y es un factor de riesgo para la hipertensión arterial, la diabetes tipo II y las lesiones de la columna vertebral y de las articulaciones. Las causas de la obesidad son sobre todo los factores culturales, las condiciones sociales y psíquicas, la predisposición genética y, a veces, también los efectos adversos de los medicamentos, por ejemplo algunos antidepresivos. En las lipodistrofias, que son infrecuentes, ocurre una desaparición parcial o generalizada del tejido adiposo. No es raro que se desarrollen **tumores** benignos de adipocitos maduros, los cuales están delimitados del tejido conjuntivo y reciben el nombre de lipomas.

3.3 Tejido muscular

Introducción

Casi todas las células poseen la propiedad de la contractilidad pero, en las células musculares (miocitos), esta característica ocupa un puesto relevante en el conjunto de las funciones celulares, y toda la estructura de las células musculares está adaptada a esta función. En las células musculares, la energía química se transforma en trabajo mecánico, lo cual es el fundamento del latido cardíaco, la peristalsis intestinal, el movimiento de los miembros y muchos otros procesos. La totalidad del tejido muscular constituye hasta el 40% del peso corporal. Se distinguen varias formas de tejido muscular (**Cuadro 3.3.1**):

- tejido muscular liso (músculo liso),
  - – músculo liso visceral
  - – células mioepiteliales
- tejido muscular estriado
  - – tejido muscular cardíaco (músculo cardíaco)
  - – tejido muscular esquelético (músculo esquelético).

Esta clasificación disimula, por un lado, las coincidencias funcionales y morfológicas entre los músculos liso y cardíaco y, por el otro, las muchas características independientes o específicas del músculo cardíaco. En todas las células musculares, el aparato contráctil está formado por filamentos de actina y miosina II, así como otras proteínas. En las células musculares estriadas, estas proteínas contráctiles, agrupadas en un modelo muy ordenado, forman miofibrillas que están compuestas por muchos sarcómeros de estructura idéntica y que son la causa del fenómeno de las estriaciones transversales. En las células musculares lisas, los filamentos contráctiles forman estructuras de organización menos regular en las que no se comprueba el fenómeno de la estriación transversal y cuyo principio organizativo todavía no se ha esclarecido por completo. La interacción de la actina con la proteína motora miosina II conduce al acortamiento (contracción) reversible de todas las células musculares.

3.3.1 Tejido muscular liso

El tejido muscular liso forma el componente contráctil en la pared de muchas vísceras huecas, por ejemplo, el tubo digestivo, las vías urinarias, los conductos genitales, los vasos sanguíneos y las vías respiratorias. El tejido muscular liso está inervado por el sistema nervioso vegetativo (autónomo), pero también reacciona ante muchas otras influencias. Media movimientos relativamente lentos, pero no se fatiga con rapidez y puede desarrollar una gran fuerza durante períodos de tiempo prolongados, por ejemplo el músculo uterino en el transcurso del parto. Las **células mioepiteliales** se parecen mucho en su estructura a las células musculares lisas pero se encuentran asociadas con los epitelios, sobre todo los epitelios glandulares, y derivan del ectodermo.

Célula muscular lisa

El tejido muscular liso está compuesto de capas o haces de células musculares lisas individuales organizadas en forma diversa, las cuales a causa de su configuración fusiforme delgada (**Fig. 3.3.1**) también reciben el nombre de fibras musculares lisas. Rara vez aparecen células musculares con tres prolongaciones o más; con una frecuencia mayor muestran 2 o 3 ramificaciones terminales cortas, por ejemplo en la túnica media de las arterias elásticas. La longitud de las células musculares lisas es de alrededor de 20 a 200 µm, mientras que su diámetro oscila entre 3 y 10 µm. Están rodeadas por una lámina basal.

Citoplasma y filamentos Casi todo el volumen del citoplasma está lleno de los filamentos contráctiles (actina y

Cuadro 3.3.1 Características diferenciales importantes de los distintos tejidos musculares (De [1])

Tipo de tejido	Elemento estructural	Cantidad de núcleos por cada elemento estructural	Ubicación y forma de los núcleos	Miofibrillas	Tamaño del elemento estructural	
					Longitud	Diámetro
Músculo esquelético	Célula larga, muy grande y multinucleada (sincitio)	Desde muchos centenares hasta miles	Periféricos (subsarcolémicos); alargados, aplanados	Estriaciones transversales	Desde unos pocos mm hasta 10 cm	40-100 µm
Músculo cardíaco	Célula ramificada mononucleada	Uno	Central, en una región sin miofibrillas; masivo, claro, redondeado u oval	Estriaciones transversales	50-120 µm	15-20 µm
Músculo liso	Célula casi siempre fusiforme delgada o ramificada, mononucleada	Uno	Central; alargado, con forma de cigarro	Sin estriaciones transversales; organización complicada de los miofilamentos que aún no se conoce bien	20-200 µm (en el útero grávido hasta 800 µm)	3-10 µm

Sistemas de membrana de las diferentes células musculares	
Célula muscular esquelética	Rodeada por una lámina basal; la membrana celular forma túbulos T largos y estrechos (que transcurren en el límite entre las bandas A e I); tríadas: 2 cisternas terminales del RE liso (almacén de Ca^{2+}) más un túbulo T entre ambas. Las células individuales están unidas sólo por tejido conjuntivo.
Célula muscular cardíaca	Rodeada por una lámina basal que también tapiza los túbulos T relativamente amplios (que transcurren a la altura del disco Z); díadas: una cisterna terminal del RE liso (almacén de Ca^{2+}) junto a un túbulo T. Las células individuales están unidas mecánicamente (desmosomas, *fasciae adherentes*) y acopladas eléctricamente (nexos) por medio de discos intercalares.
Células musculares lisas	Rodeadas por una lámina basal; la membrana celular forma cavéolas redondeadas cuya membrana contiene bombas de Ca^{2+} y que están vinculadas con cisternas cortas del RE liso (almacén de Ca^{2+}) en forma laxa. Las células individuales con frecuencia se encuentran unidas por medio de nexos.

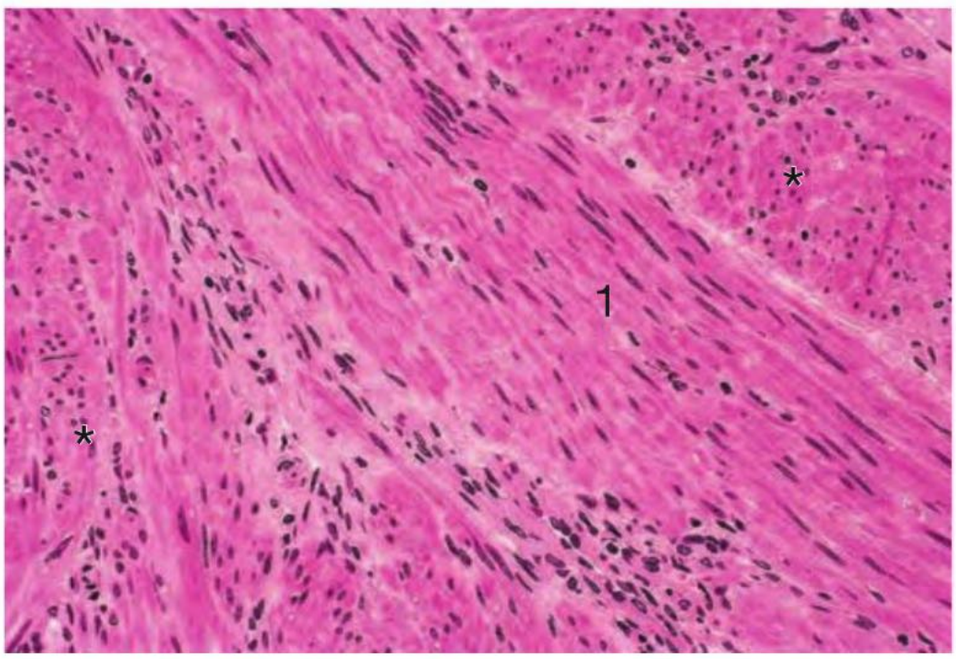

Fig. 3.3.1 Tejido muscular liso, vista general. Muchas de las células musculares lisas fusiformes delgadas están cortadas en sentido transversal (*). En el centro de la imagen un haz de células musculares lisas en corte longitudinal (**1**) transcurre en forma oblicua desde arriba, a la izquierda, hacia abajo, a la derecha. Según el corte, los núcleos son redondeados o alargados. El citoplasma es eosinófilo homogéneo. Útero, ser humano; H-E; 230 ×.

Fig. 3.3.2 Célula muscular lisa.



Fig. 3.3.3 Aparato contráctil de la célula muscular lisa.

miosina II, con gran predominio de la actina), entre los cuales en los preparados de rutina no se distingue ningún principio de organización particular (no hay estriaciones transversales); de ahí la designación célula muscular "lisa". En los preparados teñidos con H-E, el citoplasma aparece uniforme ("liso") y de color rojo. El análisis con el microscopio de polarización indica la existencia de estructuras fibrilares. Sólo con el microscopio electrónico pueden identificarse bien los filamentos contráctiles densamente agrupados mediante un cierto principio organizativo que los relaciona.

Núcleo En el centro de la célula se encuentra el núcleo con forma de cigarro. Es relativamente claro y posee un nucléolo bien visible y grumos heterocromatínicos pequeños en la periferia. En las células contraídas el núcleo está deformado y ha adquirido aspecto de tirabuzón.

Orgánulos citoplasmáticos Junto a ambos polos nucleares están ubicados los orgánulos importantes (aparato de Golgi, mitocondrias, RER, lisosomas) (**Fig. 3.3.2**). Aquí –y además, con frecuencia, entre los filamentos– también hay glucógeno. En la periferia celular se encuentran cisternas individuales del RE liso que almacenan calcio.

Membrana celular y lámina basal La membrana celular forma localmente grupos de depresiones con forma de Ω que reciben el nombre de cavéolas (**Fig. 3.3.3**) y que desde el punto de vista funcional corresponden a un sistema T simple de las otras células musculares. En las células musculares lisas, las cavéolas son estructuras mayormente constantes de la membrana celular. Contienen bombas de Ca^{2+} y según se cree cumplen una función en el acoplamiento de la señal estimuladora con la contracción. Las células se hallan unidas al tejido conjuntivo a través de la lámina basal (**Fig. 3.3.3**). Es importante la conexión de las células musculares lisas con las fibras reticulares de colágeno y las microfibrillas de las fibras elásticas, con las cuales se encuentran en interacción funcional. En algunas regiones (pezones, músculos erectores de los pelos) y muchas veces en las paredes vasculares, las células musculares lisas están vinculadas con pequeños tendones elásticos. Desde el punto de vista mecánico, las células musculares lisas incluso se encuentran unidas entre sí principalmente por medio de la matriz extracelular (incluida la lámina basal). En las paredes vasculares están vinculadas con las láminas elásticas. En lo que se refiere a la función, pueden estar acopladas electromecánicamente a través de uniones de hendidura.

Aparato contráctil de la célula muscular lisa

Actina y miosina Desde el punto de vista microscópico electrónico, en el aparato contráctil de las células musculares lisas (**Fig. 3.3.4**) se distinguen filamentos de actina de 4-8 nm de diámetro, relativamente largos, y filamentos de miosina (compuestos por miosina tipo II) de 15 nm de diámetro. Estos filamentos forman un aparato de contracción cuyo principio organizativo todavía no se conoce en todos sus aspectos. Las células musculares lisas contienen más actina que las células musculares estriadas. En el músculo liso, la actina no posee troponina; una proteína especial asociada con la actina es la caldesmona (o caldesmón). Los filamentos de miosina tienen una estructura diferente de la

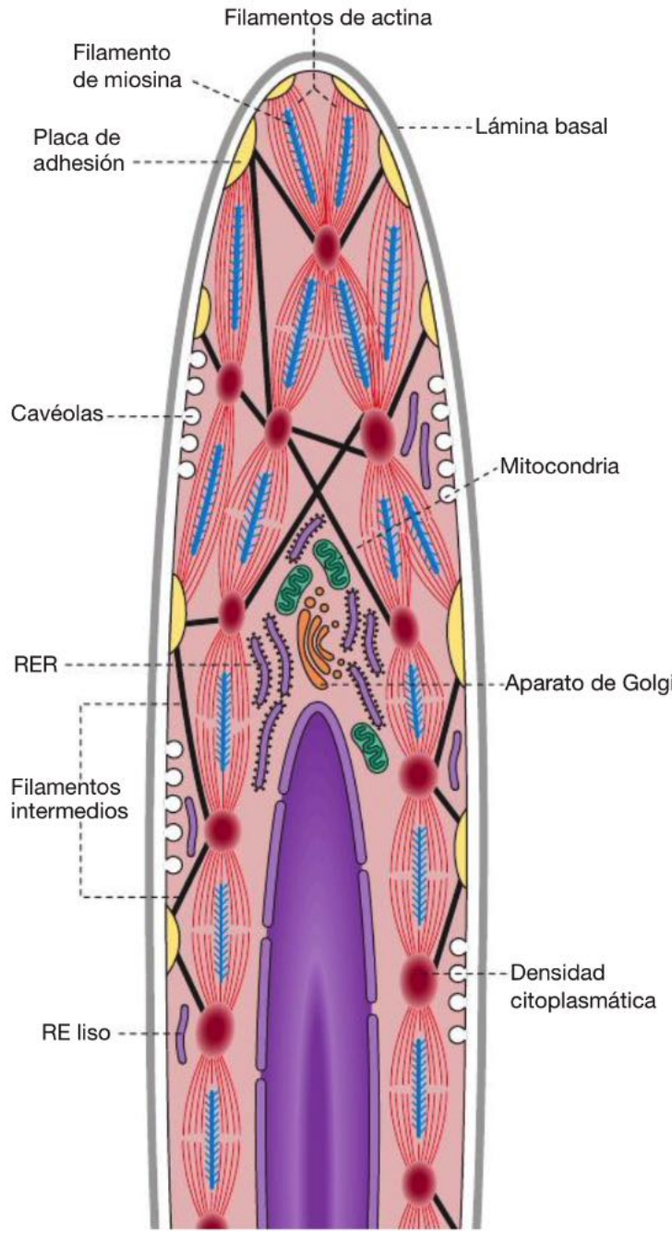

Fig. 3.3.4 Aparato contráctil de una célula muscular lisa, esquema hipotético. Las densidades equivalen a los discos Z del músculo estriado y es probable que delimiten unidades funcionales; los filamentos de actina están anclados en estas densidades y en las placas de adhesión "en banda" de la membrana celular. Los filamentos intermedios son estructuras de sostén fundamentales. (De [1])

que tienen en el músculo esquelético. A lo largo de todo el filamento poseen 2 hileras de cabezas de misoina que en un lado del filamento están ordenadas todas en la misma dirección. Del otro lado están orientadas en la dirección opuesta (configuración polar lateral). En consecuencia, no hay una región media del filamento de miosina en la que falten cabezas miosínicas. Trece a catorce filamentos de actina están asociados con un filamento de miosina. Éstos forman en conjunto un pequeño haz que se orienta en sentido longitudinal u oblicuo dentro de la célula y que está limitado por densidades citoplasmáticas. En la célula hay muchos de estos haces sin límites nítidos, ubicados unos junto a otros o uno detrás del otro; son relativamente largos y están organizados de tal modo que permiten contracciones intensas. La forma especial de organización de los filamentos contráctiles permite un acortamiento más pronunciado durante la contracción que el que es posible en las células musculares estriadas.

Anclaje Los filamentos de actina terminan en una pequeña densidad citoplasmática alargada (cuerpo denso) que equivale a una línea Z de la miofibrilla estriada y contiene actinina α. En la periferia celular, los filamentos están anclados en espesamientos contiguos a la membrana (placas de adhesión) compuestos por actinina α, vinculina y talina. Estas proteínas están unidas a integrinas de la membrana celular. Además, en el citoplasma hay una red tridimensional de filamentos intermedios de desmina (en el músculo vascular también de vimentina), de 10 nm de diámetro, los cuales también se irradian hacia el interior de estos cuerpos densos y placas de adhesión y forman estructuras de sostén robustas para la célula y el aparato contráctil.

Contracción Todas las células musculares se contraen porque los miofilamentos se deslizan entre sí. La contracción de las células musculares lisas es desencadenada por el Ca^{2+}, cuyo aumento en el citosol se debe a factores diversos (neurotransmisores, hormonas, distensión). El calcio entra en el citosol, por medio de bombas de Ca^{2+} ubicadas en la membrana de cavéolas, proveniente sobre todo del espacio extracelular pero también de las cisternas del RE liso (la entrada de este catión ocurre con mucha más lentitud que en las células musculares esqueléticas). El calcio incorporado forma un complejo con la calmodulina (CaM), una proteína citosólica ubicua. El complejo Ca^{2+}-CaM conduce a la contracción por 2 mecanismos:

- Se une a la caldesmona y determina que se separe de la actina. De esta forma quedan libres los sitios de la actina a los cuales pueden unirse las cabezas de miosina.
- Activa una cinasa de las cadenas ligeras de la miosina (MLCK) que entonces fosforila las denominadas cadenas ligeras reguladoras de la miosina. Así, las cabezas de la miosina pueden interaccionar con la actina.

Relajación El músculo lisos se relaja cuando disminuye la concentración intracelular de Ca^{2+} y las cadenas ligeras de las cabezas de miosina son desfosforiladas por una fosfatasa específica (MLCP).

Inervación, uniones de hendidura, tipos monounitario y multiunitario de músculo liso

El tejido muscular liso se encuentra bajo la influencia más o menos pronunciada del sistema nervioso vegetativo y de factores locales, aunque también puede ser influido por la distensión. Muchos neurotransmisores, hormonas y factores de los tejidos coordinan la actividad de estas células musculares, por ejemplo, la noradrenalina, la acetilcolina, el óxido nítrico, los estrógenos, la oxitocina, la histamina y la serotonina. Según la dotación de receptores, las células musculares lisas son estimuladas o inhibidas por los neurotransmisores del sistema nervioso vegetativo. La noradrenalina desempeña un papel sobresaliente. Las estructuras sinápticas de las fibras nerviosas vegetativas rara vez alcanzan la superficie de las células musculares lisas en forma directa. En la mayor parte de los casos las fibras nerviosas permanecen a 5-20 µm de distancia de la célula muscular y en su trayecto forman varias sinapsis "en passant" (varicosidades).

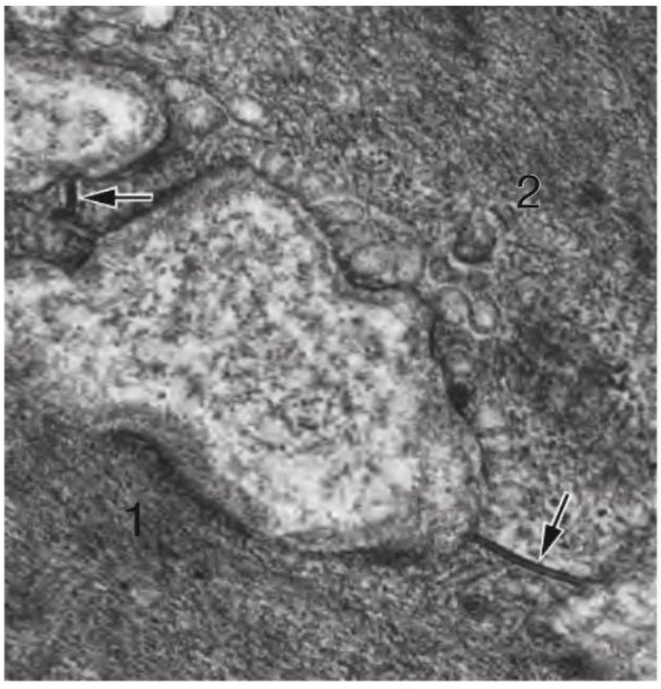

Fig. 3.3.5 Uniones de hendidura (→) entre células musculares lisas contiguas (**1**, **2**). Teta de vaca; 50.000 ×.

Tipo monounitario En el tejido muscular liso de algunos órganos, por ejemplo el útero, las vías urinarias, el tubo digestivo y muchos vasos sanguíneos grandes, grupos grandes de células musculares lisas se encuentran conectados por medio de uniones de hendidura (**Fig. 3.3.5**) y así están acoplados eléctricamente y sincronizados. Éste es el llamado músculo liso de tipo monounitario o de unidad simple. En esta forma de tejido muscular liso hay centros generadores de estímulos espontáneos a través de potenciales de marcapaso. La actividad de estos centros se intensifica por la distensión. Este tejido muscular liso es relativamente autónomo y la inervación sólo lo modula.

Tipo multiunitario En otros órganos, por ejemplo en el cuerpo ciliar y en el conducto deferente, las células musculares lisas individuales están separadas unas de otras, no muestran acoplamiento eléctrico y poseen una inervación individual. Éste es el tipo multiunitario o de unidad múltiple del tejido muscular liso.

Producción de matriz por las células musculares lisas, miofibroblastos

Producción de matriz Las células musculares lisas también son capaces de sintetizar colágeno, laminina, fibrilli-

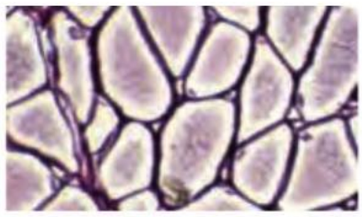

Fig. 3.3.6 Haz primario con endomisio y capilarización del músculo esquelético.

na, elastina y proteoglucanos, lo cual puede estudiarse bien, por ejemplo, en las paredes vasculares. A causa de esta característica, las células musculares lisas también pueden clasificarse como células fijas del tejido conjuntivo. Las células musculares lisas típicas (células musculares contráctiles [K]) también tienen la capacidad de reorientar todo su metabolismo y su organización para dedicarse a la producción de matriz (células musculares metabólicas [M]).

Miofibroblastos Las células que poseen características intermedias entre las de las células musculares lisas y las de los fibrocitos se denominan miofibroblastos. Se encuentran en muchos sitios del cuerpo humano, por ejemplo debajo del epitelio germinativo de los túbulos seminíferos, en el aparato ligamentoso uterino, en los tabiques alveolares pulmonares, en el tejido conjuntivo retroocular y en el tejido cicatrizal.

3.3.2 Tejido muscular esquelético

El tejido muscular esquelético forma los componentes activos del sistema locomotor. Casi siempre tiene una inervación voluntaria y es capaz de desarrollar con rapidez una gran fuerza durante un período de tiempo breve, pero se fatiga comparativamente pronto. Las unidades estructurales son las células musculares estriadas, largas y multinucleadas (también llamadas fibras musculares). Además, el tejido muscular esquelético también forma la lengua, el paladar, la parte superior del esófago, los músculos de la mímica, el diafragma, los músculos extrínsecos del ojo, etcétera.

Estructura jerárquica del tejido muscular esquelético

Haz primario En un músculo definido las células musculares, junto con el tejido conjuntivo de fibras colágenas, forman sistemas complejos y con una organización jerárquica. Una serie de fibras musculares (a menudo unas 100) de curso paralelo forma las unidades funcionales del músculo, los haces primarios. Las células individuales del haz primario se encuentran rodeadas por fibras conjuntivas finas, las cuales también unen las fibras musculares contiguas y, en conjunto, forman el endomisio, el tejido conjuntivo delicado dentro de un haz primario que está compuesto sobre todo por fibras reticulares (**Fig. 3.3.6**). El haz primario está rodeado por un fino manguito de tejido conjuntivo, el **perimisio interno**, que posibilita el deslizamiento de los haces primarios entre sí.

Haz secundario Los grupos de haces primarios forman los denominados haces secundarios (fascículos carnosos), los cuales están rodeados por el **perimisio externo**. Este perimisio puede formar tabiques angostos o anchos por los que se introducen vasos sanguíneos y nervios en el interior del músculo.

Músculo entero Los haces secundarios forman el músculo entero, rodeado por el llamado epimisio, que hacia afuera linda con la fascia muscular robusta, la cual incorpora el músculo deslizable en su entorno y en parte puede tener función de región de origen del músculo.

Capilarización Los nervios y los vasos sanguíneos penetran el músculo en sitios determinados (*areae neurovasculosae*), se ramifican y se abren paso hacia la profundidad a través del perimisio externo. En el endomisio hay una red capilar bien desarrollada alrededor de las fibras musculares individuales (**Fig. 3.3.6b**). Los capilares forman asas que permiten la adaptación a las longitudes variables del músculo.

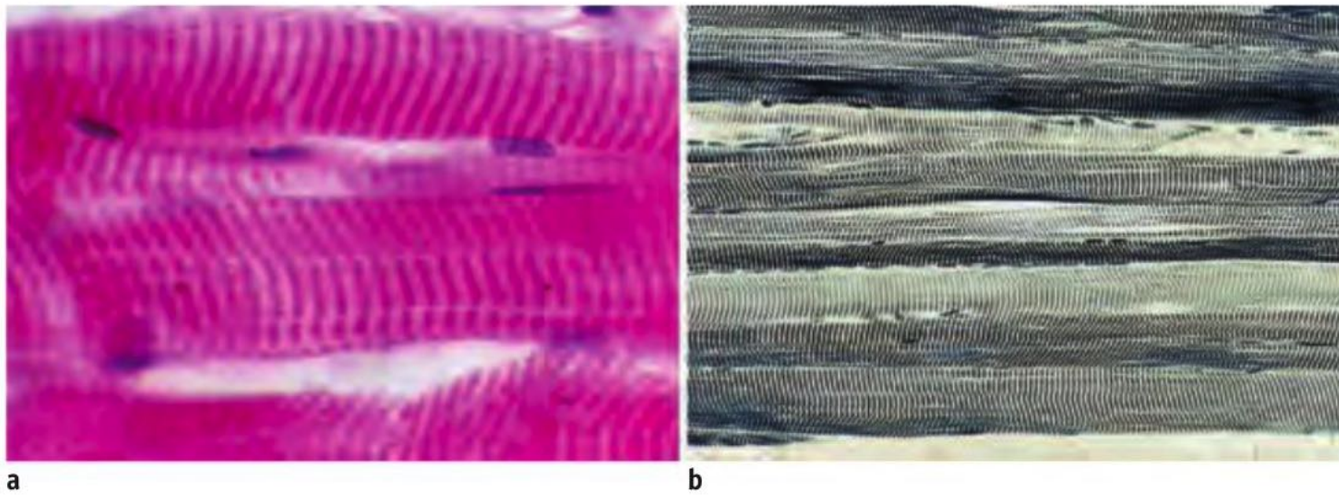

a **b**

Fig. 3.3.7 Estriaciones transversales de las células musculares esqueléticas en corte longitudinal. a: tejido muscular esquelético en un corte longitudinal teñido con H-E; se diferencian bien las bandas A (rojas oscuras) de las bandas I (claras); en la banda I a menudo se identifica una línea fina, la línea o disco Z; el segmento limitado por 2 líneas Z recibe el nombre de sarcómero. Ser humano; inclusión en parafina; H-E; 1.000 ×. **b:** las estriaciones transversales de las células musculares esqueléticas se destacan particularmente bien con la tinción de hematoxilina férrica. Incluso con poco aumento pueden distinguirse con claridad las bandas A oscuras y las bandas I claras. Músculo esquelético, ser humano; hematoxilina férrica; 140 ×.

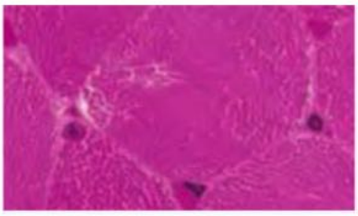

Fig. 3.3.8 Tejido muscular esquelético.

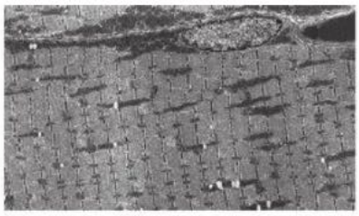

Fig. 3.3.9 Miofibrillas y orgánulos sarcoplasmáticos.

Nota El haz primario se encuentra rodeado por el perimisio interno y en su interior contiene el endomisio; el haz secundario está rodeado por el perimisio externo y el músculo entero se halla cubierto por el epimisio, el cual está unido a la fascia muscular.

Célula muscular esquelética

Las unidades estructurales del tejido muscular esquelético son las células musculares (fibras musculares), de alrededor de 40-100 (en raras ocasiones hasta 500) µm de diámetro y a veces de varios centímetros de largo. Una fibra muscular de este tipo es una célula de una longitud no habitual y multinucleada, la cual se forma por la fusión de células precursoras mononucleadas, los mioblastos, en el transcurso del desarrollo.

Citoplasma y filamentos: estriaciones transversales

Estriaciones transversales La característica más notable de una célula muscular esquelética son las estriaciones transversales (tejido muscular estriado, **Fig. 3.3.7**). Estas estriaciones transversales pertenecen a centenares de miofibrillas de 0,5-1 µm de diámetro, situadas muy juntas y cuyos modelos de estriaciones están a la misma altura, de modo que toda la fibra aparece estriada (**Fig. 3.3.7**, **Fig. 3.3.9**). En los cortes transversales de una fibra en un preparado para la microscopia óptica, las miofibrillas con frecuencia se identifican en la forma de puntos finos (**Fig. 3.3.8**). Estos puntos pueden formar grupos y están separados por trayectos reticulares carentes de fibras (campos de Cohnheim; en parte y en un cierto grado, un artefacto de la técnica histológica porque a causa de una fijación no óptima se acrecienta artificialmente la distancia entre las miofibrillas).

Nota Fibrilla muscular = miofibibrilla = elemento contráctil de trayecto longitudinal de la célula muscular (formado por actina y miosina II con sus proteínas asociadas).

Citoplasma En las células musculares esqueléticas, el citoplasma también recibe el nombre de sarcoplasma. Con H-E se tiñe de rojo (es decir que es eosinófilo) y está compuesto sobre todo por miofibrillas y mitocondrias. En él también está disuelta la **mioglobina**, una proteína fijadora de oxígeno que es la causa principal del color rojopardusco del tejido muscular esquelético. En las aves y los mamíferos buceadores se encuentra en una cantidad particularmente abundante como almacenadora de oxígeno.

Núcleos

En la periferia celular hay centenares de núcleos alargados (alrededor de 40 por mm de longitud celular). Los núcleos

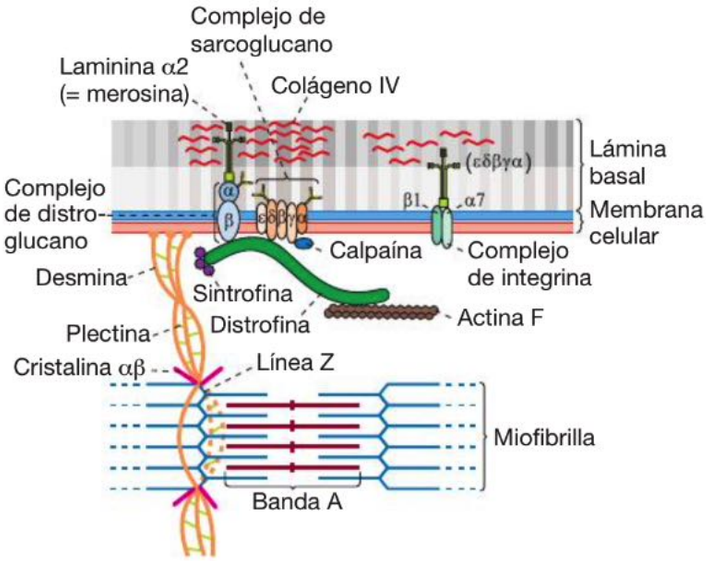

Fig. 3.3.10 Proteínas estructurales de la célula muscular esquelética que estabilizan la posición de las miofibrillas.

son relativamente pequeños (diámetro mayor: unos 8-10 µm), ovales y un tanto aplanados (**Fig. 3.3.8**). Poseen un modelo cromatínico fino y contienen un nucléolo obvio.

Orgánulos, inclusiones

En las cercanías del núcleo en general se encuentran muchos orgánulos. Las mitocondrias con crestas laminares muy juntas se disponen en hileras paralelas a las miofibrillas y pueden formar acumulaciones muy grandes cerca de la membrana celular (**Fig. 3.3.9**). Muchos aparatos de Golgi pequeños aparecen junto al núcleo. Los ribosomas son abundantes y el RE liso está bien desarrollado, mientras que el RE rugoso es escaso. Los lisosomas aparecen en cantidades variables (**Fig. 2.50a**). En todo el citoplasma aparecen gránulos de glucógeno. Las inclusiones lipídicas están junto al núcleo y entre las miofibrillas.

Membrana celular y lámina basal

Membrana celular La membrana celular (sarcolema) es estabilizada por diversos complejos proteicos especiales, de modo que el estrés mecánico producido por el cambio constante entre contracción y relajación pueda transmitirse sin lesión de la membrana al endomisio y por último a los tendones. Estas regiones de la membrana celular con abundancia de proteínas (**Fig. 3.3.10**) rodean en forma anular toda la célula a la altura de los discos Z y reciben el nombre de **costámeros**. En estos costámeros hay, entre otros componentes, filamentos de desmina y cristalinas αβ, pero también integrinas (véase más adelante). Sobre todo a la altura de los costámeros, la superficie interna de la membrana es estabilizada por actina (que aquí pertenece al citoesqueleto), distrofina y espectrina. La distrofina

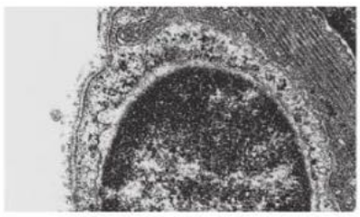

Fig. 3.3.11 Célula satélite.

une la actina a la membrana celular y se encuentra anclada en complejos especiales de proteínas de la membrana (con distroglucanos y sarcoglucanos) (Fig. 3.3.10). Los distroglucanos están unidos por una laminina particular a la lámina densa de la lámina basal, en la cual a su vez se hallan fijadas las microfibrillas y las fibrillas colágenas del endomisio.
La membrana celular también forma invaginaciones digitiformes que se introducen en la profundidad del citoplasma, los túbulos T (transversales).

Lámina basal Al igual que todas las demás células musculares, las células musculares esqueléticas también están rodeadas por una lámina basal que media la incorporación de estas células en el tejido conjuntivo.

Correlación clínica Se conocen muchos trastornos congénitos de las proteínas de membrana de las células musculares esqueléticas. En la **distrofia muscular hereditaria de Duchenne**, por ejemplo, falta la distrofina. Esta debilidad muscular determina que los niños afectados ya no puedan caminar a la edad de 10-12 años. El tejido muscular es remplazado por tejido adiposo y tejido conjuntivo. Esta enfermedad conduce a la muerte.

Células satélite

El tejido muscular esquelético en general se regenera mal; el tejido muy dañado suele morir y se remplaza por una cicatriz de tejido conjuntivo. Esto trae consigo una pérdida inevitable de la función, incluso después de la separación quirúrgica del músculo dañado. Las células musculares lesionadas en forma leve o moderada pueden regenerarse si la membrana celular y la lámina basal están intactas y no se ha interrumpido la irrigación sanguínea ni la inervación. Esta regeneración o reparación parte de las propias células musculares dañadas, de las células satélite o de ambas (Fig. 3.3.11). Las células satélite son células pequeñas que están situadas justo sobre la superficie de la célula muscular. Se encuentran dentro de la lámina basal de la célula muscular. Las células satélite son mioblastos en reposo que no se han consumido durante el desarrollo y tienen carácter de célula madre. Como reacción ante los traumatismos y otros fenómenos de estrés pueden activarse, dividirse y proliferar. A continuación se fusionan con fibras musculares preexistentes o forman fibras nuevas. La investigación de las células madre del músculo esquelético está al servicio de los nuevos tratamientos para las distrofias musculares.

Génesis de las células musculares esqueléticas

Las células musculares esqueléticas surgen de **mioblastos** determinados inicialmente, células mononucleadas que proliferan y comienzan a diferenciarse. Con la expresión cada vez mayor de proteínas específicas de músculo, los mioblastos pierden la capacidad de dividirse. A partir de una etapa de diferenciación determinada se fusionan y primero aparecen células alargadas que tienen los núcleos dispuestos uno a continuación del otro y que reciben el nombre de **miotubos**. Los miotubos crecen lentamente por incorporación de otros mioblastos hasta convertirse en grandes células musculares esqueléticas diferenciadas. Los núcleos se desplazan a la periferia y en el centro se diferencia el aparato contráctil de miofibrillas. El crecimiento de las células musculares es limitado sobre todo por una proteína de señal, la miostatina, que secretan las células mismas. Las mutaciones del gen de la miostatina pueden conducir a un crecimiento muscular enorme, lo cual se conoce por experimentos en ratones y por la cría de ganado bovino.

Aparato contráctil de la célula muscular esquelética

Miofibrillas en las microscopias óptica y electrónica

Bandas y líneas El modelo característico de estriaciones transversales se debe a la serie regular de bandas (estrías) claras y oscuras a lo largo de las miofibrillas (Fig. 3.3.7, Fig. 3.3.9). Las bandas oscuras del preparado para la microscopia óptica de campo claro se comportan como birrefringentes, o sea, anisótropas, en el microscopio de polarización y aparecen claras; por esa razón se denominan **bandas A**. Las bandas claras son isótropas (monorrefringentes) y se denominan **bandas I**. Estas bandas I se acortan en la contracción, mientras que las bandas A permanecen constantes. En el centro de cada una de las bandas I transcurre una banda oscura, más angosta llamada **línea Z** o disco Z (la zeta proviene de la palabra alemana *zwischen*, que significa intermedio). El segmento de una miofibrilla situado entre dos líneas Z se llama **sarcómero** y es la unidad funcional de la miofibrilla. En el centro de cada banda A se identifica una banda más clara, la **banda H** (banda de Hensen, zona H), en cuyo centro, a su vez, transcurre una banda más angosta y oscura llamada **línea M** o mesofragma. La línea M está compuesta de proteínas (proteína de línea M, miomesina, creatina cinasa) que unen los filamentos de miosina en el centro del sarcómero.

Sarcómero La estructura del sarcómero, o sea el segmento que hay entre 2 líneas Z, puede estudiarse mejor con el microscopio electrónico que con el microscopio óptico (Fig. 3.3.13). En estado de reposo, un sarcómero mide unos 2,2 µm de longitud y en esencia está formado por filamentos finos y gruesos con una disposición regular (Fig. 3.3.12). Los **filamentos finos** (alrededor de 2.000/sarcómero) tienen unos 6 nm de diámetro y alrededor de 1 µm de longitud y están compuestos de actina filamentosa, así como tropomiosina y troponina. Los **filamentos gruesos** (alrededor de 1.000/sarcómero) están formados por miosina II y tienen unos 15 nm de diámetro y 1,5 µm de longitud. La **línea Z** (tridimensionalmente: disco Z) es una red fibrilar compleja en la que están anclados los extremos plus de los filamentos de actina (véase más adelante). En este anclaje participa una serie de proteínas, entre ellas la actinina α, la cual entrelaza la actina y puede reunirla en haces más gruesos. Otra proteína de la línea Z es la proteína Cap-Z. Ésta es una proteína de capuchón o casquete

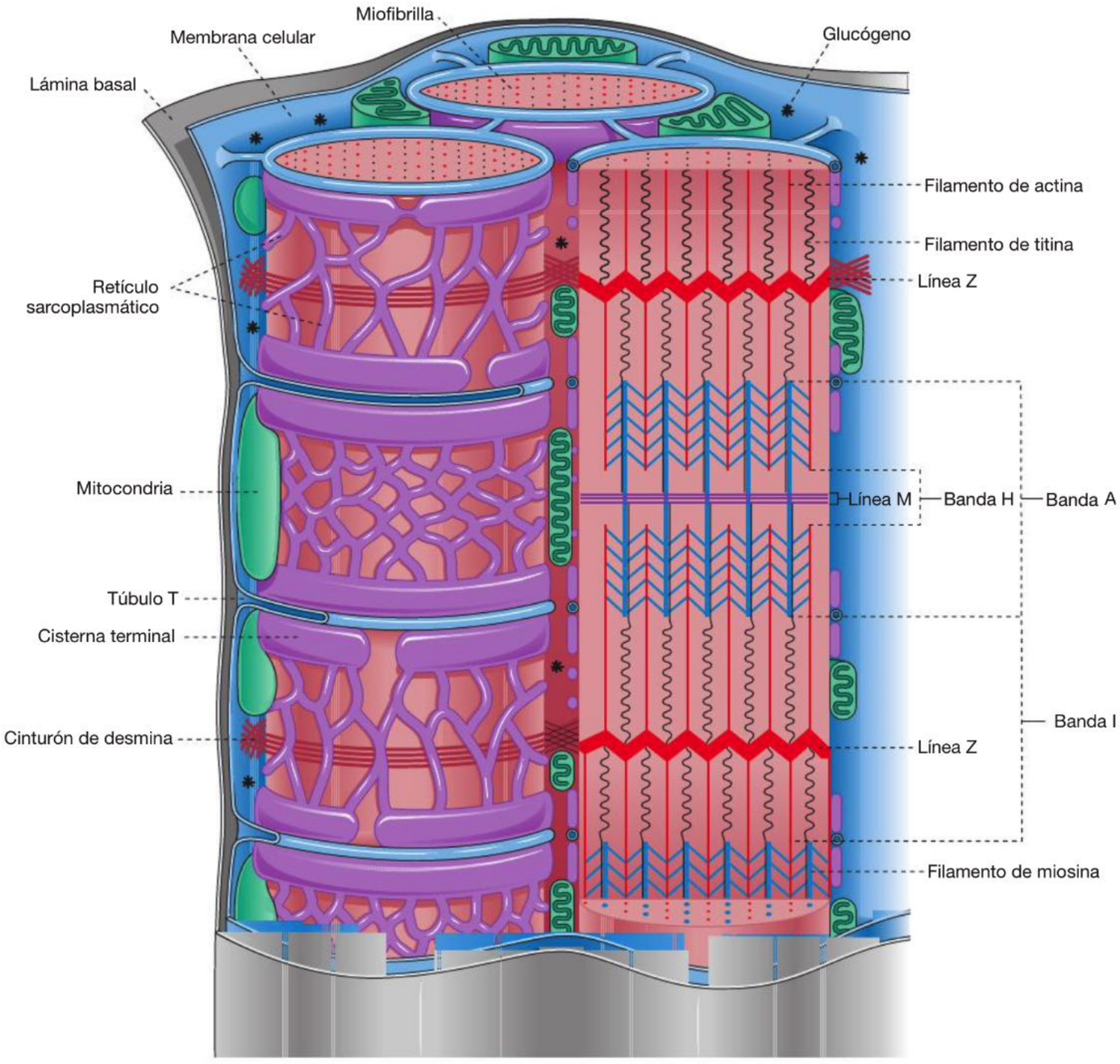

Fig. 3.3.12 Aparato contráctil y estructuras de la membrana de la célula muscular esquelética (representación esquemática). Izquierda: vista externa de una miofibrilla; derecha: 2 miofibrillas en corte longitudinal. El segmento ubicado entre 2 líneas Z se llama sarcómero. Los filamentos de miosina entran en contacto con los filamentos de actina mediante las llamadas cabezas de miosina. Los filamentos de titina (conectina), muy delgados, se extienden desde la línea M hasta la línea Z. En la banda A están unidos a los filamentos de miosina; en la banda I, la titina es distensible y se comporta como un muelle elástico. (De [1])

que impide la despolimerización de los filamentos de actina por sus extremos plus y al parecer los conecta con otras proteínas de la línea Z.

Nota El segmento de una miofibrilla ubicado entre 2 líneas Z es el sarcómero. El **sarcómero** es la unidad funcional de las miofibrillas, las cuales están formadas por centenares o millares de estos sarcómeros.

Actina y miosina en el sarcómero En la banda A hay tanto filamentos de miosina como filamentos de actina que aquí se superponen. Los filamentos de miosina sólo se encuentran en la banda A y cursan en forma paralela a una distancia de unos 45 nm entre sí; en el centro de las bandas A (a la altura de la línea M) se mantienen en posición por medio de proteínas de unión. Los filamentos de actina están anclados en el disco Z, constituyen la parte fundamental de la banda I y se introducen en la banda A entre los filamentos de miosina hasta el margen de la banda H. La banda H no contiene filamentos de actina, sino exclusivamente filamentos de miosina. En la banda A cada filamento de miosina está rodeado por 6 filamentos de actina, por lo cual un filamento de actina determinado está asociado no sólo con uno sino con 2 filamentos de miosina contiguos y en los cortes longitudinales se detecta que desde los filamentos de miosina parten proyecciones cor-



Fig. 3.3.13 Microfotografía electrónica de sarcómeros en miofibrillas. Corte longitudinal de 3 miofibrillas que están muy relajadas. **1** Sarcómero entre dos líneas Z; **2** banda I; **3** banda A; **4** banda H; **5** línea M; **6** línea Z; → tríada apenas visible; * glucógeno. Músculo gastrocnemio, rata; 36.600 ×.

tas parecidas a espinas, las cuales pueden formar uniones o puentes con los filamentos de actina. En la **contracción** de la célula muscular esquelética los sarcómeros se acortan porque los filamentos de actina de ambos lados, al deslizarse, se introducen más profundamente en la banda A. Así, la banda I se acorta (la banda H también se acorta); en cambio, el ancho de la banda A no se modifica. En el **estiramiento** pasivo intenso las bandas I y H aparecen más anchas que en el estado de reposo.

Moléculas filamentosas de la fibrilla

Miosina Cada uno de los filamentos de miosina es una estructura polar y está formado por unas 300-350 moléculas de miosina II (una molécula individual tiene alrededor de 300 nm de longitud y 2-3 nm de diámetro). Una molécula de miosina está compuesta por 2 cadenas polipeptídicas pesadas y 4 ligeras. Cada una de las dos cadenas pesadas posee una larga región de cola (las colas de ambas cadenas están enrolladas entre sí), una región de cuello que es flexible y un extremo globular, la llamada cabeza. Con cada región de cuello se asocian 2 cadenas polipeptídicas ligeras (una reguladora y otra esencial). Las cabezas se apartan lateralmente del eje longitudinal de la cola y corresponden a las proyecciones laterales que se ven con el microscopio electrónico. La región de la cabeza es el sitio de la actividad de ATPasa y forma los puentes entre la miosina y la actina. Cada una posee un sitio de poca afinidad y otro de alta afinidad para la fijación de la actina y un receso para nucleótidos que fija ATP o ADP y P_i (fosfato inorgánico). El cuello situado entre la cabeza y la cola es flexible, de modo que son posibles cambios de la configuración ("región de bisagra" molecular). Mediante proteólisis, la molécula de miosina puede fragmentarse en una meromiosina pesada (cabeza y una porción corta de la región de la cola) y una meromiosina ligera (porción principal de la cola).

Nota El filamento de miosina está compuesto por las colas reunidas de alrededor de 300-350 moléculas de miosina II. Las cabezas se apartan lateralmente del filamento.

En el filamento grueso, las moléculas polares de miosina están ordenadas de un modo tal que la porción de la cola se orienta hacia el centro del filamento, mientras que, al contrario, la región de la cabeza se orienta hacia el extremo del filamento. La compactación de las moléculas de miosina ocurre de una manera tal que las cabezas sobresalen en espiral desde ambos extremos del filamento grueso, mientras que el centro de éste carece de cabezas (banda H). Las cabezas están ordenadas en los 2 extremos opuestos del filamento.

Actina El filamento fino de actina (de no menos de 6 nm de diámetro) está compuesto por 2 cadenas de actina filamentosa (actina F) enrolladas entre sí en forma helicoidal. El extremo plus está insertado en la línea Z; el extremo minus se dirige hacia el centro del sarcómero. Con el filamento de actina está asociado el complejo tropomiosina/troponina de proteínas reguladoras. La tropomiosina corre por el surco que hay entre las 2 cadenas de polipéptidos que forman los filamentos de actina. Sobre la tropomiosina, separados por distancias regulares de 40 nm, se depositan complejos de 3 péptidos de troponina, los cuales faltan en el músculo liso:

- **Troponina T**, que une el complejo a la tropomiosina.
- **Troponina C**, que puede fijar calcio.
- **Troponina I**, que inhibe la unión de las cabezas de la miosina a la actina en el estado de reposo y así evita el deslizamiento de los filamentos.

Titina La proteína miofibrilar titina (= conectina) es la cadena polipeptídica más larga del organismo humano y tiene propiedades elásticas. Está en la banda A asociada con los filamentos de miosina a través de proteínas y se extiende desde la línea M hasta la línea Z (**Fig. 3.3.12**). La titina une los extremos de los filamentos de miosina con la línea Z y transcurre por la banda A en una cantidad de seis moléculas en el filamento grueso. Estabiliza los filamentos gruesos de miosina y los mantiene en posición. Además, provee la elasticidad a las miofibrillas. Esto se debe a que en la banda I (desde el extremo de la molécula de miosina hasta la línea Z) la molécula posee una región de trayecto libre con la estructura de un muelle en espiral. Una célula muscular en reposo puede estirarse tanto que los filamen-

Fig. 3.3.14 Corte longitudinal de la región periférica de una miofibrilla de una célula muscular esquelética.

tos de actina y miosina ya no se superponen. Cuando cesa el estiramiento, con la ayuda de la titina se recupera el modelo de superposición normal.

Nebulina La nebulina se dispone junto al filamento de actina, le mantiene posición y determina su longitud. Las proteínas de casquete estabilizan los extremos de los filamentos de actina e impiden que se disocien las subunidades de actina durante la contracción. La tropomodulina estabiliza el extremo minus del filamento de actina en el centro del sarcómero, mientras que la proteína Cap-Z estabiliza el extremo plus en la línea Z.

Citoesqueleto

El citoesqueleto está muy bien desarrollado. Junto a la membrana celular se encuentran:

- actina filamentosa: para la estabilización de la membrana
- espectrina: que está unida en forma directa a la membrana
- distrofina: para la unión de la actina a la membrana celular (véase antes)
- vinculina: proteína de anclaje en la que también se fijan filamentos intermedios.

Los filamentos intermedios del citoesqueleto (véase también el **Cap. 2.6.3**) están compuestos por desmina.
La **desmina** une las miofibrillas contiguas y contribuye a ubicarlas a la distancia correcta. Rodea las miofibrillas individuales a la altura de las líneas Z y también se fija aquí (**Fig. 3.3.9**). La desmina transmite fuerzas mecánicas de las miofibrillas a la lámina basal y al tejido conjuntivo y mantiene estable la posición de las miofibrillas. Los filamentos de desmina contiguos están unidos por la proteína plectina. Las **cristalinas** αβ son proteínas de choque térmico que protegen los discos Z o los filamentos de desmina contra las fuerzas mecánicas.

Retículo endoplasmático liso

Sistema L El REL (retículo endoplasmático liso, retículo sarcoplasmático, RS, sistema L) se encuentra muy bien diferenciado y está en relación funcional y espacial con invaginaciones tubulares delgadas de la membrana celular, los túbulos transversos. Los túbulos del RS suelen estar orientados longitudinalmente, es decir, paralelos al eje longitudinal de las células (de ahí el nombre de sistema L). Están anastomosados entre sí en forma de red y rodean las miofibrillas (**Fig. 3.3.12**, **Fig. 3.3.14**). En el RS pueden distinguirse regiones diferentes:

- En la región de la banda H se forma una red particularmente densa.
- En el límite entre las bandas A e I se encuentran 2 dilataciones que rodean circunferencialmente las miofibrillas, las llamadas **cisternas terminales** (retículo de unión), en las cuales desembocan los túbulos de curso longitudinal (sarcotúbulos longitudinales) del RS (**Fig. 3.3.12**, **3.3.14**).

Tríadas Entre las 2 cisternas terminales se encuentra un túbulo estrecho, el **túbulo T (transverso)**, que es una invaginación de la membrana celular. Las 2 cisternas terminales y el túbulo T están vinculados por **pedículos de unión** (**Fig. 3.3.13**, **Fig. 3.3.14**) y forman un complejo de membrana que recibe el nombre de tríada (**Fig. 3.3.13**). Los pedículos de unión (puentes proteicos, complejos de canales de unión) están compuestos por un complejo proteico formado por un receptor sensible al voltaje en la membrana celular (receptor de dihidropiridina) y un receptor unido a él en la membrana de la cisterna terminal (receptor de rianodina) que es un canal especial de calcio.

Función En las fases de reposo, el RS almacena (secuestra) calcio que en una gran parte se encuentra unido a 2 proteínas solubles; aquí, la concentración de iones calcio libres es relativamente baja. Los cambios del potencial de membrana por un impulso nervioso causan cambios consecutivos de la conformación de los receptores de dihidropiridina y de rianodina, con lo cual pasan iones Ca^{2+} desde el RS hacia el citosol.

Contracción

Acoplamiento electromecánico Desde la placa motora terminal se extiende por toda la membrana de la célula muscular un potencial de acción que se introduce en la profundidad celular por medio de los túbulos T. Los pedículos de unión entre los túbulos T y las cisternas terminales se activan; el calcio se libera desde el RS, entra masivamente en el citosol e inicia el proceso de la contracción.

Mecanismo del ciclo de la contracción En el estado de reposo (poco Ca^{2+} en el citosol de la célula muscular), la cabeza de la miosina está unida a la actina sólo en forma débil (**Fig. 3.3.15**). Cada cabeza tiene un ATP unido a ella y se halla en un ángulo de 45° con respecto al filamento de miosina y más o menos vertical con respecto al filamento de actina. Si entra calcio en el sarcoplasma y se une a la troponina C, la actina activa la función de ATPasa de la cabeza de la miosina y el ATP unido a esta cabeza se escinde en ADP y P_i (fosfato inorgánico). La consecuencia de esta escisión es el enderezamiento de la cabeza de la miosina y su fijación firme al sitio de unión, ahora libre, de la actina. El fosfato inorgánico se separa de la cabeza, con lo cual la cabeza realiza un movimiento de flexión de alrededor de 40°. Este proceso causa el deslizamiento de los filamentos de actina y miosina entre sí por una distancia corta. Luego también se separa el ADP de la cabeza y el movimiento de flexión continúa un poco más hasta que las cabezas de miosina alcanzan su posición final. Recién cuando se vuelve a unir ATP la cabeza de la miosina se separa de la actina y retorna a la posición inicial. En la regeneración del ATP participa la creatina cinasa ubicada en la línea M.
Siempre que haya suficiente calcio en las miofibrillas puede ocurrir un ciclo a continuación de otro. Durante cada ciclo los filamentos de deslizan uno sobre el otro en alrededor de 4 nm y los sarcómeros se acortan en alrededor del 20-30%. A causa de su organización en el filamento de miosina, durante la contracción siempre hay muchas cabezas de miosina en la fase de flexión ("golpe de fuerza"), mientras que otras se encuentran en la fase de separación.

Relajación

La membrana del RS tiene una abundancia de ATPasa de Ca^{2+}-Mg^{2+}, la cual, luego de la estimulación, bombea el

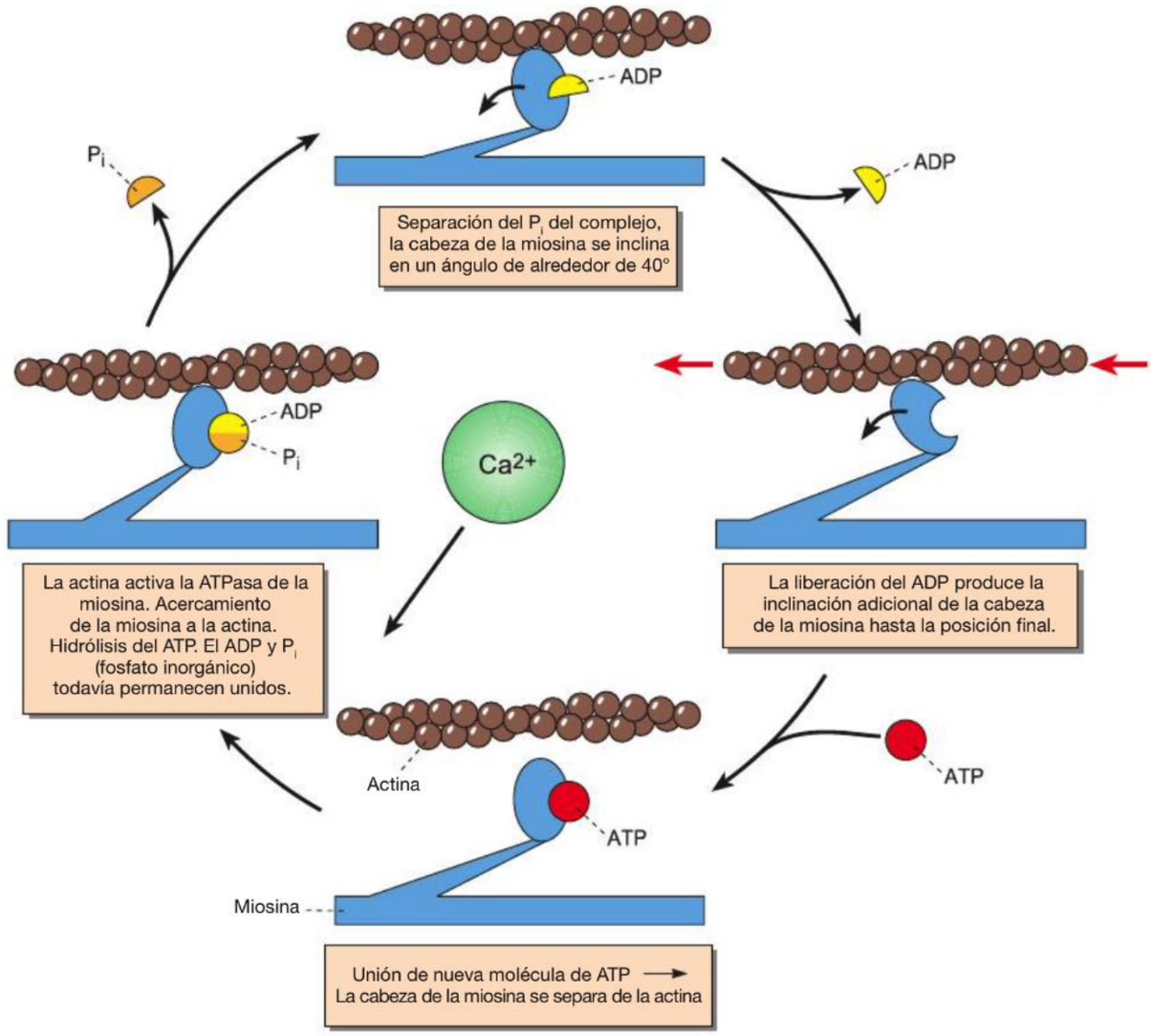

Fig. 3.3.15 Aspecto molecular del ciclo de la contracción en una célula muscular esquelética (representación esquemática). (De [5])

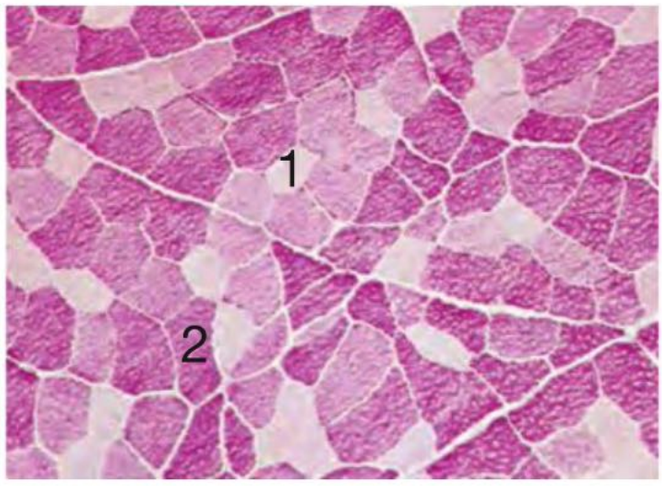

Fig. 3.3.16 Tipos de fibras musculares esqueléticas. Detección de glucógeno. A causa de su diferente contenido de glucógeno, las fibras "rojas", que tienen muy poca cantidad de este hidrato de carbono, aquí casi no se han teñido (**1**), mientras que las fibras "blancas", provistas de glucógeno abundante, aparecen teñidas de rojo-violeta (**2**). Con otros métodos histoquímicos es posible una diferenciación adicional. Músculo tibial anterior, rata; PAS; 120 ×. (De[1])

calcio liberado antes de retorno a la luz de este sistema de túbulos.

Los ciclos de contracción terminan cuando ya no hay más calcio suficiente en las fibrillas. En el músculo vivo, la cabeza de miosina entonces está en posición de reposo, es decir que tiene fijado ATP y no está unida al filamento de actina o sólo lo está en forma débil.

Correlación clínica En la rigidez cadavérica (*rigor mortis*), el ATP se degrada por completo, de modo que ya no puede separarse el complejo actina-miosina.

Fibras musculares

Tipos de fibras

Las fibras musculares en el organismo entero y en un músculo individual no son idénticas, por ejemplo en lo que se refiere a su diámetro, su dotación de orgánulos y sus características fisiológicas.

Fibras de contracción clónica Las fibras musculares esqueléticas en su gran mayoría son fibras de contracción clónica que reaccionan con una sacudida ante un impulso del axón que las inerva. En los seres humanos se distinguen:

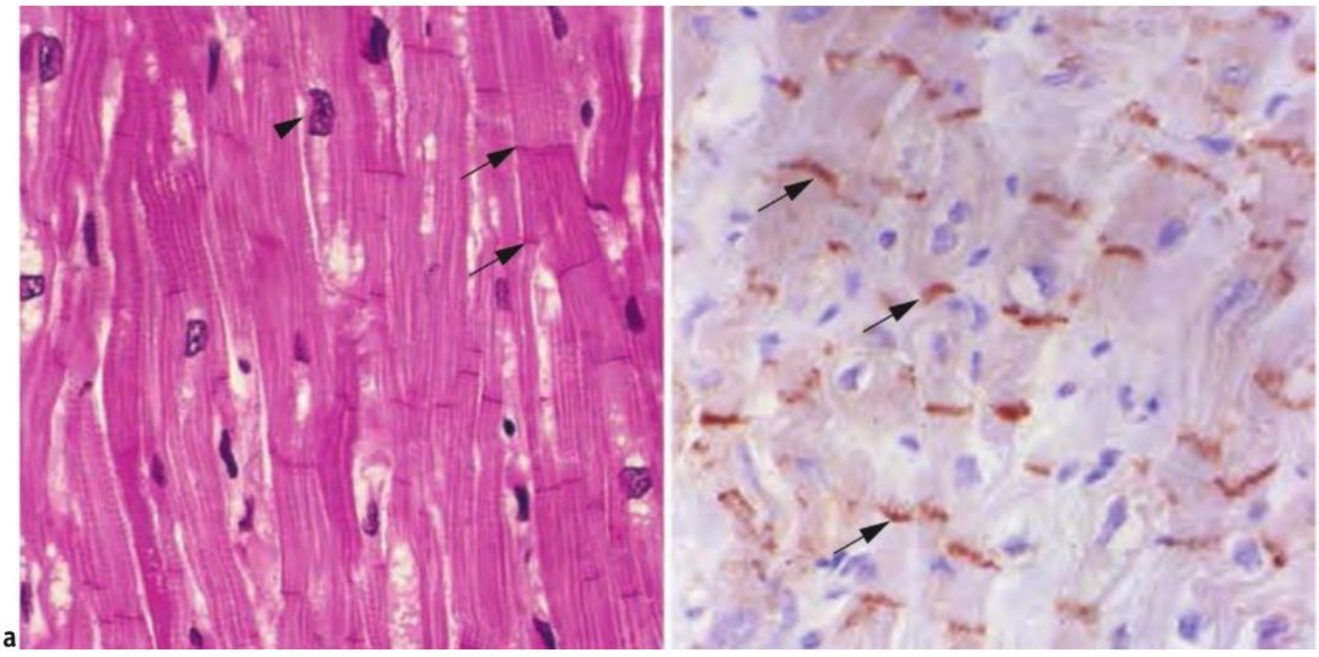

Fig. 3.3.17 Tejido muscular cardíaco en corte longitudinal. a: preparado histológico de rutina. → Discos intercalares; ▶ núcleos celulares. H-E; 300 ×. **b:** determinación inmunohistoquímica de la conexina 43 en los discos intercalares (→). Ser humano; coloración de contraste con hemalumbre; 450 ×.

- Fibras tipo I (fibras de contracción lenta) = fibras tipo S (*slow* = lentas)
- Fibras tipo II (fibras de contracción rápida) = fibras tipo F (*fast* = rápidas).

Estos tipos fundamentalmente pueden transformarse unos en otros. Las **fibras tipo I** contienen muchas mitocondrias y muchas enzimas oxidativas. Les basta el metabolismo aeróbico normal. Además, tienen una abundancia de mioglobina (reserva de oxígeno, color rojo, Fig. 3.3.16) y con frecuencia inclusiones lipídicas (reserva de energía). Se fatigan con lentitud y cumplen funciones en el mantenimiento de la postura corporal y en los movimientos que no desarrollan una gran fuerza. Las **fibras tipo II** poseen mucho glucógeno y abundancia de enzimas glucolíticas. Las mitocondrias y la mioglobina son relativamente escasas (color blanco, Fig. 3.3.16). Pueden desarrollar una gran fuerza en forma rápida y tienen una necesidad de energía muy elevada que el metabolismo aeróbico normal no puede satisfacer por mucho tiempo. Mantienen la actividad máxima sólo por poco tiempo y se fatigan con rapidez. Mediante el uso de técnicas especiales pueden identificarse 2 subtipos de fibras tipo II.

Fibras de contracción tónica Además de las fibras de contracción clónica hay otro tipo de fibras mucho menos frecuente, las llamadas fibras de contracción tónica. Estas fibras son muy delgadas y aparecen en los husos neuromusculares y, en cantidad reducida, en los músculos extrínsecos del ojo. Establecen varias sinapsis. Las fibras de contracción tónica se contraen de acuerdo con la medida de la despolarización. Su membrana no puede conducir potenciales de acción.

Unidades motoras

Las fibras musculares no se contraen individualmente, sino en grupos inervados por las ramificaciones de un axón. Estos grupos reciben el nombre de unidades motoras. Las unidades motoras pequeñas, por ejemplo en los músculos pequeños de la mano, están compuestas por 100-300 fibras musculares; las unidades motoras grandes, por ejemplo, en los músculos del brazo o del muslo, están formadas por 600-1.700 fibras. Las fibras individuales de una unidad pueden tener una distribución relativamente laxa y en una misma región pueden aparecer como fibras de muchas otras unidades. La proporción de los diferentes tipos de fibras en un músculo determinado al parecer es constante pero no inmodificable. Las fibras rojas pueden transformarse en blancas, lo cual según parece está determinado sobre todo por su inervación. En situaciones experimentales, la sustitución de nervios puede conducir a una transformación morfológica y funcional lenta de las fibras musculares.

3.3.3 Tejido muscular cardíaco

El tejido muscular cardíaco es una forma especial del músculo estriado que está compuesta por células musculares cardíacas (cardiomiocitos) grandes, en su mayoría mononucleadas, de 50-120 µm de largo y 15-20 µm de diámetro (Fig. 3.3.17, Fig. 3.3.18).

Son características:

- estructuras de contacto a través de las cuales las células musculares cardíacas se unen por sus extremos y reciben el nombre de discos intercalares (*Glanzstreifen*, en alemán)
- ramificaciones tridimensionales de las células musculares cardíacas, con lo cual en conjunto se forma la estructura espacial compleja del músculo cardíaco
- el núcleo grande, situado en el centro de la célula
- la conexión de las células musculares cardíacas por medio de nexos (uniones de hendidura) que se encuentran en la región longitudinal del disco intercalar y acoplan eléctricamente las células entre sí
- excitación a través del sistema de conducción de los impulsos que está compuesto por células musculares cardíacas especiales (excitación miógena).

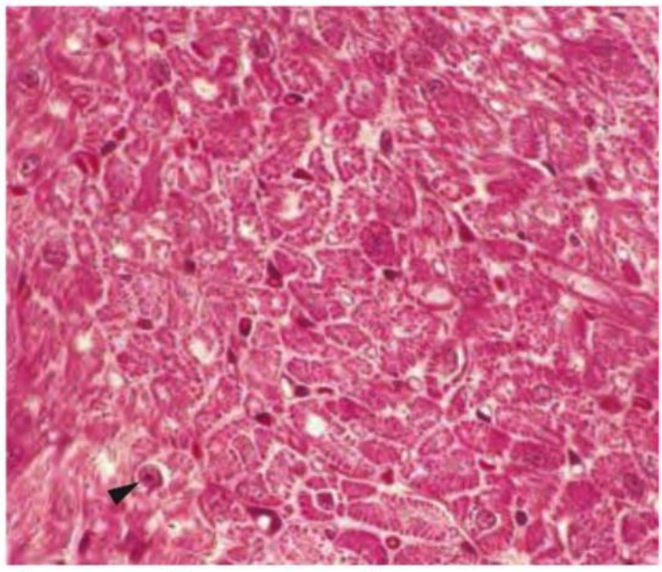

Fig. 3.3.18 Tejido muscular cardíaco en corte transversal. ► Núcleo celular; las miofibrillas se identifican como puntos o rayas cortas. Ser humano; H-E; 300 ×.



Fig. 3.3.19 Célula muscular cardíaca en corte longitudinal.

Célula muscular cardíaca

Citoplasma y filamentos La estructura del aparto contráctil estriado, con filamentos de actina y miosina, en principio es igual a la de las células musculares esqueléticas. Sin embargo, los miofilamentos no están organizados en miofibrillas delgadas uniformes sino que forman estructuras en parte gruesas y de contorno irregular en los cortes transversales. Los sarcómeros miden hasta 2,5 µm de longitud y son semejantes a los del tejido muscular esquelético (**Fig. 3.3.19**, **Fig. 3.3.20**).

Núcleo El núcleo, tosco y anguloso, está situado en el centro de la célula. Con poca frecuencia hay 2 núcleos.

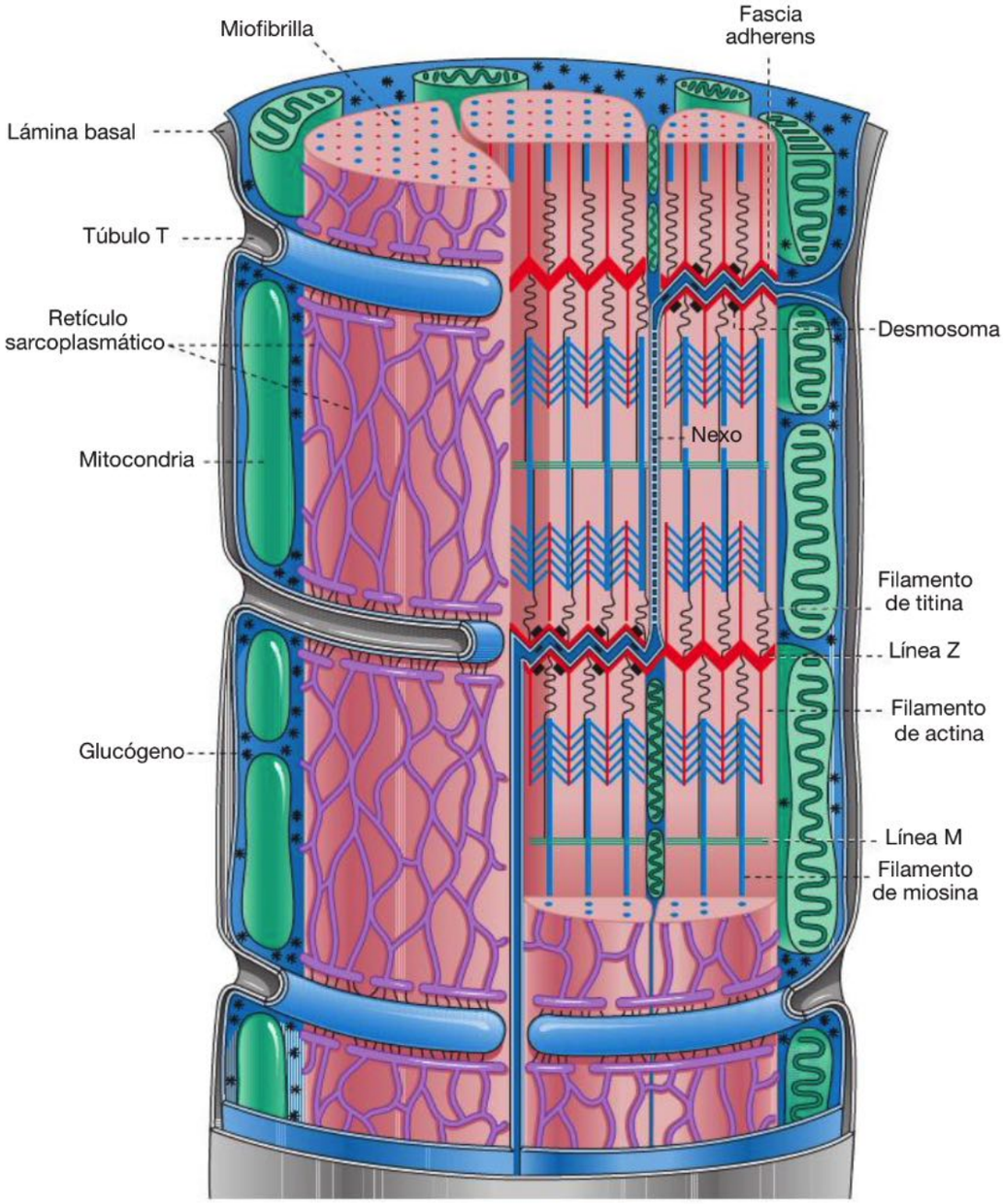

Fig. 3.3.20 Aparato contráctil y estructuras de la membrana de la célula muscular cardíaca. Izquierda: vista externa de una miofibrilla; derecha: fibrilla en corte longitudinal y parte de un disco intercalar. En esencia, la organización de las miofibrillas coincide con la de las células musculares esqueléticas. El retículo sarcoplasmático tiene una estructura más simple que en las células musculares esqueléticas y los túbulos T son relativamente anchos. (De [1])

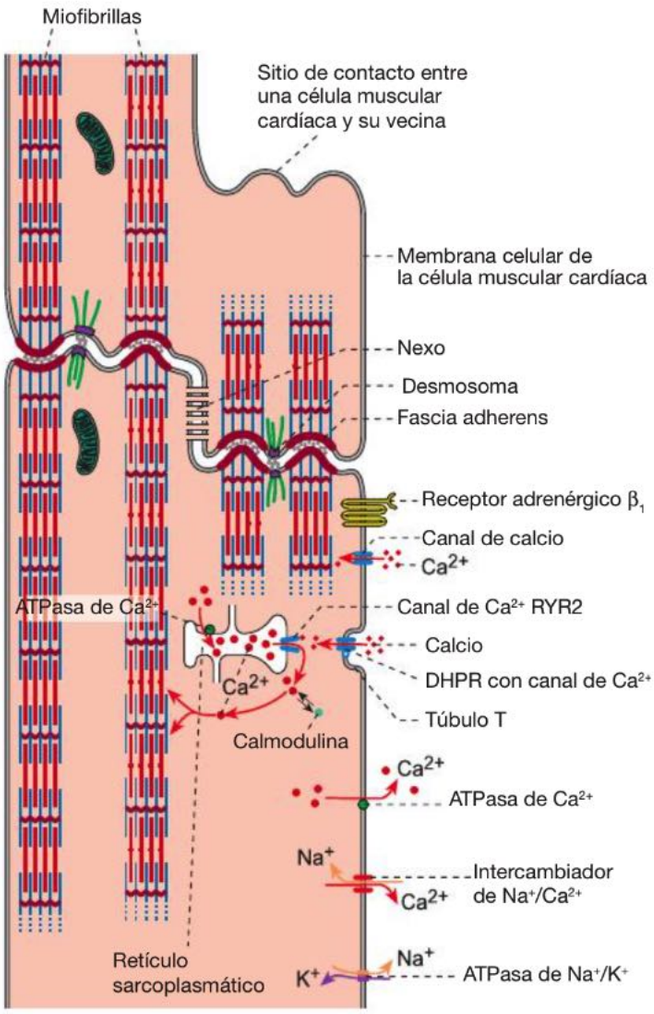

Fig. 3.3.21 Estructura de la célula muscular cardíaca (representación esquemática). En el sitio donde lindan 2 células musculares cardíacas se forma el disco intercalar escalonado. En sus porciones transversales se encuentran fasciae adherentes, que equivalen a medio disco Z en cada célula. En esta región se fijan los filamentos de actina terminales. Además, aquí también hay desmosomas. En las porciones longitudinales del disco intercalar están los nexos, que sirven para el acoplamiento eléctrico. RYR2 = receptor de rianodina 2; DHPR = receptor de dihidropiridina.



Fig. 3.3.22 Microfotografía electrónica de un disco intercalar. 1 Fascia adhaerens; **2** desmosoma; → nexo; **3** mitocondria; **4** miofibrilla; * lámina basal de la célula muscular. Rata; 50.000 ×.

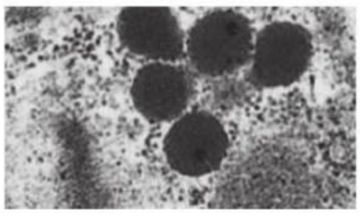

Fig. 3.3.23 Célula muscular cardíaca con una gran cantidad de gránulos densos.

Durante el crecimiento y en la hipertrofia del músculo cardíaco, el núcleo a menudo es poliploide. El núcleo es eucromático y tiene un nucléolo o dos (**Fig. 3.3.19**). A la altura de ambos polos nucleares se encuentran regiones citoplasmáticas carentes de miofilamentos, las cuales contienen orgánulos, gránulos de glucógeno abundantes, inclusiones lipídicas y, conforme avanza la edad, cada vez más gránulos de lipofuscina (pigmento pardo de desgaste).

Orgánulos celulares Entre las estructuras fibrilares hay hileras de mitocondrias muy grandes con crestas abundantes; además, aquí hay muchas partículas de glucógeno e inclusiones lipídicas (**Fig. 3.3.19**). Las mitocondrias suelen ser tan largas como un sarcómero pero incluso pueden superarlos unas 3 veces y alcanzar los 8 µm de longitud. El glucógeno y los triacilgliceroles son importantes fuentes de energía para estas células.

Túbulos T y retículo sarcoplasmático Los **túbulos T**, relativamente amplios, que parten de la membrana celular están tapizados por la lámina basal y se encuentran a la altura de las líneas Z; en consecuencia, sólo hay un túbulo T por sarcómero. Los túbulos T también pueden tener ramificaciones de curso longitudinal (sistema tubular axial transversal, TATS). En los atrios del corazón, las células musculares cardíacas son delgadas y casi no tienen túbulos T. La Figura **3.3.21** muestra los componentes particularmente importantes desde el punto de vista funcional (receptores, bombas, canales iónicos). El **retículo sarcoplasmático (RS) longitudinal** está menos desarrollado y tiene una estructura más simple que en las células musculares esqueléticas (**Fig. 3.3.20**). Bajo la membrana celular forma túbulos aplanados y cisternas y en la región de la banda A configura una red relativamente densa. No hay tríadas ni cisternas terminales típicas. En lugar de ello,

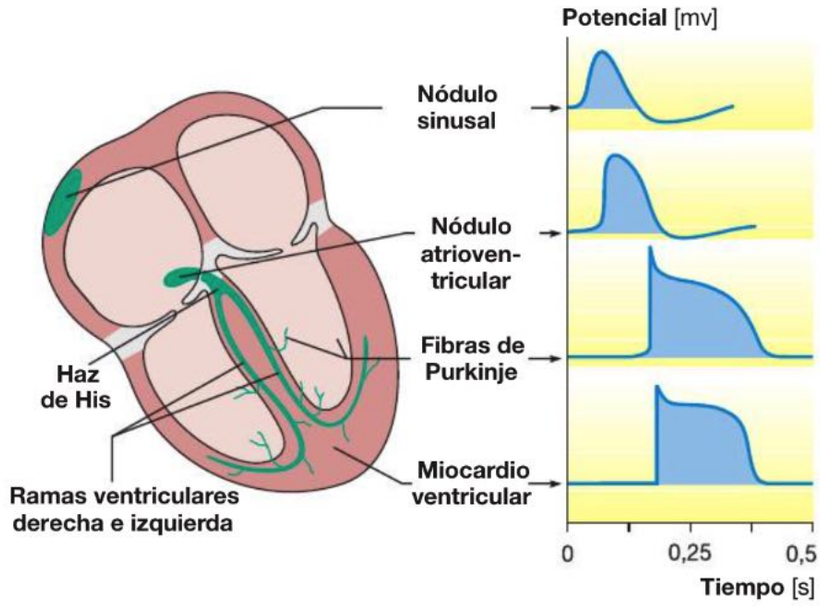

Fig. 3.3.24 Sistema de generación y conducción de los impulsos del corazón (representación esquemática). A cada una de las estructuras morfológicas (izquierda) puede asignársele una desviación eléctrica típica (derecha). La conexión eléctrica entre los nódulos sinusal y atrioventricular se realiza a través del miocardio de trabajo del atrio derecho. La rama ventricular izquierda se bifurca en 2 componentes principales. (De [5])

junto a cada túbulo T se asocia una sola cisterna parcialmente dilatada para formar una **díada**. Ambos sistemas de membrana, al igual que en el tejido muscular esquelético, están conectados funcionalmente a través de moléculas receptoras proteicas.

Contracción En la célula muscular cardíaca, los receptores de dihidropiridina de la membrana de la célula muscular están vinculados estrechamente con un canal de calcio activado por voltaje, a través del cual entra el calcio en la célula durante la excitación debida a un potencial de acción. Este calcio abre los receptores de rianodina de la membrana del RS.

Discos intercalares En el corte longitudinal, los discos intercalares tienen una estructura escalonada. En las porciones de curso transversal de los discos intercalares terminan las hemibandas I de los últimos sarcómeros. Aquí, sus filamentos de actina están anclados en **fasciae adhaerentes**, las cuales prácticamente corresponden a la región de una línea Z (**Fig. 3.3.22**). En este sitio las células están unidas por cadherinas (que forman un contacto de adhesión especial). En los segmentos transversales de los discos intercalares también hay **desmosomas** (**Fig. 3.3.21**, **Fig. 3.3.22**), los cuales sirven adicionalmente para la unión mecánica firme de las células musculares cardíacas. En los desmosomas están fijados filamentos de desmina. En el curso de las porciones longitudinales de los discos intercalares hay **nexos** (uniones de hendidura) bien desarrollados (**Fig. 3.3.21**, **Fig. 3.3.22**), a través de los cuales están acopladas eléctricamente las células musculares cardíacas, de modo que los impulsos eléctricos puedan extenderse sin retraso por todo el músculo cardíaco. La conexina 43 es el componente fundamental de las uniones de hendidura en el corazón (**Fig. 3.3.17**).

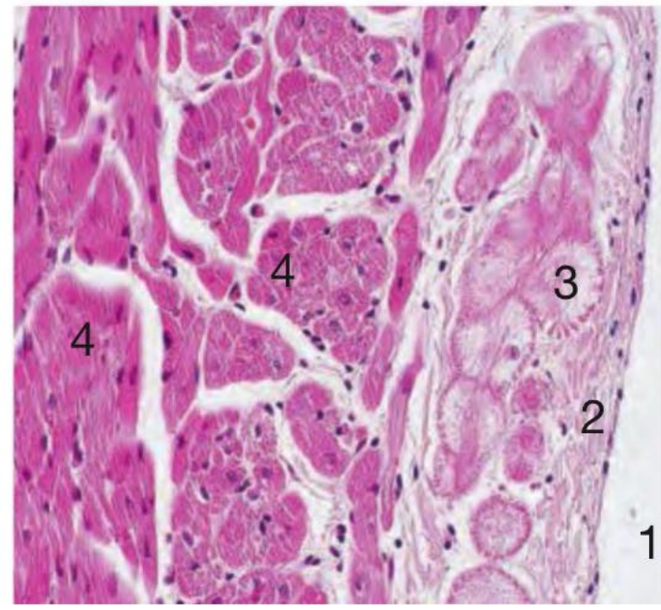

Fig. 3.3.25 Fibras de Purkinje. La microfotografía muestra la porción del tabique que linda con la luz del ventrículo (**1**). Junto al endocardio (**2**) se ve una parte del sistema de conducción de los impulsos (**3**, fibras de Purkinje). Las fibras de Purkinje son claras (por el glucógeno abundante) y sólo contienen miofibrillas periféricas escasas. Siempre tienen un solo núcleo. En el margen izquierdo de la imagen se ven las células musculares cardíacas comunes, eosinófilas, más pequeñas, del miocardio de trabajo (**4**). El endotelio endocárdico consiste en un epitelio simple plano y la capa de tejido conjuntivo del endocardio ventricular es relativamente delgada. Corazón, tabique interventricular, cerdo; H-E; 200 ×. (De [1])

ANP y BNP En las células musculares cardíacas de ambos atrios, sobre todo en las orejuelas derecha e izquierda, las células producen gránulos de secreción pequeños y electrodensos (**Fig. 3.3.23**) que contienen el **péptido natriurético atrial** (ANP = atriopeptina). Esta hormona cumple una función en la regulación del volumen y se secreta cuando aumenta el volumen del espacio extracelular y, en consecuencia, se eleva la presión en el atrio. Promueve la excreción renal del sodio por aumento de la fracción de filtración e inhibe la reabsorción de NaCl en los túbulos colectores. El músculo ventricular produce el **péptido natriurético tipo B** (BNP) que está estrechamente emparentado con el ANP. Su concentración sanguínea es un indicador del grado de una insuficiencia cardíaca.

Correlación clínica En la sobrecarga prolongada, por ejemplo en la **hipertensión arterial**, las células musculares cardíacas aumentan de tamaño, lo cual en conjunto conduce al agrandamiento del corazón (cardiomegalia). El fenómeno del aumento del tamaño celular recibe el nombre de hipetrofia (véase también el **Cap. 5**).

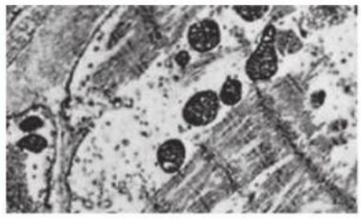

Fig. 3.3.26 Células de las fibras de Purkinje.

Sistema de conducción de los impulsos

El curso y la coordinación de la contracción del tejido muscular cardíaco están controlados por el sistema de conducción de los impulsos. El sistema de conducción está compuesto por células musculares cardíacas especiales, provistas de miofibrillas escasas y glucógeno abundante y con capacidad de autoexcitación (excitación miógena). La frecuencia del sistema de conducción de los impulsos, determinada genéticamente, es acelerada por el simpático y enlentecida por el parasimpático. La mayoría de las partes de este sistema están situadas bajo el endocardio, es decir en la capa interna de la pared del corazón. Las estructuras siguientes pertenecen al sistema de conducción de los impulsos (**Fig. 3.3.24**):

- nódulo sinusal (nódulo sinoatrial, nódulo de Keith-Flack)
- nódulo atrioventricular (nódulo AV, nódulo de Aschoff-Tawara)
- haz de His (haz atrioventricular)
- ramas ventriculares (ramas de Tawara)
- fibras de Purkinje (**Fig. 3.3.25**).

Nódulo sinusal El nódulo sinusal es el marcapaso de la actividad cardíaca. Su frecuencia de conducción de la excitación es mayor que la de las otras estaciones subordinadas del sistema de conducción de los impulsos. Mide alrededor de 1,5 cm de largo y 2-3 mm de ancho y está ubicado entre la desembocadura de la vena cava superior en el atrio derecho y la orejuela derecha. En el atrio mismo no se ha formado ningún tejido del sistema de conducción de los impulsos. Las células musculares del nódulo sinusal son ramificadas y tienen una abundancia relativa de mitocondrias, contienen unas pocas miofibrillas de organización irregular y están unidas entre sí y a las células miocárdicas del atrio derecho por medio de nexos y desmosomas.

Nódulo AV y haz de His El nódulo AV está situado bajo el endocardio del tabique interatrial, muy cerca del límite con los ventrículos. El haz de His conduce los impulsos desde la región atrial hasta los ventrículos a través del esqueleto cardíaco de tejido conjuntivo. Sobre todo en el nódulo AV y en el haz de His también aparecen células con características intermedias entre las células miocárdicas comunes y las células del sistema de conducción de los impulsos (células de transición).

Ramas ventriculares Las ramas ventriculares derecha e izquierda se ramifican, con lo cual la izquierda forma rápidamente 2 divisiones grandes. Las ramas ventriculares también transcurren bajo el endocardio.

Fibras de Purkinje Los miocitos cilíndricos de las ramas ventriculares y las fibras de Purkinje forman cadenas largas y están unidos por medio de nexos y desmosomas. También se denominan miocitos de Purkinje (células de las fibras de Purkinje) (**Fig. 3.3.25**). Miden alrededor de 50 µm de longitud y unos 30 µm de diámetro, es decir que son más cortas y el doble de gruesas que las células miocárdicas comunes. Las fibras de Purkinje son las ramificaciones terminales del sistema de conducción de los impulsos que, por último, transmiten la excitación a las células miocárdicas. Las fibras de Purkinje están unidas por medio de desmosomas, fasciae adhaerentes pequeñas y nexos, pero no se forman discos intercalares típicos. En el citoplasma hay mucho glucógeno y pocas miofibrillas, las cuales están situadas sobre todo en la periferia (**Fig. 3.3.26**).

Nota Miocitos de Purkinje: más cortas y el doble de gruesas que las células musculares cardíacas comunes (pocas miofibrillas, mucho glucógeno); sin discos intercales típicos.

3.4 Tejido nervioso

T. Deller y U. Welsch

Introducción

El tejido nervioso es el tejido específico que forma el sistema nervioso. Las tareas centrales son la rápida transmisión, la elaboración y el almacenaje de informaciones y la capacidad de adaptación a los cambios del medioambiente. El tejido nervioso está compuesto por 2 grupos de células:

- **Neuronas:** las neuronas transmiten señales eléctricas (potenciales de acción) a través de grandes distancias hacia estructuras diana (p. ej., otras neuronas, células musculares, células glandulares). Están compuestas por dendritas, un cuerpo neuronal (soma, pericarion) y un axón. Las dendritas y el soma captan informaciones; el axón las conduce hasta las estructuras diana.
- **Células neuróglicas:** estas células son, por ejemplo, parte de la barrera hematoencefálica; nutren las neuronas, garantizan su excitabilidad y participan en la transmisión sináptica. Pero también son importantes para la formación de las vainas de mielina, como células de las defensas o para tapizar el sistema ventricular.

Los nervios son fascículos de axones y células de Schwann envueltos por tejido conjuntivo en el sistema nervioso periférico. Los axones están rodeados por células neuróglicas que los aíslan y los nutren (SNC: oligodendroglia; SNP: células de Schwann). Las prolongaciones de las células neuróglicas se enroscan alrededor de segmentos cortos

del axón y forman laminillas de mielina. Entre 2 segmentos de mielina hay breves interrupciones (nódulos de Ranvier). Mediante la mielina (vaina de mielina) se posibilita una conducción del impulso (conducción saltatoria) particularmente rápida. Los axones y las células de cubierta están rodeados por el endoneuro; varias de estas fibras se agrupan en fascículos (rodeados por el perineuro) y ellos a su vez se asocian para formar un nervio (rodeado por el epineuro).

La transmisión de las informaciones entre las neuronas y sus células diana ocurre por medio de sinapsis. Las sinapsis eléctricas acoplan 2 células a través de uniones de hendidura. Las sinapsis químicas utilizan mensajeros químicos (neurotransmisores) para la transmisión de la información. Pueden cambiar sus características de transmisión, es decir que según su actividad pueden intensificarse o debilitarse (plasticidad sináptica).

3.4.1 Neuroanatomía general

El sistema de control y coordinación más importante del cuerpo humano es el sistema nervioso. El tejido que lo forma se denomina tejido nervioso. Transmite percepciones sensoriales (p. ej., sentido del tacto), controla los movimientos (p. ej., al tocar el piano) y forma el sustrato biológico para las funciones mentales superiores del ser humano (p. ej., el lenguaje).

Funciones del tejido nervioso

Elaboración de las informaciones La característica más importante del tejido nervioso es su capacidad de captar informaciones en la forma de señales químicas o físicas, transformarlas en impulsos eléctricos, conducirlas, elaborarlas o procesarlas, almacenarlas y transmitirlas a otras células que, en parte, se encuentran a gran distancia. Aunque básicamente todas las células pueden modificar su potencial de membrana y utilizan señales eléctricas, sólo el tejido nervioso puede transmitir informaciones con rapidez a través de largas distancias y realizar la integración compleja de un sinnúmero de señales.

Capacidad de adaptación Sin embargo, estas capacidades no alcanzan para que un organismo complejo pueda sobrevivir en un medioambiente en cambio continuo. Debe añadirse que tiene que haber capacidad de adaptación, es decir, la posibilidad de modificar la transmisión y la elaboración de informaciones según la necesidad (plasticidad neuronal). Sólo esta característica permite que el tejido nervioso reconozca nuevas informaciones o nuevos conocimientos, los almacene y los recupere de la memoria de acuerdo con las necesidades.

Cuadro 3.4.1 Función de las células del tejido nervioso

Neuronas	• Transmisión de informaciones • Elaboración o procesado de informaciones • Almacenaje de informaciones • Capacidad de adaptación (plasticidad)
Células neuróglicas	• Nutrición y sostén de las neuronas • Mantenimiento del medio químico extracelular (homeostasis) • Aislamiento eléctrico de las neuronas entre sí • Influencia sobre la transmisión de la información • Mejoramiento de la conducción de la información • Función defensiva • Función reparadora • Delimitación del tejido nervioso • Función de sostén

Clasificación del sistema nervioso

Divisiones útiles y practicables son:
- sistema nervioso central y periférico (SNC/SNP; clasificación según la anatomía y la topografía)
- sistema nervioso somático y vegetativo (clasificación según la función).

El SNC comprende el encéfalo y la médula espinal; al SNP pertenecen todas las estructuras nerviosas que están por fuera del SNC, es decir, todos los ganglios y los nervios periféricos.
El sistema nervioso somático (sistema nervioso de la vida de relación) comprende todas las partes del sistema nervioso que controlan y coordinan las relaciones del organismo con su medioambiente. El sistema nervioso vegetativo (sistema nervioso autónomo) controla la actividad de las vísceras. Los sistemas nerviosos somático y vegetativo tienen neuronas tanto en el SNC como en el SNP.

Células del tejido nervioso y su organización

Neuronas y células neuróglicas Para simplificar, el tejido nervioso puede dividirse en **neuronas** (células nerviosas) y **células neuróglicas** (células de sostén). Ambas tienen características diferentes (**Cuadro 3.4.1**) y son necesarias para la función normal del tejido nervioso.

SNC-sustancia gris y sustancia blanca En el SNC, las neuronas forman regiones con asociaciones más o menos densas de **somas** (cuerpo neuronal/pericarion, **Cap. 3.4.2**). Al observarlas a simple vista, estas regiones son relativamente oscuras y en consecuencia se denominan **sustancia gris**. Las regiones del SNC que están compuestas principalmente por los axones de las neuronas y la mielina de las células neuróglicas (que tiene lípidos en abundancia) a simple vista aparecen bastante claras y reciben el nombre de **sustancia blanca**. La red compleja de axones y dendritas en las cercanías de los somas neuronales en la sustancia gris (o también en los ganglios del SNP) es el **neurópilo**.
Cuando la sustancia gris está extendida en la superficie y cubre la sustancia blanca, como ocurre en el cerebro o el cerebelo, se habla de una **corteza**. Si la sustancia gris está circunscrita e incluida en la sustancia blanca, se habla de una **región nuclear (núcleo)**.
Los axones transcurren en la sustancia blanca asociados en tractos. El origen y el destino de los tractos se indican en los nombres (p. ej., tracto corticoespinal).

SNP-ganglios y nervios En el SNP también se encuentran agrupaciones regionales de somas neuronales con neurópilo que reciben el nombre de **ganglios**. Los ganglios del SNP pueden pertenecer al sistema nervioso vegetativo (ganglios autónomos) o al sistema nervioso somático (**ganglios sensoriales**; aquí se incluyen, p. ej., los ganglios espinales). Los ganglios autónomos y sensoriales se distinguen muy bien unos de otros, dado que sus conexiones y sus funciones son muy diferentes (véanse también el **Cap. 18.2**; **Cuadro 18.2**).

A diferencia de lo que ocurre en el SNC, en el SNP los axones de las neuronas no forman una sustancia blanca compacta sino cordones largos, los nervios. En los nervios, los axones pueden dirigirse al SNC (axones sensitivos) o dirigirse desde el SNC hacia la periferia (axones motores). La mayor parte de los nervios no contienen un solo tipo de fibra sino axones sensoriales y motores. En este caso se habla de nervios mixtos.

Transmisión de la información

Principios Para la transmisión y la elaboración de la información, las neuronas utilizan un flujo dirigido de la información a través de sus prolongaciones, las dendritas y los axones. A través de las dendritas, las informaciones llegan a la neurona (entrada); a través de los axones y las estructuras terminales de los axones, las informaciones se transmiten a otras neuronas o a estructuras diana (salida). El sitio de contacto entre una neurona y su célula diana (p. ej., otra neurona o una célula diana no neuronal) se denomina sinapsis. En la mayor parte de las sinapsis, las señales eléctricas se transforman en señales químicas porque se liberan mensajeros químicos que transmiten las informaciones del axón de una célula a las dendritas de la otra célula. Estos mensajeros reciben el nombre de neurotransmisores. Se unen a receptores de la célula diana y en ella desencadenan de nuevo una señal eléctrica.

Terminología Para describir con más precisión la dirección y el contenido de las informaciones transmitidas por el tejido nervioso, habitualmente se utilizan los términos siguientes:

- las estructuras **aferentes** del sistema nervioso captan estímulos y los conducen hacia el SNC. Son sensitivas o sensoriales
- las estructuras **eferentes** conducen la excitación desde el SNC hacia las dianas celulares (células efectoras), por ejemplo las células musculares. Son motoras.

La diferencia conceptual entre los términos sensitivo y sensorial es de origen histórico. Los estímulos se denominan sensoriales cuando se originan en los grandes órganos de los sentidos (ojo [retina], oído interno, mucosa olfatoria de la cavidad nasal, corpúsculos gustativos de la lengua) que se conocen desde hace mucho. En cambio, los estímulos provenientes de las estructuras sensoriales "simples" de la piel y las vísceras se denominan sensitivos. En la jerga internacional sólo se utiliza el término "sensorial" dado que los procesos fisiológicos fundamentales en principio son iguales y una "jerarquía de los sentidos" carece de fundamento científico. En este libro se utiliza denominación internacional habitual "somatosensorial" para las aferencias sensitivas de la piel y del sistema locomotor.

Según pertenezcan a los sistemas nerviosos somático o vegetativo, las aferencias y las eferencias se subdividen en:

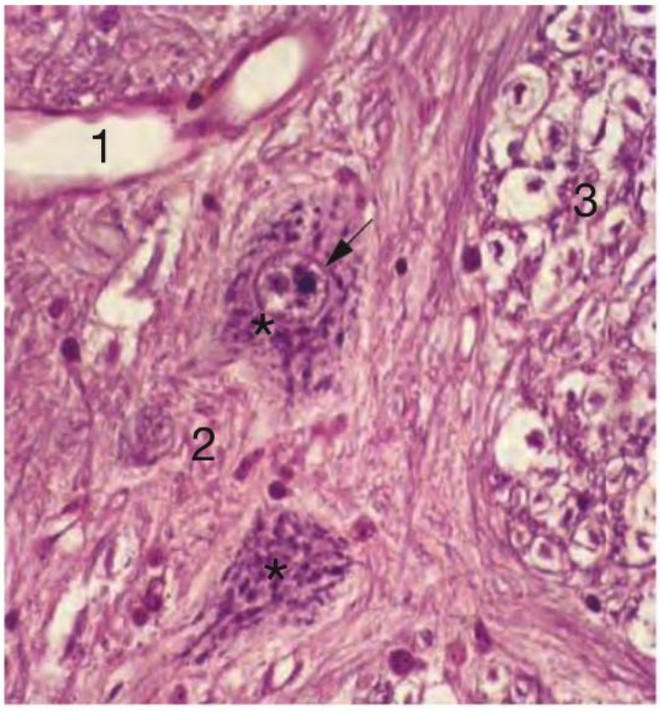

Fig. 3.4.1 Cuerpos celulares (somas) de neuronas multipolares (* en un preparado de rutina teñido con H-E. El núcleo (→) es grande y redondeado y posee un nucléolo puntiforme denso. Las manchas granulares muy basófilas del citoplasma, llamadas granulaciones de Nissl en honor a su descubridor, son el equivalente microscópico óptico de un RER bien desarrollado. En la neurona grande inferior, el núcleo no ha quedado incluido en el corte. **1** Vaso sanguíneo; **2** neurópilo de la sustancia gris; **3** fibras nerviosas mielínicas de la sustancia blanca en corte transversal. Asta ventral de la médula espinal, macaco; H-E; 380 ×.

- **aferencias viscerosensoriales:** sistema nervioso vegetativo; conducen estímulos desde las vísceras
- **aferencias somatosensoriales:** sistema nervioso somático; conducen estímulos desde la piel y el sistema locomotor; las aferencias de los grandes órganos de los sentidos (p. ej., ojo y oído interno) tienen nombres especiales, por ejemplo ópticas, auditivas u olfatorias
- **eferencias visceromotoras:** sistema nervioso vegetativo; conducen estímulos hacia las vísceras, principalmente al músculo liso y a las células glandulares
- **eferencias somatomotoras:** sistema nervioso somático; conducen estímulos hacia el músculo esquelético; motricidad voluntaria.

Nota

- **aferente:** hacia un punto de referencia (p. ej., hacia el SNC o hacia una neurona)
- **eferente:** desde un punto de referencia (p. ej., desde el SNC o desde una neurona).

3.4.2 Tipos celulares del tejido nervioso

Desarrollo El sistema nervioso deriva de un epitelio embrionario, el ectodermo. Partes del ectodermo se hunden en el tejido subyacente y forman un tubo, el **tubo neural**. A partir del tubo neural surge el SNC: de su segmento anterior, el encéfalo; de su parte posterior, la médula espinal. En la formación del tubo neural del ectodermo de la

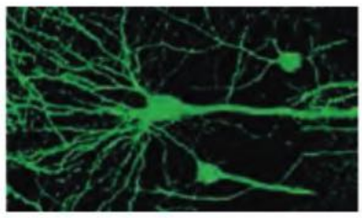

Fig. 3.4.2 Célula piramidal.

región dorsolateral del tubo surgen a ambos lados cúmulos celulares, las **crestas neurales**. A partir de las crestas neurales se forman los ganglios y componentes importantes del SNP, así como otras estructuras no neuronales. El neuroepitelio del tubo neural y las células de las crestas neurales en conjunto reciben el nombre de **neuroectodermo**.

El neuroectodermo es el tejido precursor del tejido nervioso. De él surgen tanto las neuronas como la mayor parte de las células neuróglicas (excepción: los microgliocitos; este tipo de célula neuróglica se origina en la médula ósea). Así, la gran cantidad de formas celulares del tejido nervioso (p. ej., el sinnúmero de neuronas diferentes) puede atribuirse a un solo tejido precursor.

Tinciones histológicas Las técnicas de coloración de rutina (H-E y Azán) sólo permiten ver una parte de las células del tejido nervioso. Con la técnica de H-E (**Fig. 3.4.1**), por ejemplo, sólo pueden identificarse los somas de las neuronas y los núcleos de las células neuróglicas; las dendritas y los axones apenas se distinguen como líneas o redes rojizas. Por consiguiente, se han desarrollado técnicas de coloración histológica que tornan visible el aspecto parcial de interés correspondiente del tejido nervioso (véase también el **Cuadro 18.1**). Así hay tinciones que muestran los somas neuronales (técnica de Nissl), el trayecto de las fibras (tinciones para vainas de mielina) o las células individuales (técnicas de impregnación argéntica de Golgi; técnicas de inyección intracelular). Para hacerse una idea de la estructura del tejido nervioso deben reunirse los resultados de todas estas tinciones diferentes.

Neuronas (células nerviosas)

Generalidades

Red neuronal Las neuronas captan señales químicas o físicas, las transforman en impulsos eléctricos, las procesan o integran y conducen el resultado hasta las dianas celulares. La cantidad total de neuronas en el sistema nervioso humano es inmensamente grande y se calcula en alrededor de 10^{11}-10^{12}. Entre estas células sólo hay relativamente pocas neuronas que entran en contacto directo con la periferia del cuerpo y obtienen informaciones sensitivas de ella o controlan las funciones corporales motoras. La mayor parte de las neuronas entran en contacto con otras neuronas y así sirven a la elaboración de las informaciones. Según el tipo neuronal y su función, una neurona puede estar vinculada con unas pocas neuronas o con miles de ellas.

Nota La característica común de todas las neuronas es la capacidad de captar y transmitir señales.

Morfología y función Las neuronas son muy variables en cuanto a tamaño y forma (véase también la **Fig. 3.4.11**). El pericarion puede ser pequeño (alrededor de 10 µm, p. ej., células granulosas del hipocampo) o grande (100 µm, p. ej., células piramidales gigantes de Betz de la capa V de la corteza cerebral; **Fig. 3.4.2**, **Fig. 3.4.3**) y pueden tener muchas prolongaciones dendríticas (p. ej., células de Purkinje del cerebelo; **Fig. 3.4.4**) o sólo una (p. ej., células ganglionares seudounipolares; **Fig. 3.4.11**). La explicación más simple para esta multiplicidad de formas es que la morfología está optimizada para la función correspondiente.

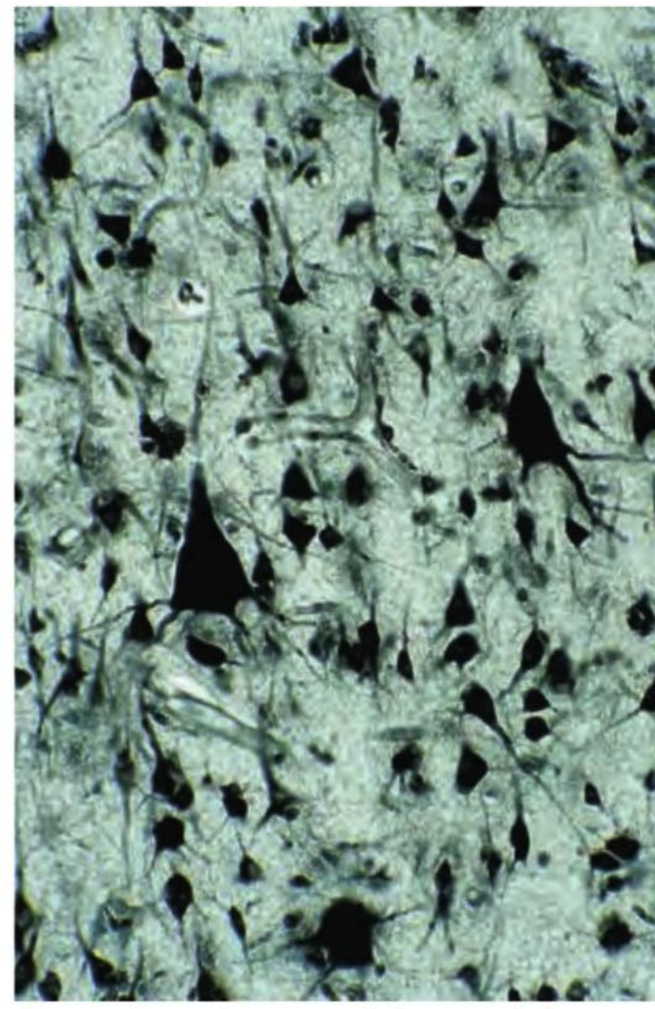

Fig. 3.4.3 Somas de neuronas de la capa V de la corteza cerebral motora. Se identifican sobre todo neuronas piramidales grandes y pequeñas. Rata; técnica de Golgi, modificada; 250 ×.

Dendritas y axón En una neurona individual completamente teñida (**Fig. 3.4.2**, **Fig. 3.4.5**) se identifican un cuerpo neuronal (pericarion, soma) y 2 tipos de prolongaciones: por lo general varias **dendritas** y un **axón**. El cuerpo neuronal y las dendritas forman una unidad funcional (compartimiento somatodendrítico) y son diferentes del axón (compartimiento axónico) desde los puntos de vista funcional y estructural: las dendritas y el pericarion captan impulsos de otras neuronas y células sensoriales (medibles electrofisiológicamente en la forma de "potenciales postsinápticos") que se suman en el cuerpo neuronal y, en el caso de que superen un umbral determinado, desencadenan un potencial de acción en la región de salida (segmento inicial) del axón. Desde allí los impulsos se transmiten hasta el extremo del axón (terminación axónica).

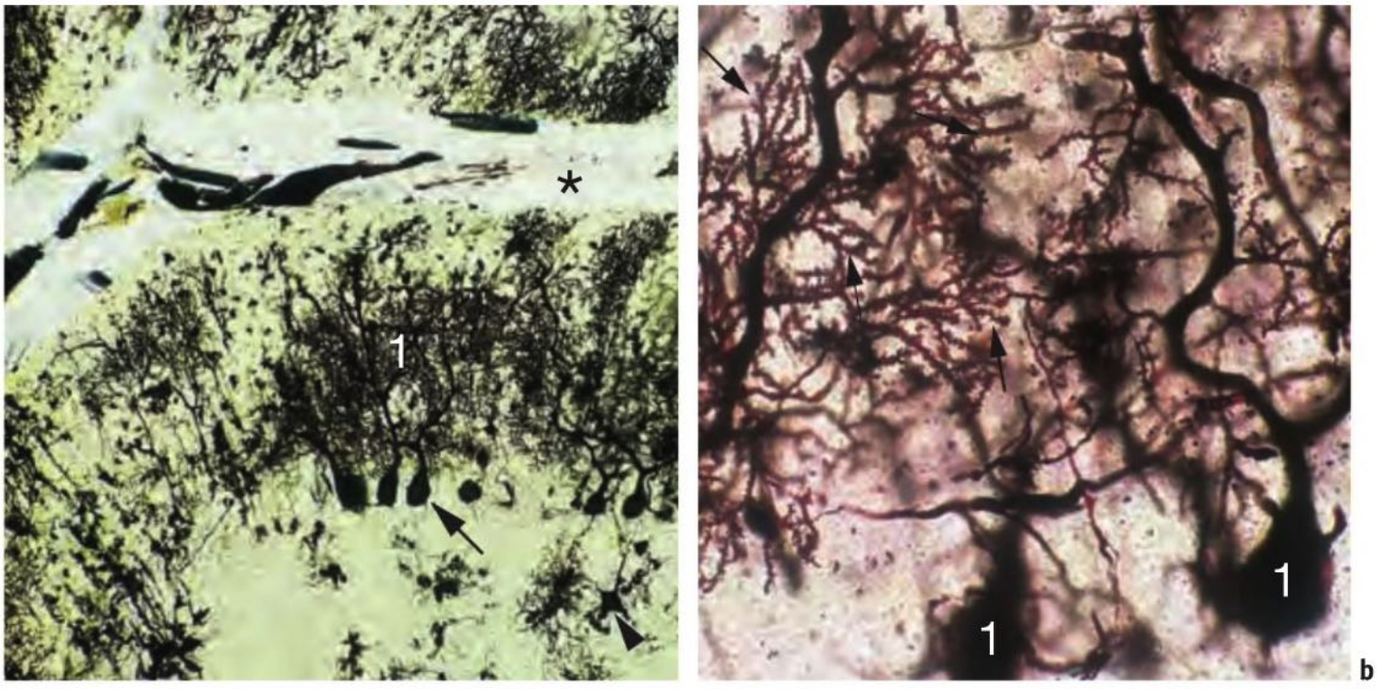

Fig. 3.4.4 Ramificaciones dendríticas. a: células de Purkinje del cerebelo con ramificaciones densas "en candelabro" o "en enredadera" de las dendritas (**1**) que se dirigen hacia la superficie cortical. El axón de las células de Purkinje surge de la base del cuerpo piriforme (→). Célula de Golgi (►). Espacio estrecho (surco) con tejido conjuntivo entre 2 pliegues (laminillas o folia) de la superficie del cerebelo (*). Cerebelo, perro; impregnación argéntica de Golgi; 240 ×. **b:** las ramificaciones dendríticas están provistas de una gran cantidad de espinas (→). **1** Pericarion de una célula de Purkinje. Cerebelo, perro; impregnación argéntica de Golgi; 460 ×. (La técnica de Golgi impregna en forma aleatoria células individuales [neuronas y células neuróglicas] pero nunca todas las células en un tejido; por consiguiente, es especialmente apta para el estudio de la morfología celular individual.)

Nota
- **compartimiento somatodendrítico** (soma, dendritas, espinas dendríticas); entrada de señales
- **compartimiento axónico** (axón); salida de señales

Los 2 compartimientos de la célula nerviosa tornan obvio que en cuanto a estructura y función las neuronas tienen una organización polar. Muchas características del compartimiento somatodendrítico de las neuronas también se encuentran en otras células del cuerpo. Así, por ejemplo, las células epiteliales también poseen una polaridad alta (región apical/región basal) y los podocitos del riñón o las células dendríticas del sistema inmunitario pueden ramificarse de modo complejo en prolongaciones cortas. En cambio, el compartimiento axónico sólo se encuentra en las neuronas y las diferencia de todas las otras células del cuerpo.

Neurita Para designar las prolongaciones neuronales también se cuenta con el término neurita, que se aplica de tres formas: como sinónimo de axón, como término genérico para axón y dendrita y para las prolongaciones largas especiales de las neuronas de los ganglios espinales, las cuales conducen los estímulos desde las regiones receptoras de estas neuronas hacia el pericarion. A causa de su ambigüedad, en este libro de texto no se utiliza este término.

Pericarion (soma, cuerpo neuronal)

Función El pericarion de una neurona contiene el núcleo (información genética) y muchos orgánulos para la biosíntesis de proteínas. Es la "central metabólica" de la neurona. Las proteínas que se sintetizan en el pericarion llegan a las dendritas o al axón por mecanismos de transporte intracelular. Además, los axones de otras neuronas forman en el pericarion sinapsis axosomáticas estimuladoras e inhibidoras (excepto en el pericarion de las neuronas seudounipolares de los ganglios sensoriales). En consecuencia, el pericarion, al igual que las dendritas, puede recibir y elaborar informaciones. Sin embargo, en comparación con la superficie del árbol dendrítico, la superficie de un pericarion es relativamente pequeña, por lo cual la mayor parte de las sinapsis de una neurona ocurren en las dendritas. Pero la cantidad neta de las sinapsis es sólo un aspecto en la transmisión de la información en el sistema nervioso; también es importante su ubicación precisa y su función. Así, el pericarion es la única estructura diana de una neurona inhibidora especializada (célula de las cestas, **Fig. 3.4.6**). En el SNC las células de las cestas están en casi todas las regiones y regulan la excitabilidad del tejido nervioso (p. ej., protección contra la hiperexcitación y la epilepsia, véase también el **Cap. 18.3.2**).

Estructura y ultraestructura El pericarion de una neurona puede ser redondeado, ovoide o de forma piramidal y puede ser minúsculo con alrededor de 8 µm (células granulosas del cerebelo) o gigante con 60-100 µm (células piramidales gigantes de la corteza). En concordancia con su función de central metabólica contiene un **núcleo eucromático** grande, con un nucléolo relativamente voluminoso, de límites nítidos (**Fig. 3.4.1**, **Fig. 3.4.7**). En las neuronas estimuladoras, el núcleo es casi siempre redondeado, mientras que en las neuronas inhibidoras con frecuencia tiene escotaduras pronunciadas (**Fig. 3.4.7**). En el

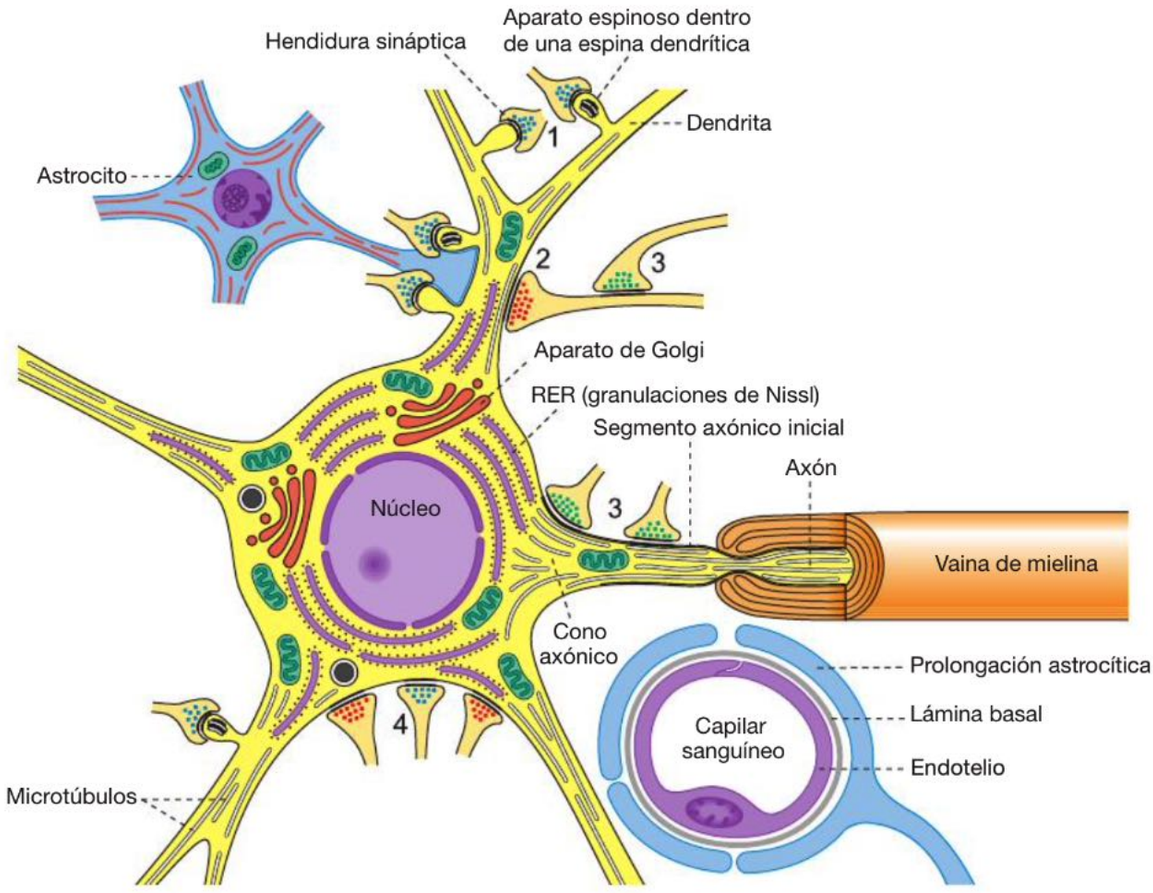

Fig. 3.4.5 Neurona (representación esquemática) con las diversas formas de sinapsis y sus relaciones con las células de la neuroglia. **1** Sinapsis axodendríticas (sinapsis espinosas); **2** sinapsis axodendrítica (sinapsis de tallo dendrítico); **3** sinapsis axoaxónicas; **4** sinapsis axosomáticas. Los astrocitos rodean las sinapsis y las aíslan unas de otras. Regulan el medio iónico extracelular y pueden actuar sobre la transmisión sináptica (sinapsis tripartita). La barrera hematoencefálica está constituida sobre todo por el endotelio capilar (con zonulae occludentes continuas), pero también por las prolongaciones astrocíticas, las cuales forman la membrana glial perivascular. Los oligodendrocitos rodean con sus prolongaciones los axones y forman la vaina de mielina. (De [1]).

citoplasma perinuclear hay cúmulos de cisternas del **RE rugoso**, las cuales, a causa de su gran cantidad de ribosomas, en los preparados para la microscopia óptica teñidos con colorantes básicos aparecen como grumos más o menos gruesos, las **granulaciones de Nissl** (también conocidas como sustancia de Nissl o sustancia tigroide, **Fig. 3.4.1**; Franz Nissl, 1860-1919, psiquiatra activo en Munich y Heidelberg). Las granulaciones de Nissl son la expresión de una intensa síntesis de proteínas. La manifestación morfológica de las granulaciones de Nissl es diferente en los tipos neuronales individuales y puede modificarse en determinados cuadros patológicos. Las granulaciones de Nissl faltan en la región inicial de los axones, el "cono axónico", pero sí se encuentran en los orígenes de las dendritas. De esta forma en los preparados teñidos con la técnica de Nissl también puede identificarse el segmento inicial del axón. El **RE liso** está muy difundido y mantiene la continuidad con el RE rugoso. Se introduce en las dendritas y en parte también en las espinas dendríticas.

Por todo el pericarion hay distribuidos muchos **aparatos de Golgi** pequeños (**Fig. 2.49**). Se encuentran conectados entre sí y están rodeados por vesículas en su mayoría claras. El aparato de Golgi cumple una función en la producción de neurohormonas y neurotransmisores, así como de lisosomas y membranas de vesículas sinápticas (vesículas con neurotransmisores) y también de partes de la membrana celular, la cual sufre un proceso continuo de transformación y renovación. Los aparatos de Golgi también se detectan en los segmentos proximales de las dendritas. Las **mitocondrias** son abundantes. También están en las dendritas y en los axones, en cuyas estructuras terminales abundan en particular. Los **lisosomas** aparecen en gran cantidad en sus diversas fases de diferenciación y están distribuidos en forma característica en los tipos neuronales diferentes. Las etapas funcionales terminales de los lisosomas forman los denominados gránulos de lipofuscina, los cuales poseen un color pardo amarillento característico (**Fig. 2.65**) y aumentan con el envejecimiento en muchas células nerviosas. Algunas neuronas ya exhiben muchos gránulos de lipofuscina desde relativamente temprano. Las partículas de glucógeno y las inclusiones lipídicas aparecen con regularidad. Algunas neuronas contienen gránulos de melanina (sustancia negra, *locus coeruleus*, **Fig. 3.4.8**) o también gránulos con pigmento de hierro (núcleo rojo, etc).

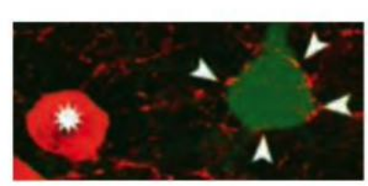

Fig. 3.4.6 Células de las cestas.

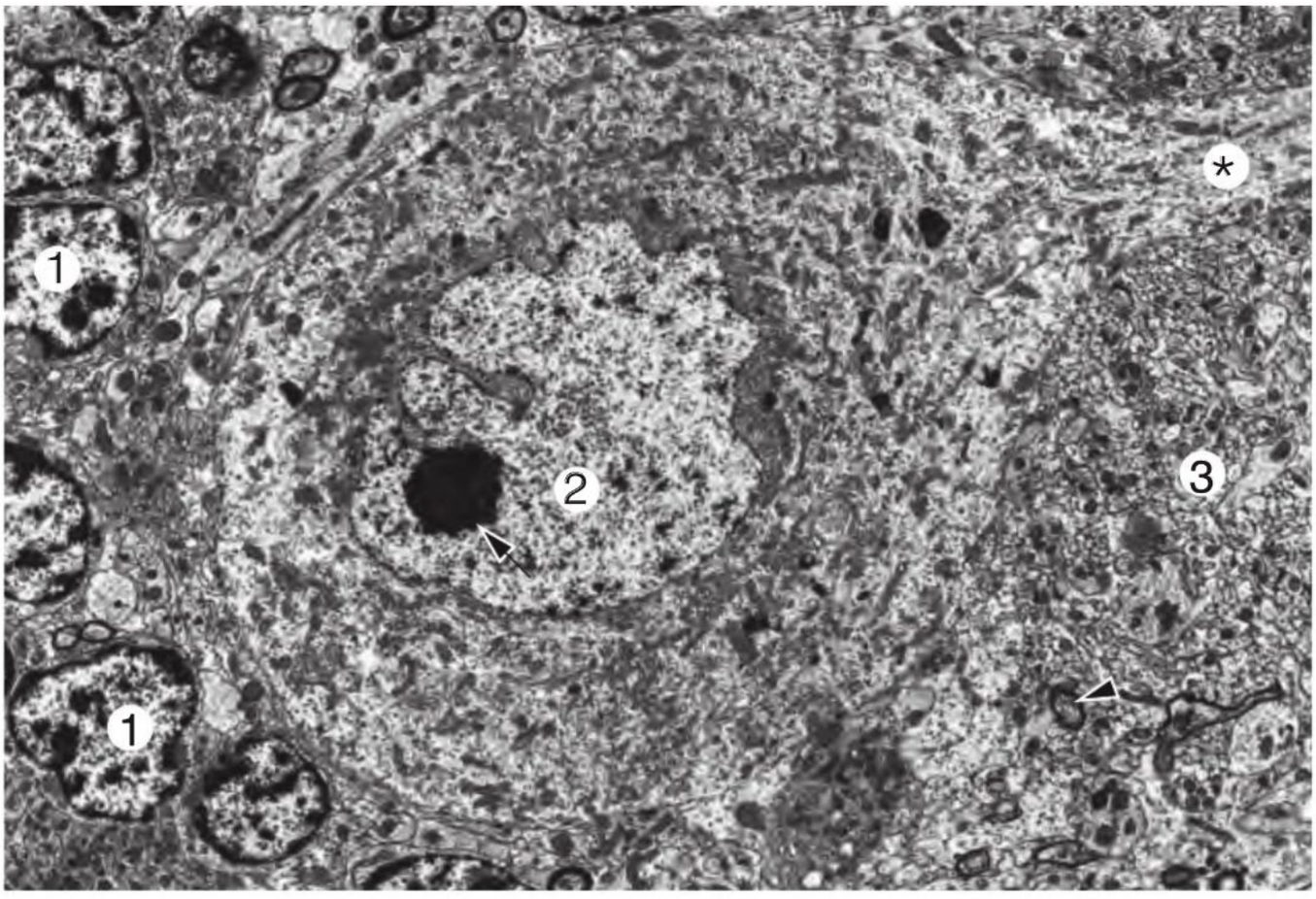

Fig. 3.4.7 Diversas neuronas vistas con el ME. Las células granulosas (**1**) son neuronas excitadoras y poseen núcleos redondeados. En el pericarion de una célula de Purkinje inhibidora grande (centro de la imagen) el núcleo (**2**) aparece con escotaduras y muestra un nucléolo grande (→). En el citoplasma hay abundancia de orgánulos (RER, aparato de Golgi, mitocondrias, lisosomas); * dendrita principal; **3** neurópilo con algunas fibras mielínicas (►). Corteza cerebelosa, rata; 4.430 ×. (De [1])

Nota El **pericarion** es la central metabólica de la neurona. Contiene el núcleo, orgánulos citoplasmáticos importantes y pigmento (p. ej., gránulos de lipofuscina; melanina). En la superficie del pericarion con frecuencia se encuentran sinapsis axosomáticas (excepción: células ganglionares seudounipolares).
En la **microscopia óptica**, con las tinciones comunes sólo puede detectarse el núcleo y con la técnica de Nissl, las granulaciones de Nissl (RE rugoso). Estas últimas faltan en la región de salida del axón. Para ver los orgánulos citoplasmáticos y las sinapsis se necesita del ME.

Dendritas

Función Las dendritas aumentan la extensión de la superficie de la membrana de una neurona. De este modo pueden formarse muchas más sinapsis que las que podrían establecerse en la superficie limitada del pericarion. En las dendritas de las neuronas motoras del asta ventral de la médula espinal se han detectado alrededor de 10.000 sinapsis; en las dendritas de las células de Purkinje del cerebelo, más o menos 250.000.
Las dendritas no conducen los estímulos sólo en forma pasiva hacia el pericarion –donde, dado el caso, se desencadena un potencial de acción– sino que pueden intensificarlos y elaborarlos o procesarlos. Para cumplir su función, las dendritas necesitan en forma continua proteínas nuevas. Para esto se transportan desde el pericarion hacia la dendrita tanto proteínas como mRNA. Según la actividad neuronal, los mRNA se traducen en la dendrita. De este modo las proteínas se sintetizan justo allí, por ejemplo en la región de las sinapsis espinosas, donde son necesarias. La síntesis proteica local es de gran importancia para la plasticidad de las neuronas.

Estructura y ultraestructura Las dendritas que son bastante gruesas y contundentes y después se ramifican reciben el nombre de **dendritas troncales**. Estas dendritas troncales se denominan **dendritas apicales** cuando surgen del vértice de una célula piramidal y **dendritas basales** cuando abandonan su base. Muchas dendritas troncales se ramifican en la cercanía inmediata del pericarion y forman ramas adicionales que se conocen como **segmentos dendríticos**. Éstos pueden continuar ramificándose con lo

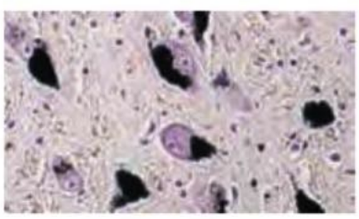

Fig. 3.4.8 Cuerpos celulares con melanina.

cual pueden surgir varios órdenes de segmentos dendríticos. El árbol dendrítico de una neurona cortical alcanza una longitud total de hasta 4.000 µm.

Las ramas dendríticas individuales son más cortas que la prolongación axónica y carecen de mielina (**Cap. 3.4.3**). En la superficie de las dendritas se encuentran sinapsis estimuladoras e inhibidoras que la dendrita forma con los axones aferentes de otras neuronas (sinapsis axodendrítica; **Fig. 3.4.5**, **Fig. 3.4.37**). La estructura interna de una dendrita cambia con la distancia desde el pericarion: en las porciones proximales de las dendritas, como en el pericarion, hay muchos neurofilamentos y microtúbulos que se tornan cada vez más escasos conforme se progresa en sentido distal. En cambio, los segmentos distales poseen muchas mitocondrias. Además, las dendritas contienen orgánulos para la síntesis proteica local (ribosomas, RE rugoso) y la modificación de las proteínas (RE liso, aparatos de Golgi).

Células ganglionares seudounipolares Una excepción importante con respecto a la estructura y la función dendríticas descritas antes son las largas prolongaciones en forma de T de las neuronas en los ganglios sensoriales (p. ej., en los ganglios espinales; véase también el **Cap. 18.2**). Una de las dos prolongaciones (**Fig. 3.4.11**) se dirige a la periferia corporal y allí capta estímulos aferentes que desde ella conduce hasta el SNC, como una dendrita. Sin embargo, a diferencia de las dendritas, esta prolongación se halla rodeada por una vaina de mielina (**Cap. 3.4.3**) y puede conducir potenciales de acción a través de grandes distancias, como un axón. Por consiguiente, se habla de un "axón dendrítico". La otra prolongación larga se dirige a la médula espinal. Allí puede terminar en neuronas de la médula espinal (**Cap. 18.3.1**) o ascender por la sustancia blanca hasta el tronco del encéfalo. También está rodeada por una vaina de mielina y se comporta como un axón. A veces esta prolongación recibe el nombre de "axón axónico".

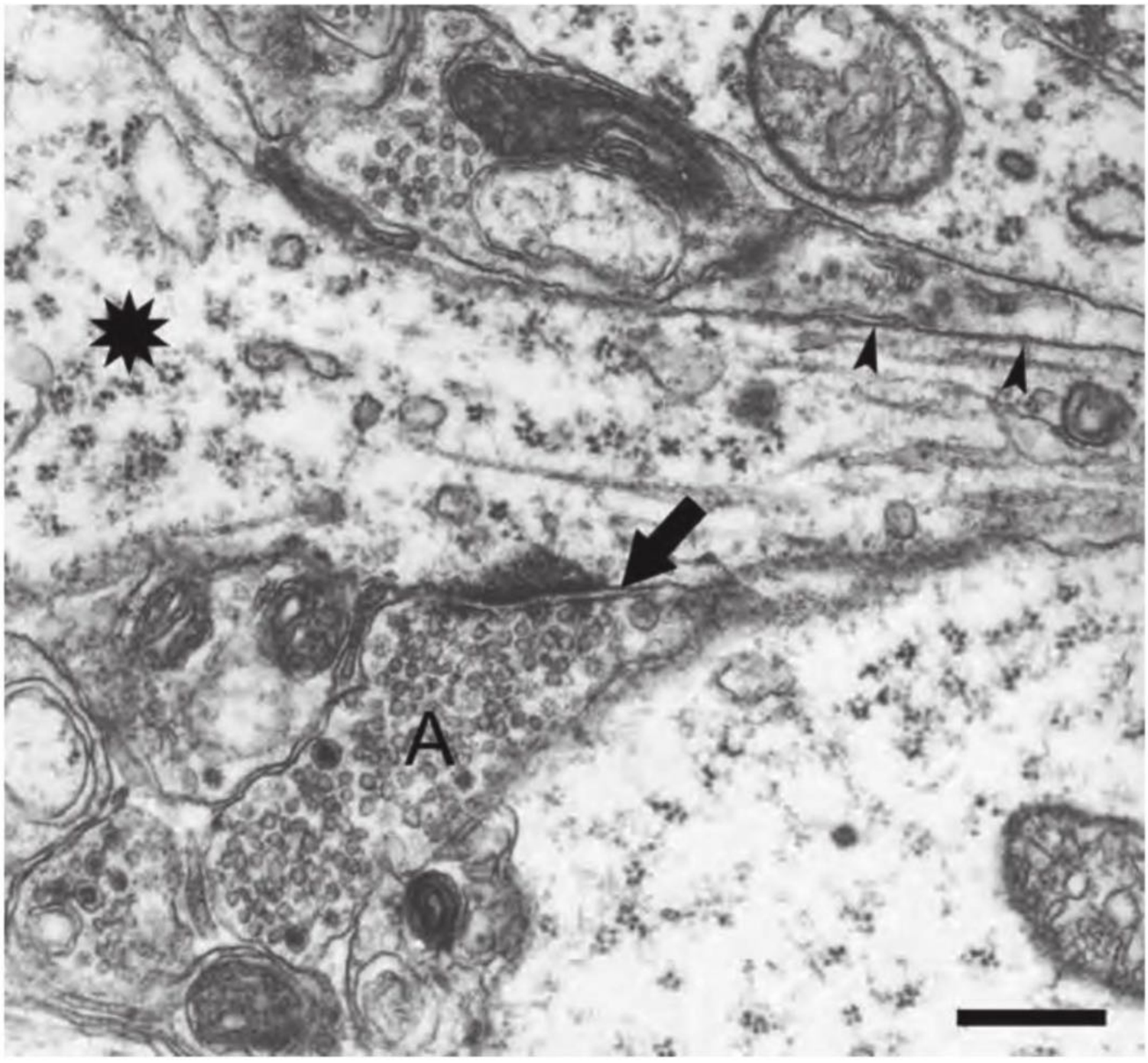

Fig. 3.4.9 Segmento axónico inicial con sinapsis axoaxónica. Inicio del axón a partir del cono axónico (*) de una célula granulosa. El segmento axónico inicial no está mielinizado. Justo debajo del axolema contiene una capa delgada de material electrodenso (►). En el citoplasma pueden identificarse microtúbulos, ribosomas y mitocondrias. Con regularidad (pero no siempre) en la superficie del segmento axónico inicial se encuentran sinapsis axoaxónicas (→) que pueden reprimir el desarrollo de potenciales de acción. **A** Terminación axónica. Hipocampo, ratón; barra horizontal de referencia: 0,5 µm.

La morfología poco habitual de las células ganglionares seudounipolares se explica por su desarrollo. Al principio son células bipolares cuyas 2 prolongaciones se juntan y, en el sitio de salida del soma, por último se fusionan para formar la prolongación en T de las células ganglionares adultas. Los ganglios sensoriales se describen en detalle más adelante (**Cap. 18.2.1**).

Espinas dendríticas La extensión de superficie de la membrana de las dendritas de la mayor parte de las neuronas estimuladoras es aumentada por pequeñas evaginaciones. Estas proyecciones se denominan espinas (**Fig. 3.4.5**, **Fig. 3.4.42**). En promedio tienen alrededor de 1 µm de largo y con frecuencia adoptan la "forma de un hongo", con una cabeza y un pedículo. En la cabeza de las espinas se encuentran las **sinapsis espinosas** (**Fig. 3.4.5**, **Fig. 3.4.36**). El tamaño, la forma y la composición molecular de las espinas dependen de la actividad de la sinapsis espinosa y pueden cambiar en el lapso de minutos (plasticidad; **Fig. 3.4.42**). La composición ultraestructural de las espinas dendríticas varía según la dendrita: las espinas carecen de microtúbulos o mitocondrias y son estabilizadas por microfilamentos (de actina) de disposición paralela o ramificados. En algunas espinas se detecta un orgánulo especializado que deriva del RE, el aparato espinoso. Sirve como el almacén local de calcio de las espinas y tiene importancia para la plasticidad sináptica. En la base de las espinas con frecuencia se encuentran ribosomas libres (síntesis proteica local).

Nota
- Las dendritas son prolongaciones de una neurona que sirven para la captación y la elaboración de informaciones.
- Las sinapsis con las dendritas se denominan sinapsis axodendríticas.
- Las espinas dendríticas son pequeñas proyecciones de las dendritas en las que se producen sinapsis estimuladoras (sinapsis espinosas). Las sinapsis espinosas son sitios de plasticidad sináptica.

Axón

Función El axón es una peculiaridad de las neuronas. Sus funciones principales son la conducción rápida y eficaz de los impulsos eléctricos (potenciales de acción) a través de distancias, en parte, muy largas y la transmisión de las señales de los impulsos a las células diana. Los **potenciales de acción** se producen en el primer segmento del axón (segmento axónico inicial). En esta región hay muchísimos canales de sodio que se abren al alcanzar un determinado potencial umbral, con lo cual se desencadena un potencial de acción. La conducción de los potenciales de acción depende del tipo de mielinización del axón (**Cap. 3.4.3**).
Además, el axón puede transportar **moléculas de señal bioquímicas** (p. ej., factores de crecimiento). Estas señales bioquímicas pueden originarse en la región diana de un axón (p. ej., en un músculo o en una célula ganglionar) y transportarse hacia el pericarion (transporte retrógrado) o pueden ser formadas por las neuronas y transportadas a lo largo del trayecto axónico hacia una célula diana (transporte anterógrado). En algunos casos, las neuronas liberan sus moléculas de señal incluso en los vasos sanguíneos (neurosecreción en la hipófisis).

Estructura y ultraestructura El axón surge de un resalto del pericarion, el **cono axónico** o cono de origen (**Fig. 3.4.2**, **Fig. 3.4.9**). El cono axónico carece de RE rugoso y, por ende, puede identificarse en los cortes teñidos con la técnica de Nissl.
A continuación del cono axónico sigue el **segmento axónico inicial**, que constituye el primer segmento (casi siempre relativamente corto y amielínico) del axón, ubicado entre el pericarion y el inicio de la vaina de mielina. El segmento axónico inicial muestra una capa de material electrodenso justo debajo de la membrana plasmática (**axolema**) por medio de la cual en la microscopia electrónica puede diferenciarse de una dendrita (**Fig. 3.4.9**). Esta capa está formada por moléculas citoesqueléticas que anclan proteínas y receptores en la membrana del segmento axónico inicial y así impiden que se difundan hacia el axón proteínas de la membrana del pericarion (barrera de difusión). Esto garantiza la autonomía estructural y funcional del axón frente al compartimiento somatodendrítico.
A continuación del segmento axónico inicial el axón se cubre con una vaina de mielina. En el interior del axón, en el **axoplasma**, se encuentran porciones tubulares del RE liso y mitocondrias delgadas. Hay muchos microtúbulos de distribución regular y un gran número de neurofilamentos. A lo largo de los microtúbulos ocurre el transporte axónico rápido (véase más adelante).
Si las neuronas se proyectan a 2 regiones o más, los axones pueden ramificarse ya en su región de origen. Las ramas individuales de los axones (**colaterales axónicas**) pueden seguir un trayecto completamente diferente. En la región de la diana, los axones pierden su vaina de mielina y no es infrecuente que se dividan en muchas ramificaciones terminales. Las ramas terminales de un axón muestran pequeñas dilataciones (**botones**) que establecen sinapsis con las estructuras diana de las neuronas (p. ej., otras neuronas, células musculares, células glandulares). Se distinguen los botones situados en el trayecto de los axones (botones "en passant") de los botones ubicados en el extremo de una ramificación axónica o terminación axónica (botones terminales).

Nota Axón
- Prolongación de una neurona que sirve para conducir las informaciones y para transportar moléculas de señal.
- En el segmento axónico inicial (primer segmento del axón, amielínico) se produce el potencial de acción; el segmento axónico inicial limita el axón del soma neuronal.
- Los axones se ramifican por lo general en la región de la diana (colaterales). Las terminaciones axónicas forman sinapsis con la membrana de las estructuras diana.

Citoesqueleto

El citoesqueleto de una neurona sirve para dar forma (estabilización mecánica), para el anclaje de receptores y proteínas en la membrana y para el transporte de sustancia y orgánulos.

Componentes

El citoesqueleto está compuesto por
- microfilamentos (de actina)
- filamentos intermedios (neurofilamentos, véase también el **Cap. 2.6.3**)
- microtúbulos (neurotúbulos).

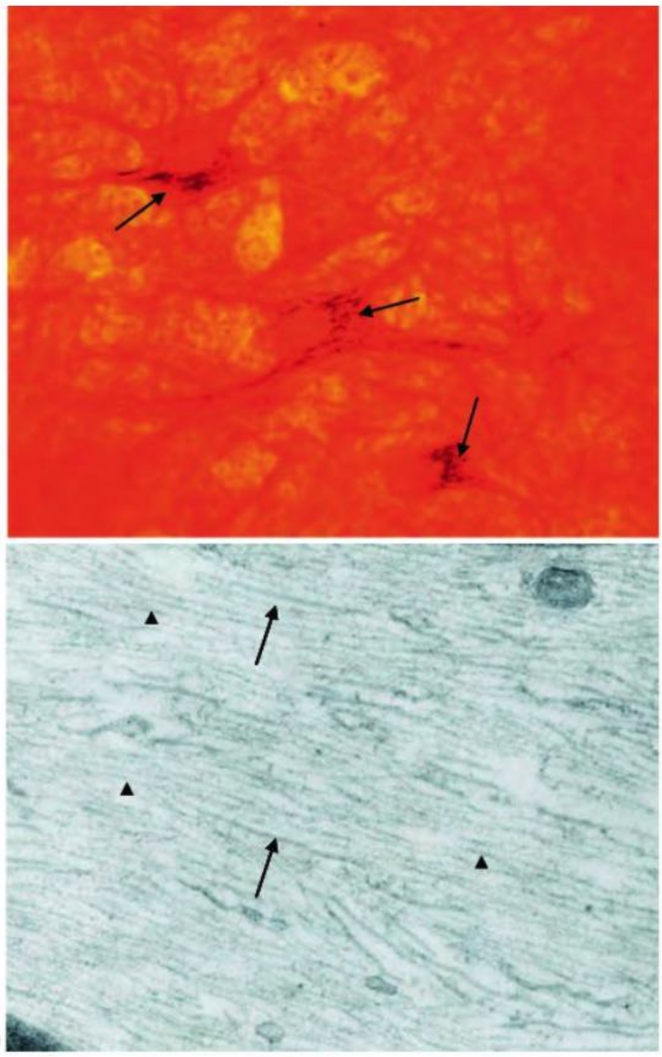

Fig. 3.4.10 Neurofilamentos. a: red fina de neurofilamentos (teñidos de negro, →) en los somas y las prolongaciones de neuronas de la médula oblongada humana. Impregnación argéntica; 450 ×. **b:** ultraestructura de los neurofilamentos (▶) y los microtúbulos (→) en un axón mielínico periférico. 44.000 ×.

Microfilamentos (de actina) Los microfilamentos de actina forman justo debajo de la membrana plasmática una armazón de sostén que estabiliza toda la neurona y mantiene su forma. Las proteínas de membrana y los receptores están unidos a esta armazón de sostén por medio de puentes proteicos y así mantienen su posición en la membrana plasmática. Este anclaje de las proteínas en la membrana precisamente es importante para las neuronas, dado que, por ejemplo, los receptores de neurotransmisores deben estar fijos en sitios determinados de la membrana (especializaciones sinápticas de la membrana). Además, los microfilamentos también se encuentran en gran cantidad en las espinas dendríticas de las neuronas. Dado que los filamentos se alargan o se acortan, las espinas pueden modificar su forma y su tamaño en un período de tiempo muy breve (**Cap. 3.4.5**, **Fig. 3.4.42**).

Neurofilamentos Los neurofilamentos (**Fig. 3.4.10**) aparecen en el pericarion, en las dendritas y en los axones. Los neurofilamentos individuales se repelen a causa de su polaridad igual y así determinan el diámetro de las dendritas y los axones.

Microtúbulos Los microtúbulos se encuentran en el pericarion, en las dendritas y en el axón. Sin embargo, en las dendritas y los axones tienen una orientación diferente: en el axón, el extremo plus de los microtúbulos está orientado hacia la terminación axónica; en las dendritas, la orientación es en ambas direcciones. Las proteínas asociadas con los microtúbulos (MAP) también son diferentes en axones y dendritas: en los axones se encuentra la proteína tau; en las dendritas, la proteína MAP2.

Transporte axónico
En el transporte axónico (axoplasmático) se transportan moléculas y orgánulos desde el pericarion hasta las terminaciones axónicas y viceversa (**Fig. 2.72**). Sin este mecanismo de transporte, una neurona no puede nutrir su axón. Según la dirección se distinguen:

- **transporte anterógrado:** desde el pericarion hacia la periferia
- **transporte retrógrado:** desde la periferia hacia el pericarion.

Además, el transporte axónico se subclasifica de acuerdo con su velocidad en un transporte anterógrado o retrógrado lento y un transporte anterógrado o retrógrado rápido. Los mecanismos moleculares que causan estos procesos de transporte se han esclarecido en forma parcial (**Cuadro 3.4.2**, véase también el **Cap. 2.6**).

Correlación clínica Por medio del transporte retrógrado también se llevan directamente hacia los somas neuronales toxinas (p. ej., la toxina tetánica) o virus (p. ej., el virus del herpes simple o el virus de la rabia).

Para los procesos de transporte rápido, las neuronas utilizan **"motores moleculares"**. Estas proteínas motoras se unen, por un lado, a los microtúbulos de la neurona y, por el otro, a los objetos que deben transportarse (p. ej., vesículas). En presencia de ATP ("combustible" de los motores moleculares), las proteínas motoras migran sobre los microtúbulos y de esta forma mueven la vesícula unida a ellas ("trenes de mercancías sobre vías férreas"). La proteí-

Cuadro 3.4.2 Transporte axónico

Transporte	Dirección	mm/d	Objetos	Proteínas motoras
Rápido	Anterógrado	hasta 400	Vesículas, mitocondrias	Cinesina
	Retrógrado	100-200	Vesículas	Dineína
Lento	Anterógrado	hasta 6	Proteínas, actina	Cinesina; en algunos casos, desconocidas

na motora para el transporte anterógrado es la **cinesina**, mientras que la proteína motora para el transporte retrógrado es la **dineína**. Las proteínas motoras reconocen su dirección de transporte por la orientación de los microtúbulos.

Nota Para los procesos de transporte axónico rápido se requieren proteínas motoras:
- Cinesina-transporte axónico anterógrado
- Dineína-transporte axónico retrógrado.

Correlación clínica La enfermedad de Alzheimer es el trastorno neurodegenerativo más frecuente que conduce a la pérdida de las funciones mentales, o sea, a la demencia. Desde el punto de vista histopatológico se detectan proteínas patológicas fuera (placas amiloides) y dentro (ovillejos neurofibrilares) de las neuronas. Los ovillejos neurofibrilares intracelulares están compuestos por la proteína tau, una proteína asociada con los microtúbulos que se encuentra normalmente en los axones. Si la proteína tau está muy fosforilada puede aglomerarse y formar fibrillas patológicas en el cuerpo neuronal y en las dendritas. Las neuronas que adquieren estos ovillejos neurofibrilares patológicos mueren.

Clasificación de las neuronas

Para clasificar las neuronas se utilizan criterios morfológicos, químicos y funcionales:
- criterios morfológicos:
  - ramificación de las dendritas y los axones (véase más adelante)
  - presencia de espinas (p. ej., con espinas, sin espinas)
  - proyección axónica (p. ej., neuronas de proyección, interneuronas con axones locales)
- criterios químicos:
  - neurotransmisores y enzimas sintetizadoras de los neurotransmisores (p. ej., neuronas colinérgicas, neuronas dopaminérgicas)
  - detección de proteínas determinadas (p. ej., proteínas fijadoras de calcio)
- criterios funcionales:
  - acción sobre las células diana (p. ej., excitadora o inhibidora)
  - patrón de los potenciales de acción (p. ej., "disparo rápido", "disparo tónico").

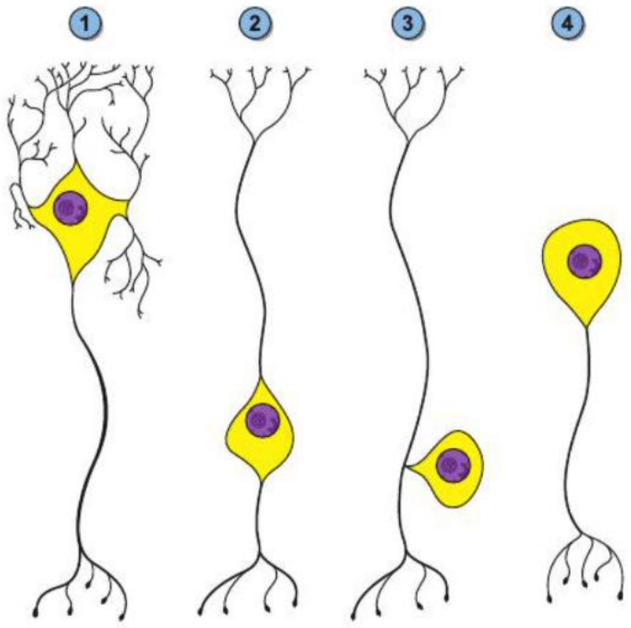

Fig. 3.4.11 Tipos de neuronas. Neurona multipolar (**1**), neurona bipolar (**2**), neurona seudounipolar (**3**), neurona unipolar (**4**). Los axones se dirigen hacia abajo.

Por medio de estos criterios, las neuronas individuales pueden describirse muy bien. Así, para caracterizar un grupo determinado de interneuronas, se habla por ejemplo de "células de las cestas, inhibidoras, GABAérgicas, de disparo rápido en la región CA1 del hipocampo".

Dendritas y axones En la histología, las neuronas se clasifican principalmente según su forma. Para esto queda en primer plano el patrón de ramificación dendrítico y axónico (**Cuadro 3.4.3**, **Fig. 3.4.11**). Este patrón puede tornarse visible con el uso de tinciones especiales, en particular con las impregnaciones metálicas de Golgi (**Fig. 3.4.4**).

Otras designaciones Además de esta clasificación morfológica tradicional se utilizan otras designaciones de las neuronas. La más importante es la subdivisión de las neuronas de acuerdo con su función en excitadoras (o estimuladoras) e inhibidoras:

Cuadro 3.4.3 Clasificación de las neuronas según la cantidad de las prolongaciones

Tipo neuronal	Descripción	Ejemplos
Neurona multipolar	Muchas dendritas y un axón; es la neurona más frecuente en el sistema nervioso humano	Neuronas de las astas ventrales de la médula espinal; células ganglionares vegetativas
Neurona bipolar	2 prolongaciones que parten de los extremos opuestos de un pericarion fusiforme	Ganglio espiral (cóclea); retina
Neurona unipolar	1 prolongación con función dendrítica y axónica; infrecuentes en los mamíferos	
Neurona seudounipolar	Originalmente células bipolares en las que los segmentos iniciales de ambas prolongaciones se fusionan	Células ganglionares sensoriales
Neurona anaxónica	Sin axón; muy infrecuentes	Células amacrinas de la retina

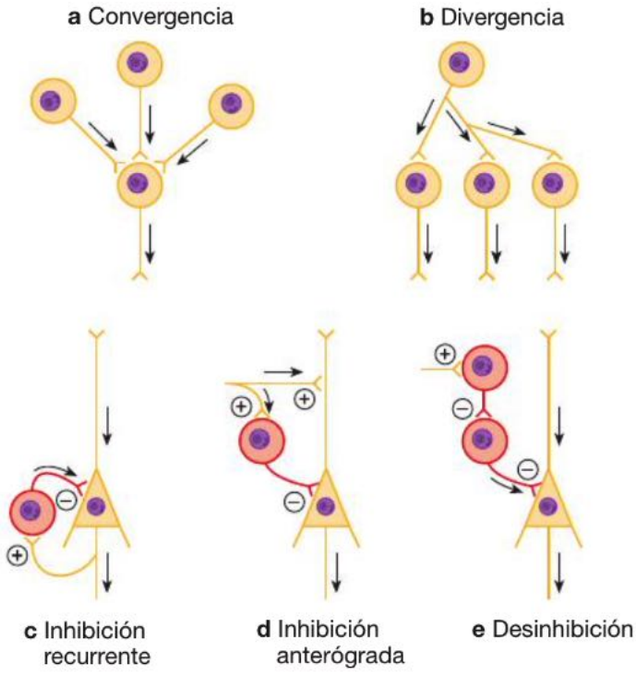

Fig. 3.4.12 Principios de conexiones neuronales.

- **neuronas excitadoras:** la mayoría de las neuronas grandes que se proyectan por distancias largas ("neuronas de proyección") son excitadoras y utilizan principalmente glutamato como neurotransmisor ("neuronas glutamatérgicas"). Las neuronas aferentes del SNP también son glutamatérgicas. En cambio, las neuronas motoras eferentes de la médula espinal (motoneuronas) utilizan acetilcolina como neurotransmisor (neuronas colinérgicas). Son ejemplos:
  - Las **células piramidales** poseen un soma triangular puntiagudo y se encuentran en el cerebro (Fig. 3.4.2). Emiten una dendrita apical y varias dendritas basales.
  - Las **células granulosas** son neuronas muy pequeñas de las cuales sólo se ve el núcleo en los preparados habituales ("como un montón de granos de cereal"). En el cerebelo (**Cap. 18.3.2**; Fig. 3.4.7) hay muchas células granulosas muy juntas. También las hay en el hipocampo, pero aquí el árbol dendrítico es diferente del de las células granulosas del cerebelo.
  - Las **células mitrales** son neuronas del bulbo olfatorio cuyo pericarion se parece a una mitra (toca alta y puntiaguda con que se cubren la cabeza los obispos en las solemnidades).
- **neuronas inhibidoras:** es característico que las neuronas inhibidoras tengan sus terminaciones axónicas en las cercanías del pericarion. También se designan interneuronas locales. La mayor parte de las neuronas inhibidoras utilizan el neurotransmisor GABA (ácido γ-aminobutírico). En la médula espinal y en el segmento inferior del tronco del encéfalo también se encuentran numerosas interneuronas inhibidoras que utilizan glicina como neurotransmisor. Son ejemplos:
  - Las **células estrelladas** poseen prolongaciones dendríticas cortas, con una distribución muy uniforme por todo el pericarion y un axón (Fig. 18.19). Por lo general las células estrelladas son neuronas inhibidoras (neurotransmisor: GABA).
  - Las **células de las cestas** reciben ese nombre debido a su axón que, como una cesta tejida, rodea el pericarion de una célula diana y puede inhibirla en forma eficaz (Fig. 3.4.6).
  - Las **células en candelabro** tienen un árbol dendrítico que recuerda un candelabro grande. El axón de estas células alcanza los axones de las células diana y puede inhibirlos con mucha eficacia (sinapsis axoaxónicas).
  - Las **células de Purkinje** son las grandes neuronas de la corteza cerebelosa. El epónimo es en honor del fisiólogo J. E. Purkinje (1787-1869) (Fig. 3.4.4, Fig. 3.4.7; véase también el **Cap. 18.3.2**).

Paraneuronas A veces células epiteliales con función tanto receptora como secretora reciben el nombre de paraneuronas. Casi siempre producen sustancias típicas de neuronas, por ejemplo aminas biógenas, péptidos o incluso neurotransmisores, y en sus gránulos de secreción a menudo contienen cromogranina, una proteína transportadora. En sentido amplio, las células siguientes pertenecen al grupo de las paraneuronas: células endocrinas del tubo digestivo y de las vías aéreas, células cromafines del cuerpo carotídeo y de la médula suprarrenal, células sensoriales del gusto, células musculares, pinealocitos, células fotorreceptoras de la retina, etcétera.

Principios básicos de las conexiones neuronales

Por red neuronal se entiende un grupo de neuronas que están vinculadas entre sí por un sitio de conexión o varios. En las neurociencias, toda una rama de investigación se ocupa de estudiar la función y los principios estructurales de estas redes.

Convergencia, divergencia Las neuronas excitadoras se hacen cargo del flujo de señales en las redes neuronales. Cuando varias neuronas se proyectan a una sola célula diana o a unas pocas, el fenómeno se denomina convergencia; si una sola neurona se proyecta a muchas células diana, el fenómeno se conoce como divergencia (**Fig. 3.4.12**). Por ejemplo, las células sensoriales de la retina convergen (a través de las células bipolares) en gran número en unas pocas células ganglionares, mientras que las células granulosas del cerebelo divergen (**Cap. 18.3.2**), es decir que con su axón (fibras paralelas) alcanzan una gran cantidad de células de Purkinje.

Inhibición retrógrada, inhibición anterógrada, desinhibición El flujo de señales entre las neuronas excitadoras es modulado por neuronas inhibidoras (**Fig. 3.4.12**):

- El de inhibición retrógrada (inhibición recurrente) es un circuito en el cual las colaterales axónicas de una neurona excitadora alcanzan una neurona inhibidora. Esta neurona a su vez actúa en forma retrógrada sobre las neuronas excitadoras y las inhibe. Así se impide la excitación excesiva.
- El de inhibición anterógrada es un circuito en el cual una neurona excitadora y una neurona inhibidora son alcanzadas al mismo tiempo por un sistema de proyección. Por medio de esta "información previa", la neurona inhibidora puede reprimir con más rapidez la actividad de la neurona excitadora.
- El de desinhibición es un circuito en el cual una primera neurona inhibidora está conectada con una neurona excitadora a través de una segunda neurona inhibidora. Mediante la activación de la primera neurona inhibidora se inhibe por su parte la segunda neurona inhibidora

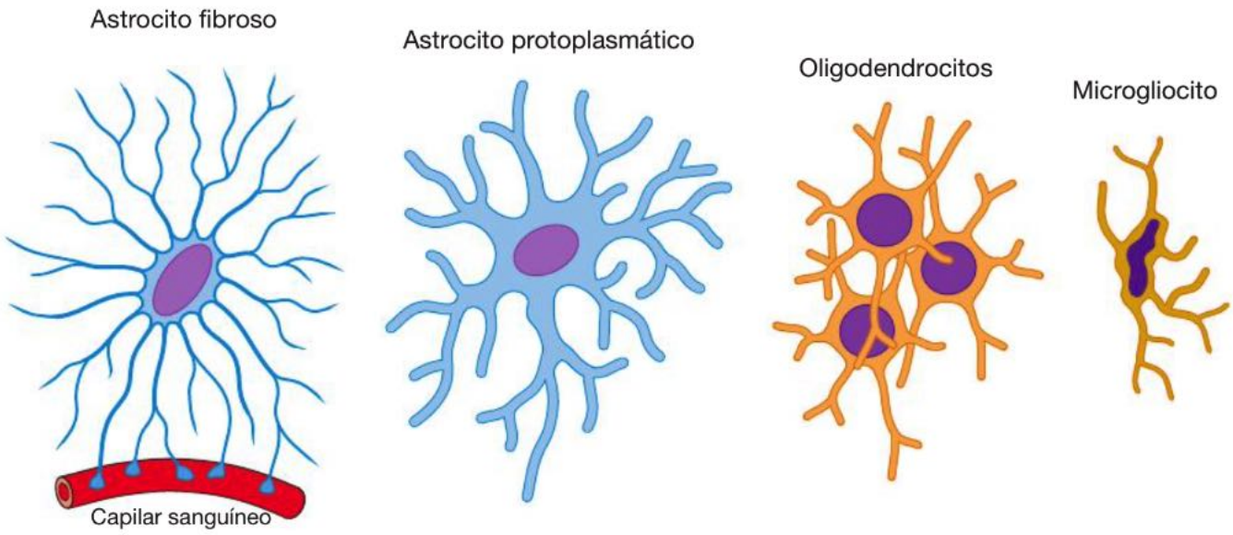

Fig. 3.4.13 Diversas células neuróglicas del SNC (representación esquemática).

Cuadro 3.4.4 Células neuróglicas y sus funciones

Tipo de neuroglia	Desarrollo	Función
SNC		
Astrocitos	Ectodermo (tubo neural)	Barrera hematoencefálica, función de sostén, mantenimiento del medio iónico extracelular, homeostasis química, nutrición, aislamiento eléctrico, función sináptica, formación de cicatriz luego de una lesión del SNC
Oligodendrocitos	Ectodermo (tubo neural)	Neuroglia de cubierta central (mejoramiento de la velocidad de conducción)
Ependimocitos	Ectodermo (tubo neural)	Epitelio de los ventrículos; una forma especializada es el epitelio del plexo coroideo
Microgliocitos	Mesodermo (médula ósea)	Función defensiva, neuroprotección
SNP		
Células de Schwann	Ectodermo (cresta neural)	Neuroglia de cubierta de los nervios (mejoramiento de la velocidad de conducción), mantenimiento del medio iónico extracelular, nutrición, regeneración axónica
Anficitos (células satélite)	Ectodermo (cresta neural)	Nutrición y aislamiento de las células ganglionares sensoriales y vegetativas

("inhibición de la inhibición"), con lo cual otras influencias (excitadoras) pueden activar más intensamente la neurona excitadora.

Células neuróglicas

Las células neuróglicas o células de la neuroglia constituyen el segundo gran grupo celular del sistema nervioso. Tienen un sinnúmero de funciones (**Cuadro 3.4.1**) y entre tanto se discute si las neuronas pueden funcionar sin las células neuróglicas. Su cantidad supera la de las neuronas en más o menos 10 veces. Se distingue la **macroglia** (astrocitos, oligodendrocitos, células ependimarias) de la **microglia**, compuesta por células más pequeñas.

Origen y desarrollo de las células neuróglicas

Desde el punto de vista ontogénico, las células de la macroglia derivan del esbozo ectodérmico del sistema nervioso. En cambio, la microglia es de origen mesodérmico y proviene de la médula ósea (descendientes de células madre hematopoyéticas). Las células neuróglicas del SNC se desarrollan en el tubo neural, mientras que la neuroglia del SNP tiene su origen en las crestas neurales. Las investigaciones recientes hacen suponer que los astrocitos son las células madre de todas las células de la macroglia y también de las neuronas.

Tipos de células neuróglicas

Se distinguen varios tipos de células neuróglicas en el SNC y el SNP. Además de los tipos frecuentes que aparecen en la Figura **3.4.13** y el Cuadro **3.4.4** hay:

- **Neuroglia radial:** estas células neuróglicas cumplen un papel decisivo durante el desarrollo embrionario. Extienden sus prolongaciones largas desde la zona ventricular hasta la superficie pial del tubo neural. A lo largo

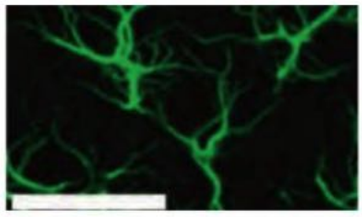

Fig. 3.4.14 Astrocitos.

de ellas migran las neuronas jóvenes hasta que han alcanzado su capa celular de destino. En el encéfalo adulto, las células de Müller de la retina y la neuroglia de Bergmann del cerebelo son descendientes de la neuroglia radial. Ambas células aíslan entre sí con mucha eficacia las neuronas y sus prolongaciones.

- **Pituicitos:** estas células neuróglicas especializadas de la neurohipófisis influyen sobre el transporte, el almacenaje y la liberación de las neurohormonas.

Correlación clínica Los tumores más frecuentes del SNC se originan en las células de la neuroglia, en especial los astrocitos, y reciben el nombre de **gliomas** (p. ej., astrocitoma).
Luego de las lesiones del SNC ocurre la curación del defecto. Las células de la neuroglia rodean la región lesionada y forman una **"cicatriz neuróglica"**. Las neuronas en las inmediaciones de la región lesionada son más fáciles de excitar y tienen la tendencia a descargarse en forma sincrónica. Como consecuencia de ello puede aparecer una "epilepsia postraumática".

Astrocitos

Los astrocitos son células de la neuroglia del SNC que tienen una forma estrellada y están comunicadas por nexos (uniones de hendidura). Forman una asociación celular con acoplamiento metabólico y eléctrico y, por ende, se comportan como una unidad funcional (sincitio funcional). La mayor parte de los astrocitos poseen abundantes prolongaciones delgadas, que se irradian desde el cuerpo celular como los rayos de una estrella, lo cual también explica su nombre (astrocito; derivado de *aster*, gr. estrella y *kytos*, gr. célula).

Importancia funcional

Entre las tareas que cumplen los astrocitos se encuentran:

- la estabilización mecánica del tejido (función de sostén)
- la limitación de las superficies del tejido encefálico y medular espinal (barrera hematoencefálica)
- la homeostasis química (regulación de la concentración extracelular de potasio y del pH; participación en el transporte de glucosa)
- la influencia sobre la transmisión sináptica de la información (aislamiento eléctrico; captación de neurotransmisores).

Función de sostén Los astrocitos pueden cumplir la función de sostén en el sistema nervioso porque su cuerpo celular y las porciones proximales de sus prolongaciones adquieren rigidez por acción de los filamentos intermedios característicos de los astrocitos. Estos filamentos están compuestos por la proteína ácida fibrilar glial (GFAP, *g*lial *f*ibrillary *a*cidic *p*rotein). Con anticuerpos anti-GFAP pueden teñirse muy bien los astrocitos en el tejido nervioso (inmunotinción, **Fig. 3.4.14**).

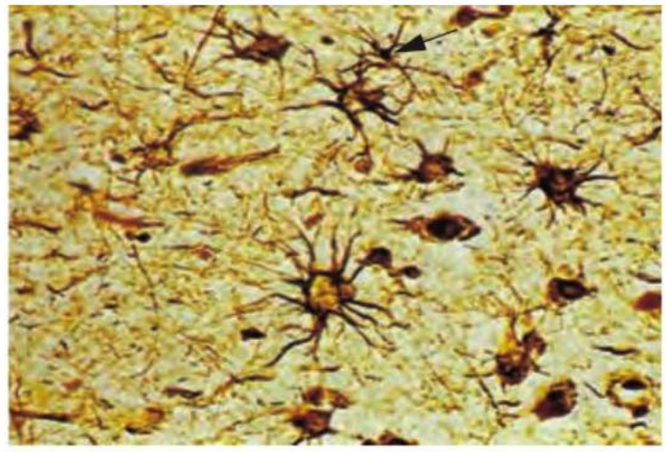

Fig. 3.4.15 Los astrocitos protoplasmáticos poseen un cuerpo celular relativamente grande y prolongaciones cortas pero muy ramificadas. En el margen superior de la imagen se identifica un oligodendrocito (→), mucho más pequeño y también con menos ramificaciones. Corteza cerebral, ser humano; impregnación argéntica de Bielschowsky; 380 ×. (De [1])

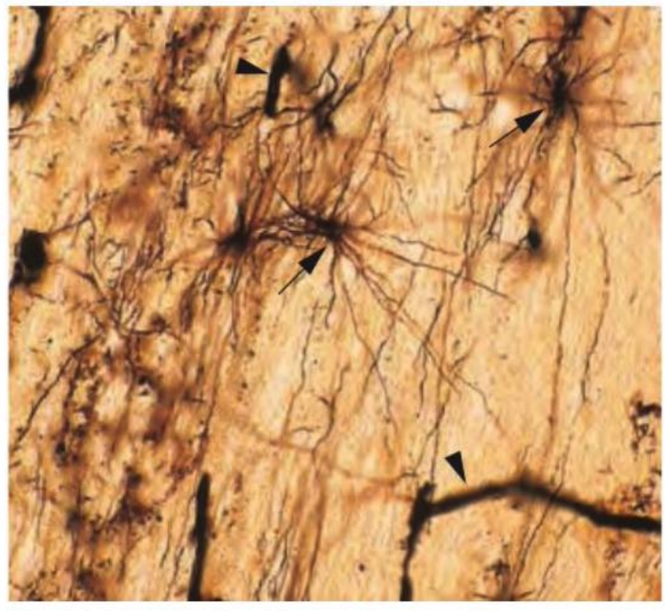

Fig. 3.4.16 Astrocitos fibrosos (→). (►) Vasos sanguíneos. Centro oval del cerebelo, perro; técnica de Golgi; 240 ×.

Limitación de las superficies Los astrocitos cubren con sus prolongaciones todos los vasos y los capilares (barrera hematoencefálica), así como la superficie del SNC, o sea, todas las superficies limítrofes del espacio extracelular del tejido encefálico y medular espinal. Los pies terminales aplanados, ubicados unos junto a otros, actúan como una verdadera capa y, en consecuencia, reciben el nombre de membrana limitante glial. En la superficie del encéfalo se habla de una membrana limitante glial superficial; en el entorno de los vasos, la estructura se conoce como membrana limitante glial perivascular (**Cap. 3.4.3**; **Fig. 3.4.20**).

Homeostasis química Las prolongaciones más finas de los astrocitos se encuentran por doquier entre las neuronas, con lo cual están en contacto con el espacio extracelular a través de una superficie amplia. Esta gran superficie permite que el astrocito pueda reaccionar con rapidez ante las modificaciones de la concentración del potasio o los cambios del pH. Con esto regulan el medio iónico extracelular

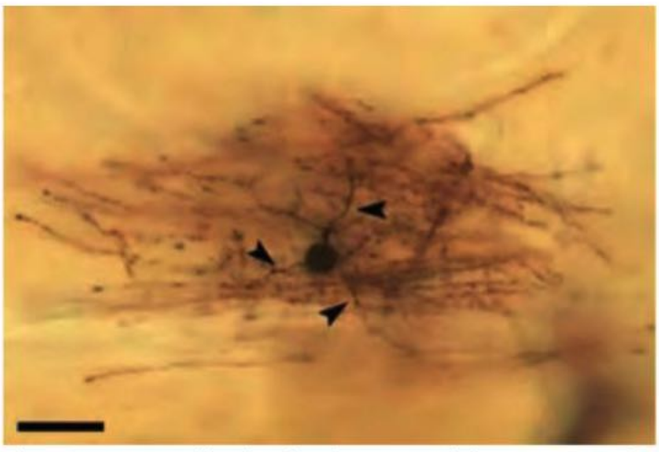

Fig. 3.4.17 Los oligodendrocitos son células pequeñas de cuyo cuerpo celular surgen algunas prolongaciones troncales (►). Éstas se ramifican varias veces y pueden rodear 10-50 segmentos internodales de axones. Técnica de Golgi; barra horizontal de referencia: 25 µm.

que en interacción con las concentraciones iónicas específicas en el citoplasma neuronal posibilita el surgimiento de un potencial de membrana y, así, la excitabilidad eléctrica de las neuronas. Este papel decisivo para la función de las neuronas en el SNP lo desempeñan las células de Schwann. Además, los astrocitos cumplen un papel en la nutrición de las neuronas. Pueden almacenar glucosa en la forma de glucógeno y entregársela a las neuronas en caso de necesidad.

Transmisión sináptica Los astrocitos pueden actuar sobre la transmisión sináptica, dado que rodean las sinapsis con sus prolongaciones delgadas. Mediante ellas aíslan las sinapsis entre sí tanto eléctrica como químicamente. En su superficie se encuentran receptores de neurotransmisores, con los cuales directamente pueden capturar moléculas de neurotransmisor (en particular glutamato) para extraerlas de las sinapsis. De esta forma, los astrocitos pueden regular la concentración de neurotransmisores en el espacio extracelular. Las prolongaciones astrocíticas son tan importantes para la función sináptica que en la actualidad se consideran un componente estructural fundamental de las sinapsis (**Cap. 3.4.5**).

Morfología

Debido a la forma celular, los astrocitos se dividen en 2 tipos principales:

- astrocitos protoplasmáticos (**Fig. 3.4.14**, **Fig. 3.4.15**),
- astrocitos fibrosos (**Fig. 3.4.16**).

Astrocitos protoplasmáticos Los astrocitos protoplasmáticos aparecen sobre todo en la sustancia gris del SNC. Su cuerpo celular tiene un diámetro de unos 15-25 µm. El núcleo es redondeado y relativamente claro. Poseen muchas prolongaciones relativamente cortas y muy ramificadas (**Fig. 3.4.15**), que ocupan el espacio entre los somas neuronales y las prolongaciones de las neuronas y controlan el espacio extracelular. Las porciones más periféricas de las prolongaciones astrocíticas son muy delgadas y laminares ("aspecto de velo"). Además, con el microscopio electrónico se identifican gránulos de glucógeno y numerosas mitocondrias en el citoplasma. Los microtúbulos y los filamentos intermedios astrocíticos están distribuidos en forma laxa. Los cuerpos celulares de algunos astrocitos están situados junto a los somas neuronales.

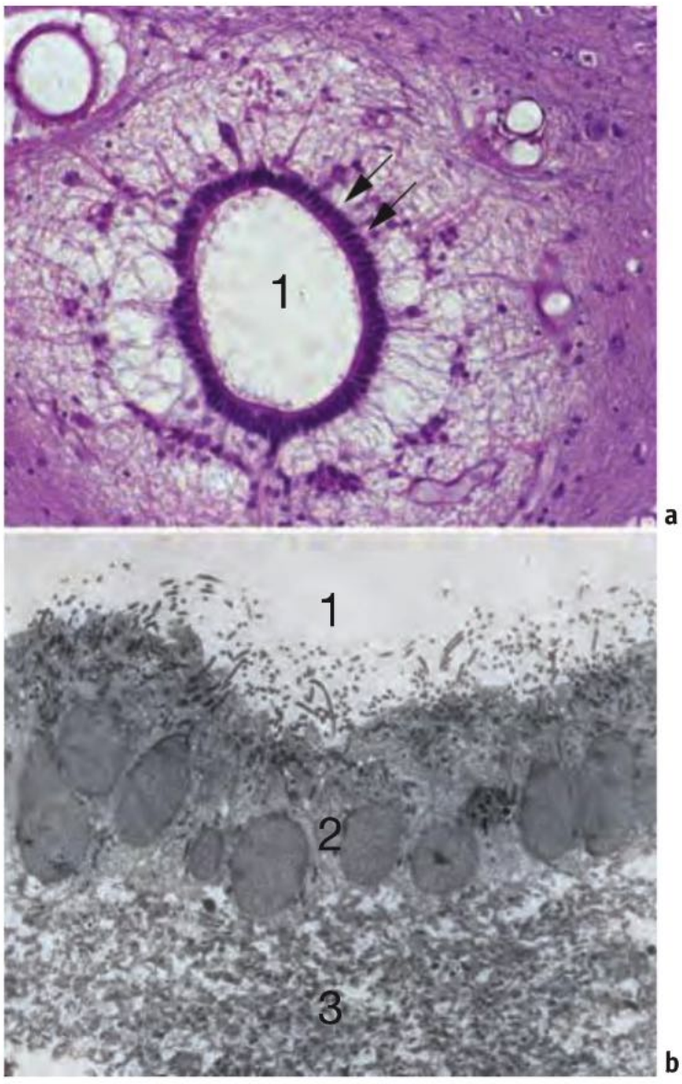

Fig. 3.4.18 Células ependimarias. a: células ependimarias (→) tapizan la superficie del conducto central (**1**) de la médula espinal. Los ependimocitos poseen cinocilios apicales. Ser humano; H-E; 250 ×. **b:** epéndimo del acueducto del mesencéfalo visto con el ME. **1** Luz del acueducto, **2** ependimocitos, **3** neurópilo subependimario. Rata; 3.000 ×.

Astrocitos fibrosos Los astrocitos fibrosos se encuentran sobre todo en la sustancia blanca del SNC (**Fig. 3.4.16**). El diámetro del cuerpo celular es de alrededor de 10-12 µm. Poseen prolongaciones finas largas y con frecuencia también alcanzan los vasos sanguíneos y la superficie del SNC. Las fibrillas, al igual que en los astrocitos protoplasmáticos, están compuestas por GFAP y en los astrocitos fibrosos forman los haces característicos.

Oligodendrocitos

Los oligodendrocitos (**Fig. 3.4.17**) poseen sólo pocas prolongaciones, apenas ramificadas. También en este caso la morfología celular explica el nombre de la célula (*oligo-*, gr. poco; *dendros*, gr. rama).

Importancia funcional

Los oligodendrocitos forman la mielina para el establecimiento de las vainas de mielina en el SNC (**Cap. 3.4.3**). Un oligodendrocito puede suministrar una vaina de mielina y rodear con ella a 10-50 segmentos internodales de axones. Éstos pueden ser axones de neuronas diferentes que trans-

curren en las inmediaciones del oligodendrocito. Algunas células de la oligodendroglia, al igual que algunos astrocitos, están situadas junto al pericarion de las neuronas; en este caso su función es desconocida.
A diferencia de los astrocitos, los oligodendrocitos carecen de GFAP. Para detectar las células de la oligodendroglia en el tejido se utilizan, además de las tinciones histológicas habituales (**Fig. 3.4.17**), inmunotinciones con anticuerpos contra proteínas de la vaina de mielina (p. ej., proteína básica de la mielina o MBP; proteína proteolipídica o PLP).

Morfología
El cuerpo celular de los oligodendrocitos es menor (6-8 µm) que el de los astrocitos. Desde el soma parten algunas prolongaciones que se ramifican poco (**Fig. 3.4.17**). El núcleo es ovoide. En la microscopia electrónica, las células de la oligodendroglia se destacan por su núcleo heterocromático y su citoplasma electrodenso (citoplasma "oscuro"). El citoplasma contiene RE rugoso, ribosomas libres, mitocondrias y aparatos de Golgi, así como una gran cantidad de microtúbulos.

Ependimocitos
Las células ependimarias o ependimocitos derivan del neuroepitelio del tubo neural. Tapizan como un epitelio las cavidades internas (ventrículos encefálicos y conducto central de la médula espinal) del SNC (el llamado epéndimo; **Fig. 3.4.18**) y revisten los plexos coroideos. En este sitio, la capa de ependimocitos especializados también se conoce como epitelio del plexo (**Fig. 3.4.22**). Además, en la región de los órganos periventriculares (véase más adelante) también se encuentran células ependimarias especializadas que allí reciben el nombre de tanicitos.

Importancia funcional
Los ependimocitos separan el espacio licuoral, que está lleno de líquido cefalorraquídeo, del tejido encefálico y medular espinal. Pueden reabsorber líquido cefalorraquídeo y regular el intercambio de líquido entre el tejido nervioso y la luz ventricular. En la región de los plexos coroideos, las células ependimarias (epitelio del plexo) intervienen en la producción del líquido cefalorraquídeo. En la región de los órganos periventriculares, en los cuales la barrera hematoencefálica está parcialmente interrumpida, las células ependimarias (tanicitos) limitan mucho el intercambio de líquido entre las cavidades internas del SNC y el tejido nervioso.

Morfología
Los ependimocitos por lo general son células epiteliales cúbicas o cilíndricas. Están unidas entre sí en forma destacada por nexos, desmosomas, zonulae adhaerentes e interdigitaciones laterales. En su superficie hay tanto microvellosidades como cinocilios. Se supone que los cinocilios son importantes para el flujo del líquido cefalorraquídeo dentro de los ventrículos, mientras que las microvellosidades facilitan la absorción del líquido a través de los ependimocitos. Las células ependimarias en la región de los plexos coroideos están provistas de una gran cantidad de microvellosidades. A diferencia de lo que ocurre en casi todos los epitelios, los ependimocitos no producen una lámina basal en su región celular basal. Sin embargo, a veces se encuentra una formación irregular de tipo lámina basal que deriva del endotelio capilar. Bajo las células ependimarias en la región de los ventrículos laterales está la zona subventricular con células precursoras neuronales (**Cap. 3.4.3**).

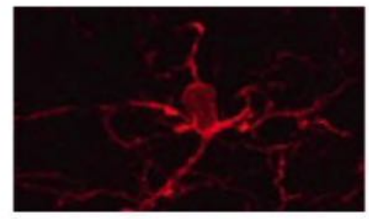

Fig. 3.4.19 Microgliocitos.

Microgliocitos
A diferencia de las células de la macroglia, los microgliocitos derivan de células madre hematopoyéticas de la médula ósea. Migran hacia el SNC y en él se distribuyen por doquier. Cubren el tejido del SNC con sus prolongaciones y así pueden descubrir rápida y muy eficazmente las infecciones del SNC y luchar contra ellas.

Importancia funcional
La microglia cumple funciones defensivas (fagocitosis, citotoxicidad, presentación antigénica), pero también es importante para el mantenimiento del equilibrio (homeostasis) en el SNC.

Función defensiva Para cumplir la función defensiva, el microgliocito tiene una serie de capacidades biológicas: registra el tejido en forma continua con sus prolongaciones móviles y fagocita detritos celulares, cuerpos extraños y agentes infecciosos (bacterias, virus). Cuando ocurre una inflamación, los microgliocitos activados pueden liberar sustancias citotóxicas (p. ej., H_2O_2) y así combatir los agentes patógenos. Luego de la fagocitosis de los agentes patógenos los microgliocitos pueden presentar en su superficie fragmentos antigénicos (con la colaboración de las proteínas MHC de clase II). Estos fragmentos son reconocidos por los linfocitos T que pueden llegar al tejido nervioso a través de los vasos. Después de su activación, los linfocitos T por su parte pueden desencadenar y mantener muchos procesos inflamatorios en el SNC.

Neurotoxicidad y homeostasis La activación de la microglia en el tejido nervioso tiene 2 aspectos: por un lado, las sustancias citotóxicas liberadas por los microgliocitos pueden lesionar neuronas todavía sanas (neurotoxicidad; "ataque a los circunstantes"); por el otro, mediante citocinas, la microglia puede proteger las neuronas sobrevivientes y fomentar la reorganización neuronal (neuroprotección). En consecuencia, la actividad de la microglia es importante para la recuperación del equilibrio (homeostasis) en el SNC lesionado. Cómo se regula la activación de la microglia y cómo interacciona la microglia con otras células del sistema inmunitario se está estudiando en el nivel molecular (neuroinmunología).

Nota La **microglia** se origina en la médula ósea y migra hacia el SNC. Sus funciones son:
- Función defensiva (fagocitosis, citotoxicidad, presentación antigénica).
- Neurotoxicidad y neuroprotección luego de una lesión.

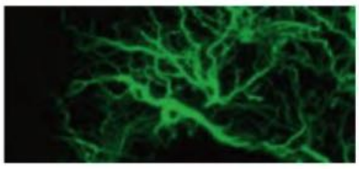

Fig. 3.4.20 Membrana limitante glial perivascular.

Morfología

La morfología de la microglia depende de su estado de activación y de su función biológica. Se distinguen:

- microglia en reposo
- microglia ameboide
- microglia activada.

Microglia en reposo Estos microgliocitos típicos del SNC adulto sano tienen un cuerpo celular pequeño con un núcleo alargado y prolongaciones largas ramificadas (**Fig. 3.4.19**). En tal estado, los cuerpos de los microgliocitos se quedan en un sitio y sus prolongaciones se mueven para registrar el entorno. Estas células de la microglia no expresan proteínas MHC de clase II.

Microglia ameboide Es característico que estas células se encuentren durante el desarrollo y luego de una lesión de la sustancia encefálica. Son células voluminosas con un cuerpo celular relativamente grande, en comparación con el de la microglia en reposo. En esta forma, los microgliocitos pueden migrar por el tejido del SNC y fagocitar detritos celulares. Fomentan la reorganización del encéfalo después de una lesión. Los microgliocitos "atiborrados" ya no pueden fagocitar más. Se mantienen en el sitio y, a causa de su contenido de material granular, reciben el nombre de **células cuadriculadas**.

Microglia activada Estas células se encuentran en forma característica después de una infección del SNC. Pueden tener ramificaciones pero también adoptan formas ameboides. Las prolongaciones son más gruesas y más robustas que las de la microglia en reposo. Pueden fagocitar y en el encéfalo pueden multiplicarse (proliferar) por mitosis. Algunos criterios decisivos para la identificación de los microgliocitos "activados" son la expresión de moléculas MHC de clase II (que presentan fragmentos antigénicos) y la síntesis de mediadores de la inflamación y citocinas.

Células de Schwann

Las células de Schwann acompañan las prolongaciones neuronales en los nervios periféricos. Pueden rodear los axones con una vaina de mielina (vaina de mielina de los axones mielínicos, **Cap. 3.4.3**) o con una vaina axónica simple (neuroglia de cubierta periférica de los axones amielínicos). La célula de Schwann se denominó con el apellido de su descubridor (Theodor Schwann, 1810-1882; anatomista y fisiólogo alemán).

Importancia funcional

Células de cubierta Las células de Schwann son las células de cubierta de los axones periféricos. Regulan el medio iónico extracelular y, por ende, la excitabilidad eléctrica de las neuronas. En los "axones mielínicos" forman las vainas de mielina. A diferencia de la neuroglia de cubierta central (los oligodendrocitos), las células de Schwann rodean un solo axón "mielínico" y aquí forman justo un segmento internodal cada una (véase también el **Cap. 3.4.3**). Permiten la conducción rápida (saltatoria) de los impulsos a lo largo del axón. Los axones amielínicos también están envueltos por células de Schwann y en este caso muchos axones pueden estar incluidos en una sola célula de Schwann.

Nutrición axónica Las células de Schwann son importantes para la nutrición de los axones. Sin células de Schwann, las neuronas son incapaces de mantener la estructura y la función de los axones. En cambio, los axones también actúan sobre las células de Schwann e influyen sobre su función. Por consiguiente, las células de Schwann y los axones están estrechamente vinculados entre sí desde el punto de vista funcional.

Regeneración de los nervios periféricos Las células de Schwann pueden fagocitar detritos celulares cuando mueren las neuronas y luego fomentan la regeneración axónica (véase también el **Cap. 3.4.4**).

Morfología

Se distinguen las células de Schwann que forman vaina de mielina (células de Schwann mielinizantes) de aquellas que, aunque cubren los axones, no forman una vaina de mielina (células de Schwann no mielinizantes). Las células de Schwann pueden teñirse con anticuerpos contra la proteína P0 o la proteína S100 y así detectarse en el tejido.
Las células de Schwann mielinizantes forman una vaina de mielina característica alrededor del axón (**Cap. 3.4.3**). Su núcleo oval aplanado se encuentra en el citoplasma por fuera de la vaina de mielina (**Fig. 3.4.23**). Aquí, además, se encuentran un aparato de Golgi pequeño y una cantidad moderada de cisternas del RER y mitocondrias, así como algunos lisosomas. Sus filamentos intermedios están compuestos de vimentina. La superficie de las células de Schwann está rodeada por una lámina basal.

Correlación clínica A partir de las células de Schwann pueden originarse tumores diversos que reciben el nombre de **schwannomas**. Estos tumores en general están rodeados por una cápsula y pueden contener melanosomas. Los **neurofibromas** también son tumores de los nervios periféricos pero están formados por tipos celulares diferentes, entre ellos, células de Schwann, mastocitos y células perineurales. En la **regeneración** de los axones periféricos, las células de Schwann forman una guía de conducción para la neurona en crecimiento; promueven el crecimiento mediante la secreción de factores de crecimiento, etcétera.

Anficitos

Los anficitos rodean y nutren los somas de las neuronas ganglionares en los ganglios sensoriales y vegetativos. Desde el punto de vista morfológico constituyen una capa de células planas a cúbicas que rodea los cuerpos de las neuronas (**Cap. 18.2**). Los anficitos son células de Schwann especializadas. También se denominan **célula satélite**.

Barrera hematoencefálica

Entre la sangre y el tejido nervioso del SNC hay una barrera que se denomina barrera hematoencefálica. Sirve para mantener la homeostasis del encéfalo y para protegerlo de los agentes patógenos y las sustancias tóxicas.
La barrera hematoencefálica fue descubierta por Paul

Ehrlich (1854-1915) en experimentos con colorantes (p. ej., azul tripán). Él comprobó que los colorantes inyectados en la sangre de animales de laboratorio teñían la mayor parte de los órganos. Sin embargo, el encéfalo y la médula espinal, salvo algunas regiones (plexos coroideos, órganos periventriculares, órganos neurohemales) permanecían sin teñirse. Así se aportó la prueba de que ciertas sustancias químicas no pueden pasar del torrente sanguíneo al SNC.

Importancia funcional

La barrera hematoencefálica regula el paso de sustancias desde la sangre hacia el SNC. Es una barrera para sustancias polares disueltas en la sangre (p. ej., colorantes polares, muchos medicamentos, toxinas bacterianas). Las sustancias liposolubles apolares (p. ej., alcohol, gases narcóticos), así como algunas células del sistema inmunitario pueden atravesar la barrera hematoencefálica.

Las sustancias necesarias, por ejemplo para la nutrición, llegan a las células del SNC por difusión facilitada o por sistemas de transporte especiales en el endotelio capilar (p. ej., glucosa, aminoácidos o también insulina).

Morfología

La barrera hematoencefálica está formada por el endotelio de los capilares del SNC y la membrana basal subyacente, así como la membrana limitante glial. Las **células endoteliales** forman un endotelio continuo (**Cap. 5.1.3**) y hermético, debido a sus zonulae occludentes (uniones estrechas), que impide el paso de sustancias polares tanto por difusión como por la vía paracelular. Apenas hay transporte transendotelial mediado por vesículas (pinocíticas) de transporte (véase también el **Cap. 5.1.3**). Por consiguiente, las células endoteliales constituyen el componente decisivo que impide el transporte en la barrera hematoenfcefálica. En cambio, los **pies terminales de los astrocitos** (**Fig. 3.4.20**) no forman una capa continua con zonulae occludentes y en esencia no constituyen una barrera para la difusión de sustancias. No obstante, inducen la formación de zonulae occludentes en el endotelio contiguo y pueden regular la permeabilidad del endotelio mediante la liberación de mediadores químicos. En consecuencia, a ellos les corresponde una función mediadora importante entre el sistema nervioso por un lado y el endotelio por el otro.

En la región de los plexos coroideos (véase más adelante, barrera hematolicuoral) y en la región de los **órganos periventriculares** (órganos circunventriculares), el endotelio vascular es permeable. Los órganos periventriculares son un grupo heterogéneo de estructuras nerviosas que suelen estar ubicadas en la línea media del encéfalo (son impares), limitan con los ventrículos y tienen vasos sanguíneos abundantes. Entre ellos se encuentran:

- el área postrema
- el órgano subcomisural (que forma la fibra de Reissner)
- el órgano pineal
- el órgano vascular de la lámina terminal
- el órgano subfornical
- la neurohipófisis
- la eminencia mediana.

La función de los órganos periventriculares aún no se conoce en todos los casos. El órgano pineal (**Cap. 11.4**) es parte del sistema de control del ritmo circadiano. En él se encuentran células productoras de melatonina. En el área postrema hay neuronas con receptores especiales que veri-

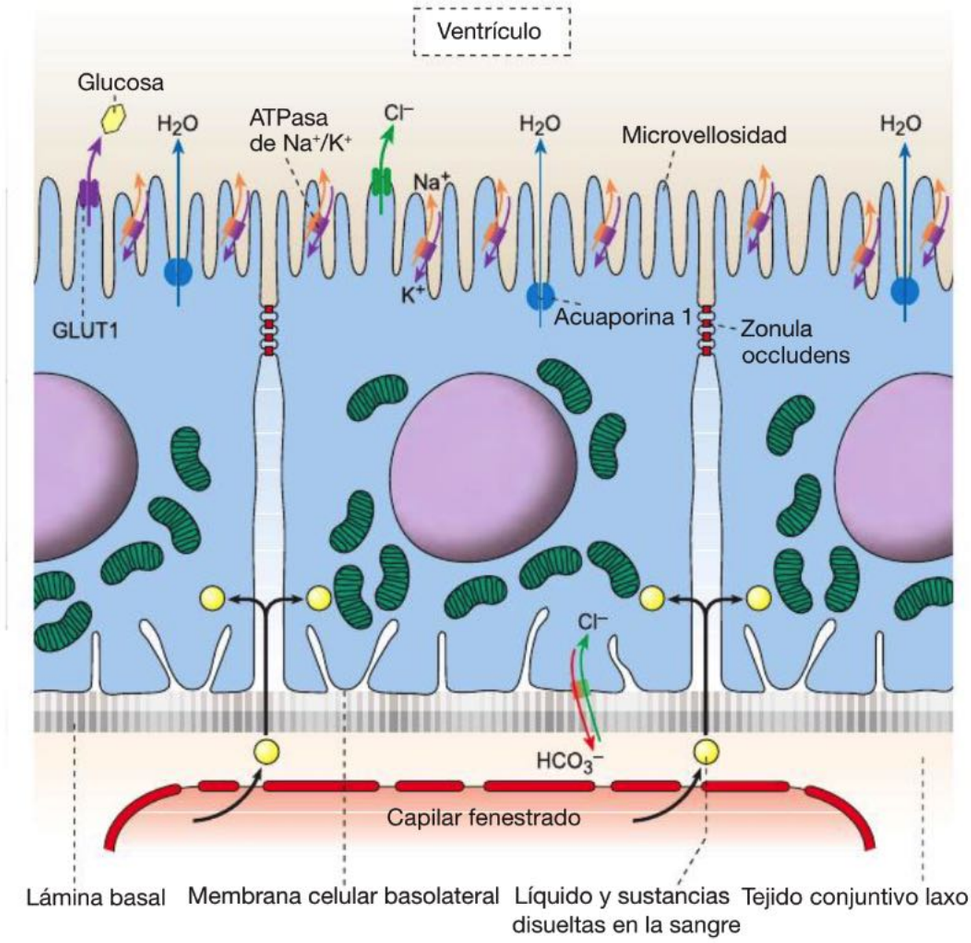

Fig. 3.4.21 Función de las células del plexo coroideo. La presión hidrostática en los capilares fenestrados es responsable del flujo transendotelial del agua, las sustancias disueltas y las proteínas hacia el tejido conjuntivo laxo. Las zonulae occludentes apicales son la barrera contra la difusión de las sustancias desde la sangre hacia el líquido cefalorraquídeo. La ATPasa de Na^+/K^+ en la membrana luminal es el motor para la mayor parte de los procesos de transporte hacia la luz ventricular.

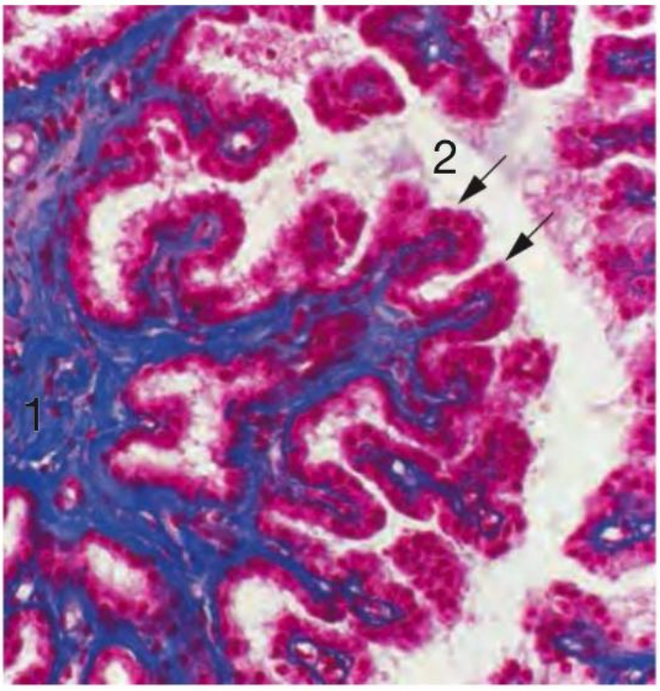

Fig. 3.4.22 Detalle del plexo coroideo del tercer ventrículo. **1** Tejido conjuntivo con vasos sanguíneos abundantes; → epitelio del plexo; **2** luz ventricular. Caballo; Azan; 450 ×.

fican la composición química de la sangre y, según la necesidad, desencadenan el vómito ("centro del vómito"). La neurohipófisis y la eminencia mediana son **órganos neurohemales**, que son regiones en las cuales se entregan a la sangre las hormonas producidas por neuronas. En la neurohipófisis (**Cap. 11.3.2**) se liberan en la sangre las neurohormonas ADH y oxitocina; en la región de la eminencia mediana se entregan factores liberadores e inhibidores de neuronas hipotalámicas al sistema porta hipofisario. Para el resto de los órganos periventriculares se analizan funciones sensoriales en parte todavía desconocidas.

La **composición estructural** de los órganos periventriculares muestra características comunes. El endotelio es fenestrado; las células ependimarias especializadas (tanicitos) están unidas por zonulae occludentes y poseen un cinocilio apical. Pueden emitir prolongaciones muy largas que llegan hasta los vasos sanguíneos y las neuronas. Los tanicitos sellan el tejido de los órganos periventriculares frente al espacio licuoral. De esta manera se establece un intercambio local limitado entre los componentes de la sangre y las neuronas de los órganos periventriculares. Los tanicitos impiden la propagación en el líquido cefalorraquídeo.

Nota En la región de los **órganos periventriculares,** la barrera hematoencefálica está interrumpida (endotelio fenestrado). Aquí ocurre un intercambio entre componentes de la sangre y el tejido nervioso. Las células ependimarias especializadas (tanicitos) limitan los órganos periventriculares del espacio licuoral contiguo.

Barrera hematolicuoral

Entre los vasos capilares del plexo coroideo y el líquido cefalorraquídeo se forma la barrera hematolicuoral. Se diferencia de la barrera hematoencefálica tanto en el aspecto estructural como en las características funcionales.

Estructura La barrera hematolicuoral está compuesta por:
- las células endoteliales fenestradas del plexo coroideo
- la membrana basal subyacente
- el epitelio del plexo (**Fig. 3.4.21**, **Fig. 3.4.22**).

El epitelio del plexo consiste en una capa de células cúbicas que están unidas entre sí en forma estrecha por zonulae occludentes y forman una verdadera barrera contra la difusión de sustancias desde la sangre hacia el líquido cefalorraquídeo.

Producción y flujo de líquido El líquido cefalorraquídeo es secretado por las células del epitelio del plexo (**Fig. 3.4.21**). Las células del epitelio del plexo poseen en su membrana luminal (ventricular) una bomba de Na^+/K^+ que bombea Na^+ hacia el líquido y extrae K^+ de él. Al gradiente de Na^+ le siguen iones Cl^- y agua. Las células del epitelio del plexo también secretan glucosa y otros componentes del líquido cefalorraquídeo. El líquido cefalorraquídeo contiene en total menos glucosa que la sangre (dos tercios de la glucosa sanguínea), una cantidad mínima de proteínas (20-40 mg/dL) y muy pocas células. El epitelio del plexo produce alrededor de 500 mL de líquido cefalorraquídeo por día. Dado que los espacios ventriculares y el espacio subaracnoideo en conjunto tienen capacidad para unos 140 mL, el líquido cefalorraquídeo se intercambia varias veces al día. El líquido fluye desde los ventrículos encefálicos hacia el espacio subaracnoideo y pasa la sangre principalmente en la región de las vellosidades aracnoideas (granulaciones de Pacchioni) (**Cap. 3.4.7**; **Fig. 3.4.48**). Una parte del líquido cefalorraquídeo también se reabsorbe a través de las vías linfáticas fuera del cráneo y el conducto vertebral.

Correlación clínica La existencia de la barrera hematoencefálica debe tenerse en cuenta en todas las **medidas terapéuticas medicamentosas**. Por ejemplo, muchos antibióticos no pueden atravesar la barrera hematoencefálica, lo que en el caso de las encefalitis bacterianas es un problema. Tampoco la dopamina puede atravesar la barrera, lo cual es una desventaja para el tratamiento de la enfermedad de Parkinson. En parte, uno puede arreglárselas porque los compuestos terapéuticos (p. ej., antibióticos) pueden asociarse con moléculas para las cuales hay mecanismos fisiológicos de transporte (p. ej., transferrina).

Los procesos inflamatorios en las meninges (**meningitis**) modifican la composición del líquido cefalorraquídeo. En el caso de una infección en el líquido pueden detectarse, por ejemplo, leucocitos. Una infección bacteriana conduce a la inmigración de granulocitos; una infección por virus produce la inmigración de linfocitos. El contenido de proteínas aumenta.

3.4.3 Vainas neuróglicas de las prolongaciones neuronales, vainas axónicas

A continuación de su segmento inicial (**Cap. 3.4.2**), los axones están rodeados por una vaina neuróglica. Las células de la neuroglia que forman esta vaina se denominan células neuróglicas de cubierta. En el SNC son los oligodendrocitos y en el SNP, las células de Schwann. La neuroglia de cubierta puede rodear un axón con una vaina de mielina compuesta por muchas laminillas delgadas de membrana. Estos axones se denominan **axones mielínicos (mielinizados)**. La vaina de mielina posibilita la conduc-

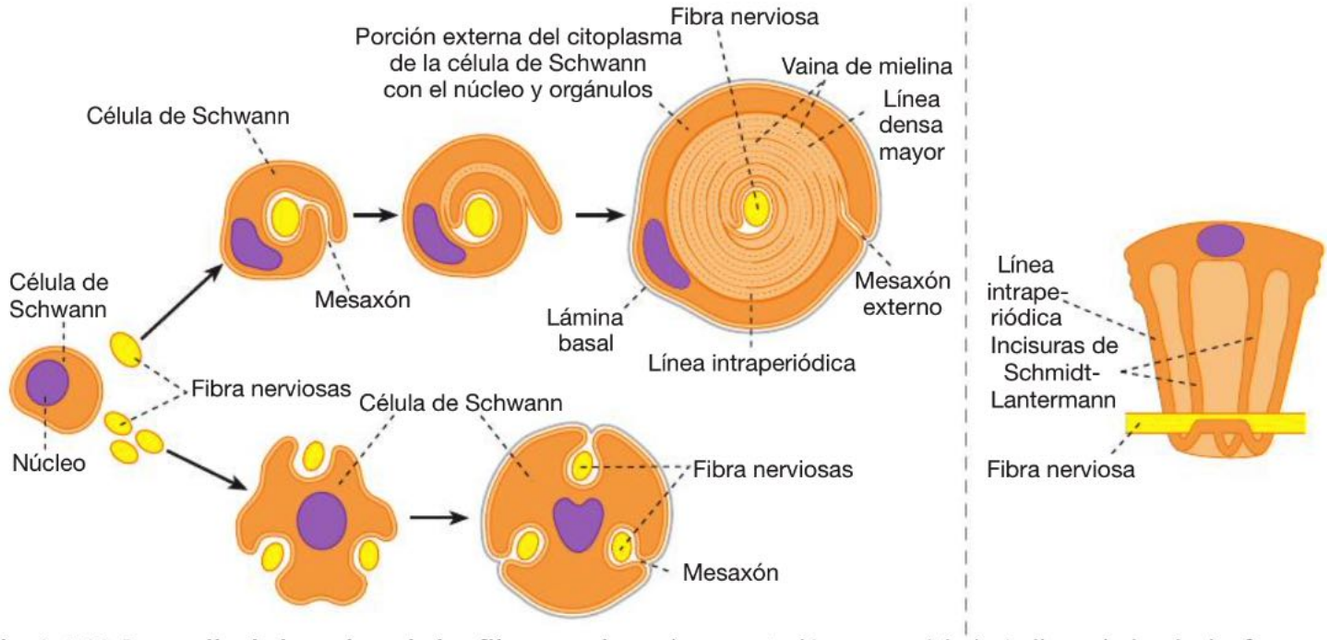

Fig. 3.4.23 Desarrollo de las vainas de las fibras nerviosas (representación esquemática). Arriba, a la izquierda: formación de una vaina de mielina que se arrolla alrededor de un axón; abajo, a la izquierda: formación de una vaina axónica sin una vaina de mielina (fibras nerviosas amielínicas o poco mielinizadas); a la derecha: célula de Schwann del adulto desenrollada de su axón. (En parte, de [10]).

ción rápida de los impulsos a lo largo de un axón (conducción saltatoria de los impulsos). Además, en el SNP también hay células de Schwann que rodean varios axones sin que se forme vaina de mielina. Estos axones reciben el nombre de **fibras nerviosas amielínicas (no mielinizadas)**. La vaina neuróglica de células de Schwann no mielinizantes sirve para la nutrición del axón.

Vainas neuróglicas del SNP

Las células de Schwann forman la vaina neuróglica en el SNP. Se distinguen:
- células de Schwann mielinizantes
- células de Schwann no mielinizantes.

Células de Schwann mielinizantes

Las células de Schwann mielinizantes rodean los axones del SNP con una vaina de mielina (vaina de medulina). La vaina de mielina de un axón es formada por muchas células de Schwann individuales, cada una de las cuales rodea un corto segmento axónico consecutivo a otro. Entre 2 células de Schwann, la vaina de mielina está interrumpida en una distancia breve. Estas finas interrupciones de la vaina de mielina se conocen como **nódulos de Ranvier**.

Ontogenia

En el transcurso del desarrollo, las células de Schwann provenientes de las crestas neurales se depositan sobre el axón y al principio forman 2 expansiones con forma de labio alrededor del axón (**Fig. 3.4.23**); a partir de una de ellas, por desalojo del citoplasma, ocurre la formación de la vaina de mielina. Un labio se desliza bajo el otro y se enrolla alrededor del axón. Según el tipo de neurona se producen hasta 100 arrollamientos de la membrana. El desarrollo y el espesor de la vaina de mielina dependen de un factor de crecimiento axónico, la neurregulina.

En el sistema nervioso humano, las vainas de mielina en gran parte se desarrollan (mielinogénesis) recién después del parto. Al nacimiento, los axones motores periféricos ya han madurado. En cambio, las largas vías (tractos) centrales requieren más tiempo: la mielinización del sistema del cordón posterior y de los axones del tracto corticoespinal sólo se completa después de varios años. Muchas funciones corporales maduran en paralelo con el proceso de mielinización.

Importancia funcional

Propagación saltatoria de los impulsos Los organismos grandes deben transmitir estímulos por distancias más largas que los organismos pequeños. Para que, a pesar de ello, los estímulos puedan ser transferidos con rapidez debe aumentar la velocidad de conducción de los axones. La velocidad de conducción aumenta con el diámetro del axón (p. ej., axones gigantes de cefalópodos y lampreas) o, dado que el incremento del diámetro axónico tiene límites, con la ayuda de vainas de mielina. Estas últimas aíslan eléctricamente el axón, reducen la capacidad de la membrana e inducen una acumulación de canales de Na^+ activados por voltaje, importantes para el desarrollo de un potencial de acción, en la región de los nódulos de Ranvier. Si se produce un potencial de acción en un nódulo de Ranvier, se desarrolla un flujo axónico de corriente entre él y nódulo siguiente. De esta manera se abren los canales de Na^+ locales y surge un potencial de acción. En consecuencia, parece que el impulso "saltara" de un nódulo a otro. En realidad, la conducción del potencial axónico es continua pero sólo en los nódulos de Ranvier se eleva otra vez al valor del potencial de acción. La propagación "saltatoria" de los impulsos es mucho más rápida (hasta 120 m/s) y consume menos energía que la propagación de los impulsos a lo largo del axolema no mielinizado (hasta 2 m/s).

Valor G Los parámetros estructurales de la vaina de mielina, por ejemplo la longitud de los internódulos y el espesor de la capa de mielina, están determinados por el axón a través del factor de crecimiento **neurregulina**. En ello la relación entre el diámetro axónico y el diámetro total permanece constante (axón más vaina de mielina, el llamado

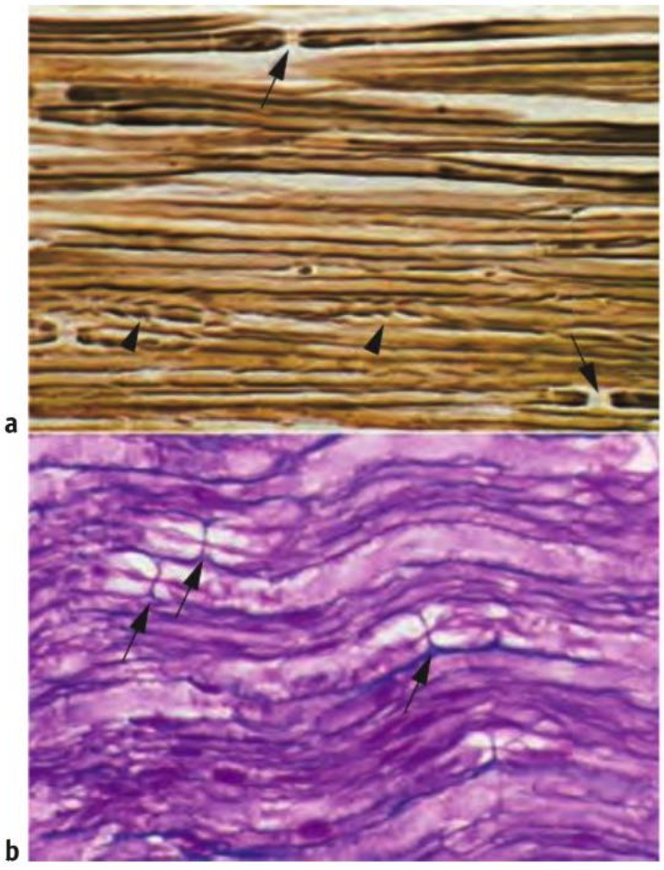

Fig. 3.4.24 Vaina de mielina. a: corte longitudinal de un nervio cuya vaina de mielina se fijó y al mismo tiempo se tiñó por el tratamiento con tetróxido de osmio (ácido ósmico). Los nódulos de Ranvier (→) se identifican con facilidad; en algunas fibras nerviosas pueden verse las incisuras de Schmidt-Lantermann (►). Nervio ciático, ser humano; fijación en OsO_4; 240 × (De [1]). **b:** segmento de un nervio periférico en corte longitudinal con axones mielínicos. Los axones individuales por fuera están delimitados por un endoneuro muy delicado (azul). Las vainas de mielina han sufrido una desintegración vacuolar parcial (esqueleto neuroqueratínico). Cada axón aparece como una estructura filiforme delgada teñida de violeta. → Nódulo de Ranvier, aquí el axón en su mayor parte es fácil de identificar. Los núcleos ovoides alargados (bien visibles sobre todo abajo, a la izquierda) pertenecen a las células de Schwann. Ser humano; Azán; 520 ×.

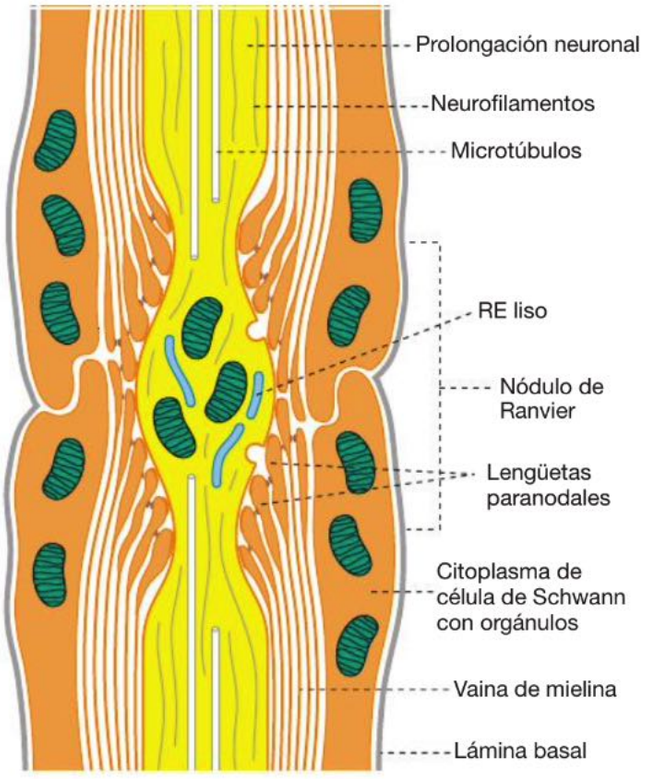

Fig. 3.4.25 Ultraestructura de un nódulo de Ranvier (representación esquemática).

valor G). En principio es válido que los internódulos más largos y una capa de mielina más gruesa aumentan la velocidad de conducción.

Morfología

Nódulos de Ranvier Los nódulos de Ranvier (**Fig. 3.4.24**, **Fig. 3.4.25**) interrumpen en segmentos regulares la vaina de mielina de un axón. Aquí las células de Schwann contiguas emiten prolongaciones celulares que se entrelazan en forma laxa (lengüetas paranodales, **Fig. 3.4.25**) y están fijadas al axolema (membrana plasmática del axón) por medio de contactos celulares. El axolema del nódulo de Ranvier (axolema nodal) se diferencia del axolema mielinizado. En los aspectos estructural y molecular se parece al axolema del segmento axónico inicial, de fácil excitación (véase también el **Cap. 3.4.2**). Con el microscopio electrónico, bajo el axolema nodal se identifica una capa de material electrodenso que consiste en moléculas citoesqueléticas. Estos componentes del citoesqueleto fijan los canales de Na^+ dependientes del voltaje en el axolema nodal. También se detecta una concentración particularmente alta de ATPasa de Na^+/K^+. Estas peculiaridades moleculares explican por qué el axolema nodal es bastante fácil de excitar.

Internódulos El segmento del axón que hay entre dos nódulos de Ranvier, el cual corresponde a la extensión de una célula de Schwann, recibe el nombre de internódulo o segmento internodal. La longitud de un segmento internodal oscila entre 200 µm y 1,5 mm. Cuanto más grueso es el axón, más largo es un segmento internodal.

Mielina Con el término mielina (gr. *myelós*, médula) se designan las biomembranas de las células de Schwann que rodean los axones (**Fig. 3.4.23**). La mielina se compone de más o menos 75% de lípidos complejos (fosfolípidos, glucolípidos, colesterol) y alrededor del 25% de proteínas diversas (p. ej., MBP [proteína básica de la mielina], PMP22 [proteína mielínica periférica 22], P0 [proteína cero], MAG [glucoproteína asociada con la mielina], cadherina E). Se distingue la mielina compacta (arrollamiento compacto de la membrana) de la mielina no compacta (regiones de citoplasma de las células de Schwann, lengüetas paranodales, incisuras de Schmidt-Lantermann):

- **Mielina no compacta:** la porción periférica estrecha de las células de Schwann, la zona citoplasmática externa, no se introduce en los arrollamientos y contiene citoplasma y el núcleo. Está rodeada por una lámina basal y por tejido conjuntivo (**Cap. 3.4.4**). Bien adentro, junto a la fibra nerviosa, se encuentra un estrecho reborde (interno) de citoplasma (= zona citoplasmática interna).

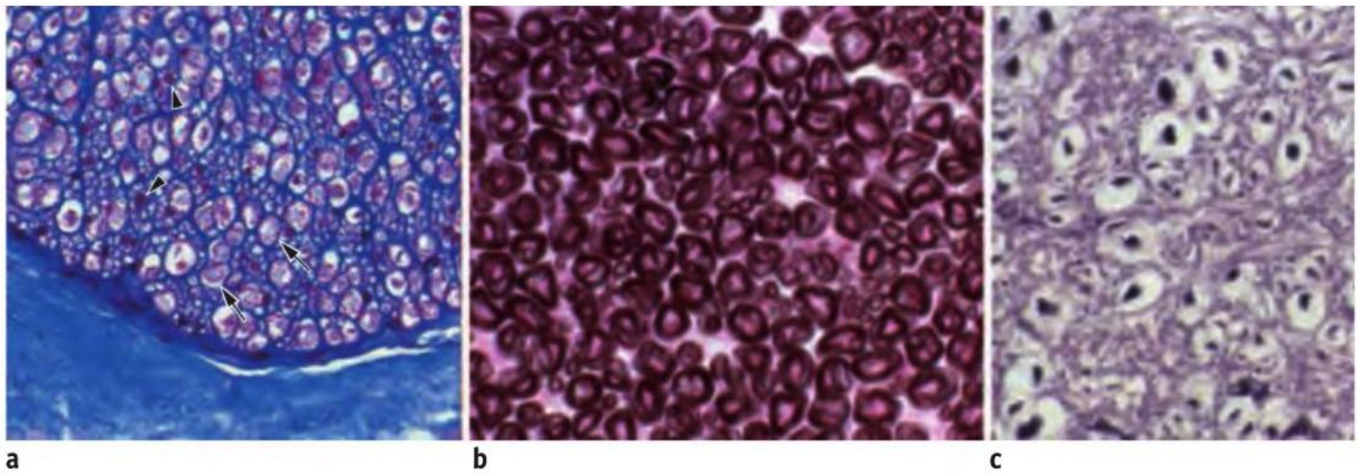

a b c

Fig. 3.4.26 Fibras nerviosas mielínicas en cortes transversales de nervio periférico vistas con diferentes técnicas histológicas. En todas las imágenes se ve que hay fibras nerviosas de diámetros diversos y vainas de mielina de espesor distinto. (De [1]) **a:** Azan: la vaina de mielina rojiza de las fibras nerviosas se ha desintegrado; la prolongación neuronal en su interior con frecuencia se identifica como un punto azulado claro. Las fibras nerviosas están incluidas en un endoneuro que aquí se ha teñido de azul intenso. En la periferia del haz de fibras nerviosas se reconoce el perineuro. 450 × **b:** Sudán negro (colorante para lípidos): sólo se han teñido las vainas de mielina (pardo oscuro). 450 × **c:** impregnación argéntica de Bielschowsky: las neurofibrillas en los axones se han teñido de negro pero las vainas de mielina han quedado sin teñir. 450 ×.

Entre las zonas citoplasmáticas externa e interna hay laminillas mielínicas compactas entre las cuales ya no puede detectarse citoplasma. Sin embargo, en algunos sitios, las zonas citoplasmáticas externa e interna se hallan fusionadas entre sí. En estos sitios la mielina compacta está interrumpida y es atravesada por un conducto de citoplasma de trayecto longitudinal. Estos conductos citoplasmáticos se ven con el microscopio óptico como líneas de trayecto oblicuo dentro de la mielina compacta (**Fig. 3.4.24a**) y reciben el nombre de incisuras de Schmidt-Lantermann (incisuras de la mielina). En el trayecto de estos conductos de citoplasma hay muchas uniones de hendidura que actúan como "atajos" para moléculas pequeñas del citoplasma. A través de las uniones de hendidura, estas moléculas pueden pasar de un arrollamiento a otro sin tener que tomar el camino largo a lo largo del arrollamiento de la membrana.

- **Mielina compacta:** la estructura de las laminillas de membrana de la mielina compacta sólo puede verse con el microscopio electrónico. Con él se identifican líneas oscuras y claras alternadas (periodicidad, **Fig. 3.4.27**). A distancia de 12 nm se reconoce una línea principal oscura, relativamente gruesa (línea densa mayor), la cual proviene de la fusión de dos hojuelas internas (protoplasmáticas) de la membrana celular de la célula de Schwann. Aquí se encuentra la proteína básica de la mielina (MBP), característica de las vainas de mielina. Debido a la fusión de ambas hojuelas, la línea densa mayor de la vaina de mielina no contiene restos de citoplasma. Entre las líneas densas mayores se identifica una línea intraperiódica más débil, que está formada por dos hojuelas externas de la membrana de la célula de Schwann adosadas entre sí y que se mantiene íntegra sobre todo por la acción de la proteína cero (P0). Las microfotografías electrónicas de alta resolución muestran que en la línea intraperiódica las 2 hojuelas externas están separadas por un espacio extracelular muy estrecho. En este espacio pueden introducirse sustancias. En especial a la altura de las incisuras de Schmidt-Lantermann, en algunos sitios el espacio está sellado por zonulae occludentes que impiden el paso de las moléculas grandes.

La **identificación microscópica óptica de la vaina de mielina**, a causa de su alto contenido de lípidos (75%), es difícil y depende de la fijación y la tinción del tejido. En los métodos de preparación de rutina se utilizan reactivos disolventes enérgicos de las grasas, por lo que la vaina de mielina se disgrega y sólo persisten los restos proteicos que reciben el nombre de esqueleto neuroqueratínico (**Fig. 3.4.24b**, **Fig. 3.4.26**). En los cortes por congelación, la vaina de mielina puede identificarse bien con colorantes para grasas y con anticuerpos (inmunotinción), dado que esta técnica histológica impide la disolución de los lípidos. La estructura compleja de la mielina compacta sólo puede verse con el microscopio electrónico (**Fig. 3.4.27**).

Nota Las **vainas de mielina** están formadas por las células neuróglicas de cubierta:

- La mielina aísla los axones y posibilita una rápida conducción de los impulsos que parece que salta de un nódulo de Ranvier al siguiente ("conducción saltatoria de los impulsos").
- En el SNP la vaina de mielina es formada por las células de Schwann; en el SNC, por los oligodendrocitos.
- En los métodos de tinción estándar (p. ej., H-E), los lípidos se disuelven y desaparecen del tejido. Por consiguiente, sólo queda el resto proteico de la capa de mielina (el llamado esqueleto neuroqueratínico).

Células de Schwann no mielinizantes

Las células de Schwann no mielinizantes rodean varios axones (alrededor de 5-25) con una vaina neuróglica simple. Estos axones se denominan **axones amielínicos** (**Fig. 3.4.23**, **Fig. 3.4.28**, **Fig. 3.4.29**) dado que no tienen una vaina de mielina compacta ni nódulos de Ranvier.

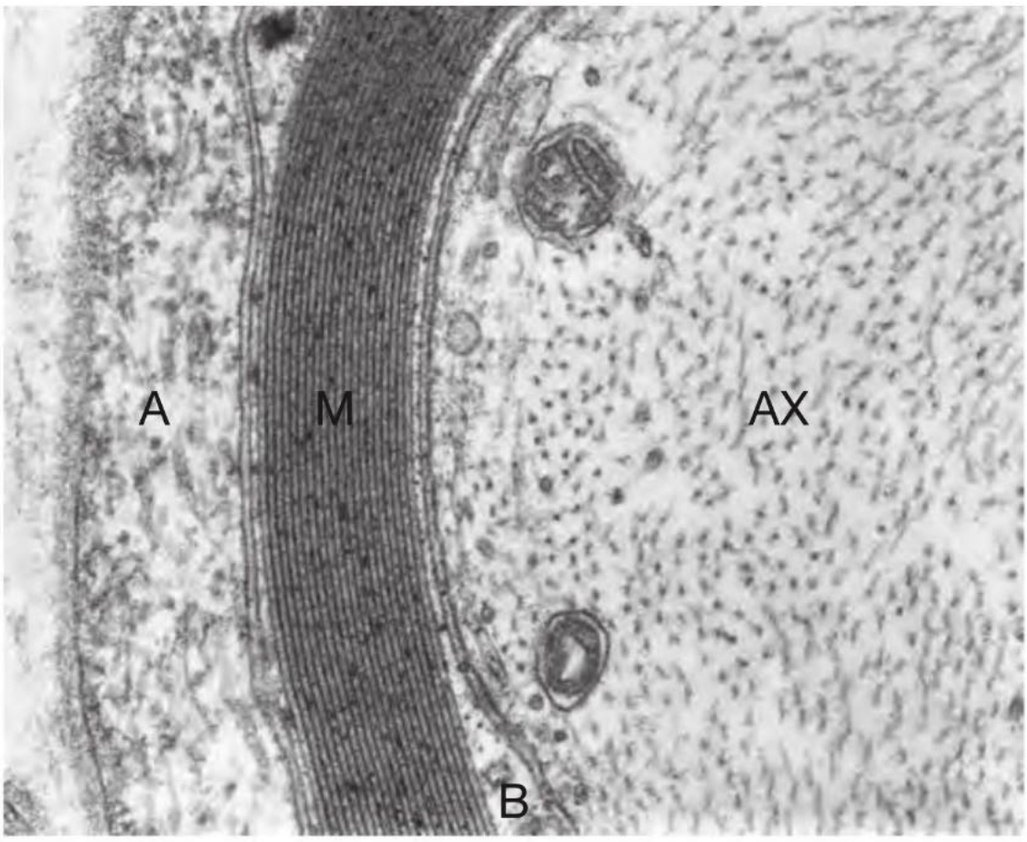

Fig. 3.4.27 La estructura laminar típica de la vaina de mielina (**M**) de un axón mielínico (**AX**) vista con el ME. **A** Capa externa de citoplasma de la célula de Schwann, **B** capa interna delgada de citoplasma de la célula de Schwann. Rata; 80.000 ×.

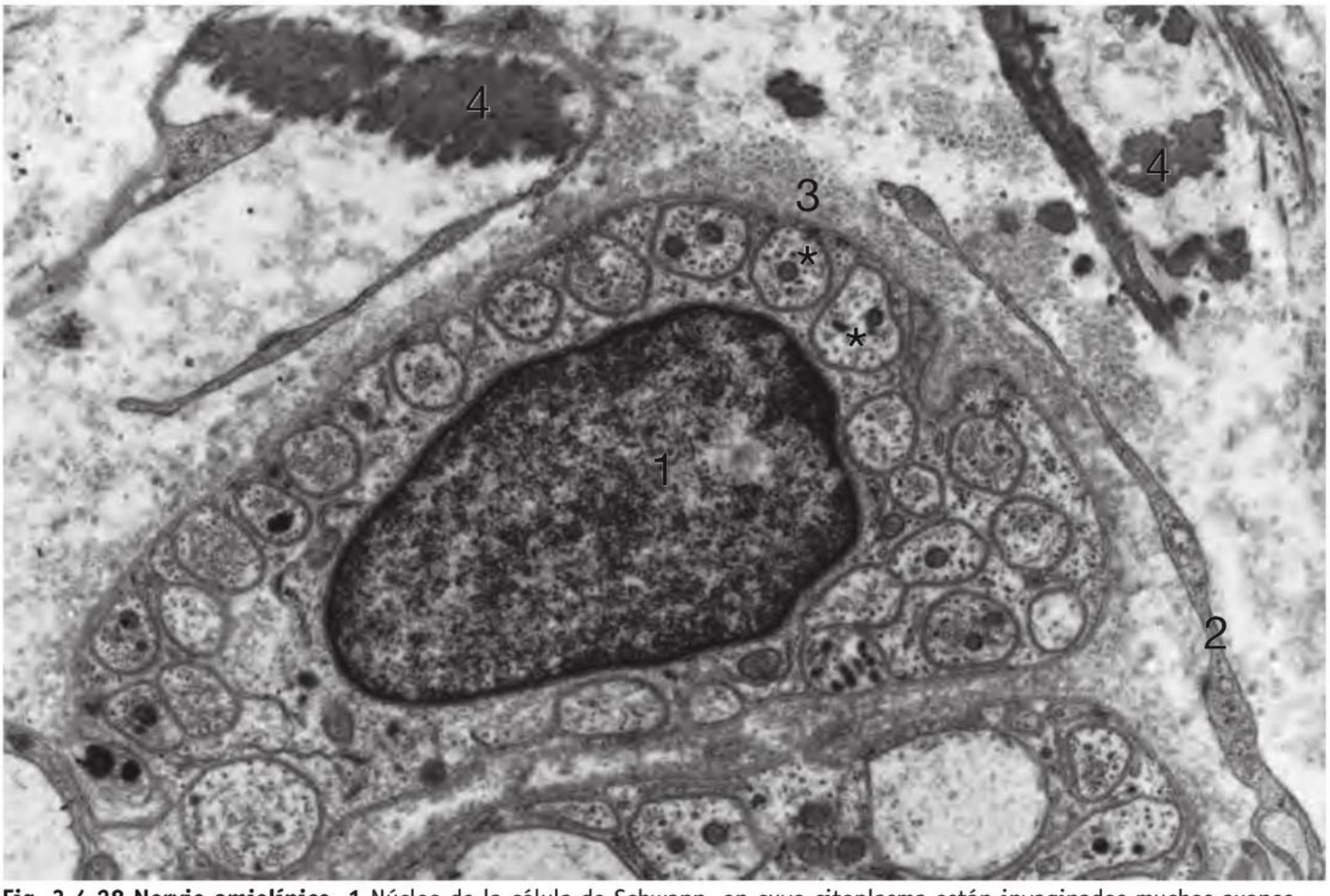

Fig. 3.4.28 Nervio amielínico. 1 Núcleo de la célula de Schwann, en cuyo citoplasma están invaginados muchos axones vegetativos (*). **2** Vaina perineural, aquí abierta; **3** fibrillas colágenas; **4** fibras elásticas. Submucosa del estómago, ser humano; 15.200 ×.

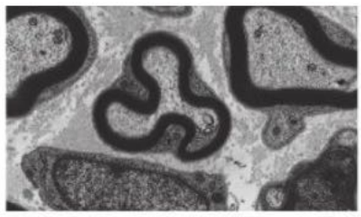

Fig. 3.4.29 Nervio pequeño.

Fig. 3.4.30 Fibra nerviosa amielínica.

Importancia funcional

La vaina neuróglica simple que forman las células de Schwann no mielinizantes nutre y protege el axón. La propagación de los impulsos ocurre en forma continua a lo largo del axolema.

Morfología

La vaina neuróglica simple también está compuesta por muchas células de Schwann ubicadas una a continuación de la otra. La célula de Schwann individual se extiende por unos 500 µm y está engranada en forma estrecha con la siguiente. De este modo se organiza un fascículo de axones que está rodeado por células de Schwann y, por afuera, por una lámina basal.

La relación exacta entre las células de Schwann y los axones amielínicos sólo puede verse con el microscopio electrónico. Los axones se sitúan en una corteza tubular formada por las células de Schwann (**Fig. 3.4.29**, **Fig. 3.4.30**). Siempre persiste un espacio extracelular estrecho entre la membrana axónica y la membrana de la célula de Schwann que también se comunica con la superficie. Esta hendidura, junto con las membranas limítrofes de la célula de Schwann, recibe le nombre de **mesaxón**.

Vainas neuróglicas del SNC

Los oligodendrocitos forman las vainas de mielina alrededor de los axones en el SNC. En la sustancia blanca se encuentran en gran cantidad. La vaina neuróglica sirve para acelerar la conducción axónica de los impulsos (conducción saltatoria de los impulsos) y para la nutrición del axón. La estructura y la función fundamentales de las vainas neuróglicas en el SNP y el SNC son semejantes, aunque hay algunas diferencias estructurales importantes (**Cuadro 3.4.5**).

Morfología

Los oligodendrocitos rodean con sus prolongaciones 10-50 axones. Los arrollamientos individuales están compuestos por mielina compacta y en ellos no se detectan incisuras de Schmidt-Lantermann. Entre el arrollamiento de un oligodendrocito y el siguiente hay nódulos de Ranvier. El axolema del nódulo, al igual que en el SNP, posee una gran densidad de canales de Na^+ dependientes del voltaje. En los nódulos con regularidad se encuentran pies astrocíticos que entran en contacto con el axón (SNP: lengüetas paranodales de las células de Schwann). Falta la lámina basal.

La composición proteica de la mielina en el SNC se diferencia de la del SNP; una proteína importante de la mielina central es la PLP ("proteolipid protein", proteína proteolipídica). Su función es unir las hojuelas externas de las membranas celulares superpuestas.

En la sustancia gris también transcurren axones centrales sin vaina de mielina. Estos axones se encuentran libres en el neurópilo y están rodeados por astrocitos. No existe una célula de la oligodendroglia que se corresponda con las células de Schwann no mielinizantes; en el SNC los astrocitos se encargan de esta función (nutrición axónica).

Correlación clínica Las **enfermedades desmielinizantes** se caracterizan por la lesión de la vaina de mielina. A este grupo de enfermedades pertenece, entre otras, la esclerosis múltiple. La esclerosis múltiple (EM) es una enfermedad autoinmunitaria en la que el sistema inmunitario ataca la mielina central. En la región del foco inflamatorio se produce la pérdida de la mielina (desmielinización), lo cual se asocia al principio con lentitud y luego con supresión de la conducción de los impulsos. El cuadro clínico es muy variable y depende de la región afectada. El líquido cefalorraquídeo de los pacientes afectados muestra alteraciones inflamatorias y en él se detectan anticuerpos contra la mielina.

Cuadro 3.4.5 Células neuróglicas de cubierta del sistema nervioso

Tipo celular	Oligodendrocitos	Células de Schwann
Sistema nervioso	SNC	SNP
Cantidad de los axones recubiertos	Alrededor de 10-50	1 (mielínico); alrededor de 5-25 (amielínicos)
Tipo de vaina neuróglica	Mielínica	Mielínica y amielínica
Particularidades morfológicas	Sin lámina basal, pies astrocíticos en la región de los nódulos de Ranvier, sin incisuras de Schmidt-Lantermann	Lámina basal; incisuras de Schmidt-Lantermann; prolongaciones paranodales en la región de los nódulos de Ranvier
Regeneración axónica	Inhiben la regeneración	Promueven la regeneración
Marcador molecular	Glucoproteína oligodendrocítica mielínica (MOG); proteína proteolipídica (PLP)	Proteína cero (P0); S100

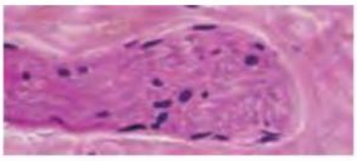

Fig. 3.4.31 Nervios vegetativos pequeños.

La **neuropatía de Charcot-Marie-Tooth**, un trastorno hereditario, es una enfermedad desmielinizante del SNP. En los pacientes afectados se comprueba una mutación del gen de la conexina 32, que es necesaria para la formación de las uniones de hendidura (p. ej., en las células de Schwann).

3.4.4 Nervios periféricos

Los nervios periféricos están compuestos por haces de fibras nerviosas mielínicas y amielínicas (**Fig. 3.4.29**, **Fig. 3.4.31**) cuyos somas neuronales se encuentran en el SNC o en ganglios. Sirven para la transmisión de informaciones desde la periferia hacia el SNC (aferencias) y desde el SNC o los ganglios vegetativos hacia la periferia (eferencias).
En los nervios periféricos hay axones, células neuróglicas (células de Schwann), tejido conjuntivo y vasos. Para la **identificación microscópica óptica** de las estructuras individuales se utilizan fijadores particulares (p. ej., para la detección de las vainas de mielina), tinciones especiales (p. ej., sales de osmio; **Fig. 3.4.24**) o métodos de preparación especiales (p. ej., los métodos en los que la obtención de la muestra se realiza por medio de disociación con agujas; el resultado es lo que los alemanes llaman "Zupfpräparat"). La estroma de tejido conjuntivo puede ponerse en evidencia mediante las tinciones estándar (H-E, Azan, van Gieson). Para la distinción de algunas estructuras (p. ej., axones mielínicos y amielínicos; **Fig. 3.4.29**) se requiere el ME.

Cubiertas de tejido conjuntivo de los nervios periféricos

Los nervios periféricos poseen **estructuras de tejido conjuntivo de organización jerárquica** que desde adentro hacia afuera reciben las denominaciones siguientes (**Fig. 3.4.32**, **Fig. 3.4.33**):
- endoneuro
- perineuro
- epineuro.

En el **Cuadro 3.4.6** se reseñan las características fundamentales de las cubiertas de tejido conjuntivo.

Endoneuro El endoneuro es un tejido conjuntivo reticular delicado que rodea las fibras nerviosas individuales y es

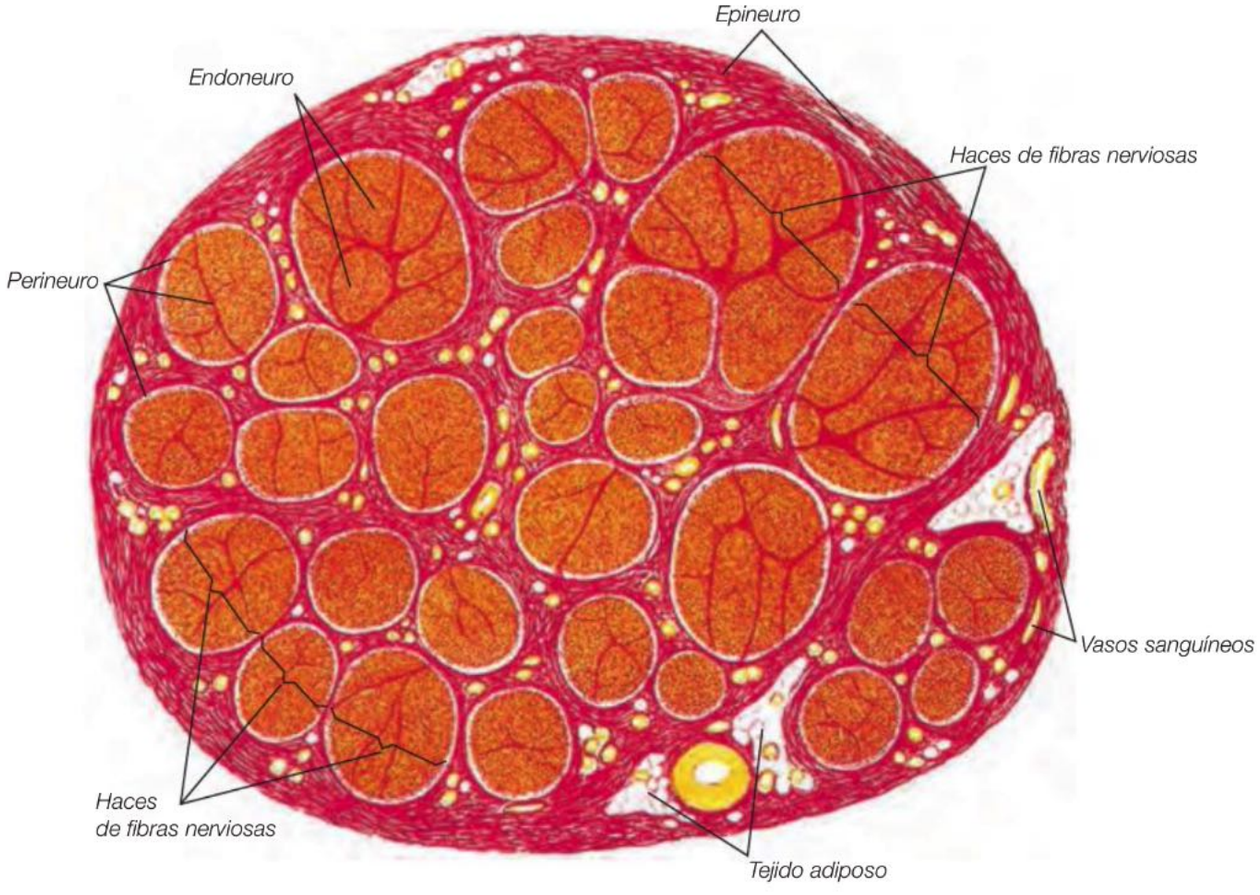

Fig. 3.4.32 Nervio periférico grande en corte transversal. Los axones se asocian en haces de tamaños diferentes. El axón individual y sus células de Schwann están rodeadas por una cubierta delicada de fibras colágenas (endoneuro). Los haces de fibras nerviosas, cuya cantidad puede alcanzar los centenares, están rodeados por el perineuro, el cual no sólo contiene fibras colágenas muy juntas sino también fibras elásticas. Por último, el epineuro une los haces rodeados por perineuro, los rodea en su conjunto y une el nervio a su entorno. Técnica de van Gieson; 15 ×. (De [1])

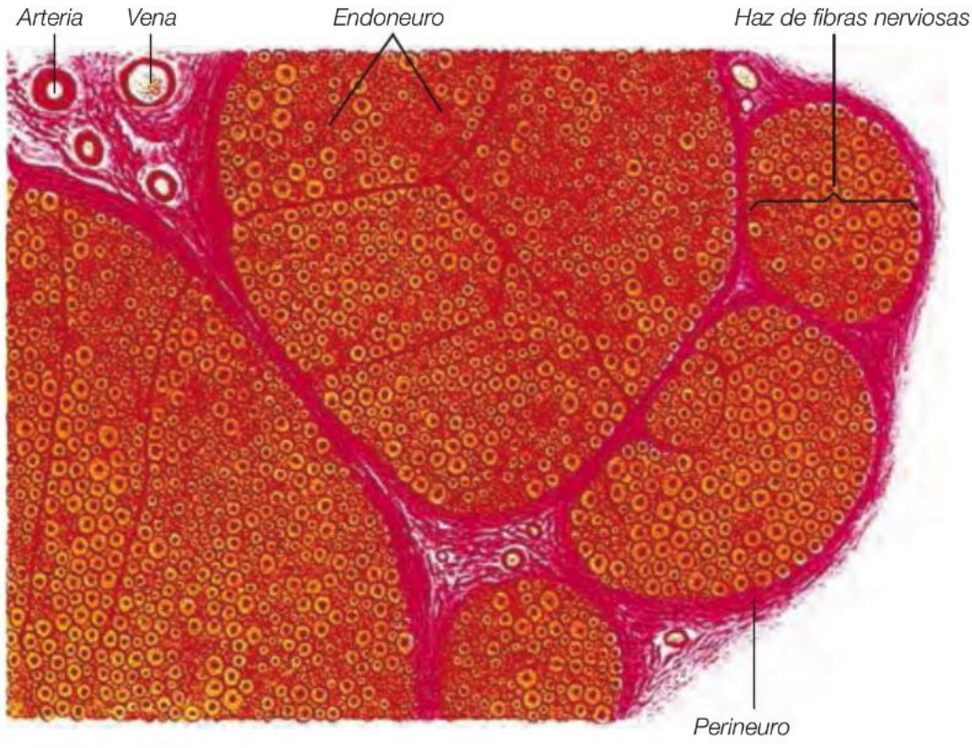

Fig. 3.4.33 Haces individuales de fibras nerviosas vistos con gran aumento. Los axones se identifican con claridad como siluetas redondeadas de diámetros diversos. Los cilindroejes bien teñidos se destacan francamente de la vaina de mielina clara a su alrededor. Hacia adentro, el perineuro está compuesto por las células aplanadas del epitelio perineural, unidas por medio de zonulae occludentes. El perineuro rodea los haces de fibras nerviosas; desde él pueden partir tabiques que subdividen adicionalmente el haz. Técnica de van Gieson; 50 ×. (De [1])

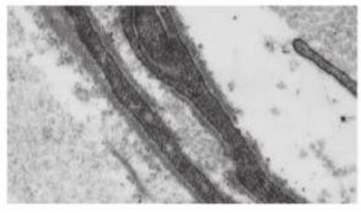

Fig. 3.4.34 Epitelio perineural bilaminar.

contiguo a la lámina basal de las células de Schwann. En este tejido conjuntivo hay fibroblastos, macrófagos, mastocitos y capilares. El líquido del espacio intercelular está en relación de continuidad con el líquido cefalorraquídeo del espacio subaracnoideo (**Cap. 3.4.7**); en el espacio intercelular se comprueba la circulación del líquido de proximal a distal. El medio iónico del espacio endoneural es decisivo para la excitabilidad eléctrica de los axones y es regulado por las células de Schwann. Los capilares proveen sustancias nutritivas al nervio. Al igual que en el SNC, poseen zonulae occludentes y aíslan de la sangre el tejido endoneural con las fibras nerviosas (barrera hematonerviosa).

Perineuro El perineuro reúne y recubre una cantidad variable (desde alrededor de 10 hasta algunos centenares) de fibras nerviosas rodeadas por endoneuro. El perineuro está compuesto por 2 capas:

- **porción fibrosa:** es externa y está formada por tejido conjuntivo denso. Sus fibras colágenas transcurren principalmente en espiral llana; hay fibras elásticas de distribución amplia.
- **porción epitelial (epitelio perineural):** esta capa interna consiste en una pocas células aplanadas parecidas a fibroblastos (**Fig. 3.4.34**). El epitelio perineural es un derivado de la leptomeninge (**Cap. 3.4.7**), está en continuidad con el neuroepitelio de la aracnoides y se encuentra limitado por una lámina basal, tanto por adentro como por afuera. Las células individuales del perineuro están unidas por zonulae occludentes. El epitelio perineural forma una barrera que se conoce con el nombre de **vaina perineural** y previene la entrada de moléculas grandes o toxinas en el espacio endoneural ubicado dentro del perineuro (compartimiento perineural).

Las fibras nerviosas transcurren levemente onduladas y describen una hélice dentro del perineuro, por lo cual es posible un alargamiento leve del nervio, por ejemplo, cuando se distiende una articulación.

Cuadro 3.4.6 Cubiertas de tejido conjuntivo de los nervios periféricos

Cubierta de tejido conjuntivo	Jerarquía	Tejido	Relación con las meninges
Endoneuro	Rodea axones individuales	Tejido conjuntivo reticular	Espacio intercelular unido al espacio subaracnoideo
Perineuro	Forma haces de axones	Porción fibrosa (tejido conjuntivo colágeno y elástico) y porción epitelial	Unión continua a la aracnoides y al neurotelio
Epineuro	Reúne muchos haces; cubierta externa	Tejido conjuntivo colágeno denso, fibras elásticas	Unión continua con la duramadre

Correlación clínica La vaina perineural es una barrera para los anestésicos locales. Sólo los anestésicos locales con una estructura molecular determinada (sustancias anfifílicas) pueden atravesarla.

Epineuro Varios haces de fibras nerviosas rodeados por perineuro se mantienen unidos entre sí y a su entorno por medio de un tejido conjuntivo denso que recibe el nombre de epineuro. Aquí, junto con colágeno en gran cantidad, también hay fibras elásticas gruesas. Los adipocitos no son infrecuentes y en las arteriolas y las vénulas del epineuro con frecuencia aparecen mastocitos. La organización de los componentes del tejido conjuntivo por un lado permite la torsión de los nervios en una cierta medida, mientras que por otro lado impide la sobredistensión y, en consecuencia, el desgarro de las fibras nerviosas.
En sentido proximal, el epineuro está en conexión con la duramadre del SNC. En sentido distal esta cubierta de tejido conjuntivo se torna cada vez más delgada. El perineuro es identificable incluso en la periferia lejana, pero se torna cada vez más delgado y hacia el extremo terminal del nervio se disgrega en células individuales aplanadas. En el final de la terminación nerviosa persiste sólo la cubierta de células de Schwann; en la región sináptica (**Cap. 3.4.5**) sólo se conserva su lámina basal.

Nota
- Endoneuro - rodea cada axón
- Perineuro - reúne los axones en fascículos
- Epineuro - reúne varios fascículos; es la cubierta externa del nervio

Clasificación de las fibras nerviosas periféricas

La clasificación de las fibras nerviosas periféricas tiene su fundamento sobre todo en el diámetro de la fibra y la velocidad de conducción correlacionada con él. El diámetro oscila entre 0,3 y 20 µm, mientras que la velocidad de conducción está entre 0,5 y 120 m/s. En las publicaciones especializadas se encuentran clasificaciones diferentes. Una clasificación útil comprende:

Fibras tipo A Las fibras tipo A poseen una vaina de mielina y su diámetro oscila entre 3 y 20 µm. Conducen los impulsos con una velocidad de 15-80 m/s. La mayor parte de las fibras pertenecen a este tipo. Se ha establecido una subclasificación adicional (Aα, Aβ, etc.) que no se comentará aquí.

Fibras tipo B Las fibras tipo B están provistas de una vaina de mielina delgada y su diámetro varía entre 2 y 3 µm. Conducen los impulsos con una velocidad de 2-10 m/s. Ubicación: nervios vegetativos preganglionares; aferencias viscerales.

Fibras tipo C Las fibras tipo C son amielínicas y tienen un diámetro de 0,5-1,5 µm. Conducen los impulsos con una velocidad de 0,25-1,5 m/s. Este tipo de fibra transmite, por ejemplo, las sensaciones dolorosas sordas. Ubicación: nervios vegetativos posganglionares; algunas aferencias cutáneas.

Regeneración en el sistema nervioso

Regeneración axónica

SNP Las lesiones graves pueden comprimir o cortar un nervio. Si se preserva la cubierta de tejido conjuntivo del nervio (p. ej., en la compresión) o se reconstruye mediante cirugía (sutura nerviosa), los axones en el nervio pueden regenerarse en el lapso de semanas o meses. Luego la función del nervio se restablece (en su mayor parte).
Las alteraciones histológicas que aparecen después de una lesión nerviosa afectan al axón seccionado (distal con respecto a la lesión), al muñón axónico proximal, al soma de la neurona lesionada y a la célula muscular desnervada:
- El **fragmento axónico distal** y la asociación de células de Schwann alrededor del axón se desintegran poco tiempo después de ocurrida la lesión (**degeneración walleriana**). Las células de Schwann proliferan y, junto con macrófagos inmigrados, al principio eliminan los detritos celulares. Luego se ubican una a continuación de la otra y forman largos cordones celulares (**bandas de Büngner**). Las bandas de Büngner están rodeadas por lámina basal y pueden considerarse una vaina endoneural primitiva a lo largo de la cual puede crecer un axón en proceso de regeneración.
- El **fragmento axónico proximal** también muestra alteraciones degenerativas en las inmediaciones de la lesión y se degrada en un segmento corto. Luego forma una gran cantidad de brotes axónicos, de los cuales por último uno se alarga y crece a lo largo de las bandas de Büngner hacia la región diana. Las células de Schwann fomentan este proceso con factores neurotróficos y citocinas.
- En el soma de la neurona se desintegran las granulaciones de Nissl (cromatólisis) y al final ocurre una hipertrofia (síntesis de proteínas para el crecimiento axónico). Se intensifica la expresión de genes asociados con el crecimiento (p. ej., proteína asociada con el crecimiento-43, "growth associated protein-43", GAP-43).
- En la **célula muscular desnervada**, la placa motora terminal se disuelve y los receptores de acetilcolina se distribuyen por el sarcolema. Si llega un axón en proceso de regeneración, en este sitio se forma una nueva placa motora terminal.

Con frecuencia, los axones en proceso de regeneración se conectan con células musculares nuevas, hasta el momento inervadas por otros axones. En consecuencia, el paciente debe aprender de nuevo a usar el músculo. Para esto es de gran importancia la plasticidad sináptica en el SNC (reorganización de los circuitos en el SNC; aprendizaje motor).

SNC En el SNC las lesiones de las neuronas y los axones ocurren, por ejemplo, por traumatismos, trastornos de la perfusión sanguínea o enfermedades inflamatorias. Sin embargo, en el SNC humano, los axones no pueden regenerarse, sólo pueden reorganizar sus conexiones. El **fracaso de la regeneración** se atribuye a moléculas que pueden inhibir el crecimiento axónico. Algunas de estas moléculas inhibidoras se encuentran en el tejido cicatrizal, otras son expresadas por los oligodendrocitos del SNC (p. ej., Nogo). Después de una lesión, los **procesos de reorganización** ocurren en el nivel de la red neuronal y son una expresión de la plasticidad neuronal: pueden formarse nuevas rami-

ficaciones axónicas (brotación axónica), el árbol dendrítico puede reorganizarse y las sinapsis pueden formarse de nuevo (sinaptogénesis reactiva).

Correlación clínica En la **rehabilitación** de pacientes con lesiones del SNC se aprovecha la capacidad de reorganización del SNC. Mediante ejercicios orientados se intensifican las funciones del sistema nervioso preservadas y se fomenta la formación de conexiones nuevas. Este proceso es arduo y exige del paciente ejercicios difíciles.

Nota
- **SNP:** la regeneración axónica es posible. Las células de Schwann fomentan la regeneración del axón lesionado hasta su región diana.
- **SNC:** la regeneración axónica *no* es posible. Las moléculas en la región de la cicatriz y la oligodendroglia inhiben la regeneración. Pero el SNC reacciona ante las lesiones con una reorganización de las redes neuronales (plasticidad). Con ello se compensan pérdidas funcionales pequeñas.

Regeneración neuronal (neurogénesis)

Las lesiones y las enfermedades del SNC pueden conducir a la muerte de las neuronas. Durante muchos años se creyó que el SNC adulto ya no podía remplazar por neoformación neuronal (neurogénesis) estas neuronas muertas. Sin embargo, entre tanto se ha detectado neurogénesis en 2 regiones del cerebro del adulto: el giro dentado del hipocampo y la zona subventricular (ventrículo lateral). Después de las lesiones encefálicas la neurogénesis en estas regiones se intensifica. No obstante, la cantidad de neuronas neoformadas es demasiado reducida para poder remplazar las células perdidas. A pesar de todo, mediante un mejor conocimiento de la neurogénesis en los niveles celular y molecular, se espera poder desarrollar nuevas estrategias terapéuticas (p. ej., trasplante de células madre neuronales) para lograr la regeneración de neuronas.

3.4.5 Sinapsis

Las neuronas pueden transmitir estímulos a otras células (neuronas, células sensoriales, células musculares, células glandulares). La transmisión ocurre en sitios de contacto especializados, las sinapsis (gr. *syn*, con; gr. *haptein*, asir, sujetar, agarrar).
Se distinguen 2 formas de sinapsis básicamente diferentes:
- sinapsis eléctricas
- sinapsis químicas.

Además, al igual que las neuronas, las sinapsis pueden clasificarse de acuerdo con otros criterios estructurales y funcionales diversos:
- ubicación (sinapsis espinosas, axodendríticas, axosomáticas, axoaxónicas, dendrodendríticas)
- ultraestructura (simétricas, asimétricas)
- función (excitadoras, inhibidoras)
- neurotransmisor (p. ej., glutamatérgicas, GABAérgicas, Cuadro 3.4.7).

Sinapsis eléctricas

Importancia Las sinapsis eléctricas son regiones de contacto entre neuronas. En los sitios de contacto se encuentran uniones de hendidura (nexos, **Cap. 2.1.7**) que son permeables para muchas moléculas pequeñas (p. ej., iones, segundos mensajeros y proteínas de bajo peso molecular). Mediante las uniones de hendidura 2 neuronas se acoplan funcionalmente entre sí en forma estrecha. Reaccionan de modo rápido y sincrónico ante una activación. Los estímulos pueden transmitirse en ambas direcciones (transmisión bidireccional de los impulsos).

Detección Las uniones de hendidura entre las neuronas aparecen con regularidad en el SNC pero son mucho menos frecuentes que las sinapsis químicas. Para detectar las uniones de hendidura pueden realizarse experimentos en los que se pincha una neurona con una pipeta de vidrio muy delgada y se llena con un colorante hidrosoluble de bajo peso molecular. El colorante puede difundirse a través de los nexos e identificar las neuronas unidas a través de ellos. Este efecto también se denomina acoplamiento tintorial.

Sinapsis químicas

Las sinapsis químicas son sitios de contacto especializados en los cuales, a través de un mensajero químico (neurotransmisor), un impulso eléctrico se transmite de una neurona a una célula diana conectada a continuación. El mensajero químico se une a receptores de la célula diana y allí desencadena un efecto.

Morfología

Sinapsis típicas

El prototipo de las sinapsis, o sea, las sinapsis entre 2 neuronas (Fig. 3.4.35a-c), está compuesto por:
- un componente presináptico (terminación axónica con la membrana presináptica)
- una hendidura sináptica (20-30 nm)
- un componente postsináptico (espina, dendrita, soma o segmento axónico inicial con la membrana postsináptica).

Componente presináptico En el componente presináptico (terminación axónica, botón) se encuentran muchas vesículas de alrededor de 30-40 nm de diámetro que contienen neurotransmisores (**Fig. 3.4.35**, **Fig. 3.4.36**). Las vesículas son abundantes en particular en las inmediaciones de la membrana presináptica. Bajo esta membrana hay una región condensada de material electrodenso que está compuesto por una red de proteínas presinápticas especializadas. Estas proteínas son necesarias para la fusión de las vesículas sinápticas con la membrana y, por ende, para la liberación de los neurotransmisores.

Hendidura sináptica En la hendidura sináptica se encuentra un material electrodenso consistente, entre otras cosas, en proteínas presinápticas y postsinápticas que se extienden a través de la hendidura y fijan el botón presináptico a la membrana postsináptica (p. ej., puentes EphR-efrina y neuroligina-neurexina). En esta región también hay moléculas de adhesión celular.

Membrana postsináptica En la membrana postsináptica están los receptores de los neurotransmisores. Bajo la membrana hay una región condensada con una compleja red proteica. Las proteínas de la región condensada postsináptica están en conexión por un lado con los receptores y

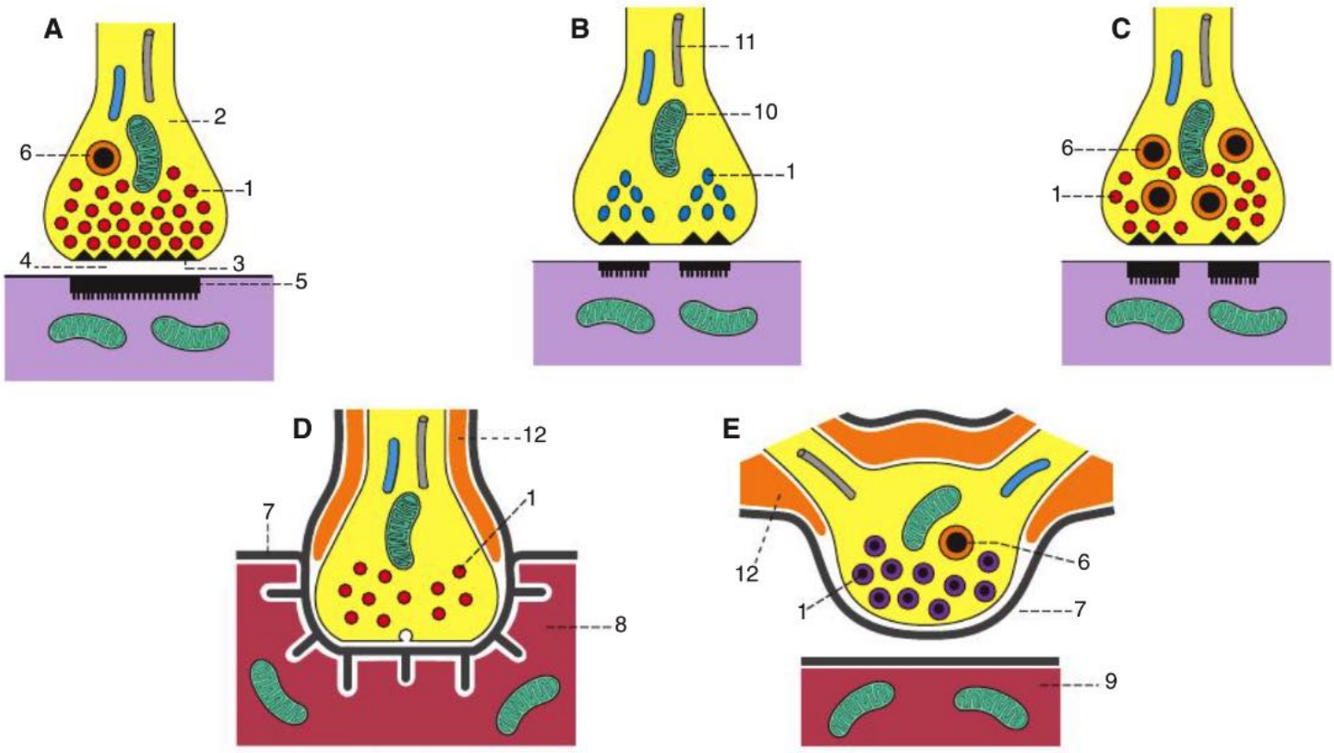

Fig. 3.4.35 Tipos de sinapsis (representación esquemática). **a:** sinapsis excitadora, Gray tipo I (densidad postsináptica ancha, asimétrica). **b:** sinapsis inhibidora, Gray tipo II (densidad postsináptica estrecha, simétrica). **c:** sinapsis peptidérgica. **d:** sinapsis neuromuscular (placa motora terminal). **e:** sinapsis de una neurona vegetativa aminérgica en las inmediaciones de una célula muscular lisa; esta sinapsis corresponde a una dilatación (varicosidad) de la fibra nerviosa (sinapsis "en passant"). (**1**) Vesículas sinápticas de formas diversas con sustancias neurotransmisoras diferentes; (**2**) terminación nerviosa presináptica expandida en forma de bulbo; (**3**) membrana presináptica con densidades; (**4**) hendidura sináptica; (**5**) membrana postsináptica con densidades; (**6**) gránulos con péptidos; (**7**) lámina basal; (**8**) célula muscular esquelética; (**9**) célula muscular lisa; (**10**) mitocondria; (**11**) microtúbulos. En la periferia (d, e) las terminaciones nerviosas están cubiertas hasta la región sináptica por expansiones de las células de Schwann (**12**), las cuales por su parte poseen una lámina basal. (De [1])

por el otro con el citoesqueleto y pueden fijar los receptores de la membrana postsináptica. Además, pueden influir sobre la distribución espacial, la densidad y la sensibilidad de los receptores postsinápticos.

La estructura de las sinapsis especiales puede ser diferente de la del prototipo descrito aquí (compárese en la **Fig. 3.4.35d, e**)

Sinapsis química tripartita

Mientras tanto, se ha descubierto que los astrocitos contiguos tienen un efecto decisivo sobre la transmisión sináptica. En consecuencia, la sinapsis también puede considerarse una estructura tripartita:

- componente presináptico (terminación axónica)
- componente postsináptico (espina, dendrita, soma)
- prolongación astrocítica.

Los **astrocitos** no sólo aíslan la sinapsis sino también eliminan el glutamato de la hendidura sináptica y pueden actuar sobre la neurona mediante la liberación de moléculas de señal. Por su parte, la actividad neuronal influye sobre ellos. La actividad neuronal intensa aumenta la concentración de calcio intracelular en los astrocitos y libera sustancias neuromoduladoras (p. ej., ATP).

Neurotransmisión

Componente presináptico

Fusión de las vesículas Si un potencial de acción llega a un botón presináptico, en la membrana del botón se abren canales de calcio dependientes de voltaje. El calcio extracelular entra masivamente en el botón y a continuación causa la fusión de las vesículas sinápticas con la membrana presináptica. Poco antes de esta fusión se forma un gran complejo proteico (**complejo SNARE**) entre las vesículas y la membrana presináptica; una parte de sus proteínas está en la membrana de las vesículas mientras que la otra parte se encuentra en la membrana presináptica contigua. El complejo SNARE es activado por la sinaptotagmina (sensor de calcio) y desencadena la fusión. Surge una vesícula fusionada que en la microscopia electrónica se identifica como lo que se denomina una estructura en omega.

En cada vesícula sináptica hay una cantidad determinada (*quantum* o cuanto) de neurotransmisor (7.000-10.000 moléculas). Los potenciales de acción pueden conducir a la liberación de neurotransmisor desde 500 vesículas sinápticas, como máximo.

Reciclaje de las vesículas Después de la exocitosis, la membrana de la vesícula adquiere una cubierta de la proteína clatrina y se devuelve al citoplasma por medio de endocitosis ("reciclaje vesicular"). Al poco tiempo se forma una nueva vesícula sináptica repleta de neurotransmisor y capaz de fusionarse con la membrana.

Los mecanismos moleculares de la fusión y el reciclaje vesiculares no sólo se desarrollan en las neuronas. Hay grandes semejanzas con procesos similares que ocurren en otros tipos celulares. En esos casos también se encuentran, por

Cuadro 3.4.7 Fundamentos de neurotransmisores/neuromoduladores

Neurotransmisor	Principales ubicaciones de las neuronas	Receptores (sin subtipos)	Acción sobre la neurona postsináptica
Acetilcolina	Axones parasimpáticos posganglionares en el sistema nervioso vegetativo	Receptores muscarínicos	Excitación/inhibición
	Ganglios vegetativos	Receptores nicotínicos	Excitación
	Motoneuronas	Receptores nicotínicos (placa motora terminal)	Excitación
Glutamato	SNC (p. ej., células piramidales) y SNP (una parte de las aferencias). Neurotransmisor excitador más frecuente del SNC.	Receptores ionótropos (AMPA; NMDA)	Excitación
		Receptores metabolótropos	Funciones biológicas diversas (transducción de señales)
GABA	SNC (p. ej., interneuronas)	Receptores GABA A ionótropos Receptores GABA B metabolótropos	Inhibición; es el neurotransmisor inhibidor más importante del SNC
Glicina	Médula espinal, tronco del encéfalo (p. ej., interneuronas)	Receptores de glicina	Inhibición; es el neurotransmisor inhibidor más importante de la médula espinal
Sustancia P	Fibras del dolor en la médula espinal, SNC	Receptores de neurocinina 1	Excitación
Serotonina	SNC (núcleos del rafe)	Receptores de 5-hidroxitriptamina	Excitación/inhibición
Dopamina	SNC (sustancia negra)	Receptores de dopamina	Excitación/inhibición
Noradrenalina	SNC y SNP; neurotransmisor poganglionar del simpático	•Receptores α •Receptores β	Excitación/inhibición

ejemplo, complejos SNARE que regulan la fusión de vesículas intracelulares con membranas.

Neurotransmisores y hendidura sináptica

Transmisores, cotransmisores y moduladores Los neurotransmisores son mensajeros químicos que se liberan de vesículas presinápticas, se difunden hacia la membrana postsináptica en alrededor de 0,1 ms y allí se unen a receptores específicos para el neurotransmisor en cuestión. Además del "neurotransmisor principal", las terminaciones axónicas liberan una serie completa de otras sustancias con actividad biológica (p. ej., ATP, sustancia P). Estas sustancias pueden ejercer influencia sobre la neurotransmisión sináptica. Si se liberan junto con el neurotransmisor principal, entonces se denominan "cotransmisores". Con el nombre de neuromoduladores se designan sustancias comunes que pueden afectar la transmisión sináptica. La cantidad de neuromoduladores es relativamente grande y sus acciones biológicas todavía no se conocen bien.

Nota Las sinapsis se denominan según el neurotransmisor utilizado (p. ej., "sinapsis colinérgica" en el caso de la acetilcolina).

Clasificación Los neurotransmisores, los cotransmisores y los neuromoduladores (**Cuadro 3.4.7**) pueden subdividirse en varios grupos según las características bioquímicas:

- Acetilcolina
- Aminoácidos y derivados de aminoácidos (glutamato, aspartato, glicina, ácido γ-aminobutírico [GABA])
- Monoaminas (serotonina, dopamina, noradrenalina, histamina)
- Neuropéptidos (sustancia P, neuropéptido Y, vasopresina, somatostatina, entre muchos otros)
- Purinas (adenosina y adenosina fosfato)
- Lípidos (endocanabinoides)
- Gases (NO).

Acciones La acción de los neurotransmisores y los neuromoduladores sobre la neurona postsináptica depende de los receptores postsinápticos. Si 2 células tienen receptores diferentes para un neurotransmisor determinado, el efecto biológico desencadenado puede ser distinto, a veces incluso opuesto. Por ejemplo, la acetilcolina puede tener acción excitadora (a través de los receptores m_1) o inhibidora (a través de los receptores m_2). Los neurotransmisores y los neuromoduladores no sólo influyen sobre la excitabilidad de la

neurona postsináptica, sino que a través de vías de transmisión de señales metabolótropas y cascadas de segundos mensajeros pueden regular muchos procesos celulares, por ejemplo, a través de una fosforilación proteica, pueden alterar localmente la sinapsis o modificar la expresión génica.

Correlación clínica Hay muchos **medicamentos** para el tratamiento de las enfermedades neurológicas y psiquiátricas metabolismo de los neurotransmisores. Por ejemplo, los tranquilizantes del grupo del diazepán y los barbitúricos interaccionan con receptores de GABA-A e intensifican su acción inhibidora. Así disminuyen el nivel de actividad de las neuronas y tienen acción "tranquilizante" o "sedante".
En la **enfermedad de Parkinson** se degeneran las neuronas dopaminérgicas en la porción compacta de la sustancia negra del mesencéfalo y sobreviene una deficiencia de dopamina en el SNC. Esto conduce en los pacientes a un aumento patológico del tono (rigidez) y a la falta de movimiento (acinesia). La administración de L-DOPA, precursor de la dopamina, puede mejorar los síntomas durante un tiempo determinado.

Degradación El neurotransmisor liberado se elimina de la hendidura sináptica porque es captado por la región presináptica o las células neuróglicas contiguas luego de su degradación. La eliminación rápida de los neurotransmisores es decisiva para la cinética de la transmisión sináptica de señales.

Región postsináptica

Los receptores para neurotransmisores (**Cuadro 3.4.7**) en la membrana postsináptica son, en parte, canales iónicos y, en parte, proteínas transmembrana. Los canales iónicos se abren por la unión de una molécula de neurotransmisor (receptores ionótropos), mientras que las proteínas transmembrana (p. ej., receptores acoplados a proteínas G o a enzimas) desencadenan una cascada intracelular de señales (receptores metabolótropos).

Factores neurotróficos

Las neuronas y las células neuróglicas pueden secretar factores neurotróficos. A este grupo de mensajeros químicos pertenecen, por ejemplo, las neurotrofinas (NGF, BDNF, NT-3) y muchas citocinas (CNTF, LIF).

Función Durante el desarrollo embrionario los factores neurotróficos regulan la proliferación, la diferenciación y la orientación hacia las dianas de las neuronas y las células neuróglicas. En el encéfalo y la médula espinal maduros participan en la neurogénesis adulta (**Cap. 3.4.4**), la plasticidad sináptica (véase más adelante), los procesos de envejecimiento y las lesiones del SNC.

Mecanismo de acción Los factores neurotróficos con frecuencia actúan a través de ciertos receptores acoplados a enzimas, los receptores de tirosina cinasa. Estos receptores transfieren restos de fosfato a los grupos OH de restos de tirosina. Esto inicia una cascada intracelular de señales que desencadena cambios biológicos de las células a largo plazo por modificaciones de la expresión génica.

Sinapsis centrales

La mayor parte de las sinapsis se encuentran en el SNC, donde con una neurona pueden establecerse desde unas pocas sinapsis hasta un cuarto de millón (células de Purkinje del cerebelo).
De acuerdo con la estructura y la función se distinguen 2 grupos:

- **sinapsis asimétricas (tipo I de Gray):** con una hendidura sináptica amplia (de hasta 30 nm de ancho) y una densidad postsináptica gruesa; en general son excitadoras.
- **sinapsis simétricas (tipo II de Gray):** con una hendidura sináptica más estrecha y una densidad postsináptica delgada (por ello semejante a la región presináptica, es decir, "simétrica"); en general son inhibidoras.

En cuanto a los tipos, las más comunes son las sinapsis axodendríticas. Según dónde terminen se distinguen las sinapsis espinosas y las sinapsis de tallo dendrítico.

Sinapsis espinosas

Las sinapsis espinosas son las sinapsis más comunes en el sistema nervioso. Casi todas las neuronas excitadoras glutamatérgicas (alrededor del 80-90% de las neuronas del SNC) poseen espinas dendríticas que actúan como estructuras diana para axones aferentes.

Espinas dendríticas Las espinas dendríticas son pequeñas evaginaciones de las dendritas. Miden alrededor de 1 µm de largo y a menudo poseen "forma de seta" con un pedículo delgado y una cabeza un poco más grande (**Fig. 3.4.4**, **Fig. 3.4.5**, **Fig. 3.4.36**). Contienen filamentos de actina que en el pedículo se agrupan en un haz y en la cabeza forman una red densa en conexión con la condensación postsináptica. Mediante la polimerización de los filamentos de actina las espinas pueden cambiar su forma y su longitud en cuestión de segundos (véase más adelante, plasticidad sináptica). En algunas espinas se encuentra un **aparato espinoso**, un orgánulo formado por cisternas apiladas del retículo endoplasmático liso. Se supone que el aparato espinoso es el depósito local de calcio de las espinas. En la base del pedículo de las espinas con frecuencia hay ribosomas que se requieren para la síntesis proteica local en el ámbito de la plasticidad sináptica.

Morfología Las sinapsis espinosas (**Fig. 3.4.36**) son sinapsis típicas. La terminación presináptica contiene vesículas (30-40 nm) con neurotransmisor. La membrana presináptica está parcialmente engrosada. Allí las vesículas pueden fusionarse con la membrana presináptica y liberar el neurotransmisor en la hendidura sináptica (zona activa). La hendidura sináptica (20-30 nm) contiene puentes proteicos que unen las membranas presináptica y postsináptica. Bajo la membrana postsináptica (sobre todo en la cabeza de las espinas) se encuentra una ancha región condensada compuesta por una red compleja de proteínas. Esta red fija los receptores en la membrana y cumple funciones en la transducción de señales. Con regularidad se detectan prolongaciones astrocíticas en el entorno inmediato de la hendidura sináptica (sinapsis tripartita).

Función La sinapsis en la cabeza de una espina es una sinapsis excitadora asimétrica (tipo I de Gray). Por lo general, el neurotransmisor es glutamato. Activa receptores de glutamato ionótropos (receptores de AMPA) de la membrana postsináptica y de esta manera desencadena una despolarización. Las prolongaciones astrocíticas intervienen en la rápida eliminación del glutamato de la hendidu-

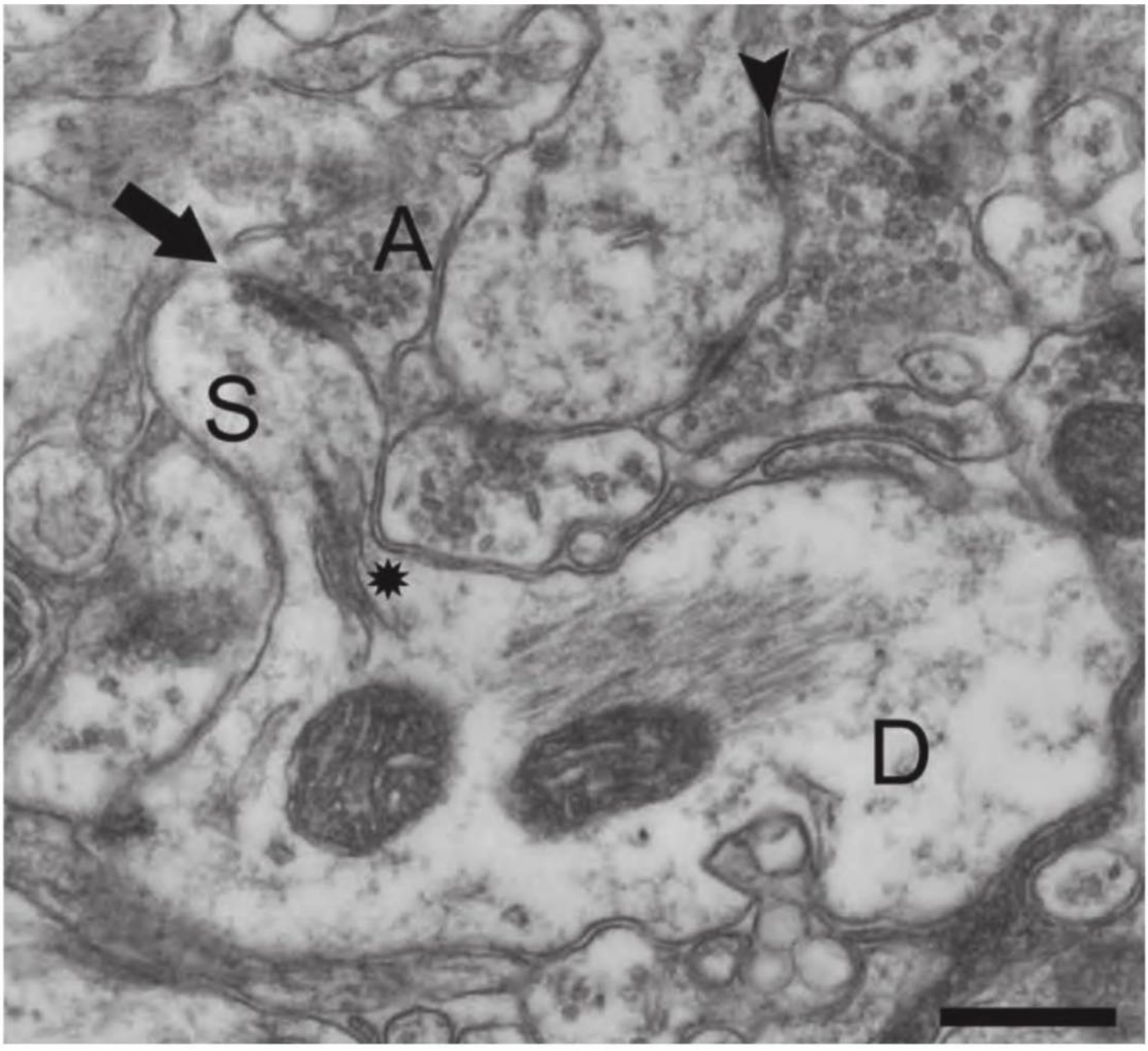

Fig. 3.4.36 Sinapsis espinosa vista con el ME. Una dendrita (**D**) emite una proyección "fungiforme" (espina, **S**). En la cabeza de la espina hay una sinapsis asimétrica (→). En el componente presináptico, la región del botón axónico (**A**), se identifica una gran cantidad de vesículas sinápticas. En el componente postsináptico, es decir, la región de la espina dendrítica, se encuentra un engrosamiento característico de la membrana postsináptica. En el interior de la espina hay un aparato espinoso (*). Además, en el neurópilo circundante pueden identificarse otras sinapsis. La punta de flecha (►) señala una sinapsis simétrica. Giro dentado, ratón; barra horizontal de referencia: 0,5 µm.

ra sináptica. En el pedículo de la espina a veces se encuentran sinapsis inhibidoras simétricas (tipo II de Gray) que, según se cree, pueden regular la conducción de señales excitadoras ya a la altura de la espina.

Sinapsis de tallo dendrítico y sinapsis somáticas

En los tallos dendríticos y en los somas neuronales también se encuentran sinapsis (**Fig. 3.4.37**). Asimismo, son sinapsis típicas y aparecen especializaciones sinápticas tanto asimétricas (excitadoras) como simétricas (inhibidoras). Estas últimas utilizan GABA o glicina como neurotransmisor inhibidor.

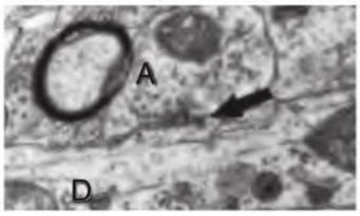

Fig. 3.4.37 Sinapsis de tallo dendrítico.

Placa motora terminal

El axón de una motoneurona α (axón motor) se ramifica en la periferia del cuerpo y con sus terminaciones inerva varias células musculares esqueléticas. El sitio de contacto entre la terminación de la fibra nerviosa motora y la célula muscular esquelética recibe el nombre de **placa motora terminal** (unión neuromuscular). Es una sinapsis química que utiliza acetilcolina como neurotransmisor.

Una sola motoneurona α puede inervar varios miles de fibras musculares. Sin embargo, cada fibra muscular está inervada sólo por una motoneurona α. Una motoneurona α

y la totalidad de las fibras musculares inervadas por ella reciben el nombre de **unidad motora**. Las unidades motoras son de tamaños diversos (desde unas pocas fibras musculares hasta varios miles; **Cap. 3.3**).

Desarrollo

Durante el desarrollo, los axones motores en crecimiento secretan la molécula **agrina**. Si alcanza una fibra muscular, la agrina se une al receptor de tirosina cinasa **MuSK** (*mus*cle-*s*pecific *k*inase, cinasa específica de músculo), que a través de diversas vías de transmisión de señales recluta receptores de acetilcolina y forma una placa motora terminal bajo la terminación axónica.

Nota La placa motora terminal es una de las sinapsis más grandes del sistema nervioso y tiene una morfología muy característica. Suele estar subdividida en regiones diferentes y se extiende por 10-20 sarcómeros.

Morfología

Terminación axónica La terminación axónica se hunde en una fosa o un surco de forma irregular en la superficie de la célula muscular (**Fig. 3.4.38**, **Fig. 3.4.39**). La terminación está cubierta por una célula de Schwann, que a esta altura ya no forma una vaina de mielina. El botón presináptico contiene mitocondrias y vesículas sinápticas con acetilcolina. La enzima que sintetiza la acetilcolina es la colina acetiltransferasa (ChAT).

Hendidura sináptica La terminación nerviosa y la célula muscular están separadas por una hendidura sináptica de 50-100 nm de ancho. En esta hendidura hay una lámina basal común sintetizada por la célula muscular y la célula de Schwann que acompaña al axón. La terminación axónica presináptica está unida a la membrana postsináptica a través de puentes proteicos que atraviesan la hendidura sináptica.

Membrana postsináptica La membrana postsináptica de la célula muscular en la región de la placa motora terminal se encuentra muy plegada (**Fig. 3.4.38**, **Fig. 3.4.39**). De su plegamiento es corresponsable la proteína distrofina. En la membrana postsináptica hay hasta 10.000 receptores de acetilcolina/μm^2, que pertenecen al grupo de los receptores colinérgicos nicotínicos (receptores ionótropos).

Función

Un potencial de acción que llega a la terminación axónica abre canales de Ca^{2+} dependientes de voltaje. El Ca^{2+} entra masivamente en la terminación axónica y varios centenares de vesículas sinápticas se fusionan con la membrana presináptica. Se libera acetilcolina que se une a los receptores colinérgicos postsinápticos. Los receptores colinérgicos son canales iónicos que se abren mediante la unión de la acetilcolina y permiten la entrada de Na^+ en la célula y la salida de K^+ de ella. Esto conduce a la despolarización postsináptica. Mediante la enzima **acetilcolinesterasa**, que está en la región de la lámina basal, la acetilcolina se escinde con mucha rapidez y, por ende, se inactiva. La colina es captada otra vez por el botón y se reutiliza para la síntesis de una nueva molécula de acetilcolina.

La despolarización postsináptica se expande a lo largo y lo ancho de la membrana de la fibra muscular hasta introducirse en los túbulos T. Allí, a través de los receptores de dihidropiridina y rianodina, desencadena la liberación de Ca^{2+} del retículo sarcoplasmático longitudinal (**Cap. 3.3**).

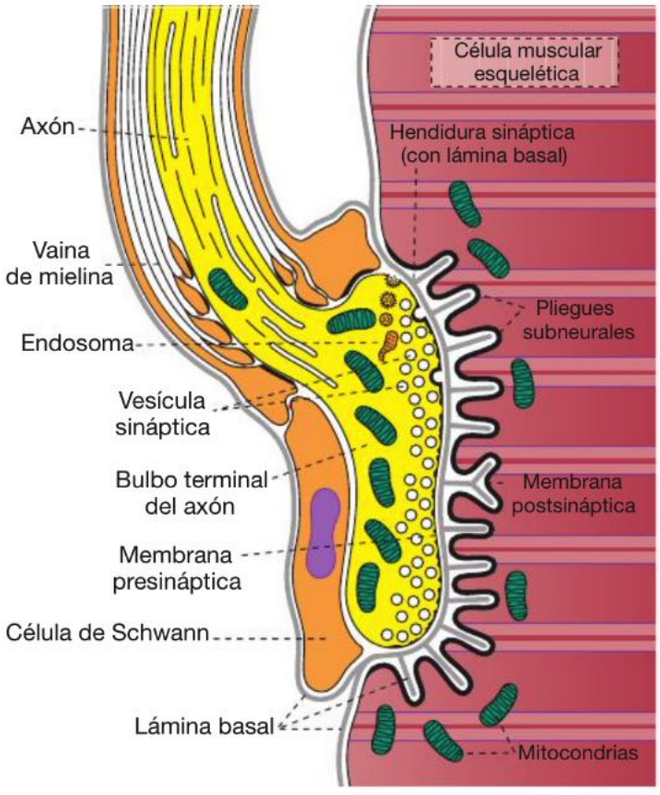

Fig. 3.4.39 Placa motora terminal (representación esquemática).

Nota La placa motora terminal (unión neuromuscular) es la sinapsis entre la terminación axónica de una motoneurona α y una célula muscular esquelética. Utiliza acetilcolina como neurotransmisor y el componente postsináptico tiene receptores colinérgicos nicotínicos.

Correlación clínica Los numerosos componentes distintos de las motoneuronas y las placas motoras terminales son el objetivo de los **venenos biológicos** que se desarrollaron con fines de ataque o de defensa en los conflictos bélicos. Otros ejemplos son los venenos de serpientes, escorpiones y caracoles marinos, el veneno del acónito y las toxinas bacterianas.

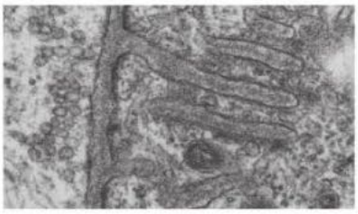

Fig. 3.4.38 Placa motora terminal.

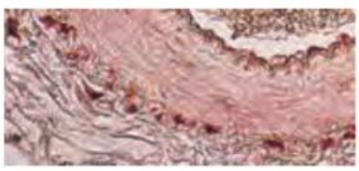

Fig. 3.4.40 Inervación de una arteria muscular.

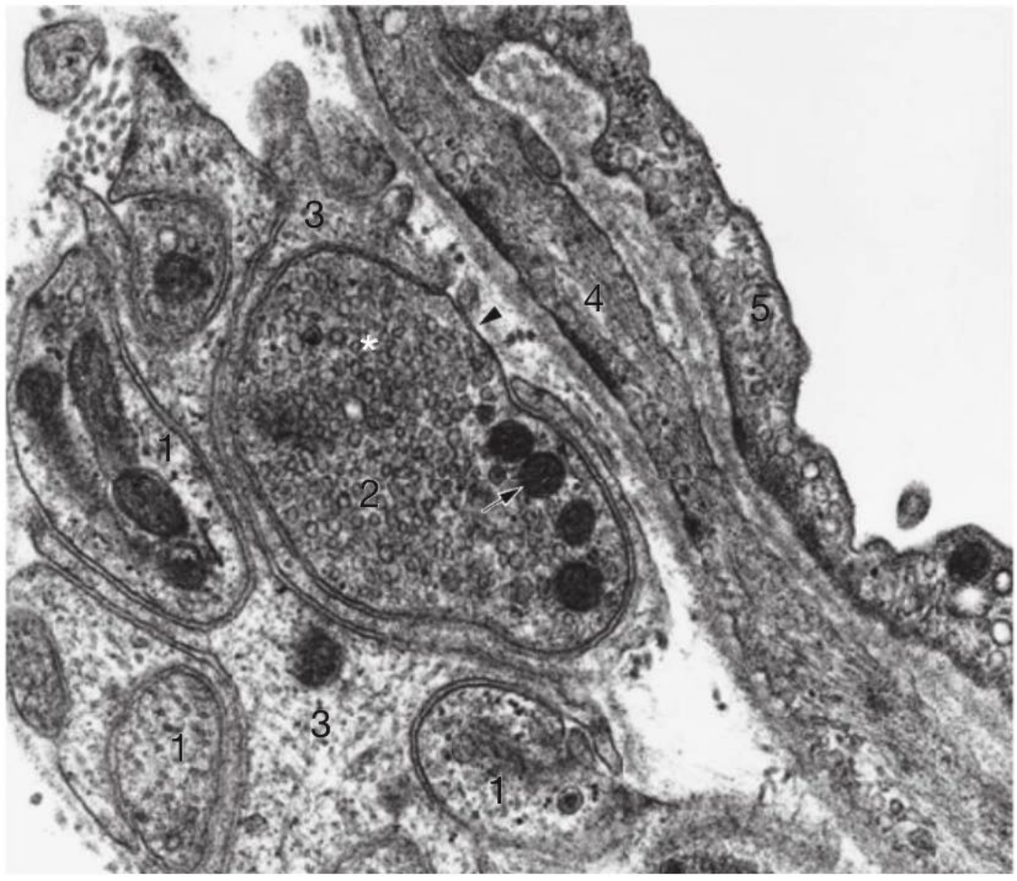

Fig. 3.4.41 Fibra nerviosa periférica vegetativa (1) y varicosidad (2) cerca de la pared muscular lisa de una vena. La varicosidad contiene gran cantidad de vesículas sinápticas (*) y mitocondrias pequeñas (→). **3** Laminillas citoplasmáticas de la célula de Schwann. Las laminillas faltan en la región del contacto funcional (▶) entre la varicosidad y la célula muscular (**4**). **5** Endotelio de la vena. Inmediaciones de la glándula tiroides, rata; 50.000 ×.

En la medicina también se interviene de manera selectiva en la transmisión de señales a la altura de la placa motora terminal. Así, por lo general es indispensable bloquear la actividad muscular durante una operación (**relajación muscular**; indispensable para la respiración asistida y la laxitud muscular durante la cirugía). Los relajantes musculares que se utilizan en la actualidad son derivados del veneno de las flechas de los aborígenes suramericanos, el **curare**. Esta sustancia bloquea en forma competitiva los receptores colinérgicos nicotínicos de la placa motora terminal. Puede ser antagonizado por un aumento de la concentración de acetilcolina en la hendidura sináptica (p. ej., mediante la administración de inhibidores de la acetilcolinesterasa).

De importancia clínica es también una enfermedad autoinmunitaria en la que el sistema inmunitario ataca los receptores de acetilcolina del propio cuerpo (**miastenia grave**). Con ello surge una debilidad muscular (miastenia) porque hay demasiado pocos receptores en la placa motora terminal para desencadenar una despolarización. Como medida terapéutica se aumenta la concentración de acetilcolina en la hendidura sináptica mediante la administración de inhibidores de la acetilcolinesterasa.

Sinapsis visceromotoras

El músculo liso y el músculo cardíaco están inervados por fibras vegetativas posganglionares amielínicas visceromotoras (Fig. 3.4.40).

La estructura de estas sinapsis es diferente de la de las sinapsis centrales y de la placa motora terminal. Los axones individuales se acercan a las células diana y, a distancias variables, forman dilataciones (**varicosidades**) con vesículas llenas de neurotransmisores (vesículas sinápticas). Estas dilataciones están cubiertas sólo por la lámina basal de las células de Schwann y permanecen separadas de las células diana en una distancia considerable, de varios centenares de nm (**sinapsis "en passant"** o **de paso**, Fig. 3.4.35, Fig. 3.4.41).

Por lo general, las células diana no crean una membrana postsináptica. Los receptores están distribuidos por la membrana en forma difusa. Es infrecuente que en el compartimiento postsináptico se desarrollen estructuras sinápticas.

Plasticidad sináptica

El tejido nervioso sirve no sólo para la transmisión rápida y eficaz de los estímulos sino también para la adaptación del organismo a los cambios del medio ambiente (**"aprendizaje"**). En el caso más simple, éste es, por ejemplo, la experiencia "una hornalla puede estar caliente"; en los casos complicados son, por ejemplo, los capítulos de un libro de texto. Ambas experiencias desencadenan un proceso de aprendizaje y conducen a recuerdos que pueden llamarse.

Uno de los pioneros en el campo del **aprendizaje en el nivel celular** fue el psicólogo Donald O. Hebb (1904-1985), que formuló la hipótesis de que los procesos de aprendizaje en el nivel de las neuronas deben conducir a modificaciones químicas o estructurales. En efecto, lograron detectarse cambios celulares de este tipo y así se probó que las neuronas se modifican con el aprendizaje.

En la actualidad se considera la sinapsis entre 2 neuronas el **"sitio del aprendizaje celular"**. Es que las conexiones sinápticas no siempre son de la misma intensidad sino que pueden modificarse por medio de la actividad sináptica. Formulado en forma muy simple, esto significa que la sinapsis particularmente activas se intensifican y las sinapsis menos activas se debilitan. Esta capacidad de cambio y

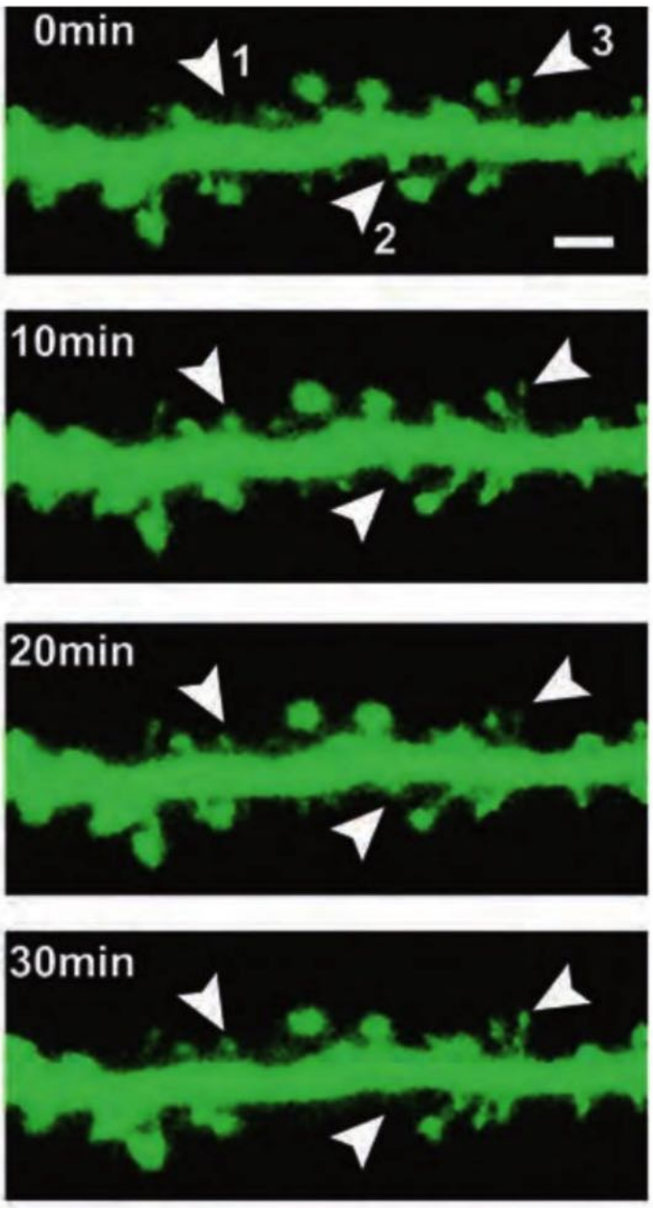

Fig. 3.4.42 Plasticidad estructural de las espinas.
Segmento dendrítico de una célula granulosa viva en un cultivo celular. Mediante la introducción del gen de la proteína fluorescente verde (GFP) pueden observarse las espinas del segmento (►) con un microscopio confocal durante 30 minutos. En este tiempo, las espinas se modifican (plasticidad). Durante este período de tiempo, las espinas pueden formarse (**1**), desintegrarse (**2**) o permanecer en su mayor parte constantes (**3**). Barra horizontal de referencia: 1 µm.

adaptación de la transmisión sináptica recibe el nombre de plasticidad sináptica.

Formas de plasticidad sináptica

Duración La plasticidad de corto plazo es un cambio de la transmisión sináptica que sólo dura segundos a minutos; por el contrario, la plasticidad de largo plazo es un cambio de la transmisión sináptica por varias horas o hasta años.

Efecto Una transmisión sináptica puede intensificarse (potenciación) o debilitarse (depresión).

Sitio Los cambios en la presinapsis se denominan plasticidad presináptica, mientras que los de la postsinapsis (p. ej., despolarización mayor ante la misma liberación presináptica de neurotransmisor) se conocen como plasticidad postsináptica.

Nota Se distinguen diferentes **formas de plasticidad sináptica:**
- según la duración: plasticidad de corto plazo, plasticidad de largo plazo
- según el efecto: potenciación, depresión
- según el sitio de origen: presináptica, postsináptica

Modificaciones estructurales en la plasticidad sináptica
La plasticidad sináptica conduce a la modificación funcional, química y estructural de las sinapsis. Las modificaciones estructurales se entienden con el ejemplo de la sinapsis espinosa, la sinapsis central mejor estudiada. Si esta sinapsis se estimula de una forma determinada, la transmisión sináptica puede intensificarse (potenciación). Las estimulaciones breves conducen a cambios funcionales de corta duración (p. ej., mediante la fosforilación de receptores); las estimulaciones intensas pueden desencadenar la síntesis de proteínas nuevas (p. ej., síntesis y armado de receptores nuevos) y producir un cambio en la expresión génica de la neurona estimulada (p. ej., transcripción de genes estructurales). En estos procesos desempeñan un papel central los receptores de glutamato de tipo AMPA y NMDA, el aumento de la concentración intracelular de Ca^{2+} y la calmodulina cinasa (CamKII), una proteína dependiente del Ca^{2+}.

Potenciación de largo plazo Los cambios de muy larga duración (potenciación de largo plazo; "long-term-potentiation", LPT) en general se acompañan de modificaciones estructurales de las espinas: cuanto más activas son las espinas, mayor es el volumen de su cabeza (**Fig. 3.4.42**). Tiene importancia funcional que el tamaño de la cabeza de las espinas y las características de transmisión sináptica de las sinapsis que se encuentran en ella estén en relación mutua. Así, las sinapsis de una espina grande contienen más receptores de glutamato (receptores de AMPA) que las de una espina pequeña. A causa de ello, en las sinapsis de las espinas grandes hay una respuesta postsináptica más intensa que en la sinapsis de las espinas pequeñas.

Neoformación de espinas La estimulación de una neurona también puede desencadenar la formación de nuevas espinas. Éstas se forman en el transcurso de unos pocos minutos. Los mecanismos precisos de la neoformación de espinas en condiciones de plasticidad sináptica todavía no se conocen.

3.4.6 Sistema nervioso vegetativo

El sistema nervioso vegetativo controla en forma involuntaria ("autónoma") el funcionamiento de los órganos internos indispensable para la vida y los circuitos reguladores fisiológicos. Sirve para el mantenimiento de un medio interno corporal constante (homeostasis).
El sistema nervioso vegetativo posee componentes en el SNC (p. ej., hipotálamo, neuronas en el tronco del encéfalo y la médula espinal) y en el SNP (p. ej., ganglios vegetativos). Recibe informaciones viscerosensoriales (aferencias vegetativas) del interior del cuerpo y controla los órganos internos a través de señales visceromotoras (eferencias vegetativas).

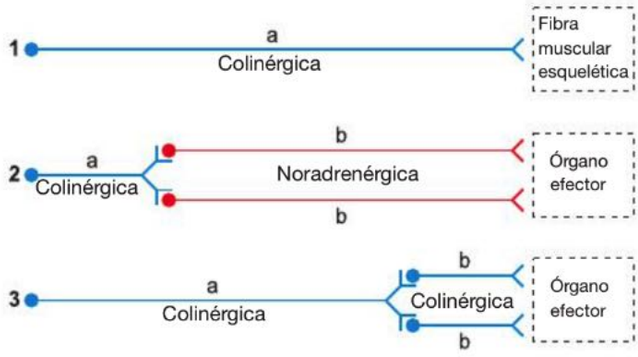

Fig. 3.4.43 Inervación periférica en los sistemas nerviosos somático y vegetativo. Neurona somatomotora (**1**), neurona visceromotora del simpático (**2**), neurona visceromotora del parasimpático (**3**).

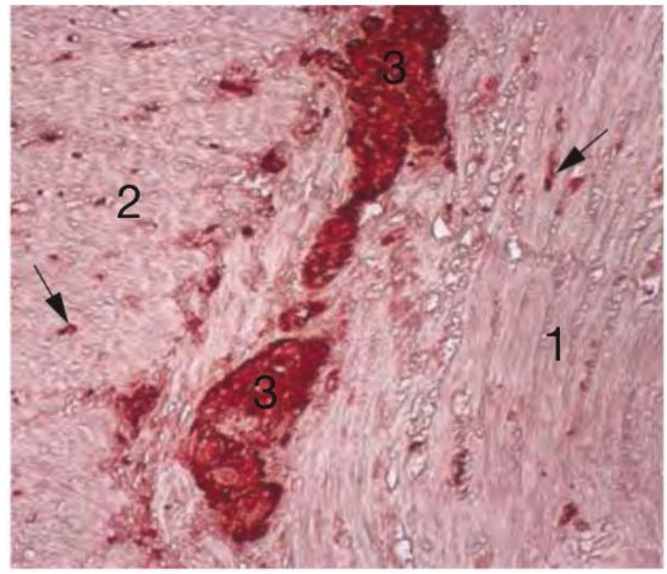

Fig. 3.4.44 Tejido nervioso en la capa muscular del intestino delgado. 1 Músculo longitudinal; **2** músculo circular. Además de los haces individuales pequeños de fibras nerviosas (→), en la región de dos ganglios (**3**) del plexo de Auerbach se comprueba una gran concentración de tejido nervioso. Cerdo; determinación inmunohistoquímica (proteína S-100); 250 ×.

Divisiones

El sistema nervioso vegetativo eferente se divide en 2 componentes disímiles en cuanto a estructura y función, el sistema nervioso simpático y el sistema nervioso parasimpático. Separado de ellos se encuentra el sistema nervioso entérico:

- **Sistema nervioso simpático:** se activa para aumentar la capacidad funcional (p. ej., en el esfuerzo corporal o en situaciones de emergencia). Acelera la frecuencia cardíaca, dilata los bronquios y aumenta la tensión arterial. Los neurotransmisores principales son la adrenalina y la noradrenalina.
- **Sistema nervioso parasimpático:** se activa para estimular la función de las vísceras (p. ej., durante una siesta para la digestión después del almuerzo). Disminuye la actividad del corazón y los pulmones (estrechamiento de los bronquios); en cambio, estimula el metabolismo corporal (p. ej., digestión, función renal). El neurotransmisor principal es la acetilcolina.
- **Sistema nervioso entérico:** regula la motilidad (peristaltismo) y la función digestiva (p. ej., secreción de jugo gástrico) del tubo gastrointestinal. Es modulado por el simpático y el parasimpático, pero también funciona en forma autónoma (plexos vegetativos intramurales, plexo submucoso y plexo mientérico).

Nota El sistema nervioso vegetativo mantiene el medio interno del cuerpo (homeostasis). Las partes del sistema nervioso vegetativo se encuentran en el SNC y el SNP.

Principios de conexión del sistema nervioso vegetativo periférico

Eferencias visceromotoras En las eferencias simpáticas y parasimpáticas hay interconectadas 2 neuronas, una a continuación de la otra. La primera neurona está en el SNC (médula espinal o tronco del encéfalo) y se llama **neurona preganglionar**. Mediante su axón (axón preganglionar) alcanza un ganglio vegetativo (**Cap. 18.2.2**) y allí establece sinapsis con una segunda neurona (**neurona posganglionar**). A su vez, esta neurona alcanza por medio de su axón (axón posganglionar) el órgano diana (**Fig. 3.4.43**).

El **neurotransmisor** entre las neuronas preganglionares y posganglionares siempre es la acetilcolina. El neurotransmisor que actúa entre la neurona posganglionar y el órgano diana en el caso del parasimpático es la acetilcolina y en el caso del simpático es principalmente la adrenalina (excepto en la inervación de las glándulas sudoríparas y algunos vasos sanguíneos. Aquí el simpático también utiliza la acetilcolina como neurotransmisor). Los órganos diana están provistos de diversos subtipos de receptores para los neurotranmisores. Esto es importante para el mecanismo de acción de los medicamentos que actúan en forma selectiva sobre la función de ciertos órganos internos, por ejemplo el corazón (medicamentos "cardioselectivos").

Neuronas viscerosensoriales Las neuronas viscerosensoriales tienen sus somas en los ganglios sensoriales (**Cap. 18.2.1**). Son células ganglionares seudounipolares que con su axón centrípeto llegan a la médula espinal o al tronco del encéfalo (nervios craneales, en particular el nervio vago). Las conexiones entre las neuronas viscerosensoriales y las neuronas visceromotoras en el tronco del encéfalo y la médula espinal son la base anatómica de muchos arcos reflejos vegetativos (p. ej., reflejo barorreceptor). Además, hay numerosos arcos reflejos fuera del SNC en el nivel de los ganglios vegetativos. En este caso, las aferencias viscerales provenientes de los órganos terminan en las células ganglionares visceromotoras (p. ej., regulación local de la perfusión visceral). Esta conexión periférica es el fundamento de la regulación autónoma del sistema nervioso vegetativo periférico.

Morfología

Sistema nervioso vegetativo central El hipotálamo del diencéfalo es el centro regulador superior del sistema nervioso vegetativo. Controla las funciones corporales esenciales como la circulación, la respiración, la alimentación, el equilibrio ácido-base, la temperatura corporal y las funciones sexuales. A través de la hipófisis (**Cap. 11.3.2**), el hipotálamo también regula el equilibrio hormonal.

Las informaciones provenientes del cuerpo llegan al hipotálamo a través de aferencias viscerosensoriales que termi-

nan principalmente en el segmento inferior del tronco del encéfalo (nervio vago) y ascienden hacia el hipotálamo a lo largo de una cadena de centros vegetativos situados en el tronco del encéfalo.
Las eferencias del hipotálamo, a través de los mismos centros del tronco del encéfalo, controlan la motricidad visceral en el tronco del encéfalo y la médula espinal (porciones centrales del simpático y del parasimpático).

Simpático En el sistema nervioso simpático, la **neurona preganglionar** tiene su pericarion en el asta lateral de la sustancia gris de la médula espinal. El axón poco mielinizado abandona la médula espinal en la raíz ventral del nervio espinal y termina en un ganglio de la cadena ganglionar paravertebral (tronco simpático) o en los ganglios prevertebrales grandes (ganglio celíaco, ganglios mesentéricos superior e inferior). Allí los axones preganglionares terminan en neuronas posganglionares multipolares.
Los axones de las **neuronas posganglionares** terminan en las cercanías de sus dianas celulares, por ejemplo células musculares lisas o células glandulares. Aquí, en la mayoría de los casos, el neurotransmisor es la noradrenalina (norepinefrina), la cual se almacena en vesículas específicas con contenido denso y se libera en el entorno principalmente a la altura de dilataciones (varicosidades) del axón.

Parasimpático El sistema nervioso parasimpático, en principio, tiene una estructura semejante a la del sistema nervioso simpático. El pericarion de las **neuronas preganglionares** está situado dentro del SNC en los núcleos de los nervios craneales III, VII, IX y X y en la médula espinal sacra. Los ganglios están cerca de la pared de los órganos diana o dentro de ella. El neurotransmisor de la primera y la segunda neuronas es la acetilcolina.

Sistema nervioso entérico El sistema nervioso entérico forma un plexo principalmente autónomo en la pared ("intramural") del tubo digestivo (**Fig. 3.4.44**). En la pared intestinal se encuentran 2 grupos funcionales de axones y células ganglionares:
- plexo mientérico (de Auerbach) en la capa muscular (regulación de la capa muscular)
- plexo submucoso (de Meissner) en la capa submucosa (regulación de la capa muscular de la mucosa; secreción glandular; perfusión sanguínea).

El sistema nervioso entérico funciona en forma autónoma pero recibe influencias moduladoras de neuronas posganglionares de los sistemas simpático y parasimpático. Controla el peristaltismo (mezclado del contenido intestinal y transporte del quilo en dirección hacia el ano), la

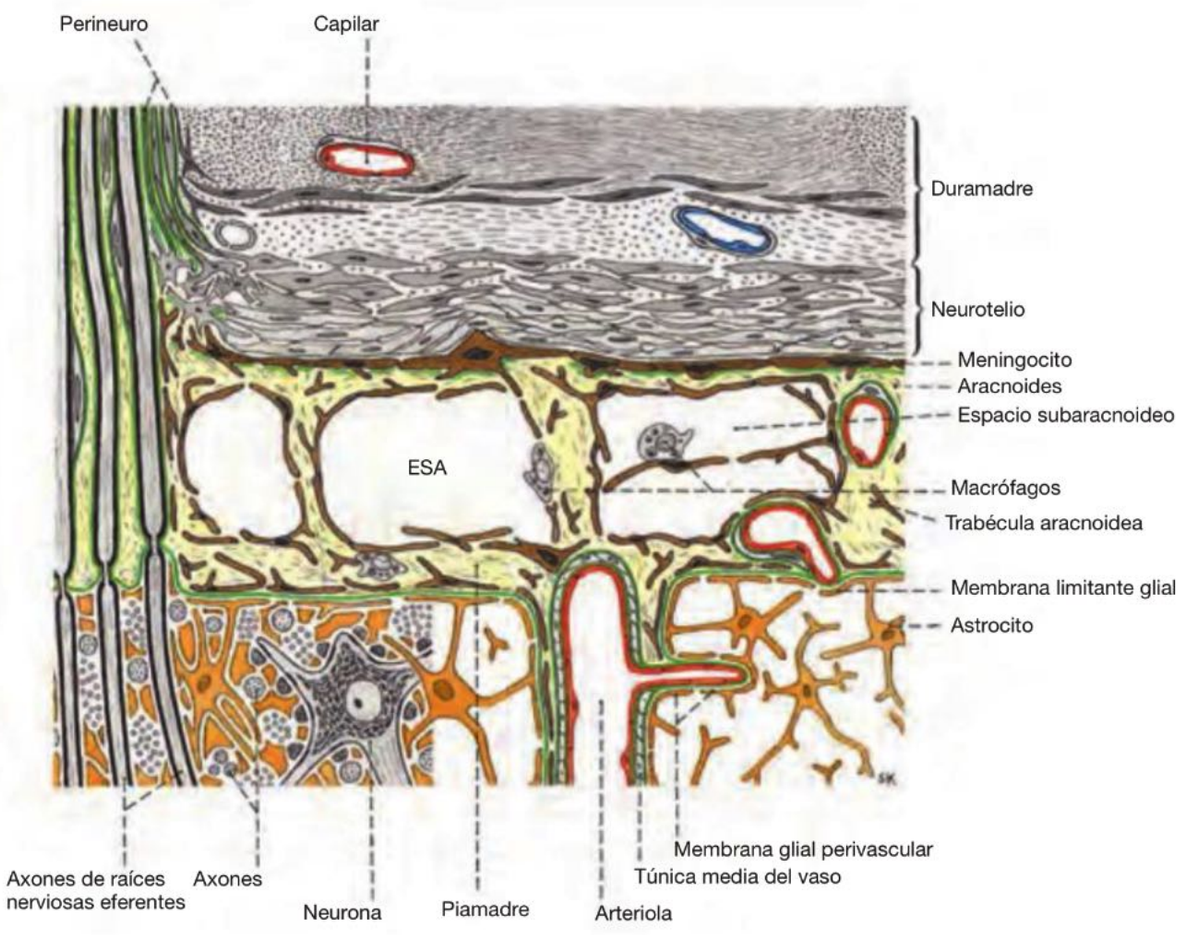

Fig. 3.4.45 Anatomía microscópica de las meninges. Leptomeninge (piamadre y aracnoides), amarillento pálido; espacio subaracnoideo (ESA), blanco, con macrófagos; duramadre y neurotelio, gris. En el margen izquierdo de la imagen se ve la relación de las meninges con las vainas nerviosas. Verde: lámina basal. El neurotelio está compuesto por una asociación mono o multiestratificada muy densa de células aplanadas semejantes a fibroblastos, las cuales se encuentran unidas por desmosomas, nexos y zonulae occludentes. Las células dibujadas en color pardo en la aracnoides y la piamadre también se conocen como meningocitos o células meníngeas y tapizan el espacio subaracnoideo lleno de líquido cefalorraquídeo; en general se considera que todo el neurotelio forma parte de la aracnoides. El neurotelio está en relación con el perineuro. (De [4])

Fig. 3.4.46 Conducto vertebral con la médula espinal (*) y sus meninges. **1** Piamadre; **2** aracnoides; **3** duramadre; **4** espacio epidural; **5** periostio del cuerpo vertebral (**6**); **7** ligamento longitudinal posterior; **8** raíz ventral del nervio espinal. En la región de las meninges de la médula espinal aparecen algunos artefactos de la técnica histológica, sobre todo desgarros. Babuino; tricrómica de Masson; 5 ×.

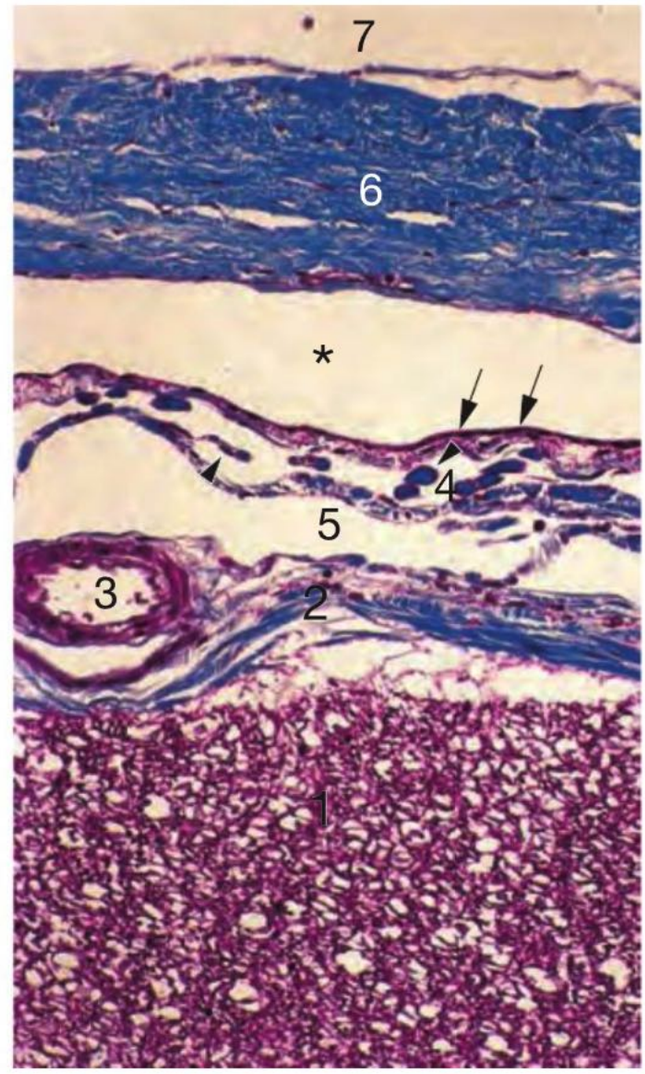

Fig. 3.4.47 Meninges de la médula espinal. **1** Tejido nervioso de la médula espinal (sustancia blanca); **2** piamadre; **3** arteria en la piamadre; **4** aracnoides con el espacio subaracnoideo (**5**) y finas trabéculas de tejido conjuntivo (►), las cuales están cubiertas por meningocitos aplanados (delicado reborde rojo de las trabéculas teñidas de azul). → Neurotelio; * espacio subdural artificial; **6** duramadre; **7** espacio epidural. Babuino; tricrómica de Masson; 250 ×.

actividad glandular (p. ej., la secreción de jugo gástrico, la secreción de bilis) y la incorporación de las sustancias nutritivas (absorción). Junto con las neuronas motoras predominantes, también posee partes viscerosensoriales que pueden elevar hasta la conciencia informaciones sobre trastornos, las cuales se exteriorizan en la forma de dolor.

3.4.7 Meninges encefálicas y medulares

Clasificación

El SNC está rodeado por 3 capas (membranas) especiales de tejido conjuntivo, que se encuentran relacionadas entre sí tanto estructural como funcionalmente. De afuera hacia adentro son:

- **duramadre** (dura): esta membrana firme de tejido conjuntivo está en contigüidad directa con los huesos craneales y subdivide el espacio interno del cráneo en varios compartimientos.
- **aracnoides**: esta capa de tejido conjuntivo fina y delicada está junto a la duramadre y se mantiene en conexión con ella a través del neurotelio. Tapiza el espacio subaracnoideo subyacente (una hendidura llena de líquido cefalorraquídeo) y forma trabéculas de tejido conjuntivo que se dirigen hacia la piamadre.
- **piamadre** (pia): está en contigüidad directa con el encéfalo y la médula espinal y sigue los surcos de la superficie del SNC.

La duramadre también se denomina **paquimeninge** (meninge gruesa) mientras que la aracnoides y la piamadre, en conjunto, reciben el nombre de **leptomeninge** (meninge delgada) (Fig. 3.4.45, Fig. 3.4.46, Fig. 3.4.47).

Morfología

Duramadre

La duramadre está compuesta por tejido conjuntivo denso con fibras colágenas abundantes y fibras elásticas relativamente escasas. Tiene muchos nervios sensitivos.

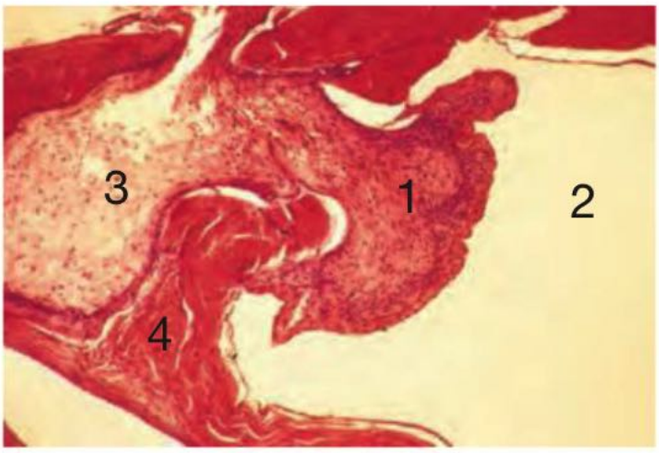

Fig. 3.4.48 Granulación de Pacchioni (1) en la pared del seno sagital superior (**2**). **3** Aracnoides; **4** duramadre. Ser humano; técnica de van Gieson; 130 ×.

Cráneo En el cráneo la duramadre se une al periostio interno de los huesos. Se distinguen 2 "hojas" de la dura, una externa perióstica y una interna meníngea. La hoja perióstica tiene una cantidad mayor de células que la capa meníngea y sólo está unida en forma relativamente laxa a los huesos del cráneo. Sólo en la región de las suturas es más firme la unión. En algunos sitios ambas hojas se separan y forman las paredes de los senos de la duramadre. Las arterias de la dura (ramas de las arterias meníngeas) se encuentran en la hoja perióstica. En las lesiones del cráneo pueden sangrar (hemorragia epidural).

Conducto vertebral En el conducto vertebral, la duramadre y el periostio de las vértebras están separados por el espacio epidural, que contiene plexos venosos y tejido adiposo (**Fig. 3.4.46**, **Fig. 3.4.47**).

Neurotelio subdural Entre la duramadre y la aracnoides hay una capa de varios estratos de células aplanadas (**Fig. 3.4.45**, **Fig. 3.4.47**). Esta capa recibe el nombre de neurotelio (por analogía con el mesotelio) y está compuesta por células aplanadas de aspecto epitelial unidas por zonulae occludentes (meningocitos). El estrato celular interno del neurotelio está unido a la aracnoides por medio de contactos celulares; el estrato celular externo se halla unificado con la dura. Por consiguiente, no hay un espacio fisiológico entre la dura y la aracnoides. Este espacio sólo puede aparecer en condiciones patológicas. El neurotelio es una barrera contra la difusión entre la aracnoides y la dura y se continúa con el epitelio perineural de los nervios.

Aracnoides

La aracnoides es una membrana laxa a la cual pertenece el espacio subaracnoideo. Las células multiformes de la aracnoides se llaman células meníngeas o meningocitos y corresponden a fibroblastos modificados. El **espacio subaracnoideo** contiene líquido cefalorraquídeo y está atravesado por trabéculas delicadas de tejido conjuntivo (**Fig. 3.4.45**, **Fig. 3.4.47**). Está tapizado por células meníngeas planas, unidas por desmosomas y nexos, que también revisten las trabéculas. Las trabéculas se dirigen hacia la piamadre y unen la aracnoides a ella. En consecuencia, la aracnoides y la piamadre están formadas por el mismo material y sólo pueden separarse una de otra por el desgarro de las trabéculas (de ahí que la aracnoides y la pia también se designen en conjunto como leptomeninge [meninge delgada] y asimismo el espacio subaracnoideo se conozca como cavidad leptomeníngea [*cavum leptomeningicum*]).

En algunos sitios, la aracnoides sobresale en la luz de los senos de la duramadre. A la altura de estas vellosidades aracnoideas (**granulaciones de Pacchioni**; **Fig. 3.4.48**) se reabsorbe la mayor parte del líquido cefalorraquídeo. Esto ocurre con mucha rapidez; los colorantes que se introducen en el espacio subaracnoideo ya se encuentran en la sangre después de 10-30 segundos. Una parte del líquido cefalorraquídeo también se reabsorbe a través de vías linfáticas por fuera del cráneo y del conducto vertebral, por ejemplo a través del espacio endoneural de los nervios craneales y espinales.

Piamadre

La piamadre está situada justo encima de la superficie encefálica y medular. Del lado del SNC se encuentra la **membrana limitante glial superficial**, que limita el tejido nervioso de las meninges. Está compuesta por una lámina basal superficial y los pies terminales de los astrocitos (**Cap. 3.4.2**, barrera hematoencefálica).

Desde el punto de vista **histológico**, la piamadre se compone de células meníngeas planas que corresponden a fibroblastos aplanados. Se parecen a las células meníngeas de las trabéculas aracnoideas que están ancladas en la piamadre (**Fig. 3.4.45**, **Fig. 3.4.47**). Entre los componentes fibrilares de la matriz hay fibras colágenas finas y fibras elásticas escasas. Con regularidad se encuentran macrófagos, mastocitos y linfocitos.

La piamadre está muy bien vascularizada y acompaña los **vasos sanguíneos** que se introducen en el SNC desde la superficie hacia la profundidad. En este trayecto los vasos sanguíneos más grandes al principio se acompañan de una prolongación del espacio subaracnoideo, el **espacio perivascular** (espacio de Virchow-Robin). Aquí con regularidad pueden detectarse macrófagos perivasculares a los que se atribuye un papel en la defensa inmunitaria del encéfalo y la médula espinal. Conforme se van adelgazando cada vez más los vasos, el espacio perivascular se estrecha y en la región de los capilares por último queda el endotelio vascular en contacto directo con la membrana limitante glial perivascular.

Nota

- Duramadre: está en contigüidad directa con el hueso craneal; tejido conjuntivo denso.
- Aracnoides: está junto a la duramadre; unida a la duramadre a través del neurotelio; tapiza el espacio subaracnoideo lleno de líquido cefalorraquídeo; unida a la piamadre a través de trabéculas de tejido conjuntivo.
- Piamadre: está en contigüidad directa con el encéfalo y la médula espinal y sigue los surcos de la superficie del SNC.

Meninges y cubiertas de tejido conjuntivo de los nervios

En los sitios de salida de los nervios, las meninges se continúan con las cubiertas de tejido conjuntivo de los nervios. La duramadre está en conexión con el epineuro, el neurotelio se continúa con el epitelio perineural y el espacio subaracnoideo está en conexión con el espacio intercelular del endoneuro.

Correlación clínica Las meninges y los espacios que hay entre ellas son de importancia práctica dado que en estas regiones pueden ocurrir **hemorragias**. Se distinguen:

- **Hemorragia epidural:** hemorragia arterial de una arteria meníngea (principalmente la arteria meníngea media) entre los huesos del cráneo y la hoja perióstica de la duramadre. Por la hemorragia la duramadre se separa del hueso. Así se forma un "espacio epidural" patológico que no existe en la persona sana.
- **Hemorragia subdural:** hemorragia venosa de una vena en puente (que transcurre desde el espacio subaracnoideo hacia un seno de la duramadre y perfora la aracnoides y la duramadre) en la región del neurotelio entre la duramadre y la aracnoides. Así se forma un "espacio subdural" patológico inexistente en la persona sana.
- **Hemorragia subaracnoidea:** hemorragia arterial de un vaso en el espacio subaracnoideo (en la mayor parte de los casos, hemorragia de un aneurisma en el círculo arterial). El líquido cefalorraquídeo contiene sangre.
- **Hemorragia intracerebral:** casi siempre hemorragia arterial de un vaso dentro del encéfalo. La sangre comprime el tejido circundante. En algunos casos ocurren hemorragias en el sistema ventricular.

Las hemorragias intracraneales son muy peligrosas para el paciente dado que el espacio dentro del cráneo es limitado y las hemorragias pueden comprimir el tejido nervioso (**compresión encefálica**). En la compresión del tronco del encéfalo también pueden lesionarse el centro respiratorio y el centro circulatorio. Esto pone en peligro la vida del paciente.

CAPÍTULO

4 Células de la sangre

4.1 Eritrocitos 180

4.2 Leucocitos 182
4.2.1 Granulocitos 183
4.2.2 Linfocitos 186
4.2.3 Monocitos/macrófagos 188

4.3 Trombocitos 189

4.4 Hematopoyesis 191
4.4.1 Hematopoyesis durante el desarrollo embrionario 191
4.4.2 Hematopoyesis en la médula ósea del adulto 191
4.4.3 Diferenciación de las células de la sangre 193

Células y plasma sanguíneo La sangre es un tejido especial compuesto por células, elementos figurados y una sustancia intercelular líquida (plasma sanguíneo). Cuando se le ha extraído el fibrinógeno por coagulación, el plasma se llama suero. En el sistema cardiovascular del adulto circulan alrededor de 4,5 L de sangre (en las mujeres 65 mL/kg de peso corporal, en los varones 69 mL/kg). Las células de la sangre y los elementos figurados, que se originan en la médula ósea, consisten en los eritrocitos (hematíes, glóbulos rojos), los leucocitos (glóbulos blancos) y los trombocitos (plaquetas). Los eritrocitos son con mucho los elementos más abundantes y cumplen todas sus funciones en la sangre. En cambio, los leucocitos realizan sus tareas esenciales fuera de la sangre, en el espacio del tejido conjuntivo, y actúan en la defensa. Los trombocitos forman un tapón que sella las paredes vasculares lesionadas. Con el término hematocrito (Hct) se designa la relación entre el volumen eritrocítico y el volumen sanguíneo total. En los varones el volumen de los eritrocitos es más o menos el 48% del volumen sanguíneo total, mientras que en las mujeres ese valor ronda el 43%. El valor puede modificarse. Por ejemplo, con la permanencia a grandes alturas, el hematocrito se eleva por estimulación de la hematopoyesis a causa de la menor concentración de oxígeno en el aire.

Funciones Las funciones principales de la sangre son el transporte de:
- gases respiratorios (oxígeno y dióxido de carbono)
- sustancias nutritivas, electrolitos y vitaminas
- productos finales del metabolismo
- moléculas de señal, por ejemplo, hormonas.

Además, la sangre cumple funciones esenciales en la defensa contra los agentes patógenos, la amortiguación de los líquidos corporales en el ámbito fisiológico, la termorregulación y la hemostasia.
En el **Cuadro 4.1** se reseñan los datos médicos importantes sobre la sangre y las células sanguíneas.

Tinción de los extendidos Para la orientación básica y el diagnóstico específico en los cursos de histología y en

Cuadro 4.1 Valores sanguíneos normales de los seres humanos adultos

Composición
- Volumen total: 4-4,5 L (mujeres), 4,5-5 L (varones)
- Proporción de las células (predominantemente de los eritrocitos) con respecto al volumen total: 45% (hematocrito)
- Proporción de los leucocitos y los trombocitos con respecto al volumen total: 1%
- Proporción del plasma con respecto al volumen total: 54%

Eritrocitos
- Cantidad: mujeres: 4,2-5,4 millones/mm^3, varones: 4,6-5,9 millones/mm^3 (= µL)
- Forma: disco bicóncavo
- Diámetro: 7,5 µm, superficie: 140 μm^2
- Superficie total del conjunto de los eritrocitos: 3.800 m^2 (¡2.000 veces mayor que la superficie corporal!)
- Vida media: 90-120 días
- Hemoglobina: varones 14-18 g/dL (140-180 g/L) mujeres 12-16 g/dL (120-160 g/L)

Leucocitos
- Cantidad: 4.500-11.000/mm^3 (= µL), por lo general 5.000-6.000
- Recuento diferencial: fórmulas relativa y absoluta (entre paréntesis):
  - neutrófilos segmentados 40-70% (4.000 7.000/µL)
  - formas en cayado 3-6% (300-600/µL)
  - linfocitos 22-44% (2.200-4.400/µL)
  - monocitos 4-10% (400-1.000/µL)
  - eosinófilos 2-7% (200-700/µL)
  - basófilos 0-2% (0-200/µL)

Trombocitos

150.000-450.000/mm^3

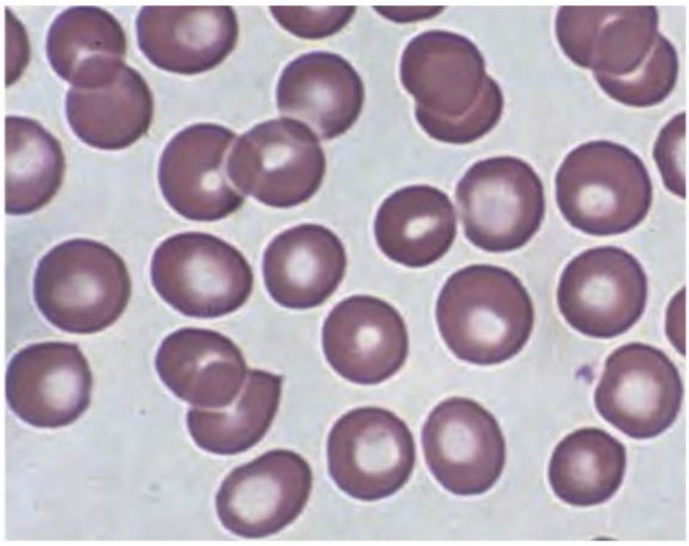

el laboratorio de hematología, las células sanguíneas se estudian en extendidos o frotis. Estos extendidos en general se tiñen con la técnica de Pappenheim (**Fig. 4.1**). La solución colorante contiene colorantes ácidos y básicos. La técnica de Pappenheim es una combinación de la tinción de May-Grünwald (eosina, azul de metileno) y la tinción de Giemsa (azur, eosina y azul de metileno).

Fig. 4.1 Extendido sanguíneo con eritrocitos. El centro claro corresponde a la región más delgada de la célula con forma de disco bicóncavo. Técnica de Pappenheim; 1.250 ×.

4.1 Eritrocitos

Introducción

Los eritrocitos maduros carecen de núcleo y de orgánulos. Son discos bicóncavos con un diámetro de alrededor de 7,5 m. La forma peculiar es mantenida por elementos citoesqueléticos especiales ubicados contra la superficie interna de la membrana celular. El contenido fundamental de los eritrocitos es la hemoglobina, una proteína con capacidad de fijar oxígeno, que también es la causa de la eosinofilia del citoplasma. Constituyen alrededor del 45% del volumen sanguíneo. Su cantidad es de 4,5-5,5 millones por mm^3. Una anemia se caracteriza por un contenido demasiado bajo de hemoglobina o por una cantidad muy reducida de los eritrocitos.

Morfología

Los eritrocitos maduros tienen una estructura muy diferente de la de las otras células. Son discos bicóncavos más gruesos en la periferia que en el centro (**Fig. 4.1**, **Fig. 4.3**) y no poseen núcleo ni orgánulos. Las responsables de la forma y la capacidad para deformarse de los eritrocitos son proteínas especiales funcionalmente relacionadas con el citoesqueleto, en particular espectrina y actina, las cuales se ubican justo por debajo de la membrana celular (**Fig. 4.6**). Junto a la cara interna de la membrana celular, la espectrina forma una red poligonal que, con la ayuda de proteínas específicas (proteína banda 4.1, actina, tropomiosina y anquirina), está unida a la membrana celular.

Microscopia En los extendidos sanguíneos coloreados, los eritrocitos (**Fig. 4.1**, **Fig. 4.9**) aparecen en la forma de pequeños discos bicóncavos rojos con una periferia oscura y un centro claro (**Fig. 4.1**). En la microscopia electrónica, la hemoglobina muy compactada les confiere a los eritrocitos maduros una estructura interna densa y homogénea (**Fig. 4.3**). Los eritrocitos carecen de orgánulos y de núcleo (**Fig. 4.3**).

Hemoglobina El color rojo de los eritrocitos en los extendidos sanguíneos se debe al contenido elevado de hemoglobina (alrededor de 30 pg por eritrocito; unos 140 g (mujeres) o 160 g (varones) por litro de sangre). En cada una de las 4 cadenas de globina de la hemoglobina hay un grupo hemo. El hierro del hemo transporta el oxígeno. La hemoglobina también transporta CO_2 y es un amortiguador importante de la sangre.

Reticulocitos Luego de la tinción con azul brillante de cresilo, una pequeña parte (0,4-2%) de los eritrocitos contiene un reticulado basófilo fino que corresponde a ribosomas (de ahí el nombre de reticulocitos). Son eritrocitos todavía inmaduros y su cantidad aumenta después de las hemorragias.

Función

La función esencial de los eritrocitos es el transporte de oxígeno. Este transporte está a cargo del grupo hemo, que también es responsable de una parte de la acción amortiguadora del pH que posee la sangre. Además, los eritrocitos son muy deformables, lo cual también les permite pasar por los capilares muy estrechos y las hendiduras angostas de la pared de los sinusoides esplénicos.

Envejecimiento Los eritrocitos envejecidos –alrededor de 10^{11} por día– son degradados por los macrófagos del bazo y por las células de Kupffer del hígado. Los factores que conducen al envejecimiento de los eritrocitos todavía se conocen poco, pero se sabe que la membrana de los eritrocitos envejecidos es menos flexible y que los eritrocitos jóvenes, antes de la degradación, son protegidos por una proteína de membrana que se une a un receptor inhibidor en los macrófagos y así bloquea la fagocitosis.

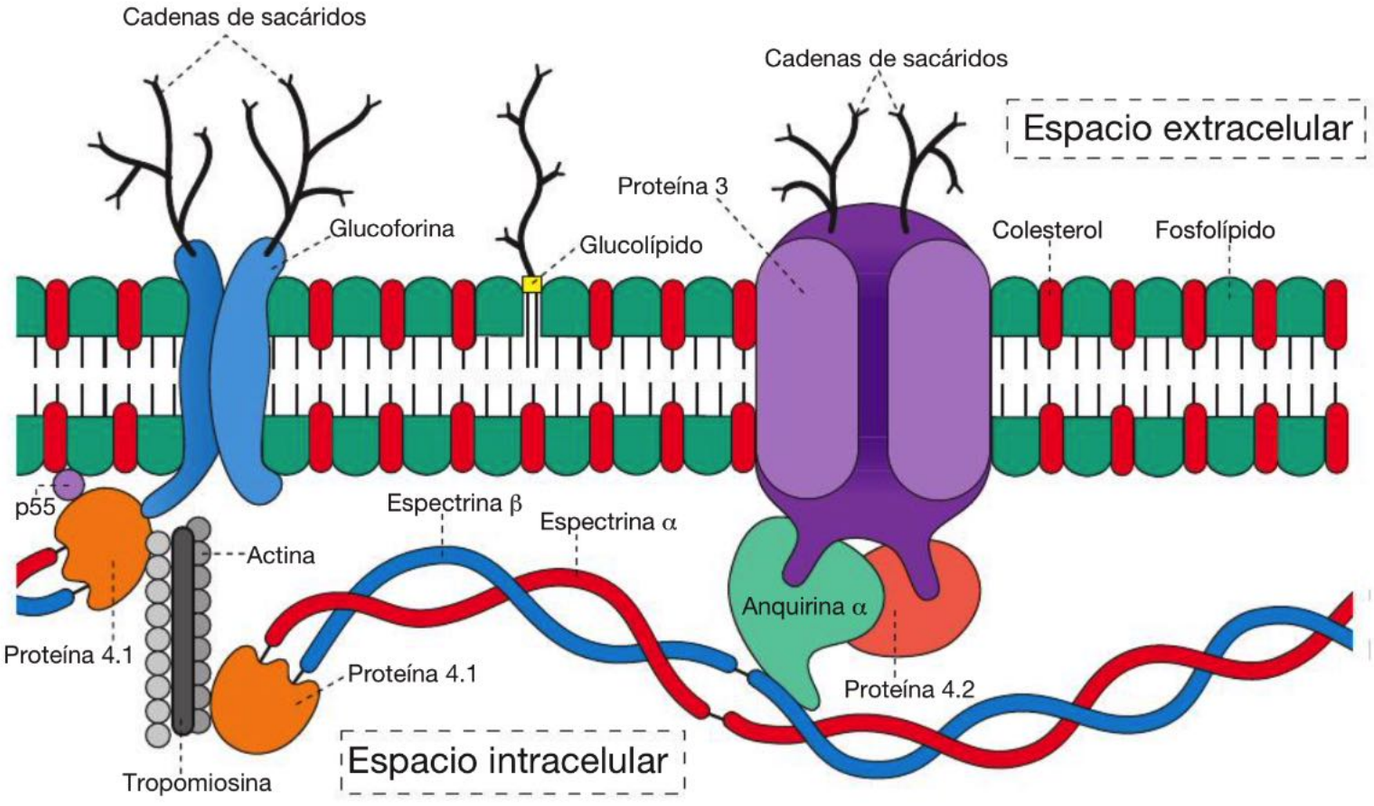

Fig. 4.2 Estructura molecular de la membrana celular de un eritrocito. La proteína 4.1, la actina, la espectrina y la tropomiosina forman una red laminar bajo la membrana celular. La glucoforina y la proteína 3 (proteína banda 3, canal transportador de aniones; permite el transporte de bicarbonato a través de la membrana en intercambio con cloruro) atraviesan la membrana. La glucoforina, la proteína 3 y determinados lípidos llevan por afuera cadenas de sacáridos. La anquirina y la proteína 4.2 unen la espectrina a la proteína 3. La proteína 4.1 está unida a la glucoforina. La membrana contiene distintos fosfolípidos que son diferentes en las hojuelas interna y externa; en la hojuela externa se encuentran en particular esfingomielina y fosfatidilcolina. (De [7], modificado)



Fig. 4.3 Eritrocitos.

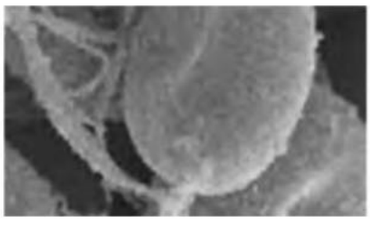

Fig. 4.4 Eritrocitos.

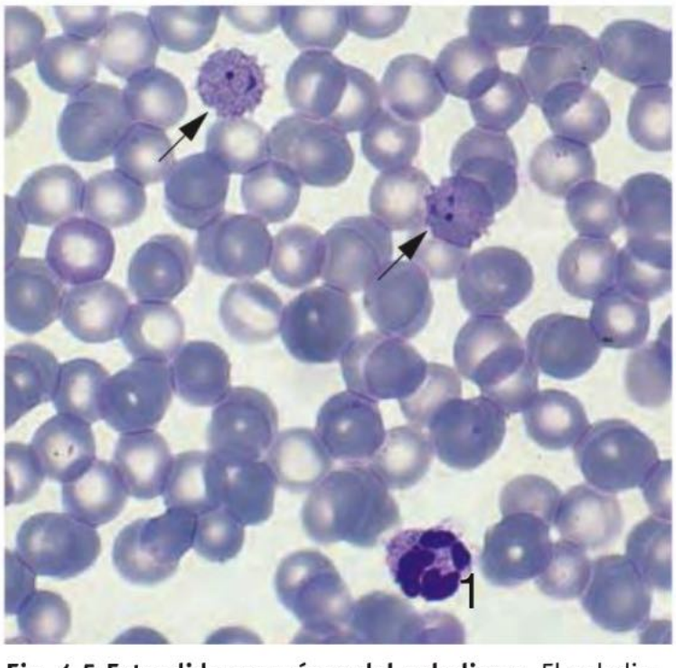

Fig. 4.5 Extendido sanguíneo del paludismo. El paludismo es causado por parásitos unicelulares del género Plasmodium (en este caso, *Plasmodium vivax*). En la imagen 2 eritrocitos contienen parásitos en etapa de trofozoíto inicial (forma anular) (→). **1** Neutrófilo. Ser humano; técnica de Pappenheim; 750 ×.

Correlación clínica En relación con las **anomalías de los eritrocitos**, hay una serie completa de enfermedades. Su cantidad o su forma pueden sufrir alteraciones; pueden contener menos hemoglobina o pueden ser atacados por parásitos:

- Cantidad: una anemia se caracteriza por una cantidad muy reducida de los eritrocitos o una concentración muy disminuida de la hemoglobina. La causa puede ser, por ejemplo, una hemorragia crónica, una deficiencia de vitamina B_{12} o una disminución de la producción eritrocítica por falta de eritropoyetina, como a menudo es típico de las enfermedades renales crónicas. En la anemia ferropénica hay eritrocitos relativamente pequeños y pálidos; en este caso se habla de anemia hipocrómica microcítica.
- Tamaño: los eritrocitos pueden ser más pequeños o más grandes que los normales (microcitos, macrocitos). Si los tamaños de los eritrocitos son diferentes se habla de anisocitosis.
- Forma: cuando las formas de los eritrocitos son diferentes se habla de poiquilocitosis. Los eritrocitos redondeados se llaman esferocitos. La forma esferoidal se debe a defectos genéticos diversos de las proteínas del citoesqueleto submembranoso que conducen a una forma celular anormal; los esferocitos se degradan activamente en el bazo (anemia esferocítica).
- Parásitos: el paludismo es una enfermedad que se desarrolla sobre todo en los eritrocitos y que es causada por plasmodios (protozoarios) (**Fig. 4.5**).
- Hemoglobina: una serie de enfermedades eritrocíticas se caracteriza por una hemoglobina anormal (hemoglobinopatías), por ejemplo, la drepanocitosis (**Fig. 4.6**).

Nota Los eritrocitos son células discoides, de 7,5 µm de diámetro, con depresiones centrales bilaterales. Esta forma específica se debe a la red submembranosa de espectrina y actina. Los eritrocitos no tienen núcleo ni orgánulos. Su citoplasma contiene casi exclusivamente hemoglobina.

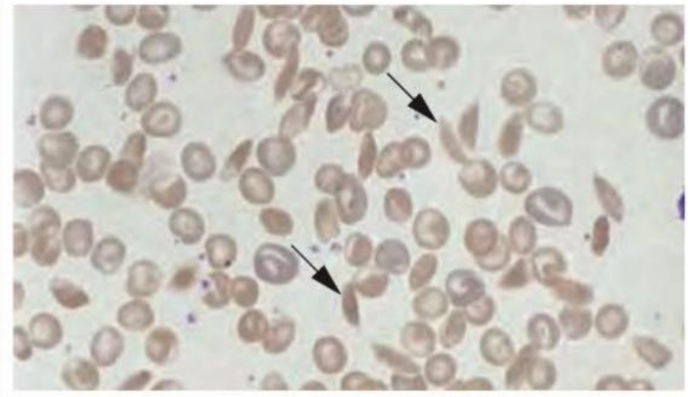

Fig. 4.6 Extendido sanguíneo de la drepanocitosis (anemia de células falciformes). Los eritrocitos (con hemoglobina escasa) en general son pálidos y su forma con frecuencia es atípica (→). Ser humano; método de Wright; 450 ×.

4.2 Leucocitos

Introducción

Los leucocitos conservan su núcleo incluso en el estado diferenciado. Se distinguen sobre todo por el tamaño celular, la morfología nuclear, el contenido de gránulos típicos y la cantidad de citoplasma. Se ocupan sobre todo de la defensa contra los microorganismos patógenos. A los leucocitos pertenecen los granulocitos (neutrófilos, eosinófilos y basófilos), los linfocitos (T y B) y los monocitos. La cantidad de leucocitos en la sangre es de alrededor de 4.500-11.000 por mm^3 (en general entre 5.000 y 6.000).

Clasificación y cantidad Los leucocitos (glóbulos blancos) son las células sanguíneas nucleadas. La cantidad normal de leucocitos por mm^3 es de 4.500 a 11.000. Constituyen sólo el 1% del volumen sanguíneo. Los leucocitos se subdividen en:

- granulocitos,
- linfocitos y
- monocitos.

En la hematología clínica, los linfocitos y los monocitos se reúnen en el grupo de las llamadas "células mononucleares" a causa de su núcleo no segmentado. En la rutina clínica se distinguen 5 tipos de leucocitos: granulocitos neutrófilos, granulocitos eosinófilos, granulocitos basófilos, linfocitos y monocitos. El recuento diferencial comprende la porción cuantitativa de los tipos leucocíticos individuales en porcentaje, en el que la cantidad total de los leucocitos corresponde al 100% (**Cuadro 4.1**). La cantidad de los leucocitos puede variar según las enfermedades. El valor normal para los granulocitos neutrófilos, por ejemplo, con frecuencia asciende a más o menos el 60% del total de los leucocitos y en una infección purulenta, a menudo se desvía hasta más del 80%.

Diapédesis Al igual que todas las células de la sangre, los leucocitos derivan de células madre y células progenitoras de la médula ósea (véase más adelante). Como células maduras, los leucocitos cumplen su función principalmente fuera de la sangre, es decir que sólo se transportan en la sangre y deben abandonarla (a la altura de las vénulas poscapilares) para poder cumplir su función. La salida de los leucocitos del torrente sanguíneo se conoce con el nombre de emigración o diapédesis. Después de su adhesión al endotelio, los leucocitos emiten seudópodos delgados que empujan el endotelio. Un seudópodo luego toma la delantera, crea una abertura grande en el endotelio y la lámina basal y, por último, arrastra toda la célula a través del endotelio. La abertura con frecuencia se encuentra en

Cuadro 4.2 Selección de moléculas CD de superficie y los leucocitos correspondientes que se caracterizan por ellas

Moléculas de la superficie	Tipos celulares
CD1	Timocitos corticales, células de Langerhans
CD3	Linfocitos T
CD4	Linfocitos T cooperadores (T_{H1} y T_{H2})
CD8	Linfocitos T citotóxicos
CD20	Linfocitos B
CD21	• Linfocitos B maduros • Células dendríticas foliculares
CD57	Linfocitos NK
CD68	• Macrófagos de los tejidos • Monocitos • Neutrófilos

el citoplasma de la célula endotelial, pero también puede estar entre 2 células endoteliales, con lo cual se separan los contactos celulares. Al arrastrarse, los leucocitos se comportan como una ameba; las impulsoras del movimiento son la actina y la miosina.

Clasificación CD Una clasificación moderna de los leucocitos tiene su fundamento en diversas moléculas de la superficie de estas células y de células emparentadas y recibe el nombre de clasificación CD. CD significa cúmulo de diferenciación: la detección de una molécula superficial CD (**Fig. 4.7**) indica un tipo leucocítico determinado. Hasta el momento pueden distinguirse alrededor de 150 tipos CD (**Cuadro 4.2**).

4.2.1 Granulocitos

A causa de los resultados tintoriales en los extendidos coloreados con la técnica de Pappenheim, los granulocitos se subdividen en:
- granulocitos neutrófilos
- granulocitos eosinófilos y
- granulocitos basófilos.

Nota Con frecuencia se utilizan las formas abreviadas para los diversos tipos granulocíticos: neutrófilo, eosinófilo y basófilo.



Fig. 4.7 Determinación inmunohistoquímica de la proteína CD20.

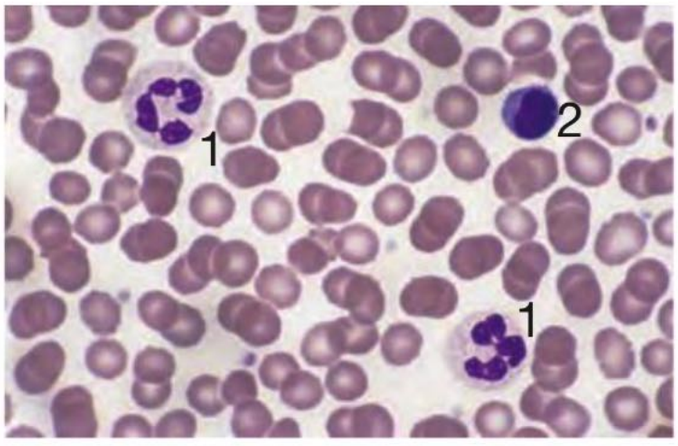

Fig. 4.8 Dos neutrófilos de núcleo segmentado (**1**) y un linfocito relativamente grande (**2**) en un extendido sanguíneo (humano). Técnica de Pappenheim; 650 ×.

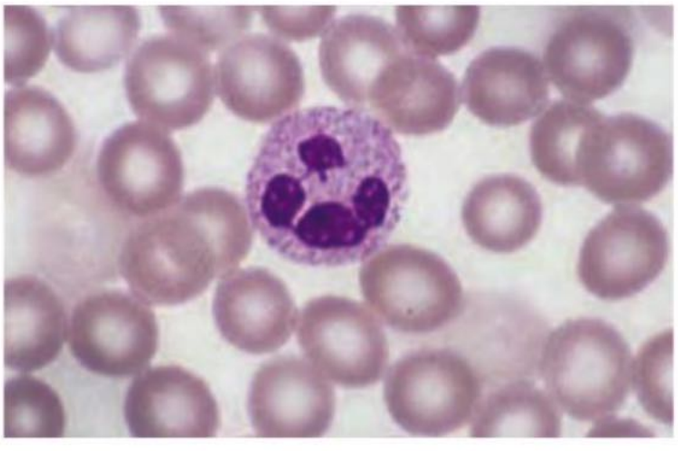

Fig. 4.9 Granulocito neutrófilo en un extendido sanguíneo (humano), más aumento. Técnica de Pappenheim; 1.250 ×.

La denominación "granulocitos" se debe a la existencia de una gran cantidad de gránulos en el citoplasma. Estos gránulos se tiñen con colorantes ácidos como la eosina (rojo) o de azul oscuro/violeta con colorantes básicos como el azul de metileno y el azur. El núcleo de los granulocitos maduros es hipercromático y está dividido en segmentos o lóbulos en forma más o menos irregular, los cuales se encuentran unidos entre sí por medio de conexiones estrechas (puentes nucleares).

Neutrófilo

El 90% de los neutrófilos se encuentra en un compartimiento de almacenaje en la médula ósea; alrededor del 10% está en la sangre y algunos se encuentran en los tejidos. En la sangre por lo general permanecen sólo 6-8 horas.

Morfología

Los neutrófilos maduros son células de 8,5-10 µm de diámetro con un núcleo segmentado y un citoplasma rosa o violeta tenue (**Fig. 4.9**, **Cuadro 4.3**). En esencia, esta coloración se debe a la gran cantidad de gránulos citoplasmáticos.

Núcleo El núcleo con heterocromatina abundante tiene 3-4 segmentos unidos por conexiones muy delgadas (puen-

tes nucleares) (**Fig. 4.8**, **Fig. 4-9**, **Fig. 4.10**). A causa de estos **núcleos segmentados**, los neutrófilos maduros también reciben el nombre de segmentados. Los detalles de la forma nuclear son un tanto diferentes en cada neutrófilo, por lo cual también se conocen como granulocitos polimorfonucleares.

Es probable que la ventaja biológica del núcleo segmentado sea que puede adaptarse con más facilidad a la capacidad de deformación de estas células, como se comprueba, por ejemplo, en la diapédesis desde la sangre o en la migración a través de la matriz del tejido conjuntivo.

Los neutrófilos jóvenes poseen un **núcleo hipercromático con forma de banda o de cayado** (célula en cayado), que todavía no muestra lóbulos y en el cual la segmentación sólo se insinúa. En los momentos de gran pérdida de neutrófilos maduros, como ocurre en muchas infecciones bacterianas, su cantidad en la sangre aumenta.

La **cromatina** del núcleo de los neutrófilos maduros en su mayoría está muy condensada. En las mujeres, el cromosoma X hipermetilado con frecuencia se identifica como un apéndice con forma de palillo de tambor en el núcleo del neutrófilo (corpúsculo de Barr). En el citoplasma, además de los gránulos, hay mucho glucógeno (**Fig. 4.10**).

Gránulos Entre los gránulos citoplasmáticos se distinguen 2 tipos:

- **gránulos azurófilos** (= primarios), que se tiñen de violeta con el colorante azur, en la microscopia electrónica son electrodensos y corresponden a lisosomas. Contienen, entre otras cosas, hidrolasas, elastasa, mieloperoxidasa, proteínas catiónicas, la proteína bactericida que cumple una función importante en la destrucción de las bacterias gramnegativas y defensinas, polipéptidos con amplia actividad antimicrobiana contra bacterias, hongos y ciertos virus con envoltura.
- **gránulos específicos** (= secundarios), que contienen, entre otras sustancias, lactoferrina, proteína fijadora de vitamina B_{12}, fosfatasa alcalina, NADPH-oxidasa para la producción de peróxido de hidrógeno, histaminasa, receptores para laminina y factores diversos que promueven la adhesión de las células al endotelio. En la microscopia electrónica estos gránulos sólo muestran una electrodensidad moderada, son alargados y su cantidad supera ampliamente la de los gránulos primarios.

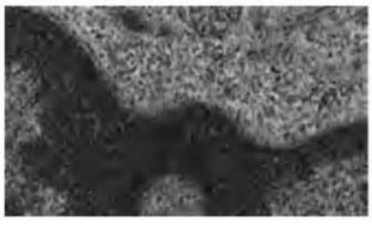

Fig. 4.10 Granulocito neutrófilo intravascular.

Función

Los neutrófilos desempeñan un papel fundamental en la reacción inflamatoria aguda. Su función más importante es la fagocitosis, sobre todo de bacterias pero también de algunos virus. Esta fagocitosis ocurre en los tejidos, de modo que los neutrófilos primero deben introducirse en ellos (diapédesis) desde los vasos (vénulas poscapilares) y luego orientar su migración hacia el foco patológico (quimiotaxis).

Diapédesis Los neutrófilos se encuentran tanto en el centro del torrente sanguíneo (neutrófilos de circulación libre) como contra la superficie interna de los vasos (neutrófilos marginales). Los neutrófilos marginales están en contacto con el endotelio. En la circulación mayor este contacto es mediado por moléculas específicas de la superficie celular, las **selectinas**. Estas glucoproteínas aparecen tanto en los neutrófilos (L-selectina = CD62L y sialil-LewisX = CD15S) como en el endotelio (E-selectina = CD62E y P-selectina = CD62P). La expresión de las selec-

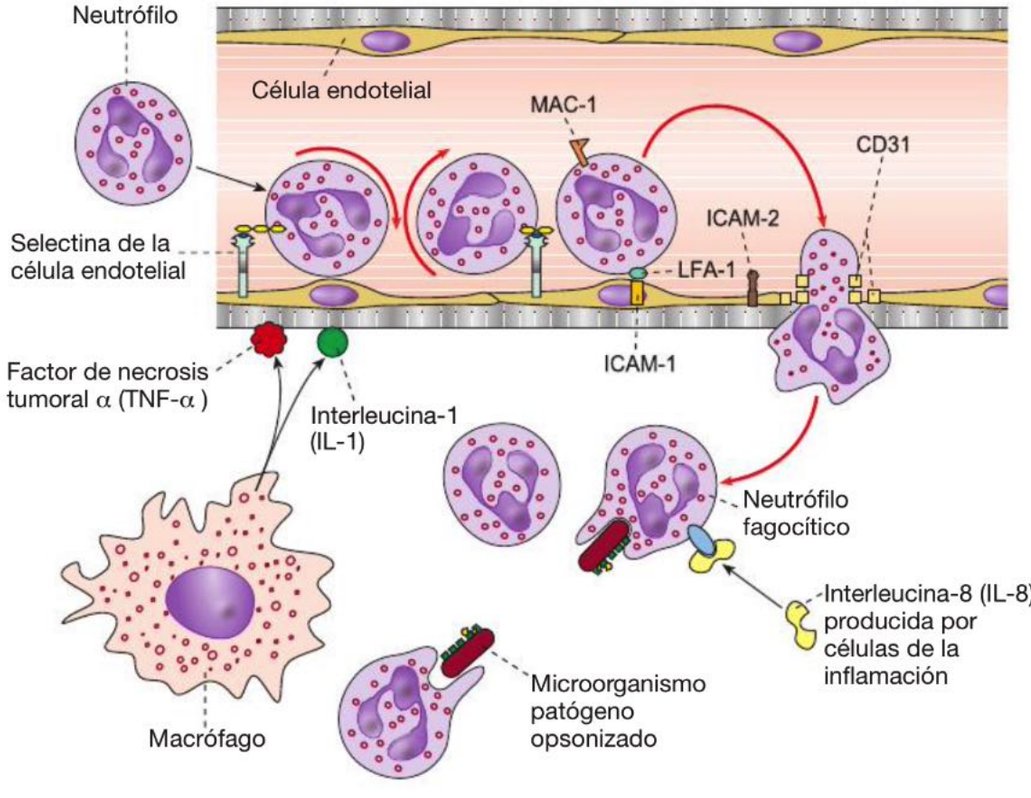

Fig. 4.11 Ruedo, adhesión y paso de un leucocito neutrófilo a través de la pared (intacta) de una vénula poscapilar (diapédesis). Para los detalles véase el texto.

tinas en las células endoteliales es estimulada por los macrófagos activados (mediante TNFα e IL-1). Las selectinas de los neutrófilos se unen a las de las células endoteliales (**Fig. 4.11**). Al principio, el contacto es relativamente laxo ("ruedo"). En las lesiones o en las inflamaciones surgen estímulos quimiotácticos que intensifican el contacto. Como consecuencia de esto, los neutrófilos "se pegan" al endotelio, con este contacto mediado por las **integrinas** granulocíticas (LFA-1 y Mac-1) y las **moléculas de adhesión endoteliales** (ICAM1 = CD54 e ICAM2 = CD102) (**Fig. 4.11**). Luego, los neutrófilos atraviesan el endotelio entre las células pero también a través del citoplasma (diapédesis). Aquí desempeña un papel una molécula de adhesión que se expresa tanto en los neutrófilos como en el endotelio y recibe el nombre de PECAM1 (= CD31). En la circulación menor (circulación pulmonar), a causa de la estrechez de los capilares (el diámetro de los capilares y el de los neutrófilos es más o menos igual), la marginación se debe predominantemente a factores físicos.

Quimiotaxis y fagocitosis Mediante quimiotaxis los leucocitos orientan su migración hacia el foco patológico. A esto contribuyen enzimas como, por ejemplo, la colagenasa y la elastasa, que degradan la matriz del tejido conjuntivo y participan en la creación de las cavidades de los abscesos. En la fagocitosis (**Fig. 4.12**) se generan aniones superóxido que se transforman en peróxido de hidrógeno y otros compuestos de oxígeno tóxicos. El peróxido de hidrógeno, el cloro y la mieloperoxidasa del neutrófilo forman un sistema tóxico en particular que produce ácido hipoclórico, hipoclorito y cloro. Estos compuestos, las proteínas catiónicas y las defensinas intervienen en la destrucción de los microorganismos.

Degradación Los neutrófilos son una parte del exudado inflamatorio y del pus. Después de 1-4 días en el tejido, los neutrófilos mueren. En las personas sanas, los neutrófilos envejecidos abandonan el cuerpo a través del epitelio de la mucosa del tubo digestivo, en cuya luz se destruyen, o son degradados por macrófagos en los pulmones y en el bazo.

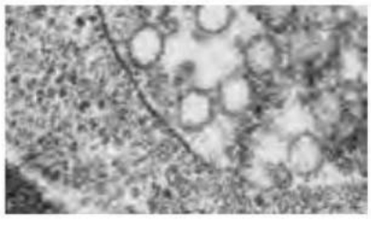

Fig. 4.12 Granulocito neutrófilo con virus del herpes fagocitado.

Correlación clínica Los neutrófilos cumplen una función esencial en la defensa y en los procesos inflamatorios, en especial en las inflamaciones bacterianas. Las leucemias de neutrófilos (= leucemias mieloides) son patologías malignas que se subdividen en leucemias mieloides agudas y crónicas.

Eosinófilo

Morfología

Los eosinófilos (véase también el **Cap. 3.2.3**), descubiertos hace más de 100 años por Paul Ehrlich (1854-1915), tienen 11-14 µm de diámetro (**Cuadro 4.3**).

Núcleo Los eosinófilos maduros suelen contener un núcleo bilobulado con heterocromatina abundante.

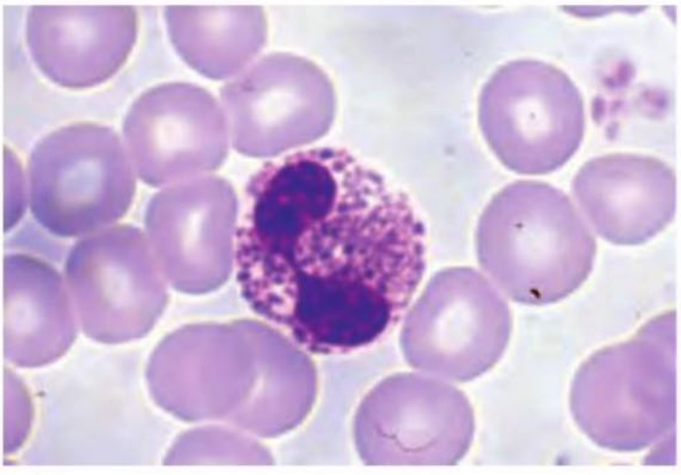

Fig. 4.13 Granulocito eosinófilo en un extendido sanguíneo. Es característico que el tono rojizo de los gránulos eosinófilos relativamente grandes sea rojo ladrillo, pero el color varía según la eosina utilizada en cada caso. Ser humano; técnica de Pappenheim; 1.250 ×.

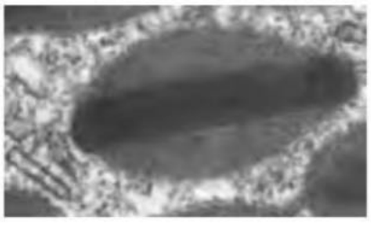

Fig. 4.14 Granulocito eosinófilo.

Cuadro 4.3 Características diferenciales de los granulocitos

Criterio	Neutrófilo	Eosinófilo	Basófilo
Cantidad	4.000-7.000/µL	200-700/µL	0-200/µl
Tamaño	8,5-10 µm	11-14 µm	8-11 µm
Núcleo	3-4 segmentos, puentes nucleares delgados, heterocromatina abundante	casi siempre bilobulado, heterocromatina abundante	relativamente grande, de formas variadas, heterocromatina abundante
Gránulos	gránulos azurófilos y específicos	rojos y relativamente grandes, centro cristalino en la ME	de tamaños variables y color azul tinta, contenido granular fino en la ME

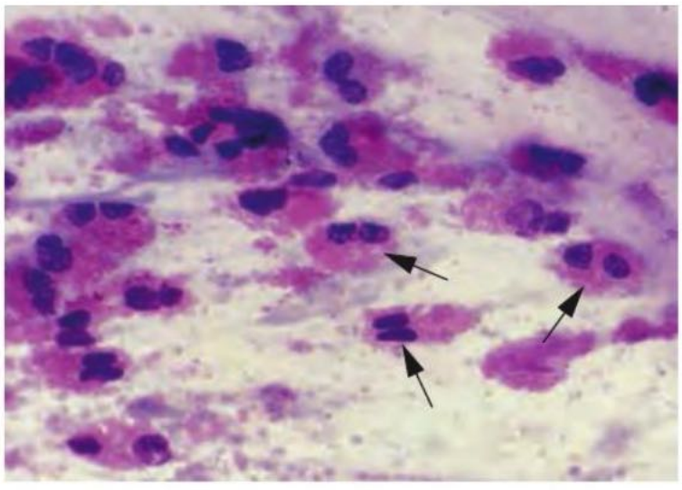

Fig. 4.15 Eosinófilos (→) en el esputo expectorado por un ser humano afectado de alergia crónica. Técnica de Pappenheim; 650 ×.

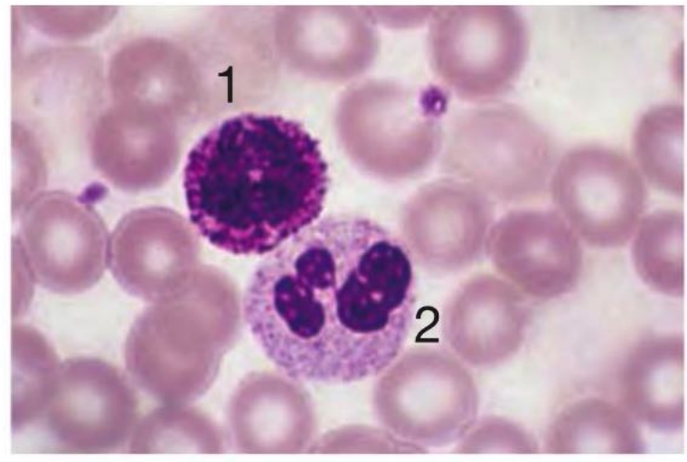

Fig. 4.16 Granulocito basófilo (**1**) en un extendido sanguíneo. Los gránulos basófilos ocultan en una gran parte el núcleo bilobulado. **2** Granulocito neutrófilo. Ser humano; técnica de Pappenheim; 1.250 ×.

Gránulos Los gránulos citoplasmáticos en forma característica son eosinófilos (rojos) y relativamente grandes (**Fig. 4.13**). Por lo general tienen carácter lisosómico y en la microscopia electrónica muestran un centro cristalino (**Fig. 4.14**). Este centro característico está compuesto por una proteína con arginina abundante y actividad de histaminasa (proteína básica mayor o principal) que, según se cree, desempeña un papel importante en la defensa contra los parásitos. Además, los gránulos contienen muchas otras enzimas.

Función

Los eosinófilos pueden fagocitar y viven mucho más tiempo que los neutrófilos. A diferencia de los neutrófilos, los eosinófilos pueden recircular y son importantes para la defensa contra los parásitos (sobre todo los vermes). Poseen receptores de Fc, con cuya ayuda pueden unirse a parásitos o larvas de parásitos cubiertos de anticuerpos (IgG, IgE o ambas) y así matarlos. Cuando se encuentran, por ejemplo, con larvas de *Schistosoma*, se depositan sobre su superficie en una gran cantidad y, en parte, en varias capas y aquí liberan sustancias tóxicas.
Entre las enzimas de los eosinófilos se encuentran, por ejemplo, una peroxidasa de eosinófilo que cataliza la oxidación de varios sustratos a través de peróxido de hidrógeno y así participa en la destrucción de microorganismos. Esta enzima también inicia la liberación de los gránulos de los mastocitos. En el citoplasma también se encuentran los cristales de Charcot-Leyden, los cuales están formados por una proteína que aparece en el esputo de los pacientes asmáticos, posee actividad de lisofosfolipasa y cumple una función presunta en la desintoxicación de los lisofosfolípidos. En los eosinófilos se han identificado muchos otros factores, entre ellos una neurotoxina muy potente.

Correlación clínica La cantidad de los eosinófilos aumenta (**eosinofilia**; más de 700 eosinófilos/mm^3) en las helmintiasis (esquistosomiasis, uncinariasis, triquinosis, hidatidosis, cisticercosis, ascaridiasis, etc.), en muchas reacciones alérgicas (p. ej., alergias medicamentosas, asma bronquial y eccemas) y en otras enfermedades. Su cantidad en los tejidos puede estar aumentada sin que este incremento pueda detectarse en la sangre. En el asma bronquial grave migran en gran cantidad incluso hasta el interior del epitelio de las vías respiratorias (**Fig. 8.1**) y también se encuentran en el esputo (**Fig. 4.15**). Desempeñan un papel complejo como activadores y mediadores en los procesos inflamatorios e inmunológicos.

Basófilo

Morfología

Los basófilos, de 8-11 µm de diámetro, (**Cuadro 4.3**) se parecen funcionalmente a los mastocitos en muchos aspectos.

Núcleo Poseen un núcleo relativamente grande, con abundancia de heterocromatina, que puede tener formas diferentes. Con frecuencia es redondeado y exhibe una escotadura poco pronunciada, pero también puede ser bilobulado. En los extendidos, a menudo está oculto por los grandes gránulos basófilos (azules) (**Fig. 4.16**).

Gránulos Los gránulos (**Fig. 4.17**) son de tamaños variables, están limitados por membrana y poseen un contenido granulado fino.

Función

Los gránulos de los granulocitos basófilos contienen peroxidasa (al igual que los otros granulocitos), histamina, heparina, citocinas (IL-4), mediadores, factor quimotáctico para los eosinófilos, proteasa neutra, etcétera. De la función normal de estas células infrecuentes se sabe muy poco. Muestran algunas coincidencias funcionales con los mastocitos, por ejemplo en su superficie tienen receptores de IgE de alta afinidad y liberan histamina después de la interacción de las moléculas de Ig fijada que se han unido al antígeno.

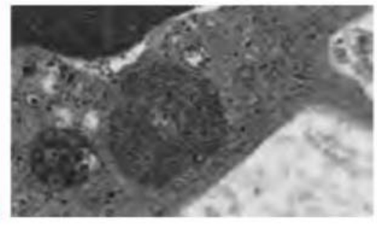

Fig. 4.17 Granulocito basófilo intravascular.

4.2.2 Linfocitos

Alrededor del 22-44% de los leucocitos de la sangre corresponde a los linfocitos; en cifras absolutas esto equivale a unos 2.200-4.400 linfocitos por mm^3. Los linfocitos son las células específicas del sistema inmunitario (**Cap. 6**); su nombre se debe a que son casi el único tipo de leucocito en la linfa y están establecidos en los órganos linfáticos.

Clasificación

Los linfocitos pertenecen a 2 clases principales, los linfocitos B y los linfocitos T:

- los **linfocitos B** se originan en la médula ósea o, en las aves, en la bolsa de Fabricio y totalizan el 10-15% de los linfocitos circulantes.
- los **linfocitos T** también se originan en la médula ósea pero migran tempranamente hacia el timo, donde maduran. En la sangre periférica el 70-80% de los linfocitos son linfocitos T.

Ambos tipos de linfocitos, al igual que todas las demás células de la sangre, provienen de una célula madre común en la médula ósea. Al grupo de los linfocitos pertenecen además los linfocitos NK (*n*atural *k*iller, destructoras o citotóxicas naturales).

Linfocitos B y T

Morfología

En los extendidos sanguíneos su diámetro varía entre unos 6 y unos 12 µm; en los preparados teñidos con la técnica de Pappenheim, los linfocitos en su mayoría son células de 6-8 µm de diámetro. Se habla de linfocitos pequeños, medianos y grandes. Las causas de las diferencias de tamaño en muchos aspectos todavía no se conocen, pero al parecer las formas más grandes corresponden a linfocitos activados. En especial, la infección por virus activa los linfocitos.

En los extendidos sanguíneos teñidos con los colorantes de rutina, los linfocitos B no pueden distinguirse de los linfocitos T; esto sólo es posible con el uso de métodos inmunohistoquímicos (**Fig. 6.31**, **Fig. 6.32**). Poseen un núcleo redondeado bastante oscuro y un reborde muy estrecho de citoplasma (**Fig. 4.18**), en el cual se encuentran sobre todo ribosomas y algunas mitocondrias (**Fig. 4.19**). Los otros orgánulos (aparato de Golgi, RER y lisosomas) son bastante escasos o llamativamente pequeños. Estas células con orgánulos escasos y un reborde citoplasmático estrecho en general son linfocitos vírgenes (**Cap. 6**).

Función

Los linfocitos son capaces de moverse en forma activa y, por ejemplo, migrar a través de los endotelios. Los linfocitos B son los responsables de la inmunidad humoral, mientras que los linfocitos T se encargan de la inmunidad celular (**Cap. 6**).

Correlación clínica En especial en las **enfermedades causadas por virus (virosis)**, con frecuencia se encuentran linfocitos de tamaño mediano o grande. Estas células son linfocitos activados. Los linfocitos grandes en particular, llamados linfocitos monocitoides, alcanzan un diámetro de 15-18 µm. En su mayoría son linfocitos T CD8-positivos. Éstos son linfocitos T con una proteína de superficie especial que recibe el nombre de CD8. También se conocen como "células de Pfeiffer" (en honor a Emil Pfeiffer, 1846-1921, internista y pediatra activo en Wiesbaden). Se encuentran en la fiebre glandular de Pfeiffer (mononucleosis infecciosa), una de las enfermedades infecciosas causadas por el virus de Epstein-Barr.

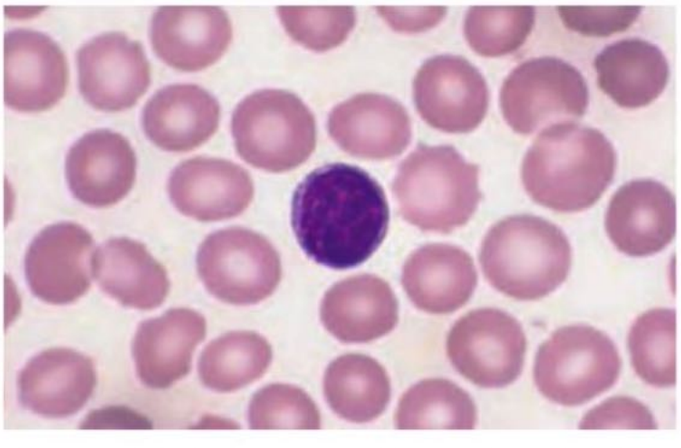

Fig. 4.18 Linfocito en un extendido sanguíneo. El núcleo es redondeado y oscuro y a su alrededor se ve un reborde estrecho de citoplasma. Ser humano; técnica de Pappenheim; 1.250 ×.

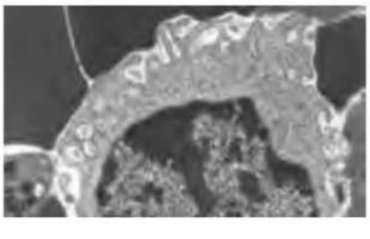

Fig. 4.19 Linfocito pequeño intravascular.

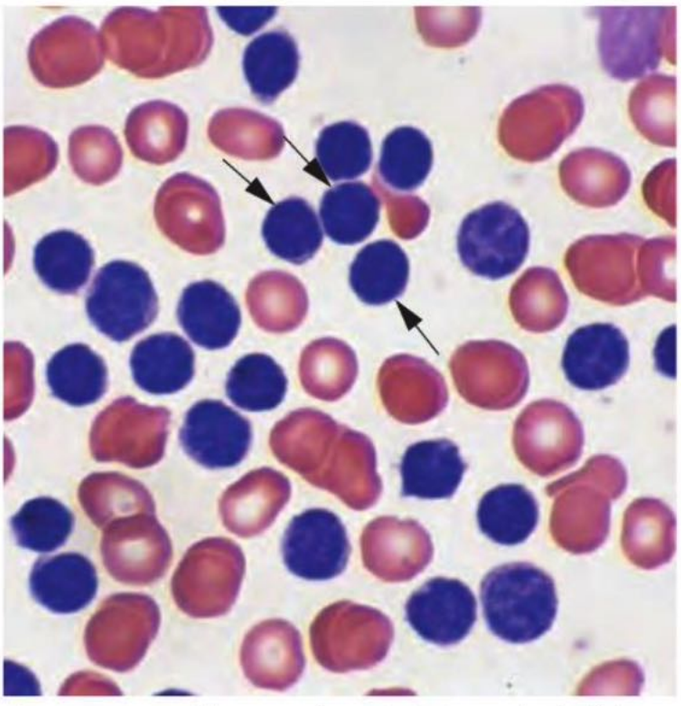

Fig. 4.20 Extendido sanguíneo de la leucemia linfática crónica. Los linfocitos (→) son de aspecto relativamente uniforme y han aumentado en cantidad. Ser humano; técnica de Pappenheim; 700 ×.

Las **leucemias linfáticas** son neoplasias malignas de las células precursoras linfoides en la médula ósea o en los tejidos linfáticos. Pueden tener un curso agudo o crónico. En la sangre, sobre todo en las etapas avanzadas, puede comprobarse un aumento patológico de células linfoides inmaduras que sustituyen a los leucocitos normales y a las células de otros linajes (**Fig. 4.20**).

Linfocitos citotóxicos naturales (linfocitos NK)

Características

Los linfocitos destructores o citotóxicos naturales (linfocitos NK, células NK; NK = *natural killer*) totalizan el 5-10% de los linfocitos de la sangre periférica. Poseen gránulos citotóxicos azurófilos grandes pero no fagocitan (**Fig. 4.21**).

Función

Los linfocitos NK despliegan tanto citotoxicidad celular dependiente de anticuerpos (ADCC) como actividad NK (destructora natural). Desarrollan la citotoxicidad celular cuando –como células efectoras portadoras de receptor de Fc– se unen a una diana celular cubierta de anticuerpos (opsonizada), lo cual conduce a la lisis de la diana. La actividad destructora natural es un mecanismo directo que conduce a la destrucción de las células infectadas por virus, las células trasplantadas o las células tumorales.
Como linfocitos T citotóxicos, las células NK producen moléculas citotóxicas, por ejemplo, perforina y enzimas líticas. Estas moléculas se liberan desde los gránulos mediante una exocitosis. La perforina forma poros en la membrana de las dianas celulares, a través de los cuales las enzimas líticas pueden introducirse en el citoplasma de estas células, donde desencadenan la apoptosis por medio de una serie de pasos bioquímicos.

4.2.3 Monocitos/macrófagos

Al igual que los otros leucocitos, los **monocitos**, de un tamaño relativamente grande (diámetro: 15-20 µm), se originan en la médula ósea y por lo general permanecen sólo 12-24 h en la sangre, donde totalizan el 2-8% de los leucocitos. Luego migran hacia el tejido conjuntivo para transformarse en tipos diferentes de **macrófagos** de vida larga.

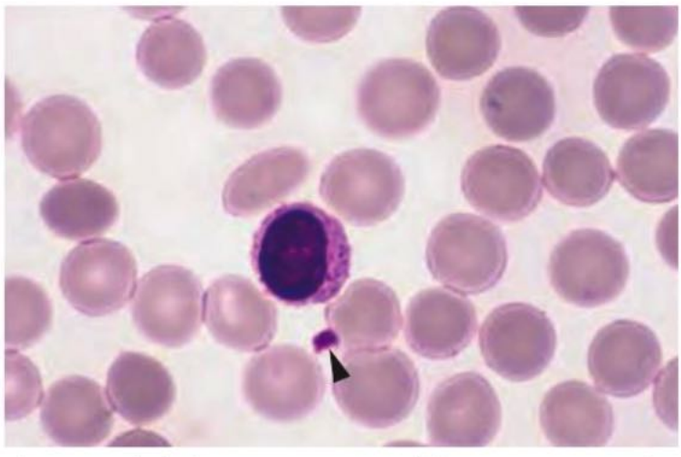

Fig. 4.21 Linfocito NK en un extendido sanguíneo. En el reborde citoplasmático un tanto más amplio pueden verse los gránulos azurófilos grandes. ▶ Trombocito. Ser humano; técnica de Pappenheim; 1.250 ×.

Morfología

Los monocitos sanguíneos son los leucocitos más grandes en la sangre periférica y con frecuencia muestran un núcleo arriñonado, a veces bilobulado con una estructura "nubosa" (**Fig. 4.22**). El citoplasma gris paloma contiene gránulos azurófilos (lisosomas) aislados. La ultraestructura se caracteriza por un aparato de Golgi extenso, así como cantidades moderadas de ribosomas, RER y mitocondrias. En la superficie se forman pliegues y prolongaciones de configuración irregular (**Fig. 4.23**).

Función

Los macrófagos son los componentes más importantes del sistema fagocítico mononuclear (**Cap. 6**). Además poseen muchas otras funciones (**Cap. 3.2.3**).

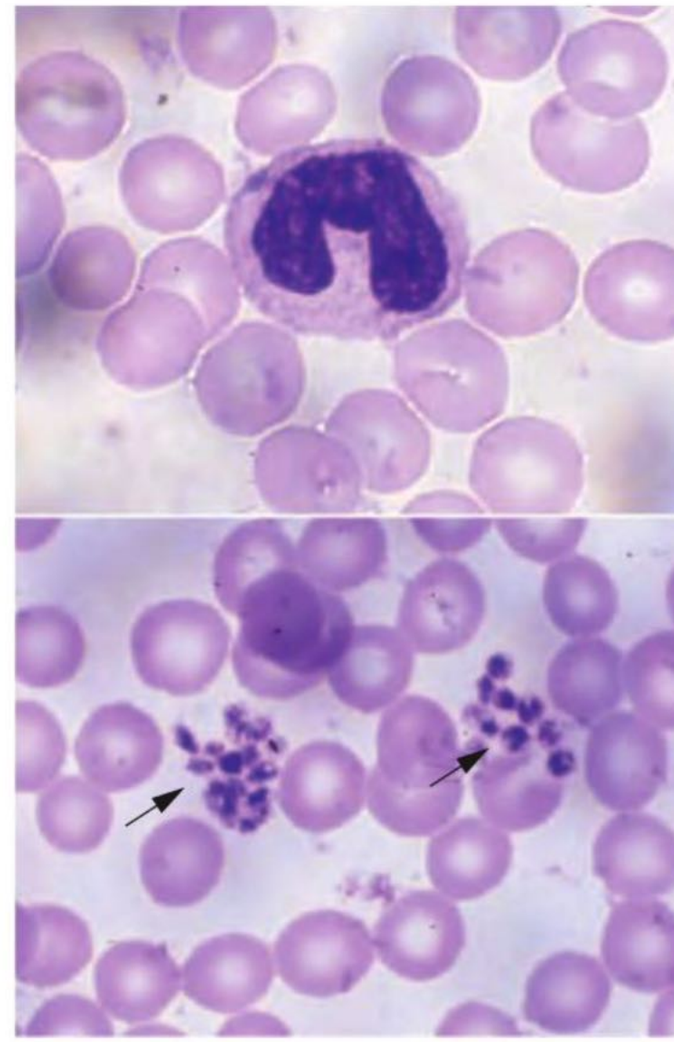

a

b

Fig. 4.22 Monocito y trombocitos. a: monocito con núcleo arriñonado en un extendido sanguíneo. Ser humano; técnica de Pappenheim; 1.150 ×. **b:** trombocitos (→) en un extendido sanguíneo. En el extendido los trombocitos con frecuencia se aglomeran y forman pequeños grupos. Puede distinguirse bien el hialómero (reborde periférico claro) del granulómero (centro más denso). Ser humano; técnica de Pappenheim; 1.150 ×.

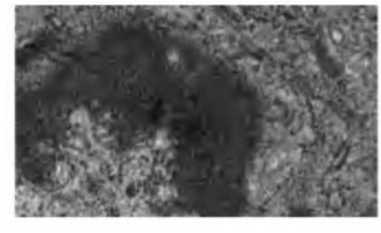

Fig. 4.23 Monocito intravascular.

4.3 Trombocitos

Introducción

Los trombocitos son fragmentos citoplasmáticos con una estructura constante muy organizada que se originan a partir de los megacariocitos por estrangulación de sus prolongaciones. Cumplen una función importante en la hemostasia. En un mm^3 de sangre hay 150.000 a 450.000 trombocitos.

Los trombocitos (plaquetas) son una parte del complejo sistema hemostático. Un tercio de los trombocitos se almacena ("secuestra") en el bazo, mientras que los dos tercios restantes circulan en la sangre. Su vida media en la sangre alcanza los 7-10 días. Son degradados por los macrófagos, sobre todo en el bazo. En un mm^3 de sangre normalmente hay 150.000-450.000 trombocitos. En las mujeres, su cantidad disminuye antes del comienzo de la menstruación.

Morfología

Los trombocitos son fragmentos citoplasmáticos anucleados, ovales o discoides, de 2-4 µm de diámetro, con una estructura organizada (**Fig. 4.22**), que se forman por estrangulación a partir de las prolongaciones celulares de los megacariocitos de la médula ósea (**Fig. 4.24**). Poseen una cubierta de glucocáliz gruesa. Su citoplasma se divide en un granulómero central y un hialómero periférico.

Granulómero Los trombocitos poseen un centro con diversos tipos de gránulos, ribosomas, partículas de glucógeno, túbulos aislados del RE liso y algunas mitocondrias, el granulómero (**Fig. 4.25**). En el granulómero también hay lisosomas (con endoglucosidasas y enzima degradante de heparina). Entre los gránulos se distinguen los gránulos densos (con calcio, serotonina y adenosina difosfato) y los gránulos claros, llamados gránulos α (con factor von Willebrand, fibronectina, trombospondina, factor de crecimiento derivado de plaquetas [PDGF = *platelet-derived growth factor*; importante para la estimulación de los fibrocitos en los procesos de reparación posteriores], una proteína neutralizante de la heparina, etc.). Además, son característicos los sistemas de membranas tubulares:

- Un sistema tubular de trayecto retorcido e irregular que se mantiene en continuidad con la superficie y corresponde a una membrana celular invaginada en la forma de túbulos. En la microscopia electrónica puede aparecer en la forma de siluetas redondeadas, ovales o "laberínticas". A través de este sistema se entregan los productos de secreción de los trombocitos.
- Un segundo sistema cerrado de túbulos que contiene un material floculento fino. No está en continuidad con la superficie celular y corresponde a RE liso. Puede concentrar iones calcio y se supone que desempeña un papel en la regulación de la contractilidad de las plaquetas. La contractilidad recién se establece después de la activación y se debe a los filamentos de actina y miosina.

Hialómero La periferia carente de gránulos se denomina hialómero y contiene un anillo de 10-15 microtúbulos, así como filamentos contráctiles (**Fig. 4.25b**).

Función

En una lesión de la pared vascular, en segundos ocurre la adhesión plaquetaria al colágeno expuesto a través de un receptor especial para colágeno que pertenece a la familia de las integrinas. Esta unión es estabilizada por el factor von Willebrand, el cual es sintetizado tanto por los trombocitos como por las células endoteliales y normalmente aparece en la sangre en una concentración de 10 mg/L. Mediante la adhesión, los trombocitos se activan y forman muchas prolongaciones contráctiles delgadas. Después liberan el contenido de sus gránulos. Otras plaquetas activadas se agregan en el sitio lesionado (**Fig. 4.25a**). Junto con fibrina y eritrocitos más o menos abundantes en unos pocos minutos forman un trombo adherido a la pared vascular, el cual obtura el sitio de la lesión.

Correlación clínica La disminución de la cantidad de las plaquetas (menos de 150.000/µL) se llama **trombo(cito)penia** y la persona afectada corre el riesgo de sufrir hemorragias agudas. Algunas causas de trombocitopenia son los trastornos de la trombopoyesis, sobre todo como consecuencia de enfermedades de la médula ósea, el secuestro patológico en el bazo o la aceleración patológica de su degradación como ocurre en una serie completa de enfermedades, por ejemplo en infecciones por virus y por bacterias. Muchos medicamentos pueden causar una trombocitopenia.
El exceso de plaquetas (más de 450.000/µL) se denomina **trombocitosis**. La trombocitosis ocurre en el ámbito de una gran variedad de enfermedades, por ejemplo en los trastornos proliferativos de la médula ósea.
En la mayor parte de las formas de **enfermedad de von Willebrand**, el factor von Willebrand está disminuido, lo cual conduce a un tiempo de sangría prolongado. Este factor transporta el factor VIII de la coagulación (el factor antihemofílico) y participa en la fijación de los trombocitos al tejido conjuntivo expuesto en el caso de lesiones vasculares.

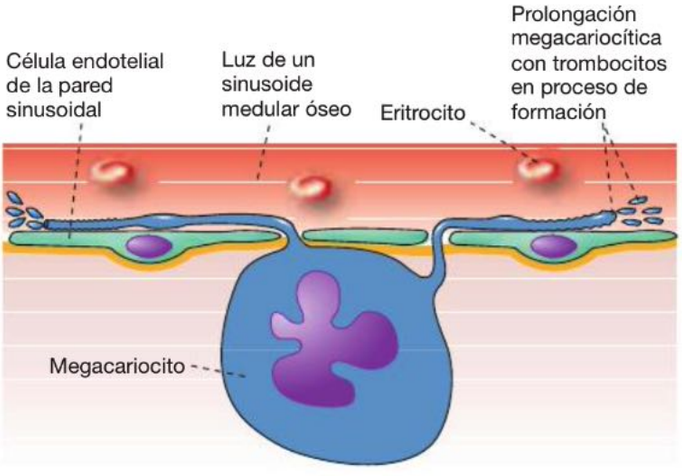

Fig. 4.24 Formación de los trombocitos a partir de los megacariocitos. Los megacariocitos son células medulares óseas muy grandes y poliploides que producen, cada una, alrededor de 10.000 trombocitos (plaquetas). Los trombocitos se generan por fragmentación de las prolongaciones megacariocíticas, con frecuencia largas, que se introducen en la luz de los sinusoides medulares. (De [12], modificado)

Nota Los trombocitos son fragmentos citoplasmáticos de 2-4 µm de diámetro que se forman a partir de los megacariocitos de la médula ósea. Poseen un granulómero central con estructuras granulares y tubulares diversas y un hialómero periférico, en el cual hay microtúbulos y proteínas contráctiles. Cumplen una función importante en la coagulación.

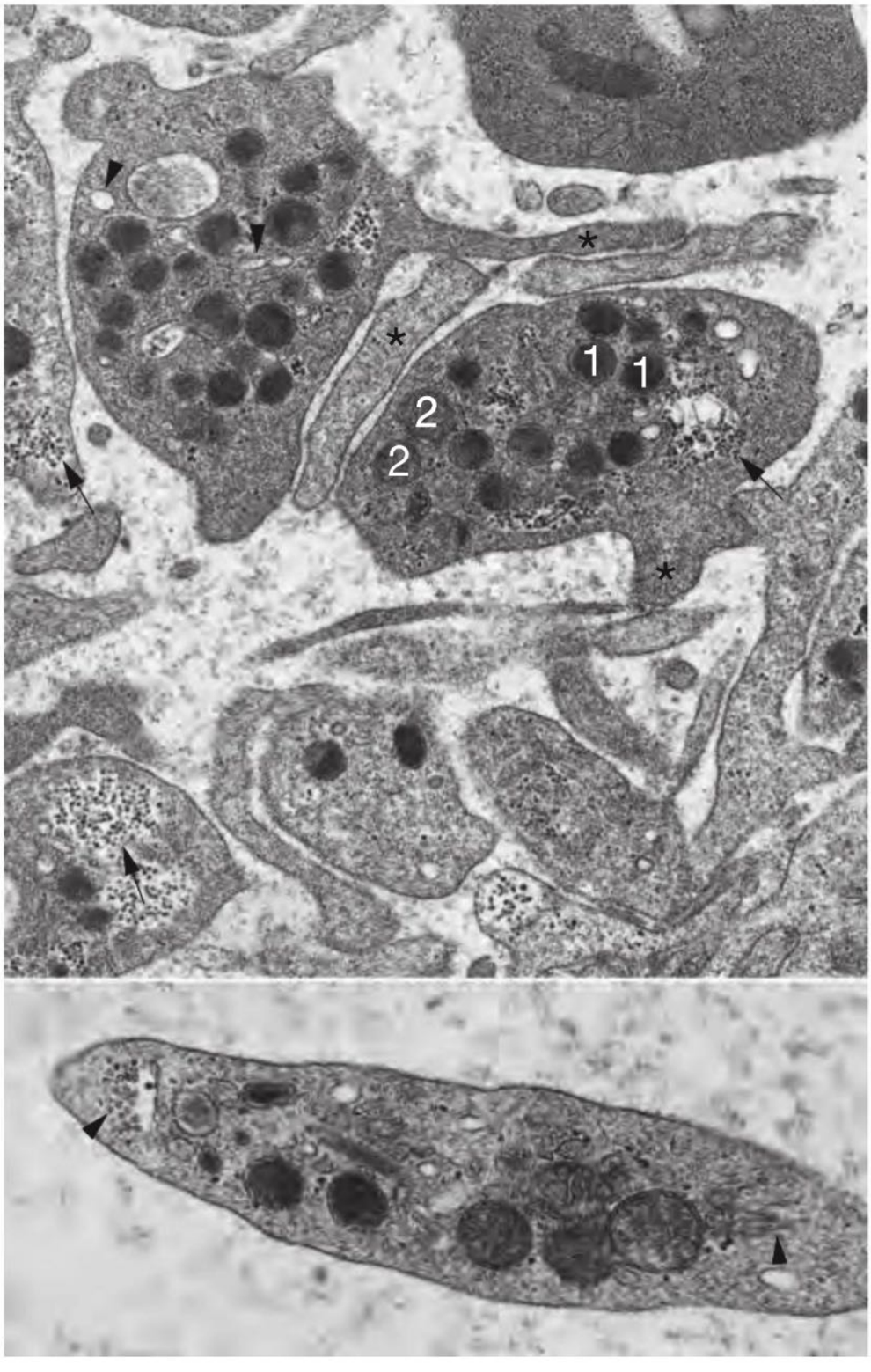

Fig. 4.25 Trombocitos, microcopia electrónica. **a:** aglomeración de trombocitos (plaquetas) en una vena encefálica. En el centro (= granulómero) de los trombocitos hay gránulos diversos (**1**) y mitocondrias (**2**), así como glucógeno (→). El reborde citoplasmático periférico estrecho recibe el nombre de hialómero; tanto en el hialómero como en el granulómero se encuentran invaginaciones tubulares de la membrana celular. En la figura los cortes de las invaginaciones muchas veces aparecen como vesículas claras (►). Los trombocitos aglomerados y activados emiten pedículos delgados que contienen elementos contráctiles (*). Ser humano; 23.623 ×. (De [1]) **b:** corte transversal de un trombocito intravascular; en la periferia del trombocito discoide transcurren haces de microtúbulos (►). Ser humano; 40.770 ×. (De [1])

4.4 Hematopoyesis

Introducción

Las células de la sangre se producen a diario en una cantidad inconcebiblemente grande: por ejemplo alrededor de 200.000 millones de eritrocitos y 70.000 millones de neutrófilos. Numerosos factores, por ejemplo citocinas, participan en la regulación de la hematopoyesis. En la ontogenia se identifican 3 fases de la hematopoyesis:

- la fase megaloblástica, que ocurre inicialmente durante el desarrollo embrionario
- la fase hepatoesplénica, que se desarrolla en el hígado y en el bazo en la etapa media de la vida prenatal
- la fase medular, que transcurre en la médula ósea a partir de quinto mes de la gestación y continúa hasta el final de la vida.

La médula ósea está formada por un tejido conjuntivo reticular laxo en cuya malla se desarrollan los diversos linajes de células sanguíneas a partir de células madre hematopoyéticas multipotentes que dan origen a diferentes células precursoras con capacidad de diferenciación cada vez más limitada.

En el transcurso de la eritropoyesis surgen los eritrocitos; la granulopoyesis produce los 3 tipos de granulocitos; además hay: monopoyesis, linfopoyesis y trombopoyesis. Todas estas líneas de desarrollo atraviesan diversas etapas de diferenciación caracterizadas morfológica e inmunohistoquímicamente. Las células madre de los trombocitos son megacariocitos poliploides. Otros componentes de la médula ósea son los sinusoides, muy amplios y de paredes delgadas, y los adipocitos.

Las células sanguíneas maduras sólo viven durante un tiempo relativamente breve (días a meses), de modo que tienen que volver a producirse en forma continua. Se calcula que en los adultos se forman diariamente unos 200.000 millones de eritrocitos y alrededor de 70.000 millones de neutrófilos. En el adulto, la formación de las células sanguíneas y de las plaquetas ocurre en la médula ósea y recibe el nombre de hematopoyesis. Los precursores de los linfocitos también se originan en la médula ósea. Los linfocitos **T** abandonan la médula ósea muy pronto y maduran en el timo. Los linfocitos **B** en su mayor parte maduran en la médula ósea o, en las aves, en la **b**olsa de Fabricio; las últimas etapas de su diferenciación ocurren en los ganglios linfáticos, las amígdalas y el bazo.

4.4.1 Hematopoyesis durante el desarrollo embrionario

Fase megaloblástica (mesoblástica) Los primeros indicios de hematopoyesis se encuentran ya en la tercera semana de la gestación, a saber, en el mesénquima del saco vitelino y del pedículo de fijación. En los llamados islotes sanguíneos aparecen los primeros precursores de los eritrocitos, los cuales se diferencian en eritrocitos primitivos todavía provistos de núcleo y denominados megaloblastos.

Fase hepatoesplénica A partir de la sexta semana de la gestación la hematopoyesis ocurre en el hígado y, poco tiempo después, también en el bazo. Los eritrocitos que se forman aquí ya no tienen núcleo (Fig. 4.26). Los granulocitos y los megacariocitos son más bien escasos.

Fase medular A partir del quinto mes de embarazo comienza la hematopoyesis en la médula ósea y con ella también se inicia por completo la formación de todos los leucocitos. Entonces, la hematopoyesis en el hígado y el bazo declina lentamente, pero en las enfermedades de la médula ósea y en las leucemias puede prosperar de nuevo. En muchos mamíferos puede demostrarse la formación de células sanguíneas en el bazo durante toda la vida, lo cual siempre se identifica con facilidad por la presencia de megacariocitos. La hematopoyesis medular ósea comienza en todos los huesos; en los adultos todavía se desarrolla sólo en los huesos planos del cráneo, en el esternón, en los cuerpos vertebrales, en las costillas y en el extremo proximal del húmero y del fémur.

Nota Fases de la hematopoyesis: fase megaloblástica, fase hepatoesplénica, fase medular.

4.4.2 Hematopoyesis en la médula ósea del adulto

Todas las células sanguíneas derivan de una célula madre en la médula ósea, la célula madre hematopoyética multipotente. En la diferenciación y en la maduración de los linajes individuales de las células de la sangre desempeñan un papel fundamental sobre todo las citocinas.

Factores que influyen sobre la hematopoyesis

Muchos factores reguladores controlan la formación de nuevas células sanguíneas adaptada a las necesidades, y de importancia particular son algunas citosinas.

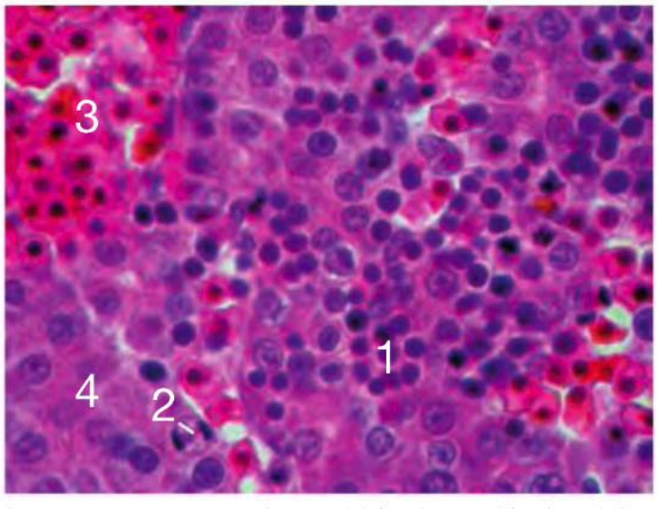

Fig. 4.26 Hematopoyesis en el hígado. 1 Nido de células hematopoyéticas; **2** figura mitótica; **3** eritrocitos embrionarios (nucleados) en un sinusoide; **4** hepatocitos. Hígado fetal; ser humano; H-E; 450 ×.

Las **citocinas** son péptidos o proteínas solubles sintetizadas por muchas células hematopoyéticas y no hematopoyéticas. Son péptidos señalizantes o mediadores reguladores que cumplen funciones importantes en la hematopoyesis, en el desarrollo y la activación del sistema inmunitario y también en las reacciones inflamatorias. Las citocinas son factores semejantes a hormonas y pueden ser activas en forma autocrina, paracrina e incluso endocrina. En el ámbito del sistema inmunitario y la hematopoyesis, a este grupo pertenecen las interleucinas y los factores estimulantes de colonias (CSF = *c*olony-*s*timulating *f*actors), por ejemplo, el factor estimulante de colonias de granulocitos y macrófagos (CSF-GM). La denominación "factor estimulante de colonias" deriva de estudios experimentales con células madre y diversas células precursoras de las células sanguíneas. Son glucoproteínas, muchas de las cuales tienen nombres propios como la eritropoyetina.
Otras citocinas son: factores de crecimiento, factores de crecimiento transformadores, quimiocinas y virocinas. En la actualidad, los receptores de citocinas de alta afinidad y gran variedad de configuraciones se clasifican en 5 familias.

Médula ósea

La médula ósea está compuesta por tejido conjuntivo reticular, en cuyos espacios amplios se diferencian los diversos tipos de células sanguíneas (**Fig. 4.27**). Además, un componente fundamental de la médula ósea son los capilares de luz amplia llamados sinusoides. Los adipocitos aparecen en cantidades variables.

Tejido conjuntivo reticular

Estructura En la médula ósea, el tejido conjuntivo reticular forma una armazón básica compuesta por fibrocitos reticulares (células reticulares, "células de la estroma", células reticulares fibroblásticas) y fibras reticulares. Estos fibrocitos pueden almacenar lípidos y entonces desde el punto de vista morfológico parecen adipocitos. El tejido conjuntivo reticular de la médula ósea ofrece a las células madre y a las células progenitoras un "microambiente" para su diferenciación. En la creación de esta "microecología" participan las células reticulares, el endotelio, los macrófagos, los linfocitos T y la matriz del tejido conjuntivo. Los glucosaminoglucanos de esta matriz pueden fijar, por ejemplo, factores de crecimiento especiales para la diferenciación de las células sanguíneas y la matriz también posee moléculas de adhesión determinadas.

Células madre La médula ósea contiene células madre hematopoyéticas multipotentes (HSC) que pueden diferenciarse en todas las células de la sangre. Además, en la médula ósea hay células madre mesenquimáticas (que pueden continuar su desarrollo para convertirse en células del tejido conjuntivo o células musculares), así como otro tipo de célula madre con la potencialidad de diferenciarse en células hepáticas, endoteliales y nerviosas.

Médula ósea roja y amarilla

La médula ósea llena el espacio entre las trabéculas óseas de la sustancia esponjosa y el espacio tubular interno de los huesos largos de los miembros. Comprende alrededor del 5% del peso corporal. Mientras que en los neonatos toda la médula ósea forma células sanguíneas, en el adulto la hematopoyesis está limitada sólo a las vértebras, las costillas, el esternón, los coxales y las epífisis proximales del húmero y del fémur (médula ósea roja). En el resto de las cavidades medulares, la médula ósea hematopoyética está remplazada por un tejido que es igual al tejido adiposo pero que deriva de las células reticulares (médula ósea amarilla). Cuando debe aumentar la hematopoyesis, las células reticulares almacenadoras de lípidos rápidamente pueden convertirse de nuevo en células reticulares normales sin inclusión lipídica.

Estructura histológica de la médula ósea

Células sanguíneas Las diversas etapas del desarrollo de las células sanguíneas dominan el aspecto histológico de la médula ósea (**Fig. 4.27**, **Fig. 4.31**). Estos precursores de las células sanguíneas llenan apretadamente el espacio que hay entre las células reticulares.

Células reticulares Las células reticulares pálidas con un núcleo alargado claro sólo pueden identificarse con dificultad en los preparados histológicos. Poseen prolongaciones largas, forman una armazón tridimensional de fibras reticulares (colágeno tipo III) y también elaboran factores de crecimiento para la hematopoyesis. Muchas de las prolongaciones de estos fibroblastos están cerca de las paredes de los sinusoides sanguíneos, cuyas células endoteliales también producen citocinas y otros factores para la regulación de la hematopoyesis.
Las células reticulares pueden transformarse en células almacenadoras de lípidos que desde el punto de vista estructural se parecen a los adipocitos del tejido conjuntivo; sin embargo, se diferencian de ellos en una serie de características bioquímicas y metabólicas.

Macrófagos Los macrófagos se encuentran distribuidos en forma regular en la estroma; algunos están muy aplanados y se ubican justo por debajo del endotelio sinusoidal. Con frecuencia aparecen en el centro de agrupaciones de células de la serie roja en desarrollo ("islotes eritropoyéticos", **Fig. 4.28**). Fagocitan pero también sintetizan citocinas y factores de crecimiento. En los islotes eritropoyéticos los macrófagos fagocitan los núcleos expulsados por los normoblastos pero también las células sanguíneas inmaduras destruidas por apoptosis y los eritrocitos envejecidos.

Fig. 4.27 Médula ósea humana con su estroma de fibras reticulares.

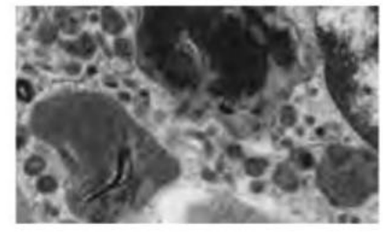

Fig. 4.28 Macrófago rodeado por normoblastos ortocromáticos.

Sinusoides medulares óseos En el tejido conjuntivo reticular de la médula ósea hay muchos vasos sanguíneos de paredes delgadas que reciben el nombre de sinusoides medulares. Se trata de capilares de luz amplia (diámetro de alrededor de 30-75 µm). Su pared está formada por un endotelio muy delgado, con perforaciones de distribución irregular y una lámina basal interrumpida en muchos sitios. Todavía no se sabe con seguridad si los poros, en parte de unos pocos µm de diámetro, son permanentes o temporales. Junto a la superficie basal del endotelio sólo se depositan fibras reticulares aisladas y alguna que otra prolongación de célula reticular. A través de este endotelio migran las células sanguíneas maduras hacia la luz del sinusoide. Para esto, en el endotelio aparecen poros efímeros de pocos µm de diámetro (poros de migración), los cuales se cierran luego del paso de la célula.

4.4.3 Diferenciación de las células de la sangre

Generalidades

La célula inicial en el desarrollo y la diferenciación de las células sanguíneas (**Fig. 4.29**) es la célula madre hematopoyética multipotente. Su proliferación es estimulada por el factor de célula madre (SCF = *s*tem *c*ell *f*actor) y conduce a la formación de una célula progenitora (GEMML = célula progenitora de granulocitos, eritrocitos, megacariocitos, monocitos y linfocitos) para todos los tipos celulares sanguíneos. De estas células se cree que parten 2 grandes líneas de desarrollo:

- para las 3 formas de linfocitos (los linfocitos T, B y NK) y las células dendríticas linfoides y
- para los eritrocitos, los megacariocitos, los monocitos y los granulocitos (y los mastocitos), así como las células dendríticas interdigitantes.

Todavía no se conocen las relaciones de las formas linfocíticas entre sí en muchos aspectos . Los granulocitos, los eritrocitos, los monocitos y los megacariocitos poseen una célula progenitora común (GEMM). Esta célula es el punto de partida para una línea de megacariocitos y eritrocitos y una línea de monocitos y granulocitos. La línea de megacariocitos y eritrocitos se divide luego del transcurso de otra etapa de célula progenitora. Los granulocitos, los mastocitos, los monocitos y las células dendríticas (interdigitantes) poseen una célula progenitora (GM), desde la cual los eosinófilos y los basófilos (+ los mastocitos) inician

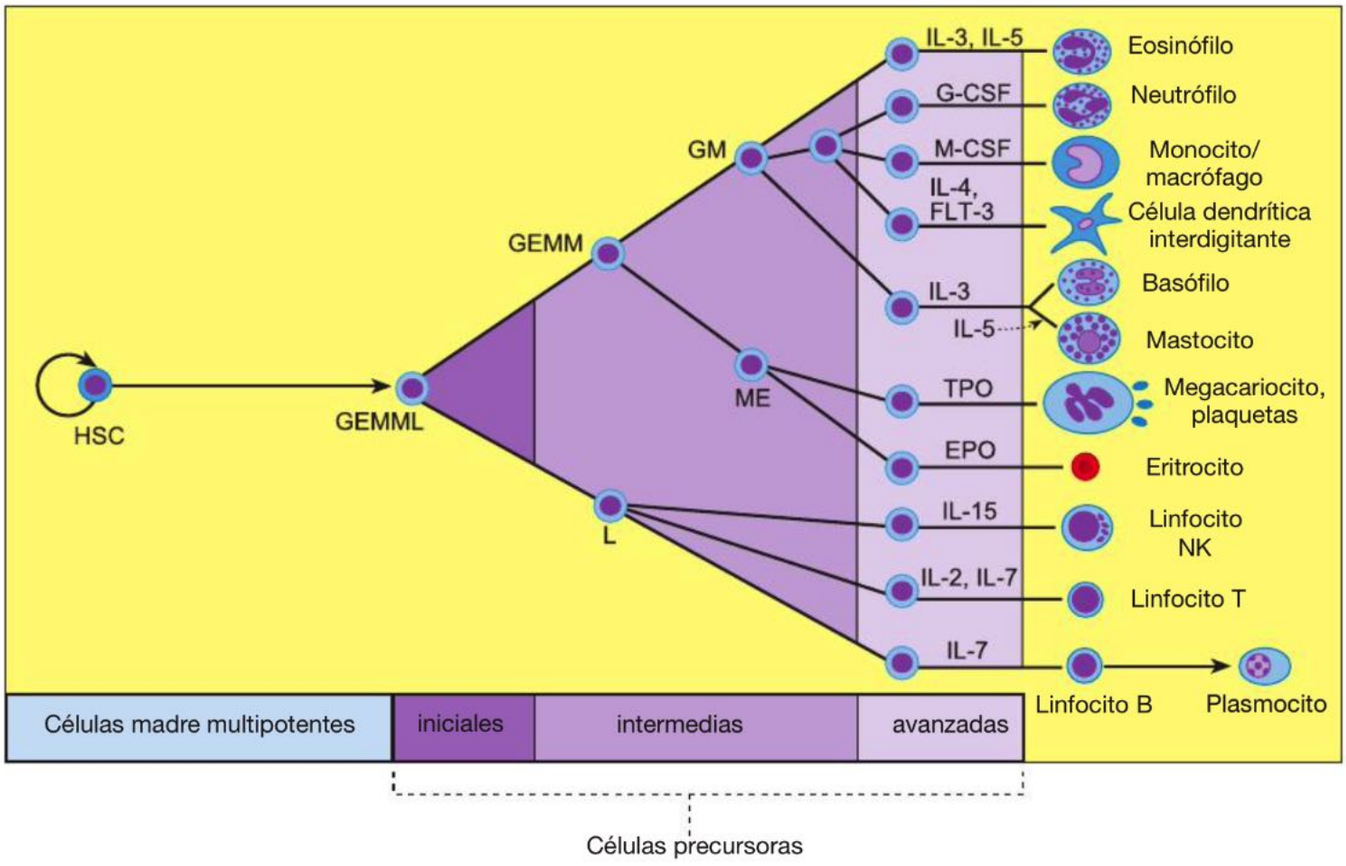

Fig. 4.29 Hematopoyesis (representación esquemática). El desarrollo parte de las células madre multipotentes (a la izquierda de la imagen), pasa por células precursoras que están cada vez más limitadas en sus posibilidades evolutivas y al final alcanza las células sanguíneas maduras (a la derecha de la imagen). Con la división mitótica de las células madre surgen, entre otras células, células madre nuevas. HSC = célula madre hematopoyética; GEMML = célula progenitora de granulocitos, eritrocitos, monocitos, células dendríticas, megacariocitos y linfocitos; GEMM = célula progenitora de granulocitos, eritrocitos, monocitos y megacariocitos, así como células dendríticas y mastocitos; L = célula progenitora de linfocitos y células NK; GM = célula progenitora de granulocitos y monocitos; ME = célula progenitora de megacariocitos y eritrocitos. Al principio, el desarrollo de las células de la sangre está regulado por la expresión de diversos factores de transcripción (p. ej., c-Myb, PU.1, E2A). Una vez que se ha determinado el desarrollo en el sentido de células sanguíneas específicas, la diferenciación adicional es regulada por citocinas (interleucinas) y factores estimulantes de colonias (IL-5, G-CSF, M-CSF, IL-3, TPO, EPO, IL-15, IL-2, IL-7).

tempranamente un desarrollo propio. Se cree que los monocitos, las células dendríticas y los neutrófilos permanecen vinculados todavía por otra célula progenitora común y sólo se separan en forma relativamente tardía.
No es fácil identificar las muchas etapas evolutivas de las series roja y blanca. Las células de la eritropoyesis forman agrupaciones que se identifican por los núcleos redondeados densos de los normoblastos. Los megacariocitos (véase más adelante) son células grandes con citoplasma abundante y un núcleo poliploide multilobulado. Por lo general se ubican junto a la pared de un sinusoide, en cuya luz se extienden sus prolongaciones delgadas, a partir de las cuales se forman los trombocitos por fragmentación.

Células madre multipotentes

Célula madre hematopoyética

En los adultos, la hematopoyesis también parte de una célula madre hematopoyética multipotente indeterminada (HSC, del inglés *h*ematopoietic *s*tem *c*ell). La cantidad de estas células madre en la médula ósea es escasa y la mayor parte de ellas están en reposo. Se calcula que 400-500 células madre activas bastarían para toda la hematopoyesis. En los ratones, una sola célula madre hematopoyética puede reconstituir el sistema completo de todas las células de la sangre. Luego de la estimulación, las células madre también pueden aparecer en la sangre periférica. Las células madre son células que pueden tanto autorrenovarse como diferenciarse. Desde el punto de vista morfológico son células redondeadas pequeñas (diámetro de alrededor de 12 µm) con un núcleo esferoidal no llamativo provisto de 2 nucléolos o más y un reborde citoplasmático basófilo estrecho. Por consiguiente, en cierto sentido, su morfología se parece a la de los linfocitos.

Células progenitoras

A partir de las células madre se originan células progenitoras (células precursoras). Son células que ya están más o menos diferenciadas y predestinadas; sin embargo, al principio, no pueden distinguirse por su morfología y estructuralmente se parecen a las células madre. Su potencial de diferenciación se limita gradualmente conforme atraviesan las diversas etapas evolutivas. En consecuencia, se distinguen células progenitoras iniciales o tempranas, intermedias y avanzadas o tardías. Por lo general, estas últimas también pueden distinguirse morfológicamente.

Factores que influyen sobre estas células

Factores estimuladores Fundamentales para la hematopoyesis, son factores o sustancias semejantes a hormonas que en forma ordenada estimulan o inhiben los diversos linajes hematopoyéticos. Entre los factores estimuladores se encuentran sobre todo las citocinas con las interleucinas y los factores estimulantes de colonias que sintetizan los macrófagos, las células endoteliales, los fibroblastos y los linfocitos T (**Fig. 4.29**). Las citocinas, en forma compleja y en combinaciones distintas, influyen sinérgicamente sobre la proliferación de las diversas formas de diferenciación de las células sanguíneas, con lo cual para cada célula madre y cada célula progenitora algunos tipos determinados de combinaciones son característicos. Los factores estimuladores para las etapas avanzadas de los linajes celulares individuales tienen nombres propios:

- la trombopoyetina (origen: hígado y riñón) estimula la formación de la plaquetas (trombopoyesis)
- la eritropoyetina (EPO) impulsa la formación de los glóbulos rojos (eritropoyesis). Al igual que la trombopoyetina, en el adulto la eritropoyetina se sintetiza en el hígado y sobre todo en el riñón. En el riñón se produce en el tejido conjuntivo peritubular, en el límite entre la corteza y la médula.

Factores inhibidores Además de factores estimuladores también hay factores inhibidores de la hematopoyesis, por ejemplo, interferones, factor de necrosis tumoral y proteínas de macrófagos. La familia de factores de crecimiento transformador (familia de proteínas TGFβ) puede ejercer una acción inhibidora o estimuladora de la diferenciación.

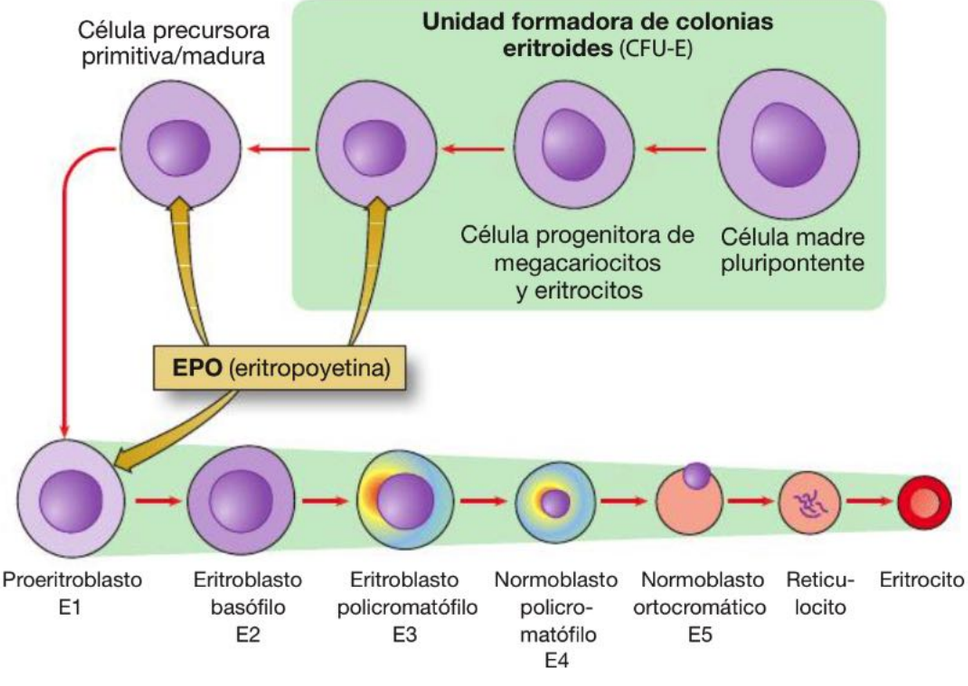

Fig. 4.30 Eritropoyesis.

Eritropoyesis

Con el término eritropoyesis se designa la diferenciación de los eritrocitos, los glóbulos rojos. Al igual que todas las demás células sanguíneas, los eritrocitos derivan de las células madre hematopoyéticas multipotentes. Por la acción sobre todo de la eritropoyetina surge una serie de células progenitoras y precursoras cada vez más especializadas (**Fig. 4.30**).

Proeritroblasto

Las primeras de estas células precursoras de los eritrocitos son los proeritroblastos (E1, **Fig. 4.30**), células redondeadas, de unos 15 µm de diámetro, con un núcleo grande claro que contiene 2 nucléolos y un citoplasma progresivamente basófilo.

Eritroblastos

Eritroblasto basófilo Los proeritroblastos se dividen por mitosis para formar los eritroblastos basófilos (E2). Éstos poseen un citoplasma muy basófilo y un núcleo un tanto más pequeño con una cantidad un poco mayor de heterocromatina. Con el microscopio electrónico se ve que contienen un gran número de ribosomas libres (sin RER) y las primeras partículas de hemoglobina en el citoplasma.

Eritroblasto policromatófilo De los eritroblastos basófilos surgen los eritroblastos policromatófilos (E3), más pequeños, cuyo núcleo carente de nucléolos posee más heterocromatina y en cuyo citoplasma la cantidad de hemoglobina es mayor, lo cual en los extendidos medulares conduce a una tinción variable que abarca del azul grisáceo al verde oliva.

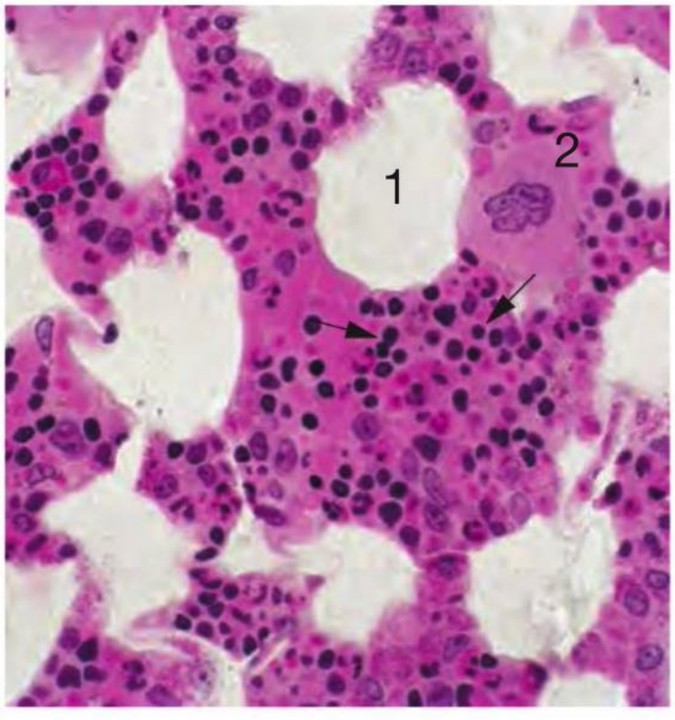

Fig. 4.31 Médula ósea roja con células de configuraciones diferentes. **1** Adipocito; **2** megacariocito; → etapas de la eritropoyesis (normoblastos con núcleo redondeado denso). Aquí las fibras reticulares no se han teñido. Ratón; inclusión en plástico; H-E; 450 ×.

Normoblastos

Los eritroblastos policromatófilos dan origen a los normoblastos policromatófilos (E4). Estas células ya no se dividen y se convierten en los normoblastos ortocromáticos (E5), los cuales sólo continúan su diferenciación. El citoplasma tiene cada vez más hemoglobina, lo que se traduce en una eosinofilia (tinción roja) progresiva. El núcleo se reduce y se torna cada vez más denso (**Fig. 4.30**, **Fig. 4.31**); la eucromatina clara desaparece por completo, al igual que todos los orgánulos citoplasmáticos. Por último, todo el citoplasma se llena completamente de hemoglobina. El núcleo se expulsa, con lo cual se forma el eritrocito anucleado casi maduro.

Reticulocito

Los eritrocitos muy jóvenes, que permanecen en la médula ósea por 2-3 días, todavía contienen aglomeraciones de ribosomas que con azul brillante de cresilo pueden identificarse en la forma de una red fina; estas células reciben el nombre de reticulocitos y con frecuencia aumentan luego de las hemorragias.

Granulopoyesis

Con el término granulopoyesis se designa la diferenciación de los granulocitos. Éstos también derivan de las células madre hematopoyéticas multipotentes. Los 3 tipos de granulocitos atraviesan etapas de diferenciación morfológicamente semejantes (**Fig. 4.32**). Estas etapas de proliferación y diferenciación dominan el aspecto histológico de la médula ósea y son mucho más abundantes que las de las células de la eritropoyesis. Según parece, el fundamento de esto radica en que los eritrocitos viven mucho más tiempo (hasta 120 días) que los granulocitos, de vida corta (2-3 días), los cuales por consiguiente deben producirse en forma continua.

Mieloblastos

Las primeras células precursoras son los mieloblastos. Los mieloblastos son células de alrededor de 15 µm de diámetro con un núcleo grande relativamente claro que contiene muchos nucléolos. El citoplasma exhibe una basofilia moderada y todavía no posee gránulos.

Promielocitos

Los mieloblastos sufren mitosis para dar origen a los promielocitos, células relativamente grandes (de unos 25 µm de diámetro) que en su citoplasma muy basófilo contienen gránulos azurófilos. El núcleo está escotado y posee más heterocromatina, sobre todo en la periferia. Se dividen una o dos veces, con lo cual se tornan más pequeños y reciben el nombre de promielocitos tardíos. Éstos poseen un núcleo con heterocromatina abundante y la cantidad de los gránulos azurófilos disminuye un poco. Hasta aquí, las etapas evolutivas de los neutrófilos, los eosinófilos y los basófilos no tienen diferencias morfológicas.

Mielocitos

La distinción sólo es posible cuando aparecen los gránulos específicos respectivos, lo cual ocurre en la etapa siguiente de la diferenciación, la etapa de mielocito. Por consiguiente, en la diferenciación ulterior debe hacerse la distinción entre los mielocitos neutrófilos, los mielocitos eosinófilos

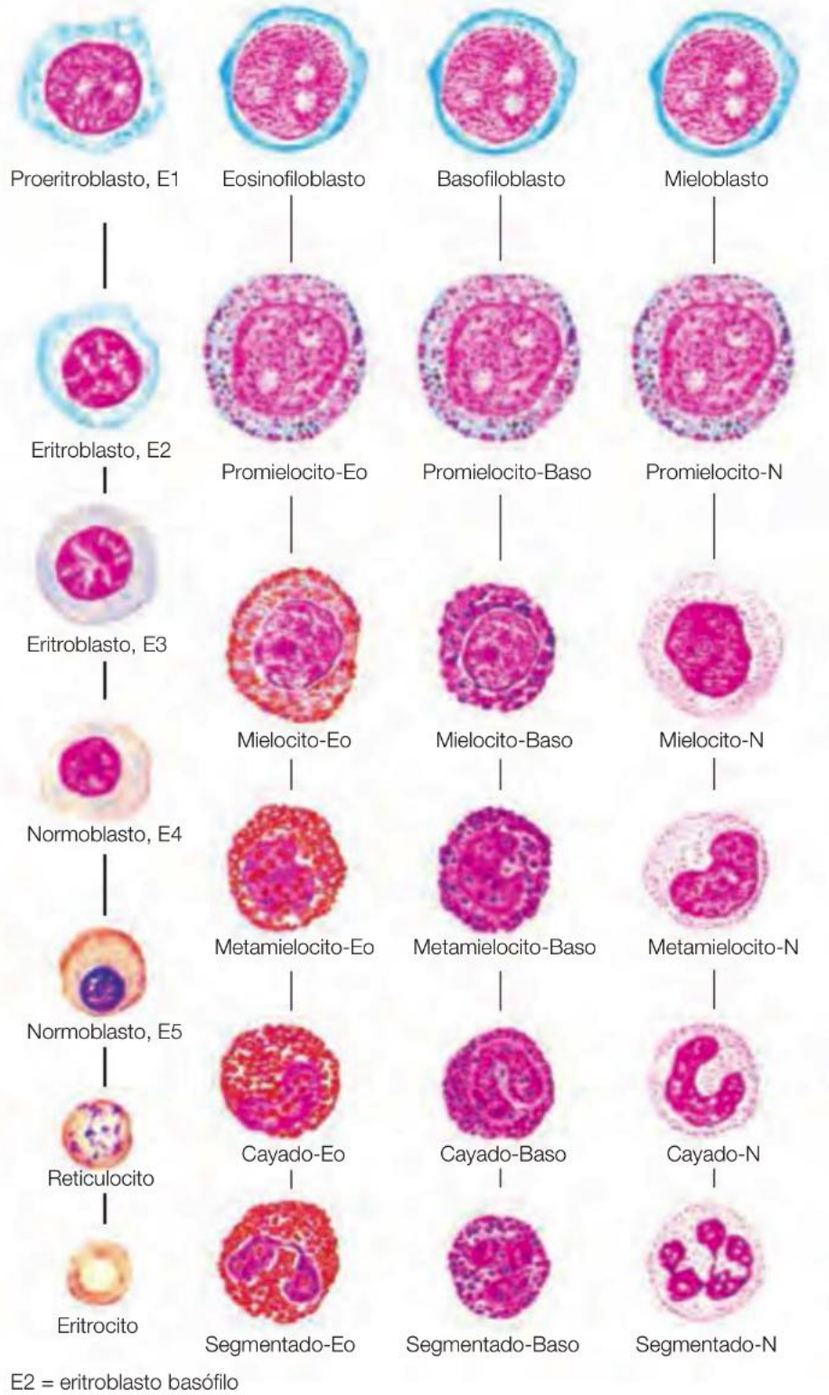

Fig. 4.32 Células precursoras de los eritrocitos y los granulocitos que pueden diferenciarse en un extendido de médula ósea teñido con la técnica de Pappenheim. Las formas iniciales de todos los granulocitos con frecuencia reciben el nombre de mieloblastos (mieloblasto neutrófilo, mieloblasto eosinófilo y mieloblasto basófilo). (De [4])

y los mielocitos basófilos. Estas células pueden identificarse sobre todo por sus gránulos secundarios específicos.

Mielocitos neutrófilos Los mielocitos neutrófilos son más pequeños que los promielocitos, su núcleo es muy heterocromático y en el citoplasma, además de los gránulos azurófilos, aparecen los gránulos específicos (**Cap. 4.2.1**). Los gránulos azurófilos son lisosomas especiales (que contienen peroxidasa, etc.) y en la microscopia electrónica aparecen relativamente densos. En cambio, los gránulos específicos contienen fosfatasa alcalina y lisozima, entre otras sustancias, y en la microscopia electrónica muestran una densidad moderada y son alargados. Los mielocitos todavía se dividen dos o tres veces más.

Los **metamielocitos** neutrófilos ya no se dividen, sino que continúan su diferenciación. En los metamielocitos, el núcleo es arriñonado y la cantidad de los gránulos específicos aumenta, mientras que la de los gránulos azurófilos disminuye. El núcleo sigue condensándose y adquiere una forma alargada, con la cual surgen las **células en cayado**. Éstas se convierten en los **neutrófilos segmentados** maduros (**Cap. 4.2.1**), cuyo núcleo posee 3-4 lóbulos (**Fig. 4.8**, **Fig. 4.9**).

El desarrollo de los neutrófilos tarda unos 10 días; su vida media en la sangre por lo general es de sólo 6-8 horas. En el tejido conjuntivo viven 2-3 días. El desarrollo desde los mieloblastos tarda alrededor de 5 días, mientras que la diferenciación desde los metamielocitos hasta los neutrófilos segmentados iniciales tarda unos 3 días.

En la médula ósea siempre hay una gran reserva de metamielocitos, células en cayado y neutrófilos maduros, los cuales en caso de necesidad, por ejemplo, en una infección bacteriana, se movilizan con rapidez.

Mielocitos eosinófilos En los mielocitos eosinófilos aparecen, además de los gránulos azurófilos, los gránulos específicos grandes y eosinófilos. Durante el desarrollo de los eosinófilos no se encuentran formas en cayado típicas. En los metamielocitos, los gránulos específicos adquieren la morfología típica con el centro cristalino. La mayoría de las veces, el núcleo de los eosinófilos maduros es bilobulado, pero en raras ocasiones puede ser trilobulado.

Mielocitos basófilos Los mielocitos basófilos son muy poco frecuentes. Los gránulos específicos grandes son metacromáticos. En los basófilos maduros el núcleo suele ser redondeado compacto o bilobulado. Según una hipótesis, por la acción de las interleucinas 3 y 4, a partir de basófilos pueden desarrollarse mastocitos.

Linfopoyesis

Los linfocitos también poseen una célula madre en la médula ósea. Interleucinas diversas regulan la diferenciación en linfocitos B y T, así como en células NK (**Fig. 4.29**).

Linfocitos T Los linfocitos T abandonan la médula ósea en una etapa temprana de la diferenciación y se asientan en la forma de prolinfocitos T en la corteza del timo, donde ocurre el desarrollo adicional. Luego, los linfocitos T maduros se encuentran en la médula del timo, desde donde pasan a la sangre (**Cap. 6**).

Linfocitos B A través de varias etapas de diferenciación, los linfocitos B se desarrollan en la médula ósea durante toda la vida hasta que alcanzan una etapa casi madura con inmunoglobulinas en su superficie (sIg^+). Hasta esta etapa, la diferenciación de los linfocitos B ocurre sin la influencia de antígenos. Después de abandonar la médula ósea, los linfocitos B se asientan en los folículos de los órganos linfáticos secundarios (ganglios linfáticos, bazo, amígdalas, placas de Peyer), donde continúan su diferenciación bajo la influencia de antígenos. La consecuencia de esta influencia es la modificación continua de los genes de las inmunoglobulinas, un proceso que recibe el nombre de "mutación somática".

Linfocitos NK Según parece, los linfocitos NK se diferencian no sólo en la médula ósea, sino también en el timo.

Monopoyesis

Los monocitos también derivan de las células madre hematopoyéticas. Al principio se desarrollan en conjunto con los granulocitos y las células dendríticas. A través de monoblastos y promonocitos surgen los monocitos. El desarrollo de los monocitos a partir de la célula madre tarda sólo unos 2 días. Permanecen apenas unas 12-24 h en la sangre y luego migran hacia el tejido conjuntivo. Dentro de él se diferencian, con aumento de los lisosomas, sobre todo en macrófagos (**Cap. 3.2.3**).

Trombopoyesis

Formación de los trombocitos

Con el término trombopoyesis se designa la formación de las plaquetas (trombocitos). En los mamíferos y en el ser humano, las plaquetas son pequeños restos de citoplasma sin núcleo que se forman por un proceso de fragmentación a partir de los megacariocitos (**Fig. 4.33**). Estas células grandes emiten prolongaciones que se extienden dentro de la luz del sinusoide vascular y se fragmentan para formar las plaquetas (**Fig. 4.24**). Los megacariocitos se originan a partir de las células madre hematopoyéticas por la acción de factores estimuladores en un proceso que tarda alrede-

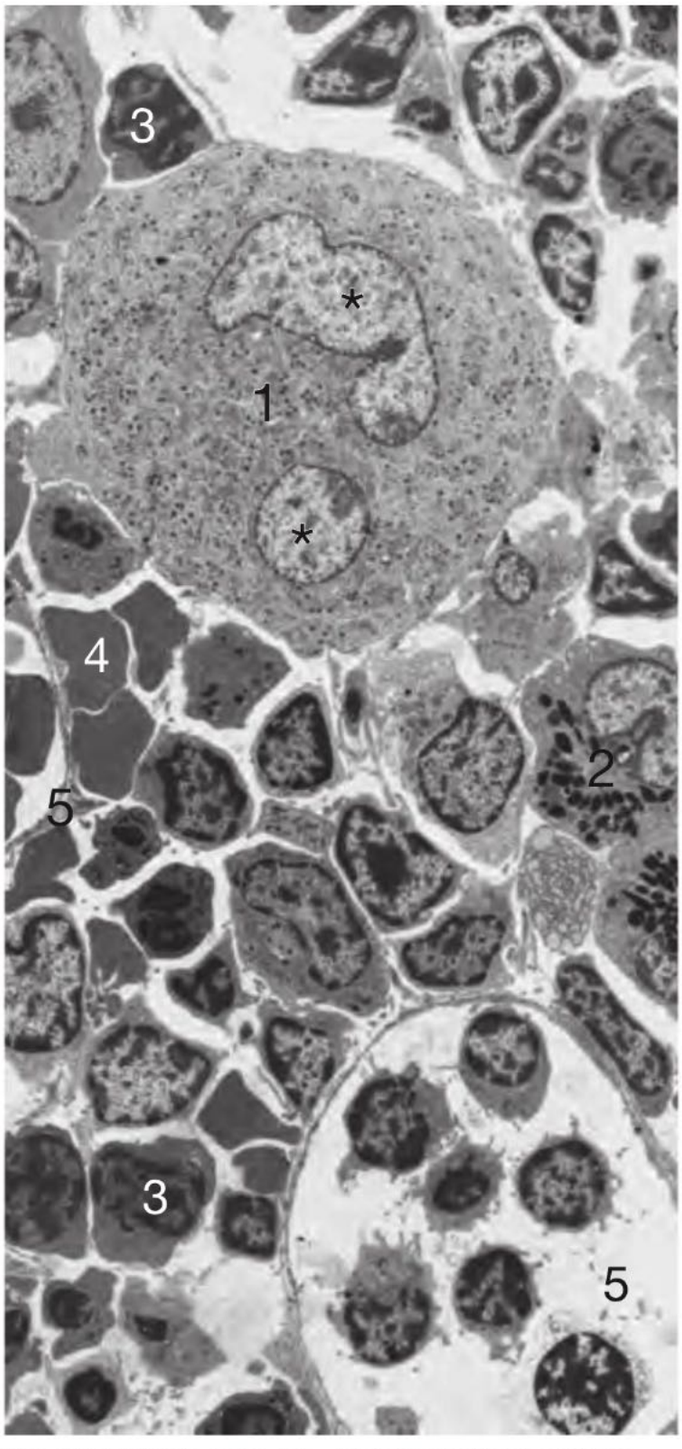

Fig. 4.33 Médula ósea roja, microfotografía electrónica. **1** Megacariocito con un núcleo muy lobulado que se seccionó dos veces (*); a partir de los megacariocitos se forman los trombocitos por fragmentación de porciones periféricas del citoplasma; **2** granulocitos eosinófilos inmaduros; **3** células de la eritropoyesis todavía nucleadas; **4** eritrocitos considerablemente maduros, sin núcleo; **5** sinusoide medular óseo con epitelio delgado; en la luz del sinusoide hay linfocitos. Rata; 2.840 ×. (De [1])

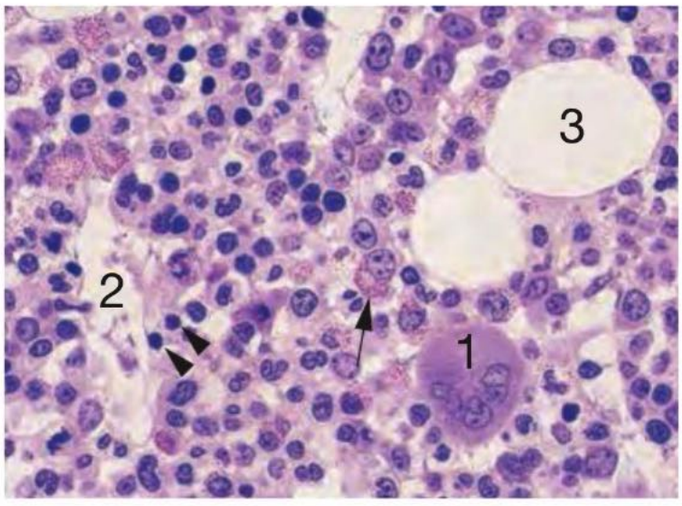

Fig. 4.34 Médula ósea hematopoyética. Megacariocitos (**1**) con un núcleo poliploide, lobulado en forma irregular. ▶Normoblastos; → mielocito eosinófilo; **2** sinusoide; **3** adipocito. La tinción de Giemsa muestra la estructura nuclear en forma particularmente clara y por ello se utiliza en el diagnóstico hematológico de rutina. Ser humano; 500 ×. (De [1])

dor de 10 días. La trombopoyesis ocurre bajo la influencia de la trombopoyetina, la cual se sintetiza en el hígado y en los riñones y cuyo receptor (Mp1) está en la membrana de los megacariocitos.

Estructura de los megacariocitos

Los megacariocitos son células llamativamente grandes de la médula ósea, que miden 50-70 µm (a veces hasta 150 µm) de diámetro y suelen estar junto a los sinusoides (**Fig. 4.33**).

Núcleo poliploide El núcleo grande tiene una forma variable y adquiere lóbulos o segmentos (**Fig. 4.31**, **Fig. 4.34**). El núcleo de los megacariocitos maduros es poliploide y contiene 8, 16 o más juegos cromosómicos haploides. El aumento de los cromosomas ocurre por una serie de **endomitosis**, en las cuales el núcleo crece pero no se divide; tampoco hay división citoplasmática (citocinesis). Se han comprobado las cifras de ploidía siguientes: 4n: 1,6% de las células; 8n: 10%; 16n: 71,2%; 32n: 17%; 64n: 0,1%. Cuanto más alta la cifra de ploidía, tanto más grandes la célula y el núcleo. En cada endomitosis también se duplican los centríolos. Sólo los megacariocitos maduros forman plaquetas y precisamente en una cantidad de 4.000-8.000.

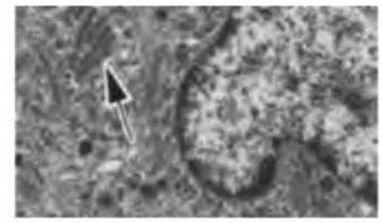

Fig. 4.35 Megacariocitos.

Canales de demarcación A través de los denominados canales de demarcación, extensiones amplias del citoplasma de los megacariocitos maduros se subdividen en regiones pequeñas, en cuyo centro hay gránulos (**Fig. 4.35**) y unos pocos orgánulos que corresponden a la forma preliminar de las plaquetas. Estos canales de demarcación se forman por la fusión de vesículas intracitoplasmáticas, con lo cual aparecen al principio estructuras tubulares y luego estructuras tridimensionales que delimitan los trombocitos futuros. Según otra interpretación, los canales de demarcación se forman por invaginaciones delgadas profundas de la membrana celular.

Liberación de las plaquetas Prolongaciones con muchas de estas regiones citoplasmáticas precursoras de las plaquetas se extienden en la luz del sinusoide vascular. Aquí se desintegran las prolongaciones y de esta forma se liberan las plaquetas. De una prolongación de este tipo surgen hasta 1.200 plaquetas. Durante su vida, un megacariocito forma hasta seis de estas prolongaciones. Luego los megacariocitos mueren y son degradados por macrófagos. No es infrecuente que megacariocitos enteros entren en la sangre, pero luego quedan atrapados sobre todo en el sistema capilar pulmonar y ahí se desintegran.

CAPÍTULO

5 Sistema cardiovascular

5.1 Vasos sanguíneos 200
5.1.1 Características de los vasos sanguíneos 200
5.1.2 Arterias del circuito mayor 203
5.1.3 Circulación terminal, región de la microcirculación 208
5.1.4 Venas 213
5.1.5 Vasos sanguíneos de la circulación pulmonar 216
5.1.6 Anastomosis arteriovenosas 216
5.1.7 Desarrollo de los vasos sanguíneos 217

5.2 Vasos linfáticos 217

5.3 Corazón 219
5.3.1 Estructura de la pared 219
5.3.2 Esqueleto cardíaco 221
5.3.3 Sistema de generación y conducción de los impulsos 221

El sistema cardiovascular está compuesto por el corazón y los vasos sanguíneos (**Fig. 5.1**). El **corazón** tiene 2 mitades y es una bomba doble que bombea la sangre tanto en el gran circuito sistémico como en el circuito pulmonar, de menor extensión. Los vasos sanguíneos –con la excepción de un segmento vascular determinado del bazo– forman un sistema tubular cerrado en el que la sangre circula en una sola dirección. Los vasos que conducen la sangre desde el corazón hacia los diversos órganos se denominan fundamentalmente **arterias**, sin importar el contenido de oxígeno de la sangre que transportan. En las arterias del circuito mayor (circulación sistémica) este contenido es alto; en cambio, en las arterias del circuito menor (circulación pulmonar) es bajo. En las arterias de la circulación mayor la sangre fluye rápidamente hacia la periferia con una presión elevada (120/80 mm Hg), mientras que en las arterias de la circulación menor la presión sólo asciende a 25/8 mm Hg. Las arterias se ramifican muchas veces. Sus segmentos terminales reciben el nombre de **arteriolas**. Las arteriolas en esencia regulan la perfusión de los tejidos y por último se continúan con los numerosos **capilares**, estrechos y de paredes delgadas. En este segmento vascular la sangre fluye con relativa lentitud y aquí ocurre el intercambio de sustancias y gases. Las **vénulas** recogen la sangre del sistema capilar y se reúnen en **venas** que por último conducen de retorno al corazón. El sistema circulatorio también recibe la linfa que se origina en el intersticio, la cual le llega por medio de los **vasos linfáticos**.

La gran importancia de los vasos sanguíneos radica en que son las vías de transporte de la sangre que provee las sustancias nutritivas, el oxígeno y las moléculas de señal indispensables para la vida a todas las células y los tejidos. Por consiguiente, las enfermedades de los vasos que dificultan o interrumpen el abastecimiento de los órganos llevan a la reducción o la pérdida de sus funciones. La falla de la función cardíaca conduce a la muerte.

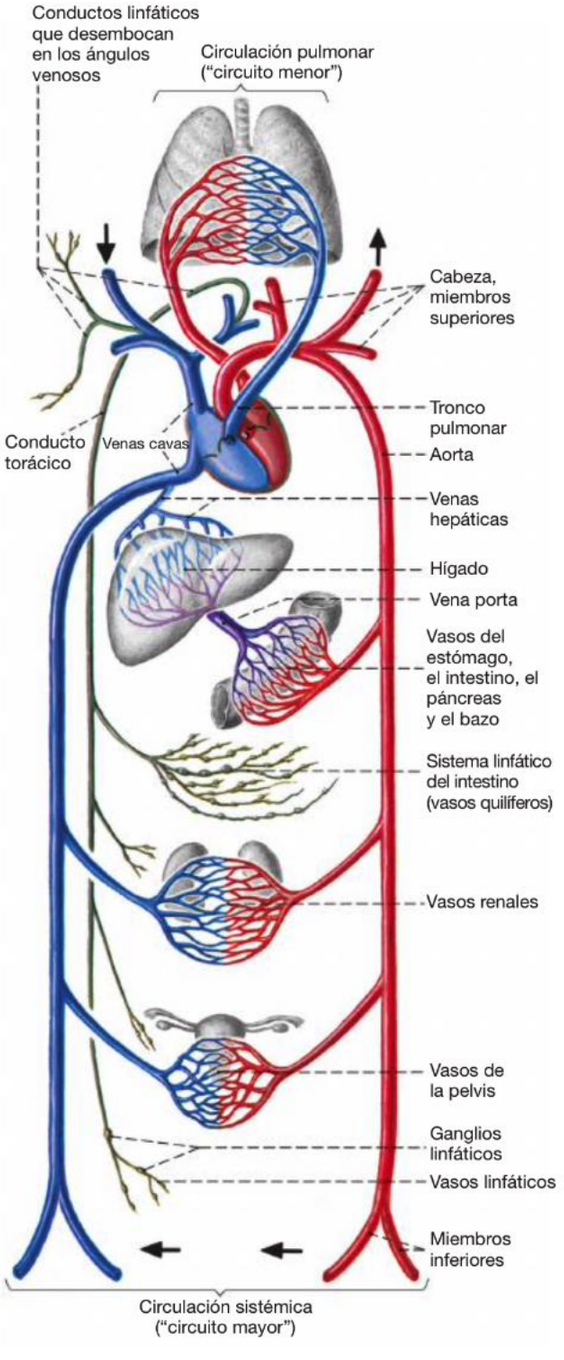

Fig. 5.1 Sistema cardiovascular con los vasos linfáticos (representación esquemática).

5.1 Vasos sanguíneos

Introducción

El **sistema vascular sanguíneo** se divide en 3 grandes segmentos:
- las arterias
- la circulación terminal con arteriolas, capilares y vénulas
- las venas.

Las arterias evacuan la sangre del corazón. La circulación terminal provee oxígeno, sustancias nutritivas y moléculas reguladoras variadas a los tejidos y los órganos; las arteriolas tienen una importancia fundamental en la regulación de la perfusión capilar. Las venas devuelven la sangre al corazón.

Las paredes de los vasos (hasta la altura de los capilares) se dividen en 3 capas: túnica íntima, túnica media y túnica adventicia. La composición específica de cada una de estas 3 capas varía en los órganos y las regiones corporales individuales y en general está correlacionada con la presión de la sangre. Las arterias tienen una estructura más compacta y con más células musculares que las venas.
- La **túnica íntima** se compone de endotelio, una capa de tejido conjuntivo delicado y una membrana elástica interna. En la pared de las arterias, la membrana elástica interna siempre se identifica bien; en cambio, en la pared de las venas por lo general no constituye un sustancioso componente continuo de la túnica íntima. En los capilares, la pared está formada sólo por células endoteliales y por pericitos aislados.
- La **túnica media** consiste en músculo liso y, con una manifestación variable, en matriz de tejido conjuntivo, en la cual predominan láminas elásticas y finas fibras colágenas.
- La **túnica adventicia** está compuesta sobre todo por fibras elásticas y fibras colágenas gruesas. En la pared de las venas, en especial de la mitad inferior del cuerpo y los miembros inferiores, la túnica adventicia también contiene músculo liso de trayecto longitudinal. En la túnica adventicia de los vasos grandes también hay vasos sanguíneos que irrigan la porción externa de la túnica media. Además, los vasos se encuentran rodeados por nervios vegetativos, con una densidad mayor en la región de las arteriolas.

Las **anastomosis arteriovenosas** son conexiones directas entre arterias pequeñas y venas pequeñas.

El desarrollo de los vasos sanguíneos en el período embrionario se denomina **vasculogénesis**; cuando aparecen vasos nuevos en los adultos, por ejemplo luego de lesiones o en el cuerpo lúteo, así como en los tumores, se habla de **angiogénesis**.

5.1.1 Características de los vasos sanguíneos

Componentes y capas de la pared

Componentes Los vasos sanguíneos (**Cuadro 5.1**) están formados por las células y los componentes extracelulares siguientes:
- Células
  - **células endoteliales**, que son células epiteliales planas que tapizan la superficie interna de todos los vasos y del corazón. En los capilares son planas en particular y constituyen el único tipo celular que forma la pared vascular.
  - **células musculares lisas**, que aparecen en cantidades diversas y con una distribución diferente. Producen la onda del pulso, regulan la tensión de la pared vascular y tienen acción sobre el diámetro del vaso.
- Componentes extracelulares
  - proteoglucanos
  - fibras y láminas elásticas
  - fibras de colágeno tipo I (túnica adventicia), tipo III (túnica media) y tipo IV (células endoteliales y musculares lisas)
  - otras glucoproteínas y proteínas.

Capas de la pared En la pared vascular los diversos componentes se organizan de modo característico y forman 3 capas (excepto en los capilares):
- **Túnica íntima**, compuesta por endotelio y una capa casi siempre delgada de tejido conjuntivo que está situada por debajo.
- **Túnica media**, compuesta por células musculares lisas, fibrillas de colágeno (tipo III), material elástico (fibras y sobre todo láminas) y proteoglucanos.
- **Túnica adventicia**, compuesta por tejido conjuntivo con fibras de colágeno (tipo I), fibras elásticas parcialmente abundantes y, en especial en las venas, con frecuencia también células musculares lisas de curso longitudinal. Contiene nervios y vasos sanguíneos pequeños que irrigan las porciones externas de la pared vascular.

En el límite entre la túnica íntima y la túnica media en las arterias (y, en parte, también en las venas) se forma una gruesa lámina de material elástico, la **membrana elástica interna**, que se considera una parte de la túnica íntima. En la transición entre la túnica media y la túnica adventicia en las arterias musculares se forma una **membrana elástica externa**.

Endotelio

El endotelio está compuesto por una lámina de células epiteliales planas, que en el sistema cardiovascular reciben el nombre de células endoteliales y tapizan la superficie luminal de todos los vasos y del corazón. Forma la barrera entre la sangre y los tejidos.

Función

La función principal del endotelio es el intercambio de sustancias y gases entre la sangre y los tejidos. Sin embargo, el endotelio tiene muchas otras funciones, por ejemplo:
- producción de factores anticoagulantes y antitrombóticos (proteoglucano de heparán sulfato, prostaciclina, trombomodulina, activador del plasminógeno)
- producción de componentes de la matriz (colágeno tipo IV, proteoglucanos, laminina)

Cuadro 5.1 Características de los vasos sanguíneos

Criterio	Arterias	Microcirculación Arteriolas	Capilares	Vénulas	Venas
Tipos	• Elásticas • Musculares	Estructura uniforme	• Fenestrados • Continuos • Discontinuos	• Poscapilares • Musculares	• Venas con poco músculo • Venas con mucho músculo • Venas reguladoras
Diámetro interno	Aorta: 12,5 mm; arterias musculares de calibre mediano: 2 mm	≈ 20 µm	6-12 µm	Poscapilar: 15-30 µm, muscular: 50-100 µm	Venas de calibre mediano: 2-9 mm; vena cava: 15 mm
Estratificación triple de la pared vascular (túnicas íntima, media y adventicia)	Presentes, con membrana elástica interna y externa, así como límites nítidos entre las capas; en la túnica media de las arterias elásticas predominan las láminas elásticas, en la túnica media de las arterias musculares predominan las células musculares lisas muy juntas	En el trayecto de las arteriolas, la membrana elástica interna sufre regresión, primero 2 capas y luego 1 capa de músculo liso	Sólo endotelio, lámina basal y pericitos	• Vénulas poscapilares igual que los capilares • Vénulas musculares con túnica media delgada y de estructura laxa	Presentes, con frecuencia sin una membrana elástica interna obvia, a menudo no es nítida la separación entre las túnicas íntima y media; la túnica media contiene haces musculares lisos agrupados en forma laxa
Endotelio	Continuo, capa celular delgada, cuerpos de Weibel-Palade en el citoplasma	Endotelio continuo	Células muy aplanadas, en parte continuo y en parte con fenestraciones, en parte con poros, abundancia de cavéolas y vesículas	• Vénulas poscapilares: con fenestraciones • Vénulas musculares: continuo	Continuo, capa celular delgada, cuerpos de Weibel-Palade en el citoplasma
Diámetro total	• Aorta ≈ 5 cm^2 • Arterias grandes en conjunto ≈ 20 cm^2	≈ 500-700 cm^2	≈ 3.500 cm^2	Vénulas ≈ 2.600 cm^2	Venas grandes en conjunto ≈ 30 cm^2

- modulación del flujo sanguíneo y de las reacciones vasculares (producción de vasoconstrictores: endotelina, ACE [enzima convertidora de la angiotensina], y vasodilatadores: NO [óxido nítrico] y angiotensinasa)
- participación en la regulación de la inflamación y la inmunidad (producción de IL-1, IL-6, IL-8, moléculas de adhesión y antígenos de histocompatibilidad)
- regulación de la proliferación celular (producción de factores estimulantes del crecimiento: PDGF [factor de crecimiento derivado de plaquetas] y FGF [factor de crecimiento fibroblástico])
- degradación de lípidos de la sangre; el receptor de LDL (lipoproteínas de baja densidad) del endotelio fija LDL que se incorporan mediante endocitosis y luego se procesan adicionalmente en el metabolismo o se transportan a través de la célula endotelial por citopempsis para expulsarse del lado opuesto. La lipasa de las lipoproteínas cataliza la disociación de los triacilgliceroles de las VLDL y los quilomicrones.
- formación de estructuras moleculares mecanorreceptoras que registran las fuerzas de cizallamiento que actúan sobre la célula, lo cual posibilita la adaptación del diámetro del vaso y del espesor de la pared vascular en la medida necesaria.

Células

El endotelio de los vasos y del corazón es sobre todo un epitelio delgado continuo; en los capilares (véase también **Cap. 5.1.3**) también puede poseer fenestraciones o poros abiertos.

Morfología Las células endoteliales individuales son poligonales alargadas (diámetro longitudinal: 25-50 µm; diámetro transversal: unos 10-20 µm), con lo cual su orientación es influida por el flujo sanguíneo, es decir que su eje longitudinal es paralelo al eje longitudinal del vaso. Las células endoteliales poseen un glucocáliz grueso que porta muchas cargas negativas y cumple muchas funciones, por ejemplo enriquecimiento de sustancias inhibidoras de la coagulación y regulación de la adhesión de los leucocitos. Están unidas por diversos **contactos celulares** (zonulae occludentes [2-5 crestas de cierre], nexos y contactos de adhesión). En la región basal, las células endoteliales emiten pedículos delgados que, a través de uniones de hendidura pequeñas, entran en contacto con las células musculares más internas de la túnica media.

Membrana celular y citoplasma Además de cavéolas y de las vesículas que derivan de ellas, las células endoteliales también contienen todos los orgánulos celulares importantes: RER, mitocondrias, un aparato de Golgi de tamaño pequeño a mediano y lisosomas aislados. No son infrecuentes las invaginaciones y las vesículas con cubierta de clatrina. En forma regular se encuentran gránulos de secreción redondeados u ovales. En el citoplasma de muchas células endoteliales de arterias y (con frecuencia mayor) venas hay orgánulos característicos, los **cuerpos de Weibel-Palade** (gránulos alargados de 2-4 µm de longitud con estructuras internas tubulares, **Fig. 5.2b**), que contienen el factor Von Willebrand (**Fig. 5.3**). El factor Von Willebrand se secreta tanto por la región basal como por la región apical, transporta en el plasma sanguíneo factor VIII y cumple un papel importante en la adhesión de las plaquetas y en la obturación de los sitios de lesión en los vasos.

Correlación clínica En el **síndrome de Von Willebrand-Jürgens**, de herencia casi siempre autosómica dominante, el factor Von Willebrand falta, está muy disminuido o es cualitativamente defectuoso. Desde el punto de vista clínico son comunes las hemorragias de la piel y las mucosas, por ejemplo las hemorragias nasales. En las formas más leves son frecuentes las hemorragias petequiales.

Citoesqueleto El citoesqueleto de las células endoteliales está muy diferenciado; en él predominan los filamentos intermedios de vimentina (**Fig. 5.2**). En particular en la región basal de las células pueden formarse haces de filamentos de actina llamativos, por ejemplo en el endotelio de las arterias, que se fijan en contactos focales de la membrana celular basolateral y ofrecen resistencia a la sangre circulante. Los microtúbulos aparecen en gran cantidad y el citoesqueleto asociado con la membrana (actina, espectrina) estabiliza sobre todo las membranas celulares luminal y basal.

Recambio celular y formación de vasos nuevos Las células endoteliales sufren un recambio lento y pueden vivir años. Sin embargo, en las lesiones del endotelio pueden dividirse con mucha rapidez y reparar el defecto. A partir de ellas también ocurre la formación de vasos nuevos (angiogénesis).

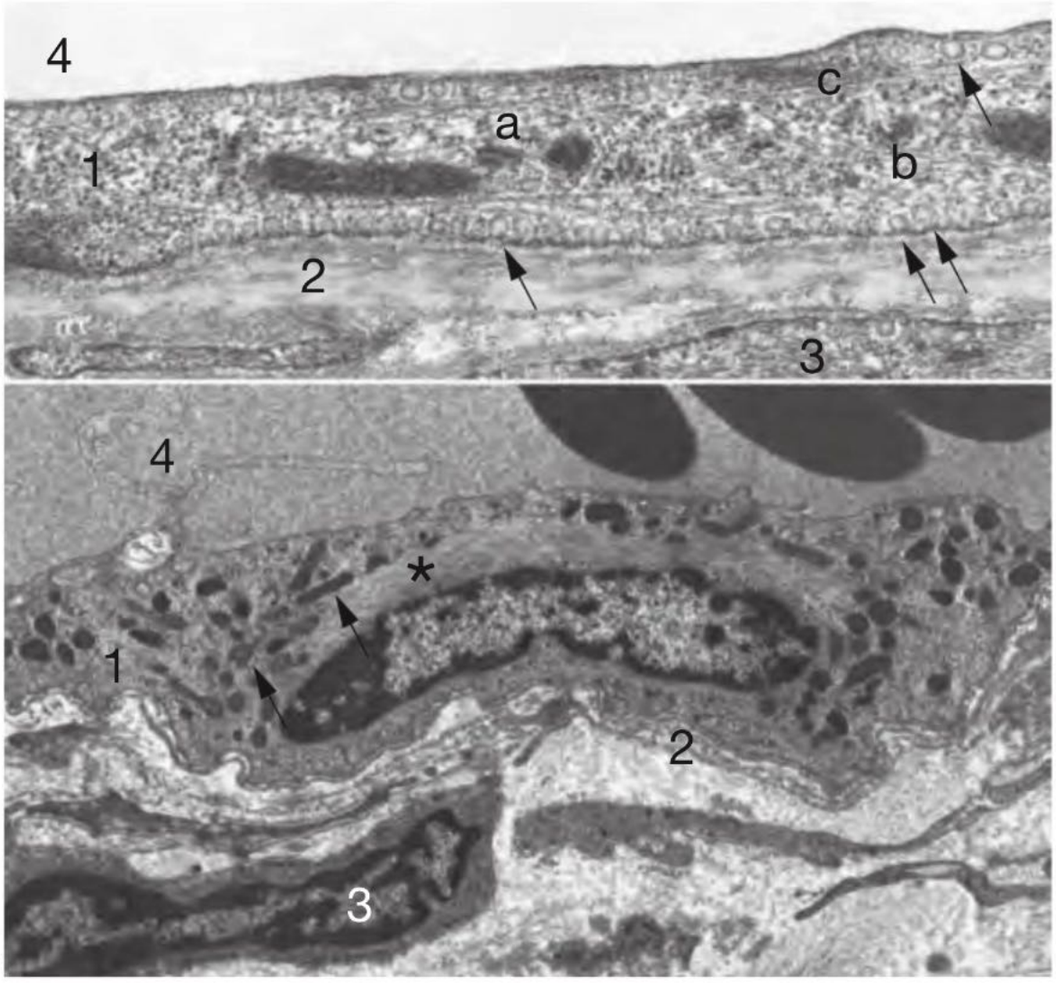

Fig. 5.2 Células endoteliales. a: célula endotelial (**1**) de una arteriola con numerosas cavéolas (→), vesículas y filamentos del citoesqueleto. **a** Microtúbulos, **b** filamentos intermedios, **c** filamentos de actina; **2** espacio de tejido conjuntivo subendotelial estrecho con membrana elástica interna, **3** célula muscular lisa, **4** luz. 17.000 ×. **b:** célula endotelial (**1**) de una vena con cuerpos de Weibel-Palade (→) vista con el ME. * Filamentos intermedios, **2** lámina basal parcialmente duplicada o triplicada, **3** células musculares lisas, **4** luz del vaso con eritrocitos. Ser humano; 12.000 ×.

Fig. 5.3 Factor Von Willebrand (→) en el endotelio de dos venas pequeñas (la de la izquierda con una válvula). Pared de la tráquea; rata; determinación inmunohistoquímica (tinción parda); 450 ×.

5.1.2 Arterias del circuito mayor

En las arterias predomina una presión relativamente alta (120/80 mm Hg, sistema de alta presión), lo cual se refleja en la estructura de la pared. Así pueden distinguirse 2 tipos de arterias:

- **Arterias elásticas:** con abundancia de láminas elásticas y fibras elásticas en la túnica media.
- **Arterias musculares:** con abundancia de células musculares lisas en la túnica media.

Las arterias elásticas gradualmente se convierten en arterias musculares.

Estructura de la pared de las arterias

La pared de las arterias tiene fundamentalmente una túnica íntima, que es interna, una túnica media, que es intermedia, y una túnica adventicia, que es externa (**Fig. 5.4**).

Túnica íntima Bajo el endotelio hay una capa de tejido conjuntivo de desarrollo variable, cuyo espesor aumenta con la edad y a la cual con frecuencia migran células musculares lisas de la túnica media que sintetizan sobre todo matriz extracelular. En la túnica íntima se desarrollan los procesos patológicos de la aterosclerosis (véase más adelante). En algunos vasos con regularidad aparecen haces de células musculares lisas de trayecto longitudinal, por ejemplo en las arterias coronarias, en especial en los sitios de ramificación. La membrana elástica interna es muy manifiesta.

Túnica media Es la capa más gruesa de la pared arterial y consiste sobre todo en células musculares lisas en general muy apretadas y de organización predominantemente circular concéntrica o en espiral llana, entre las cuales hay uniones de hendidura y contactos de adhesión puntuales (en relación con actina). Las fibras elásticas y las fibras colágenas, así como los proteoglucanos, son otros componentes de la túnica media que aparecen regularmente en cantidad variable y son sintetizados por las células musculares lisas. En las arterias elásticas en la túnica media predominan las láminas elásticas y las fibras elásticas y se comprueba una membrana elástica externa.

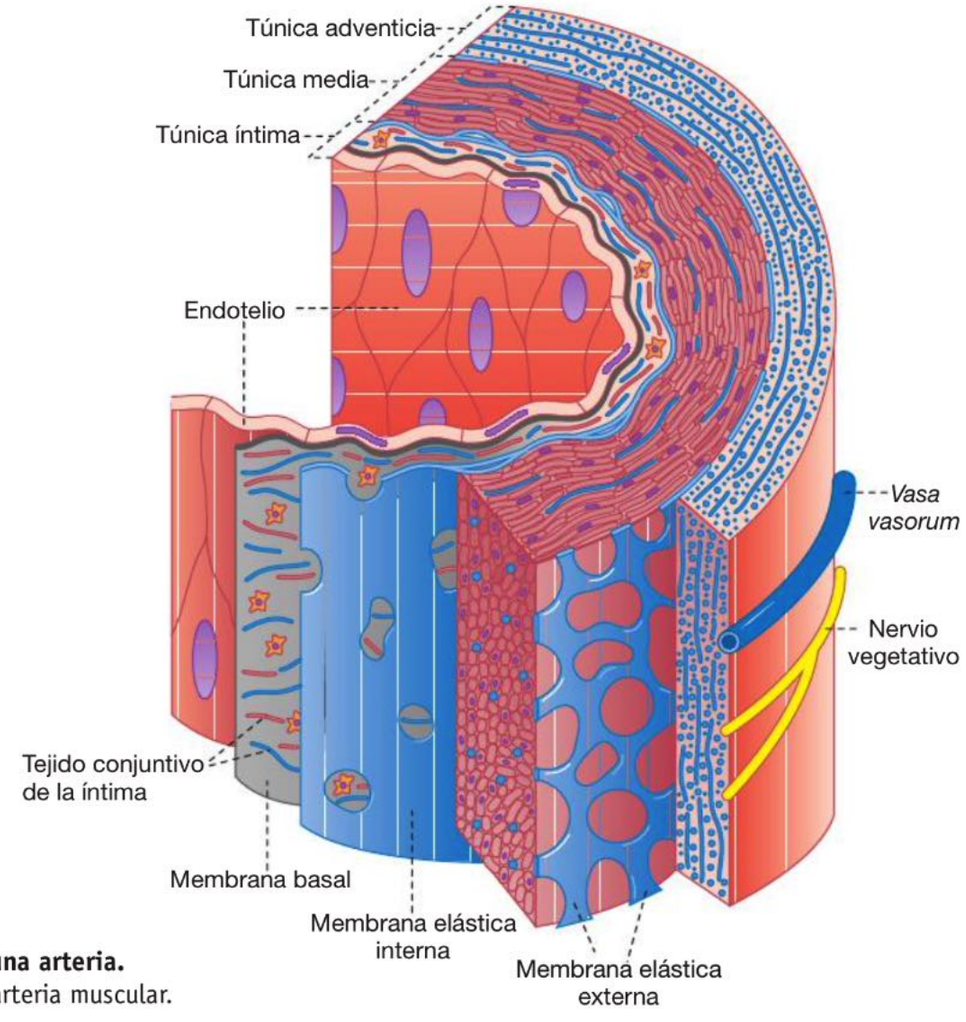

Fig. 5.4 Estructura de la pared de una arteria. Representación esquemática de una arteria muscular.

Túnica adventicia Está compuesta principalmente por un tejido conjuntivo con fibras elásticas, en su mayor parte de curso longitudinal, que están concentradas en el límite con la túnica media y –al igual que en muchos otros órganos huecos con luz de amplitud cambiante– fibras colágenas dispuestas en forma de valla extensible. En el límite con la túnica media, las arteriolas, los capilares y vénulas forman redes que irrigan la porción externa de la túnica media y también se introducen en ella (la porción interna de la pared vascular se nutre desde la luz). En el límite con la túnica media hay además un denso plexo de fibras simpáticas que, sin embargo, no se introducen en la túnica media.

Nota En las arterias del circuito sistémico predomina una presión más alta y una velocidad de circulación más rápida, lo cual se correlaciona con una estructura más compacta de la pared. Siempre están claramente delimitadas las 3 capas que forman la pared vascular: por dentro, la **túnica íntima**; en el medio, la **túnica media** y, por fuera, la **túnica adventicia**.

Arterias elásticas

Como ocurre en todas las arterias, la pared de las arterias elásticas posee una estructura estratificada triple (**Fig. 5.5**). La característica fundamental de estos vasos es su **función de bomba de ariete:** durante la expulsión de la sangre desde el ventrículo izquierdo, la pared vascular se distiende debido a la presión sistólica elevada, lo cual es fácilmente posible a causa de las abundantes láminas elásticas muy apretadas. Así, porciones considerables de la sangre expulsada "se almacenan" por corto tiempo en la luz vascular dilatada. Cuando las válvulas aórtica y pulmonar están cerradas, la distensión retrocede y logra que la sangre también continúe fluyendo en la diástole. Por consiguiente, debido a su distensibilidad volumétrica (*compliance*), las arterias elásticas transforman la circulación sanguínea pulsátil del segmento inicial de la aorta en una circulación continua.

El tejido de la pared de las arterias elásticas recibe su nutrición tanto desde la luz como también desde pequeños vasos especiales que entran en la pared arterial desde afuera (*vasa vasorum*, o sea, vasos de los vasos). Estos últimos irrigan por lo menos la mitad externa de la pared arterial.

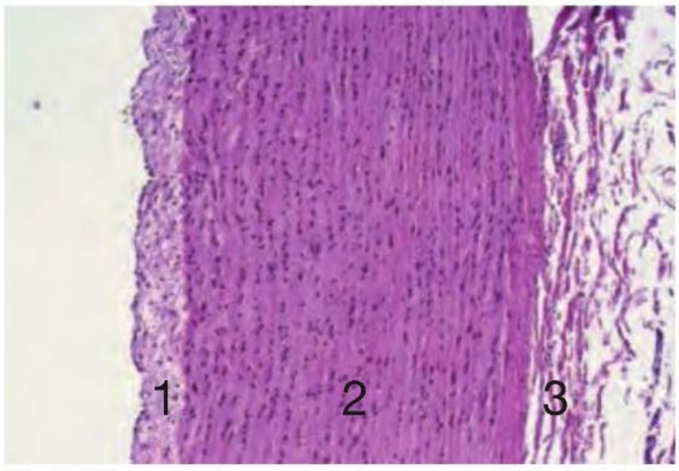

Fig. 5.5 Capas de la pared de la aorta. La túnica (**1**) íntima es relativamente ancha, por dentro está tapizada por un endotelio y contiene, entre otros elementos, células musculares lisas aisladas y células libres. Con poco aumento, la ancha túnica media (**2**) parece bastante homogénea y está compuesta sobre todo por músculo liso, láminas elásticas, fibras elásticas, fibras colágenas y proteoglucanos. Los muchos núcleos que se ven en la túnica media pertenecen a las células musculares lisas. **3** Túnica adventicia. Ser humano; H-E; 100 ×. (De [1])

Ubicación Arterias elásticas: aorta, arteria subclavia, arteria braquiocefálica, arteria carótida común, arteria ilíaca común, arteria pulmonar.

Túnica íntima El endotelio muestra adaptaciones a la sangre que fluye a alta presión y a las deformaciones regulares por la onda del pulso: el citoesqueleto está muy bien desarrollado; en todo el citoplasma se encuentran filamentos intermedios (vimentina), la región basal de las células está fijada a la lámina basal a través de fibras de estrés (actina) particularmente robustas. En los seres humanos, la capa de tejido conjuntivo subendotelial está bien desarrollada y contiene fibrocitos aislados, fibrillas de colágeno tipo III y algunas fibras elásticas finas con una gran cantidad de microfibrillas. Además, la túnica íntima posee células musculares lisas delgadas, cuya cantidad es variable aunque en parte puede ser sorprendentemente alta (**Fig. 5.6a, c**); a veces estas células musculares lisas aparecen en haces de orientación longitudinal. La membrana elástica interna no suele ser fácil de distinguir de las otras láminas elásticas, de espesor semejante, de la túnica media, pero es la más interna de estas láminas. La membrana elástica interna es la más interna de las muchas láminas elásticas de la túnica media (**Fig. 5.6b**).

Túnica media La túnica media está compuesta por muchas láminas o membranas elásticas concéntricas (en la aorta ascendente: alrededor de 80-100, en la aorta torácica: alrededor de 50, en la aorta abdominal: alrededor de 30), que pueden estar unidas por finas fibras elásticas. Están muy apretadas y tienen poros y fenestraciones de diámetros variables. Entre ellas hay células musculares lisas de disposición más o menos circular, aunque en algunos casos también longitudinal, así como fibrillas colágenas y proteoglucanos (**Fig. 5.6d**). Las células musculares lisas pueden estar ramificadas y se vinculan tanto con el colágeno como con

Fig. 5.6 Arterias elásticas humanas, cuyos ejemplos son la arteria carótida común (a, c, d) y aorta (b). **a:** túnica íntima (**1**) ancha con células musculares lisas delicadas (teñidas de rojo, →) que con frecuencia tienen un curso longitudinal pero también circular. En la túnica media (**2**) hay células musculares lisas (rojo) y fibras colágenas (azul); las láminas elásticas se identifican como bandas claras onduladas. Azán; 250 × **b:** láminas elásticas en las porciones internas de la pared de la aorta. En la túnica media (**2**) hay abundancia de láminas elásticas. La membrana elástica interna (→) es la lámina elástica gruesa más interna. **1** Túnica íntima. Hematoxilina de Verhoeff; 250 × **c:** detección de actina (color pardo) en las delgadas células musculares lisas de la túnica íntima (**1**) y en las células musculares lisas más gruesas de la túnica media (**2**). Determinación inmunohistoquímica de la actina muscular lisa; 250 × **d:** detección de proteoglucanos y glucosaminoglucanos (tinción azul) en la túnicas íntima (**1**) y media (**2**). Azul alciano a pH 2,5 y coloración de contraste con rojo rápido nuclear; 250 ×. ▶

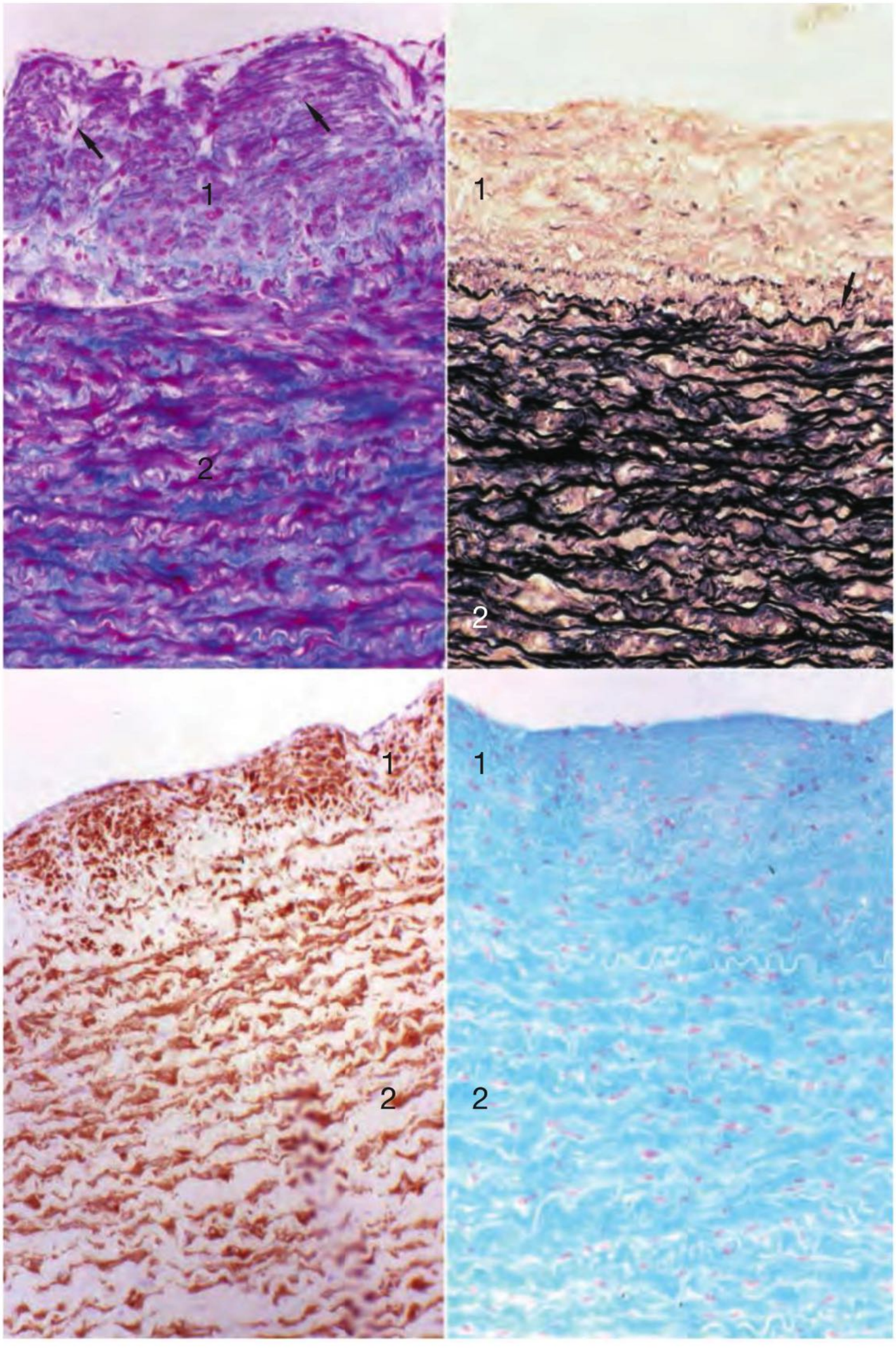
1
2
a
1
2
b
1
2
c
1
2
d

el sistema elástico; con este último lo hacen sobre todo a través de microfibrillas de fibrillina. No sólo son elementos contráctiles sino que también producen la elastina, el colágeno y los proteoglucanos.

Túnica adventicia La túnica adventicia es relativamente delgada y se compone de fibroblastos, fibras colágenas (tipo I, Fig. 5.5) de curso sobre todo longitudinal y una red laxa de fibras elásticas. En este tejido conjuntivo hay incluidos vasos sanguíneos pequeños (vasa vasorum) y nervios vegetativos. Los vasa vasorum se introducen en la túnica media e irrigan más o menos su mitad externa. En cambio, los nervios no se introducen en la túnica media.

Arterias musculares

Las arterias musculares siempre poseen una estructura estratificada triple particularmente fácil de identificar (Fig. 5.4) y una túnica media con abundantes células musculares. No obstante, la estructura de la pared es muy variable, lo que refleja las particularidades fisiológicas locales y con frecuencia permite detectar una relación con la presión de la sangre. En los cortes histológicos estos vasos suelen estar contraídos, de modo que el endotelio y la membrana elástica interna muestran un trayecto ondulado (artefacto post mórtem).

Ubicación Todas las arterias de calibre mediano y pequeño son del tipo muscular (Fig. 5.7, Fig. 5.8).

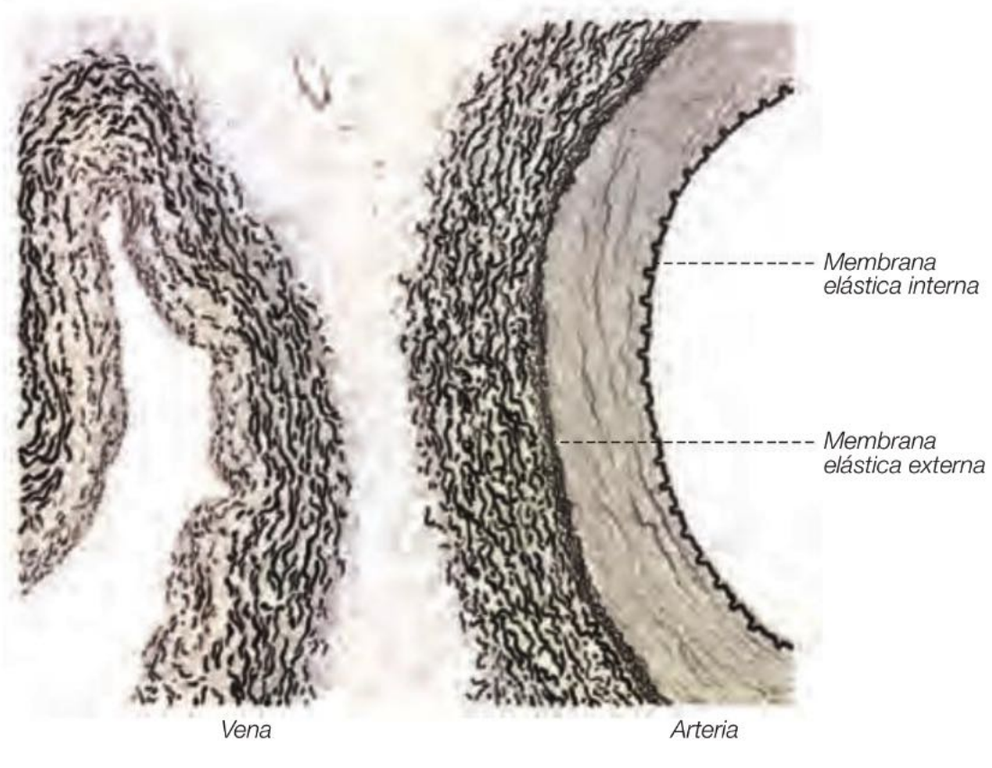

Fig. 5.7 Arteria muscular (a la derecha) y vena acompañante (a la izquierda) en una muestra teñida con una técnica para elastina. La membrana elástica interna es obvia. Ser humano; resorcina-fucsina; 65 ×. (De [1])

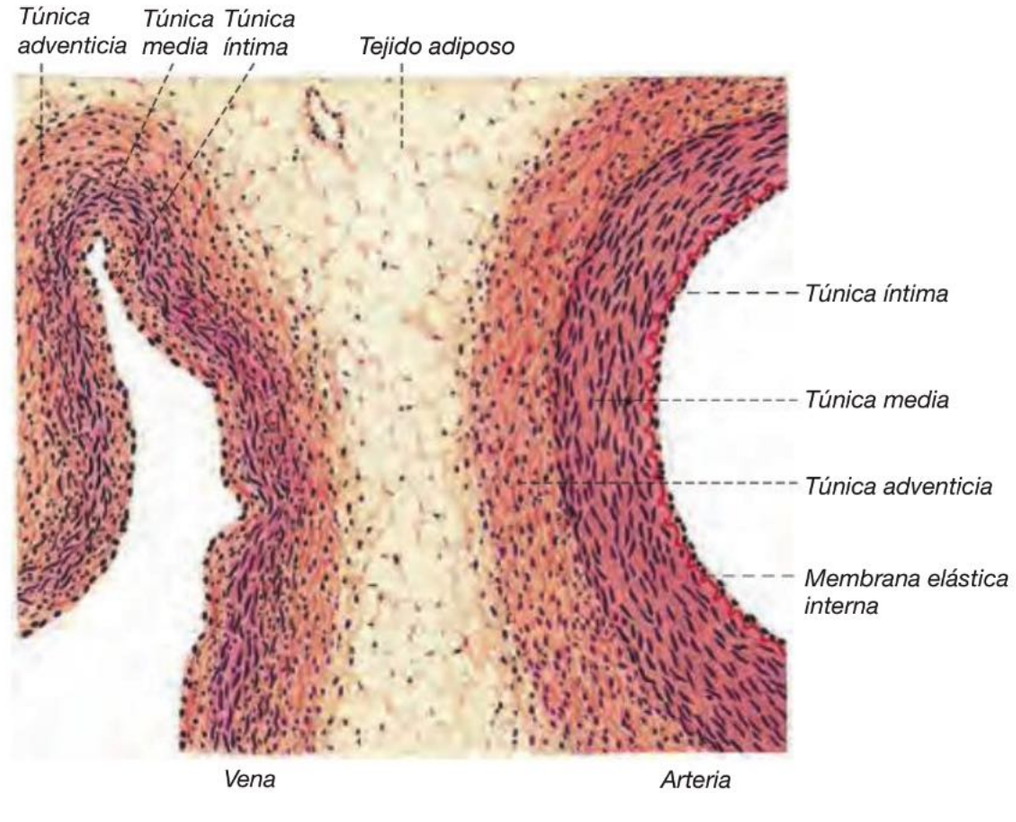

Fig. 5.8 Arteria muscular (a la derecha) y vena acompañante (a la izquierda); el mismo par de vasos que en la **Fig. 5.7**, pero teñido con H-E. En la túnica media se ha teñido una gran cantidad de células musculares lisas; la túnica adventicia es relativamente ancha. 65 ×. (De [1])

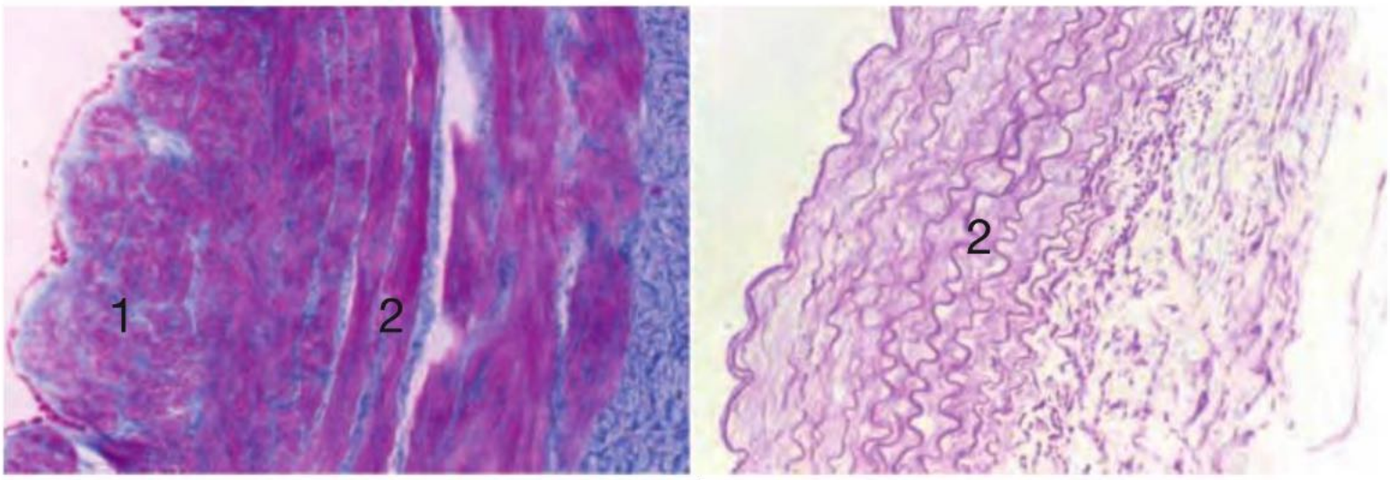

a b

Fig. 5.9 Arterias musculares con características particulares. a: arteria coronaria izquierda. Arteria muscular con células musculares lisas de curso longitudinal en la túnica íntima (**1**); **2** túnica media. Azán; 250 ×. **b:** arteria torácica interna. La túnica media (**2**) de esta arteria muscular contiene láminas elásticas gruesas relativamente abundantes. Técnica para elastina (aldehidofucsina); 250 ×.

Las porciones distales de las arterias de gran calibre con frecuencia corresponden a este tipo.

Túnica íntima La túnica íntima en su mayor parte es más delgada que la de las arterias elásticas, pero por lo demás tiene una estructura semejante. La capa de tejido conjuntivo subendotelial aumenta de espesor con la edad. En algunos vasos hay haces regulares de células musculares lisas de curso longitudinal que forman almohadillas locales, por ejemplo en las arterias coronarias, en especial en los puntos de ramificación (**Fig. 5.9a**). En estos sitios pueden estar muy desarrolladas ("almohadillas de la túnica íntima"). La membrana elástica interna es gruesa (2 a 3 µm de espesor) y está bien delimitada (**Fig. 5.7**).

Túnica media Según el calibre del vaso, en la túnica media se encuentran entre 3 y 30 capas principalmente concéntricas de células musculares lisas muy juntas (**Fig. 5.8**). No es infrecuente que en los bordes interno y externo de la túnica media haya algunas células musculares lisas de curso longitudinal o en espiral empinada. Las células musculares lisas relativamente delgadas y cortas (longitud: 90-130 µm) están rodeadas por una lámina basal y se encuentran comunicadas a través de uniones de hendidura. Con frecuencia tienen ramificaciones y están rodeadas por fibrillas colágenas delicadas (de colágeno tipo III) y proteoglucanos que, al igual que los haces de microfibrillas y unas pocas fibras elásticas finas, son producidos por las mismas células musculares lisas. La membrana elástica externa se identifica como una capa a menudo delgada y parcialmente también multilaminar (**Fig. 5.7**) en la transición hacia la túnica adventicia. Sobre la túnica media, por fuera, terminan fibras nerviosas vegetativas que no se introducen en ella.
En algunas arterias musculares, por ejemplo la arteria torácica interna, en la túnica media también aparecen láminas elásticas más gruesas (**Fig. 5.9b**). Este vaso es particularmente apto para las operaciones de revascularización coronaria (*bypass* coronario).

Túnica adventicia La túnica adventicia contiene fibras colágenas resistentes (de colágeno tipo I) y puede ser más gruesa que la túnica media. En el límite con la túnica media hay muchas fibras nerviosas vegetativas, sobre todo simpáticas (**Fig. 5.10**).

Nota En las arterias elásticas, la túnica media está compuesta por numerosas láminas elásticas concéntricas y células musculares lisas interpuestas. En las arterias musculares, la túnica media se compone principalmente de células musculares lisas muy juntas y de disposición más o menos circular.

Correlación clínica A partir de la edad mediana de la vida en todas las arterias aumentan los proteoglucanos y el colágeno. En la túnica íntima se incrementa en particular el contenido de componentes de la matriz extracelular y las células musculares lisas se tornan más frecuentes. Estos procesos fisiológicos de envejecimiento se transforman en procesos patológicos que se abarcan con el término genérico **arteriosclerosis** (endurecimiento de la pared arterial por esclerosis y calcificación). En el ámbito de la arteriosclerosis, la **aterosclerosis** tiene una importancia muy particular. En ella ocurren engrosamientos de la túnica íntima que se caracterizan por

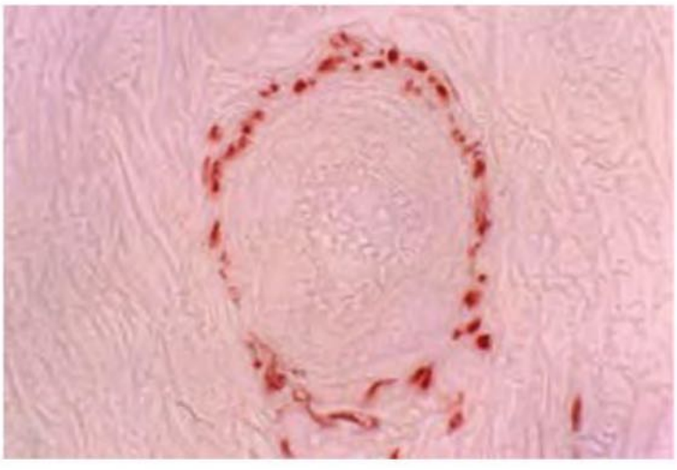

Fig. 5.10 Arteria pequeña con muchas fibras nerviosas (color pardo) por fuera de la túnica media. Esófago, cerdo; determinación inmunohistoquímica de la proteína S-100; 450 ×.

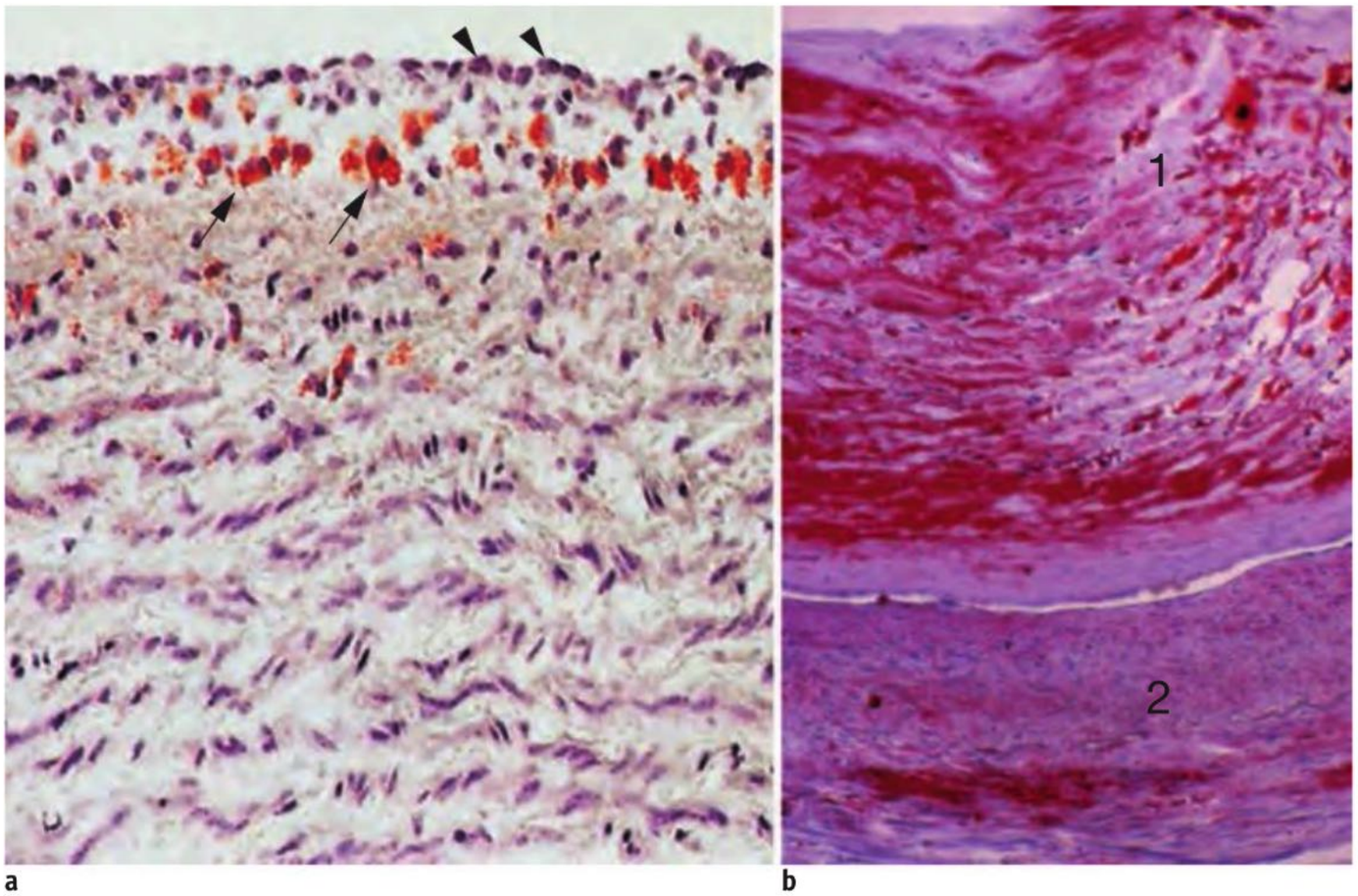

Fig. 5.11 Aterosclerosis. a: arteria carótida externa de una serie experimental para registrar las fases iniciales de la aterosclerosis. La túnica íntima está engrosada y aparece más celular que lo normal. Muchos macrófagos (células espumosas) inmigrados exhiben gotitas de lípidos fagocitados teñidas de naranja (→). ► Endotelio. Cerdo; Sudán III y hematoxilina; 250 ×. (De [1]) **b:** aterosclerosis en una arteria coronaria izquierda humana; todas la células y las regiones no celulares con lípidos se han teñido de rojo. Las células con contenido lipídico se encuentran en la túnica íntima (**1**) engrosada, pero también en la túnica media (**2**) hay regiones con abundancia de lípidos. Sudán Rojo, 120 ×.

depósitos extracelulares e intracelulares de lípidos (placas ateromatosas), los cuales a veces ya a los 25 años pueden haber alterado el 30% de la pared vascular o más.

En estas regiones (¡ateroscleróticas!) al principio se encuentran macrófagos llenos de lípidos (células espumosas, **Fig. 5.11**) y luego también aparecen depósitos extracelulares de colesterol. Las regiones alteradas de esta forma pueden tornarse muy gruesas y contienen no sólo lípidos en los macrófagos y en la matriz de la túnica íntima (a menudo con depósitos cristalinos de colesterol), sino también fibras y células musculares lisas muy proliferadas provenientes de la túnica media que asimismo pueden contener lípidos. A menudo también se producen calcificaciones. Con el avance adicional del proceso ocurren necrosis celular, erosión del endotelio, desgarro de las placas, agregación de las plaquetas y formación de trombos en la pared vascular que pueden estrechar u ocluir la luz del vaso. En esto radica la importancia real de la aterosclerosis porque una oclusión arterial puede interrumpir la irrigación sanguínea en la región de un órgano distal a la lesión, de modo que el tejido dependiente muere (infarto).

5.1.3 Circulación terminal, región de la microcirculación

A la circulación terminal pertenecen las arteriolas, los capilares, las vénulas poscapilares y las pequeñas vénulas musculares, que con frecuencia todavía tiene brechas y están provistas de células musculares lisas (**Fig. 5.12**). Desde el punto de vista funcional es la región de intercambio de sustancias entre la sangre y los tejidos. En los órganos diversos la circulación terminal tiene una estructura diferente.

Arteriolas

Las arteriolas (**Fig. 5.13**, **Fig. 5.14**) son importantes desde el punto vista funcional porque regulan la perfusión de la red capilar que les sigue (**vasos de resistencia**). El diámetro de su luz es de unos 20 µm.

Túnica íntima Está compuesta por el endotelio y una capa muy delgada (que puede faltar) de tejido conjuntivo subendotelial con algunas fibras colágenas y fibras elásticas finas, así como la membrana elástica interna (**Fig. 5.13**). En el trayecto de las arteriolas, la membrana elástica interna va desapareciendo. Entre el endotelio y las células musculares lisas hay muchos contactos mioepiteliales con uniones de hendidura pequeñas.

Túnica media En el segmento inicial de las arteriolas, la túnica media consiste en 2-3 capas de músculo liso; el segmento final contiene sólo una capa de estas células musculares, cada una de las cuales rodea todo el vaso (**Fig. 5.17**). En la región de transición hacia los capilares,

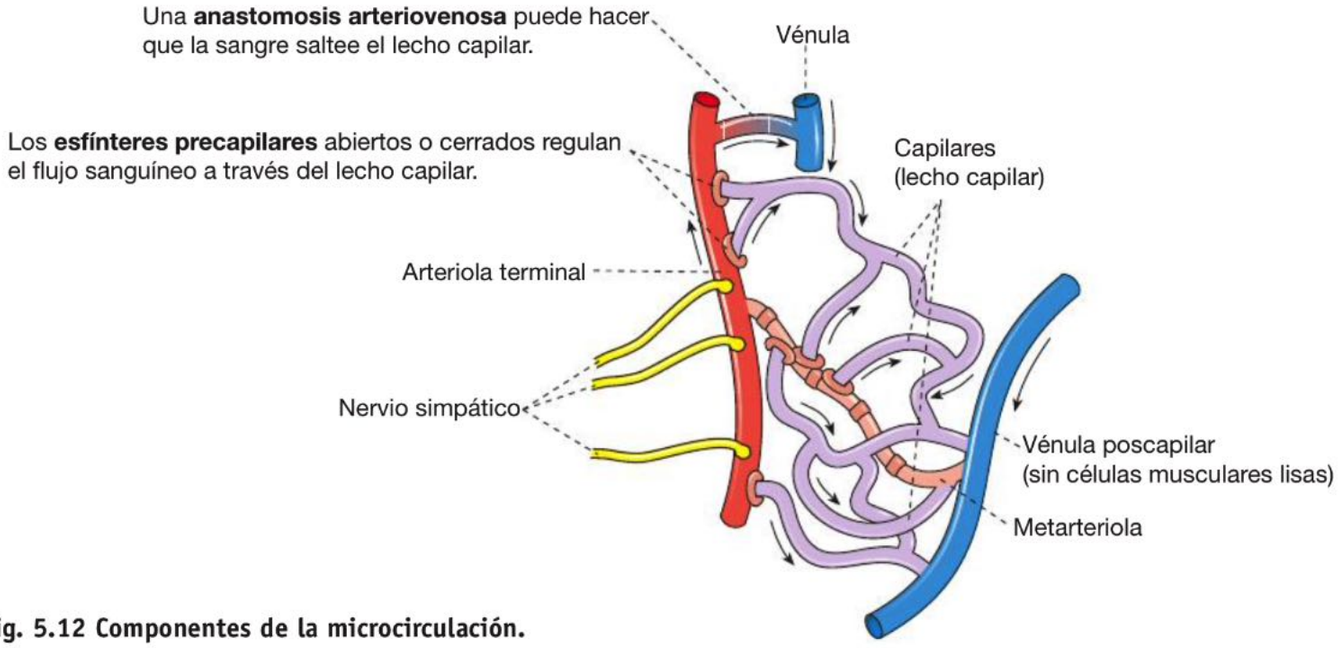

Fig. 5.12 Componentes de la microcirculación.

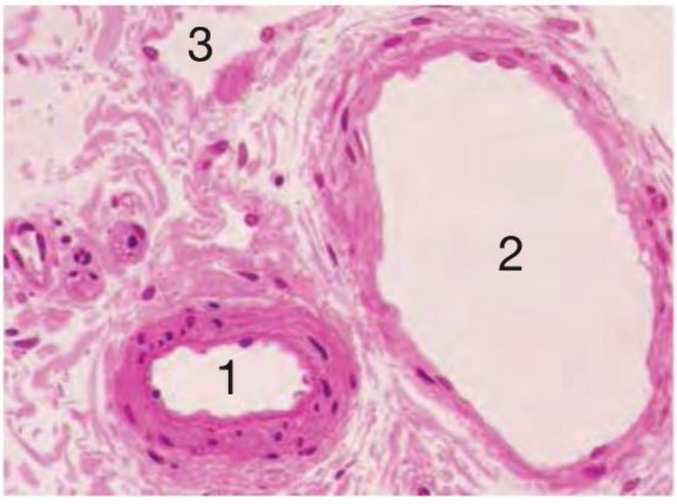

Fig. 5.13 Arteriola (1), vénula acompañante (**2**) y vaso linfático (**3**) en la pared del intestino grueso. Aquí la compacta pared arteriolar consiste en 2-3 capas de células musculares y un endotelio. En cambio, la pared de la vénula acompañante, de un diámetro visiblemente mayor, es más delgada y tiene una estructura más laxa. La pared del pequeño vaso linfático está compuesta sólo por un endotelio. Ser humano; inclusión en plástico; H-E; 200 ×. (De [1])

la capa remanente de músculo liso se afloja (metarteriolas).

Túnica adventicia La túnica adventicia delgada se compone de fibras colágenas y fibras elásticas individuales. El denso plexo nervioso de la túnica adventicia se compone de fibras simpáticas (noradrenérgicas) que inervan no sólo las arteriolas sino también los últimos segmentos de las arterias pequeñas. No es infrecuente que en la túnica adventicia se encuentren mastocitos.

Capilares sanguíneos

En los capilares sanguíneos ocurre la mayor parte del intercambio de sustancias entre la sangre y las células de los tejidos (vasos de intercambio) y son las barreras de difusión y de filtración entre la sangre y los tejidos. Se calcula que la superficie total de intercambio es de 700-1.000 m^2. Los capilares de una región se anastomosan mucho y forman redes tridimensionales, las cuales se encuentran en relación espacial estrecha con las células que irrigan (**Fig. 5.15**). Su longitud total comprende decenas de miles de kilómetros. Sin embargo, en una región dada de los tejidos, normalmente sólo es permeable alrededor del 25% de los capilares. Sólo cuando se acrecientan las necesidades de O_2 y sustancias nutritivas, la cantidad de capilares permeables aumenta en forma gradual. En los órganos individuales las características funcionales de los capilares en parte varían de modo considerable.

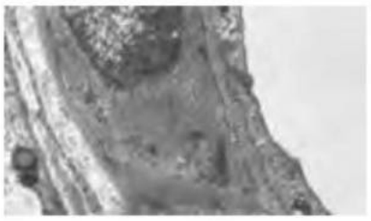

Fig. 5.14 Arteriola, ultraestructura.

Estructura de la pared

Los capilares son vasos de 6-12 µm de diámetro (**Fig. 5.16a-c**), cuya pared está compuesta sólo por células endoteliales muy delgadas y su lámina basal, así como una red delicada de fibras reticulares y haces individuales de microfibrillas.

Células endoteliales En los capilares pequeños toda la pared puede estar formada por una sola célula endotelial (**Fig. 5.16a**), mientras que en los capilares más grandes, en la estructura de la pared pueden participar 2 células endoteliales o incluso 3. Las células endoteliales de los capilares son delgadas en particular y, fuera de la región nuclear, tienen un espesor de sólo 0,2-0,4 µm. Los orgánulos, a menudo escasos, se encuentran en las cercanías del núcleo. Son características las **cavéolas** abundantes que pueden formarse en la membrana celular tanto luminal como basal y que se hallan sustentadas por la proteína caveolina. Son invaginaciones de la membrana con forma de omega que contienen muchas proteínas de membrana (p. ej., acuaporina, ATPasa de Ca^{2+}, moléculas de receptor-16 y canales de

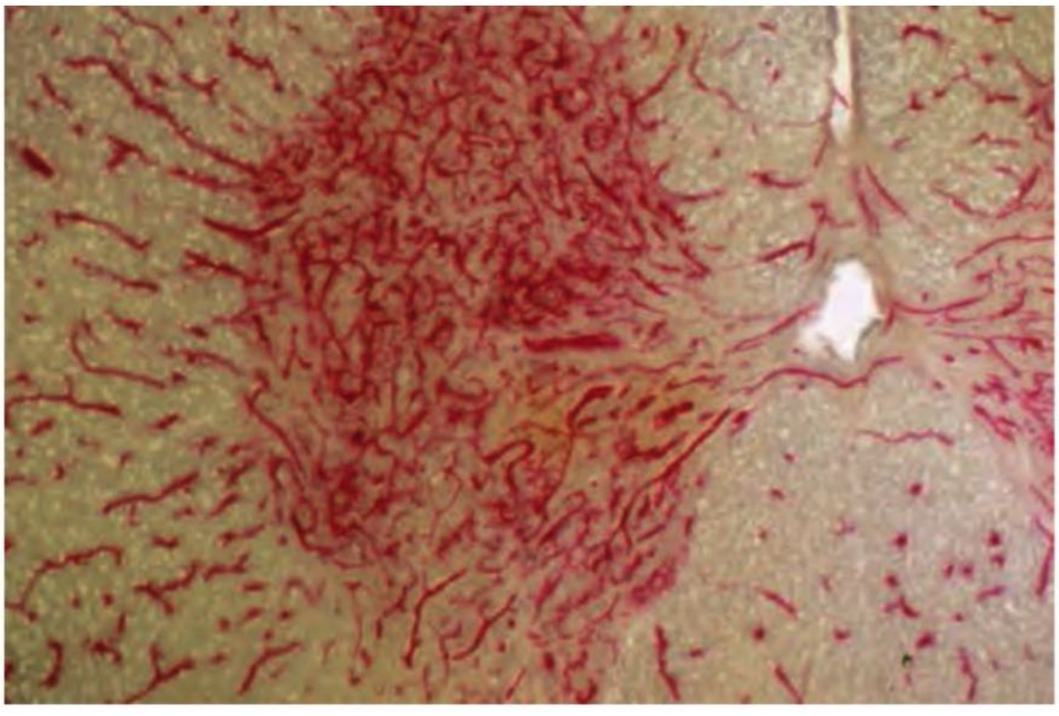

Fig. 5.15 Capilares y otros vasos pequeños. Llenado vascular con una mezcla de tinta china roja y gelatina. Médula espinal, gato; 250 ×.

Ca^{2+}) y pueden desprenderse por estrangulación. En el citoplasma pueden formar vesículas o estructuras en racimo (vesículas desprendidas y fusionadas entre sí) que pueden establecer conexión con cavéolas de la membrana del lado opuesto de la célula. Con mucha frecuencia, estas cavéolas se fusionan con la membrana del lado opuesto y así se forma un canal temporal. Es muy probable que las cavéolas sirvan sobre todo para aumentar la extensión de la superficie. A la altura de su orificio pueden estar cubiertas por una delicada capa con proteínas que se parece a los diafragmas de los capilares fenestrados y que, según se cree, se debe al glucocáliz grueso. Se ha calculado que en los capilares hay hasta alrededor de 1.000 cavéolas por μm^2. En los endotelios también pueden aparecer vesículas con cubierta de clatrina (endocitosis mediada por receptores) en cantidades variables. En lo que se refiere al citoesqueleto, las células endoteliales contienen **filamentos intermedios** (con frecuencia de vimentina) en una cantidad bastante grande; además, la actina también está muy difundida. Las células endoteliales contiguas están unidas por medio de zonulae occludentes, nexos y contactos de adhesión con la cadherina VE especial. El sistema de crestas de las zonulae occludentes muestra interrupciones de unos pocos nm de ancho que es probable que correspondan a la vía de transporte paracelular.

Pericitos Junto a los capilares hay células alargadas (pericitos) con muchas prolongaciones laterales delgadas que se consideran parte de la pared capilar. Estas prolongaciones rodean y estabilizan la pared capilar (**Fig. 5.16c**). Los pericitos son células contráctiles que están rodeadas por una lámina basal y que ejercen una acción sobre la perfusión de los capilares y las vénulas poscapilares. Evitan la neoformación excesiva de capilares y luego de una lesión de los tejidos, en la formación de nuevos vasos pequeños, pueden transformarse en las células musculares lisas de las arteriolas y las vénulas neoformadas. Entre los pericitos y las células endoteliales se forman algunas uniones de hendidura. En la región de contacto, las láminas basales de los pericitos y de las células endoteliales con frecuencia están fusionadas.

Nota La pared de los capilares está compuesta esencialmente por células endoteliales, lámina basal y pericitos.

Tipos de capilares

Se distinguen 3 tipos de capilares:

- **Capilares continuos.** En ellos el endotelio forma una capa delgada uniforme sin ninguna interrupción (**Fig. 5.16**). Las células endoteliales –excepto en los capilares encefálicos– tienen una abundancia de cavéolas.
- **Capilares fenestrados.** Tienen características totalmente semejantes a las de los capilares continuos pero como particularidad en su endotelio hay fenestraciones (**Fig. 5.17a**). Las fenestraciones se hallan en cantidad variable en regiones especiales del endotelio, miden 20-100 (con frecuencia alrededor de 50) nm de diámetro y se parecen a poros que no están abiertos sino que se encuentran cerrados por un diafragma. Los diafragmas tienen un espesor de más o menos 4 nm y consisten en un material fibrilar fino que se organiza sobre todo en forma radial y en su cara luminal posee un proteoglucano de heparán sulfato con cargas eléctricas negativas. En el centro de los diafragmas se identifica un pequeño engrosamiento (nódulo central). Al parecer estos diafragmas son un verdadero artefacto de fijación debido al glucocáliz grueso, que in vivo se inclina hacia un lado sobre los orificios y los "cierra" funcionalmente. Las fenestraciones son muy permeables en particular al agua y a las sustancias hidrófilas de tamaño reducido, pero no a las proteínas.
- **Capilares discontinuos** (capilares con poros abiertos, **Fig. 5.17b**). Están en los glomérulos renales (**Fig. 12.6**) y en los capilares de luz amplia (sinusoides) del hígado (**Fig. 10.86**). Los poros abiertos permiten el paso irrestricto y rápido de todos (hígado) o de la mayor parte (glomérulos renales) de los componentes del plasma sanguíneo.

Nota Se distinguen capilares de los tipos continuo, fenestrado y discontinuo.

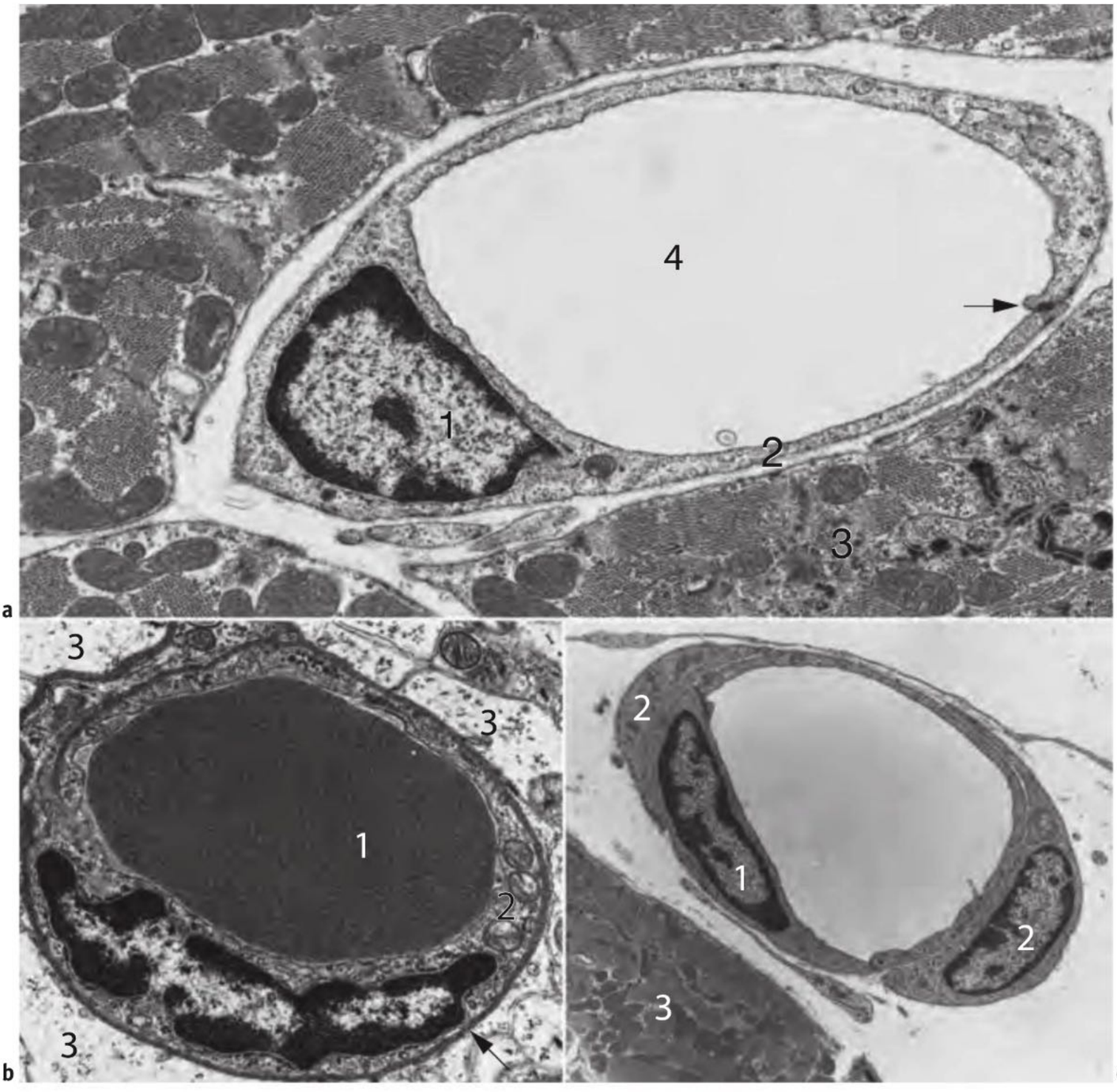

Fig. 5.16 Capilares continuos. a: capilar en el músculo cardíaco. **1** Núcleo de la célula endotelial; **2** citoplasma de la célula endotelial con muchas vesículas pinocíticas; → contacto entre células endoteliales (unión intercelular); **3** células musculares cardíacas; **4** luz capilar. Cobayo; 15.300 ×. **b:** capilar de la corteza cerebral. **1** Eritrocito en la luz capilar; **2** citoplasma de la célula endotelial con mitocondrias; **3** prolongaciones astrocíticas contra la lámina basal gruesa →. Rata; 20.000 ×. **c:** capilar en el músculo cardíaco. **1** Endotelio con pericitos (**2**); **3** célula muscular cardíaca. Cobayo; 5.200 ×.

Ubicación

- **Capilares continuos:** pulmón, músculo esquelético, corazón, tejido conjuntivo, sistema nervioso, glándulas exocrinas, piel, tejido adiposo, timo.
- **Capilares fenestrados:** riñón (capilares peritubulares), órganos endocrinos, mucosa intestinal, páncreas endocrino, tejido adiposo, mucosa nasal, vejiga urinaria, etcétera.
- **Capilares discontinuos:** lobulillos hepáticos, glomérulos renales. También en el endotelio de los sinusoides de la médula ósea temporalmente pueden aparecer poros abiertos, en parte de gran tamaño.

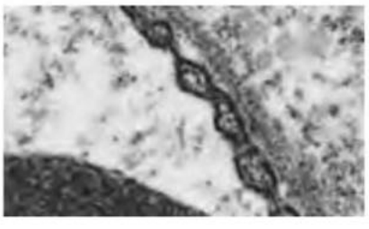

Fig. 5.17 Capilar fenestrado y capilar discontinuo.

Capilares del encéfalo Son capilares del tipo continuo y constituyen un componente fundamental de la barrera hematoencefálica. Casi no realizan ningún mecanismo de transporte vesicular transepitelial, pero poseen mecanismos selectivos para el transporte, por ejemplo de glucosa y aminoácidos. Considerados en conjunto son poco permeables (unas 100 veces menos que otros capilares). Sus zonulae

occludentes están bien desarrolladas y los lisosomas son relativamente abundantes. Poseen una abundancia relativa de pericitos y están cubiertos por los pies perivasculares de los astrocitos.

Sinusoides Los sinusoides son capilares de luz amplia y configuración variable que se encuentran en los lobulillos hepáticos, en la médula ósea y en algunos órganos endocrinos como la adenohipófisis.

Mecanismos de transporte en el sistema capilar

Los capilares son vasos de intercambio. Las sustancias se transportan a través de la pared capilar con la ayuda de mecanismos diversos:

- **Difusión.** Cumple un papel importante y comprende el transporte de O_2, CO_2 y moléculas hidrófobas pequeñas.
- **Intercambio de agua y de sustancias, filtración.** El agua y las moléculas hidrófilas no pueden atravesar el endotelio capilar en forma pasiva sino que requieren mecanismos y vías de transporte especiales. Se describen la **vía de transporte transcelular** (sobre todo por medio de vesículas y cavéolas [transcitosis, véase más adelante]) y la **vía de transporte paracelular** (mediante brechas pequeñas en las zonulae occludentes, de todos modos bastante débil [2-3 crestas de cierre]). Por medio de las vías transcelular y paracelular puede transportarse líquido a través del endotelio capilar, un proceso que habitualmente se denomina filtración. A diario se filtran alrededor de 20 L de líquido desde la luz capilar hacia el intersticio circundante y se reabsorben más o menos 18 L que retornan a la luz capilar. Unos 2 L de líquido permanecen en el espacio extracelular pericapilar y son evacuados a través de los capilares linfáticos. El motor de la filtración transendotelial es la presión hidrostática de la sangre circulante en la primera mitad de los capilares. En el segundo segmento capilar, cercano a las venas, en la luz capilar aumenta la presión coloidosmótica (oncótica), mientras que disminuye claramente la presión hidrostática. Ahora, la presión coloidosmótica conduce a la **reabsorción** del líquido y las moléculas pequeñas disueltas en él desde el entorno de los capilares hacia su luz. En el circuito menor (circulación pulmonar) en condiciones fisiológicas prácticamente no se filtra líquido.
- **Transcitosis.** El mecanismo de la transcitosis (o citopempsis) se sirve de vesículas pequeñas que brotan de la membrana celular apical o basal, migran a través de la célula y vuelven a abrirse en el lado opuesto de la célula. Se supone que con frecuencia son cavéolas que brotan de la membrana y se transforman en estas vesículas. Al parecer las vesículas pueden fusionarse y temporalmente formar un canal transcelular. Por transcitosis se transportan a través del endotelio sustancias disueltas en agua, incluso moléculas más grandes, cuyos sitios de entrada y salida en general están cubiertos por una membrana semejante a un diafragma. Las sustancias unidas a albúmina necesitan alrededor de 5 min para atravesar el endotelio capilar. Una parte de las vesículas de transporte tiene una cubierta de **clatrina**; estas vesículas intervienen en una unión mediada por receptores específica y un transporte correspondiente, entre otras cosas, de moléculas de señal y proteínas (**Fig. 5.17b**). Este proceso se llama **transcitosis mediada por receptores**.
- **Endocitosis.** En este proceso, las sustancias se incorporan en la célula (no a través de la célula) por medio de mecanismos vesiculares y se degradan en lisosomas.
- **Carga eléctrica.** Importante para el transporte a través del endotelio también es la carga eléctrica de la sustancia que debe transportarse. La membrana luminal del endotelio y la cara luminal de los diafragmas tienen carga negativa, mientras que las vesículas de transporte son manifiestamente electroneutras. Dado que poseen cargas eléctricas negativas, las proteínas son repelidas por las cargas negativas de la superficie endotelial, de modo que normalmente permanecen en la sangre o pueden ser transportadas a través de la pared capilar sólo por medio de mecanismos especiales.

Nota En los capilares ocurre el intercambio transendotelial de gases y sustancias entre la sangre y las células de los tejidos y los órganos. Los mecanismos importantes de transporte a través de la pared capilar son la difusión, la filtración, la reabsorción y el transporte vesicular.

Correlación clínica El aumento patológico del líquido intersticial recibe el nombre de **edema**. Las causas son múltiples. Así, por ejemplo, en las alergias el aumento de la actividad de los mastocitos (histamina) conduce a la filtración de líquido desde los capilares y las vénulas poscapilares. En la alimentación deficiente, la albúmina sanguínea disminuye mucho. Esto conduce a una disminución de la presión oncótica del plasma sanguíneo, de modo que el líquido de los tejidos no se devuelve a los capilares ("edema del hambre").

Vénulas

Vénulas poscapilares

Las vénulas poscapilares tienen un diámetro de alrededor de 15-30 µm y la estructura de su pared aún es semejante a la de los capilares (**Fig.5.18a**). Su endotelio posee fenestraciones (**Fig. 5.18b**) y sus pericitos están bastante ramificados. Debido a la abundancia de fenestraciones, la pared de las vénulas poscapilares es permeable en particular y por aquí los leucocitos abandonan el torrente sanguíneo (**diapédesis**), en forma especialmente masiva durante las inflamaciones. Por un lado, los leucocitos pueden atravesar el citoplasma de las células endoteliales; por el otro, pueden colarse entre las células endoteliales contiguas por disolución de los contactos celulares.

Correlación clínica En la **inflamación** no sólo se intensifica la diapédesis sino que entre las células endoteliales, por disolución de los contactos celulares, también pueden aparecer brechas de hasta 500 nm de diámetro a través de las cuales el líquido puede salir en forma masiva (edematización). Las sustancias que aumentan la permeabilidad vascular, por ejemplo histamina y serotonina, ejercen su efec-

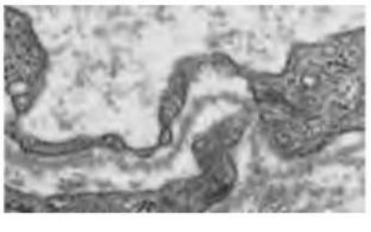

Fig. 5.18 Vénula poscapilar.

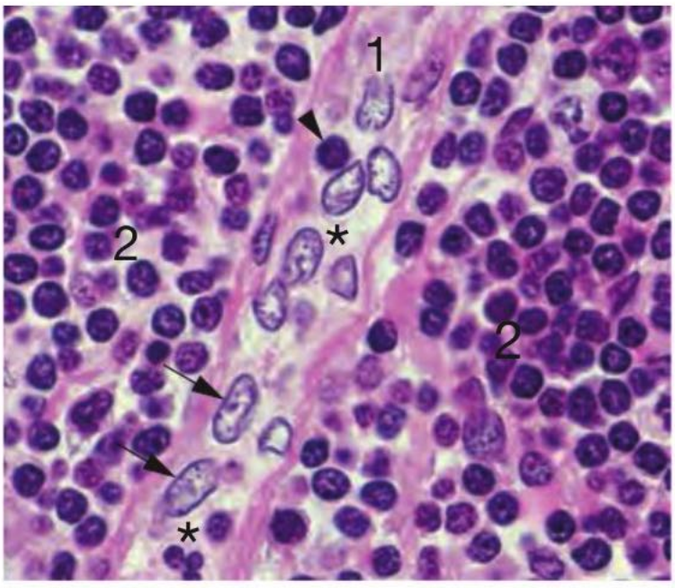

Fig. 5.19 Vénula de endotelio alto (1) en un ganglio linfático, cuya luz (*) aquí aparece mayormente colapsada. → Núcleos claros característicos de las células endoteliales casi cúbicas de estos vasos; ► linfocito que abandona el vaso; **2** linfocitos T en las inmediaciones de la vénula de endotelio alto. Ser humano; inclusión en plástico; H-E; 680 ×.

to sobre todo aquí. La histamina y los mediadores de la inflamación causan una reorganización del citoesqueleto y desprenden la actina de los contactos de adhesión, los cuales en consecuencia pierden su fuerza de unión celular. Así las zonulae occludentes no resisten la presión del líquido luminal, de modo que el líquido puede salir en forma masiva. Cabe destacar que el endotelio de las vénulas poscapilares posee una cantidad particularmente grande de receptores de histamina.

En los ganglios linfáticos y en las amígdalas, así como en otros tejidos linfáticos asociados con mucosas, las vénulas poscapilares poseen un endotelio relativamente grueso sin fenestraciones; en parte, el endotelio es casi cúbico (**vénulas de endotelio alto**, **Fig. 5.19**). Estas células endoteliales tienen moléculas de superficie específicas que pueden ser reconocidas por los linfocitos. Un mecanismo de reconocimiento de este tipo es el requisito indispensable para que los linfocitos abandonen el torrente sanguíneo en los órganos linfáticos (**Cap.6**).

Vénulas musculares

Las vénulas musculares son un poco más grandes que las vénulas poscapilares (alrededor de 50-100 µm de diámetro), su endotelio es continuo y tienen una capa fina de tejido conjuntivo subendotelial con fibrillas colágenas, fibras elásticas aisladas y una cubierta laxa de células musculares lisas de disposición predominantemente circular. Conforme aumenta el calibre de las vénulas, este manto muscular se torna más grueso. La túnica adventicia es gruesa y contiene mucho colágeno.

5.1.4 Venas

Las venas conducen la sangre desde las redes capilares de retorno hacia el corazón. En el circuito mayor normalmente transcurren paralelas a las arterias (**Fig. 5.7**, **Fig. 5.8**); en el circuito pulmonar transcurren separadas de ellas. El sistema venoso tiene una capacidad mucho mayor (vasos de capacitancia) que las arterias y en la circulación sistémica contiene alrededor del 65% de la sangre circulante. En las venas predomina una presión relativamente baja (sistema de baja presión; en las venas cercanas al corazón: alrededor de 2-4 mm Hg). Las venas medianas (diámetro de 2-9 mm) forman el grueso de las venas del organismo.

Fundamentos de la estructura de la pared de las venas

Comparación con las arterias Las venas poseen una luz más amplia que la arterial y sus paredes la mayoría de las veces son más delgadas que las de las arterias. Esto último se debe sobre todo a un desarrollo menos compacto del músculo y las membranas elásticas. Toda la textura de la pared venosa es más laxa que la de las arterias y las bandas de tejido conjuntivo colágeno son más obvias. Las células musculares lisas forman más haces que capas. La estructura de la pared de las venas es muy variable y depende de la presión interna y de las fuerzas que actúan desde afuera: las venas que llevan la sangre hacia el corazón desde la cabeza y el cuello tienen paredes más delgadas y con menos tejido muscular que las venas de los miembros inferiores, en las cuales predomina una presión hidrostática mayor. Las venas libres en el tejido conjuntivo laxo se diferencian con claridad de las venas fijas incluidas en el tejido conjuntivo denso, como, en un caso extremo, los senos de la duramadre, los cuales carecen de músculo en su pared.

División de la pared de las venas La división de la pared venosa en túnicas íntima, media y adventicia con frecuencia permanece poco clara, aunque en principio es aplicable (**Fig. 5.18**, **Fig. 5.20**):

- La **túnica íntima** es relativamente delgada y suele estar compuesta sólo por el endotelio y unas pocas fibras, entre las cuales las fibras elásticas pueden formar una membrana elástica interna obvia, a menudo incompleta y de estructura laxa; las venas cavas de las personas de edad poseen una íntima relativamente gruesa.
- La **túnica media**, en comparación con la de las arterias de trayecto paralelo, es delgada y el músculo liso forma haces de disposición principalmente circular o en espiral llana (**Fig. 5.20**). No es infrecuente que el músculo forme internamente algunos fascículos de trayecto longitudinal (vena poplítea, vena femoral, etc.). En la vena cava inferior los fascículos longitudinales predominan (**Fig. 5.20**). Entre los haces de células musculares se encuentran bandas relativamente anchas de tejido conjuntivo con fibras colágenas y elásticas, con lo cual la pared venosa adquiere una textura de aspecto laxo. En los puntos de ramificación el músculo puede formar asas.
- En las venas más grandes, la **túnica adventicia** es la capa más gruesa. Suele estar compuesta por músculo longitudinal (**Fig. 5.20**), mucho tejido conjuntivo con fibras colágenas abundantes, redes elásticas de orientación predominantemente longitudinal y vasa vasorum. A través del músculo longitudinal, la tensión longitudinal de la pared de estos vasos puede modificarse y puede oponerse una resistencia a las diferencias de presión cambiantes entre la luz y el entorno de los vasos. En consecuencia, la luz puede permanecer abierta incluso con presión baja.

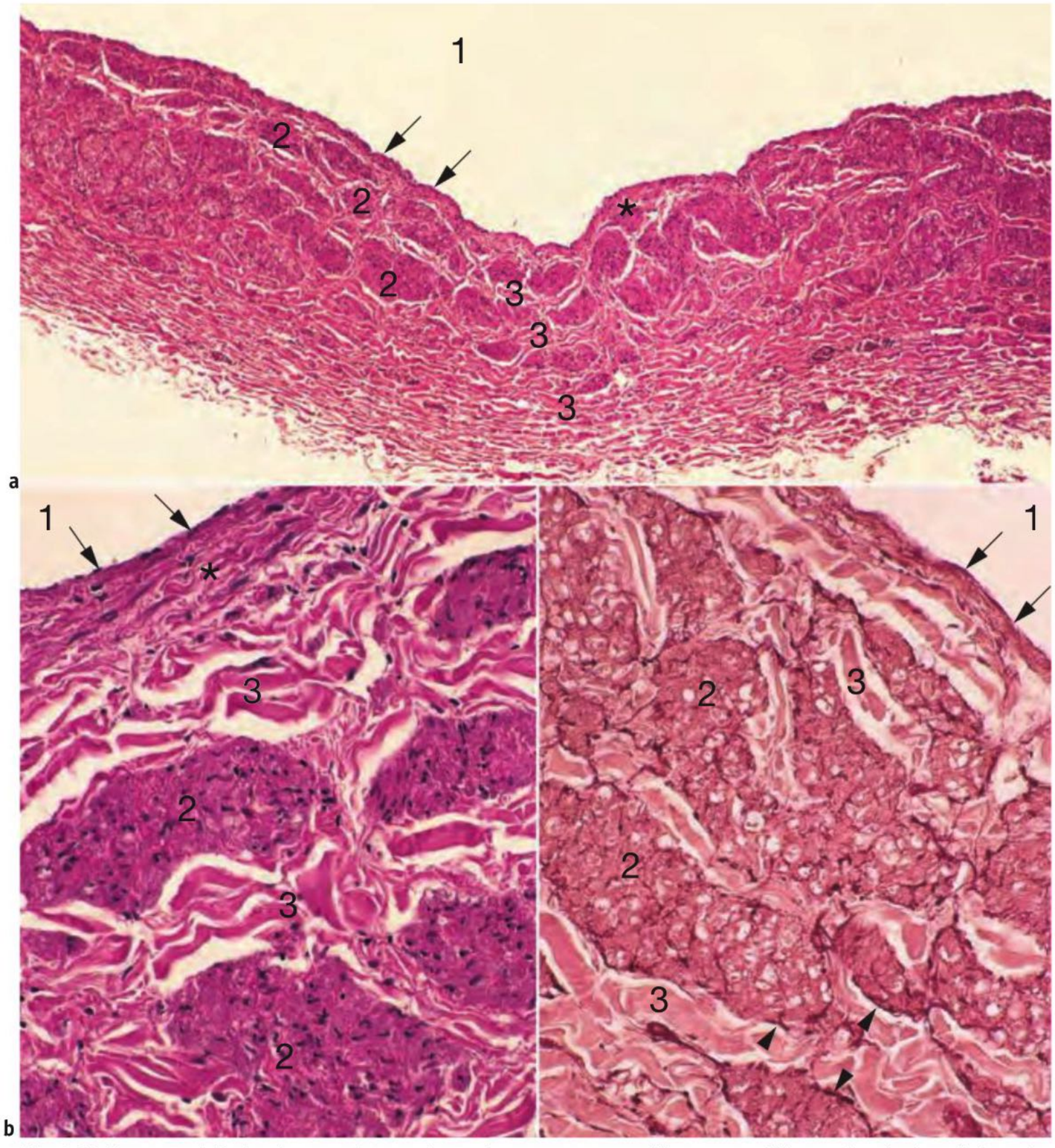

Fig. 5.20 Vena cava inferior de un ser humano joven vista con aumentos diferentes y teñida con dos técnicas distintas (a-c). **1** Luz. Los componentes importantes de esta pared venosa son el endotelio (→), haces musculares lisos (**2**) de orientación predominantemente longitudinal y fibras colágenas gruesas (**3**). No hay una división clara en túnicas íntima, media y adventicia; sin embargo, la zona intermedia con los haces de músculo liso puede denominarse túnica media. Hacia adentro se encuentra la túnica íntima (*) y hacia afuera está la túnica adventicia, provista de fibras colágenas abundantes y haces aislados de células musculares lisas. Las fibras elásticas (►) teñidas de violeta-negro en la microfotografía c se encuentran sobre todo en la superficie de los haces de células musculares. H-E (a, b) o resorcina-fucsina (c); 45 × (a) y 260 × (b, c).

Nota Las venas forman el sistema de baja presión de la circulación sanguínea. Sus paredes relativamente delgadas tienen una estructura muy variable. Las túnicas íntima, media y adventicia tienen límites poco nítidos.

Venas con una estructura particular de la pared

Algunas venas carecen de células musculares o tienen **muy poco músculo**. A este grupo pertenecen las venas de las trabéculas esplénicas, la retina, la piamadre (donde son muy abundantes) y la dura madre (senos).

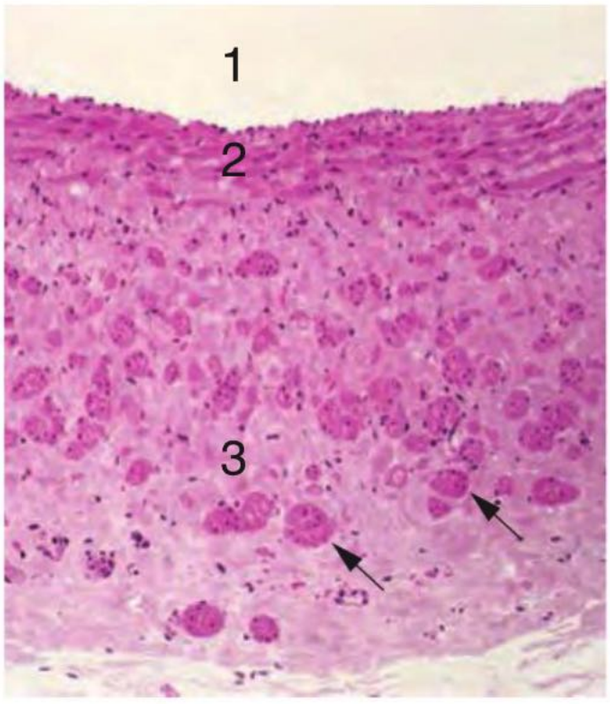

Fig. 5.21 Vena grande de la pierna (sector de la pared), corte transversal. **1** Luz, **2** túnica media, **3** túnica adventicia. La túnica íntima es muy estrecha. La adventicia es relativamente ancha y contiene haces de células musculares (→) seccionados en sentido transversal, es decir que transcurren longitudinalmente. Ser humano; inclusión en plástico; H-E; 150 ×.

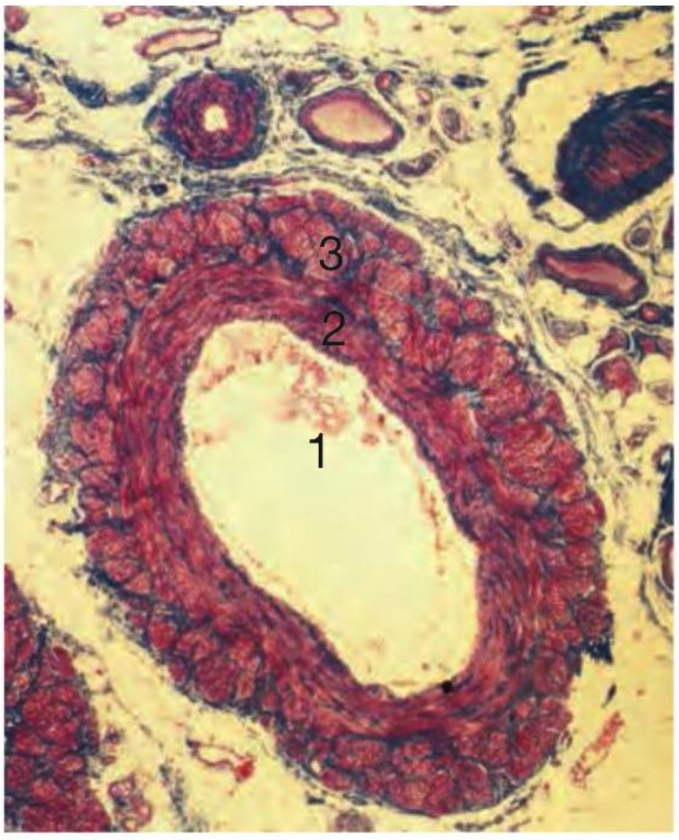

Fig. 5.22 Vena muscular del plexo pampiniforme, corte transversal. **1** Luz de la vena; **2** músculo circular de la pared venosa; **3** haces de músculo liso de curso longitudinal en la parte externa de la pared venosa. Cordón espermático; ser humano; Azán; 45 ×.

En cambio, las **venas con una pared muy muscular** se encuentran en el útero de las mujeres gestantes y en el plexo pampiniforme del cordón espermático (**Fig. 5.22**). La vena umbilical también está muy bien provista de músculo liso. Las **venas reguladoras (venas oclusoras)** poseen dispositivos musculares de tipo esfinteriano que pueden estancar la sangre en las regiones ubicadas corriente arriba. Entre ellas se encuentran las venas de la médula suprarrenal, de la mucosa nasal (plexos venosos, **Fig. 5.23**) y del cuerpo esponjoso de la uretra (plexos venosos).

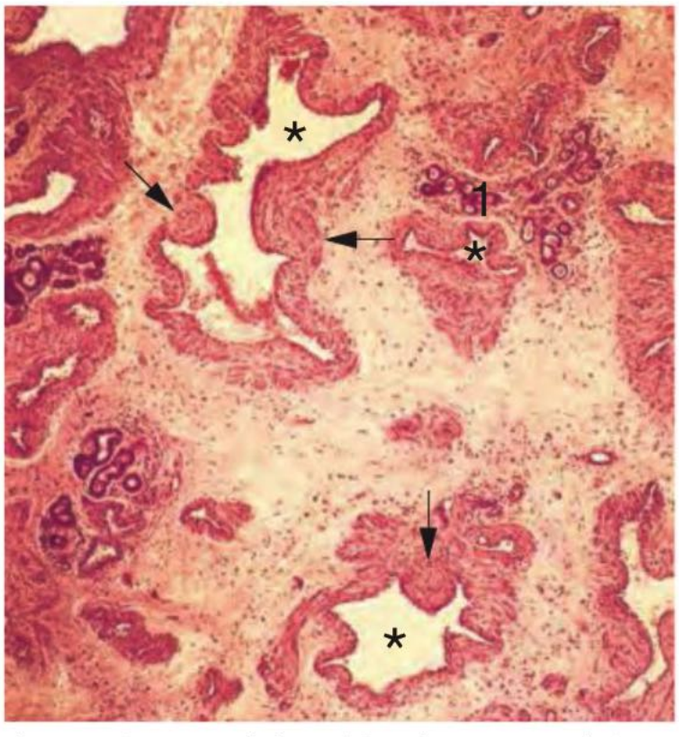

Fig. 5.23 Venas reguladoras (*) en la mucosa nasal. Las paredes de estas venas poseen capas musculares de espesores diversos que, en parte, forman estructuras de tipo esfinteriano (→). **1** Glándulas. Ser humano; H-E; 45 ×.

Válvulas venosas

Muchas venas medianas poseen válvulas que impiden el reflujo de la sangre. En las venas de los miembros inferiores se encuentran con más frecuencia que en las venas de los miembros superiores. Cada una está compuesta por 2 valvas de forma semilunar enfrentadas que corresponden a repliegues delgados de la túnica íntima y, en consecuencia, se encuentran tapizadas por endotelio y poseen en su interior una lámina de sostén de colágeno y fibras elásticas finas. Antes de una válvula, la luz de la vena está expandida (seno).

Correlación clínica En la práctica médica las enfermedades de las venas (flebopatías) tienen un papel destacado. Son importantes, entre otras patologías, las **trombosis** (coagulación en la forma de trombos adheridos a la pared vascular) debidas a lesiones de la pared vascular, disminución de la velocidad de la circulación sanguínea y alteraciones en la composición de la sangre (en particular, aumento de la coagulabilidad). Las trombosis de las venas profundas son peligrosas porque un trombo pueden liberarse, circular hasta los pulmones y causar una embolia pulmonar y un infarto pulmonar. La trombosis con inflamación de las venas superficiales se denomina tromboflebitis.

Las **várices** (flebectasias) son dilataciones noduliformes principalmente unilaterales de las paredes de las venas. Las várices primarias en su mayor parte están limitadas a la región de la vena safena y sus tributarias. La causa de las várices primarias suele ser una insuficiencia valvular. Cuando las venas no pueden cumplir su función en lo que se refiere a la eliminación de líquido hístico, se habla de insuficiencia venosa.

5.1.5 Vasos sanguíneos de la circulación pulmonar

En el sistema de la circulación pulmonar predomina una presión sanguínea relativamente baja (en la arteria pulmonar: 25/8 mm Hg), lo que también se refleja en la estructura histológica de los vasos sanguíneos. En general son de pared más delgada que los vasos grandes correspondientes de la circulación sistémica. Dentro de los pulmones, su luz es relativamente amplia.

Arteria pulmonar

Tronco, ramas mayores El tronco y las ramas mayores de la arteria pulmonar en principio son vasos elásticos y tienen función de bomba de ariete. La íntima túnica es muy delgada y su límite con la túnica media es menos nítido que en la aorta. Las láminas o membranas elásticas de la túnica media en total son menos abundantes y más finas que en la aorta. La red de fibras colágenas de la túnica media está bien desarrollada. En esta armazón de láminas elásticas y fibras colágenas se hallan incluidas las células musculares lisas relativamente gruesas y voluminosas. En el tronco pulmonar cursan principalmente en sentido longitudinal; en sitios más distales lo hacen en sentido circular o en espiral llana. La túnica adventicia laxa contiene sobre todo fibras colágenas y algunas fibras elásticas. En el pulmón las ramas de la arteria pulmonar transcurren junto a los bronquios, muy cerca de ellos. En dirección distal, cuando el diámetro de los vasos comienza a ser menor de 1 mm aproximadamente, la túnica media adquiere una estructura mixta entre la de las arterias elásticas y las arterias musculares. Por debajo de los 40-50 µm de diámetro desaparece la membrana elástica interna y la túnica media también pierde las células musculares lisas.

Arteriolas Las arteriolas tienen una luz relativamente amplia; no hay vasos de resistencia arteriales típicos. La membrana elástica externa se mantiene hasta las inmediaciones de los vasos precapilares.

Capilares La red capilar bien desarrollada de los tabiques alveolares posee un endotelio continuo (**Cap. 8.2.2**).

> **Nota** Las ramas intrapulmonares de la arteria pulmonar transcurren junto a las ramas del árbol bronquial, por lo cual pueden identificarse con facilidad (las venas pulmonares transcurren alejadas del árbol bronquial).

Vena pulmonar

Venas extrapulmonares Las túnicas íntima y media de los segmentos extrapulmonares de las venas pulmonares y de sus tributarias grandes que abandonan los pulmones son relativamente delgadas y apenas pueden distinguirse una de la otra por la morfología. Aquí se encuentra, bajo el endotelio, una armazón elástica relativamente gruesa en la cual están incluidos en forma laxa pequeños haces musculares lisos de disposición sobre todo circular. La túnica adventicia de los segmentos extrapulmonares cercanos al corazón de las venas pulmonares poseen una capa relativamente gruesa de células musculares cardíacas, con orientación sobre todo circular o en espiral, que están acompañadas por fibras elásticas gruesas.

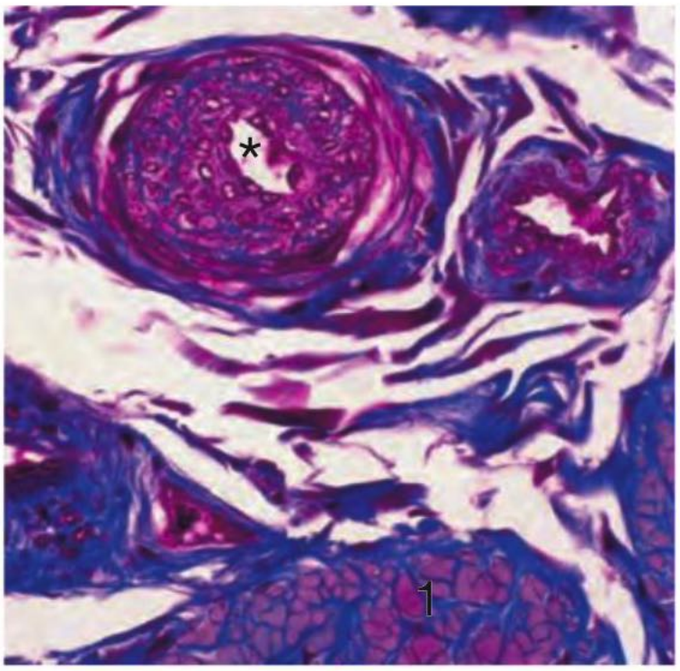

Fig. 5.24 Anastomosis arteriovenosa en la región de los ligamentos amarillos. * Luz de un segmento vascular de la anastomosis con una pared epitelioide gruesa. **1** Fibras elásticas del ligamento amarillo. Babuino; tricrómica de Masson; 460 ×.

Venas intrapulmonares Las venas intrapulmonares poseen una pared delgada con células musculares escasas.

5.1.6 Anastomosis arteriovenosas

En muchas regiones del organismo (sobre todo en la piel y en las regiones distales del cuerpo [manos, pies, nariz, mandíbula, etc.]), las arterias pequeñas y las venas pequeñas no sólo están conectadas a través del lecho capilar sino también por medio de comunicaciones directas ("cortocircuitos"), las llamadas anastomosis arteriovenosas (AAV).

Células epitelioides En su región central, las AAV poseen un segmento contráctil especial que es relativamente grueso y está compuesto por una capa de células musculares lisas modificadas, gruesas y de trayecto longitudinal en la túnica íntima. Estas células aparecen casi siempre claras en los preparados y a causa de su aspecto se describen como células "epitelioides" (**Fig. 5.24**). Aquí no hay membrana elástica interna.

Anastomosis en puente y anastomosis en glomo Las AAV pueden ser conductos rectos relativamente simples (anastomosis en puente) o pueden estar retorcidos en su segmento central (anastomosis en glomo). Los pequeños ovillejos vasculares de estas anastomosis se conocen como glomos u órganos glómicos. Contienen una matriz con proteoglucanos abundantes, los rodea una cápsula de tejido conjuntivo y están provistos de una gran cantidad de

fibras nerviosas adrenérgicas, pero también colinérgicas, las cuales al parecer están en conexión con centros termorreguladores en el encéfalo. Los glomos aparecen sobre todo en la piel, mientras que en otras regiones del organismo predominan las anastomosis en puente.

Función Las AAV regulan la perfusión de los lechos capilares correspondientes, sobre todo en la piel, y por ende también desempeñan un papel en la termorregulación.

5.1.7 Desarrollo de los vasos sanguíneos

Vasculogénesis

El proceso de formación de los vasos sanguíneos a partir de células mesenquimáticas libres en el período embrionario recibe el nombre de vasculogénesis. Parte de angioblastos, que son los precursores de las células endoteliales. Se forman columnas celulares delgadas, en parte anastomosadas, que luego adquieren una luz. Primero surgen capilares, los cuales continúan su desarrollo para formar vasos más grandes. Los primeros vasos aparecen en el saco vitelino y en el pedículo de fijación. La vasculogénesis es estimulada por factores específicos. Un factor de una importancia particular es el factor de crecimiento del endotelio vascular (VEGF = *vascular endothelium growth factor*), el cual es sintetizado por las células mesenquimáticas. Se une a los receptores VEGF-R2 (receptores de factor de crecimiento del endotelio vascular) en los angioblastos y a los receptores VEGF-R1 en la membrana celular basal de las células endoteliales que se organizan en una estructura tubular.

Angiogénesis

La formación de vasos sanguíneos nuevos en los adultos, que surge principalmente de capilares preexistentes, recibe el nombre de angiogénesis. La angiogénesis cumple un papel importante en muchos procesos, por ejemplo en la curación de las heridas y en la formación del cuerpo lúteo. Sólo allí donde surgen los brotes vasculares se degrada la lámina basal. La proliferación de las células endoteliales es estimulada por los factores angiógenos VEGF (véase antes) y Ang1 (angiopoyetina 1). Las células endoteliales primero forman un cordón celular, maduran y después forman un tubo. Luego aparece una lámina basal y los pericitos (o, en los vasos neoformados de un tamaño mayor, las células musculares lisas) se asientan en el tubo endotelial. La Ang1 interacciona con el receptor de célula endotelial Tie2 en la maduración de los vasos y en la invasión de éstos por células musculares lisas.

Metaloproteinasas de la matriz En el entorno de los capilares que están proliferando es importante la reorganización de la matriz extracelular. En esto las metaloproteinasas de la matriz, por ejemplo la colagenasa, desempeñan un gran papel que también es importante en la generación de metástasis. La actividad de estas proteinasas está regulada en forma compleja: por ejemplo Ang2, otra angiopoyetina, puede bloquear el efecto de Ang1, lo cual conduce a reorganizaciones de las células endoteliales o a su apoptosis.

Angiogénesis tumoral En la angiogénesis tumoral, las células del tumor producen péptidos angiógenos que estimulan la proliferación de las células endoteliales. Para la supervivencia de las células tumorales es fundamental una irrigación sanguínea abundante. La abundancia de vasos también es un requisito importante para la generación de metástasis.

5.2 Vasos linfáticos

Introducción

El líquido del espacio extracelular de los tejidos es captado por el sistema vascular linfático y a través de los vasos linfáticos (capilares linfáticos → vasos linfáticos → ganglios linfáticos con senos linfáticos (**Cap. 6.3.2**) → troncos linfáticos → conductos linfáticos) llega a las venas de la base del cuello.

Sistema vascular linfático

Función

El sistema de vasos linfáticos es un sistema de drenaje compuesto por capilares linfáticos de extremo ciego y un sistema de vasos linfáticos mayores, cuyos troncos más grandes (conductos linfáticos) desembocan en las venas de la base del cuello. Capta diariamente alrededor de 2 L de líquido del espacio extracelular de los tejidos, que en gran parte proviene de la sangre misma, y lo devuelve a la circulación sanguínea. En el trayecto de los vasos linfáticos están intercalados los ganglios linfáticos, que son filtros biológicos. El líquido de los vasos linfáticos es la linfa.

Capilares linfáticos

Los capilares linfáticos son vasos de extremo ciego y configuración muy variable, en su mayor parte tubulares o con forma de hendiduras, limitados por un endotelio delgado (**Fig. 5.25**, **Fig. 5.26**). El endotelio se caracteriza sobre todo por numerosas cavéolas y por vesículas que al parecer derivan de ellas. Con frecuencia también se encuentran vacuolas más grandes. Las células endoteliales están unidas por estructuras de contacto laxas que, sin embargo, en algunos sitios faltan. Estas células a menudo se superponen en sus regiones marginales, con lo cual surgen estructuras semejantes a válvulas que pueden abrirse y cerrarse. A través de estas brechas pueden pasar con facilidad líquido, quilomicrones, células, etcétera. Los capilares linfáticos carecen de pericitos y de una lámina basal continua. En las franjas de lámina basal persistente están ancladas microfibrillas de 8-10 nm de diámetro que, a su vez, se encuentran unidas a fibras elásticas, las cuales mantienen abiertas las brechas. En los sitios en los cuales los haces de microfibrillas se aproximan a las células forman contactos de adhesión focales y una lámina basal (**Fig. 5.25**).

Ubicación: capilares linfáticos: en todos los órganos menos en el SNC, los huesos y el timo.

Fig. 5.25 Estructura de la pared de un capilar linfático.

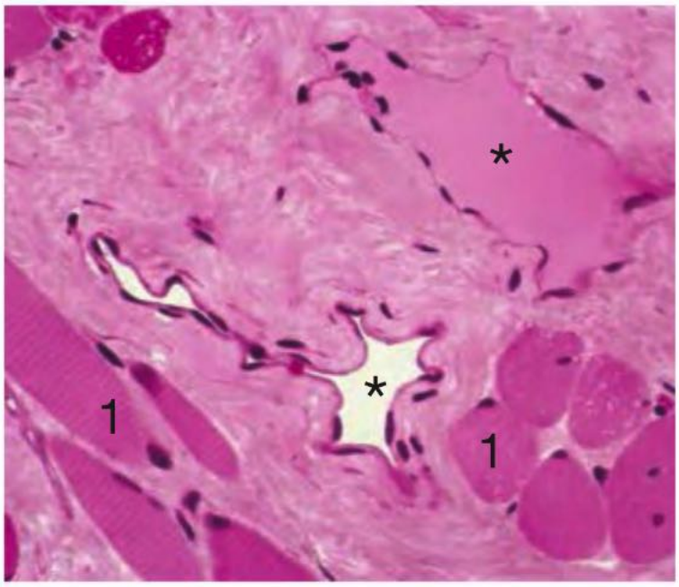

Fig. 5.26 Dos vasos linfáticos grandes (*) en el tejido conjuntivo. El vaso linfático de la parte inferior izquierda de la imagen está parcialmente colapsado y no contiene linfa porque se ha perdido durante la preparación de la muestra (luz clara); en cambio, el vaso de la parte superior derecha de la microfotografía contiene linfa con proteínas abundantes que aquí se ha teñido de rojo. La dificultad para identificar los vasos linfáticos, incluso los grandes, en los preparados histológicos se torna obvia. **1** Células musculares esqueléticas. Lengua, mono Rhesus; inclusión en plástico; H-E; 450 ×.

Vasos linfáticos de calibre mayor

La linfa de los capilares linfáticos se reúne en vasos linfáticos (vasos colectores) que conducen a los ganglios linfáticos (primero los ganglios regionales y luego los ganglios colectores secundarios). La estructura de la pared de los vasos linfáticos de calibre pequeño y mediano se parece a la de las venas pequeñas, la capa muscular delgada se contrae en forma rítmica. La adventicia consiste en fibras colágenas y elásticas.

Troncos linfáticos y conductos linfáticos

Siguen los troncos linfáticos y, por último, los conductos linfáticos, que en las cercanías del corazón desembocan en los 2 ángulos venosos que se forman entre las venas yugulares internas y las venas subclavias. La pared del conducto linfático se parece a la de muchas venas de calibre mediano. Para una descripción de los senos linfáticos de los ganglios linfáticos, véase el **Capítulo 6**.

Válvulas

Los vasos linfáticos pequeños y medianos poseen válvulas (**Fig. 5.27**) a distancias relativamente cercanas que se parecen a las de las venas y están tapizadas por un endotelio. Estas válvulas son un componente fundamental de los vasos linfáticos y aseguran el flujo unidireccional de la linfa, cuyo "motor" consiste sobre todo en la contracción rítmica del músculo de su pared (alrededor de 10 contracciones/min) y en los movimientos de los músculos esqueléticos.

Linfa

La linfa siempre contiene notablemente menos proteínas que la sangre, pero el contenido proteico varía mucho según la región corporal. En el hígado, la linfa tiene proteínas particularmente abundantes; su región de acumulación es el espacio de Disse. La linfa que abandona el intestino delgado después de una comida contiene grasas absorbidas y puede tener aspecto lechoso. En lo que se refiere a células, la linfa contiene sobre todo linfocitos (los linfocitos T predominan claramente sobre los linfocitos B), macrófagos y células dendríticas aún inmaduras.

Correlación clínica El flujo de la linfa puede dificultarse por muchas razones, lo cual conduce a la formación de

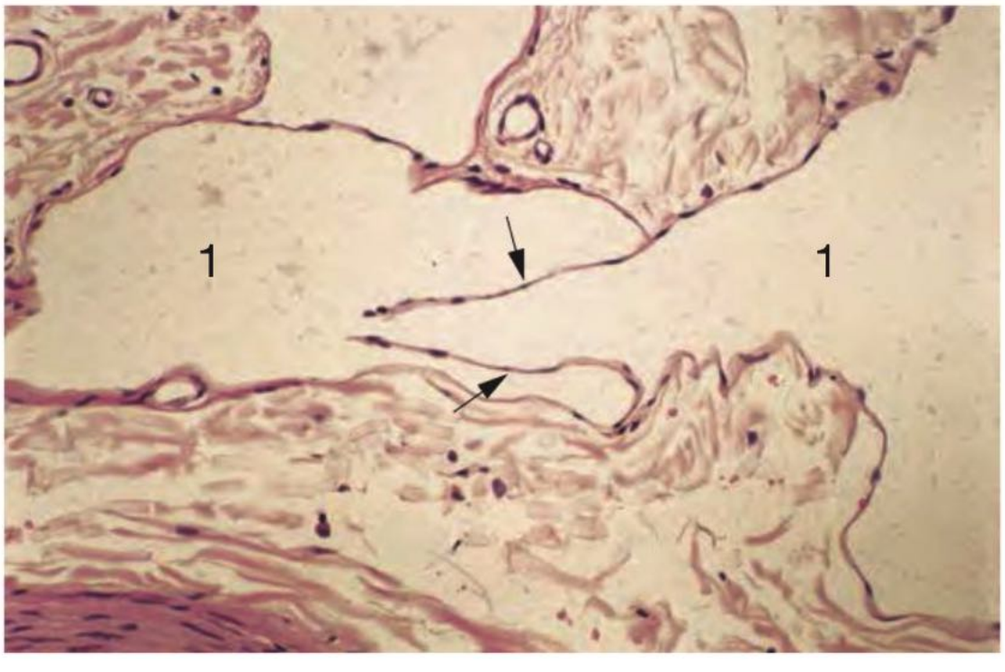

Fig. 5.27 Vaso linfático aferente de un ganglio linfático.
1 Luz del vaso linfático, → válvula seccionada a la altura de su base. Ser humano; H-E; 260 ×.

edema (**linfedema**). Son causas de este bloqueo del flujo linfático, por ejemplo, las inflamaciones repetidas de los vasos linfáticos (p. ej., por estreptococos), la infestación con filarias (nematodos) o los tumores. El flujo linfático también puede afectarse por actos quirúrgicos. Es infrecuente la ausencia congénita de los vasos linfáticos, por ejemplo, en ocasiones, en el síndrome de Turner o el síndrome de Klinefelter. A través de los vasos linfáticos pueden propagarse las metástasis de los tumores malignos. Las células metastásicas pueden introducirse con facilidad en los vasos a través de las brechas, en su mayor parte abiertas, que hay entre las células endoteliales (véase antes); las células de los carcinomas también pueden estimular la proliferación de nuevos capilares linfáticos.

5.3 Corazón

Introducción

La pared del corazón está compuesta –de adentro hacia afuera– por el endocardio (con las válvulas cardíacas), el miocardio y el epicardio. Entre los atrios y los ventrículos se encuentra el esqueleto cardíaco cuyo tejido conjuntivo denso forma los anillos fibrosos. El sistema de conducción de los impulsos del corazón (nódulo sinusal → nódulo AV → haz de His → ramas ventriculares de Tawara → fibras de Purkinje) es un sistema miógeno propio que el sistema nervioso sólo modula.

El corazón es una bomba de presión-aspiración con 2 mitades que poseen funciones diferentes pero que en conjunto tienen a su cargo el flujo continuo de la sangre dentro del sistema cardiovascular. La mitad derecha del corazón ("el corazón derecho") recibe la sangre desoxigenada del cuerpo y la bombea hacia los pulmones. La mitad izquierda del corazón ("el corazón izquierdo") recibe la sangre oxigenada desde los pulmones y la distribuye al cuerpo.

5.3.1 Estructura de la pared

Al igual que la pared de los vasos sanguíneos, la pared del corazón se compone de 3 capas, que se denominan endocardio, miocardio y epicardio.

Endocardio

Estructura El endocardio está compuesto internamente por el endotelio y una capa subendotelial delgada, justo contigua, de tejido conjuntivo laxo con fibras colágenas y elásticas. Hacia afuera se continúa una capa más gruesa de tejido conjuntivo con fibras abundantes, en la cual hay células musculares lisas. Un poco más afuera sigue una capa con vasos y nervios que en parte se introduce en el miocardio y también contiene haces de fibras del sistema de conducción de los impulsos (**Fig. 3.3.25**).

Válvulas cardíacas A partir del endocardio también se forman las válvulas cardíacas (**Cuadro 5.2**, **Fig. 5.28**). Éstas tienen fibras colágenas abundantes en particular pero también contienen muchas fibras elásticas y están tapizadas por endotelio. Carecen de tejido muscular y de vasos sanguíneos. En las válvulas atrioventriculares, en el lado orientado hacia el ventrículo, las fibras colágenas forman una malla densa ("fibrosa") que puede ocupar más de la mitad de la válvula. Está fijada en los anillos fibrosos y en ella se introducen las cuerdas tendinosas. En el lado atrial, el tejido conjuntivo es más laxo ("esponjosa") y tiene abundancia de proteoglucanos. Las cuerdas tendinosas son finos tendones que surgen de los músculos papilares y se insertan en la superficie ventricular de las válvulas atrioventriculares (**Fig. 5.29**). Las válvulas semilunares son más delgadas que las válvulas atrioventriculares y del lado vascular contienen en

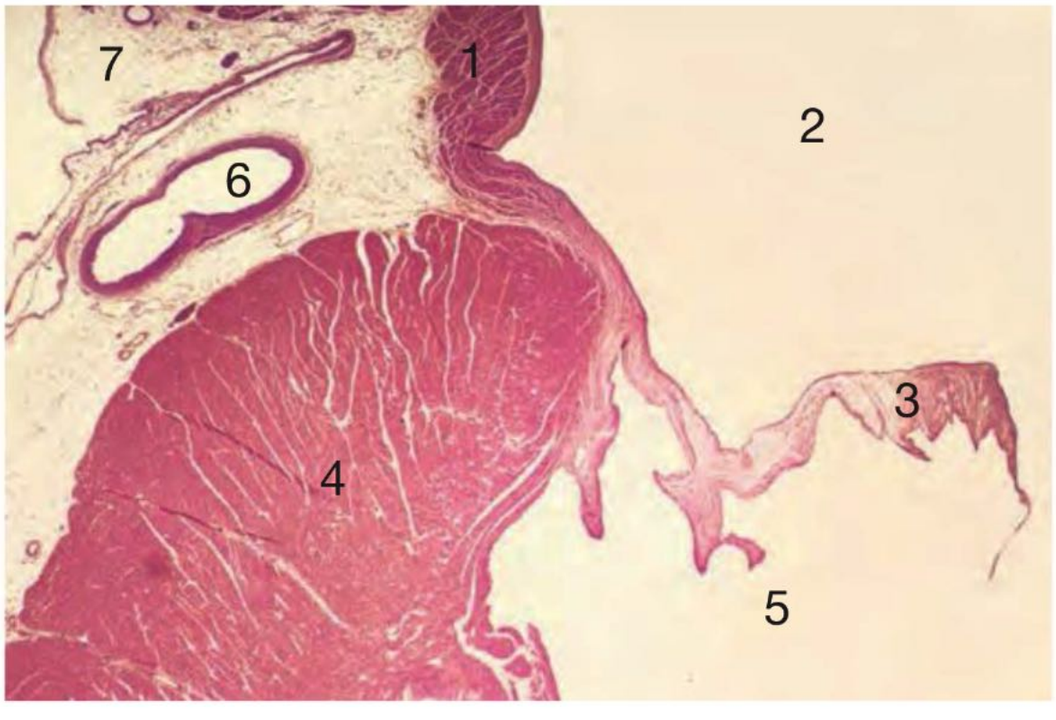

Fig. 5.28 Corte longitudinal de la pared izquierda del corazón. **1** Miocardio atrial relativamente delgado; **2** luz del atrio; **3** válvula atrioventricular (mitral); **4** miocardio grueso del ventrículo; **5** luz del ventrículo; **6** arteria coronaria en el epicardio; **7** tejido adiposo en el surco coronario. Mono Rhesus; H-E; 5 ×.

Cuadro 5.2 Características de las válvulas cardíacas

Tipo de válvula	Corazón izquierdo	Corazón derecho
Atrioventricular	Válvula mitral entre el atrio izquierdo y el ventrículo izquierdo	Válvula tricúspide entre el atrio derecho y el ventrículo derecho
	2 valvas, cuerdas tendinosas	3 valvas, cuerdas tendinosas
Semilunar	Válvula aórtica entre el ventrículo izquierdo y la aorta	Válvula pulmonar entre el ventrículo derecho y el tronco pulmonar
	3 valvas	3 valvas

particular muchas fibras colágenas y elásticas (**Fig. 5.30**). Cada una está compuesta por tres valvas que cuelgan de la pared interna de los grandes vasos como si fueran nidos de paloma.

Correlación clínica Varias semanas después de una faringitis por estreptococos β-hemolíticos del grupo A puede aparecer una **fiebre reumática** aguda, la cual conduciría a una inflamación del músculo cardíaco (miocarditis) y, en particular, también de las válvulas del corazón. Luego de la curación, las válvulas pueden exhibir cicatrices y ya no cerrar herméticamente.

Miocardio

El miocardio se compone de células musculares cardíacas organizadas en forma compleja (miocardiocitos, **Cap. 3**). Las células musculares cardíacas forman largas cadenas (fibras) ramificadas que transcurren con orientaciones diversas en el miocardio. La disposición se adecua en forma óptima a la función cardíaca. En las fibras, los miocardiocitos están unidos por contactos celulares complejos (discos intercalares, **Cap. 3.3**). Algunas células musculares cardíacas tienen una función endocrina (**Cap. 3.3**). El miocardio posee capilares sanguíneos abundantes en los que la sangre sólo puede circular casi con exclusividad durante la diástole. Las arteriolas miocárdicas y las arterias epicárdicas tienen múltiples particularidades fisiológicas y pueden ajustar perfectamente la irrigación a las necesidades de oxígeno del miocardio.

Nota ¡La irrigación del miocardio ocurre en la diástole!

Epicardio

El epicardio es una capa de tejido conjuntivo ubicada por fuera del miocardio y cubierta por un epitelio simple plano (mesotelio). El epicardio es la hoja visceral del saco pericárdico. Por aquí transcurren los vasos grandes, que en

Fig. 5.29 Inserción de las cuerdas tendinosas (►) en la cara inferior (ventricular) de una válvula mitral (*). Preparado gentileza del doctor Tobias Lahmer. Cerdo; microscopia electrónica de barrido; 43 ×.

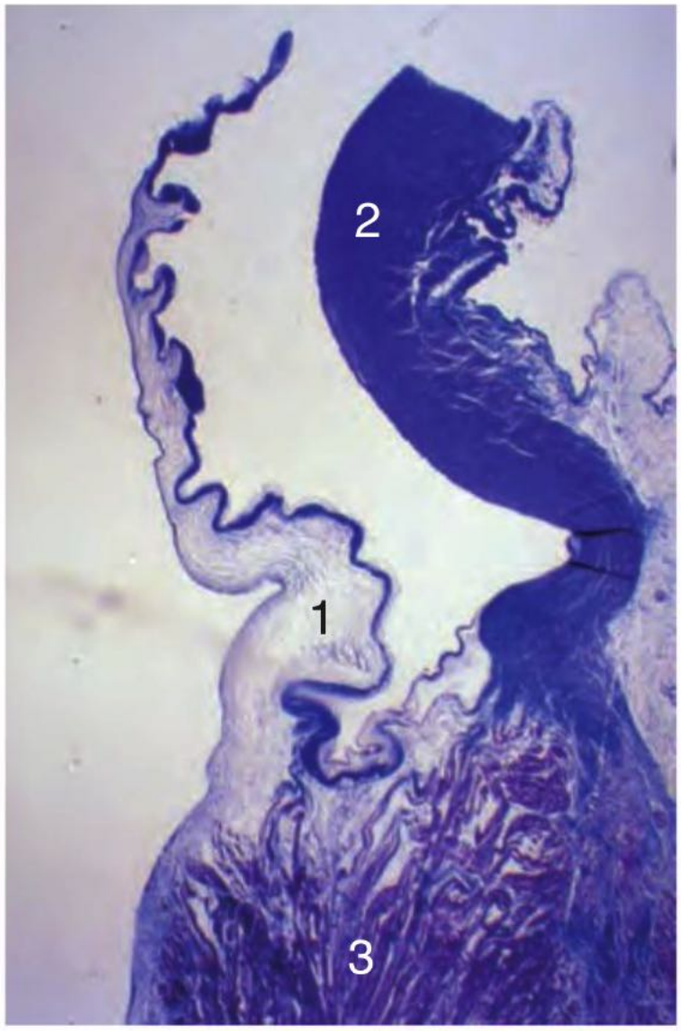

Fig. 5.30 Corte a través de una válvula pulmonar abierta. La válvula (**1**) está abierta y se introduce en el tronco pulmonar (**2**). **3** Anillo fibroso. Del lado vascular se forma una delgada capa densa de fibras colágenas. Cerdo; tricrómica de Masson; 25 ×.

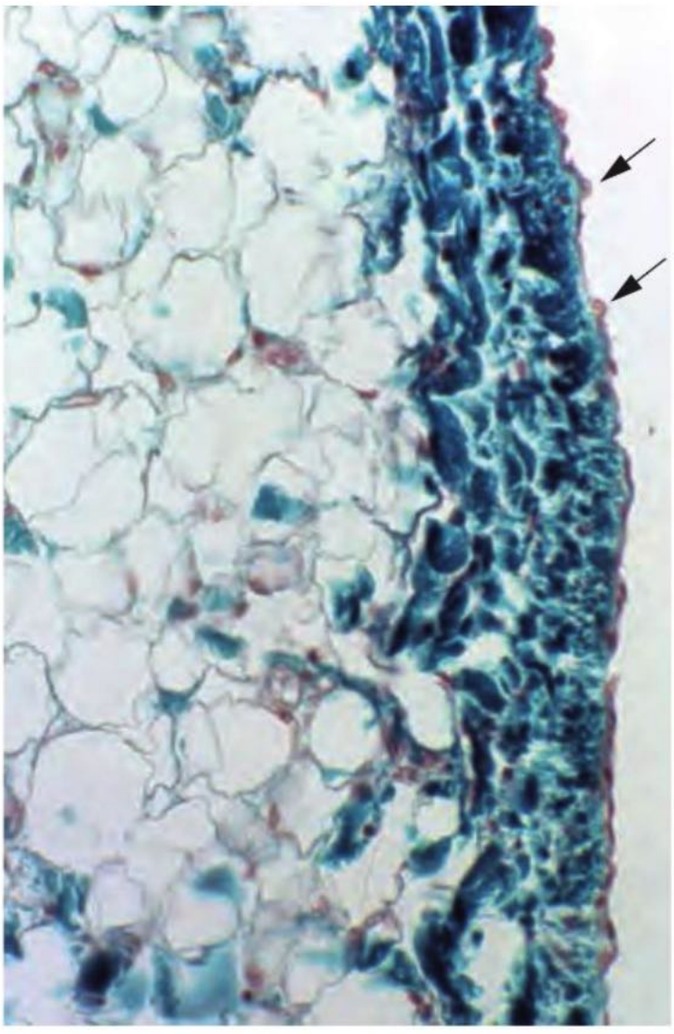

Fig. 5.31 Epicardio. Epitelio simple plano del epicardio (→) bajo el cual se encuentra una capa compacta de fibras colágenas y a continuación tejido adiposo. Ser humano; técnica de Goldner; 250 ×.

general se encuentran rodeados de tejido adiposo (**Fig. 5.31**).

Correlación clínica Las enfermedades de las arterias coronarias, sobre todo la aterosclerosis con estrechez de la luz vascular, pueden dificultar o interrumpir la provisión de oxígeno al músculo cardíaco, lo cual luego conduce a un **infarto del miocardio**. Si se sobrevive al infarto, dado que el músculo cardíaco muere y no se regenera, la región afectada se remplaza por un tejido cicatrizal con colágeno abundante (**Fig. 5.32**).

5.3.2 Esqueleto cardíaco

El esqueleto cardíaco separa el músculo cardíaco de los atrios y los ventrículos (sólo el haz de His franquea el esqueleto cardíaco) y así sirve como sitio de origen para el músculo atrial y el músculo ventricular. Se compone de un tejido conjuntivo denso con fibras colágenas abundantes que en la región de los orificios forma bandas anulares firmes, los **anillos fibrosos**, en los cuales se insertan las válvulas atrioventriculares y las válvulas semilunares (**Fig. 5.30**). Los 2 **trígonos fibrosos** son cuñas de tejido conjuntivo que se forman donde los anillos fibrosos de las válvulas atrioventriculares se encuentran con el de la válvula aórtica. En los trígonos fibrosos aparecen regiones de cartílago fibroso.

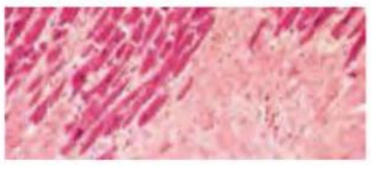

Fig. 5.32 Cicatriz colágena.

5.3.3 Sistema de generación y conducción de los impulsos

Función A partir de células musculares cardíacas especializadas, en el corazón se desarrolla un sistema propio que genera impulsos eléctricos espontáneamente, los cuales desencadenan la contracción del miocardio de trabajo. De esta forma, el corazón cuenta con un sistema miógeno propio (automatismo cardíaco) que genera y conduce impulsos. Este sistema coordina la contracción del corazón izquierdo y el corazón derecho y la progresión de las contracciones desde los atrios hacia los ventrículos (**Fig. 3.3.24**). Las contracciones del músculo esquelético, en cambio, dependen del sistema nervioso. En el corazón, el sistema nervioso sólo modula el ritmo autónomo con su frecuencia de 60-70 latidos/min.

Componentes El sistema de generación y conducción de los impulsos ("sistema cardionector") está compuesto por:

- **nódulo sinusal:** el nódulo sinusal está ubicado a la altura de la desembocadura de la vena cava superior en el atrio derecho y es el marcapaso de la actividad cardíaca. En nombre de nódulo sinusal hace referencia al seno venoso de los peces y del corazón embrionario, en cuyo ámbito se encuentra este nódulo.
- **nódulo atrioventricular** (= nódulo AV): al igual que el nódulo sinusal, el nódulo AV está muy bien irrigado. Su tejido tiene una abundancia de fibras del tejido conjuntivo. Las células están rodeadas por una red particularmente densa de fibras nerviosas vegetativas que pueden aumentar (simpático) o disminuir (parasimpático) la frecuencia cardíaca natural.
- **haz de His** (= haz atrioventricular = haz AV): es la única estructura que atraviesa el esqueleto cardíaco.
- **ramas ventriculares de Tawara:** hay una rama derecha y una rama izquierda; la rama izquierda rápidamente se divide en 2 fascículos grandes.
- **fibras de Purkinje:** están compuestas por células del sistema cardionector relativamente gruesas y claras (**Fig. 5.33**) que se encuentran conectadas entre sí y con el miocardio de trabajo por medio de nexos (uniones de hendidura). La excitación de las fibras de Purkinje alcanza primero los músculos papilares, los cuales están vinculados con las válvulas atrioventriculares a través de las cuerdas tendinosas, y luego el miocardio de las paredes ventriculares.

Nota Los nódulos sinusal y auriculoventricular no están conectados por estructuras del sistema de conducción de los impulsos, sino por el miocardio de trabajo de la aurícula derecha.

Morfología celular Las células del sistema de generación y conducción de los impulsos tienen pocas miofibrillas

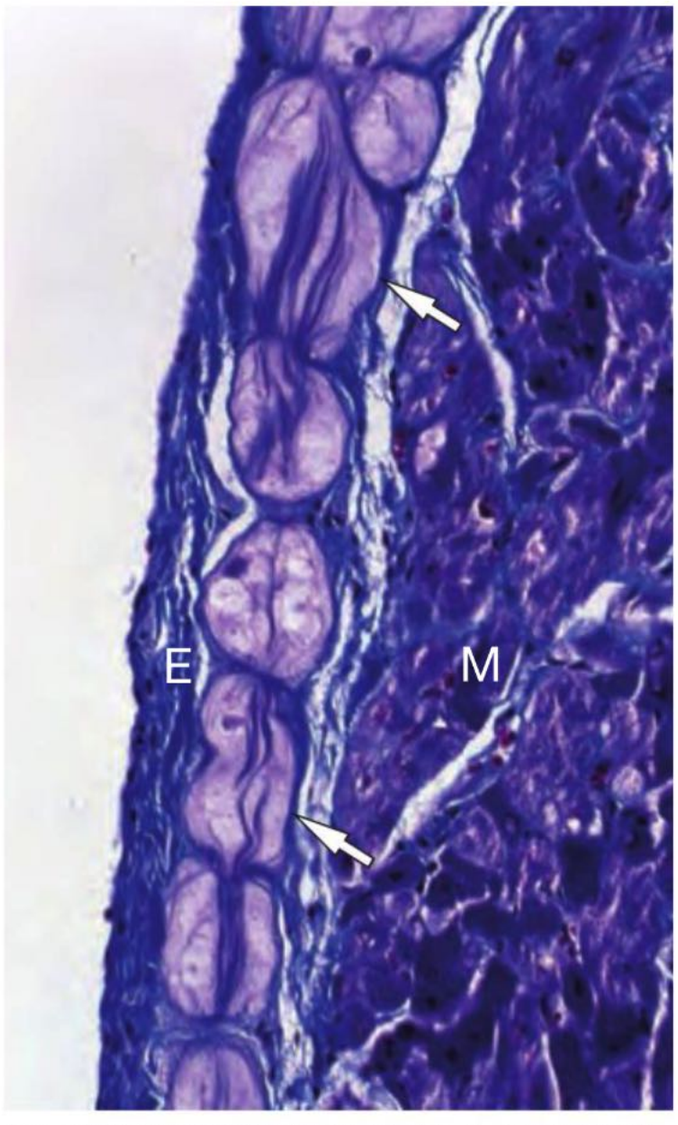

Fig. 5.33 Fibras de Purkinje (→) entre el endocardio (**E**) y el miocardio (**M**) del ventrículo izquierdo. Cerdo; tricrómica de Masson; 250 ×.

y mucho glucógeno (**Cap. 3.3.3**). También están unidas entre sí por medio de nexos con un patrón de conexinas diferente y en los nódulos sinusal y atrioventricular son más delgadas que las células del miocardio de trabajo, pero en las fibras de Purkinje son más gruesas que las células miocárdicas comunes.

CAPÍTULO

6 Sistema inmunitario (sistema linfático, sistema de defensa)

6.1 Sistema inmunitario innato (inespecífico) 223

6.2 Sistema inmunitario adquirido (adaptativo = específico) 225

6.2.1 Linfocitos B y T 226

6.2.2 Presentación de antígenos 229

6.2.3 Activación de los linfocitos B y T y curso de la respuesta inmunitaria 232

6.3 Órganos linfáticos 233

6.3.1 Órganos linfáticos primarios 234

6.3.2 Órganos linfáticos secundarios 236

El sistema inmunitario protege al ser humano contra muchas acciones nocivas y peligros provenientes tanto del entorno vivo como del medioambiente inanimado. Está compuesto principalmente por varios tipos de células, por ejemplo macrófagos, neutrófilos y linfocitos. Sin embargo, también se sirve de otros mecanismos, por ejemplo proteínas y otras sustancias químicas especiales disueltas en la sangre y en otros líquidos corporales. Las células del sistema inmunitario reconocen de modos diversos, en particular a través de receptores especiales (p. ej., los receptores de tipo Toll, los receptores de linfocito T y los receptores de linfocito B), los agentes patógenos potenciales (entre los que se encuentran bacterias, virus, hongos, protozoarios y parásitos multicelulares) e implementa medidas para combatirlos. Con la colaboración de las reacciones inflamatorias, el sistema inmunitario limita los daños que causan los agentes patógenos. No ataca las células ni los tejidos del propio cuerpo.

El sistema inmunitario puede subdividirse en 2 partes que cooperan entre sí: el sistema innato (inespecífico) y el sistema adquirido (adaptativo = específico).

Ambos componentes del sistema inmunitario son prácticamente ubicuos en el organismo. Sin embargo, también hay órganos de la inmunidad característicos, los órganos linfáticos, que son centros defensivos de distribución estratégica.

6.1 Sistema inmunitario innato (inespecífico)

Introducción

El sistema inmunitario innato (= inespecífico) comprende las siguientes células defensivas: macrófagos, granulocitos neutrófilos, granulocitos eosinófilos y linfocitos NK (linfocitos destructores naturales). Además, a esta división del sistema inmunitario pertenecen, entre otras cosas, péptidos antimicrobianos (defensinas, lisozima, etc.) producidos en muchas células epiteliales, capas de moco, el aparato mucociliar, capas cornificadas y el ácido gástrico, así como en algunos sentidos las células dendríticas presentadoras de antígenos y los mastocitos. Los macrófagos y los neutrófilos fagocitan y matan en general a todos los agentes patógenos potenciales. Los eosinófilos combaten protozoarios y muy en particular vermes y larvas de vermes, por ejemplo las cercarias de los esquistosomas. Los linfocitos NK matan células infectadas por virus y células tumorales. Las células dendríticas constituyen un puente importante con el sistema inmunitario adaptativo.

Muchas de las células del sistema inmunitario innato poseen moléculas receptoras (PRR, *pattern-recognition receptors* = receptores de reconocimiento de patrones) que reconocen patrones moleculares patógenos (PAMP, *pathogen-associated molecular pattern* = patrones moleculares asociados con agentes patógenos) en los microorganismos. Entre estos patrones se encuentran importantes factores de virulencia de los microorganismos, por ejemplo los lipopolisacáridos de las bacterias gramnegativas. Los patrones proteicos del propio cuerpo y los patrones proteicos de los microbios benignos no son atacados. A los PRR pertenecen, por ejemplo, las proteínas receptoras de tipo Toll, de distribución amplia.

El sistema inmunitario innato es un sistema de defensa filogenéticamente antiguo y en los seres humanos ya está activo antes del nacimiento. En general está dirigido contra un espectro amplio de bacterias, virus, hongos, protozoarios y parásitos patógenos peligrosos. Reacciona inmediatamente y de modo inespecífico incluso luego de una primera infección (el sistema inmunitario adquirido sólo después de 4-7 días) y su actividad se reconoce en la forma de una reacción inflamatoria. Dispone de una serie completa de mecanismos de defensa de tipos diversos:

- componentes celulares (**Fig. 6.1**)
- componentes solubles
- otros.

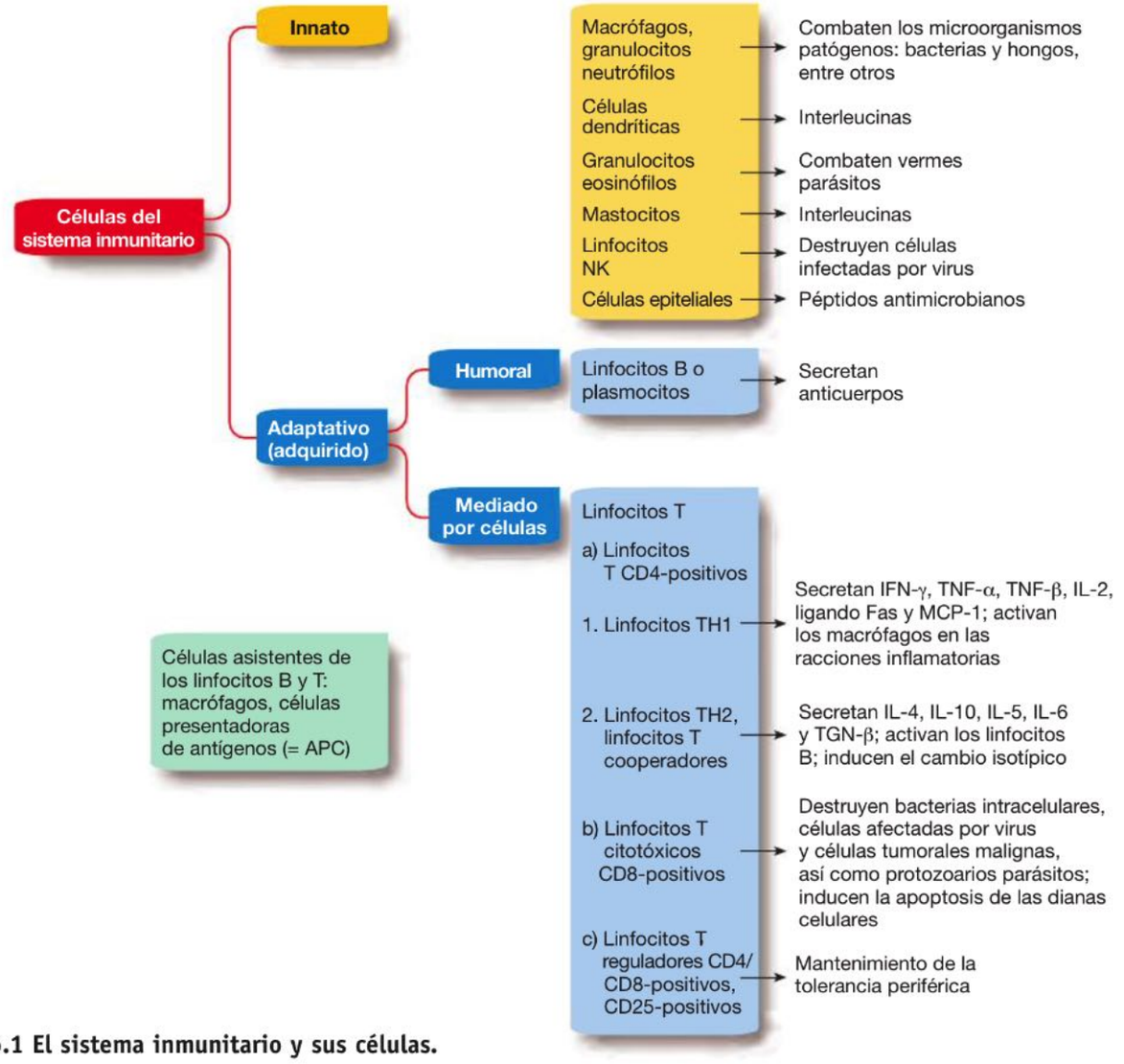

Fig. 6.1 El sistema inmunitario y sus células.

PRR y PAMP

Las células del sistema inmunitario innato poseen moléculas receptoras genéticamente determinadas que reconocen las configuraciones moleculares patógenas de los microorganismos. Estos receptores en general se denominan PRR, del inglés "pattern-recognition receptors" (receptores de reconocimiento de patrones). A este grupo pertenecen muchas proteínas, entre ellas las colectinas y los receptores de tipo Toll (TLR, "*t*oll-*l*ike *r*eceptors", porque se parecen a la proteína Toll de *Drosophila*, descubierta antes) que tienen leucina abundante. Los TLR también aparecen en muchas células epiteliales y en los linfocitos T y B. Los motivos moleculares patógenos de los microorganismos, que en parte tienen muchos centenares de millones de años de antigüedad, se denominan PAMP, del inglés "pathogen-associated molecular patterns" (patrones moleculares asociados con agentes patógenos). Los lipopolisacáridos de las bacterias gramnegativas son un ejemplo.

Células del sistema inmunitario innato

Macrófagos Los macrófagos (**Cap. 3.2.3**) se diferencian a partir de monocitos y están distribuidos ampliamente por todo el organismo. Fagocitan tanto células propias muertas como cuerpos extraños y destruyen agentes patógenos potenciales (véase también la **Fig. 3.2.6**). La fagocitosis se facilita porque estas células reconocen y pueden fijar fragmentos de los factores del complemento (véase más adelante) que se han depositado sobre las bacterias extracelulares. Además, los macrófagos secretan citocinas y quimiocinas (véase más adelante). Junto a estas funciones, que son una parte de la respuesta inmunitaria inespecífica, los macrófagos realizan una contribución decisiva a la respuesta inmunitaria específica, porque sintetizan IL-1, TNF, IL-12 e IL-6 y así participan de manera fundamental en la activación de los linfocitos B y T específica de antígeno. En cierta medida también pueden presentar fragmentos antigénicos.

Células dendríticas Varios tipos de células dendríticas se originan en las líneas celulares mieloide y linfoide de la médula ósea. Una vez maduras sirven en el sistema inmunitario adaptativo y son las células presentadoras de antígenos más importantes. Las células dendríticas **interdigitantes** (IDC, **Fig. 6.8**) activan los linfocitos T, las células dendríticas **foliculares** estimulan los linfocitos B. Las células dendríticas **plasmocitoides** ejercen efecto sobre los linfocitos NK y los linfocitos T_H1 (véase más adelante). En su forma inmadura, las células dendríticas interdigitantes y plasmocitoides son células importantes del sistema inmunitario innato porque en las infecciones secretan masivamente quimiocinas e interferón (INF-α) y así inician las reacciones defensivas innatas.

Linfocitos NK Los linfocitos NK (destructores o citotóxicos naturales) tienen muchas funciones. No fagocitan pero

reconocen, por ejemplo, la porción Fc de la IgG y, a través de los TLR, motivos moleculares de los microorganismos patógenos. En el ámbito de la inmunidad innata destruyen células que no expresan proteínas MHC de clase I o lo hacen apenas, por ejemplo las células de tumores malignos. También atacan las células trasplantadas y las células infectadas por virus (véase también el **Cap. 4.2.2**).

Neutrófilos Poseen TLR y receptores para factores del complemento activados. Los neutrófilos pueden fagocitar y secretar diversas sustancias bactericidas y radicales superóxido microbicidas. Los radicales superóxido lesionan el tejido e inician la reacción inflamatoria (véase también el **Cap. 4.2.1**).

Eosinófilos Atacan parásitos diversos (p. ej., nematodos y cercarias de esquistosomas) y los matan por medio de sustancias citotóxicas. Sus mecanismos defensivos son muy complejos y en parte están regulados por linfocitos T cooperadores (véase también el **Cap. 4.2.1**).

Mastocitos (y basófilos) Reconocen PAMP bacterianos y a continuación liberan factor de necrosis tumoral α (TNF-α), IL-6 e interferón γ (IFN-γ). Además de su función efectora en las enfermedades alérgicas también cumplen funciones decisivas en la defensa contra los agentes patógenos y desempeñan un papel inmunorregulador importante en procesos como la curación de heridas, el control de los tumores y la tolerancia a los trasplantes (véase también el **Cap. 3.2.3**).

Células epiteliales Muchas células epiteliales, por ejemplo las de la epidermis, las de las vías respiratorias, las del intestino y las de las vías urinarias, sintetizan péptidos antimicrobianos (defensinas, lisozima y lactoferrina). Además, los epitelios forman barreras mecánicas de tipos variados.

Componentes solubles

Factores del complemento Los factores del complemento son proteínas plasmáticas que desencadenan una cascada de reacciones proteolíticas en la superficie de los agentes patógenos y los destruye. Ciertos fragmentos de estas proteínas plasmáticas se fijan en la superficie del agente patógeno y facilitan su fagocitosis (véase antes).

Citocinas Consisten en proteínas pequeñas que son segregadas por las células y afectan el comportamiento de otras células. A este grupo pertenecen las interleucinas, el interferón y el factor de necrosis tumoral. Las citocinas producidas por los linfocitos a veces se denominan linfocinas. Pero otras células, por ejemplo los mastocitos, los fibroblastos y las células renales, también producen citocinas: así, las células renales producen eritropoyetina, que estimula la eritropoyesis.

Quimiocinas Las citocinas que estimulan la migración y la activación de células, en especial de las células fagocíticas y los linfocitos, también reciben el nombre de quimiocinas. Son secretadas por los macrófagos, las células dendríticas interdigitantes, los fibroblastos, las células endoteliales, los trombocitos, los linfocitos T, etcétera. Se unen a receptores acoplados a proteínas G y cumplen un papel fundamental en las reacciones inflamatorias.

Otros mecanismos de defensa

Otros mecanismos de defensa del sistema inmunitario innato son las estructuras superficiales protectoras (p. ej., el estrato córneo de la epidermis y el glucocáliz de la superficie de los epitelios), el aparato mucociliar, el ácido gástrico, las hidrolasas ácidas y el óxido nítrico (NO), entre muchísimos otros.

6.2 Sistema inmunitario adquirido (adaptativo = específico)

Introducción

El sistema inmunitario adaptativo combate en forma muy específica bacterias, virus, hongos, protozoarios y parásitos patógenos, así como células del organismo infectadas por virus o células de tumores malignos. Una característica esencial del sistema inmunitario adaptativo es que distingue las moléculas propias de las moléculas extrañas y normalmente no ataca las moléculas propias. Los desencadenantes de una reacción inmunitaria adaptativa se denominan **antígenos**. En el primer contacto con un antígeno el sistema inmunitario adaptativo, a diferencia del sistema inmunitario innato, reacciona sólo después de 4-7 días –porque primero tiene que activarse– pero en todos los contactos siguientes con este antígeno, la reacción es muy rápida. Se desarrolla tempranamente en la niñez, pero en principio lo sigue haciendo durante toda la vida en adaptación a antígenos específicos. El sistema inmunitario adaptativo suele conferir protección de por vida (inmunidad de por vida) contra la reinfección por un antígeno.

Los efectores fundamentales del sistema son los linfocitos, en especial ambos tipos principales: los **linfocitos B** y los **linfocitos T**. Ambos derivan de una célula precursora común en la médula ósea y ambos fijan su antígeno extraño específico con la ayuda de un receptor antigénico. Este receptor (receptor de linfocito T o receptor de linfocito B) aparece en innumerables variantes moleculares, de modo que pueden reconocerse prácticamente todos los antígenos potenciales del medioambiente. Al parecer pueden sintetizarse alrededor de 10^{12} anticuerpos diferentes. Se evita que se fijen moléculas (antígenos) propias porque los linfocitos con receptores que reconocen y fijan las configuraciones moleculares del propio cuerpo se eliminan antes de completar su maduración (eliminación o deleción clonal). Los linfocitos B en la defensa se sirven de los anticuerpos; los linfocitos T poseen un arsenal muy diferenciado de señales o moléculas letales dirigidas directamente, por ejemplo, contra células infectadas por virus.

Una característica del sistema inmunitario adaptativo es su "memoria", con cuya ayuda rápidamente se reconocen y se combaten agentes patógenos ante una reexposición, de modo que la enfermedad no se declara otra vez (inmunidad). La memoria está en los linfocitos B y T con memoria específicos. Ante la reexposición, los linfocitos específicos contra este antígeno se multiplican mediante selección clonal en unos pocos días.

6.2.1 Linfocitos B y T

Linfocitos B (células B, Cap. 4.2.2)

Totalizan alrededor del 20% de los linfocitos de la sangre y el 80% de los linfocitos del bazo. En los ganglios linfáticos y en el bazo, los linfocitos B sólo viven unos pocos días; en las mucosas y en la médula ósea pueden permanecer con vida durante meses y, según parece, años. La función primaria de los linfocitos B maduros (plasmocitos, véanse también el **Cap. 3.2.3**, la **Fig. 3.2.8** y la **Fig. 3.2.9**) es la producción de proteínas especiales que sirven para la defensa y reciben el nombre de anticuerpos (inmunoglobulinas = Ig).

Desarrollo

Al principio, los linfocitos B se desarrollan en el órgano linfático primario denominado médula ósea e inicialmente lo hacen en forma independiente por completo de los antígenos. En esta etapa se llaman "inmaduros". Cuando abandonan la médula ósea, en su superficie tienen moléculas de inmunoglobulina (sIg = **i**nmuno**g**lobulina de **s**uperficie) que funcionan como los receptores antigénicos de los linfocitos B (receptor de linfocito B). Estas moléculas de Ig (en especial IgD e IgM) son parte de un complejo al que también pertenecen moléculas de señal α y β y que conducen las informaciones hacia el interior de la célula. Ahora los linfocitos B están maduros pero son vírgenes porque sus receptores no han entrado en contacto con ningún antígeno. Migran hacia los órganos linfáticos secundarios, es decir, sobre todo a los ganglios linfáticos, al bazo, a las amígdalas y a las placas de Peyer. En estos sitios, la sIg del linfocitos B interacciona con el antígeno específico adecuado que en la mayor parte de los casos le presentan las células dendríticas foliculares. Así los linfocitos B se activan (un proceso en el que también desempeñan un papel activo los linfocitos T cooperadores), lo que conduce a la formación de plasmocitos (expansión clonal). Los plasmocitos carecen de inmunoglobulinas de superficie y cumplen la función principal de los linfocitos B, a saber, la síntesis y la secreción de anticuerpos.

Linfocitos con memoria Al mismo tiempo que ocurre la activación de los linfocitos B surgen linfocitos B con memoria que no se convierten en plasmocitos y pueden sobrevivir por mucho tiempo. Garantizan que en el caso de una nueva infección la respuesta inmunitaria se desarrolle con más celeridad que la primera vez.

Morfología y función

Los linfocitos B vírgenes son células pequeñas, de unos 6-8 µm de diámetro, con un núcleo redondeado de heterocromatina abundante que está rodeado por un reborde citoplasmático estrecho (**Fig. 4.18**, **Fig. 4.19**). Su dotación de orgánulos es escasa. Los linfocitos B activados por el contacto con un antígeno son más grandes y tienen una estructura nuclear más clara.

BCR, proteínas de superficie El receptor antigénico de linfocito B (BCR, *B-c*ell *r*eceptor) es una forma de membrana de las inmunoglobulinas IgD e IgM (véase más adelante). Reconoce antígenos enteros, a diferencia del receptor de linfocito T, que sólo reconoce fragmentos de antígenos procesados. Además, los linfocitos B poseen, por ejemplo, receptores de citocinas y receptores para los componentes del complemento activados.

Función La función primaria de los linfocitos B maduros (plasmocitos, **Fig. 3.2.8** y **Fig. 3.2.9**) es la producción de anticuerpos. En principio, a través de sus moléculas de superficie, los linfocitos B pueden reconocer un antígeno en forma directa y reaccionar ante él. Sin embargo, en la mayor parte de los casos requieren la estimulación adicional por los linfocitos T_H2 cooperadores y las células dendríticas foliculares. Sólo unos pocos linfocitos B CD5-positivos (linfocitos B-B1) proliferan sin la participación de los linfocitos T cooperadores y aun sin ellos reaccionan con eficacia ante antígenos bacterianos de lípidos y polisacáridos. Los linfocitos B también pueden procesar y presentar antígenos. Por procesamiento se entiende la captación y la modificación celular de antígenos. Algunas partes del antígeno luego se incorporan en la membrana plasmática y, junto con moléculas MHC-II, se "presentan" a los linfocitos T cooperadores.

Anticuerpos

Los linfocitos B diferenciados (plasmocitos) producen anticuerpos (inmunoglobulinas, Ig) y los liberan principalmente en la sangre (al parecer secretan hasta 2.000 moléculas de anticuerpo por segundo). En consecuencia, los linfocitos B son los efectores de la respuesta inmunitaria humoral específica (*humor* [gr.] = líquido; los anticuerpos se encuentran principalmente en el plasma)

Función Los anticuerpos se unen a su antígeno específico y conducen a su destrucción. Por ejemplo, una bacteria cubierta de anticuerpos es reconocida y fagocitada por los macrófagos o los neutrófilos o es destruida en el tejido conjuntivo mediante mecanismos químicos. Además, los complejos antígeno-anticuerpo pueden activar el sistema del complemento.

Estructura Los anticuerpos tienen forma de Y (**Fig. 6.2**). Cada molécula de anticuerpo contiene 4 cadenas polipeptídicas: 2 cadenas ligeras idénticas (de alrededor de 220 aminoácidos) y 2 cadenas pesadas idénticas (de alrededor de 440 aminoácidos). Las 4 cadenas se mantienen juntas por la acción de enlaces no covalentes y enlaces covalentes (puentes disulfuro). Cada cadena se compone de porciones constantes y porciones variables. Las regiones constantes de las cadenas pesadas forman la cola (región Fc) que, según la clase del anticuerpo (véase más adelante), puede unirse a macrófagos u otras células o a factores del complemento. Las regiones variables de ambos tipos de cadenas forman 2 sitios de fijación antigénica de las mismas características (Fab). La diversidad de las regiones variables se limita principalmente a 3 sitios pequeños, las regiones hipervariables. Estas regiones hipervariables comprenden sólo 5-10 aminoácidos. Por esta razón, los determinantes antigénicos que reconoce un anticuerpo también son relativamente pequeños y suelen consistir en sólo unos pocos (hasta 20) aminoácidos en la superficie de una proteína globular. La composición de aminoácidos variable de las regiones hipervariables es la causa de la pluralidad de sitios de fijación antigénica.

Diversidad de los anticuerpos e hipermutación somática El sistema inmunitario adaptativo ha desarrollado algunos mecanismos genéticos singulares para producir una enorme variedad de cadenas ligeras y pesadas, que son los componentes fundamentales de las moléculas de anti-

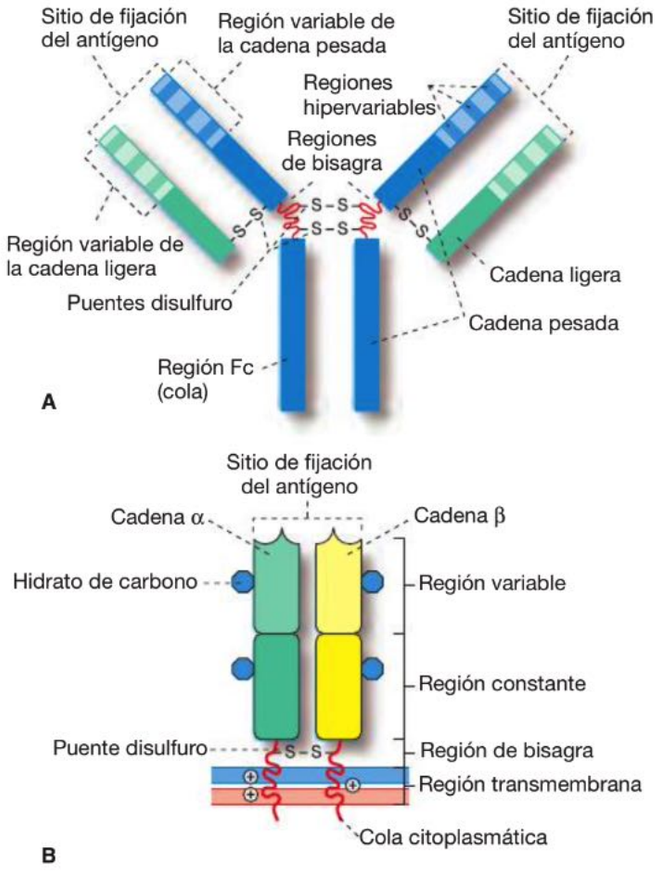

Fig. 6.2 Estructura de los anticuerpos y del receptor de linfocito T. a: los anticuerpos están compuestos por 2 cadenas polipeptídicas ligeras idénticas y 2 cadenas polipeptídicas pesadas idénticas. **b:** los receptores de linfocito T están formados por 2 cadenas polipeptídicas diferentes.

cuerpo. Así, segmentos génicos separados, que se encargan de codificar los componentes de los anticuerpos, pueden juntarse de formas diferentes antes de transcribirse. Otro mecanismo que conduce a una diversidad enorme en la especificidad de los anticuerpos consiste en que las cadenas ligeras y pesadas pueden combinarse de distintas maneras. Los linfocitos B ya maduros y estimulados aún poseen un mecanismo adicional para refinar cada vez más la especificidad de los anticuerpos: un proceso que recibe el nombre de hipermutación somática o maduración de afinidad. La maduración de afinidad tiene su fundamento en mutaciones puntuales aleatorias de las secuencias génicas que son responsables de los segmentos variables de las cadenas pesadas y las cadenas ligeras. Estas mutaciones ocurren más o menos una vez por cadena ligera por generación celular. Esto es mucho más frecuente que el ritmo de mutaciones espontáneas de otros genes, de ahí el término "hipermutación". Sólo unas pocas de estas mutaciones puntuales determinan una mejora de la afinidad. Sin embargo, las que mejoran la especificidad proveen una ventaja a los linfocitos B, incluidos los linfocitos B con memoria, y protegen el organismo contra los agentes patógenos de un modo cada vez más eficaz.

Clases de anticuerpos Hay 2 tipos de cadenas ligeras (λ, κ) y 5 tipos de cadenas pesadas (α, δ, ε, γ y μ). Según el tipo de la cadena pesada, los anticuerpos se dividen en 5 clases:

- los anticuerpos de la clase **IgA** se encuentran en las secreciones, por ejemplo las lágrimas, la saliva, las secreciones del intestino y las vías respiratorias y la leche materna. La IgA es sintetizada por los plasmocitos en el tejido conjuntivo y, con una proteína específica (componente secretor), se transporta a través del epitelio hacia la luz de las glándulas, del tubo digestivo o de las vías aéreas.
- los anticuerpos de la clase **IgD** se encuentran en la forma de receptores antigénicos en la superficie de los linfocitos B vírgenes maduros, los cuales así adquieren la capacidad de reaccionar ante antígenos extraños.
- los anticuerpos de la clase **IgE** normalmente están en poca cantidad en el plasma pero en las personas alérgica se incrementan mucho. Se unen por su región Fc a un receptor de Fc en la superficie de los mastocitos y los basófilos. Si se unen antígenos a las moléculas de IgE en los mastocitos, estas células se activan y secretan potentes aminas biológicas, en especial histamina y citocinas diversas. Como consecuencia, las vénulas se dilatan y permiten la filtración de líquido desde la sangre (formación de edema). Esto facilita la salida de los leucocitos, los anticuerpos y el complemento hacia los tejidos en un sitio de inflamación. Además, los mastocitos secretan factores que atraen los eosinófilos. Estas células también poseen receptores de Fc que fijan IgE y matan parásitos en especial cuando están cubiertos de IgE. La histamina liberada por los mastocitos causa los signos y los síntomas característicos de una alergia, por ejemplo prurito, tumefacción y enrojecimiento de la piel, tumefacción de la mucosa nasal, secreción nasal acuosa, inflamación de la conjuntiva y espasmo bronquial.
- los anticuerpos de la clase **IgG** son los más frecuentes; son sintetizados por los plasmocitos en los órganos linfáticos secundarios (ganglios linfáticos, amígdalas, placas de Peyer del intestino, bazo). Su región Fc fija complemento. La IgG es la única clase de anticuerpos que atraviesa la barrera placentaria. También se encuentran en la leche materna, se captan en el intestino del lactante y lo protegen contra las infecciones.
- los anticuerpos de la clase **IgM** se encuentran en la forma de receptores antigénicos en la superficie de los linfocitos B vírgenes inmaduros. La IgM es la primera clase de anticuerpos que se produce y se secreta en una respuesta inmunitaria adaptativa. Al igual que los anticuerpos de IgG, los anticuerpos de IgM también fijan factores del complemento. Muchos linfocitos B reorientan la producción de IgM hacia otra clase de anticuerpos (permutación de anticuerpos).

Permutación de anticuerpos Los linfocitos B primero transportan sus anticuerpos en la superficie celular en la forma de proteínas receptoras. Después de la activación por un antígeno, la célula se reorganiza y secreta los anticuerpos, que preservan su especificidad, hacia el espacio extracelular. Ocurren otras reorganizaciones de este tipo, que se designan con el término "permutación". Un linfocito B primero sintetiza IgM de membrana y luego sintetiza adicionalmente IgD de membrana. Luego del contacto con un antígeno secretan IgM, más tarde muchos linfocitos B se reorganizan para la secreción de IgG, IgA o IgE.

Linfocitos T (células T, Cap. 4.2.2)

Los linfocitos T son las células efectoras de la inmunidad específica mediada por células (inmunidad celular). Los linfocitos T maduros totalizan el 70-80% de los linfocitos de la sangre, el 90% de los linfocitos en el conducto toráci-

co, el 30-40% de los linfocitos de los ganglios linfáticos y alrededor del 20% de los linfocitos del bazo.

Desarrollo

Las células precursoras de los linfocitos T también se originan a partir de células madre hematopoyéticas en la médula ósea y pero abandonan tempranamente este sitio (en el tercer mes del desarrollo) y se asientan en el timo (**Cap. 6.3.1**), donde maduran como timocitos. En la corteza del timo se encuentran las células epiteliales tímicas (**Fig. 6.12**, **Fig. 6.14**) cuyos péptidos señalizadores y factores de crecimiento conducen a una multiplicación rápida de los timocitos. En el proceso expresan diversas proteínas de superficie (primero el receptor de linfocito T y CD3 [véase más adelante], más tarde CD4 y CD8) en su membrana celular y, ni bien han expresado CD4 y CD8, se denominan linfocitos T (o timocitos) positivos dobles. A continuación los timocitos sufren una selección positiva y una selección negativa:

- **Selección positiva:** las células epiteliales tímicas no sólo son importantes para la multiplicación de los timocitos sino que en su superficie también tienen determinadas proteínas propias (MHC de clase I y MHC de clase II, véase más adelante). Sólo continúan su desarrollo los timocitos que pueden reconocer estas moléculas MHC propias pero que no se unen con tanta intensidad como para activarse por esta unión y atacar la célula con MHC propias (restricción para MHC). Todos los demás, es decir, los que no reconocen las MHC propias o se unen a ellas con demasiada intensidad mueren por apoptosis y son eliminados por los macrófagos. En consecuencia, la unión de los linfocitos T a las MHC debe ser relativamente débil. En principio se seleccionan los linfocitos T (todavía inmaduros) que podrán reconocer un fragmento de un antígeno extraño presentado en moléculas MHC propias y que, por consiguiente, son de utilidad para el organismo (selección "positiva"). Los timocitos que han reconocido MHC-I de ahora en adelante ya no expresan CD4 y los timocitos que han reconocido MHC-II suspenden la expresión de CD8. En consecuencia, a partir de ahora los linajes de desarrollo son sólo el CD4-positivo o el CD8-positivo.

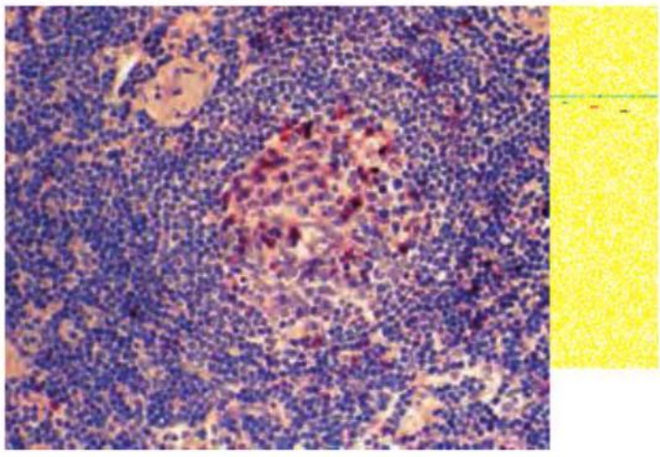

Fig. 6.3 Linfocitos T_H2 CD4-positivos en un preparado inmunohistoquímico (teñidos de color pardorrojizo). Los núcleos se han teñido azul púrpura con una coloración de contraste consistente en hemalumbre. Los linfocitos CD4-positivos se encuentran en particular en el centro germinativo de un folículo secundario. Ganglio linfático, ser humano; 250 ×.

- **Selección negativa:** los timocitos, ahora positivos simples, alcanzan la médula tímica y aquí entran en contacto con células dendríticas interdigitantes que también expresan MHC-I y MHC-II y con la ayuda de estas moléculas presentan fragmentos de toda la gama de péptidos del propio cuerpo. Los timocitos que "equivocadamente" reconocen como extraños estos péptidos propios y se unen a ellos con intensidad más tarde serían autorreactivos y, por ende, se " desechan" (selección "negativa"). Así surge la llamada tolerancia central, es decir, el fenómeno por el cual los linfocitos T que abandonan el timo no atacan los tejidos del propio cuerpo (central, porque el timo es un órgano inmunológico central).

En estos 2 procesos de selección mueren alrededor del 95% de los timocitos. En el timo, el 5% restante se han convertido en timocitos funcionales útiles, CD4-positivos o CD8-positivos vírgenes. Abandonan el timo y migran hacia los órganos linfáticos secundarios. Estimulados por antígenos aquí linfocitos T maduran durante toda la vida y en forma continua dan origen a células efectoras o células con memoria autorrenovables. En los ganglios linfáticos se asientan en las zonas paracorticales, en el bazo ocupan las vainas periarteriolares de la pulpa blanca.

Morfología

Desde el punto de vista morfológico, los linfocitos T se parecen mucho a los linfocitos B, pero pueden diferenciarse bien de ellos mediante el uso de técnicas inmunohistoquímicas (**Fig. 6.3**, **Fig. 6.4**).

TCR, proteínas de superficie Cada linfocito T porta en su superficie alrededor de 30.000 receptores antigénicos de linfocito T (TCR, *T-*cell *r*eceptor). Su estructura se parece lejanamente a la de las inmunoglobulinas. El TCR está compuesto por 2 cadenas polipeptídicas diferentes unidas por un puente disulfuro (la mayoría de las veces α y β; con mucha menos frecuencia, γ y δ). Ambas cadenas tienen una porción variable, fijadora de antígeno, y una porción constante. Esta última está anclada en la membrana del linfocito T (**Fig. 6.2b**). En la membrana del linfocito T, las cadenas α y β (o γ y δ) del TCR forman una unidad funcional con otros polipéptidos:

- con el **complejo CD3**, que tiene a su cargo la transmisión de señales hacia el interior del linfocito T,
- luego de la diferenciación del linfocito T, con el **complejo CD4** o el **complejo CD8**, que también se denominan correceptores. Estos complejos se unen a proteínas MHC, las cuales desempeñan un papel fundamental en el reconocimiento antigénico por los linfocitos T (véase más adelante), e intensifican la señal que conduce a la activación de los linfocitos T en el reconocimiento antigénico.

Los receptores de linfocito T sólo reconocen fragmentos antigénicos unidos a moléculas MHC.

Tipos de linfocitos T

Hay 3 tipos principales de linfocitos T, a saber: los linfocitos T CD4-positivos (**Fig. 6.3**), los linfocitos T CD8-positivos (**Fig. 6.4**) y los linfocitos T reguladores.

Linfocitos T CD4-positivos Activan células del sistema inmunitario y, debido a la síntesis de interleucinas diferentes, pueden dividirse en 2 grandes subgrupos:

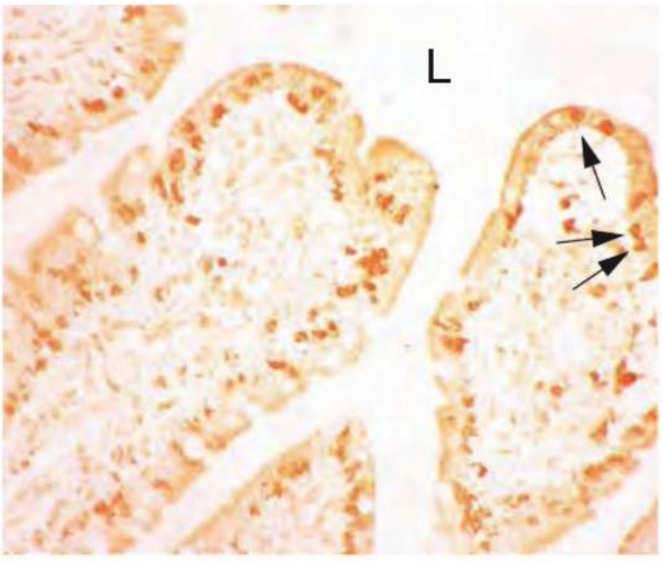

Fig. 6.4 Linfocitos T CD8-positivos en un preparado inmunohistoquímico. Los linfocitos T citotóxicos CD8-positivos (→) están muy difundidos en la mucosa y también en el epitelio. La inmunorreactividad específica se torna visible mediante la coloración parda de las células, con excepción de los núcleos. **L** Luz intestinal. Vellosidades del yeyuno, ser humano; sin coloración nuclear de contraste; 250 ×.

Fig. 6.5 Linfocito T citotóxico en contacto directo con una célula de cáncer.

- los T_H1 ("linfocitos T de la inflamación") activan macrófagos y así logran la destrucción de los agentes patógenos fagocitados.
- los T_H2 ("linfocitos T cooperadores") activan en particular
  - los linfocitos B e inducen su diferenciación en plasmocitos productores de anticuerpos,
  - los linfocitos T CD8-positivos (véase más adelante).

La diferenciación en linfocitos T_H1 o T_H2 ocurre luego de la activación de linfocitos T CD4-positivos vírgenes por las células dendríticas interdigitantes.

Linfocitos T CD8-positivos Destruyen sobre todo células infectadas por virus y con menos frecuencia células infectadas por bacterias o protozoarios (p. ej., *Toxoplasma gondii*). Pero asimismo pueden destruir células degeneradas y por esta razón también se denominan linfocitos T citotóxicos. La citotoxicidad mediada por células conduce después del adosamiento directo de los linfocitos T a las células diana (**Fig. 6.5**) a su lisis por la acción de perforina (una proteína que forma poros en la membrana plasmática de las células diana), enzimas líticas y citocinas (como el factor de necrosis tumoral o el interferón). Algunos linfocitos T citotóxicos, por medio de sus receptores de Fc, pueden unirse a células diana cubiertas de anticuerpos y destruirlas. Otros productos de los linfocitos T citotóxicos son las defensinas y la granzima, proteasas que causan la apoptosis de las células diana. Un mecanismo adicional de los linfocitos citotóxicos CD8-positivos (y de algunos linfocitos CD4-positivos) tiene su fundamento en la expresión de ligandos de Fas en la membrana de los linfocitos T citotóxicos que, luego de su unión a Fas en la célula diana, desencadenan la apoptosis. Fas es un receptor miembro de la familia del factor de necrosis tumoral.

Linfocitos T reguladores Los linfocitos T reguladores (principalmente CD4-positivos y CD25-positivos) se originan en el timo como una línea de desarrollo separada. Poseen mecanismos inmunosupresores e inhiben la activación de las células dendríticas y de otros linfocitos T. También inactivan los linfocitos T autoagresivos. Es probable que para su desarrollo necesiten la presencia de los corpúsculos de Hassall.
En la estimulación de los linfocitos también surgen siempre linfocitos T con memoria.

6.2.2 Presentación de antígenos

A diferencia de los linfocitos B, los linfocitos T reconocen y fijan antígenos no en forma directa sino sólo cuando se les presentan fragmentos de ellos en la superficie de células presentadoras de antígenos (véase más adelante) (**Fig. 6.6**). Estas células captan el antígeno y lo descomponen (= procesan). Los fragmentos se unen a las llamadas proteínas MHC (= moléculas MHC). A continuación, el complejo de proteína MHC y fragmento antigénico se transporta a la superficie celular, allí se incorpora en un surco molecular de la proteína MHC y se presenta a los linfocitos.

Proteínas MHC

Estructura y función

Estructura Las proteínas MHC (moléculas MHC; en los seres humanos = antígenos HLA) son heterodímeros. Se distinguen 2 grupos principales de proteínas MHC: las MHC-I se componen de una cadena α y una microglobulina β_2, las MHC-II están formadas por una cadena α y una cadena β. En las MHC-I la cadena α forma un surco molecular en el que se une el fragmento antigénico. En las MHC-II el surco lo forman las cadenas α y β en conjunto.

Función La función de las proteínas MHC es fijar fragmentos de péptidos antigénicos y presentarlos en la superficie celular. Las proteínas MHC son codificadas por un complejo de muchos genes (a su vez con muchos alelos) ubicado en el cromosoma 6, que se descubrió en la investigación de las reacciones inmunitarias contra los trasplantes y se denominó complejo mayor de histocompatibilidad (MHC = *m*ajor *h*istocompatibility *c*omplex). Se supone que la gran cantidad de genes y alelos del MHC es una ventaja evolutiva y posibilita el reconocimiento de un espectro amplio de antígenos. Cada persona tiene una dotación completamente individual de proteínas MHC.

Proteínas MHC de clase I

Estas proteínas se encuentran en todas las células nucleadas del organismo y fijan fragmentos de péptidos antigénicos que se forman en los proteasomas, un complejo de proteasas ubicado en el citosol de la célula. Los proteasomas degradan proteínas de origen citosólico (= endógeno) que se le suministraron con un rótulo de ubicuitina. Por

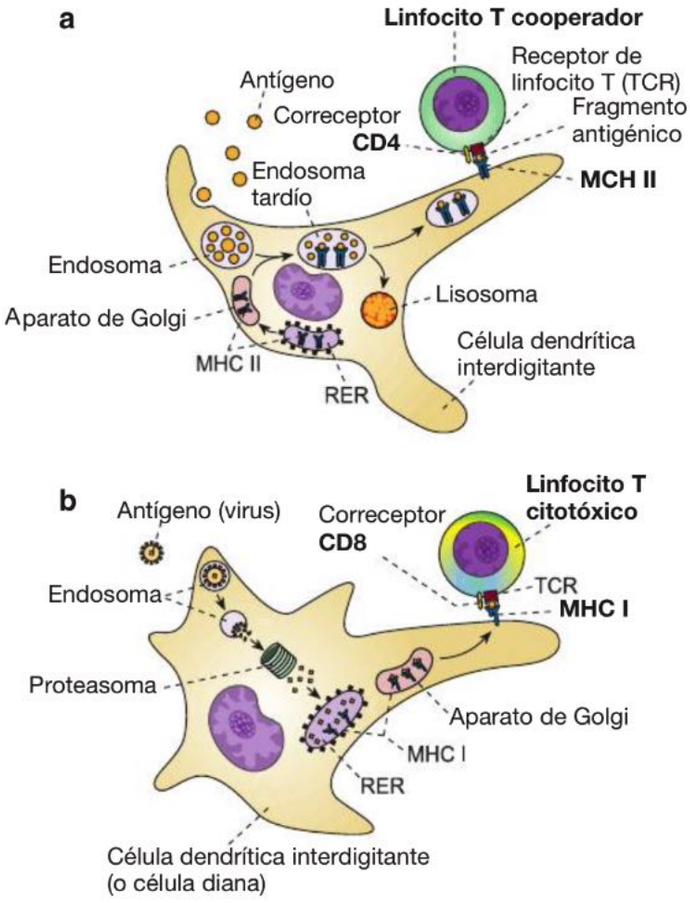

Fig. 6.6 Presentación antigénica. El procesamiento intracelular de los antígenos en las células dendríticas es diferente según el material sea de origen extracelular (a) o intracelular (b). **a:** en las células presentadoras de antígenos se unen fragmentos de péptidos antigénicos de origen extracelular a proteínas MHC de clase II y se presentan en la superficie celular. A esta superficie se unen los linfocitos T CD4-positivos con su correceptor CD4 a la proteína MHC de clase II y con su TCR al fragmento antigénico. **b:** los fragmentos de péptidos antigénicos de origen intracelular (principalmente péptidos celulares propios o componentes víricos incorporados antes) son presentados por las células presentadoras de antígenos en proteínas MHC de clase I sobre la superficie celular. A esta superficie se unen los linfocitos T CD8-positivos (linfocitos T citotóxicos) con su correceptor CD8 a la proteína MHC de clase I y con su TCR al fragmento antigénico.

consiguiente, las proteínas MHC de clase I fijan péptidos de la célula misma que representan lo "propio", pero también fijan fragmentos de partículas víricas (los virus se multiplican intracelularmente) y de proteínas degeneradas (antígenos tumorales). Las proteínas MHC de clase I y los fragmentos peptídicos unidos se transportan a la superficie celular y allí son reconocidos por los linfocitos T CD8-positivos, porque el complejo CD8 se une a la proteína MHC de clase I y el TCR se une al antígeno (**Fig. 6.6b**). En el caso de los antígenos extraños (p. ej., fragmento proteico vírico) se activan los linfocitos T CD8-positivos. Hay 100.000-200.000 proteínas MHC de clase I por célula. Pueden presentar miles de péptidos diferentes; desde luego, la mayor parte de ellos consiste en péptidos "propios". Dado que los eritrocitos (¡anucleados!) no expresan proteínas MHC de clase I, los eritrocitos infectados por el agente etiológico del paludismo (*Plasmodium*) no pueden ser reconocidos por los linfocitos T CD8-positivos.

Proteínas MHC de clase II

Estas proteínas se encuentran en las células presentadoras de antígenos del sistema inmunitario (sobre todo macrófagos, células dendríticas, linfocitos B y linfocitos T activados por antígenos), así como en células epiteliales y endoteliales activadas por interferón. Fijan fragmentos de péptidos antigénicos que se originan en compartimentos vesiculares de la célula (endosomas tardíos, lisosomas) por degradación proteolítica de proteínas extracelulares, bacterias u otros antígenos (**Fig. 6.6a**). A continuación, los fragmentos antigénicos se unen a proteínas MHC de clase II y se transportan a la superficie celular. Este complejo es reconocido por los linfocitos T CD4-positivos porque el complejo CD4 se une a la proteína MHC de clase II y el TCR se une al antígeno (**Fig. 6.6a**). Como consecuencia, los linfocitos T CD4-positivos se activan. "Presentación cruzada" significa que los péptidos surgidos en la degradación lisosómica también pueden ser presentados unidos a proteínas MHC-I, fenómeno que ocurre en las células dendríticas y que al parecer es importante en la activación de los linfocitos T CD8-positivos.

El procesamiento (captación y modificación intracelular) de antígenos para la activación de los linfocitos T CD4-positivos o CD8-positivos se realiza en las células presentadoras de antígenos de modos diferentes (**Fig. 6.6**):

- **Proteína extraña extracelular:** una proteína extraña (antígeno) extracelular es captada mediante endocitosis por una célula dendrítica y transferida a un endosoma temprano. Este orgánulo continúa su desarrollo para convertirse en un endosoma tardío en el que la proteína extraña se descompone en fragmentos. Después el endosoma tardío recibe del aparato de Golgi una proteína MHC de clase II que se une a un fragmento antigénico. Estos complejos de MHC-II y fragmentos antigénicos mediante transporte vesicular luego migran a la superficie celular, donde son reconocidos por linfocitos T cooperadores CD4-positivos.
- **Proteína intracelular:** en una virosis, un virus puede incorporarse por endocitosis en una célula dendrítica (o de otro tipo) y transportarse hacia un endosoma. Desde aquí el RNA y las proteínas del virus pueden llegar al citosol, en el cual las proteínas víricas –al igual que las proteínas intracelulares propias– son degradadas por los proteasomas. Se forman fragmentos peptídicos que se transportan hacia la luz del RE donde se unen a una proteína MHC de clase I. Luego el complejo péptido-MHC-I se transporta al aparato de Golgi y desde allí a la superficie celular, donde el péptido vírico es reconocido por un linfocito T citotóxico CD8-positivo.

Nota

- MHC-I: en todas las células nucleadas del organismo, competente para antígenos intracelulares (sobre todo propios), virus, antígenos tumorales; reconocimiento por linfocitos T CD8-positivos que se activan en el caso de antígenos extraños patógenos.
- MHC-II: en células presentadoras de antígenos del sistema inmunitario, competente para proteínas extracelulares, bacterias; reconocimiento por linfocitos T CD4-positivos.

Células presentadoras de antígenos

Las células presentadoras de antígenos son un componente fundamental del sistema inmunitario. Están especializadas en captar antígenos por todo el organismo y luego activar sobre todo linfocitos T en las amígdalas, los ganglios linfáticos o el bazo. Estas las células comprenden:

- las células dendríticas interdigitantes
- las células dendríticas plasmocitoides
- las células dendríticas foliculares
- los macrófagos y
- los linfocitos B.

Células dendríticas interdigitantes

Morfología Las células dendríticas interdigitantes (IDC, *i*nterdigitating *d*endritic *c*ells; a menudo simplemente células dendríticas) poseen un núcleo hendido y prolongaciones delgadas en forma de tentáculos o de velos que primero captan antígenos y luego entran en contacto con linfocitos T (**Fig. 6.7**). La mejor manera de identificarlas es mediante el uso de técnicas inmunohistoquímicas. Se encuentran en su forma madura en las regiones de linfocitos T de los ganglios linfáticos, el bazo y las amígdalas y en la médula del timo.

Desarrollo Las IDC derivan de células precursoras de la médula ósea que pertenecen a la serie mieloide. Las IDC todavía inmaduras están ampliamente distribuidas en todo el organismo, por ejemplo en la epidermis (células de Langerhans, **Fig. 6.8**), en el tejido conjuntivo y en la mucosa intestinal. Poseen muchas prolongaciones activamente móviles con las que capturan microorganismos patógenos y otros antígenos y que incluso pueden desplazar sobre las superficies epiteliales. Incorporan el material capturado mediante un mecanismo endocítico especial (a veces denominado endocitosis o fagocitosis para simplificar) y en varios procesos lo descomponen intracelularmente en fragmentos. Una característica ultraestructural de las IDC inmaduras son los gránulos de Birbeck (**Fig. 6.7**), cuya función no se conoce a ciencia cierta pero es probable que desde el punto de vista funcional sean comparables con endosomas. La forma de estos gránulos se parece a la de una raqueta de tenis. A través de los vasos linfáticos aferentes se introducen con su carga antigénica en los ganglios linfáticos regionales, en los que se diferencian en IDC maduras. Ahora no fagocitan más sino que expresan una gran cantidad de proteínas MHC (clases I y II) mediante las cuales presentan en la superficie celular los fragmentos antigénicos "recolectados" por ellas. Para una activación exitosa de los linfocitos T vírgenes, además de la presentación de los fragmentos antigénicos en la molécula MHC, son necesarias señales coestimuladoras.

Función Las IDC son las células presentadoras de antígenos de los linfocitos T vírgenes para cuya activación son fundamentales.

Correlación clínica Las IDC pueden utilizarse en la forma de una "inyección" (vacunación celular) contra tumores malignos.

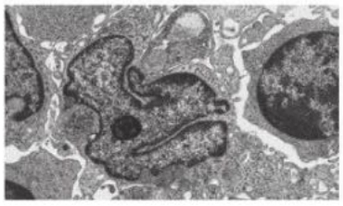

Fig. 6.7 Célula dendrítica interdigitante.

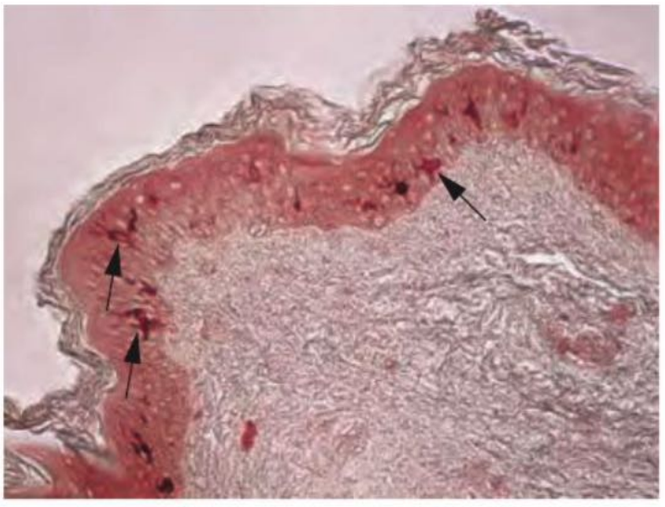

Fig. 6.8 Células de Langerhans (ramificadas, teñidas de color pardorrojizo intenso →). Las células de Langerhans son células dendríticas interdigitantes (IDC) aún inmaduras. Piel, ser humano; determinación inmunohistoquímica de la proteína S-100; 250 ×.

Células dendríticas plasmocitoides

Éstas también son células presentadoras de antígenos de los linfocitos T vírgenes. Pertenecen al linaje celular linfoide y se encuentran en las regiones de linfocitos T de los ganglios linfáticos, el bazo y los tejidos linfáticos asociados con las mucosas (**Cap. 6.3.2**). Son las productoras más importantes de la citosina antivírica interferón α (IFN-α). Este interferón estimula los linfocitos NK y T_H1 para que se enfrenten con las infecciones por bacterias y virus.

Células dendríticas foliculares

Morfología Las células dendríticas foliculares (FDC) son células muy ramificadas con prolongaciones largas que están unidas por desmosomas. Se asientan en los folículos linfáticos de los órganos linfáticos secundarios y forman una red densa sobre todo en los centros germinativos.

Desarrollo El origen de las FDC aún se desconoce; su formación depende de proteínas de la familia del factor de necrosis tumoral que se supone que son secretadas por los linfocitos B.

Función Las FDC tienen una relación particularmente estrecha con los linfocitos B, a los que envuelven con sus prolongaciones. A diferencia de lo que ocurre con otras células presentadoras de antígenos, las células dendríticas foliculares no procesan el antígeno sino que con la ayuda de un receptor de Fc solamente lo fijan a su superficie celular en la forma de complejos antígeno-anticuerpo (= inmunocomplejos), en parte, durante meses. No expresan proteínas MHC de clase II ni fagocitan. También pueden fijar HIV en la forma de inmunocomplejos y entonces, al igual que los linfocitos T CD4-positivos infectados, se convierten en un reservorio de virus infecciosos. Asimismo son importantes para la formación de los folículos linfáticos.

Macrófagos

Los macrófagos fijan los microorganismos patógenos extracelulares con la ayuda de receptores diversos (receptor

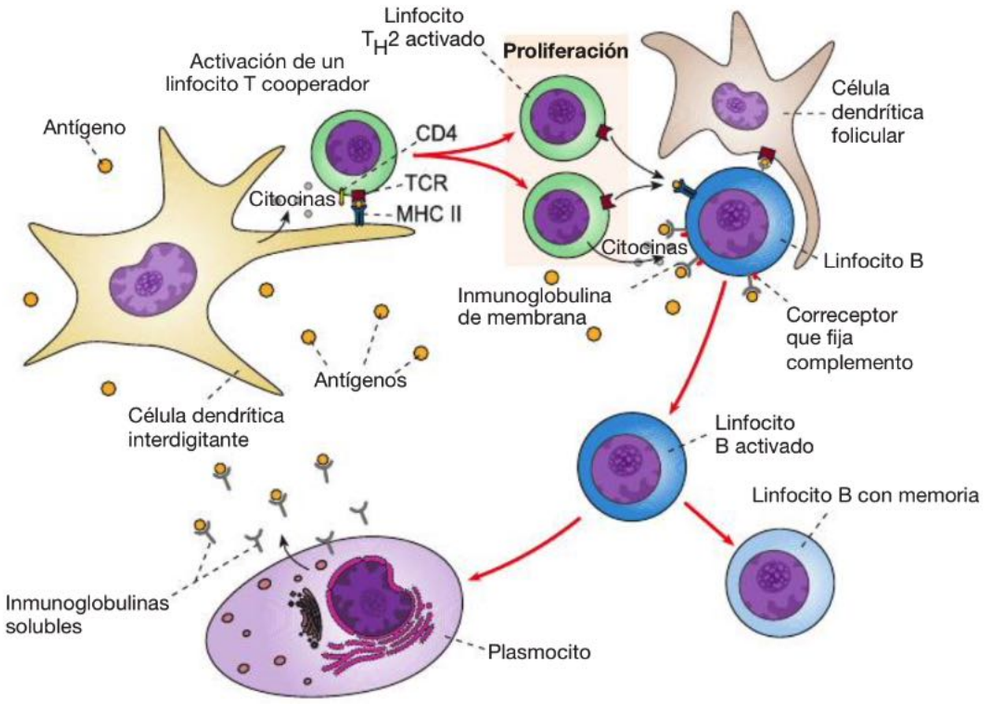

Fig. 6.9 Activación de un linfocito B por linfocitos T_H2 (linfocitos T cooperadores), por células dendríticas foliculares y por antígenos en forma directa.

de manosa, receptor del complemento, "receptor basurero", "receptores de tipo Toll"), los fagocitan y los degradan en lisosomas. A menudo son activados por los linfocitos T_H1. A continuación comienzan a expresar proteínas MHC de las clases I y II. Los fragmentos de los microorganismos degradados se unen a proteínas MHC de clase II y se presentan en la superficie del macrófago. En los macrófagos, los fragmentos inducen la expresión de la proteína coestimuladora B7, la cual es de una importancia particular para el desencadenamiento de la reacción inmunitaria. La fagocitosis de material del propio cuerpo o de sustancias no patógenas no conduce a la expresión de B7 y, por ende, no trae como consecuencia una reacción inmunitaria.

Linfocitos B

Los linfocitos B están por doquier en los tejidos linfáticos y también en la sangre. Reconocen los antígenos –sobre todo los antígenos solubles (p. ej., toxinas) y los antígenos víricos– incluso sin la ayuda de las células presentadoras de antígenos. Fijan los antígenos en sus receptores antigénicos (inmunoglobulinas de membrana), los incorporan, los procesan y se los presentan en su superficie (unidos a los receptores antigénicos) a los linfocitos T vírgenes.

Correlación clínica El virus de la inmunodeficiencia humana (**HIV**) se fija en gran cantidad a las FDC y, como resultado de ello, los folículos linfáticos de los órganos linfáticos secundarios se convierten en un reservorio de HIV y una fuente de "infección" para los linfocitos T CD4-positivos, que acuden aquí para activar los linfocitos B específicos contra el antígeno vírico. Con el avance de la infección por HIV, las FDC mueren y eso afecta gravemente todas las reacciones inmunitarias.

6.2.3 Activación de los linfocitos B y T y curso de la respuesta inmunitaria

Los linfocitos se activan por medio de 2 señales.

Linfocitos B En un linfocito B, la primera señal parte del antígeno unido al BCR (receptor de linfocito B); la segunda señal parte de un linfocito T_H2 activado. La proteína de señal de los linfocitos T_H2 es un ligando de CD40 que se une a la

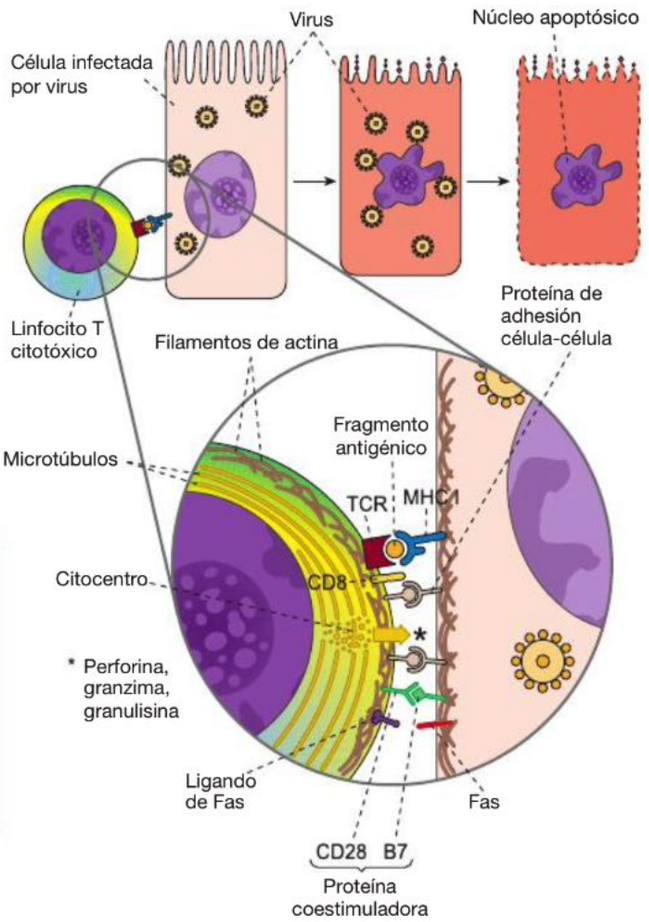

Fig. 6.10 Mecanismos de muerte de un linfocito T citotóxico (CD8-positivo) y sus consecuencias.

proteína CD40 ubicada en la superficie del linfocito B. Al mismo tiempo, el TCR (receptor de linfocito T) del linfocito T_H2 se une a la molécula MHC-II (con fragmento antigénico) situada en la membrana del linfocito B. Los linfocitos B son estimulados en forma adicional por las células dendríticas foliculares y por el complemento (**Fig. 6.9**).

Linfocitos T En un linfocito T, la primera señal parte de un fragmento antigénico unido a una proteína MHC en la superficie de una célula presentadora de antígenos (IDC) que encaja en la fosita molecular del TCR adecuado. La segunda señal parte de una molécula coestimuladora de la misma célula presentadora de antígenos que se une a la proteína CD28 ubicada en la membrana del linfocito T. En la activación de los linfocitos T también cumplen una función importante la proteína CD3 y las interleucinas.

Selección clonal En relación con la activación, los linfocitos B o T comienzan a sufrir mitosis. Así surge un clon de células idénticas, cuyos receptores fijan el mismo antígeno (teoría de la selección clonal). Las células de este clon se diferencian

- en el caso de los linfocitos B, en plasmocitos que producen anticuerpos específicos contra el antígeno y en linfocitos B con memoria.
- en el caso de los linfocitos T, en linfocitos T_H1 o T_H2 (CD4-positivos) o en linfocitos T citotóxicos (CD8-positivos). Los linfocitos T_H1 activan macrófagos, los linfocitos T_H2 (= linfocitos T cooperadores) activan los linfocitos B (**Fig. 6.9**) y los linfocitos T citotóxicos. Los linfocitos T citotóxicos se unen con la ayuda de los complejos TCR-CD8 al complejo de fragmento peptídico vírico o bacteriano y proteína MHC de clase II en la superficie de una célula infectada. Después se liberan proteínas que conducen a la muerte de la célula infectada: por ejemplo, perforina (**Fig. 6.10**), granzima y factores iniciadores de la apoptosis. Además, estas células secretan citocinas (p. ej., IL-2) y así ejercen una acción sobre sí mismas y sobre otras células del sistema inmunitario.

Linfocitos con memoria Si el antígeno se elimina, la reacción inmunitaria finaliza. Incluso después de su terminación persisten linfocitos B y T con memoria que en un nuevo contacto con este antígeno proliferan con mucha rapidez y, la mayoría de las veces, lo eliminan sin que aparezcan signos o síntomas de enfermedad.

6.3 Órganos linfáticos

Introducción

Los órganos linfáticos se clasifican en primarios y secundarios (**Cuadro 6.1**). Los órganos linfáticos primarios son la médula ósea y el timo. En la médula ósea se encuentran las células madre de todos los linfocitos pero sólo los linfocitos B realizan aquí una gran parte de su diferenciación. El timo es un órgano con una armazón básica epitelial en la que los linfocitos T se asientan desde las etapas evolutivas iniciales para luego diferenciarse aquí. En los órganos linfáticos secundarios (sobre todo las amígdalas, las placas de Peyer, los ganglios linfáticos y el bazo), los linfocitos B se asientan en los folículos linfáticos. Los linfocitos T se distribuyen en las zonas parafoliculares (ganglios linfáticos, amígdalas) o en la vaina linfocítica periarterial o PALS (bazo). Los linfocitos $CD4^+$ también son componentes de los folículos (linfocitos T cooperadores).

Las células del sistema inmunitario están distribuidas por todo el organismo en la forma de células individuales, por ejemplo macrófagos y linfocitos. Sin embargo, también forman órganos característicos que tradicionalmente reciben el nombre de órganos linfáticos, pero en la actualidad también se conocen como órganos de la inmunidad o inmunoórganos. Siempre tienen una abundancia particular de linfocitos. Se distinguen los órganos linfáticos primarios y los órganos linfáticos secundarios (**Cuadro 6.1**).

Órganos linfáticos primarios En estos órganos, los linfocitos se diferencian a partir de células madre, se multiplican y maduran. Las células madre de todas las células de la sangre, incluidos los linfocitos, se encuentran en la médula ósea. Los linfocitos T la abandonan muy temprano y maduran en el timo. Aquí adquieren la capacidad de distinguir entre los antígenos del propio cuerpo y los antígenos extraños al organismo (es decir que aprenden a establecer la diferencia entre lo "propio" y lo "no propio"). Los linfocitos B permanecen más tiempo en la médula ósea y aquí ocurre el primer período de su desarrollo. Las aves poseen un órgano característico en la pared dorsal de la cloaca, la bolsa de Fabricio, en la cual maduran los linfocitos B. La letra B con que se designan estos linfocitos hace referencia a la bolsa de Fabricio, aunque en los mamíferos los linfocitos B maduran en la médula ósea. Aquí los linfocitos adquieren receptores antigénicos específicos que les permiten reaccionar frente a los antígenos. Los linfocitos B adquieren la capacidad de distinguir entre lo propio y lo no propio tanto en los órganos primarios como en los órganos secundarios.

Órganos linfáticos secundarios Estos órganos son los ganglios linfáticos, el bazo y el tejido linfático asociado con las mucosas (amígdalas y placas de Peyer). En los tejidos de estos órganos, los linfocitos reaccionan con los antígenos y aquí cooperan con sus células asistentes.

Cuadro 6.1 Órganos linfáticos

Órganos linfáticos primarios	Órganos linfáticos secundarios
• Timo • Médula ósea	• Ganglios linfáticos • Bazo • Tejido linfático asociado con las mucosas (MALT) – Amígdalas – Placas de Peyer – Tejido linfático asociado con los bronquios (BALT)

6.3.1 Órganos linfáticos primarios

Timo

El timo es el órgano linfático primario de los linfocitos T. Tanto en los niños como en los adultos está situado en el tórax, por encima del corazón (más precisamente, en el mediastino anterosuperior).

Desarrollo

El timo está compuesto por 2 lóbulos y se origina a partir del epitelio endodérmico ventral de las terceras bolsas faríngeas, derecha e izquierda, por la influencia de varios genes. En concordancia con su origen embrionario, el timo se encuentra rodeado por una lámina basal. Se supone que en la formación del esbozo epitelial también es fundamental la interacción con el mesénquima de las crestas neurales. El epitelio, al principio compacto, se disgrega y forma el esqueleto (la estroma) epitelial del timo, cuyas células están unidas por desmosomas. A partir del tercer mes de vida intrauterina la estroma es invadida por linfocitos T provenientes de la médula ósea. Ni bien estos linfocitos T están en el timo también comienzan a denominarse **timocitos**. El órgano se encuentra hendido por tabiques de tejido conjuntivo que provienen de la superficie, de modo que en los cortes da la impresión de estar dividido en lobulillos (**Fig. 6.11**). En la cúspide de su desarrollo, la pubertad, el timo pesa entre 30 y 40 gramos.

Timo infantil

El tejido del timo infantil se divide en una corteza externa y una médula interna (**Fig. 6.11**). En la corteza, los linfocitos T están muy apretados, mientras que en la médula se hallan distribuidos en forma relativamente más laxa.

Corteza El tejido fundamental de la corteza consiste en **células epiteliales** que tienen prolongaciones, están unidas por desmosomas (células epiteliales "reticulares", células reticuloepiteliales o células epiteliorreticulares) y forman una lámina epitelial limítrofe en la superficie del órgano. En los preparados teñidos con H-E se reconocen por su núcleo grande y relativamente eucromático (**Fig. 6.12**). Las células epiteliales tienen abundancia de filamentos de citoqueratina y cumplen un papel en la diferenciación de los linfocitos T, los cuales ocupan totalmente los espacios entre ellas (**Fig. 6.12**). Las células epiteliales poseen proteínas MHC de las clases I y II en su membrana celular y sintetizan los factores de tipo hormonal timopoyetina y timosina. En toda la corteza y también en la médula hay muchos macrófagos y con frecuencia están concentrados en la profundidad de la corteza. Asimismo, en el timo aparecen algunas células musculares estriadas (células mioides), las cuales suelen mostrar signos de degeneración y cuyas miofibrillas suelen estar desordenadas en el citoplasma. Es probable que deriven de las células epiteliorreticulares o de las células de las crestas neurales. En el timo de los reptiles y las aves, estas células musculares son un hallazgo frecuente.

Médula La médula contiene linfocitos T maduros, células dendríticas interdigitantes, macrófagos y células epiteliales. En la médula, estas últimas tienen la tendencia a formar grupos y a organizarse en espirales o en estructuras de láminas concéntricas (**Fig. 6.13**). Estos grupos celulares reciben el nombre de **corpúsculos de Hassall**. Son de tamaños diversos y en su interior están compuestos por aglomeraciones de células epiteliales cornificadas en proceso de degeneración. En los niños los corpúsculos de Hassall son relativamente pequeños, mientras que en los adultos son claramente más grandes. Su función no se conoce pero tal vez cumplan un papel en el desarrollo de los linfocitos T reguladores.

Vasos sanguíneos Los vasos sanguíneos grandes transcurren por los tabiques de tejido conjuntivo hacia la profundidad del órgano hasta el límite entre la corteza y la médula (**Fig. 6.11**), desde donde por ramificación y en una cantidad pequeña se introducen en la médula e irrigan tanto la médula como la corteza. En el límite entre la corteza y la médula también se encuentran vénulas, a través de las cuales los linfocitos abandonan el tejido tímico.

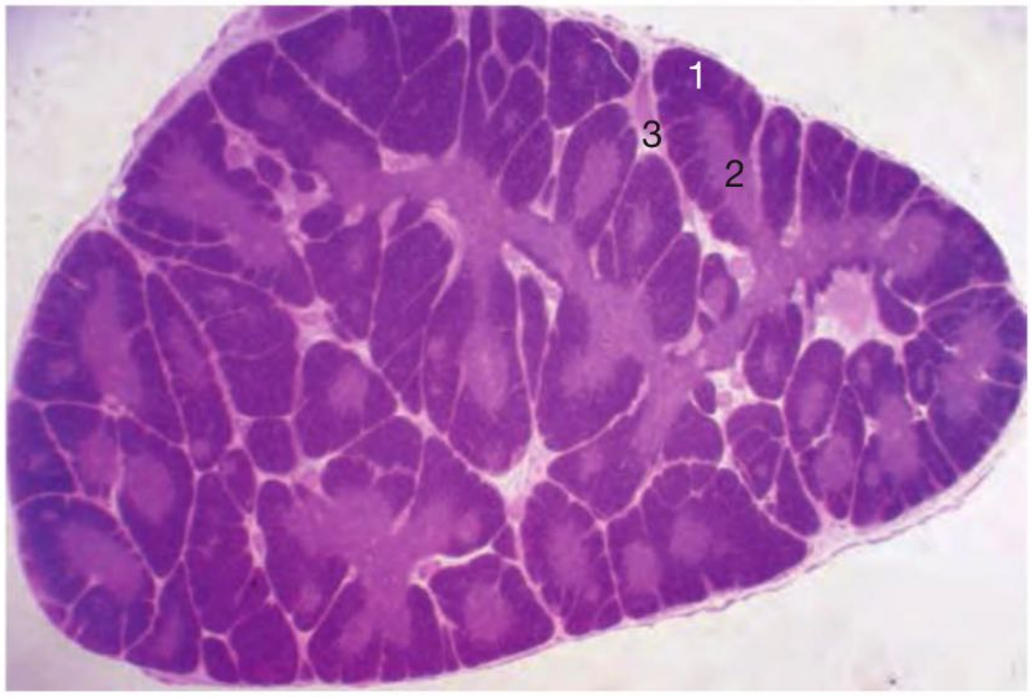

Fig. 6.11 Timo de un neonato con una división obvia en regiones semejantes a lobulillos pero que en un lóbulo están comunicadas entre sí y se subdividen en una corteza (**1**), más oscura, y una médula (**2**), más clara. Tabiques grandes de tejido conjuntivo (**3**) con vasos sanguíneos dividen el órgano en regiones lobulillares. H-E; 15 ×.

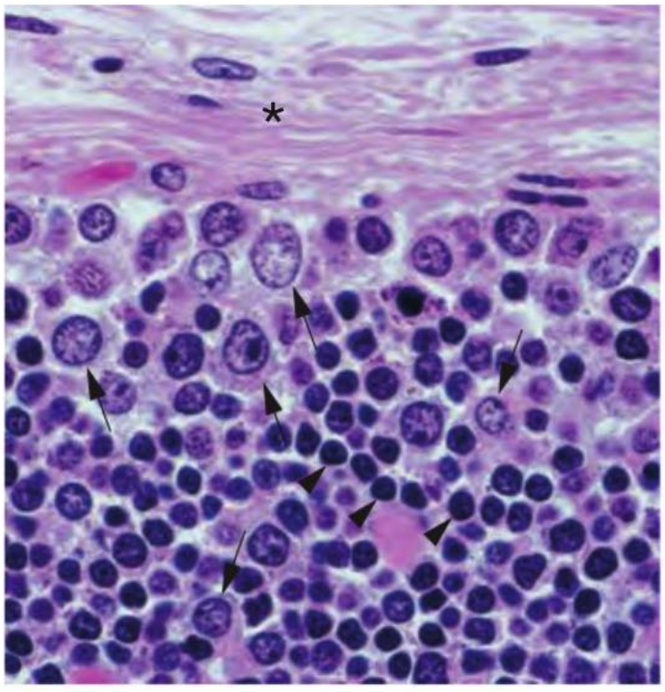

Fig. 6.12 Corteza del timo. Periferia de la corteza del timo infantil. → Células epiteliales tímicas, cuyos núcleos pálidos grandes se distinguen bien de los núcleos oscuros pequeños de los linfocitos T (►). * Cápsula. Inclusión en plástico; H-E; 650 ×.

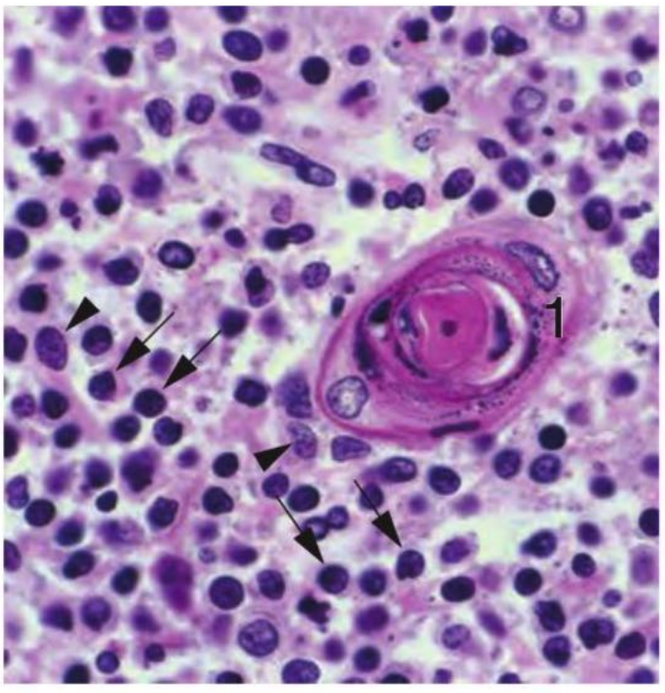

Fig. 6.13 Corpúsculo de Hassall pequeño en la médula del timo infantil. El proceso de cornificación se identifica con facilidad, entre otras cosas, por la aparición de gránulos de queratohialina (**1**). La médula tímica tiene una estructura laxa. ► Células epiteliales; → linfocitos T. Inclusión en plástico; H-E; 500 ×.

Barrera hematotímica La barrera hematotímica está particularmente desarrollada en la región de la corteza e impide la entrada de los antígenos extraños. La barrera está compuesta por una cubierta especial que rodea los capilares corticales. Esta cubierta consiste en el endotelio de la pared capilar continua, una muy delgada capa perivascular de tejido conjuntivo y una capa hermética de células epiteliales tímicas que está en continuidad con la capa hermética de células epiteliales tímicas de la superficie del órgano. Los capilares y las vénulas de la médula carecen de una barrera de este tipo y son permeables a los antígenos transportados por la sangre.

Diferenciación de los linfocitos T En una etapa temprana del desarrollo, las células precursoras de los linfocitos T, que se originan en la médula ósea y aún no expresan el complejo receptor de linfocito T, colonizan la zona externa de la corteza tímica. Su maduración ocurre bajo la influencia de las células epiteliales tímicas corticales (**Fig. 6.14**) que expresan proteínas MHC tanto de la clase I como de la clase II.

Timo del adulto

El timo del adulto está atrofiado en una gran parte. La involución comienza con la pubertad y se mantiene durante toda la vida. La causa de la atrofia "pospuberal" no se conoce. La involución se relaciona con el aumento de las hormonas sexuales. La corteza desaparece con lentitud. Siempre persisten restos de la médula y, en la mayoría de los casos, también de la corteza (**Fig. 6.15**). En la vejez, la médula suele consistir sólo en cordones de células epiteliales. El espacio generado por la atrofia senil se llena de tejido adiposo (cuerpo adiposo tímico).

Correlación clínica Los linfocitos T del timo son muy sensibles a los **corticosteroides**. El estrés promueve la destrucción de los linfocitos T. Las infecciones, los envenenamientos, las enfermedades crónicas y la desnutrición también reducen la cantidad de los linfocitos en la corteza del timo. El **síndrome de inmunodeficiencia combinada grave** (SIDC), que tiene una base genética, se acompaña de trastornos funcionales y morfológicos en el desarrollo de los timocitos y defectos de los linfocitos B. El **síndrome de DiGeorge** se debe a una malformación de los órganos derivados de las bolsas faríngeas tercera y cuarta a causa de una interacción deficiente entre el epitelio y el mesénquima neuroectodérmico; entre otras cosas, hay ausencia de timo normal.
La **miastenia grave** es una enfermedad autoinmunitaria grave que afecta el músculo estriado. Los autoanticuerpos están dirigidos contra el receptor de acetilcolina de las uniones neuromusculares. Se cree que el timo, en especial sus células musculares estriadas, desempeña algún papel en el origen de esta enfermedad.

Nota El tejido fundamental del timo consiste en células epiteliales, entre las cuales se acumulan linfocitos T. En el niño, el timo está dividido en forma clara en una corteza y una médula. La corteza tiene una abundancia particular de linfocitos y en ella se diferencian los linfocitos T. En la médula se encuentran linfocitos T CD4-positivos y CD8-positivos maduros y los corpúsculos de Hassall, de importancia para el diagnóstico. Con la pubertad, el timo se atrofia gradualmente.

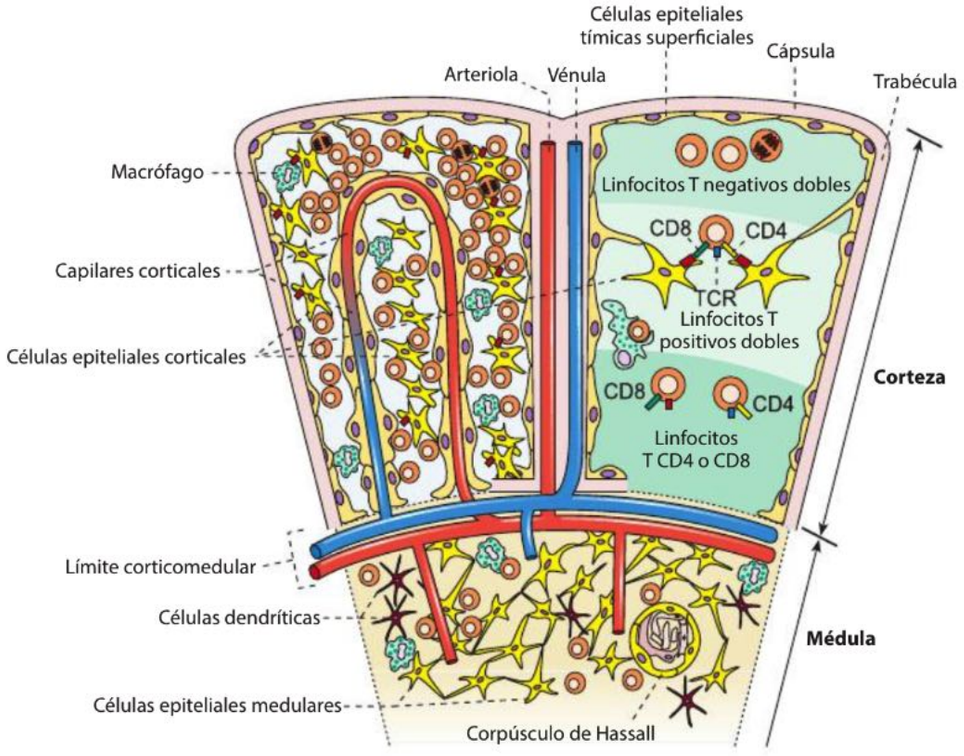

Fig. 6.14 Histofisiología tímica. Las células epiteliales derivan del epitelio endodérmico de la tercera bolsa faríngea. Se cree que hay una célula madre y diferentes células precursoras para la corteza y la médula que muestran diferencias funcionales.

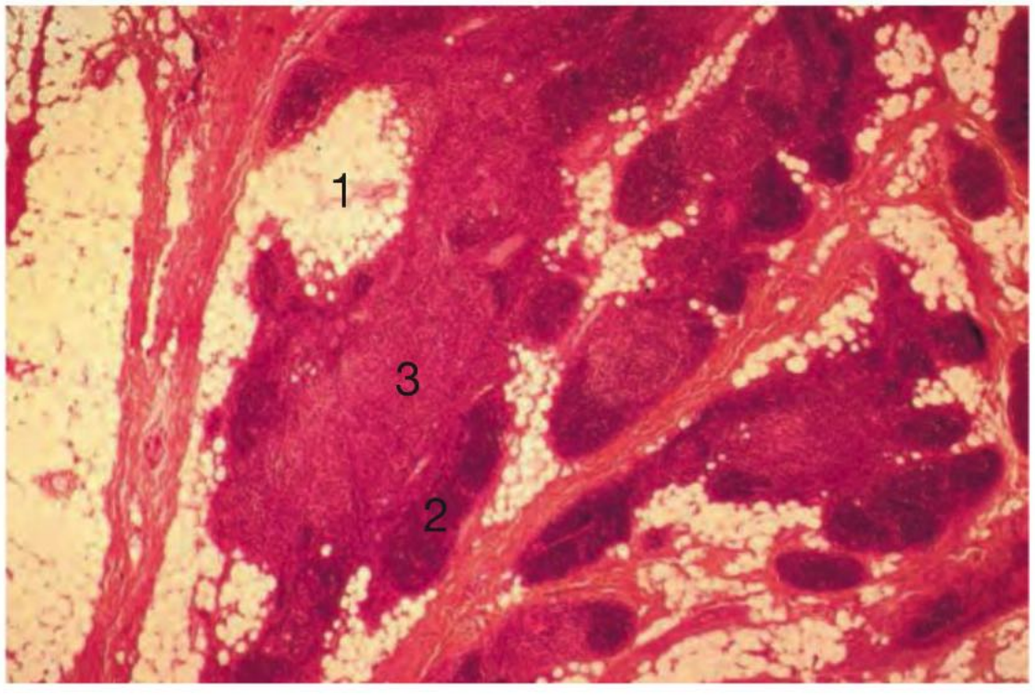

Fig. 6.15 Timo de un adulto. 1 Tejido adiposo (cuerpo adiposo tímico); **2** regiones corticales insulares; **3** porción medular del tejido tímico en la forma de cordones. H-E; 45 ×.

Médula ósea

La médula ósea es el órgano linfático primario de los linfocitos B, los cuales se desarrollan aquí bajo la influencia de diversos factores de las células de la estroma (fibroblastos especiales) y sin estimulación antigénica. Los linfocitos B y T derivan de la célula madre hematopoyética multipotente. Para los detalles sobre la morfología de la médula ósea, véase el **Capítulo 4**.

6.3.2 Órganos linfáticos secundarios

Después de su formación en los órganos linfáticos primarios, los linfocitos se asientan en los órganos linfáticos secundarios. A estos últimos pertenecen ciertos órganos bien delimitados y rodeados por una cápsula, como el bazo y los ganglios linfáticos. Además, en sitios diversos del organismo hay acumulaciones de tejido linfático que están delimitadas de su entorno en forma más o menos nítida y suelen encontrarse en las superficies mucosas (MALT = *mucosa-associated lymphoid tissue*, tejido linfático asociado con las mucosas).

Es común a los órganos linfáticos secundarios el asentamiento de mecanismos de defensa tanto mediados por linfocitos T (inmunidad mediada por células) como mediados por anticuerpos (inmunidad humoral). El bazo, en esencia, es competente para combatir antígenos y agentes patógenos que circulan en la sangre, mientras que los ganglios linfáticos reaccionan sobre todo contra antígenos que se han introducido en el tejido y se diseminan a través de

los vasos linfáticos. El tejido linfático secundario de las mucosas (MALT) protege contra los antígenos que se introducen en el organismo a través de la superficie de las mucosas. Hay tejido linfático en la mucosa de la faringe, del tubo digestivo (GALT = *gut-associated lymphoid tissue*, tejido linfático asociado con el intestino), de las vías respiratorias (BALT = *bronchus-associated lymphoid tissue*, tejido linfático asociado con los bronquios) y de las vías urinarias. Un mecanismo de defensa importante en estos tejidos linfáticos asociados con las mucosas es la secreción de IgA (inmunoglobulina de la clase A) sobre la superficie de la mucosa. Con frecuencia también se encuentran acumulaciones más pequeñas de tejido linfático en otros órganos, como las glándulas exocrinas (p. ej., glándulas lagrimales).

Bazo

El bazo es un órgano intraperitoneal, casi del tamaño de un puño y de 150-200 g de peso, que está ubicado en el hipocondrio izquierdo y posee una arquitectura vascular compleja. El bazo combate en particular los agentes patógenos que se han introducido en la sangre y además participa en la degradación de los eritrocitos envejecidos.
El bazo se compone de 2 partes:

- la cápsula y las trabéculas que parten de ella hacia la profundidad del órgano y
- la pulpa esplénica que, como tejido específico del órgano, llena el interior del bazo y se subdivide en pulpa blanca y pulpa roja.

La anatomía microscópica del bazo de los diversos grupos de mamíferos muestra diferencias parciales obvias, lo que debe tenerse en cuenta cuando se examinan los preparados de los cursos de histología y cuando se estudian los resultados de los trabajos inmunobiológicos experimentales realizados en animales. El texto que sigue, si no se especifica lo contrario, describe el bazo humano. El órgano humano no sólo muestra diferencias histológicas individuales considerables sino que, en lo que se refiere a sus componentes inmunológicos, por lo general también tiene una estructura diferente en los niños pequeños y en los adultos.

Cápsula y trabéculas

El bazo está rodeado por una gruesa cápsula de tejido conjuntivo cubierta por epitelio peritoneal. Desde esta cápsula parten trabéculas que se ramifican (y en parte se entrelazan unas con otras), se introducen en el interior del órgano y aquí forman un esqueleto de sostén (**Fig. 6.16a**). Dentro del órgano, las trabéculas delimitan regiones a la manera de celdas, más o menos fáciles de identificar, que sin embargo siempre están vinculadas entre sí a través de amplios puntos en el sistema trabecular (compartimientos esplénicos).
La cápsula y las trabéculas tienen una estructura básica muy similar. Están compuestas por tejido conjuntivo colágeno denso que por lo general contiene muchas fibras elásticas (capacidad de distensión, adaptación a los cambios de volumen). Las células formadoras de matriz de la cápsula y las trabéculas se caracterizan por un sistema muy bien desarrollado de filamentos contráctiles y, en consecuencia, pueden denominarse miofibroblastos o incluso células musculares lisas. Están unidas principalmente por nexos, reaccionan ante estímulos adrenérgicos y en esencia son responsables de la capacidad contráctil del bazo, aunque en los seres humanos no está tan bien desarrollada. Por las trabéculas transcurren las arterias trabeculares y las venas trabeculares, así como algunos vasos linfáticos.

Vasos

Sistema arterial A la altura del hilio del bazo la arteria esplénica casi siempre se divide en 4 o 5 ramas que se introducen en el órgano. Estas ramas continúan dividiéndose dentro del bazo y transcurren en las trabéculas en la forma de **arterias trabeculares** (**Fig. 6.16c**). Dichas arterias poseen una túnica media muscular lisa bien desarrollada y su diámetro es claramente menor que el de las venas

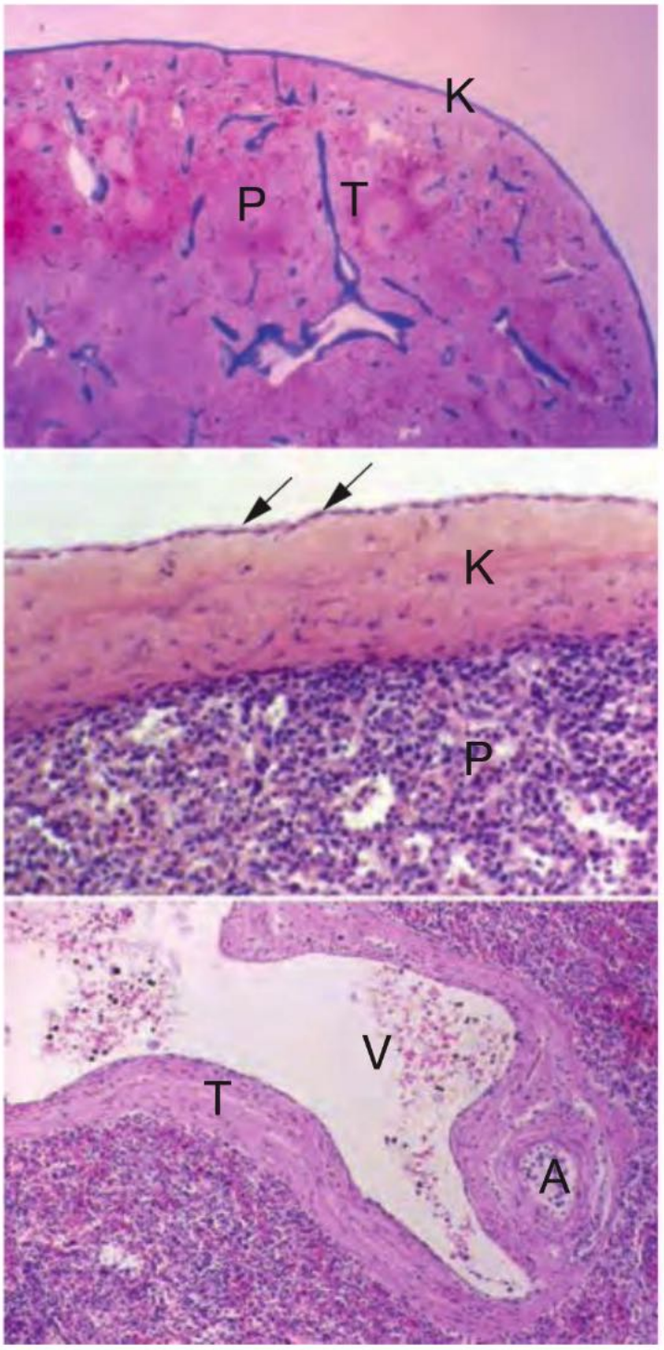

Fig. 6.16 Cápsula (K) y trabéculas (T) del bazo humano. **a:** bazo del adulto, vista panorámica. La cápsula y las trabéculas están teñidas de azul, la pulpa (**P**) se ha teñido de rojo. Azán; 15 ×. **b:** cápsula tímica (**K**) con epitelio peritoneal (→). La pulpa roja (**P**) limita directamente con la cápsula. H-E; 250 ×. **c:** trabécula (**T**) con arteria trabecular (**A**) y vena trabecular (**V**) en el bazo infantil. H-E; 120 ×.

trabeculares, de luz amplia. Las arterias trabeculares emiten ramas que se introducen en la pulpa y reciben el nombre de **arterias centrales** (ramas más pequeñas: arteriolas centrales), dado que se ubican más o menos en el centro de una envoltura (vaina) de linfocitos (Fig. 6.17). Esta vaina linfocítica periarterial (PALS = *periarteriolar lymphoid sheath*) es de espesor variable y puede tener interrupciones: está compuesta por linfocitos T. Las arterias centrales emiten numerosas ramas colaterales que irrigan los folículos linfáticos contiguos a la PALS o se introducen en la pulpa roja, en la que probablemente a menudo terminan como arteriolas abiertas. Las arterias o arteriolas centrales pueden terminar dividiéndose en **arteriolas peniciladas** (un pequeño manojo de alrededor de 5-10 arteriolas) o continuar en la forma de arteriolas solitarias. El manojo de arteriolas recuerda las cerdas de un pincel (lat. *penicillus*), de ahí el nombre de arteriolas peniciladas con que se designan estos vasos. Las arteriolas peniciladas y las arteriolas solitarias carecen de PALS pero pueden tener un manguito delgado de linfocitos B y ya pertenecen a la pulpa roja. Pueden continuase con 2-3 capilares de los cordones pulpares.

Nota Arterias trabeculares → arterias centrales con PALS y ramas colaterales → las arteriolas centrales terminan en arteriolas peniciladas o arteriolas solitarias, que ya no tienen vaina de linfocitos T → capilares.

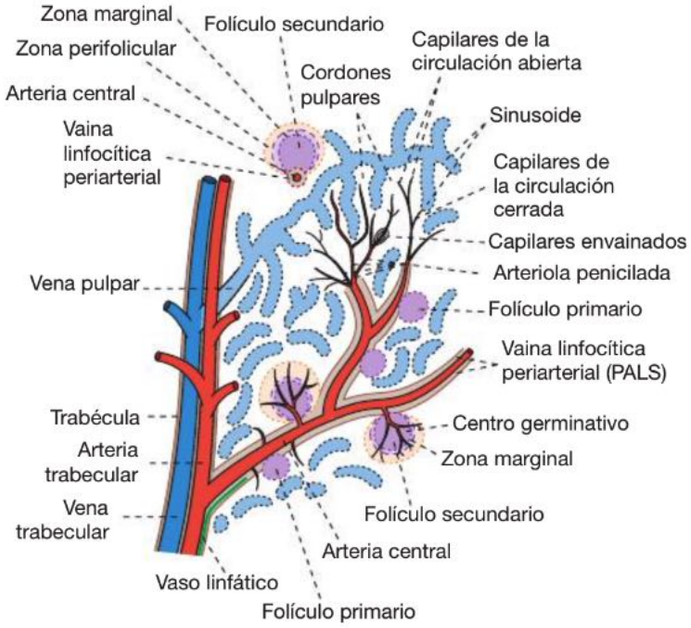

Fig. 6.17 Vasos sanguíneos en el bazo (representación esquemática). La sangre arterial fluye a través de la arteria esplénica y las arterias trabeculares hacia las arterias centrales de la pulpa blanca. Las ramificaciones terminales de las arterias centrales son las arteriolas peniciladas. Alrededor de una parte de los segmentos capilares terminales de las arteriolas peniciladas se encuentran las llamadas cápsulas o vainas (capilares envainados o elipsoides). Los capilares se abren en la pulpa roja o, en parte, desembocan directamente en los sinusoides esplénicos. Los sinusoides se reúnen en venas pulpares, cuya sangre abandona el bazo a través de las venas trabeculares y la vena esplénica. Ramas colaterales de las arterias centrales también se abren en la zona marginal.

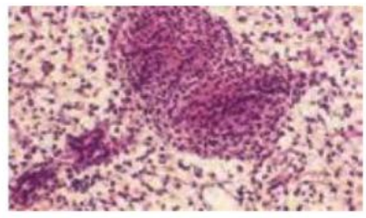

Fig. 6.18 Elipsoides.

Los capilares de la pulpa roja son los llamados **capilares envainados**, que en los seres humanos son más bien infrecuentes y pequeños. Los capilares envainados típicos aparecen en el bazo de algunos mamíferos, por ejemplo los gatos (Fig. 6.18). Consisten en capilares con un endotelio muy permeable que está rodeado por una malla multiestratificada de fibras reticulares (= "elipsoides" = "husos" = "vainas de Schweigger-Seidel"); incluidos en esta red de fibras reticulares hay muchos macrófagos.
Los capilares –y probablemente en parte también las arteriolas– pueden terminar abiertos en el tejido conjuntivo reticular de los cordones esplénicos de la pulpa roja (circulación "abierta") o continuarse sin interrupción con los ***sinusoides esplénicos*** (circulación "cerrada"). Es probable que en los seres humanos predomine en forma muy obvia la circulación "abierta", lo que constituye una peculiaridad singular en la circulación humana, que de otro modo es cerrada. En el bazo, los sinusoides corresponden al segmento vascular que sigue a los capilares y representan el inicio del sistema venoso esplénico. En resumen, la sangre alcanza los sinusoides en forma indirecta o directa.

Sistema venoso Los sinusoides tienen luz amplia, se anastomosan entre sí y ocupan una gran parte de la pulpa roja. Se continúan con las venas pulpares, cortas y de pared delgada, las cuales se introducen en las trabéculas y en ellas forman las venas trabeculares. Las venas trabeculares tienen una pared muy fina con células musculares lisas aisladas y por último se reúnen para formar la vena esplénica, que desemboca en la vena porta.

Pulpa esplénica

El interior del bazo está ocupado por la pulpa esplénica, la cual constituye el parénquima del órgano y está situada inmediatamente contra la cápsula y las trabéculas (¡no hay seno marginal como en los ganglios linfáticos!).

Pulpa blanca y pulpa roja La pulpa se divide en dos regiones (Fig. 6.19):
- pulpa blanca y
- pulpa roja.

La pulpa blanca representa el sistema inmunitario del bazo; la pulpa roja es una especie de filtro de la sangre, degrada sobre todo eritrocitos envejecidos y almacena trombocitos. Ambas regiones mantienen una relación estrecha con segmentos determinados del sistema vascular sanguíneo. Las proporciones de pulpa blanca y pulpa roja varían en forma individual: en los adultos, la pulpa blanca totaliza alrededor del 25%, mientras que la pulpa roja alcanza el 75%; en los niños pequeños, la proporción de pulpa blanca en general es considerablemente mayor. En la sepsis o en determinadas leucemias, la proporción de la pulpa blanca puede aumentar.

Estroma Las pulpas blanca y roja tienen en común una estroma de tejido conjuntivo reticular con células reticula-

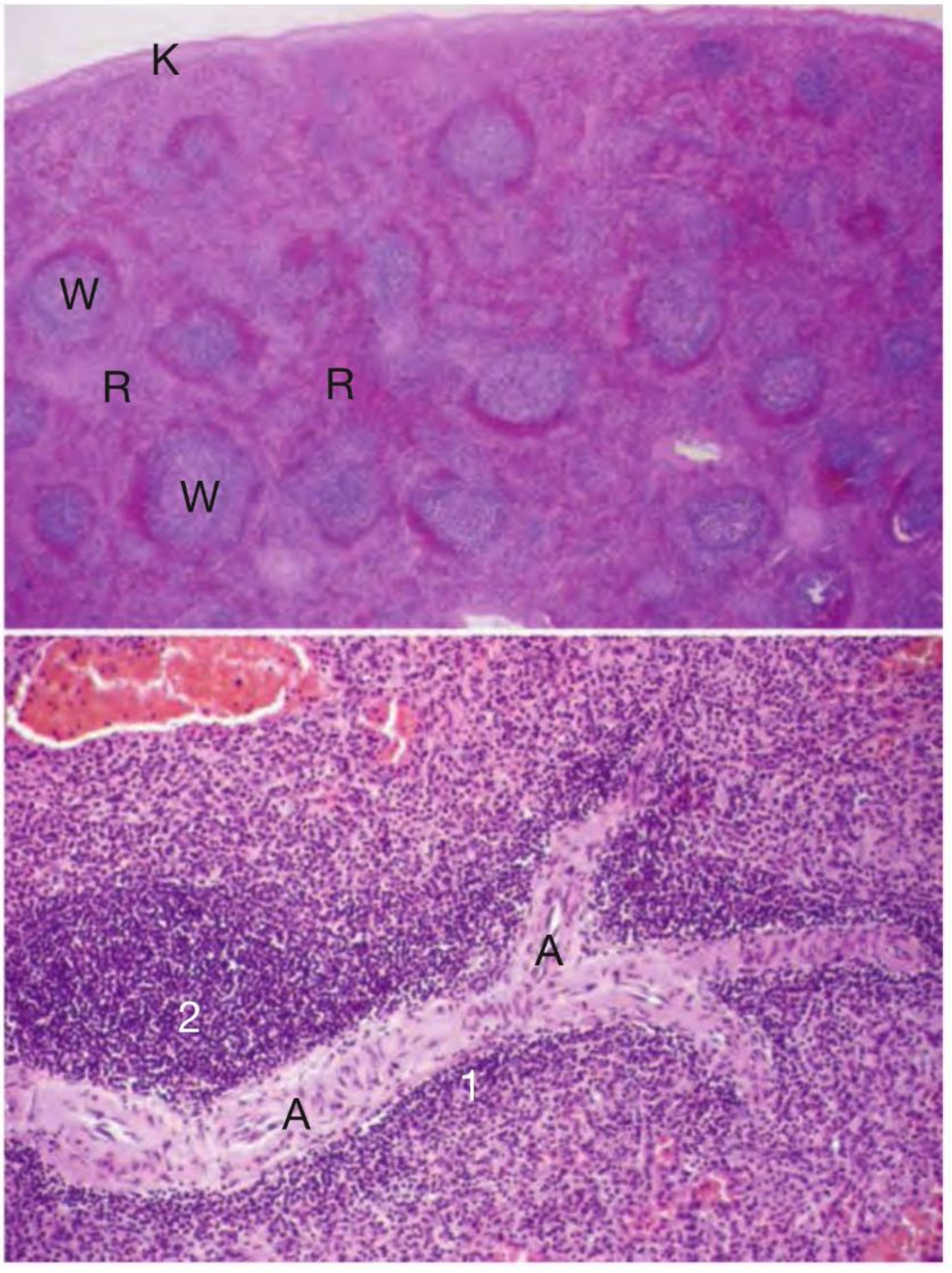

Fig. 6.19 Pulpa esplénica. **a:** niño pequeño; la pulpa se divide en una pulpa blanca (**W**) con numerosos linfocitos y una pulpa roja (**R**) con sangre y vasos en abundancia. La pulpa blanca contiene muchos folículos secundarios. **K** Cápsula. H-E; 25 × **b:** la pulpa blanca de un bazo adulto con una arteria central (**A**) que se ramifica, PALS (**1**) y folículos primarios (**2**); los folículos secundarios son infrecuentes. H-E; 120 ×.

res fibroblásticas y fibras reticulares. Estas fibras siempre se encuentran cubiertas por las prolongaciones delgadas de las células reticulares. Así impiden el paso de los trombocitos y se evita que se desencadene la coagulación de la sangre. Las células reticulares fibroblásticas contienen actina en cantidades variables y al parecer pueden contraerse, lo cual es de interés para todas las teorías sobre el desplazamiento de los eritrocitos en la pulpa roja.

Pulpa blanca

A la pulpa blanca pertenecen las regiones siguientes (**Fig. 6.20**):

- la vaina linfocítica periarterial (PALS)
- los folículos linfáticos
- la zona marginal.

PALS La vaina linfocítica periarterial (PALS) está compuesta sobre todo por linfocitos T (en su mayor parte CD4-positivos [**Fig. 6.21**]; relativamente pocos son CD8-positivos) y posee células dendríticas interdigitantes. La vaina es de espesor variable y, en especial en su región terminal, a veces está interrumpida. En los segmentos más gruesos de la PALS los linfocitos T con frecuencia se disponen en forma concéntrica; las capas individuales de linfocitos T están separadas por células reticulares fibroblásticas con características de miofibroblastos. En los sitios en los que hay folículos, éstos suelen lindar en forma directa con la arteria central, de modo que los linfocitos T sólo aparecen del lado opuesto del folículo.

Folículos linfáticos Los **folículos secundarios** (= nódulos o folículos esplénicos, = corpúsculos de Malpighi) están compuestos sobre todo por linfocitos B y células dendríticas foliculares y tienen un centro germinativo y una corona folicular. La **corona** equivale al manto linfocítico de los folículos de los ganglios linfáticos y está formada principalmente por linfocitos B vírgenes en reposo. En los folículos esplénicos del adulto sano rara vez se encuentra un **cen-**

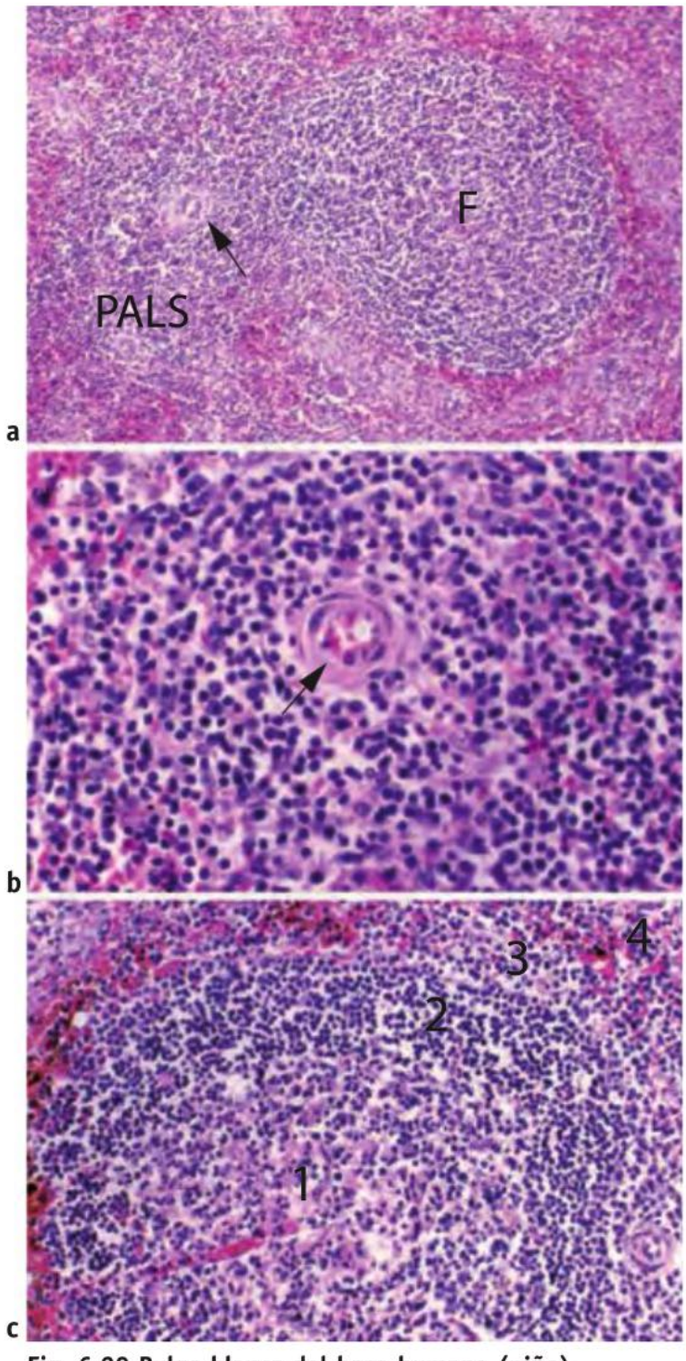

Fig. 6.20 Pulpa blanca del bazo humano (niño).
a: vaina linfocítica periarterial (PALS) y folículo (**F**), en una vista general. → Arteria central. H-E; 120 ×. **b:** PALS con arteriola central (→). H-E; 450 ×. **c:** folículo linfático secundario con centro germinativo (**1**), corona (**2**), zona marginal (**3**) y zona perifolicular (**4**). H-E; 250 ×.

tro germinativo (con zona oscura y zona clara, con macrófagos y con lionfocitos T CD4- positivos); pero en los niños pequeños aparece con frecuencia. El centro germinativo claro (Fig. 6.20a, c) consiste principalmente en linfocitos B activados y en proliferación (**Cap. 6.2**). En los adultos sanos, en el mejor de los casos, se encuentran centros germinativos en proceso de regresión. En consecuencia, los folículos del adulto casi siempre son folículos primarios (una acumulación de linfocitos B vírgenes), que en los cortes de material incluido en parafina no son fáciles de identificar y suelen verse como un sitio engrosado de la PALS (Fig. 6.19). El suministro vascular sanguíneo de configuración variable que reciben los folículos parte de la arteria central.

Zona marginal La corona está rodeada por una zona marginal, algo más clara, que una capa de miofibroblastos subdivide en zona marginal interna y zona marginal externa. Entre la corona y la zona marginal en los seres humanos no hay un seno que señale este límite, como en la rata. La zona marginal contiene linfocitos B claros y grandes (sobre todo linfocitos B con memoria). La zona marginal externa con sus linfocitos B se continúa con el lado externo de la PALS. En la zona marginal también aparecen linfocitos T, sobre todo CD4-positivos.

Zona perifolicular La zona perifolicular ya pertenece a la pulpa roja pero desde el punto de vista funcional está vinculada estrechamente con la pulpa blanca, en especial con los folículos. Está situada por fuera de la zona marginal y en los preparados de rutina suele ser difícil de delimitar. Sin embargo, dado que aquí las arteriolas, ramas colaterales de la arteria central, terminan abiertas, el tejido conjuntivo de esta zona puede tener una abundancia llamativa de eritrocitos, fenómeno que se nota bien en los cortes teñidos con H-E (Fig. 6.20a, c). Los linfocitos T provenientes de la sangre se dirigen a la PALS, los linfocitos B migran hacia los folículos. Por consiguiente, esta región también sirve a la recirculación de los linfocitos y así funcionalmente equivale a las vénulas de endotelio alto de los ganglios linfáticos y las amígdalas que faltan en el bazo. En esta zona también hay granulocitos abundantes. En la zona perifolicular hay capilares singulares que poseen una vaina de macrófagos y cuya función todavía no se conoce (no son "capilares envainados").

Pulpa roja

Los componentes más importantes de la pulpa roja son los cordones pulpares (= cordones esplénicos, = cordones de Billroth, en honor a Theodor Billroth, 1829-1894, médico cirujano activo en Zürich y Viena, amigo íntimo de Johannes Brahms) y los sinusoides venosos esplénicos (**Fig. 6.22**).

Cordones esplénicos Los cordones esplénicos o cordones pulpares tienen una estroma de tejido conjuntivo reticular, es decir que las fibrillas colágenas de las fibras reticulares están envueltas por una cubierta formada por las prolongaciones aplanadas de las células reticulares fibroblásticas. En este tejido conjuntivo de malla muy amplia hay muchos macrófagos, plasmocitos, trombocitos y también linfocitos. En la malla de este tejido conjuntivo se abren capilares –y probablemente también arteriolas– que son continuación de las arteriolas peniciladas. Se supone que sólo unos pocos capilares de los cordones esplénicos desembocan en forma directa en los sinusoides.
Los numerosos macrófagos del tejido conjuntivo reconocen los **eritrocitos envejecidos** y proceden a su degradación. Debido a los fragmentos eritrocíticos adquieren un pigmento pardoamarillento propio y pueden detectarse en forma específica con reacciones histoquímicas para hierro (**Fig. 2.66**). Se supone que el sentido biológico de los segmentos vasculares abiertos en los cordones pulpares está en el contacto directo relativamente fácil entre los componentes de la sangre y los macrófagos esplénicos, los cuales así pueden reconocer los eritrocitos envejecidos. Aquí también pueden reconocer eritrocitos alterados en forma patológica o afectados por parásitos (p. ej., plasmodios).
Los **eritrocitos no envejecidos** tienen la tarea de retornar al sistema vascular sanguíneo pasando a través de la malla

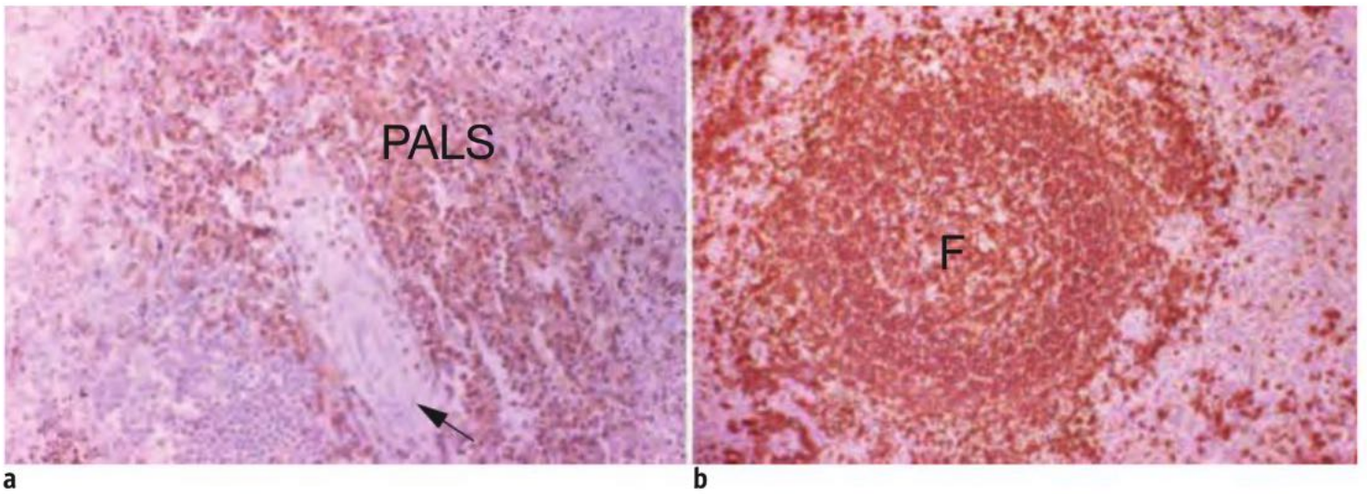

Fig. 6.21 Linfocitos T y B en la pulpa blanca de un niño. a: determinación inmunohistoquímica de linfocitos T CD4-positivos (tinción parda) en la PALS. → Arteria central. 250 × **b:** determinación inmunohistoquímica de linfocitos B CD20-positivos en un folículo secundario (**F**). 120 ×.

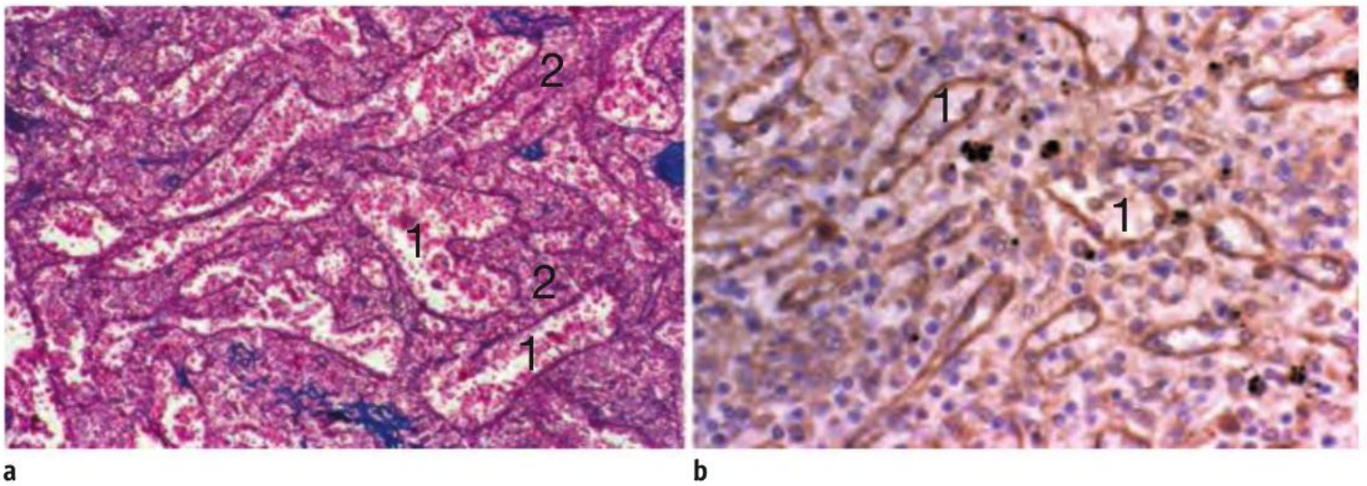

Fig. 6.22 Pulpa roja del bazo (ser humano). **a:** los componentes principales son los numerosos sinusoides esplénicos (**1**), en parte ramificados y en cuya luz pueden identificarse los eritrocitos (teñidos de rojo), y los cordones pulpares (**2**) de tejido conjuntivo reticular con células abundantes que se encuentran entre los sinusoides. Azán; 200 ×. (De [1]) **b:** determinación inmunohistoquímica de la vimentina, proteína estructural de los filamentos intermedios, en las células endoteliales de los sinusoides esplénicos (**1**). 450 ×.

de tejido conjuntivo reticular y además deben introducirse en los sinusoides por ranuras que hay entre las células endoteliales. Cómo ocurre esta migración de los eritrocitos (y de los trombocitos) que no tienen movimientos propios todavía no está del todo claro. Se cree que son impulsados por la corriente del plasma sanguíneo y que su capacidad de deformación muy pronunciada les facilita el paso a través de las ranuras que hay entre las células endoteliales de los sinusoides (**Fig. 6.23**, **Fig. 6.24**). Pero no es seguro si estas ranuras están permanentemente abiertas o si las células endoteliales abren ranuras temporales en forma activa. Los cordones pulpares también almacenan trombocitos y en ellos maduran muchos reticulocitos (eritrocitos casi maduros).

Sinusoides esplénicos Los numerosos sinusoides esplénicos, de luz amplia y en su mayor parte ramificados, tienen una pared de una sola capa de células endoteliales especiales, de curso longitudinal (**Fig. 6.22**, **Fig. 6.23**). Estas células son bastones delgados con extremos aguzados y un citoplasma provisto de orgánulos abundantes que también contiene gránulos y muchas vesículas. Al parecer están unidas por nexos y moléculas de adhesión especiales y poseen sistemas filamentosos bien desarrollados de

- filamentos intermedios (**Fig. 6.22b**) y
- filamentos de actina, que están distribuidos sobre todo en la región celular basal y aquí forman "fibras de estrés" con fines de sostén (**Fig. 6.24**).

Su lámina basal está limitada a estrechas bandas anulares gruesas que se apoyan contra fibras reticulares (fibras anulares), las cuales por su parte están cubiertas por las prolongaciones de las células reticulares fibroblásticas (**Fig. 6.23**, **Fig. 6.24**).

Nota El bazo está rodeado por una cápsula de tejido conjuntivo de la que parten trabéculas hacia el interior del órgano. El parénquima del órgano limita directamente con la cápsula y recibe el nombre de pulpa esplénica, la cual se divide en pulpa roja y pulpa blanca. La pulpa roja comprende los cordones pulpares y los sinu-

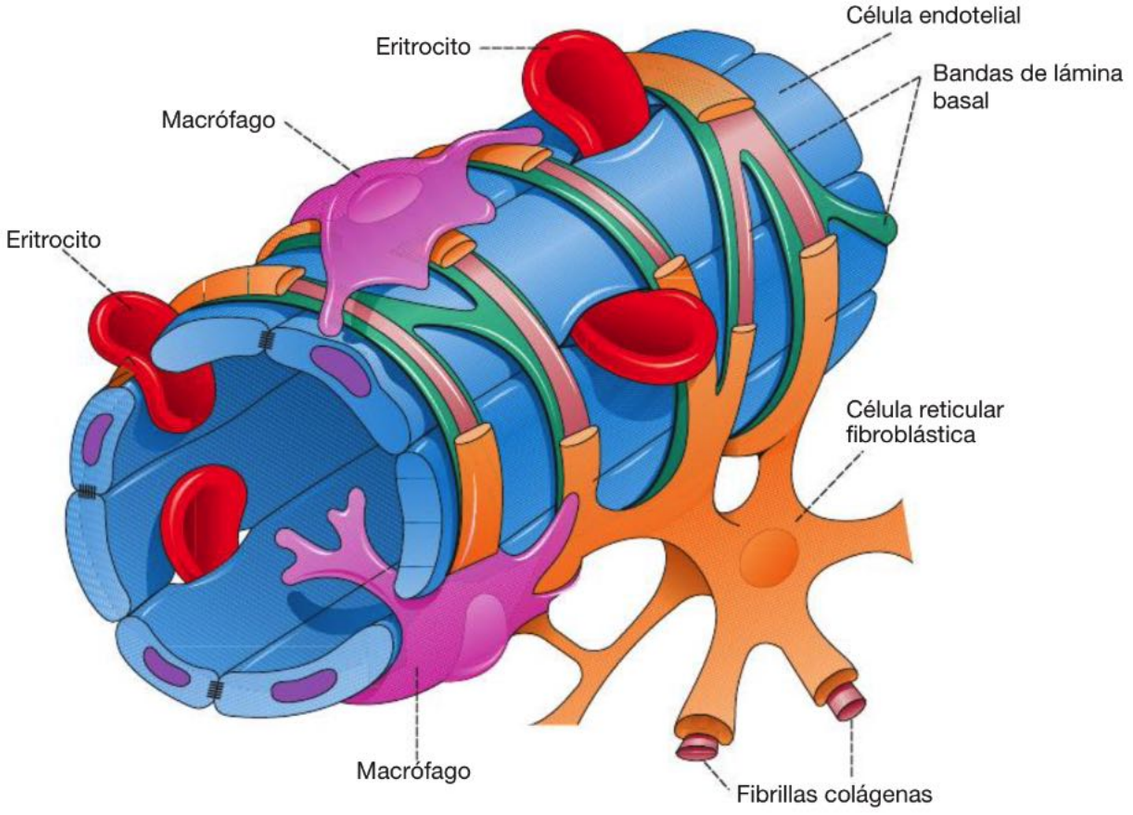

Fig. 6.23 Sinusoide esplénico (representación esquemática). La pared está compuesta por células endoteliales de orientación longitudinal entre las cuales pueden aparecer brechas. A través de estas brechas, los eritrocitos intactos retornan al torrente sanguíneo desde el tejido conjuntivo de los cordones pulpares. Por afuera, las células endoteliales están cubiertas por bandas de membrana basal. Sobre estas bandas de membrana basal están apoyadas las prolongaciones de las células reticulares fibroblásticas y también, en parte, fibrillas colágenas, las cuales por lo demás forman una malla en el tejido reticular de los cordones pulpares. (De [1])

soides esplénicos. Aquí se degradan los eritrocitos. En los cordones pulpares, el sistema vascular sanguíneo en una gran parte está abierto. La pulpa blanca está compuesta por las vainas linfocíticas periarteriales y los folículos linfáticos. Corresponde al sistema inmunitario del bazo.



Fig. 6.24 Pared del sinusoide esplénico.

Vasos linfáticos del bazo

Los vasos linfáticos esplénicos están poco desarrollados y son sólo de tipo eferente. Se originan en las PALS en la forma de finos capilares linfáticos que en las trabéculas se continúan con vasos linfáticos un poco más grandes. Estos últimos alcanzan el hilio esplénico y establecen conexión con los vasos linfáticos abdominales.

Correlación clínica La **esplenomegalia** es un aumento del tamaño del bazo a más de 350 g. Constituye un hallazgo clínico importante pero no específico y aparece, por ejemplo, en trastornos circulatorios, inflamaciones, trastornos metabólicos como lipidosis y mucopolisacaridosis, así como en enfermedades neoplásicas sistémicas.

En la **anemia esferocítica**, una enfermedad congénita caracterizada por eritrocitos más o menos esféricos (**Cap. 4.1**), los eritrocitos sólo pueden atravesar con dificultad las hendiduras de la pared de los sinusoides esplénicos. Entonces se degradan en una gran cantidad aun sin ser viejos, lo cual puede conducir a una anemia tan grave que el bazo tiene que ser extirpado quirúrgicamente.

El bazo suele ser afectado por las **enfermedades hematológicas neoplásicas**. En algunas formas de anemia, en las leucemias y en algunas intoxicaciones, el bazo del ser humano adulto puede volver a formar células de la sangre (metaplasia mieloide). Así recupera una función que tuvo durante el desarrollo fetal normal. Pero en los niños y en los adultos sanos, la hematopoyesis ocurre sólo en la médula ósea.

Ganglios linfáticos

En el ser humano hay alrededor de 600-700 ganglios linfáticos que con frecuencia son redondeados o reniformes y están intercalados en el sistema vascular linfático. Algunas acumulaciones mayores se encuentran sobre todo en la región inguinal, el cuello, la axila, el mediastino, la región paraaórtica y los mesenterios.

Los ganglios linfáticos miden unos 2-20 mm y filtran la linfa de las diferentes regiones del organismo, la cual fluye en forma unidireccional a través de ellos. Poseen un hilio por el cual entran y salen los vasos sanguíneos (**Fig. 6.25**).

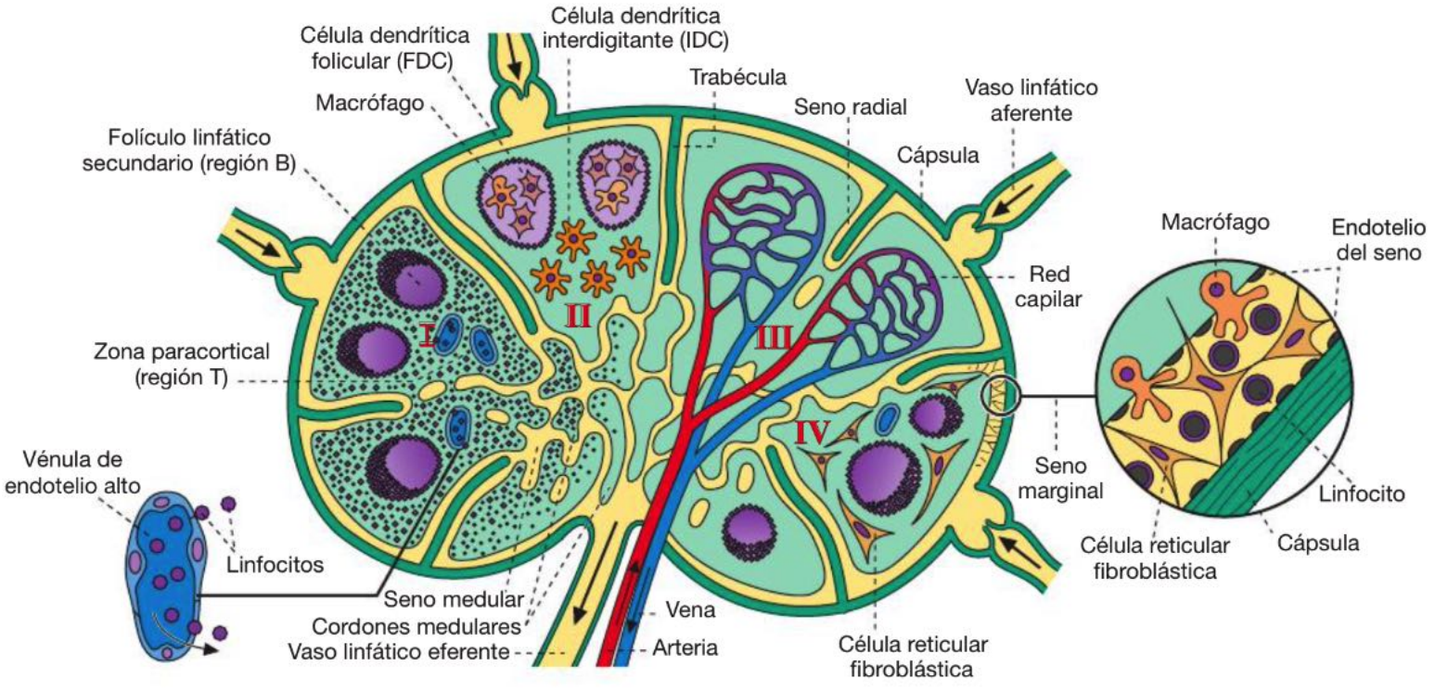

Fig. 6.25 Ganglio linfático, dividido en forma esquemática en 4 sectores (I-IV), pero cuyos componentes están distribuidos correspondientemente de igual manera en todo el ganglio. **I** Estructuras asociadas con los linfocitos B y T; **II** macrófagos y células presentadoras de antígenos (APC): las células dendríticas foliculares (FDC) presentan los antígenos a los linfocitos B, mientras que las células dendríticas interdigitantes (IDC) los presentan a los linfocitos T; **III** microcirculación; **IV** folículos y células reticulares fibroblásticas. En las vénulas de endotelio alto los linfocitos abandonan el torrente sanguíneo. (De [1])

En el hilio también hay un vaso linfático eferente (con poca frecuencia 2 vasos o más). Los vasos linfáticos aferentes típicos perforan la cápsula del órgano en gran cantidad en sitios diferentes de la superficie. La estructura histológica de los ganglios linfáticos de un individuo varía en forma considerable y es un reflejo de la edad, así como de las enfermedades pasadas o agudas.

Estructura

Cápsula y trabéculas El órgano está envuelto por una cápsula desde la cual parten hacia el interior trabéculas que se ramifican y subdividen el ganglio linfático en compartimientos incompletos. La cápsula y las trabéculas están compuestas por tejido conjuntivo denso (colágeno tipo I) con fibroblastos y fibras elásticas.

Corteza y médula El interior de los ganglios linfáticos está ocupado por un tejido conjuntivo reticular sobre el cual se depositan diversas formaciones de linfocitos. En la zona marginal del ganglio linfático, los linfocitos se distribuyen en forma más densa que en el centro (**Fig. 6.23**, **Fig. 6.26**); por este motivo se hace la distinción entre una corteza y una médula. El límite entre ambas no es nítido.

Senos Importante para comprender la función de los ganglios linfáticos es el sistema de senos, que en este órgano forman las vías de transporte especiales para la linfa que se introduce en los ganglios por los vasos linfáticos aferentes. Bajo la cápsula se encuentra el seno marginal (**Fig. 6.25**, **Fig. 6.27**) que capta la linfa aferente y la envía hacia los senos radiales (senos intermedios), los cuales cursan hacia el interior paralelos a las trabéculas. En el centro del órgano, los muchos senos medulares, anastomosados entre sí, captan la linfa y la envían hacia el vaso linfático eferente para que abandone el ganglio.

Nota Circulación de la linfa en el ganglio linfático: vasos linfáticos aferentes → seno marginal → senos radiales (= intermedios) → senos medulares → vaso linfático eferente. **¡Atención!:** en los ganglios linfáticos, los senos son vasos linfáticos; en el bazo, los sinusoides son vasos sanguíneos venosos.

Los senos están limitados por células endoteliales aplanadas (**Fig. 6.27**, **Fig. 6.28**) bajo las cuales hay una lámina basal continua, incluso en el lado del seno que limita con la cápsula o las trabéculas. Del lado del seno que limita con el parénquima, el endotelio es de organización más laxa y la lámina basal es incompleta en muchos sitios. En las brechas del endotelio hay prolongaciones de macrófagos. La índole de las células endoteliales de los senos se valora de modos diferentes: algunos las consideran células reticulares fibroblásticas aplanadas, mientras que otros las tienen por células endoteliales. La luz está atravesada por fibras reticulares, las cuales se encuentran envueltas por las prolongaciones de las células reticulares fibroblásticas (**Fig. 3.2.16**, **Fig. 6.25**, **Fig. 6.27**). Según otra interpretación, las células que recubren las fibras reticulares y las acompañan en la luz de los senos son células endoteliales sinusales que se salen de la asociación epitelial. Sin duda desde el punto de vista evolutivo, las células en cuestión están emparentadas.

Vasos sanguíneos Los vasos sanguíneos (**Fig. 6.25**) sirven para la irrigación del parénquima. En un segmento vascular especial, las vénulas de endotelio alto (HEV = *high endothelial venules*) de la zona paracortical (**Fig. 6.29**), los

Fig. 6.26 Ganglio linfático, vista general. **1** Corteza; * folículos linfáticos en la corteza, rodeados por la región paracortical (= parafolicular); **2** médula con cordones y senos medulares; **3** cápsula; **4** hilio. Ser humano; H-E; 5 ×.

linfocitos pueden abandonar el torrente sanguíneo y pasar al parénquima. Las vénulas de endotelio alto, que también se encuentran en las amígdalas y en las placas de Peyer, fijan linfocitos y son una estación importante en la migración de estas células en el organismo. Su endotelio posee un glucocáliz específico con la molécula CD34 y una molécula de adhesión específica (GlyCAM-1). También expresa ciertas moléculas de adhesión de la superfamilia de las inmunoglobulinas (p. ej., ICAM-1 e ICAM-2, así como VCAM) y de la familia de las selectinas (p. ej., ELAM-1 y selectina P). Por el lado de los linfocitos, las proteínas de la membrana como la selectina L, los receptores acoplados a proteínas G y la integrina LFA-1 cumplen una función importante en el ruedo y el adosamiento laxos iniciales, así como, por último, la unión firme a las moléculas de adhesión endoteliales. Luego de la adhesión, los linfocitos atraviesan el endotelio (**Fig. 6.30**).

Corteza con folículos linfáticos y zona paracortical

En la corteza se encuentran, por un lado, los folículos linfáticos, en los cuales están asentados los linfocitos B (**Fig. 6.26**, **Fig. 6.31**). Por el otro lado, entre los folículos y debajo de ellos se encuentra la llamada zona paracortical (= parafolicular), la cual corresponde a la región de los linfocitos T (**Fig. 6.26**, **Fig. 6.31**, **Fig. 6.32**). Los folículos pueden diferenciarse en folículos primarios, folículos secundarios o folículos terciarios (folículos en vías de desintegración).

Folículos primarios

Los folículos primarios son acumulaciones homogéneas de linfocitos B maduros, pero todavía vírgenes. Por consiguiente, los linfocitos B todavía no han entrado en contacto con antígenos, de modo que no proliferan ni han iniciado un proceso de diferenciación complejo. En la estructura y la organización de los folículos participan tanto las células reticulares fibroblásticas como las células dendríticas foliculares. Estas últimas se encuentran unidas por desmosomas pequeños.

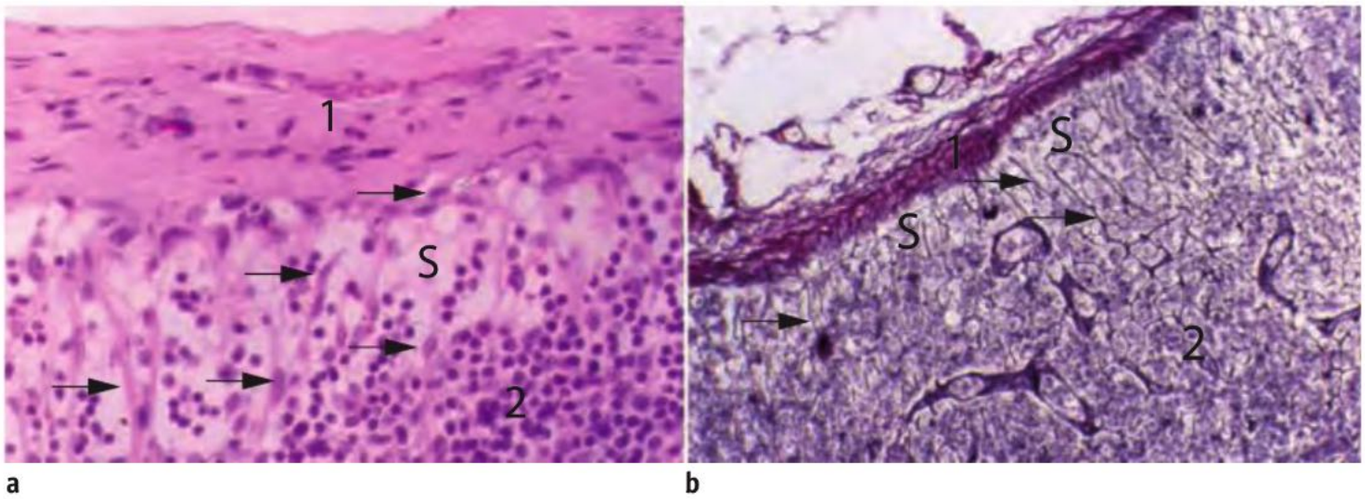

a b

Fig. 6.27 Seno marginal del ganglio linfático (ser humano). **a:** seno marginal (**S**) cuya luz está atravesada por numerosas células reticulares fibroblásticas (→); en el seno también hay linfocitos (núcleos redondeados pequeños); **1** cápsula del ganglio linfático; **2** región T de la corteza del ganglio linfático. H-E; 450 × **b:** seno marginal (**S**) en el que se destacan las finas fibras reticulares (→) teñidas de negro; **1** cápsula (tinción parda: colágeno tipo I); **2** región T de la corteza (véase también la **Fig. 3.2.16**). Impregnación argéntica de Gomori; 250 ×.

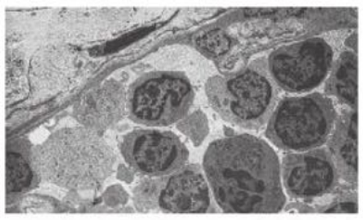

Fig. 6.28 Ultraestructura del seno marginal.

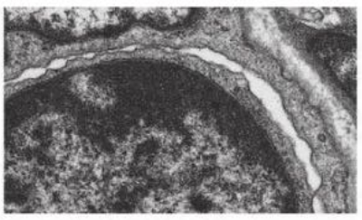

Fig. 6.30 Linfocito emigrante.

Folículos secundarios

Estructura En los llamativos folículos secundarios, un reborde periférico más denso (corona o manto folicular) de linfocitos pequeños con anticuerpos de superficie de las clases IgM e IgD se distingue de un centro claro, el centro germinativo o centro reactivo (**Fig. 6.25**, **Fig. 6.26**, **Fig. 6.33**). La estroma está formada por células reticulares fibroblásticas y fibras reticulares. Las células de la corona son linfocitos vírgenes en reposo (al igual que más o menos el 60% de todos los linfocitos B en la sangre), o sea que todavía no han sido estimulados por antígenos. El manto folicular suele ser más grueso en el lado orientado hacia la cápsula y aquí forma el denominado casquete.

Centros germinativos En los centros germinativos los linfocitos B sufren cambios importantes:

- las hipermutaciones conducen a la maduración de afinidad, en la que se seleccionan linfocitos B con una afinidad mayor por los antígenos, y
- el cambio a isotipos inmunoglobulínicos diferentes, lo que permite el ajuste fino de la síntesis de los anticuerpos para las funciones diversas.

Los centros germinativos son sitios de proliferación y diferenciación de los linfocitos B, así como de destrucción de los linfocitos con fallas en la diferenciación (véase también la **Fig. 6.39b**) y permiten distinguir una zona clara (orientada hacia afuera) de una zona oscura (orientada hacia adentro) (**Fig. 6.33**). La zona oscura contiene sobre todo centroblastos, mientras que la zona clara contiene sobre todo centrocitos; ambos corresponden a distintas formas de diferenciación de los linfocitos B.

Centroblastos Los centroblastos son una fase de diferenciación inicial, relativamente grande (**Fig. 6.34**). Se originan unos 4 días después del contacto con el antígeno a par-

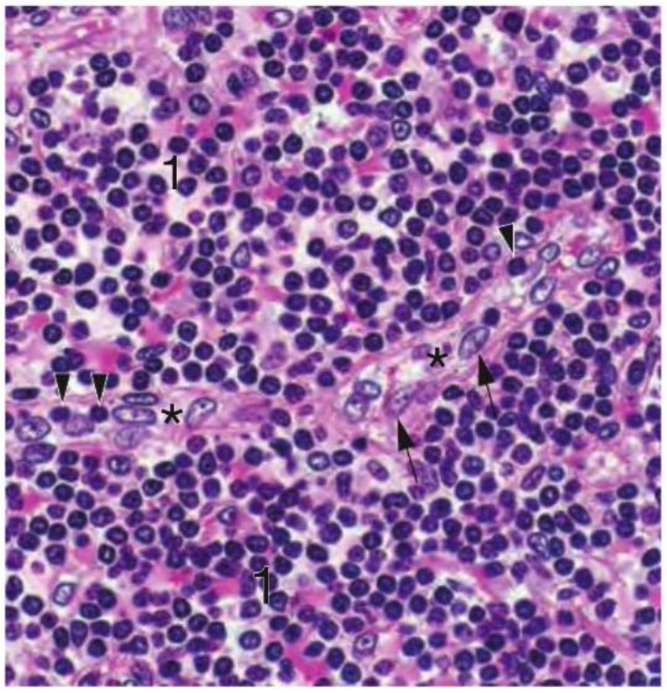

Fig. 6.29 Vénula de endotelio alto (HEV) en la zona paracortical (= región T, **1**) de un ganglio linfático. * Luz; → núcleos ovalados claros de las células endoteliales; ► linfocitos en proceso de emigración en el endotelio. Ser humano; inclusión en plástico; H-E, 450 ×.

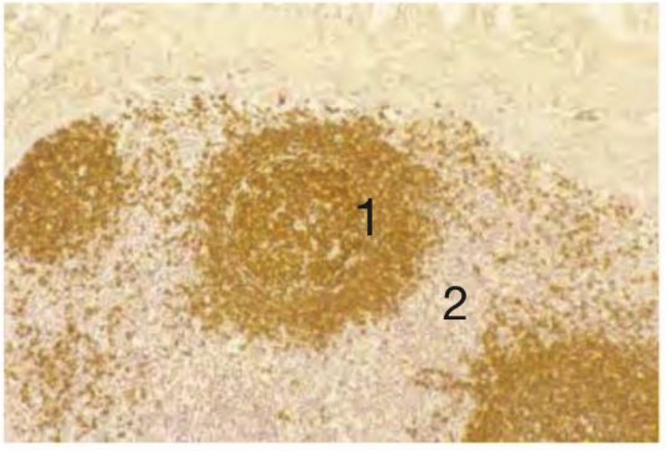

Fig. 6.31 Linfocitos B en la corteza de un ganglio linfático. Los linfocitos B aparecen principalmente en los folículos linfáticos (**1**); **2** región parafolicular (= paracortical). Ser humano; determinación inmunohistoquímica de la proteína CD20, que marca los linfocitos B. 100 ×. (De [1])

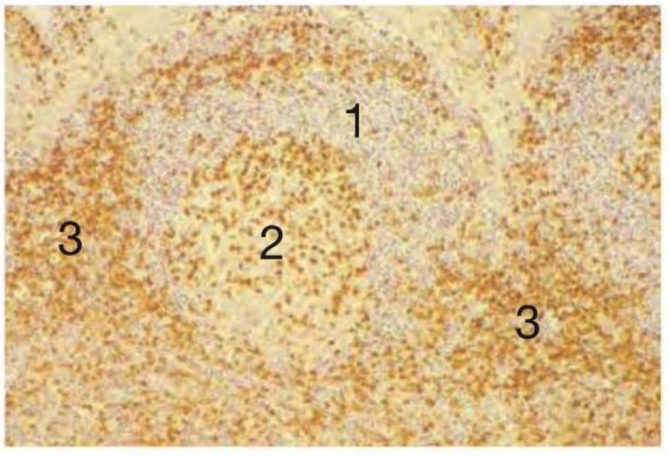

Fig. 6.32 Linfocitos T en la corteza de un ganglio linfático. Los linfocitos T se identifican tanto entre los folículos (región parafolicular, **3**) como en los centros reactivos de los folículos. Los linfocitos T de los centros reactivos son linfocitos T_H2 (linfocitos T cooperadores). **1** Corona o manto; **2** centro reactivo o germinativo. Ser humano; determinación inmunohistoquímica de la proteína CD3. 150 ×. (De [1])

tir de linfocitos B activados que han migrado hacia el folículo primario. Los centroblastos se dividen con rapidez y en ellos, en las regiones variables de las inmunoglobulinas, ocurren hipermutaciones.

Centrocitos Los centroblastos, en contacto con las células dendríticas foliculares, se convierten en centrocitos, que son células más pequeñas. Los centrocitos poseen un núcleo hendido y prolongaciones laminares. En su superficie tienen muchas inmunoglobulinas de membrana y también pueden proliferar. Las células dendríticas foliculares son particularmente abundantes en la zona clara del centro germinativo. Están muy ramificadas, poseen un núcleo ovalado claro y en su superficie tienen receptores del complemento con los que fijan complejos antígeno-anticuerpo-complemento durante mucho tiempo ("atrapamiento antigénico"). El antígeno extraño se presenta a los linfocitos B del centro germinativo, sobre todo en la etapa evolutiva de centrocitos. Los centrocitos que no fijan el antígeno presentado o que sólo lo fijan en forma débil (¡90% de todos los centrocitos!) se eliminan por apoptosis en la zona clara. Sobreviven los centrocitos cuyos receptores inmunoglobulínicos tienen una afinidad alta por el antígeno presentado. Estos centrocitos se convierten en plasmocitos de vida prolongada o en linfocitos B con memoria (**Fig. 6.34**). Estos últimos, en un nuevo contacto con el mismo antígeno, pueden reaccionar con rapidez. Los plasmocitos primero sintetizan IgM y luego IgG o IgA (cambio isotípico). Los últimos pasos de la formación de los linfocitos con memoria y de los plasmocitos ocurren fuera del folículo secundario.

Linfocitos T cooperadores Además, en el centro germinativo (**Fig. 6.32**) aparecen ciertos linfocitos T cooperadores (linfocitos T_H2 CD4-positivos, **Cap. 6.2.1**) y macrófagos. Los linfocitos T cooperadores totalizan alrededor del 10% de los linfocitos del centro germinativo y son indispensables para la diferenciación de los linfocitos B. Los macrófagos participan en la eliminación de los centrocitos apoptósicos (**Fig. 6.34**).

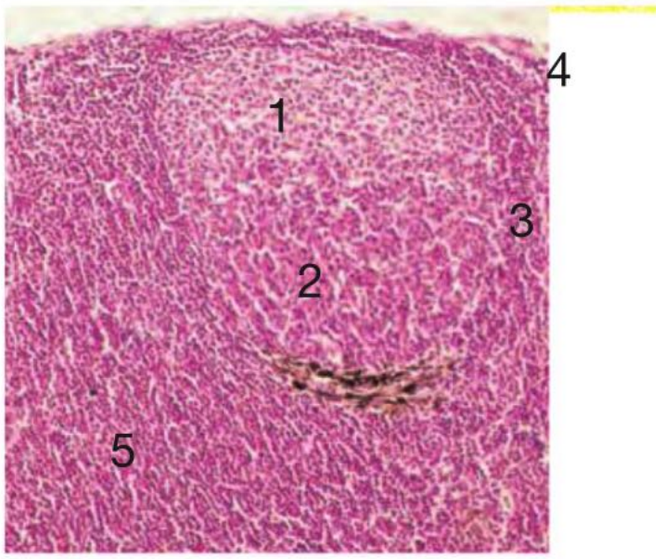

Fig. 6.33 Folículo secundario en la corteza de un ganglio linfático. Centro germinativo con zona clara (**1**) y zona oscura (**2**); **3** corona o manto; **4** seno marginal; **5** región paracortical con linfocitos T. Algunos macrófagos de la corona están cargados de pigmento (tinción parda). Ser humano; H-E; 150 ×. (De [1])

Zona marginal La zona situada justo por fuera del manto folicular se denomina zona marginal. La zona marginal tiene una abundancia particular de linfocitos B con memoria. Los plasmocitos de vida prolongada migran con preferencia hacia la médula ósea y la mucosa intestinal.

Zona paracortical

En la zona paracortical (paracorteza, región T), los linfocitos T están distribuidos de una forma relativamente homogénea (**Fig. 6.26**, **Fig. 6.33**). Aquí los linfocitos T son activados por las células dendríticas interdigitantes y a continuación proliferan. En esta región también se encuentran vénulas de endotelio alto. Los linfocitos T que salen de las vénulas de endotelio alto permanecen en la zona paracortical. Los linfocitos B en su mayor parte atraviesan con rapidez la zona paracortical para llegar a los folículos. También pueden toparse con un antígeno específico y fijarlo. Así se mantienen en la zona de linfocitos T y pueden interaccionar con linfocitos T_H2 específicos para el antígeno. Enseguida surge un pequeño **"foco primario"** que da una primera respuesta inmunitaria y sucumbe después de algunos días. Los linfocitos B de uno de estos focos primarios también pueden alcanzar los folículos primarios y allí multiplicarse, de modo que se forman folículos secundarios, en los que luego ocurre una intensa respuesta inmunitaria persistente.

Médula

En la médula, el tejido ganglionar linfático forma cordones anastomosados (cordones medulares) entre los senos medulares (**Fig. 6.35**). En ellos transcurren vasos sanguíneos pequeños y contienen muchos linfocitos, macrófagos e incluso plasmocitos, así como también, con frecuencia en los ganglios linfáticos mesentéricos, mastocitos. Los macrófagos también pueden aparecen en una gran cantidad en los senos medulares (**Fig. 3.2.15**), lo cual es muy obvio cuando han fagocitado polvo de carbón (antracosis, **Fig. 6.36**).

Correlación clínica Las infecciones de los ganglios linfáticos reciben el nombre de **linfadenitis**. Los ganglios aumentan de tamaño (linfadenomegalia) y con frecuencia también son dolorosos en la compresión. Aquí, entre otras cosas, los senos pueden estar dilatados y ser muy abundantes o también puede hallarse engrosada la zona parafolicular.
Los agrandamientos y las alteraciones de los ganglios linfáticos de origen neoplásico (**linfomas malignos**) suelen derivar de los linfocitos B y sólo en raras ocasiones derivan de los linfocitos T. La sistemática actual muy diferenciada puede clasificar histológicamente estos linfomas y puede abarcar las diversas formas de diferenciación de los linfocitos.

Nota Los ganglios linfáticos están rodeados por una cápsula. Poseen un sistema muy desarrollado de senos linfáticos que se compone de seno marginal, senos radiales (= intermedios) y senos medulares. El parénquima está dividido en una corteza y una médula. En la corteza se encuentran los folículos linfáticos (región de linfocitos B) y la zona paracortical (región de linfocitos T).

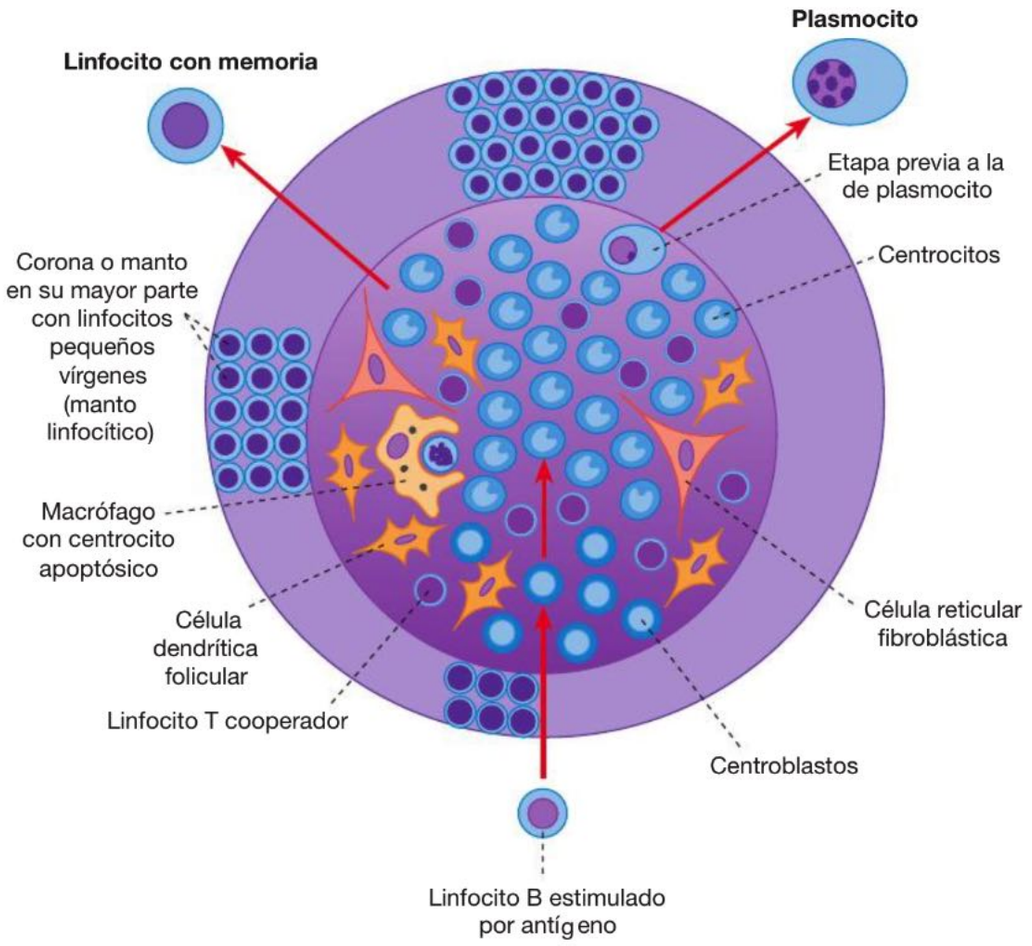

Fig. 6.34 Estructura y funciones, en parte hipotéticas, del folículo linfático. En el centro germinativo, un linfocito B maduro estimulado por antígenos sufre hipermutaciones y procesos de diferenciación, de modo que después de atravesar las etapas de centroblasto y centrocito puede convertirse en una célula con memoria o en un plasmocito. La corona está compuesta por linfocitos B vírgenes. Los centrocitos destruidos son eliminados por los macrófagos.

Tejido linfático asociado con las mucosas

Los tejidos y los órganos linfáticos asociados con las mucosas muchas veces también reciben el nombre de tejidos y órganos linfoepiteliales, dado que en ellos los **epitelios de revestimiento superficiales** desempeñan un papel de importancia funcional. Se encuentran sobre todo en las mucosas de los órganos que están en contacto estrecho con el medioambiente y así combaten los agentes patógenos en forma continua. Estos epitelios que cubren el tejido linfático también se conocen como epitelios asociados con folículos (FAE = *follicle-associated epithelia*). De estos órganos "linfoepiteliales" asociados con un epitelio de revestimiento se distinguen los órganos "linforreticulares" como el bazo o los ganglios linfáticos.

Amígdalas

Las amígdalas son acumulaciones más o menos encapsuladas de tejido linfático en la entrada de la faringe y son una parte del **anillo linfático faríngeo de Waldeyer**. Se distinguen:

- amígdala palatina
- amígdala lingual
- amígdala faríngea y
- tejido linfático de la pared faríngea lateral (cordón lateral) con la amígdala tubárica en la entrada de la trompa auditiva.

Morfología La superficie de las amígdalas adquiere una configuración irregular y hendida por la presencia de invaginaciones profundas (criptas) y abombamientos. En las **criptas**, el epitelio se encuentra invadido por linfocitos y otros leucocitos y suele ser difícil de identificar. La luz de las criptas con frecuencia contiene "tapones" de epitelio desprendido, moco y leucocitos.

El **epitelio de revestimiento superficial**, la mayoría de las veces un epitelio estratificado plano no queratinizado, con frecuencia está muy aflojado por el tejido linfático; entre las células epiteliales hay grandes cantidades de linfocitos, células dendríticas, neutrófilos y macrófagos. El aflojamiento del epitelio por los leucocitos y las células dendríticas invasoras facilitan el contacto entre los microorganismos patógenos y las células de la defensa. Las capas celulares más superficiales casi siempre permanecen compactas y pueden contener células M. En la amigdalitis purulenta florida, los neutrófilos también disgregan las capas superficiales del epitelio.

Debajo del epitelio hay **folículos linfáticos** (región de linfocitos B) y **tejido parafolicular** (región de linfocitos T) con vénulas de endotelio alto. Los folículos secundarios pueden ser muy grandes y suelen formar un casquete semilunar obvio con orientación hacia el epitelio de revestimiento que corresponde a un manto folicular engrosado. Los vasos linfáticos eferentes conducen la linfa desde las amígdalas hacia los ganglios linfáticos profundos. Las amígdalas están limi-

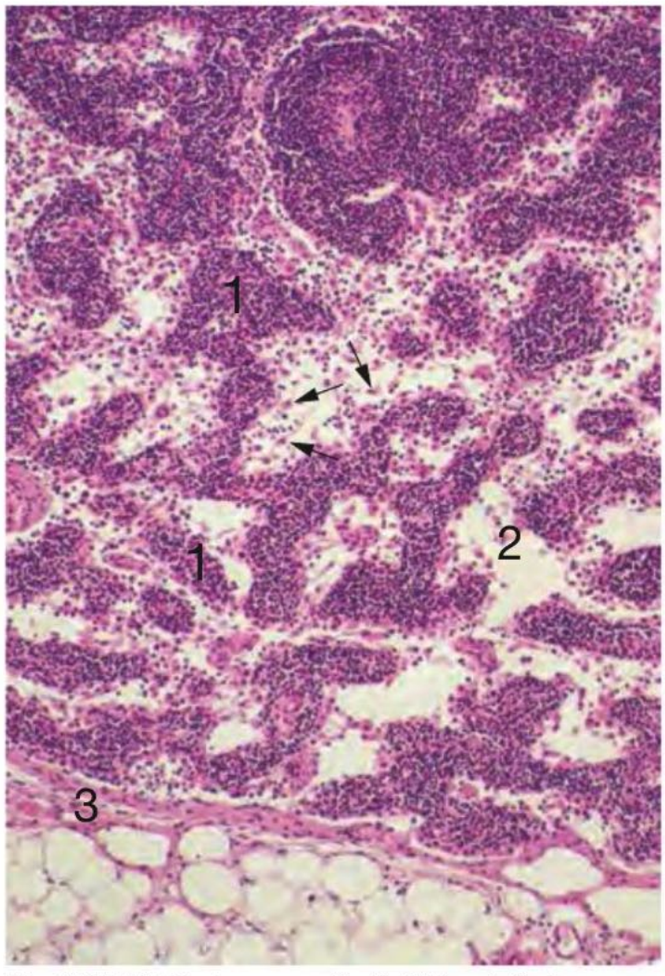

Fig. 6.35 Médula de un ganglio linfático. **1** Cordones medulares; **2** seno medular en el cual hay una red de células reticulares fibroblásticas (→) que secretan fibras reticulares paralelas a sus prolongaciones. **3** Cápsula. Ser humano; H-E; 10 ×.

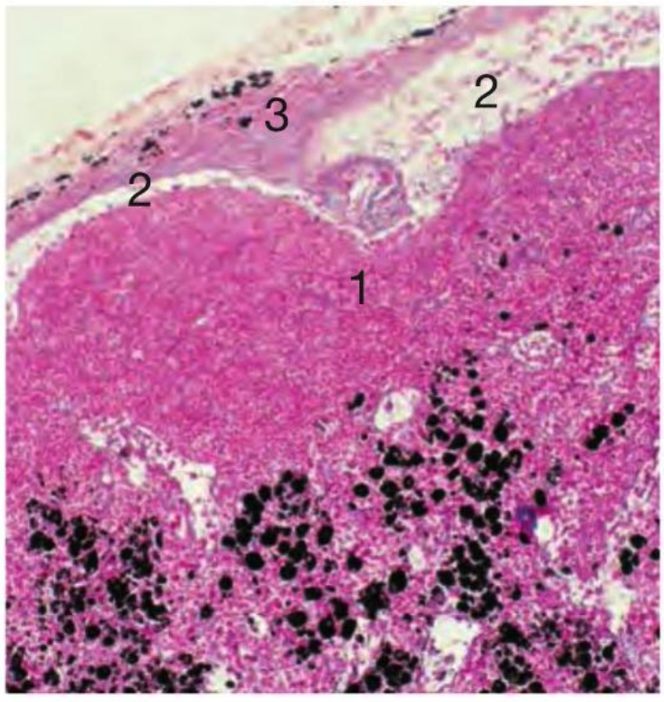

Fig. 6.36 Ganglio linfático repleto de polvo de carbón. Las partículas negras de hollín están depositadas en los macrófagos de la región medular. **1** Corteza; **2** seno marginal; **3** cápsula. Ser humano; Azán; 150 ×.

tadas de su entorno por una cápsula de tejido conjuntivo, desde la cual pueden extirparse quirúrgicamente.

Amígdala palatina Las 2 amígdalas palatinas (**Cuadro 6.2**) aparecen en la región de la segunda bolsa faríngea y se ubican a derecha e izquierda en la entrada de la faringe, en la fosa amigdalina, entre los pilares anteriores y posteriores del velo del paladar (arcos palatogloso y palatofaríngeo). Su superficie está cubierta por un epitelio estratificado plano no queratinizado, el cual también tapiza las criptas, en parte de hasta 1 cm de profundidad (**Fig. 6.37**, **Fig. 6.38**). Al igual que en todas las amígdalas, el epitelio de las criptas se encuentra invadido por linfocitos y en parte apenas puede identificarse (**Fig. 6.38**, **Fig. 6.39**). La cápsula gruesa envía tabiques de tejido conjuntivo hacia el interior de la amígdala y subdivide su tejido en lobulillos. Cerca de la cápsula también hay glándulas salivales mucosas que desembocan en la superficie junto a la amígdala (por fuera de la cápsula).

Amígdala lingual Se encuentra en la mucosa de la raíz de la lengua y también está cubierta por epitelio estratificado plano no queratinizado (**Cuadro 6.2**). Las criptas son relativamente cortas. En la profundidad de las criptas desembocan glándulas mucosas (glándulas linguales posteriores). Las desembocaduras crateriformes de las criptas se encuentran sobre protuberancias lenticulares pequeñas de la mucosa. Cada cripta grande está asociada con un tejido linfático provisto de folículos y zonas parafoliculares (**Fig. 6.40**). Una aglomeración de este tipo con una cripta central recibe el nombre de folículo lingual; se corresponde con las protuberancias lenticulares identificables en la superficie. Entre los folículos linguales individuales suelen formarse bandas anchas de tejido conjuntivo que en la profundidad se mantienen en conexión con la cápsula. Todos los folículos linguales juntos forman la amígdala lingual.

Amígdala faríngea La amígdala faríngea (**Cuadro 6.2**) es impar y está situada en la mucosa del techo de la porción superior de la faringe. Se halla tapizada por un epitelio seudoestratificado cilíndrico ciliado con células caliciformes (epitelio respiratorio) que es atravesado por linfocitos (**Fig. 6.41**). En el epitelio de revestimiento, con regularidad, se encuentran localmente islotes de epitelio estratificado plano no queratinizado. No hay criptas típicas; en su lugar, la superficie epitelial forma pliegues y recesos irregulares. El tejido linfático sólo forma una capa de alrededor de 2 mm de espesor. La cápsula contiene muchas fibras elásticas. Debajo de la cápsula hay glándulas mixtas seromucosas que desembocan en la superficie de esta amígdala.

Correlación clínica Las amígdalas, como "centinelas" del sistema inmunitario, a menudo tienen que enfrentarse con agentes patógenos (bacterias, virus) y por este motivo con frecuencia sufren inflamaciones (amigdalitis, tonsilitis). En estos casos, el epitelio de revestimiento puede sufrir una infiltración masiva de neutrófilos (inflamación bacteriana purulenta) o tanto de neutrófilos como de linfocitos. En la amigdalitis purulenta también se encuentra una gran cantidad de neutrófilos en el moco superficial.
En el tejido linfático de las amígdalas también pueden originarse **linfomas** malignos.

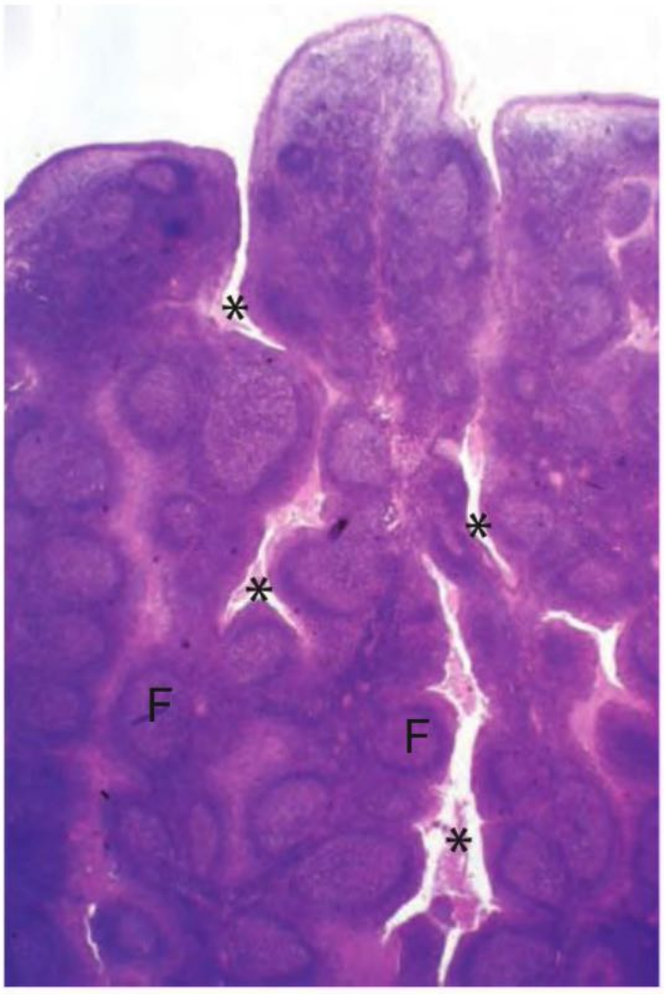

Fig. 6.37 Amígdala palatina, vista general. El epitelio estratificado plano no queratinizado forma invaginaciones profundas y ramificadas (= criptas, *). Las criptas se encuentran rodeadas por tejido linfático con folículos secundarios (**F**) abundantes. Ser humano; H-E; 12 ×.

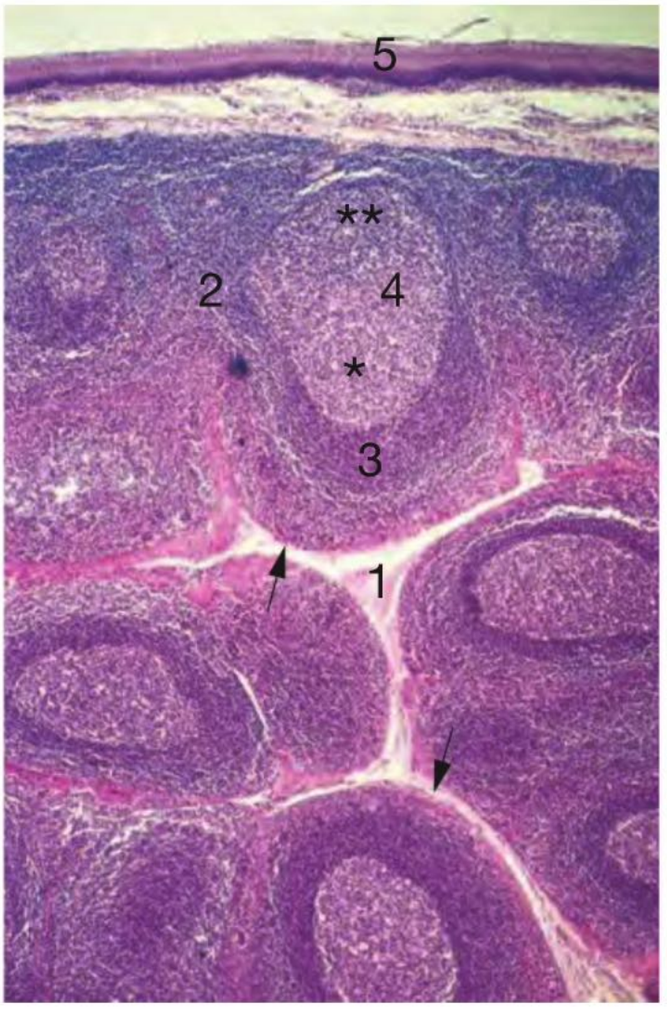

Fig. 6.38 Amígdala palatina. Como asociación celular relacionada, el epitelio estratificado plano no queratinizado de las criptas (**1**) en parte está reducido a 2-3 capas celulares delgadas (→). A causa de la infiltración con linfocitos, el epitelio se ha transformado en una asociación celular epitelial laxa, de aspecto reticular. En el tejido linfático (**2**) que hay bajo este epitelio se identifican cortes de folículos secundarios con corona (**3**) y centro reactivo (**4**). Aquí, este último aparece dividido con nitidez en una zona clara (*) y una zona oscura (**); **5** epitelio de revestimiento. Ser humano; H-E; 60 ×.

Tejido linfático en el tubo intestinal

Las **placas de Peyer** (*folliculi lymphatici aggregati*) son engrosamientos de 2-5 (y hasta 20) cm de la mucosa y en parte también de la submucosa del íleon terminal. Estructuras semejantes aparecen en todo el intestino delgado, en el apéndice y a veces también en el colon.

Placas Los engrosamientos ("placas") se deben a la gran abundancia de folículos linfáticos (región de linfocitos B) y tejido parafolicular o interfolicular (región de linfocitos T) y se forman del lado opuesto al de la inserción del mesenterio, principalmente en la mucosa (**Fig. 6.42**). En las regiones parafoliculares de linfocitos T hay vénulas de endotelio alto y vasos linfáticos eferentes.

Epitelio cupular Sobre los folículos linfáticos, el epitelio intestinal forma prominencias aplanadas en cuyas inmediaciones hay vellosidades y criptas absolutamente típicas (**Fig. 6.42**, **Fig. 10.65**). El epitelio de revestimiento abovedado (**Fig. 6.43**) también se conoce como epitelio cupular y está especializado para cumplir funciones inmunológicas. Se considera un epitelio asociado con folículos (FAE) especial. Contiene células especiales, las células M, que introducen antígenos a través del epitelio. Las células caliciformes son infrecuentes o faltan por completo (**Fig. 6.43**). Los enterocitos de este epitelio son activos en la absorción sólo en un grado reducido y degradan en los lisosomas los antígenos incorporados.

Células M Las células M provienen de células madre de las criptas contiguas. En su superficie hay micropliegues finos y su glucocáliz está muy poco desarrollado. En la región basolateral poseen recesos amplios en los cuales aparecen linfocitos (sobre todo linfocitos B pero también linfocitos T), así como macrófagos y células dendríticas interdigitantes. La porción celular apical en la mayor parte de los casos es relativamente delgada. Las células M transportan antígenos desde la luz a través de su citoplasma mediante un proceso de transcitosis (**Fig. 6.44**). Los antígenos se transportan en vesículas especiales y se vacían en los recesos basolaterales. Aquí los antígenos se presentan en especial a los

Cuadro 6.2 Características de las amígdalas

	Amígdala palatina	Amígdala lingual	Amígdala faríngea, amígdala tubárica
Epitelio de revestimiento	Estratificado plano no queratinizado	Estratificado plano no queratinizado	Seudoestratificado cilíndrico ciliado; en parte, localmente, también estratificado plano no queratinizado
Criptas	Profundas, ramificadas, relativamente apretadas	Relativamente aplanadas, poco ramificadas, bastante separadas unas de otras	No hay criptas típicas sino sólo pliegues y recesos irregulares
Características	Por fuera de la cápsula gruesa se encuentran algunas glándulas mucosas que desembocan principalmente junto a la amígdala; por afuera, en el preparado, en parte son visibles células musculares esqueléticas individuales (músculo faríngeo)	En el fondo de las criptas desembocan las glándulas linguales mucosas; en las inmediaciones se encuentra el músculo lingual; la cápsula no está tan bien delimitada	Bajo la amígdala hay glándulas mixtas que desembocan en la superficie; la amígdala faríngea está adherida al periostio

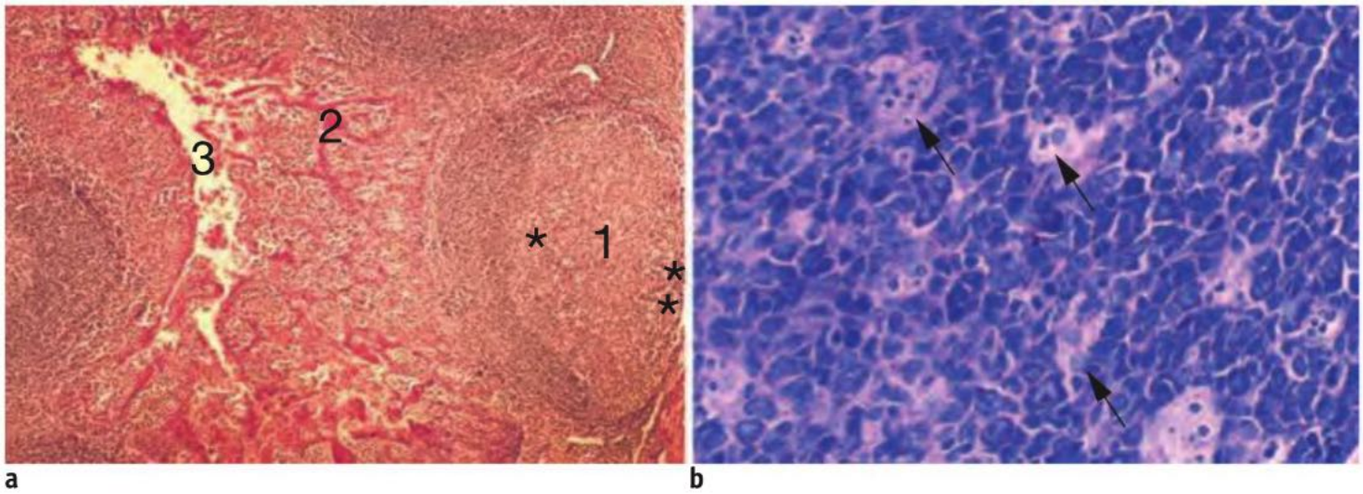

a b

Fig. 6.39 Amígdala palatina. a: folículo linfático (**1**) con un casquete orientado hacia la superficie en la pared de una cripta. En el centro reactivo del folículo son fáciles de identificar las zonas oscura (**) y clara (*). En el epitelio estratificado plano no queratinizado de las criptas se ha introducido una gran cantidad de linfocitos, de modo que del epitelio sólo puede reconocerse un resto reticulado basto (**2**). **3** Luz de la cripta. Ser humano; Azan; 96 ×. **b:** centro reactivo de un folículo en la amigdalitis con macrófagos (→) bien visibles que fagocitan linfocitos apoptósicos. Ser humano; Giemsa; 450 ×.

Fig. 6.40 Amígdala lingual, vista general. **1** Epitelio de revestimiento; **2** criptas; * folículos linfáticos; **3** glándulas mucosas. Ser humano; H-E; 25 ×. (De [1])

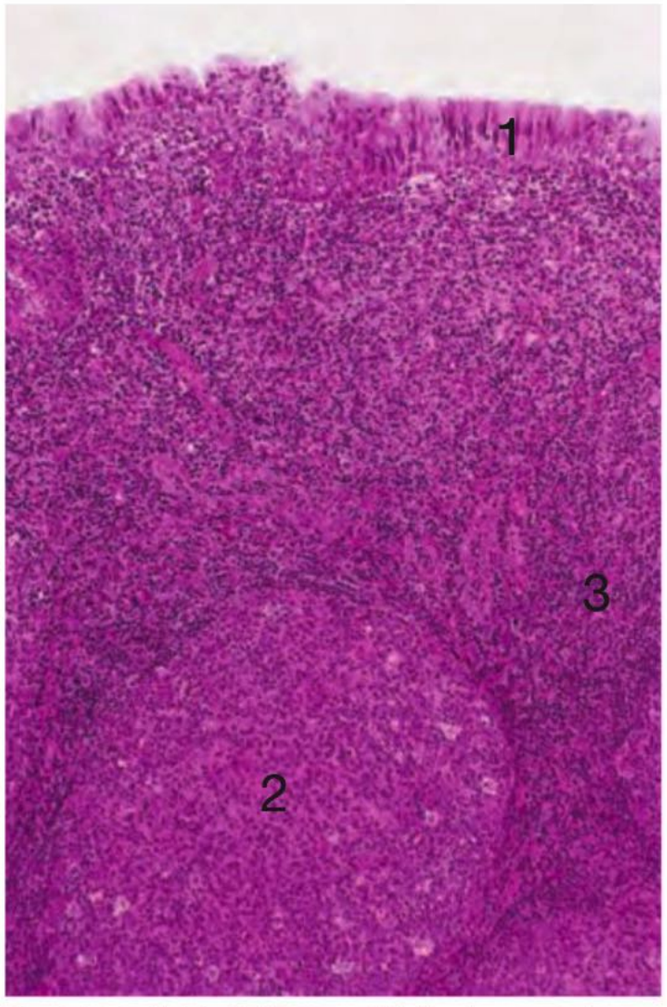

Fig. 6.41 Amígdala faríngea. 1 Epitelio de revestimiento con cinocilios y células caliciformes; **2** folículo linfático secundario (con macrófagos claros); **3** tejido parafolicular. En el epitelio de revestimiento se identifican muchos linfocitos. Ser humano; H-E; 130 ×.

linfocitos B inmunocompetentes. Sin embargo, los antígenos también alcanzan las células presentadoras de antígenos, sobre todo las células dendríticas, pero también las células dendríticas porque ellas emiten prolongaciones que se introducen en la luz intestinal (**Fig. 6.44**).

Cúpula Entre el epitelio cupular y los folículos hay una banda delgada de tejido de la lámina propia con linfocitos B abundantes que se conoce como cúpula y también contiene macrófagos, células dendríticas, plasmocitos y linfocitos T. El epitelio cupular y la cúpula se designan en conjunto con el nombre de región cupular.
Las células dendríticas y los linfocitos activados migran a los folículos (regiones de linfocitos B) y al tejido parafolicular (regiones de linfocitos T). En los folículos surgen los precursores de los plasmocitos, los cuales se diferencian fuera del folículo y colonizan toda la mucosa intestinal, las mucosas de otros órganos y todas las glándulas exocrinas. Aquí sintetizan dímeros de IgA que se fijan a los llamados receptores poliinmunoglobulínicos de las células epiteliales contiguas. El receptor posee un dominio extracelular, el componente secretor, al cual se une el dímero de IgA. El complejo entero pasa por transcitosis a través de los epitelios de todos estos órganos. En la superficie del órgano, el dímero de IgA junto con el componente secretor se separa del receptor. El componente secretor protege la IgA de la degradación.

Ubicación Sobre todo en el intestino delgado y en el **apéndice** (**Fig. 6.45**); aquí el tejido linfático bien desarrollado con frecuencia desplaza las criptas de la mucosa; en estos sitios el epitelio de revestimiento también contiene células M.

Correlación clínica En las inflamaciones intestinales (**enteritis**), las placas de Peyer reaccionan con agrandamiento y activación del tejido linfático. Esto es así en particular en las infecciones graves como el tifus. Las células M son la diana de algunos microorganismos patógenos intestinales y probablemente también del HIV. A partir del tejido linfático asociado con la mucosa gastrointestinal también pueden originarse **linfomas** malignos.

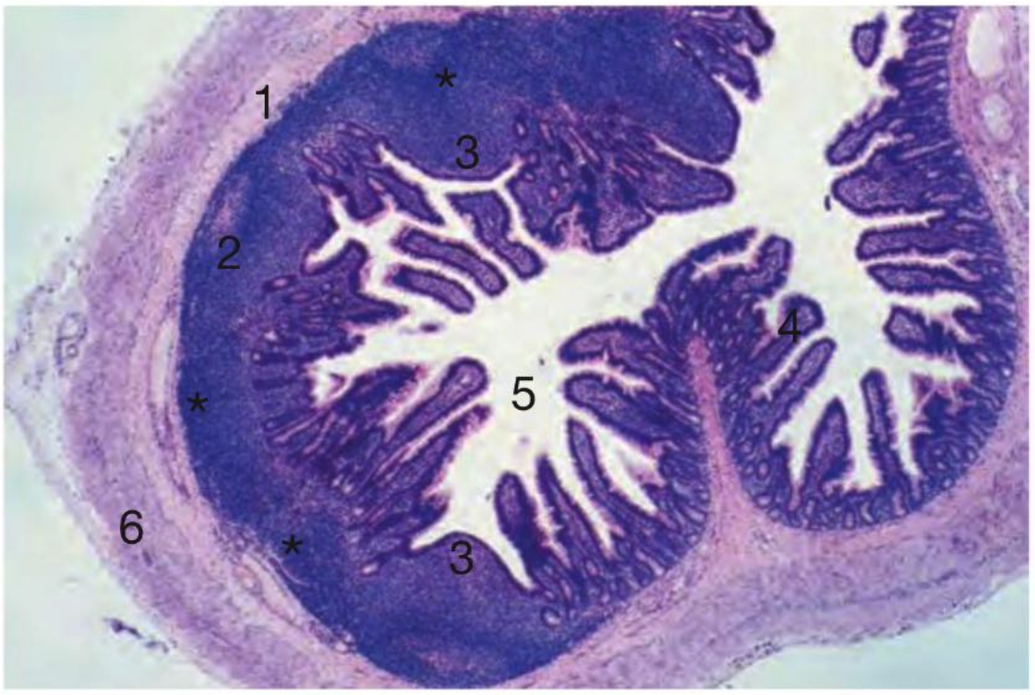

Fig. 6.42 Placas de Peyer en el íleon. Aquí el tejido linfático denso (*) se ha asentado sobre todo en la mucosa del lado opuesto al de la inserción del mesenterio (que no aparece en la microfotografía), pero también puede invadir la submucosa (**1**). **2** Folículo linfático; **3** cúpula; **4** vellosidades intestinales normales; **5** luz del intestino; **6** capa muscular. Sobre los folículos linfáticos el epitelio superficial de revestimiento forma un abovedamiento aplanado que se destaca de las vellosidades delgadas. Mono Rhesus; H-E; 45 ×.

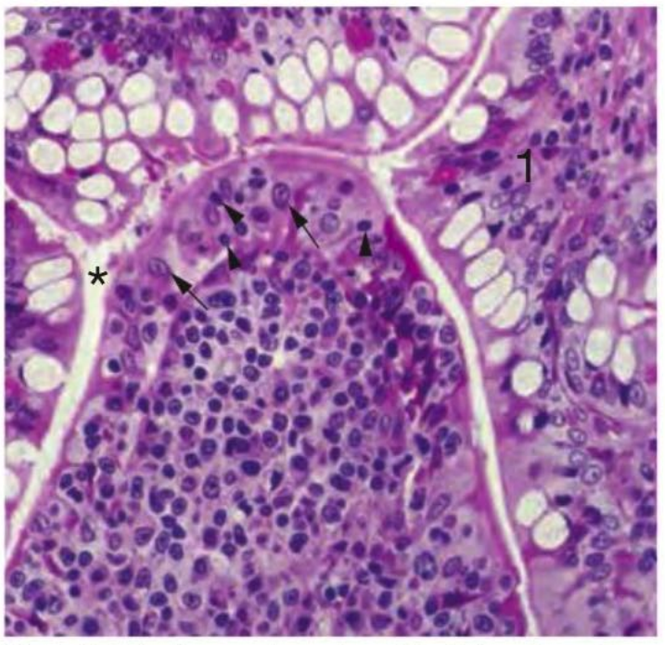

Fig. 6.43 Epitelio cupular en la región de las placas de Peyer con células M (→) y linfocitos intraepiteliales (núcleos pequeños oscuros, ►). Son características las abundantes células libres –sobre todo linfocitos– bajo el epitelio. **1** Vellosidad intestinal normal con células caliciformes; * luz intestinal. Íleon, ser humano; inclusión en plástico; H-E; 450 ×.

Nota Las placas de Peyer se encuentran en el íleon terminal y están compuestas por folículos linfáticos y tejido parafolicular en la mucosa. Son regiones esenciales del sistema inmunitario del tubo digestivo. Algunas estructuras semejantes, aunque más pequeñas, también aparecen en el resto del intestino delgado y en el apéndice vermiforme.
En el epitelio intestinal que cubre los folículos (epitelio cupular) hay células M.

Fig. 6.45 Tejido linfático en el apéndice vermiforme.

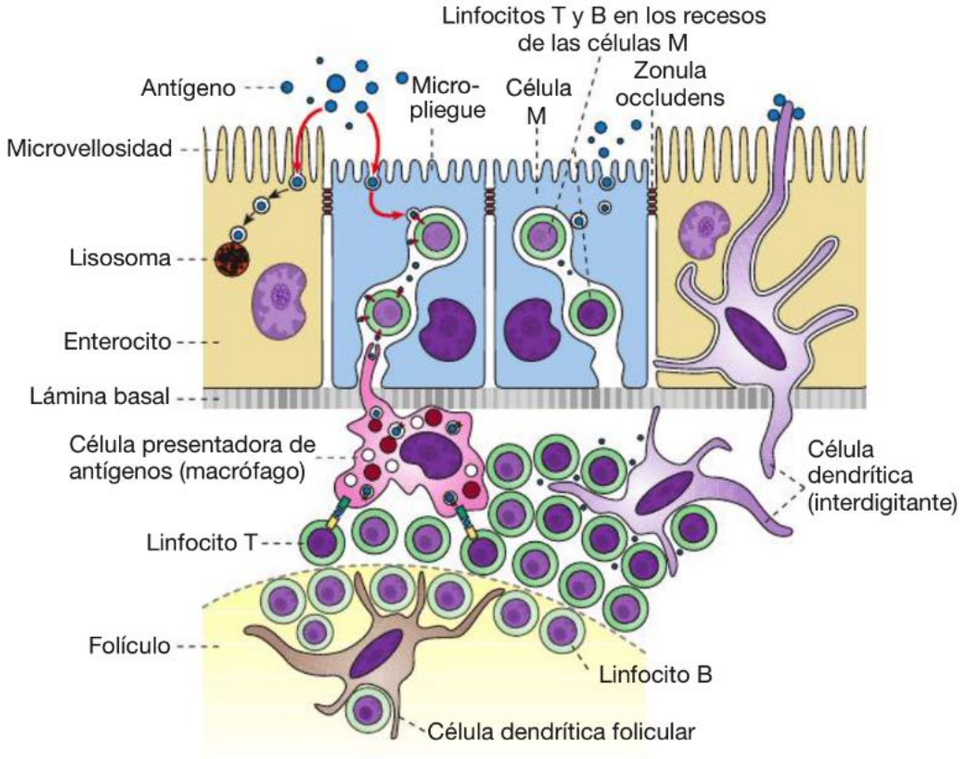

Fig. 6.44 Histofisiología de las placas de Peyer.

CAPÍTULO

7 Sistema locomotor

7.1 Articulaciones **253**
7.1.1 Diartrosis 253
7.1.2 Sinartrosis 256

7.2 Tendones **257**
7.2.1 Estructura 257
7.2.2 Vainas tendinosas y bolsas serosas 258

7.3 Discos intervertebrales **259**

7.4 Aparato ligamentoso de las vértebras **261**

7.5 Cuerda dorsal o notocorda **262**

El sistema locomotor comprende una parte activa compuesta por el músculo esquelético y una parte pasiva formada por tipos diversos de tejido conjuntivo y de sostén. Alteraciones degenerativas relacionadas con la edad y algunas enfermedades afectan en particular las articulaciones, los tendones, las vértebras y los discos intervertebrales.
Los componentes histológicos fundamentales del sistema locomotor, como los tejidos conjuntivo, cartilaginoso, óseo y muscular, se describen en el **Capítulo 3**. En el texto siguiente se comentarán las características esenciales de partes funcionalmente importantes del sistema locomotor pasivo que resultan afectadas por enfermedades con cierta frecuencia y por ende son de interés en la práctica médica diaria.

7.1 Articulaciones

Introducción

Las diartrosis (articulaciones sinoviales) se componen de superficies articulares, cavidad articular y cápsula articular. En el **cartílago articular** hialino que forma las superficies articulares se distinguen 4 estratos debido a la arquitectura de las fibras colágenas y a la organización y la forma de las células cartilaginosas: zona de fibras tangenciales, zona de transición, zona radial y zona de cartílago mineralizado.

La **cápsula articular** está compuesta por la membrana fibrosa externa de tejido conjuntivo denso y la membrana sinovial interna (con fibroblastos que también producen líquido sinovial, macrófagos y una microcirculación bien desarrollada).

Las articulaciones son conexiones entre elementos esqueléticos sobre todo óseos que les permiten el movimiento entre sí. Se distinguen 2 grandes grupos de articulaciones:
- Diartrosis (articulaciones sinoviales, articulaciones "verdaderas"), en las que los elementos esqueléticos están vinculados en forma discontinua
- Sinartrosis, en las que los elementos esqueléticos están vinculados en forma continua.

7.1.1 Diartrosis

Las diartrosis permiten movimientos libres de amplitudes diversas entre dos elementos esqueléticos que están separados por un espacio articular. La articulación está compuesta por superficies articulares cartilaginosas, una cavidad articular y una cápsula articular (**Fig. 7.1** y **Fig. 7.2**).

Cartílago articular

El cartílago articular consiste en tejido cartilaginoso hialino (**Cap. 3.2.11**) pero en raras ocasiones está formado por fibrocartílago (articulación temporomandibular, articulación esternoclavicular). La superficie es lisa. El espesor varía de acuerdo con la tensión a que está sometido; en las articulaciones de los dedos, el espesor es de más o menos 1 mm mientras que en la articulación coxofemoral es de alrededor de 2-3 mm.

Estratos El trayecto arqueado de las fibrillas colágenas (de colágeno tipo II) de 5-200 nm de diámetro es característico y junto con algunos otros criterios constituye el fundamento de la subdivisión del cartílago articular en cuatro estratos (**Fig. 7.3**):
- **Estrato I**, zona superficial o de fibras tangenciales. Las fibrillas colágenas transcurren casi paralelas a la superficie o describen arcos con un punto culminante que está orientado hacia la superficie. Son abundantes y delgadas. Los condrocitos en general son fusiformes y están orientados en forma paralela a la superficie (**Fig. 7.3** y **Fig. 7.4**). Desde aquí se añade tejido cartilaginoso nuevo durante el crecimiento.

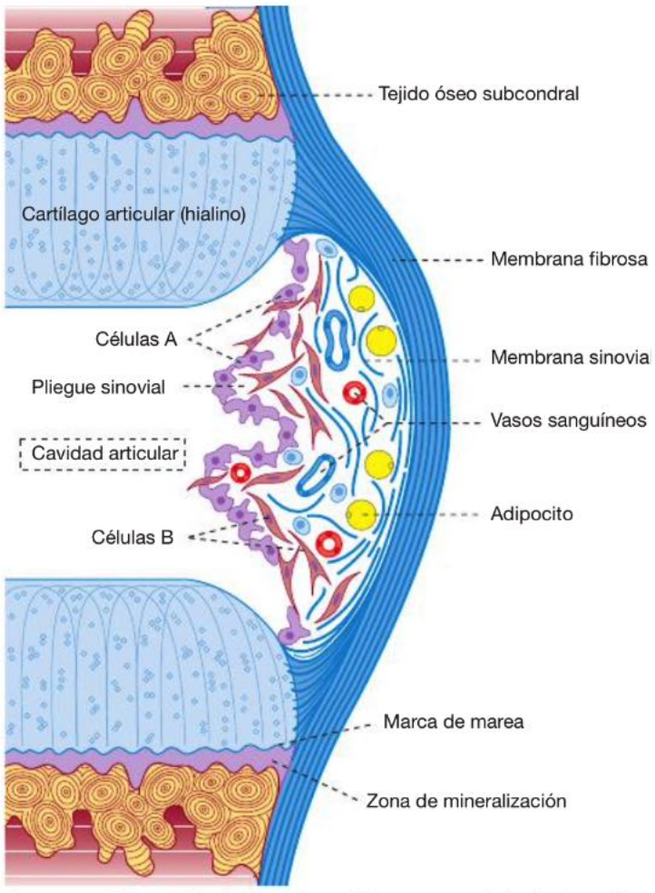

Fig. 7.1 Diartrosis (representación esquemática). Las diartrosis están compuestas por superficies articulares cubiertas de cartílago, una cavidad articular y una cápsula articular. En el cartílago articular se indica el trayecto arqueado de las fibrillas colágenas. La zona de mineralización es el sitio en el cual se depositan sales de calcio en el cartílago articular. La cápsula articular está formada por la membrana fibrosa y la membrana sinovial. Las células A, dispuestas una al lado de la otra en forma laxa en la membrana sinovial, son macrófagos especiales; las células B son fibroblastos activos que, además de colágeno y proteoglucanos, también producen el hialuronano del líquido sinovial. En la cavidad articular hay líquido sinovial (líquido articular). (De [1])

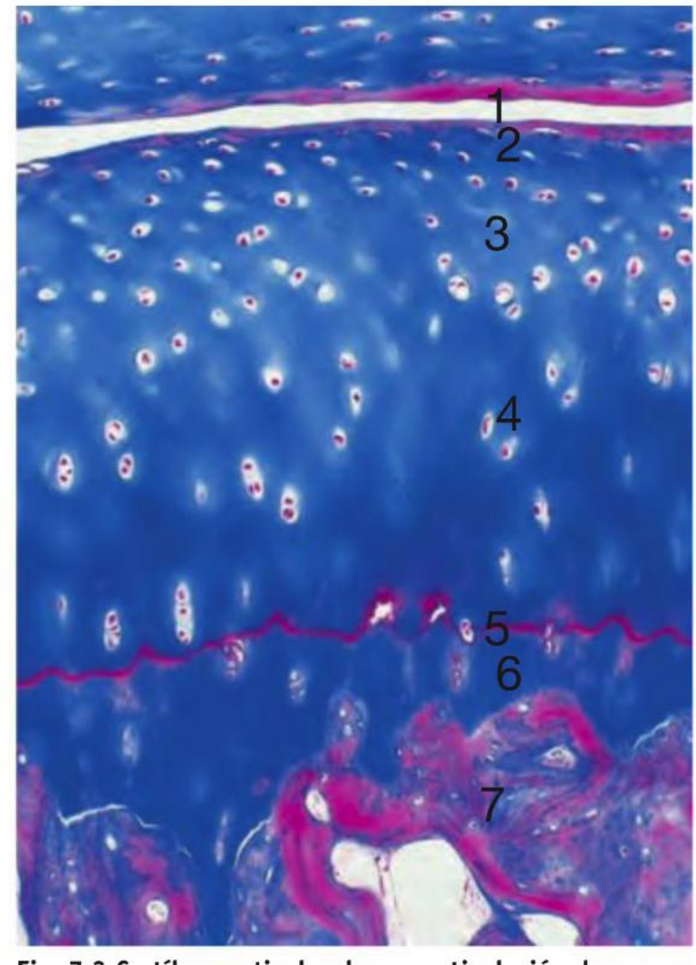

Fig. 7.3 Cartílago articular de una articulación de un dedo, más aumento. El cartílago articular se subdivide en 4 estratos que a partir de la cavidad articular (**1**) son: la zona de fibras tangenciales (**2**); la zona de transición (**3**); la zona radial (**4**) y la zona de cartílago mineralizado (**6**). Entre la zona radial y la zona de cartílago mineralizado se encuentra la marca de marea (**5**); **7** hueso laminillar subcondral. Ser humano; tricrómica de Masson; 250 ×.

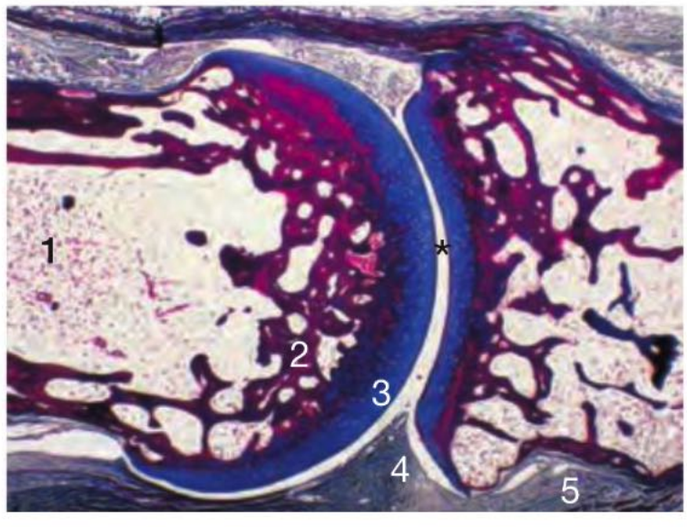

Fig. 7.2 Articulación del dedo meñique. Diartrosis típica con cartílago articular (**3**), cavidad articular (*) y cápsula articular (**5**). **1** Cavidad medular en la diáfisis; **2** tejido óseo subcondral; **4** vellosidad sinovial. Ser humano; tricrómica de Masson; 5 ×.

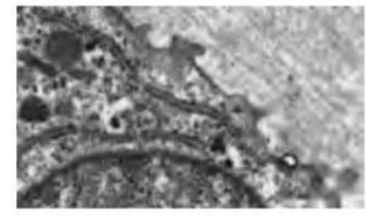

Fig. 7.4 Condrocito.

- **Estrato II**, zona de transición. Los condrocitos con frecuencia aparecen aislados o se encuentran en parejas. Aquí las fibrillas colágenas se entrecruzan.
- **Estrato III**, zona radial. Las fibrillas colágenas discurren en sentido casi perpendicular a la superficie, están distribuidas en forma más laxa y son más gruesas que en la superficie. Los condrocitos de este estrato grueso forman grupos isógenos principalmente alargados que se encuentran orientados en forma paralela a las fibrillas colágenas radiales. Aquí los condrocitos tienen un RER abundante y un aparato de Golgi grande y activo. Además, contienen mucho glucógeno.

- **Estrato IV**, zona de cartílago mineralizado que se ubica sobre el hueso subcondral. Posee relativamente pocos condrocitos y parte de los que contiene están muertos. Este estrato cumple una función en la transmisión de presiones y al parecer impide que el cartílago se separe del hueso. Si bien en el límite osteocartilaginoso estos dos tejidos forman entrelazamientos prominentes, las fibras colágenas no pasan de un tejido al otro. En los niños en este sitio se produce osificación endocondral. Aun después de terminado el crecimiento en el estrato IV puede haber remodelado y neoformación ósea.

Línea limítrofe Entre los estratos III y IV se encuentra la línea limítrofe ("marca de marea"; Fig. 7.1 y Fig. 7.3), que mide 2-5 µm de espesor y tiene una abundancia particular de calcio. En las personas mayores esta línea suele ser doble mientras que en los niños falta; su función no se conoce.

Meniscos Los meniscos y las estructuras semejantes están compuestos por cartílago fibroso (**Cap. 3.2.11**), en parte con una contribución considerable de tejido conjuntivo denso. Con el envejecimiento predomina el tejido conjuntivo denso compuesto por fibras colágenas tipo I muy juntas que, en concordancia con la carga funcional, forman laminillas y estructuras anulares y radiales, así como redes de fibras entrecruzadas (Fig. 7.5). El núcleo de los fibroblastos puede estar muy aplanado y se tiñe pálidamente. En la articulación de la rodilla los vasos sanguíneos y los nervios se introducen hasta el tercio medio del menisco.

Correlación clínica Con el envejecimiento suele perderse la porción amorfa de la matriz, sobre todo los proteoglucanos, y en consecuencia se pierde el agua y la elasticidad y se desenmascaran las fibrillas colágenas con desflecamiento y formación de hendiduras en la superficie (fibrilación). Del mismo modo, el cartílago también puede lesionarse por la acción de una fuerza intensa única o de fuerzas leves repetidas. Éste es el inicio de una **artrosis** (de causa degenerativa o traumática). Cuando las fisuras se profundizan el cartílago reacciona tanto con proliferación (para formar las "Brutkapseln" [cápsulas o membranas prolígeras] de los alemanes) como con degeneración. Luego se desprenden fragmentos del cartílago articular y quedan libres en la cavidad articular. Estos fragmentos desprendidos actúan como cuerpos extraños irritantes que conducen a la inflamación de la cápsula articular. Al final el cartílago articular desaparece, el hueso subcondral engrosado queda al descubierto y los vasos sanguíneos proliferan desde la profundidad hacia la región denudada.
La capacidad de regeneración del cartílago articular se evalúa de diversas formas y aquí desempeñan un papel la edad y la carga a la que está sometido el tejido. Después de las operaciones reconstructivas siempre se comprueba que en las superficies articulares se produce tejido cartilaginoso nuevo, aunque por lo visto sólo en forma de cartílago fibroso.

Cápsula articular

Estructura La cápsula articular está compuesta por la membrana fibrosa (estrato fibroso), situada del lado externo, y la membrana sinovial (estrato sinovial), de ubicación interna:

- La **membrana fibrosa** está compuesta por tejido conjuntivo denso, se halla en continuidad con el tejido conjuntivo denso del periostio y contribuye a la estabilidad de la articulación.
- La **membrana sinovial** forma pliegues y vellosidades (Fig. 7.6) de configuraciones múltiples que sobresalen en la cavidad articular y está compuesta por la íntima sinovial (capa de revestimiento sinovial) interna y la capa subintimal (subsinovial) externa.
  - La íntima sinovial posee 1-4 capas de células sinoviales de revestimiento (sinoviocitos) (véase más adelante).
  - El tejido subintimal es un tejido conjuntivo laxo que contiene vasos sanguíneos y linfáticos abundantes y muchos adipocitos, y también fibras nerviosas vegetativas y algunos corpúsculos sensoriales. Los capilares son fenestrados. Además de las fibrillas colágenas aquí también hay fibras elásticas que impiden que los plie-

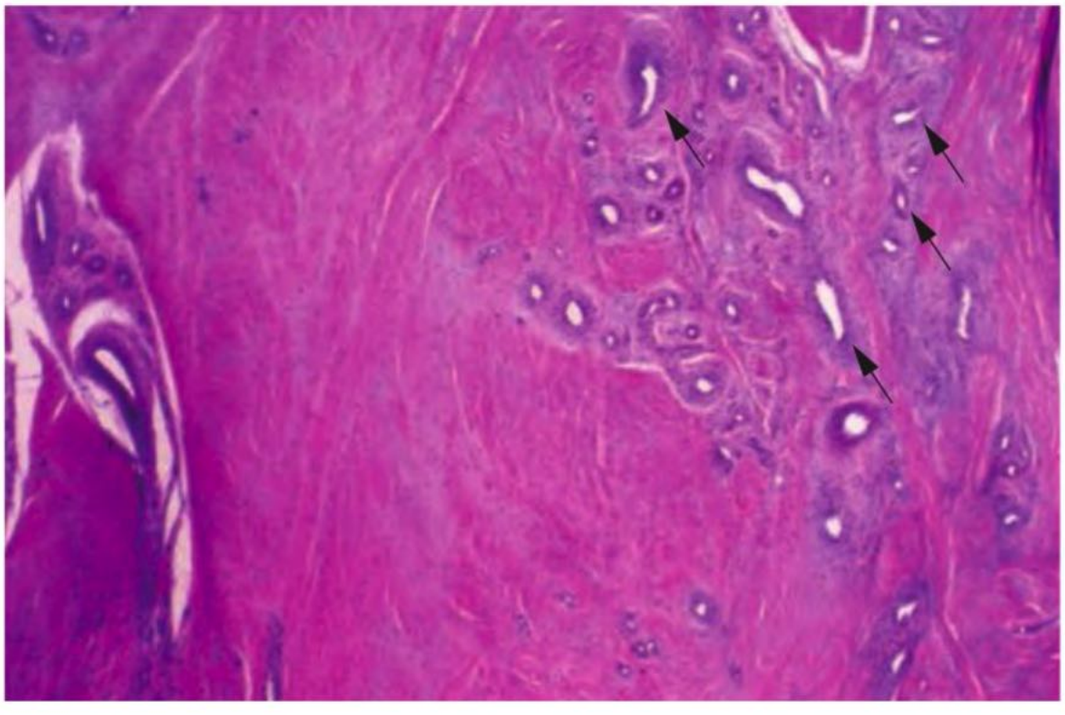

Fig. 7.5 Menisco. Corte tangencial a través de la región de la base del menisco lateral. → Vasos sanguíneos. Los meniscos de la articulación de la rodilla poseen en la base tejido conjuntivo denso y en el centro tienen adicionalmente cartílago fibroso. Ser humano; H-E, 120 ×.

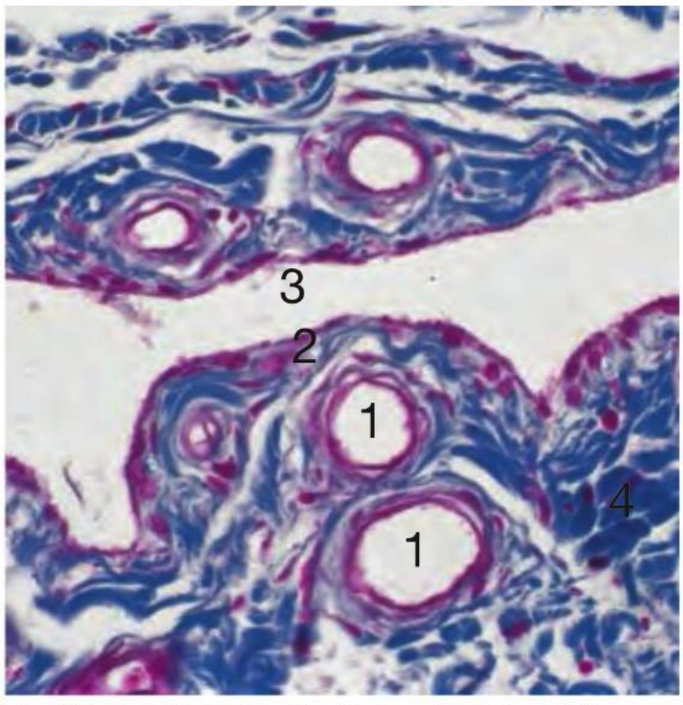

Fig. 7.6 Superficie de vellosidades sinoviales. 1 Vasos sanguíneos; **2** capa celular limítrofe con la cavidad articular; **3** cavidad articular; **4** fibras colágenas. Articulación de un dedo. Ser humano; Tricrómica de Masson; 450 ×.

gues sinoviales queden aprisionados entre las superficies articulares. En los sitios donde la cápsula articular se encuentra bajo presión el tejido subintimal es muy delgado y no contiene adipocitos.

Nota Orden de los estratos de la cápsula articular, desde la cavidad articular hacia afuera:

- Íntima sinovial (con células sinoviales de revestimiento = sinoviocitos) como estrato interno, de espesor variable, de la **membrana sinovial**
- Capa subintimal como estrato externo de la **membrana sinovial**
- **Membrana fibrosa**

Sinoviocitos Los sinoviocitos o células sinoviales de revestimiento no son células epiteliales y por ende no constituyen un epitelio. Tampoco producen una lámina basal. Entre los sinoviocitos se distinguen 2 tipos celulares (**Fig. 7.7**):

- **células de tipo macrofágico** (células A), con vacuolas y lisosomas típicos, que pueden fagocitar y predominan en los adultos y
- **células de tipo fibroblástico** (células B), que poseen un RE rugoso abundante y pueden contener gránulos de secreción. Estas células producen tanto la matriz conjuntiva típica con fibrillas colágenas como varios componentes del líquido sinovial, sobre todo hialuronano. Por lo demás, el líquido sinovial es un dializado del plasma.

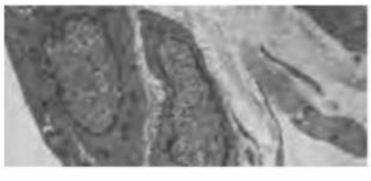

Fig. 7.7 Membrana sinovial.

Correlación clínica En la **artritis reumatoide** crónica, que en la mayor parte de los casos afecta varias articulaciones (poliartritis crónica), la membrana sinovial se encuentra tumefacta y está infiltrada al principio por neutrófilos pero más adelante por linfocitos T, plasmocitos, macrófagos y mastocitos. Los sinoviocitos, sobre todo las células A, tienen un gran tamaño y su cantidad está aumentada. Las vellosidades son edematosas y poseen muchos vasos. El tejido alterado por la inflamación invade el cartílago articular (pannus), que se lesiona. El cartílago articular, el hueso, los tendones y los músculos del entorno también resultan afectados por el proceso inflamatorio de causa aún desconocida, lo que conduce a la aparición de dolor intenso, deformaciones y pérdida de la función. En el cartílago articular hay una alteración del colágeno y una disminución del contenido de proteoglucanos que afectan las propiedades físicas de ese tejido. En el líquido articular, además de neutrófilos, más tarde se encuentran también linfocitos T y también inmunoglobulinas, entre ellas los factores reumatoideos: anticuerpos dirigidos contra la porción Fc de las IgG (propias). Los factores reumatoideos no son muy específicos de la artritis reumatoide y aparecen también en alrededor del 10-20% de las personas mayores de 65 años que no padecen esta enfermedad.

Cavidad articular

La cavidad articular contiene el **líquido sinovial** (sinovia) transparente y filante, que es tanto un dializado del plasma sanguíneo como un producto de secreción de los sinoviocitos, principalmente de las células B, de tipo fibroblástico. Este líquido contiene sobre todo proteínas, hialuronano, glucosa y agua; posee funciones lubricantes y amortiguadoras (antichoque) y nutre el cartílago articular:

- Función lubricante: una glucoproteína mucoide producida por los sinoviocitos fibroblásticos, la lubricina, aumenta la capacidad de deslizamiento de la superficie del cartílago articular.
- Función nutritiva: el movimiento de la articulación distribuye el líquido articular y con los fenómenos de compresión y empuje del cartílago articular favorece su abastecimiento con sustancias nutritivas.

En el líquido sinovial aparecen células aisladas, sobre todo linfocitos.

Ubicación La mayor parte de las articulaciones del sistema locomotor son diartrosis, como por ejemplo las articulaciones de los dedos, las articulaciones del tobillo, la articulación de la rodilla y la articulación de la cadera.

7.1.2 Sinartrosis

Los elementos esqueléticos están unidos por un tejido de relleno continuo (tejido conjuntivo o tejido cartilaginoso), de modo que en su ámbito sólo son posibles movimientos escasos. Si el tejido de relleno es tejido conjuntivo denso se habla de sindesmosis y si consiste en cartílago fibroso se habla de sincondrosis:

- Las **sindesmosis** son, por ejemplo, las suturas del cráneo. En su mayor parte involucionan con el avance de los años y son remplazadas por tejido óseo inmaduro (entretejido). Así se forman las sinostosis.
- Un ejemplo típico de **sincondrosis** es la sínfisis del

pubis. Allí los huesos pubianos están tapizados por cartílago hialino. En el interior de la articulación se encuentran gruesas bandas arqueadas de fibras colágenas que se irradian dentro del tejido óseo y entre las cuales hay nidos de condronas. En la senectud en la sínfisis del pubis con frecuencia aparecen hendiduras y espacios llenos de líquido. Durante el embarazo hay un aflojamiento de la articulación mediado por hormonas.

7.2 Tendones

Introducción

Los tendones están compuestos sobre todo por colágeno tipo I resistente a la tracción y unen los músculos esqueléticos a los huesos. El colágeno es producido por los fibrocitos especiales de los tendones, los tenocitos (células aladas). La conexión de estructura compleja que se establece con el músculo se denomina unión miotendinosa. En la inserción ósea hay cartílago fibroso.

7.2.1 Estructura

Los tendones son estructuras resistentes a la tracción que unen los músculos con el esqueleto. Tienen una forma y una longitud muy diversas y están compuestos por tejido conjuntivo denso con fibras colágenas paralelas (**Fig. 7.8,** véase también el **Cap. 3.2.6**). El colágeno que predomina es el de tipo I; en cambio, el contenido de proteoglucanos y fibras elásticas es insignificante.

Peritendón Un tendón está compuesto por muchos haces de fibras colágenas que a su vez están rodeados por un tejido conjuntivo laxo, el peritendón interno. Este último contiene fibras nerviosas y vasos sanguíneos pequeños. Por fuera el tendón está totalmente rodeado por el peritendón externo, el cual se continúa directamente con el perimisio. Los tendones son irrigados en forma diferente por vasos sanguíneos sinuosos.

Fibras colágenas Las fibrillas de las fibras colágenas tienen un diámetro de entre unos 60 nm y unos 170 nm. Las fibras colágenas en general están orientadas en la dirección de la tracción (**Fig. 7.8** y **Fig. 7.9**); los haces de fibras individuales transcurren en giros helicoidales con ángulos de elevación diferentes, lo que es obvio en el examen de los preparados histológicos cortados en sentido transversal. A causa de esto y del escaso contenido de elastina un tendón posee poca elasticidad de carácter limitado y permite una transmisión de fuerzas atenuada, "suave", entre el tendón y el músculo. Además, la decorina, un proteoglucano que conecta las fibrillas contiguas, tiene propiedades elásticas y los tenocitos contienen filamentos de actina y de miosina cuya interacción promovería una transmisión de fuerzas "atenuada".

Células tendinosas Las células tendinosas (tenocitos, tendinocitos, **Fig. 7.8** y **Fig. 7.10**) son fibroblastos aplanados con prolongaciones delgadas con forma de alas (células aladas); al igual que los otros fibroblastos, estas células contienen actina y miosina. Los tendones deslizantes (tendones cuya dirección de tracción se desvía notablemente de la del músculo) poseen condrocitos en el sitio donde pasan por un contrafuerte (hipomoclio o fulcro). En los tendones tractores la dirección de tracción coincide con la del músculo.

Unión miotendinosa La unión miotendinosa entre los tendones y el músculo esquelético tiene una morfología compleja (**Fig. 7.11**) que sólo es clara en la microscopia electrónica (**Fig. 7.12**). Las células musculares poseen en su extremo una superficie accidentada con muchas invaginaciones digitiformes o con forma de hendiduras en las

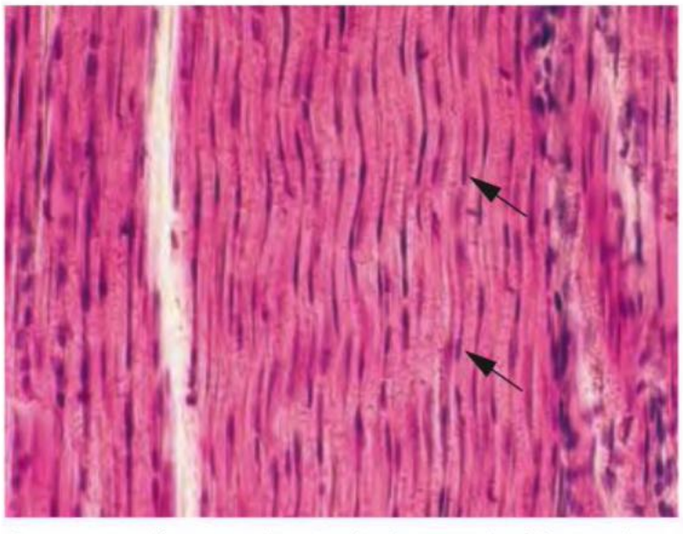

Fig. 7.8 Tendón, corte longitudinal. Entre las fibras colágenas del tendón que tienen un trayecto levemente ondulado pueden verse los núcleos aplanados (→) de las células tendinosas (fibrocitos del tendón = tenocitos). Ser humano; H-E; 250 ×.

Fig. 7.9 Haz de fibrillas colágenas en un tendón.

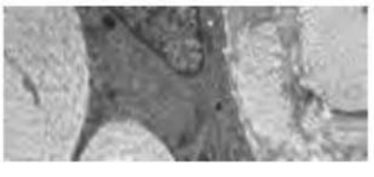

Fig. 7.10 Tendón.

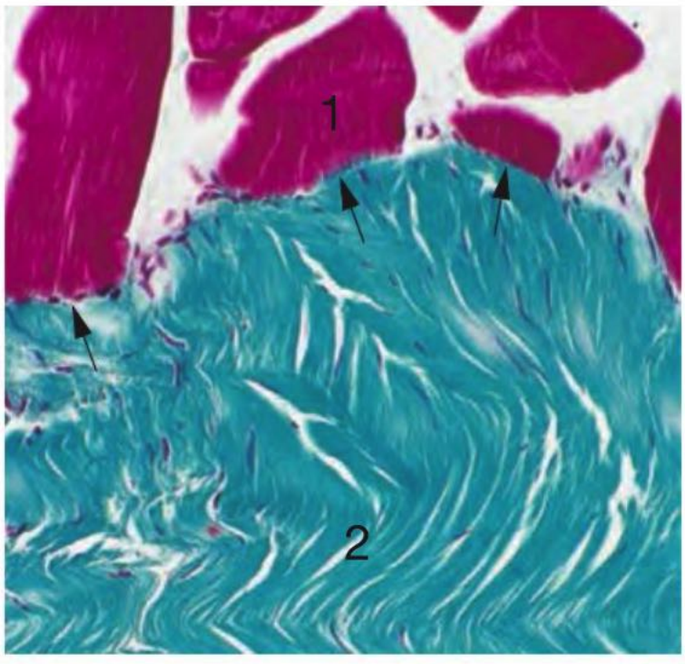

Fig. 7.11 Unión miotendinosa. La estructura detallada de la unión (→) entre la célula muscular (**1**) y el tendón (**2**) no resulta obvia. Tendón del antebrazo. Babuino; técnica de Goldner; 450 ×.

Fig. 7.12 Unión miotendinosa.

cuales también se introduce la lámina basal. Por dentro de la membrana plasmática de la célula muscular, en un engrosamiento con proteínas abundantes (placa de adhesión) –prácticamente media línea Z–, se insertan los filamentos de actina del primer sarcómero de las miofibrillas. En las invaginaciones se introducen las fibrillas colágenas del tendón y allí se entrelazan con las fibrillas finas de colágeno tipo III, las cuales rodean la fibra muscular completa (Fig. 7.12), así como con microfibrillas de colágeno tipo VI, ambas vinculadas con la lámina basal. En el plano molecular la membrana plasmática de la célula muscular posee por fuera muchas **integrinas**, es decir receptores para laminina, fibronectina y colágeno. Con esto, en el lado externo de la membrana se forma una conexión con el colágeno del tendón. En la región intracelular las integrinas están unidas a los filamentos de actina a través de proteínas diversas en la placa de adhesión (actinina α, vinculina, talina).

Inserción tendinosa La inserción tendinosa en el esqueleto también tiene particularidades. En la región de la inserción el tendón está incluido en cartílago fibroso, el cual en las inmediaciones del hueso se mineraliza. Las fibras colágenas se irradian hacia el interior del hueso (fibras de Sharpey). Por consiguiente, en el hueso macerado, a la altura de la inserción de un tendón se encuentra una superficie rugosa con fositas. El crecimiento del tendón ocurre desde su inserción.

7.2.2 Vainas tendinosas y bolsas serosas

Vainas tendinosas

Las vainas tendinosas aparecen en los sitios en los que cambia el trayecto de los tendones o en los que los tendones están apoyados directamente sobre un hueso. Estas vainas son características de los tendones largos de las manos, los dedos de las manos, los pies y los dedos de los pies.

Estructura Las vainas tendinosas son tubos de pared doble cuya pared interna se confunde con el peritendón externo del tendón y sigue su movimiento. La pared externa de la vaina tendinosa está unida al tejido conjuntivo del entorno. En el extremo del tubo la pared interna se continúa con la pared externa ("troneras" de las vainas tendinosas). En las troneras de las vainas tendinosas se forma una capa corrediza que en la contracción del músculo permite un desplazamiento o un traslado del tendón (en algunos casos, de algunos centímetros) por formación de una invaginación de la pared de la vaina tendinosa. El espacio entre las paredes interna y externa está lleno de líquido sinovial, el cual se parece al líquido articular y reduce la fricción del tendón durante el movimiento.

Estratos de la pared Ambas paredes de las vainas tendinosas están compuestas por un estrato fibroso externo de tejido conjuntivo denso y un estrato sinovial interno. Este último suele ser comparativamente más celular y contiene vasos sanguíneos. Forma pliegues y vellosidades que sobresalen en el espacio lleno de líquido sinovial. Entre las paredes interna y externa puede formarse un mesotendón, una conexión delgada de tejido conjuntivo de curso longitudinal, en particular allí donde un tendón está apoyado sobre un hueso. En los dedos de las manos y de los pies el mesotendón se reduce a puentes estrechos.

Correlación clínica Después de seccionarse los tendones curan en forma relativamente rápida mediante el desarrollo de una cicatriz de tejido conjuntivo. Las fibrillas colágenas nuevas al principio están distribuidas en forma irregular pero pronto se ordenan en una dirección longitudinal. La regeneración de los tendones parte del peritendón. Sin embargo, en la cicatriz no vuelve a recuperarse la estructura tendinosa típica.

Bolsas serosas

Las bolsas serosas son sacos llenos de líquido sinovial cuya pared también está compuesta por un estrato sinovial y un estrato fibroso. Las bolsas serosas se encuentran sobre todo en las cercanías de las articulaciones o entre los tendones y los huesos. En las cercanías de las articulaciones pueden estar en comunicación con la cavidad articular.

7.3 Discos intervertebrales

Introducción

Los discos intervertebrales están compuestos por el núcleo pulposo, el anillo fibroso y los platillos cartilaginosos de los cuerpos vertebrales. El **núcleo pulposo**, de características gelatinosas, tiene una abundancia de proteoglucanos fijadores de agua que en la senectud son remplazados en gran parte por colágeno. El **anillo fibroso** se compone de una zona interna de cartílago fibroso y una zona externa de laminillas colágenas compactas. Los **platillos** de los cuerpos vertebrales están formados por tejido cartilaginoso hialino cuya estructura histológica se parece a la del cartílago articular.

Los discos intervertebrales son sincondrosis y una parte de un segmento de movimiento de la columna vertebral.
Un segmento de movimiento consiste en:
- dos vértebras contiguas con el disco intervertebral de unión,
- las articulaciones de los arcos vertebrales (diartrosis),
- el aparato ligamentoso correspondiente,
- los músculos correspondientes y
- el contenido del conducto vertebral y de los agujeros intervertebrales.

Desde los puntos de vista estructural y funcional la región que se encuentra entre dos cuerpos vertebrales –es decir, la región del disco intervertebral– muestra semejanzas absolutas con una articulación. El espacio interno muy hidratado de esta región, el núcleo pulposo, es blando y deformable; sin embargo, contiene estructuras hísticas.
Los discos intervertebrales (**Fig. 7.13**) se originan en conjunto con los esbozos vertebrales. Están compuestos por:
- el anillo fibroso,
- el núcleo pulposo y
- los platillos (o placas) de cartílago hialino en la superficie del cuerpo vertebral.

Anillo fibroso El anillo fibroso (**Fig. 7.14**) está situado en la periferia del disco intervertebral y capta las fuerzas de empuje. Está compuesto por una zona externa y una zona interna:
- **Zona externa:** la zona externa está formada por láminas muy juntas de tejido conjuntivo denso que consisten principalmente en colágeno tipo I y algunas fibras elásticas. Dentro de una lámina las fibras colágenas están conectadas por fibras de unión y transcurren paralelas entre sí. Pero la dirección de las fibras cambia de una lámina a otra. Se cortan en ángulo agudo (**Fig. 7.14**) y están ancladas en el reborde del cuerpo vertebral.
- **Zona interna:** está formada por tejido cartilaginoso fibroso con colágenos tipo I y tipo II que se continúa sin límites nítidos con el tejido del núcleo pulposo. Al principio las láminas aún son reconocibles pero tienen una estructura más amplia y más laxa y están delimitadas en forma menos nítida que en la zona externa. Se hallan ancladas en el cartílago hialino de los platillos cartilaginosos de la superficie vertebral. En dirección al centro las láminas de fibras colágenas desaparecen y son remplazadas por fibras de distribución más laxa. En forma simultánea con la involución de las láminas la matriz de proteoglucanos abundantes aumenta y cada vez aparecen más condrocitos (**Fig. 7.15**).

En los niños pequeños los vasos sanguíneos de las zonas externa e interna del anillo fibroso todavía están bien desarrollados, pero a partir del segundo año de vida comienzan a involucionar.

Núcleo pulposo El núcleo pulposo (**Fig. 7.16**) de consistencia gelatinosa contiene colágeno tipo II de distribución laxa y una gran abundancia de glucosaminoglucanos (en los jóvenes, condroitín-6-sulfato y queratán sulfato; en la senectud, dermatán sulfato). En las personas mayores el

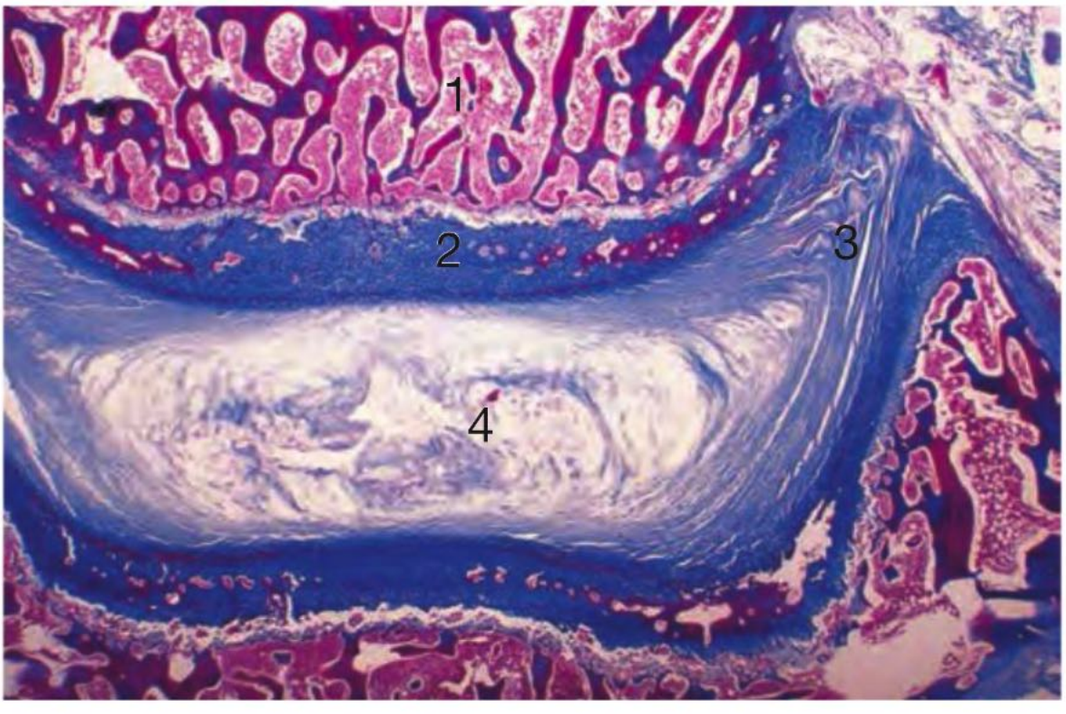

Fig. 7.13 Columna vertebral cervical con disco intervertebral, vista general. **1** Cuerpo vertebral; **2** platillo cartilaginoso (en parte, con regiones de calcificación u osificación); **3** anillo fibroso; **4** núcleo pulposo. Babuino; tricrómica de Masson; 5 ×.

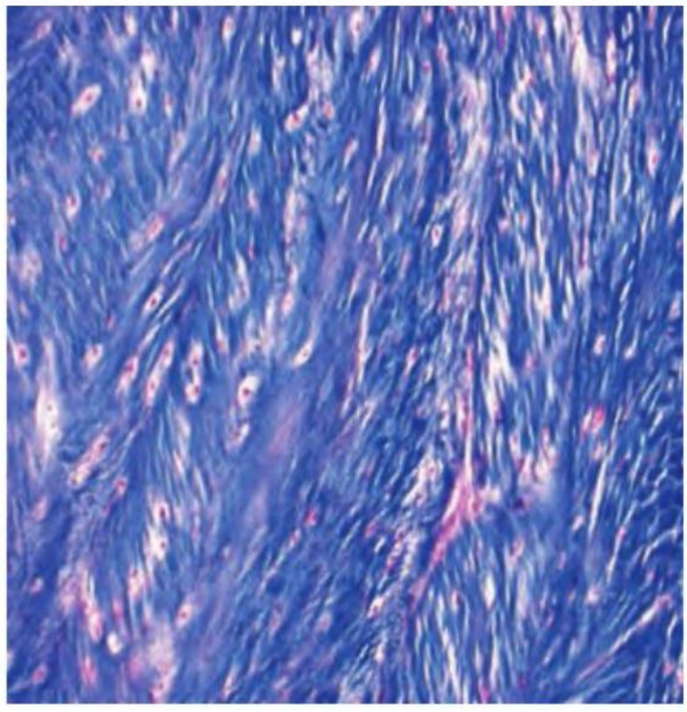

Fig. 7.14 Anillo fibroso de un disco intervertebral de la región de la columna vertebral torácica, corte longitudinal. Las láminas de fibras colágenas (teñidas de azul) se identifican con facilidad. Dentro de una lámina la orientación de las fibras colágenas es uniforme pero en las láminas contiguas la dirección de las fibras es diferente. En las láminas contiguas las fibras colágenas con frecuencia se entrecruzan en ángulo agudo, con lo cual en los cortes histológicos suele aparecer el llamado modelo en espinazo de pescado. Mono Rhesus; tricrómica de Masson; 120 ×.

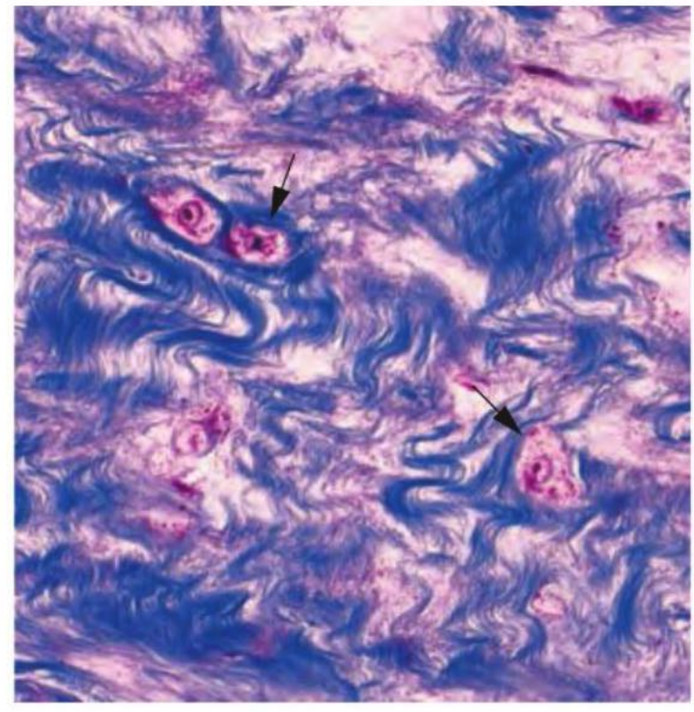

Fig. 7.15 Zona interna del anillo fibroso. Cartílago fibroso con condrocitos dispersos (→) y fibras colágenas (colágeno tipo I) de trayecto ondulado todavía abundantes. En este corte la matriz territorial de los condrocitos es estrecha y se ve mejor en los preparados teñidos con H-E. Columna vertebral lumbar de una persona de edad avanzada; tricrómica de Masson; 450 ×.

colágeno aumenta y los glucosaminoglucanos disminuyen. Los glucosaminoglucanos atrapan mucha agua de modo que el núcleo pulposo representa una especie de almohadón de agua. El aspecto morfológico del núcleo pulposo es muy variable:

- En los niños el núcleo pulposo todavía puede contener restos epiteliales de la notocorda.
- En los jóvenes tiene fibras colágenas delicadas y células dispersas, entre ellas condrocitos aislados, pero también células que más que nada recuerdan a los fibrocitos.
- En el adulto en su interior puede contener sectores en su mayor parte acelulares, como en una cavidad articular, y allí sólo consiste en una matriz gelatinosa.
- En la senectud suelen encontrarse regiones compuestas por restos de tejido y sales calcáreas que son la expresión de procesos degenerativos.

La presión céntrica sobre el núcleo pulposo se transmite en forma homogénea al anillo fibroso y a los platillos cartilaginosos de la superficie de los cuerpos vertebrales. Ante una carga unilateral el núcleo pulposo se desvía hacia el lado del disco intervertebral que soporta la carga menor.

Platillos (o placas) de cartílago hialino Desde el punto de vista filogenético los platillos de cartílago hialino (**Fig. 7.17**) son parte del esbozo cartilaginoso del cuerpo vertebral. Se parecen al cartílago articular de una articulación típica pero no tienen una superficie libre sino que se continúan en forma bastante abrupta o en una forma más gradual con el tejido del núcleo pulposo o del anillo fibroso (**Fig. 7.13** y **Fig. 7.16**). En la zona que limita con el tejido óseo del cuerpo vertebral los condrocitos con frecuencia forman estructuras en columna. Aquí la matriz cartilaginosa está calcificada. El cartílago de los platillos y la capa ósea subcondral suelen exhibir fallas y signos de degeneración.

Correlación clínica En la senectud disminuye el contenido de agua de los discos intervertebrales y aumenta el colágeno (**degeneración de los discos intervertebrales**). La elasticidad del núcleo pulposo se torna cada vez menor. En el disco intervertebral se depositan sales calcáreas y aparecen nidos de condrocitos. El calcio también se deposita en los platillos cartilaginosos de las superficies vertebrales, que por ese motivo se tornan quebradizos. A través de las hendiduras pueden introducirse vasos sanguíneos de la sustancia esponjosa de los cuerpos vertebrales o las hendiduras pueden rellenarse con tejido cicatrizal. Asimismo, desde la periferia pueden proliferar vasos sanguíneos hacia el disco intervertebral lesionado. Como consecuencia, los cuerpos vertebrales pueden fusionarse entre sí por osificación de la región articular.

Los discos intervertebrales que gradualmente se alteran de esta forma pueden lesionarse con relativa facilidad –en particular en las personas no deportistas y con frecuencia afectadas por sobrepeso de los países occidentales industrializados–. Si se lesiona el anillo fibroso el núcleo pulposo se abre paso hacia la periferia e incluso puede perforarla. La perforación del anillo fibroso recibe el nombre de **prolapso o hernia del disco intervertebral** (hernia discal). El material puede comprimir la médula espinal y (con más

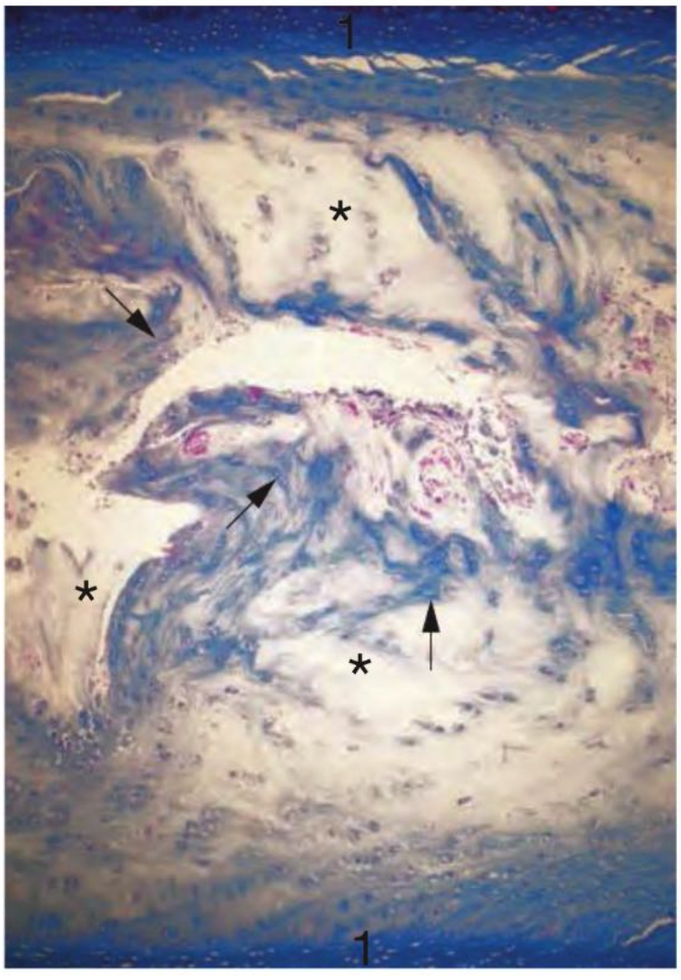

Fig. 7.16 Región del núcleo pulposo. Aquí predomina la matriz amorfa muy hidratada (*, no teñida). → Regiones con condrocitos; **1** cartílago hialino de los platillos que cubren la superficie ósea vertebral. En parte aparecen espacios bien delimitados con contenido líquido. Columna vertebral lumbar de una persona de edad avanzada; tricrómica de Masson; 45 ×.

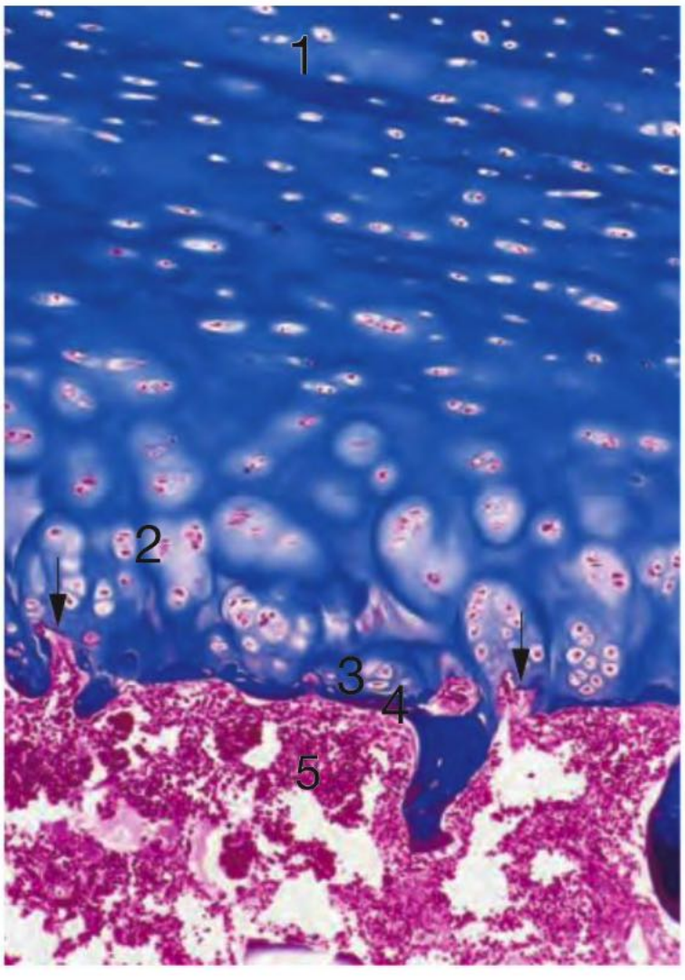

Fig. 7.17 Platillos (placas) de cartílago hialino. En la capa ancha de cartílago se identifica la transformación del típico cartílago hialino en reposo (**1**) en un cartílago proliferante con condrocitos en columnas (**2**) y en un cartílago hipertrófico (**3**). La capa ósea subcondral (**4**) es muy delgada y en algunos sitios se encuentra interrumpida (→), lo que constituye un signo de alteración degenerativa.
5 Médula ósea roja. Para la transición hacia el núcleo pulposo, véase la **Fig. 7.16**. Cuerpo vertebral lumbar; ser humano; tricrómica de Masson; 250 ×.

frecuencia) las raíces de los nervios espinales, lo que provoca mucho dolor. El dolor se intensifica a causa de una reacción inflamatoria aguda desencadenada por el prolapso.

Articulaciones uncovertebrales En la parte lateral de los discos intervertebrales de la columna vertebral cervical se forman hendiduras que se introducen en la profundidad del disco y finalmente lo dividen en dos mitades. Estas hendiduras se reorganizan en estructuras semejantes a articulaciones y reciben el nombre de articulaciones uncovertebrales.

7.4 Aparato ligamentoso de las vértebras

Entre los arcos vertebrales se encuentran los ligamentos amarillos, que están formados por fibras elásticas con un predominio absoluto (**Fig. 7.18**). En cambio, los ligamentos longitudinales anterior y posterior de los cuerpos vertebrales están compuestos fundamentalmente por fibras colágenas (**Fig. 3.4.46**).

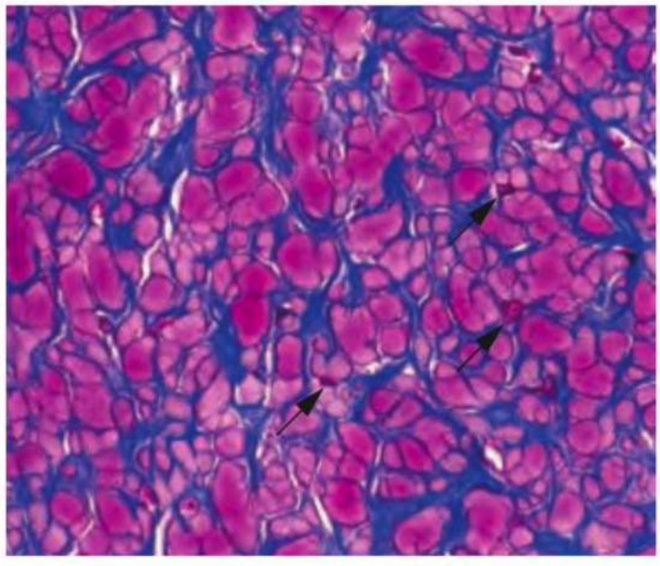

Fig. 7.18 Ligamento amarillo, corte transversal. Las múltiples fibras elásticas gruesas y muy apretadas aparecen rojas; las fibras colágenas están teñidas de azul.
→ Fibrocitos. Columna vertebral humana; tricrómica de Masson; 450 ×.

Correlación clínica En la **enfermedad de Bechterew**, en la región del ligamento longitudinal anterior ocurren procesos inflamatorios que se transforman en tejido cicatrizal, lo que se correlaciona con deformaciones de la columna vertebral. El ligamento longitudinal posterior puede calcificarse u osificarse y comprimir la médula espinal y los nervios espinales.

7.5 Cuerda dorsal o notocorda

La notocorda o cuerda dorsal es el eje primario del cuerpo de los vertebrados (**Fig. 7.19**) y se extiende en la forma de una barra maciza de tejido desde la hipófisis hasta el extremo de la cola. Luego, en la filogenia, es remplazada gradualmente por las vértebras, un proceso que se consuma en el desarrollo embrionario de los mamíferos.

La notocorda no participa en la formación del disco intervertebral sino que en todo caso "reserva el sitio" para el núcleo pulposo. Al principio es un tejido epitelial y durante la embriogénesis cumple funciones inductivas importantes en el desarrollo del tubo neural.

En el desarrollo embrionario la notocorda primero es un cordón continuo de células vesiculosas. Con la expansión del esbozo mesodérmico de los cuerpos vertebrales queda limitada a los llamados segmentos notocordales compactos dentro de los discos intervertebrales, los que enseguida se transforman en el **retículo notocordal**, una asociación reticular laxa de células epiteliales (**Fig. 7.20**). Por último, el retículo notocordal se disuelve.

Fig. 7.19 Notocorda (**1**), corte transversal. El centro de la notocorda está ocupado por las células epiteliales notocordales. Las células están unidas entre sí por desmosomas y nexos y cada una contiene una vacuola clara de gran tamaño; **2** vaina notocordal; **3** cartílago del arco vertebral dorsal (arco neural); **4** médula espinal; **5** arco hemal ventral; **6** ganglio espinal; **7** músculo esquelético. Columna vertebral coccígea de una lija (tiburón de la familia *Scyliorhinidae*); Azán; 45 ×.

Fig. 7.20 Retículo notocordal. Con excepción del esbozo notocordal epitelial (→), el tejido del disco intervertebral es predominantemente mesenquimático (*). Disco intervertebral de un feto humano en el cuarto mes del desarrollo intrauterino; Azán; 120 ×.

CAPÍTULO

8 Sistema respiratorio

8.1 Vías respiratorias 263
8.1.1 Estructura de la pared de las vías respiratorias 264
8.1.2 Vías aéreas superiores 264
8.1.3 Vías aéreas inferiores 267

8.2 Espacio alveolar 278
8.2.1 Conducto alveolar 278
8.2.2 Alvéolos 278

8.3 Sistema de defensa del pulmón 282

8.4 Irrigación sanguínea del pulmón 283

8.5 Pulmón fetal 285

8.6 Cavidad pleural, pleura 285
8.6.1 Pleura parietal 285
8.6.2 Pleura visceral 285

A las **vías respiratorias** superiores pertenecen la cavidad nasal, los senos paranasales y la faringe; a las vías respiratorias inferiores, la laringe, la tráquea, los bronquios, los bronquíolos y los bronquíolos respiratorios. La función de las vías respiratorias consiste en la conducción del aire, es decir que llevan el aire inspirado hacia los pulmones al mismo tiempo que lo calientan, lo limpian y lo humectan y también extraen el aire "desoxigenado", que envían hacia el exterior.

Los **pulmones** son órganos pares. Están compuestos principalmente por bronquios con sus ramificaciones, alvéolos y vasos sanguíneos. Cada pulmón está dividido en lóbulos delimitables externamente (en 3 el derecho y en 2 el izquierdo) y, además, en segmentos pulmonares, lobulillos pulmonares (diámetro aproximado de 1-2 cm) y ácinos pulmonares (diámetro de 1-2 mm). Los pulmones están encerrados con movilidad dentro de la cavidad pleural, que se encuentra tapizada por el epitelio pleural. Los movimientos y las modificaciones del pulmón en lo que se refiere al volumen y la forma durante la respiración están posibilitados por la delgada película de líquido en la cavidad pleural. El hilio pulmonar contiene las estructuras que entran en el pulmón o salen de él, o sea los bronquios principales, las arterias y las venas pulmonares, los vasos linfáticos y los nervios vegetativos. Los epitelios de las vías respiratorias y de los alvéolos forman el **parénquima** pulmonar. El tejido conjuntivo en los tabiques alveolares y en la pared de las vías respiratorias corresponde a la **estroma** pulmonar. Tiene una gran abundancia de fibras elásticas, las cuales durante la inspiración se distienden y durante la espiración contribuyen a reducir el volumen pulmonar y a propulsar el aire hacia fuera del pulmón. La estroma también contiene los vasos públicos (*vasa publica*) y los vasos privados (*vasa privata*) del pulmón.

En los pulmones ocurre el intercambio de los gases respiratorios oxígeno (O_2) y dióxido de carbono (CO_2). Este intercambio gaseoso que ocurre en los pulmones se denomina respiración externa. A ella se contrapone la respiración interna, respiración hística, con lo cual se entiende el consumo de O_2 y la formación de CO_2 por las células. El intercambio gaseoso ocurre en el interior del pulmón por difusión a través de una barrera hística (barrera hematogaseosa), de sólo 2 µm de espesor en promedio, entre alrededor de 300-400 millones de celdillas llenas de aire (alvéolos pulmonares) y una red muy densa de capilares sanguíneos. En los sitios funcionalmente importantes y delgados, en particular la barrera hematogaseosa, tiene un espesor de sólo 0,4-0,6 µm. La superficie total para el intercambio gaseoso es de alrededor de 130 m^2.

8.1 Vías respiratorias

Introducción

Las vías respiratorias sirven para la conducción, el calentamiento y la humectación del aire inspirado y para su limpieza de partículas de suciedad. Durante la inspiración conducen aire con oxígeno abundante hacia los alvéolos y durante la espiración conducen aire con abundancia de dióxido de carbono hacia afuera. La luz de las vías respiratorias forma el "espacio muerto", de importancia en la fisiología pulmonar. Las vías respiratorias se dividen en:

- **vías respiratorias superiores:** cavidades nasales, senos paranasales y faringe
- **vías respiratorias inferiores:** laringe, tráquea, bronquios, bronquíolos y bronquíolos respiratorios.

Las vías respiratorias inferiores son un sistema de tubos que se ramifican en forma dicotómica hasta alrededor de 20 veces.

La superficie luminal de las vías respiratorias está tapizada por un epitelio seudoestratificado cilíndrico con células ciliadas y células caliciformes. Los cinocilios y el moco superficial forman el aparato mucociliar, que es una parte importante del sistema de defensa del pulmón. En la pared de las vías respiratorias inferiores, además de tejido conjuntivo con muchas fibras elásticas, hay músculo liso, glándulas exocrinas mixtas (hasta el final de los bronquios), tejido de sostén (sobre todo cartílago hialino), muchas células libres del sistema inmunitario (p. ej., mastocitos y linfocitos) y nervios vegetativos.

Los bronquíolos poseen un epitelio con células ciliadas y células de Clara, que son secretoras. En su pared hay músculo liso relativamente abundante.

Los bronquíolos respiratorios son estructuras de transición entre las vías respiratorias típicas y los alvéolos intercambiadores de gases.

8.1.1 Estructura de la pared de las vías respiratorias

La mayor parte de los segmentos de las vías respiratorias tienen una pared de estructura típica:
- mucosa con epitelio seudoestratificado y lámina propia
- capa fibromusculocartilaginosa.

Mucosa Contra la luz está la mucosa que tiene un epitelio respiratorio. Este epitelio es seudoestratificado cilíndrico con células ciliadas, células caliciformes y células basales (**Fig. 3.1.3**, **Fig. 3.1.14**, **Fig. 8.1**, **Fig. 8.2**). Sólo en los segmentos distales, los bronquíolos, el epitelio es simple cilíndrico. Bajo el epitelio hay una lámina propia (tejido conjuntivo de la mucosa), que contiene glándulas seromucosas excepto en los segmentos distales.

Capa fibromusculocartilaginosa Bajo la mucosa, por lo general en configuraciones diversas, hay tejidos conjuntivo, de sostén y muscular. En la región de la cabeza, el tejido de sostén es tejido óseo; en el cuello y dentro de los pulmones es tejido cartilaginoso. A veces, en las vías respiratorias inferiores, el músculo está asociado con una "capa muscular" característica. En este caso, los tejidos conjuntivo y de sostén también se conocen como "capa conjuntivocartilaginosa". Pero desde el punto de vista funcional, los tejidos conjuntivo, de sostén y muscular, en especial en la tráquea y los bronquios, están vinculados de forma estrecha. El músculo está unido al cartílago a través de tendones elásticos. En los bronquios, el músculo es de distribución circular o reticular (en forma de valla extensible). En la región de los bronquios medianos y pequeños, entre el músculo y las placas de cartílago, se encuentra un plexo venoso bien delimitable. En la laringe, el músculo es estriado en lugar de liso. Las glándulas pertenecen primariamente a la lámina propia, pero pueden introducirse entre las placas de cartílago e incluso pueden encontrarse por fuera de ellas. El tejido conjuntivo de las vías respiratorias inferiores posee una abundancia llamativa de fibras elásticas.

8.1.2 Vías aéreas superiores

A las vías aéreas superiores pertenecen:
- la cavidad nasal con el vestíbulo nasal
- los senos paranasales
- la faringe.

Fig. 8.2 Epitelio seudoestratificado cilíndrico ciliado de la tráquea.

Vestíbulo nasal

La entrada en la cavidad nasal propiamente dicha ocurre a través del vestíbulo nasal, cuya pared lateral está formada por el ala de la nariz (**Fig. 8.3**). El ala de la nariz está sustentada por cartílago hialino, sobre el cual se inserta músculo estriado esquelético. Por afuera, el ala de la nariz está cubierta por epidermis, con la cual se asocian algunos pelos finos, glándulas sebáceas extensas y algunas glándulas sudoríparas ecrinas. El vestíbulo nasal está tapizado por delante por la epidermis y más atrás por un epitelio estratificado plano no queratinizado. En lo que se refiere a las glándulas, se encuentran glándulas holocrinas sebáceas y algunas glándulas apocrinas. Por adentro, los orificios nasales están rodeados de pelos gruesos (vibrisas), los cuales forman un filtro grosero contra las partículas de suciedad.

Cavidad nasal

En la cavidad nasal, la mucosa (**Fig. 8.4**) está apoyada sobre el tejido óseo de los cornetes y el tejido óseo y cartilaginoso del tabique nasal. En la mucosa nasal se distinguen una región respiratoria y una región olfatoria.

Región respiratoria

La región respiratoria, a la cual pertenece la mayor parte de la mucosa nasal, sirve para calentar y humectar el aire inspirado y para atrapar las partículas de suciedad que se cuelan con él. Las características de la región respiratoria son (**Fig. 8.5**):

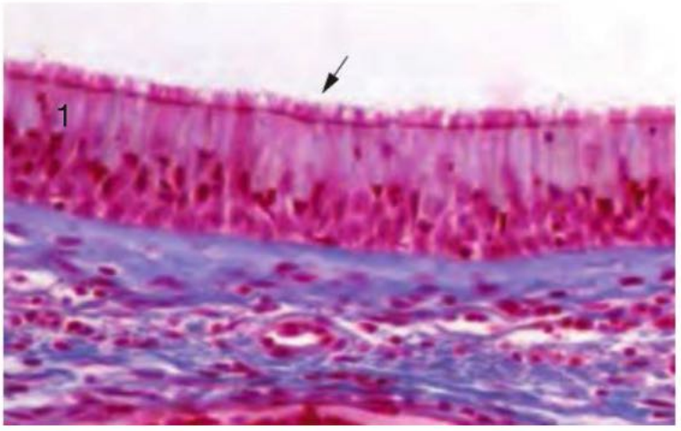

a

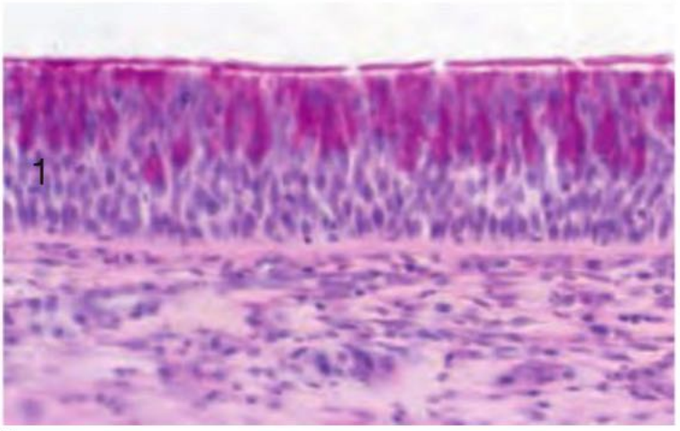

b

Fig. 8.1 Epitelio seudoestratificado cilíndrico ciliado (1) de las vías respiratorias. a: en la superficie del epitelio se identifican con facilidad los cinocilios (→), que se originan en los cuerpos basales (línea densa característica en la base de los cilios). Tráquea, ser humano; Azan; 250 ×. **b:** tinción histoquímica específica (púrpura) para el moco que hay dentro de las células caliciformes y en la superficie de los cinocilios. Tráquea, ser humano; técnica de PAS; 250 ×.

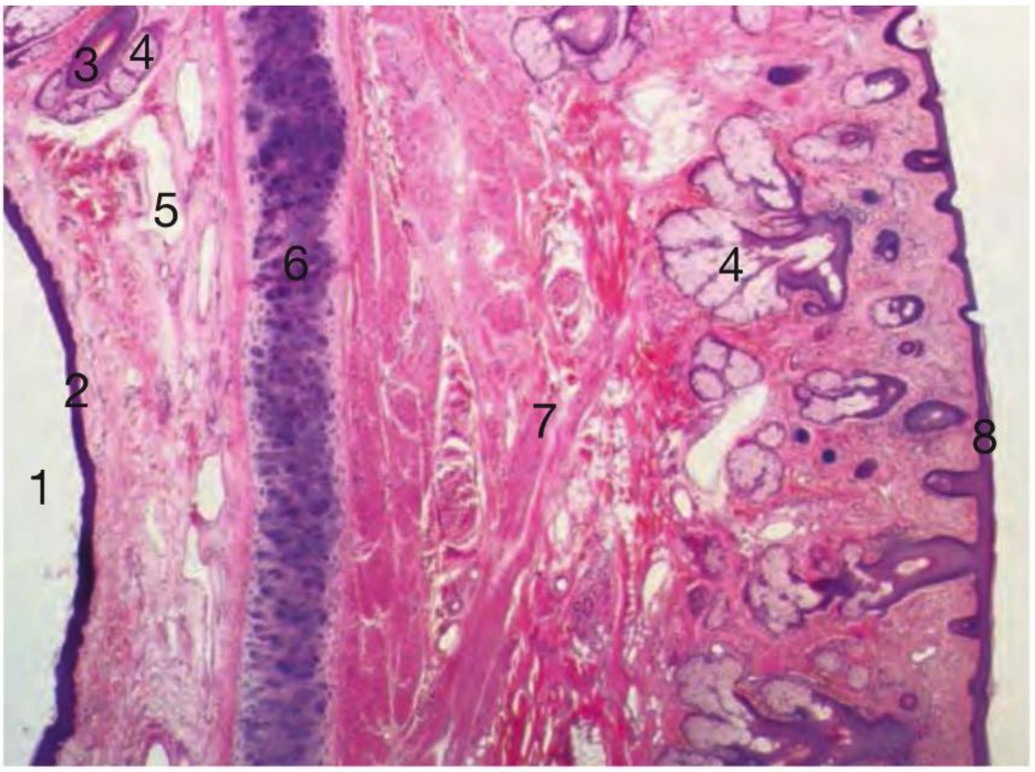

Fig. 8.3 Ala de la nariz desde el interior del vestíbulo nasal (**1**) hasta la epidermis (**8**) en la parte externa; **2** epitelio estratificado plano del vestíbulo; **3** folículo piloso de una vibrisa; **4** glándulas sebáceas; **5** plexo venoso; **6** cartílago hialino; **7** músculo esquelético. Ser humano; H-E; 25 ×.

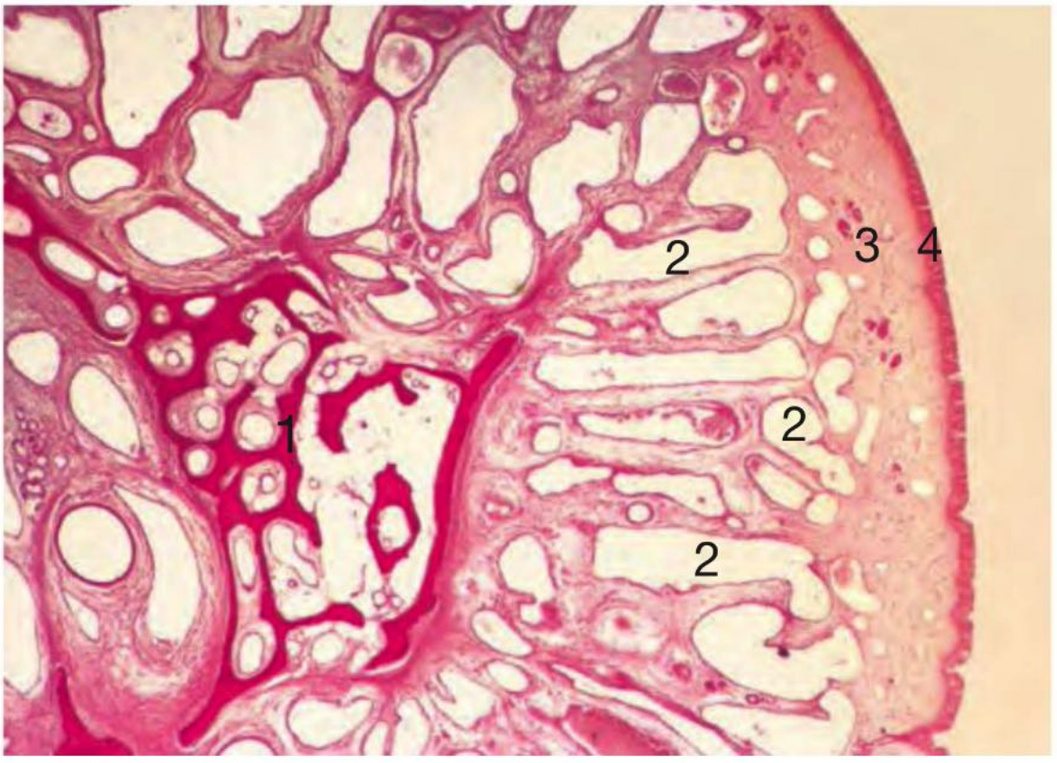

Fig. 8.4 Mucosa de un cornete nasal. 1 Cornete óseo (rojo oscuro); **2** plexo venoso de distribución amplia; **3** glándulas; **4** epitelio seudoestratificado cilíndrico ciliado. La armazón ósea del cornete nasal se ha teñido de rojo intenso luego de la descalcificación (desenmascaramiento de las fibrillas colágenas). Ser humano, H-E; 25 ×.

- un **epitelio de revestimiento seudoestratificado cilíndrico** con cilios que baten con una frecuencia de 10-20/s y glándulas intraepiteliales mucosas aisladas (**Fig. 3.1.18**),
- una **lámina propia** con células abundantes que contiene glándulas mixtas seromucosas,
- un **sistema vascular** complejo, cuya característica es un plexo venoso especial que posee la función de un tejido eréctil.

Epitelio seudoestratificado cilíndrico ciliado (epitelio respiratorio) Al igual que en otras regiones de las vías aéreas, en el epitelio respiratorio de la mucosa nasal (**Fig. 8.4**, **Fig. 8.5**) se encuentran regularmente leucocitos (linfocitos, eosinófilos [sobre todo en las personas alérgicas], neutrófilos [en las inflamaciones bacterianas]) y también mastocitos (en las personas alérgicas). La superficie del epitelio está cubierta por una película de moco que se desplaza hacia la faringe por la acción de los cinocilios de las células ciliadas. Sobre la película de moco quedan atrapados las partículas de suciedad y los agentes patógenos que se han inspirado. La membrana basal del epitelio suele ser llamativamente gruesa (**Fig. 8.5**), lo que está en relación con inflamaciones recidivantes crónicas.

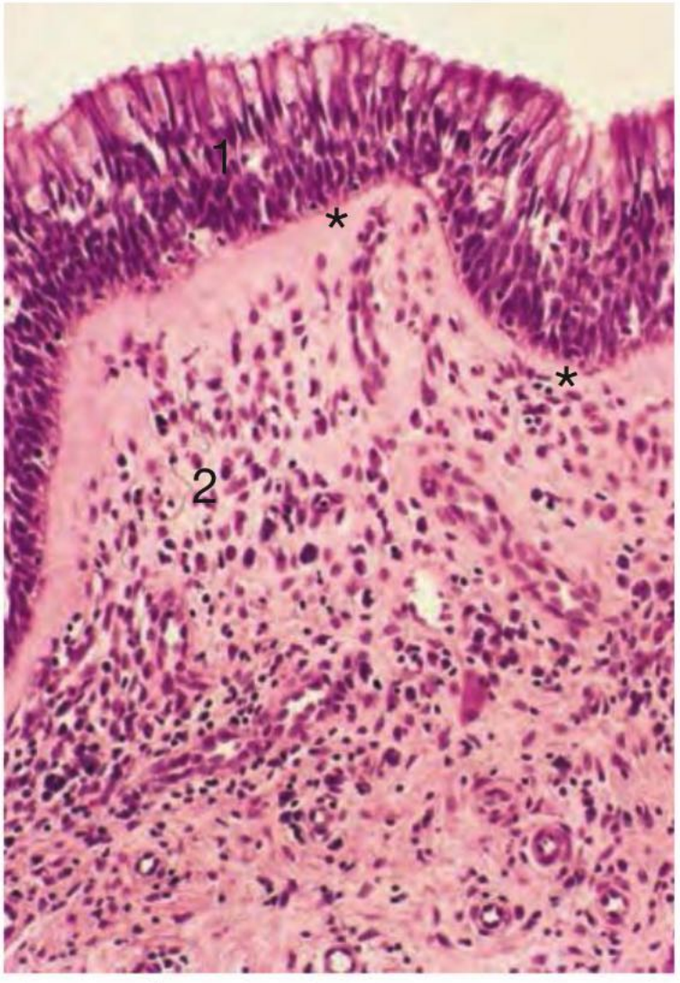

Fig. 8.5 Región respiratoria de la mucosa nasal. Bajo el epitelio seudoestratificado cilíndrico ciliado (**1**) hay una membrana basal llamativamente gruesa (*) y un tejido conjuntivo abundante (**2**) con vasos sanguíneos y linfáticos pequeños. En el epitelio aparecen linfocitos aislados. Cornete medio, ser humano; H-E; 250 ×.

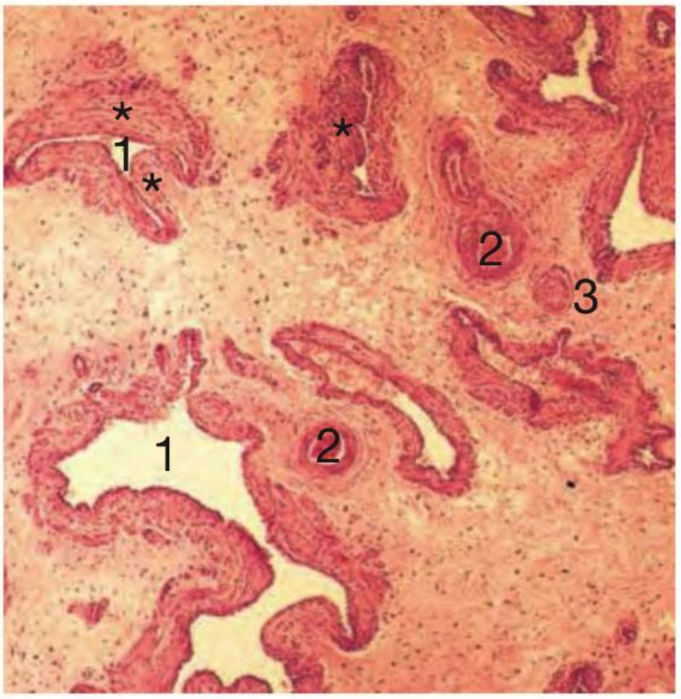

Fig. 8.6 Plexo venoso (1) en la mucosa nasal. El músculo liso de las paredes venosas (*) es relativamente grueso y tiene una organización irregular. **2** Arterias; **3** nervio. Ser humano; H-E; 45 ×.

Lámina propia En el tejido conjuntivo de la lámina propia son frecuentes las células libres, sobre todo plasmocitos, mastocitos, macrófagos y linfocitos. En las personas alérgicas, además de los mastocitos, también son abundantes los granulocitos eosinófilos. En especial en las personas de piel oscura, en el epitelio y en la lámina propia hay melanocitos. El tejido conjuntivo posee fibras elásticas llamativamente abundantes. Las terminaciones nerviosas sensoriales del nervio maxilar transmiten reflejos de protección como el reflejo del estornudo y el cierre reflejo de la glotis.

Sistema vascular El complejo sistema vascular de la mucosa nasal tiene su origen en arterias grandes del periostio. Sus ramas colaterales cursan hacia la superficie epitelial y aquí vuelven a ramificarse para formar arcadas. A partir de ellas se desarrolla una densa red capilar de ubicación superficial con innumerables fenestraciones en el endotelio. La sangre capilar se reúne en vénulas cortas ramificadas que pronto se continúan con un plexo venoso de luz amplia ("lagunas" venosas) (**Fig. 8.4**, **Fig. 8.6**). La sangre venosa del plexo se recoge en venas mayores en la profundidad. Además del plexo venoso hay muchas anastomosis arteriovenosas de trayecto enrollado que en parte también desembocan en el plexo venoso.

Nota Particularidad de la mucosa nasal: sistema vascular complejo con plexo venoso (tejido eréctil) y anastomosis arteriovenosas.

Las venas del plexo poseen en su pared haces musculares en parte gruesos y de trayecto en espiral. Éstos tienen función de esfínter y pueden estancar la sangre, lo cual conduce al engrosamiento de la mucosa. Por consiguiente, el plexo forma un cuerpo eréctil. Las venas del plexo ocupan una gran parte de la mucosa y están particularmente bien desarrolladas en los cornetes nasales (**Fig. 8.4**). Los cuerpos eréctiles venosos ejercen una influencia sobre la corriente aérea en la nariz y contribuyen al calentamiento del aire inspirado. Además de los vasos sanguíneos de configuraciones múltiples, también hay vasos linfáticos y fibras nerviosas vegetativas en abundancia.

Correlación clínica La dificultad para respirar a través de la nariz por la **tumefacción de la mucosa** es un hallazgo muy frecuente en las enfermedades de las vías respiratorias superiores. Las causas son las inflamaciones víricas o bacterianas agudas o crónicas de tipos diversos, las rinitis alérgicas, etcétera. La tumefacción de la mucosa nasal suele conducir a la obstrucción de los orificios de los senos paranasales y al impedimento resultante del drenaje.
En la **rinitis alérgica**, la cual puede aparecer en ciertas estaciones del año, los mastocitos desempeñan un papel importante en la generación de los síntomas de la enfermedad (**Cap. 3.2.3**). Aquí también las mucosas se encuentran tumefactas e hiperémicas. El tejido conjuntivo es edematoso y contiene eosinófilos abundantes. Los capilares de la mucosa se tornan relativamente permeables y permiten la filtración de líquido desde el plasma. En consecuencia, desde los orificios nasales "chorrea" un líquido claro acuoso. En una rinitis la capacidad de percibir los olores suele estar bastante limitada.
Las **hemorragias nasales** (epistaxis) pueden ser causadas por lesión mecánica de un plexo capilar o venoso en el tabique nasal (área o locus de Kiesselbach), pero también

por infecciones (p. ej., tifus), anomalías vasculares congénitas, trastornos de la coagulación, etcétera.

Región olfatoria

La región olfatoria es una región pequeña situada sobre el cornete superior (**Cap. 17.4.1**). Contiene las células sensoriales del olfato y sirve para la percepción de los olores.

Nota La mucosa de la cavidad nasal está provista de un epitelio respiratorio que sobre todo tiene una función de limpieza pero también contribuye a la humectación del aire inspirado. La lámina propia forma un cuerpo eréctil venoso que desempeña un papel en el calentamiento del aire inspirado y en la regulación de la corriente aérea y del volumen del aire que entra en las vías respiratorias. Las terminaciones nerviosas sensoriales son la vía aferente de los reflejos protectores. La pequeña región olfatoria sirve para la inspección del alimento y para la orientación en el medio.

Senos paranasales

Los senos paranasales, al igual que la cavidad nasal, están tapizados por un epitelio seudoestratificado cilíndrico ciliado (epitelio respiratorio) que es relativamente bajo y contiene pocas células caliciformes. Las glándulas seromucosas son infrecuentes y la mucosa es relativamente delgada. La corriente de moco impulsada por los cilios se dirige hacia los orificios naturales de los senos paranasales y se acerca a ellos con una velocidad de alrededor de 1 cm/minuto.

Correlación clínica Las inflamaciones de los senos paranasales (**sinusitis**) son enfermedades frecuentes. Se afectan principalmente los senos maxilares y con menos frecuencia las celdillas etmoidales, el seno frontal y el seno esfenoidal. En la época del nacimiento, los senos maxilares y el seno esfenoidal ya se han instalado en la forma de recesos de unos pocos milímetros de diámetro; antes del primer año de vida sólo se inflaman las celdillas etmoidales (sinusitis etmoidal). En los niños pequeños sólo se afectan las celdillas etmoidales, los senos maxilares o ambas estructuras, porque el seno frontal recién en el sexto a décimo año de vida se ha desarrollado lo suficiente como para permitir que en él ocurra una inflamación.
En las inflamaciones, los orificios relativamente pequeños suelen edematizarse, lo cual dificulta la curación de una sinusitis. Las enfermedades víricas pueden conducir a un aumento de la producción de moco y dañar las células ciliadas, con lo cual disminuye la velocidad de transporte del aparato mucociliar. La rinitis alérgica también suele producir la obstrucción de los orificios. A las inflamaciones iniciales causadas por virus con frecuencia les siguen sinusistis bacterianas (purulentas). En la sinusitis crónica ocurre una disfunción del epitelio y una disminución de la capacidad de limpieza de los cinocilios. Hay que prestar atención a las diversas estructuras anatómicas en las inmediaciones de los senos paranasales, por ejemplo la órbita o las meninges, las cuales pueden afectarse al mismo tiempo.

Faringe

En la faringe se cruzan las vías digestiva y respiratoria. La faringe se divide en 3 regiones:

- nasofaringe o epifaringe (región superior)
- orofaringe o mesofaringe (región media)
- laringofaringe o hipofaringe (región inferior).

Estructura de la pared En la pared de la faringe pueden distinguirse 3 capas:

- **Mucosa:** en la nasofaringe la mucosa tiene un epitelio seudoestratificado cilíndrico ciliado (epitelio respiratorio), mientras que en la orofaringe y en la laringofaringe el epitelio es estratificado plano no queratinizado. En la mucosa, el tejido linfático está muy extendido, tanto en la forma de amígdalas como en la forma de folículos linfáticos individuales (**Cap. 6.3.2**). Además, la mucosa contiene principalmente glándulas secretoras de moco.
- **Muscular:** el músculo es estriado.
- **Adventicia:** la adventicia posee una estructura relativamente laxa.

Correlación clínica La mucosa de la faringe se inflama con frecuencia (**faringitis**). Las faringitis virósicas y bacterianas pertenecen al grupo de las enfermedades más frecuentes. Dado que los agentes patógenos pueden introducirse con facilidad en el organismo a través de la nariz y la boca, la abundancia de tejido linfático (**Cap. 6.3.2**) en estas puertas de entrada al cuerpo tiene sentido biológico. Las inflamaciones originadas en la faringe pueden extenderse hacia el oído medio y las celdillas mastoideas.

Nota En la faringe se cruzan las vías digestiva y respiratoria; la región superior de la faringe contiene mucho tejido linfático.

8.1.3 Vías aéreas inferiores

A las vías aéreas inferiores pertenecen los segmentos siguientes (**Cuadro 8.1**):

- laringe
- tráquea
- bronquios
- bronquíolos
- bronquíolos respiratorios.

Laringe

Función La laringe está situada en el límite entre las vías aéreas superiores e inferiores (**Fig. 8.7**). Una función de importancia particular en el ámbito de la vida social es la generación de sonidos (fonación); la laringe está vinculada en forma inseparable con el habla y el canto. Además, protege las vías respiratorias inferiores. La mucosa de la laringe tiene abundante inervación sensorial. Las partículas o los alimentos que se cuelan desencadenan de inmediato un reflejo tusígeno.

Estructura En la laringe se distinguen 3 niveles:

- supraglotis: epiglotis, vestíbulo laríngeo, pliegue vestibular y ventrículo laríngeo (ventrículo de Morgagni)
- glotis: pliegue vocal, porción de la laringe que permite la fonación
- subglotis: región ubicada por debajo del pliegue vocal y que se extiende hasta el borde inferior del cartílago cricoides.

La laringe es un órgano complejo en el cual piezas cartilaginosas y músculo estriado inervado por el nervio vago

Cuadro 8.1 Segmentos de las vías aéreas inferiores con sus características histológicas

Segmento	Diámetro	Mucosa	Capa fibromusculocartilaginosa
Laringe	alrededor de 4 cm	Epitelio respiratorio, pliegues vocales con epitelio estratificado plano no queratinizado	Esqueleto laríngeo complejo con músculo estriado
Tráquea	alrededor de 1,5 cm	Con epitelio respiratorio y glándulas traqueales seromucosas	De ubicación ventrolateral: unos 20 cartílagos hialinos con forma de herradura; de ubicación dorsal: pared membranosa con músculo liso
Bronquios típicos de mediano y pequeño calibre	alrededor de 10-2 mm	Con epitelio respiratorio y glándulas bronquiales seromucosas	Bajo toda la mucosa, manguito de haces de células musculares lisas de distribución circular y plexiforme, los cuales en la capa más externa también rodean las placas individuales de cartílago
Bronquíolos	alrededor de 1-0,4 mm	Epitelio simple cilíndrico con células ciliadas y células de Clara	Tejido conjuntivo subepitelial con células musculares lisas de distribución circular y plexiforme; sin glándulas subepiteliales ni placas cartilaginosas
Bronquíolos respiratorios	alrededor de 0,2-0,15 mm	Epitelio simple cilíndrico a simple cúbico con muchas células no ciliadas; en medio de ellas, células de Clara, algunas células ciliadas y neumocitos II; en la pared ya hay algunos alvéolos	Tejido conjuntivo subepitelial con células musculares lisas de distribución circular y plexiforme; sin glándulas subepiteliales ni placas cartilaginosas

desempeñan un papel fundamental. Los **elementos esqueléticos** de la laringe son sobre todo el cartílago tiroides, el cartílago cricoides y los cartílagos aritenoides. Están compuestos en su mayor parte por tejido cartilaginoso hialino que a partir de los 20 años se osifica. En los varones, esta osificación suele ser completa, mientras que en las mujeres por lo general permanece incompleta. La apófisis vocal del cartílago aritenoides consiste en cartílago elástico y el ligamento vocal elástico se une directamente a ella. La **mucosa** laríngea –con excepción de la de los pliegues vocales– está cubierta por un epitelio respiratorio y contiene glándulas seromucosas y, en parte, también folículos linfáticos.

Supraglotis La entrada de la laringe está cubierta por la **epiglotis** móvil. La epiglotis consiste en una placa de cartílago elástico con forma de cuchara que exhibe poros grandes y está revestida por una mucosa. En la superficie lingual (oral) de la epiglotis y también en una gran extensión de la superficie faríngea, la mucosa posee un epitelio estratificado plano no queratinizado. En el lado laríngeo se encuentra principalmente epitelio respiratorio y también epitelio estratificado plano no queratinizado en una extensión que varía según el individuo. En la lámina propia hay glándulas seromucosas. Durante la deglución, la laringe se mueve hacia arriba y se apoya contra la epiglotis, con lo cual queda cerrada la comunicación con el resto de las vías aéreas inferiores.

En la profundidad de la supraglotis, la mucosa forma los 2 **pliegues vestibulares** que sobresalen en la luz y tienen una función protectora. Limitan una hendidura de ubicación sagital. Por debajo de los pliegues vestibulares se encuentra el **ventrículo laríngeo** (= **ventrículo de Morgagni**), una ampliación del espacio aéreo que forma dilataciones de profundidad variable (sáculos laríngeos). En algunos primates, estas dilataciones pueden formar grandes sacos intensificadores del sonido.

Glotis En la jerga médica otorrinolaringológica, todas las partes de la pared laríngea que limitan la *rima glottidis* y producen sonidos se abarcan con el término glotis. En el piso del ventrículo laríngeo, la vía aérea de nuevo está estrechada en una hendidura de ubicación sagital (*rima glottidis*) por 2 pliegues, los pliegues vocales. Los **pliegues vocales** mismos (**Fig. 8.8**) están cubiertos por un epitelio estratificado plano no queratinizado. Bajo este epitelio, pero separado por un espacio estrecho de tejido conjuntivo (espacio de Reinke, véase más adelante), se encuentra el ligamento vocal, que en su mayor parte está formado por fibras elásticas y sólo contiene unas pocas fibras colágenas. Las fibras elásticas del ligamento vocal constituyen el borde craneal del cono elástico, de forma tubular, que bajo la mucosa se dirige caudalmente hacia la superficie interna del cartílago cricoides para terminar allí. El ligamento vocal cubre el músculo vocal (tejido muscular estriado), el cual corresponde a las porciones mediales del músculo tiroaritenoideo.

El espacio estrecho que hay entre el epitelio estratificado plano del pliegue vocal y el ligamento vocal elástico se denomina **espacio de Reinke**. Contiene tejido conjuntivo de densidad variable y sólo algunos capilares sanguíneos;

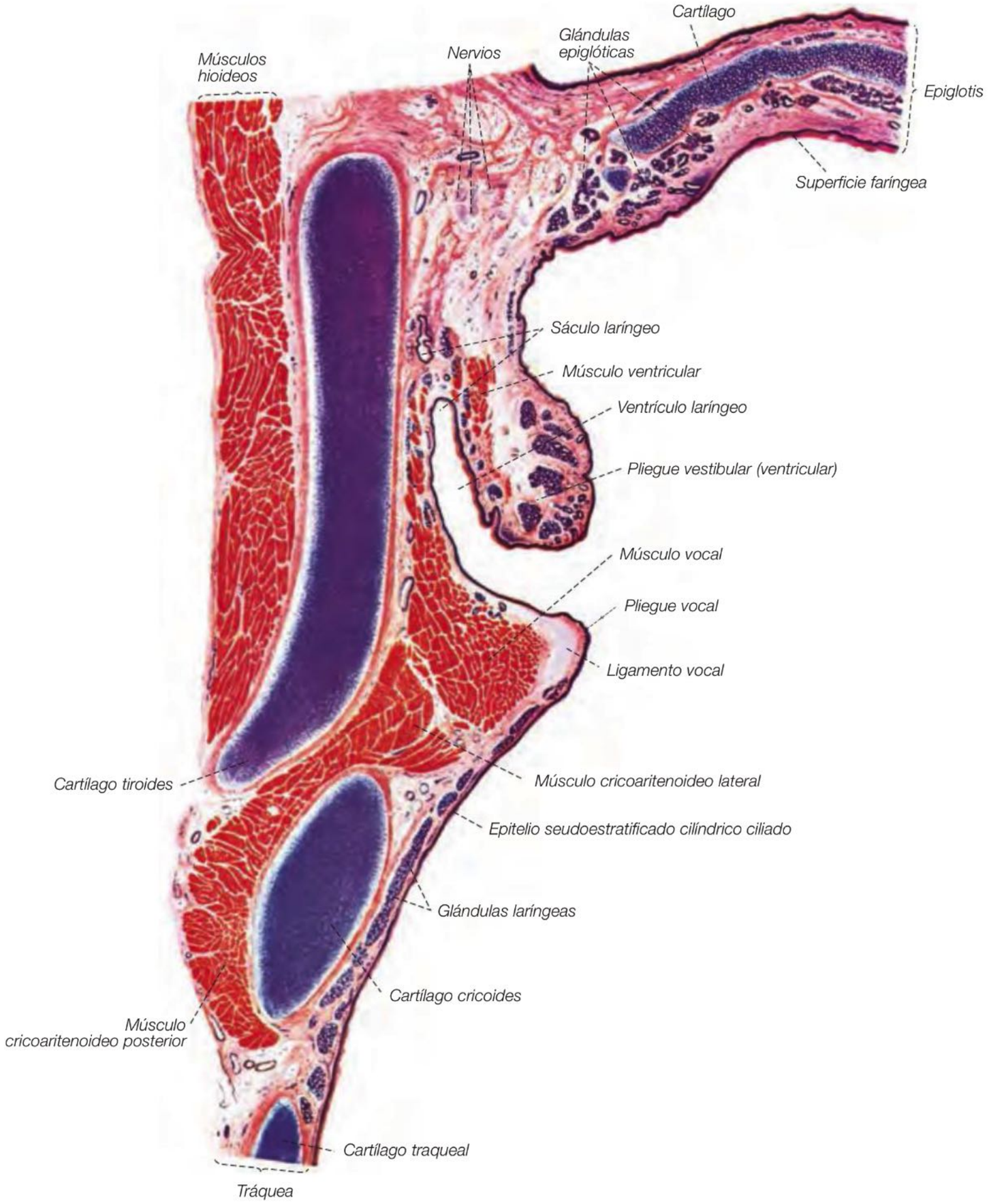

Fig. 8.7 Laringe, corte frontal. En la laringe pueden distinguirse 3 niveles: supraglotis, glotis e infraglotis o subglotis. En los preparados teñidos con H-E, el ligamento vocal suele colorearse de un rojo más intenso que el de esta figura. Ser humano; H-E; 4,5 ×. (De [1])

Fig. 8.8 Pliegue vocal. **1** Epitelio estratificado plano no queratinizado, **2** espacio de Reinke, **3** ligamento vocal, **4** músculo vocal. Ser humano; H-E; 45 ×.

no hay capilares linfáticos. Por consiguiente, aquí los carcinomas del epitelio se diseminan con lentitud y las acumulaciones patológicas de líquido (edemas) se drenan con muy poca rapidez.

Correlación clínica La **disfonía** es un síntoma y un signo frecuente en las afecciones de la laringe, al igual que la **tos**. La exposición crónica a sustancias irritantes (p. ej., el humo del cigarrillo) conduce a la aparición de sectores de paraqueratsis con cornificación atípica de la superficie del epitelio de los pliegues vocales.
En los **edemas** crónicos, en los pliegues vocales pueden formarse nódulos y pólipos. Con frecuencia la causa son inflamaciones.
El **cáncer laríngeo** es 10 veces más frecuente en los varones que en las mujeres y se origina en los pliegues vocales o en sus inmediaciones.

Tráquea, bronquios y bronquíolos

La tráquea y los bronquios poseen una mucosa de estructura semejante con epitelio respiratorio, tejido conjuntivo subepitelial y glándulas exocrinas. El epitelio respiratorio de la tráquea y los bronquios corresponde al epitelio respiratorio de las vías aéreas superiores. En cambio, los bronquíolos poseen un epitelio simple cilíndrico que contiene sobre todo células ciliadas y células de Clara. En los bronquíolos respiratorios, el epitelio es principalmente simple cúbico y en su trayecto ya hay intercalados alvéolos pequeños. En el epitelio de los bronquíolos respiratorios aparecen neumocitos II esporádicos. Todos los segmentos de las vías aéreas inferiores poseen músculo liso en su pared. El músculo está inervado por fibras nerviosas tanto simpáticas como parasimpáticas, las cuales regulan el diámetro de las vías aéreas inferiores. Esto es importante en particular en la región de los bronquios y los bronquíolos.

Tráquea

La tráquea es un tubo de unos 12 cm de largo y alrededor de 1,5 cm de ancho, que transcurre por delante del esófago (**Fig. 8.9**). La pared de la tráquea tiene una estructura característica (**Cap. 8.1.1**) y está compuesta por una mucosa, una capa fibromusculocartilaginosa y una adventicia de ubicación externa.

Fig. 8.9 Tráquea, corte transversal. **1** Placa de cartílago hialino con forma de herradura; **2** mucosa; **3** tejido muscular liso del músculo traqueal, de ubicación dorsal entre los cartílagos. Rata joven; H-E; 45 ×.

Capa fibromusculocartilaginosa

Los elementos más importantes de la capa fibromusculocartilaginosa son: ventrolateralmente, unas 20 abrazaderas de cartílago hialino con forma de herradura y, dorsalmente, el músculo traqueal (**Fig. 8.10**). Los cartílagos traqueales fortalecen la pared e impiden el colapso luminal durante la respiración, en especial durante la inspiración.
Los extremos libres de estas abrazaderas o anillos cartilaginosos incompletos están unidos por músculo liso de curso principalmente transversal (aunque por afuera también longitudinal) (músculo traqueal) y tejido conjuntivo (pared membranosa). La pared membranosa contiene una gran cantidad de fibras elásticas que se prolongan en la cubierta conjuntiva de la superficie externa del cartílago. Entre los cartílagos contiguos se encuentra un tejido conjuntivo denso, el cual también contiene muchas fibras elásticas de orientación sobre todo longitudinal y forma los denominados ligamentos anulares. Los componentes estructurales de la tráquea permiten modificaciones considerables de su longitud y su calibre. Su longitud cambia, por ejemplo, con la inclinación dorsal de la cabeza. El calibre puede reducirse activamente en alrededor de un cuarto de su diámetro por la acción del músculo traqueal. En la deglución de bocados grandes de alimento, la tráquea se comprime pasivamente desde atrás. En las personas mayores, el cartílago muestra grados diversos de calcificación.

Mucosa

La mucosa de la tráquea está compuesta por epitelio seudoestratificado cilíndrico ciliado (epitelio respiratorio), tejido conjuntivo subepitelial y glándulas traqueales seromucosas (**Fig. 8.11**).

Epitelio respiratorio En el epitelio seudoestratificado cilíndrico ciliado de la tráquea y los bronquios, además de

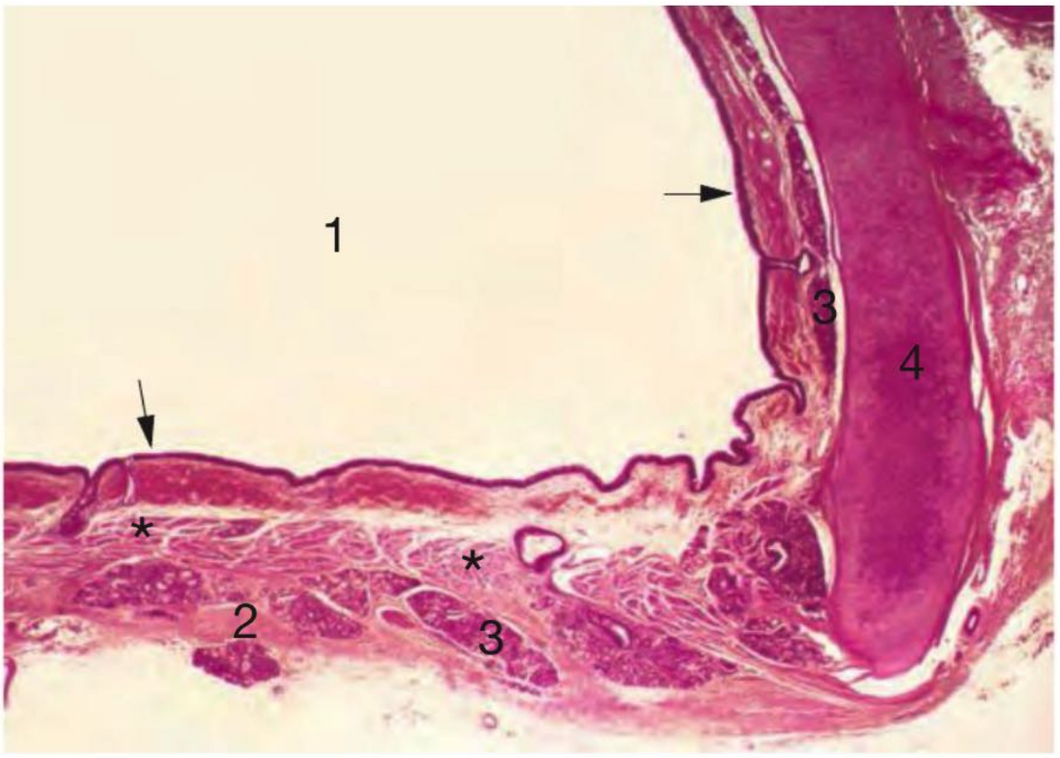

Fig. 8.10 Porciones dorsal y lateral de la pared de la tráquea. **1** Luz traqueal; → epitelio traqueal; **2** pared membranosa; **3** glándulas traqueales; * músculo liso (músculo traqueal); **4** placa de cartílago con forma de herradura. Ser humano; H-E; 5 ×.

células ciliadas, caliciformes y basales (**Fig. 8.12**) se encuentran algunas células en cepillo (células epiteliales con microvellosidades gruesas de alrededor de 2 µm de longitud) que probablemente tengan la función de células sensoriales, así como algunas células serosas y endocrinas. Las células basales son las células madre del epitelio, es decir que son las precursoras de las células ciliadas y las células caliciformes, pero también cumplen una función en el afianzamiento del epitelio en la membrana basal gruesa. Además, en el epitelio pueden aparecer linfocitos y mastocitos.

Aparato mucociliar y glándulas traqueales El moco de las glándulas traqueales y bronquiales y de las células caliciformes, en conjunto con los cinocilios del epitelio respiratorio, forman el aparato mucociliar (**Fig. 8.12**). Las partículas de suciedad inspiradas se adhieren al moco y junto con él son transportadas por los cinocilios hacia la faringe, donde pueden deglutirse o expectorarse.

El moco forma una capa semejante a una cinta transportadora, en cuya superficie inferior se fijan los cilios de un modo reversible. Los cilios baten 12-20 veces por segundo y mueven la película de moco hacia la faringe con una velocidad de alrededor de 1 cm/min. El número de cinocilios en las vías respiratorias es enorme: por cm^2 hay al menos 10^9 cinocilios. La cantidad de moco producido varía de acuerdo con los estímulos internos y externos. La dirección oral del batido ciliar es innata. Baten en un espacio de líquido acuoso bajo el moco, la llamada hipofase. En el transporte del agua en este espacio participan las acuaporinas.

Correlación clínica La composición y la cantidad del líquido en la hipofase están reguladas. En la mucoviscidosis (fibrosis quística), el volumen de la hipofase está reducido o su composición se encuentra modificada y el moco superficial es mucho más viscoso que en las personas sanas.

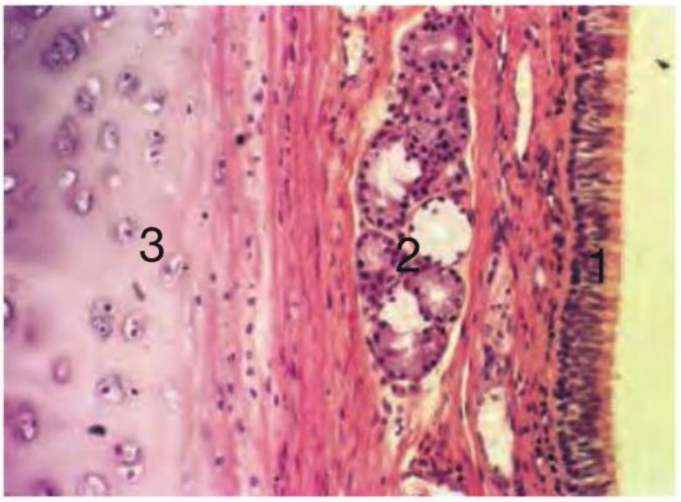

Fig. 8.11 Mucosa de la pared traqueal. Está compuesta por un epitelio seudoestratificado cilíndrico (**1**) con células ciliadas, células caliciformes y células basales y por una lámina propia subepitelial que contiene gran cantidad de fibras colágenas y elásticas. En una ubicación subepitelial se encuentran las glándulas traqueales seromucosas (**2**), que también se cuelan entre las placas de cartílago. El cartílago contiguo (**3**) es hialino. Ser humano; H-E; 200 × (De [1]).

Bronquios

Los bronquios forman un sistema de tubos que se dividen repetidamente y se tornan cada vez más estrechos (**Fig. 8.13**). La tráquea se divide en 2 bronquios fuente (bronquios principales; diámetros: unos 14 mm el derecho y unos 12 mm el izquierdo), a los cuales les siguen los bronquios lobares y los bronquios segmentarios. Los bronquios que siguen a continuación suelen denominarse bronquios subsegmentarios. Estos últimos comprenden los bronquios medianos y pequeños. Los bronquios subsegmentarios sufren 6-12 generaciones de división, con lo cual su diámetro se reduce a alrededor de 1 mm. Las divisiones son dicotómicas y cada uno de los 2 bronquios hijos originados a menudo tiene un tamaño y un

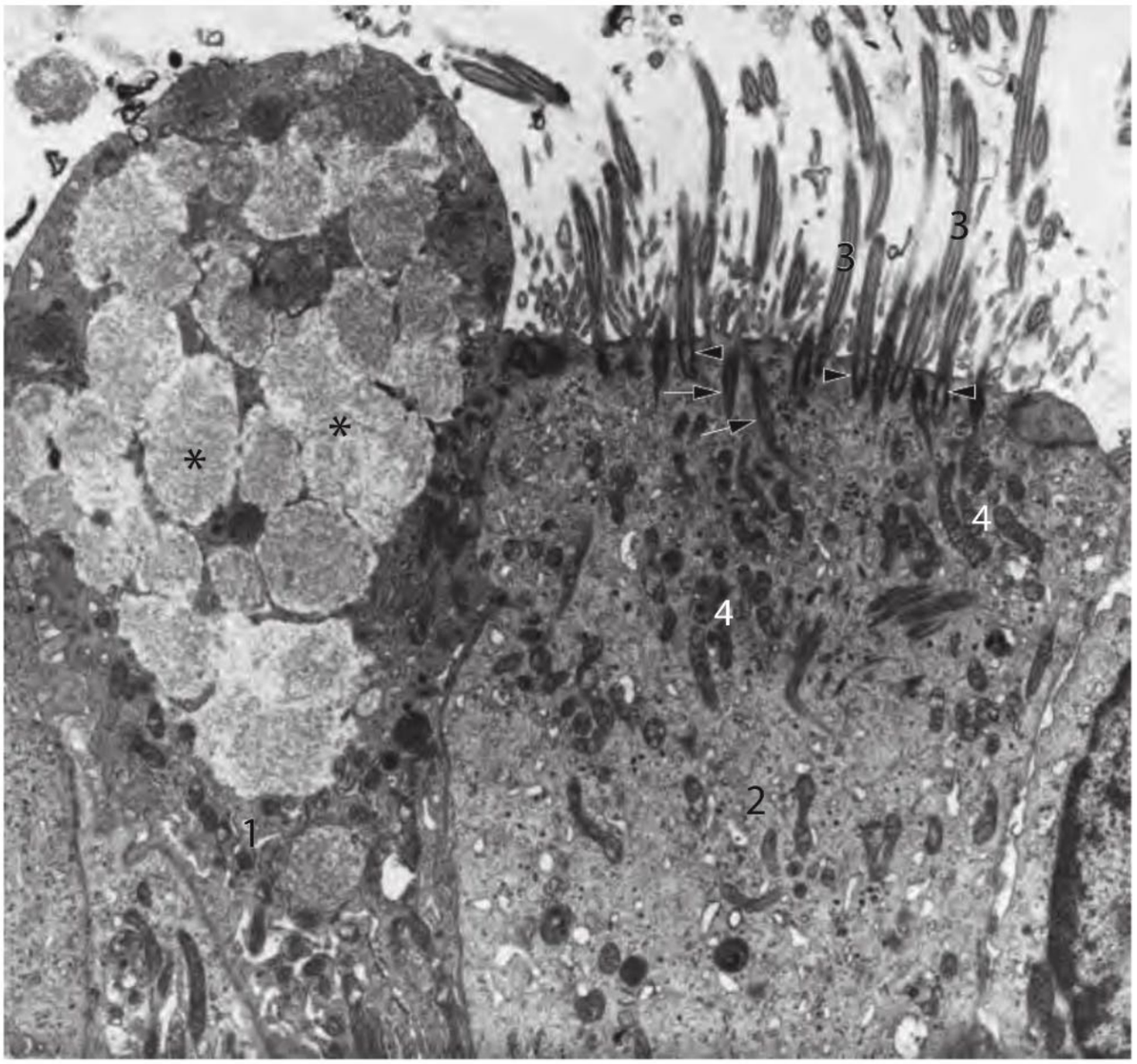

Fig. 8.12 Microfotografía electrónica del epitelio respiratorio. El epitelio contiene células basales (que no aparecen en la imagen), células caliciformes (**1**) con gránulos de moco (*, contienen la mucina MUC 2) y células ciliadas (**2**) con mitocondrias (**4**) abundantes y cinocilios (**3**); ► cuerpo basal; → raicillas ciliares. Epitelio de la tráquea, ser humano; 10.450 ×.

trayecto diferentes: una rama más gruesa continúa en forma alargada; en cambio, la otra rama tiene un curso retorcido hacia las porciones centrales del pulmón. La pared de los bronquios tiene una estructura (**Fig. 8.14**, **Fig. 8.15**) semejante a la de la tráquea, aunque la designación de las capas individuales se aplica de un modo bastante poco uniforme.

Capa fibromusculocartilaginosa

La capa muscular y la capa de cartílago y fibras conjuntivas de la pared bronquial suelen abarcarse con la denominación capa fibromusculocartilaginosa:

Capa muscular La capa muscular adopta una forma tubular, contiene células musculares lisas de curso circular y helicoidal y está ubicada por fuera de la mucosa. Las células musculares forman haces que con frecuencia transcurren en giros helicoidales opuestos y dejan espacios entre sí (patrón en valla extensible). Por dentro y por fuera del músculo, las venas bronquiales forman plexos venosos, de los cuales el externo –entre el músculo y la capa de cartílago– es el más extenso.

Capa de fibras conjuntivas y cartílago A la capa muscular le sigue a una capa de placas cartilaginosas y fibras del tejido conjuntivo. Las placas cartilaginosas, pequeñas y de forma irregular (los cartílagos con forma de herradura sólo se encuentran en los bronquios fuente, **Fig. 8.13**), están conectadas por un tejido conjuntivo con fibras elásticas abundantes. El cartílago es hialino pero más distalmente también contiene porciones elásticas, las cuales entonces predominan en las placas cartilaginosas de los bronquios periféricos pequeños. Por fuera de la armazón de sostén de cartílago y tejido conjuntivo denso hay una capa de tejido conjuntivo laxo (capa adventicia) que contiene vasos y nervios y en la cual en parte pueden extenderse las glándulas bronquiales.

Mucosa

Por dentro de la capa muscular y de la capa de fibras conjuntivas y cartílago se encuentra la mucosa (capa mucosa) con epitelio respiratorio, tejido conjuntivo subepitelial (lámina propia) y glándulas seromucosas (glándulas bronquiales).

Epitelio respiratorio El epitelio seudoestratificado cilíndrico ciliado de los bronquios contiene células ciliadas, células caliciformes, células basales y células endocrinas aisladas:

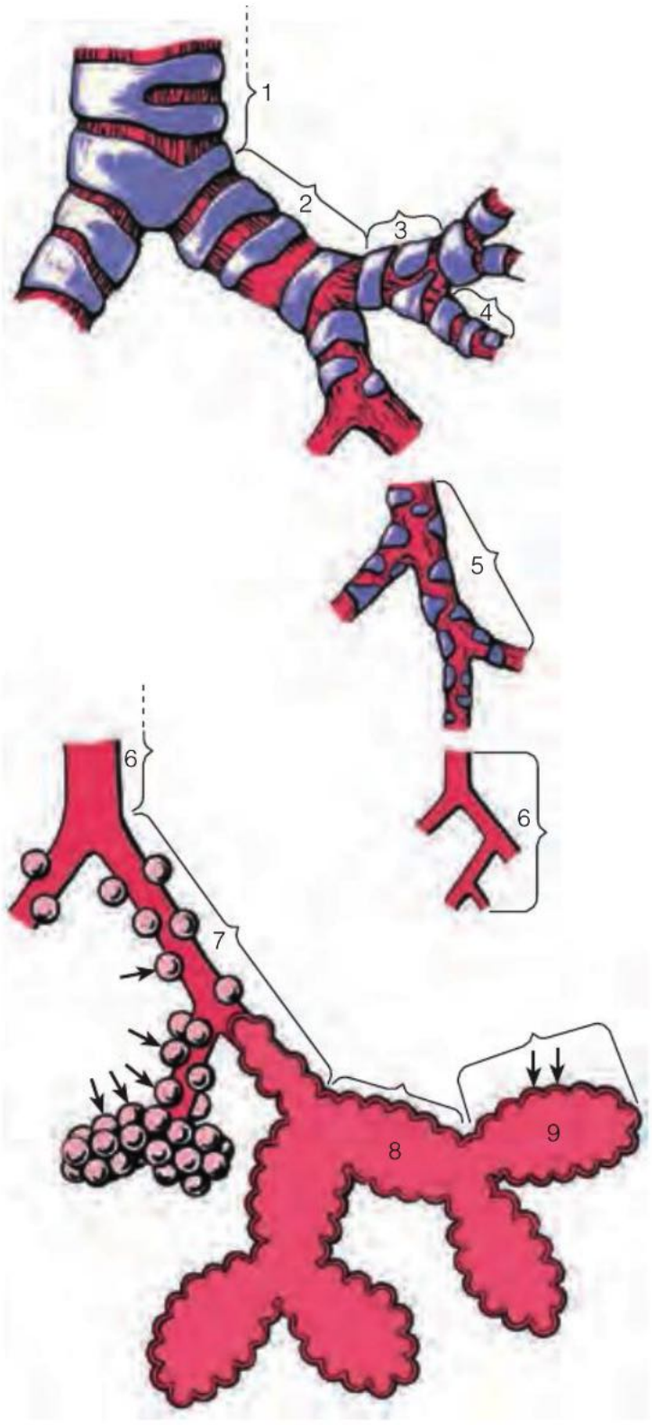

Fig. 8.13 Sistema bronquial (ser humano), ilustración simplificada. **1** Tráquea; **2** bronquio fuente; **3** bronquio lobar; **4** bronquio segmentario; **5** bronquio pequeño; **6** bronquíolo; **7** bronquíolo respiratorio; **8** conducto alveolar; **9** saco alveolar; → alvéolos (a la izquierda, vista externa; a la derecha, corte. En azul: abrazaderas cartilaginosas o placas de cartílago en la pared de las vías respiratorias).

- Cada una de las células ciliadas posee alrededor de 200 cinocilios, además de numerosas microvellosidades. Los cinocilios miden unos 5-7 µm de longitud, baten alrededor de 20 veces por segundo y mueven la película de moco superficial hacia la faringe (aparato mucociliar). Las células ciliadas pueden identificarse por su contenido de citoqueratina 8.
- Las células caliciformes producen moco (MUC2). A diferencia de lo que ocurre con las glándulas bronquiales, las células caliciformes no están inervadas. Su cantidad aumenta en la bronquitis crónica.
- Las células basales (Fig. 8.16) en parte son las células madre del epitelio. Una gran parte de las células basales sirve para la fijación de las células ciliadas en el epitelio y está unida a la membrana basal por medio de hemidesmosomas.
- En las células endocrinas aisladas que hay en el epitelio se han identificado serotonina y péptidos diversos, por ejemplo calcitonina, somatostatina y hormona antidiurética. Los **cuerpos neuroepiteliales** están compuestos por hasta 80 células endocrinas, las cuales forman estructuras con una abundante inervación sensorial que se encuentran sobre todo en los sitios de ramificación de los bronquíolos. En ellos se han identificado serotonina y polipéptidos endocrinos. Al parecer son quimiorreceptores sensibles al oxígeno (reaccionan ante la caída de la presión parcial de O_2 en la sangre) y también mecanorreceptores. Es probable que participen en la regulación de la perfusión pulmonar y del músculo de las vías respiratorias. Las células endocrinas de las vías respiratorias pueden dar origen a carcinomas (carcinoma bronquial de células pequeñas) y al carcinoide, un trastorno de potencialidad maligna.

En el epitelio de las vías respiratorias humanas se ha detectado la expresión y la secreción de citocinas, factores de crecimiento, péptidos antimicrobianos y moléculas de adhesión. Todo el epitelio participa en la producción del líquido de la hipofase acuosa.

Glándulas bronquiales En la mucosa aparecen con regularidad glándulas bronquiales seromucosas (Fig. 8.17), pero no es infrecuente encontrarlas incluso por fuera de las placas de cartílago. En las glándulas bronquiales, los ácinos serosos son distales, como ocurre en general en las glándulas de las vías respiratorias, mientras que los túbulos mucosos son proximales. La pared de los conductos excretores está compuesta por células epiteliales eosinófilas con mitocondrias abundantes que presuntamente transportan líquido. En el epitelio de las glándulas traqueales y bronquiales mixtas hay células mioepiteliales. Las glándulas bronquiales producen, entre otras cosas, moco (MUC5) y enzimas antibacterianas. En el producto de secreción de sus células glandulares serosas se ha identificado, por ejemplo, la lisozima antibacteriana (**Fig. 8.18**). En las células glandulares serosas (y en el epitelio respiratorio) también se sintetizan defensinas y otros polipéptidos antimicrobianos. En las células mucosas de las glándulas traqueales y bronquiales y en las células caliciformes del epitelio de revestimiento pueden identificarse antígenos de grupo sanguíneo del sistema AB0 (antígenos de secreción).

Tejido linfático asociado con los bronquios

En la mucosa bronquial aparecen acumulaciones locales de tejido linfático (tejido linfático asociado con los bronquios = BALT). Este tejido consiste en folículos individuales o grupos pequeños de estos folículos, así como agrupaciones simples de linfocitos, plasmocitos abundantes y linfocitos individuales, entre los cuales los últimos pueden introducirse en el epitelio bronquial. La mayor parte de los linfocitos individuales consisten en **linfocitos T** CD8-positivos. En las personas sanas, los plasmocitos sintetizan sobre todo IgA. A continuación, las células epiteliales de los bronquios y de las glándulas bronquiales la captan, con el

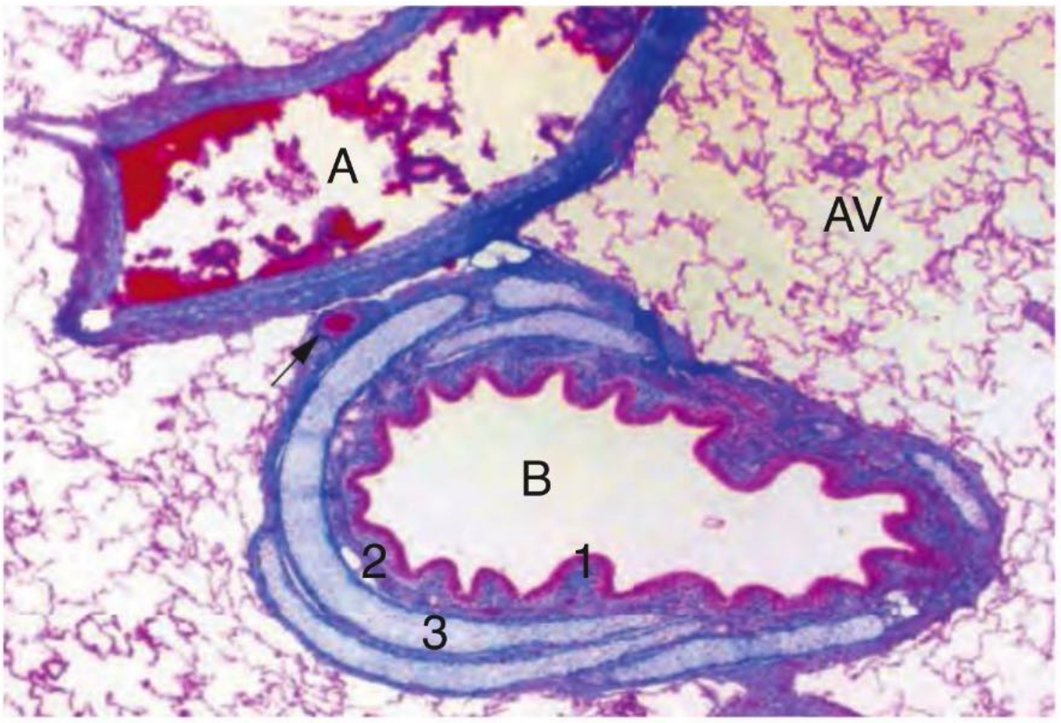

Fig. 8.14 Estructura de la pared de un bronquio (**B**); **1** mucosa; **2** músculo liso; **3** placa de cartílago; **A** rama de la arteria pulmonar; → arteria bronquial; **AV** alvéolos. Cerdo; Azán; 45 ×.

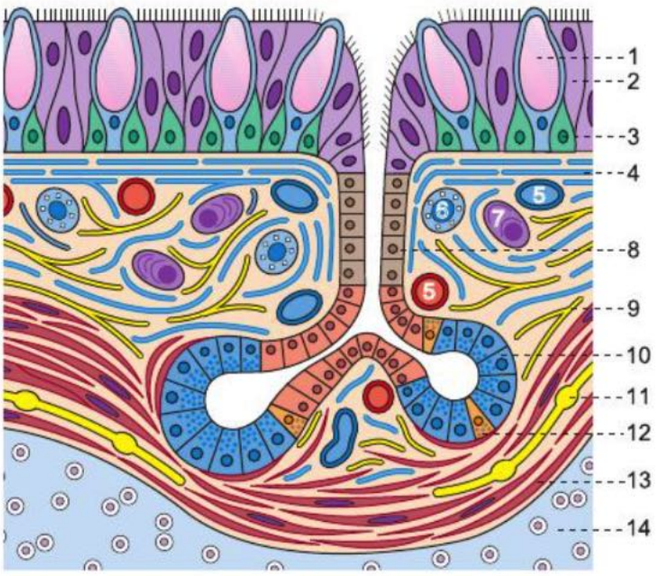

Fig. 8.15 Capas de la pared de un bronquio, representación esquemática de las partes esenciales desde el punto de vista funcional. Epitelio de revestimiento con células caliciformes (**1**), células ciliadas (**2**) y células basales (**3**); **4** fibrillas colágenas; **5** vasos sanguíneos; **6** mastocito; **7** plasmocito; **8** conducto excretor cuya pared está compuesta por células epiteliales cúbicas o cilíndricas que tienen muchas mitocondrias; **9** fibras elásticas; **10** glándula seromucosa que también contiene células endocrinas (**12**); **11** nervio autónomo; **13** músculo liso; **14** cartílago hialino. (De [1])

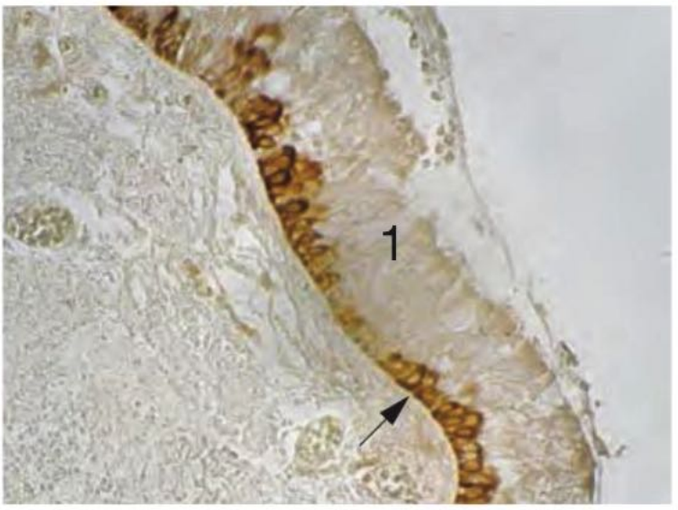

Fig. 8.16 Células basales (→) en el epitelio seudoestratificado cilíndrico (**1**) de un bronquio. Determinación inmunohistoquímica de CK14 (tinción parda); ser humano; 250 ×.

llamado componente secretor acoplado, y la transportan a través del epitelio hacia la luz bronquial. En las personas alérgicas, los plasmocitos producen gran cantidad de IgE. Los folículos, que sólo en forma relativamente infrecuente contienen centros germinativos, aumentan en cantidad con el paso de los años y suelen encontrarse en los sitios de ramificación de los bronquios. Entre los folículos hay campos con linfocitos T de una extensión variable. En las regiones con linfocitos T también aparecen vénulas de endotelio alto. En los bronquios de calibre mediano y pequeño, el epitelio sobre el tejido linfático está aplanado, es relativamente delgado y contiene células M o equivalentes de estas células.

Inervación

El músculo bronquial y traqueal tiene inervación simpática (que dilata las vías aéreas) y parasimpática (que estrecha las vías aéreas), lo cual tiene sentido biológico en el ámbito de las reacciones ante el estrés o los mecanismos de preparación para la huida. Ante una situación aguda de peligro, la dilatación de los bronquios sustenta la reacción de huida con el aumento de la provisión de aire en los pulmones. Así puede satisfacerse la mayor necesidad de oxígeno del músculo. Además, la adrenalina transportada por la sangre actúa sobre los receptores β_2 en el músculo bronquial y, al igual que el simpático, dilata los bronquios. Por

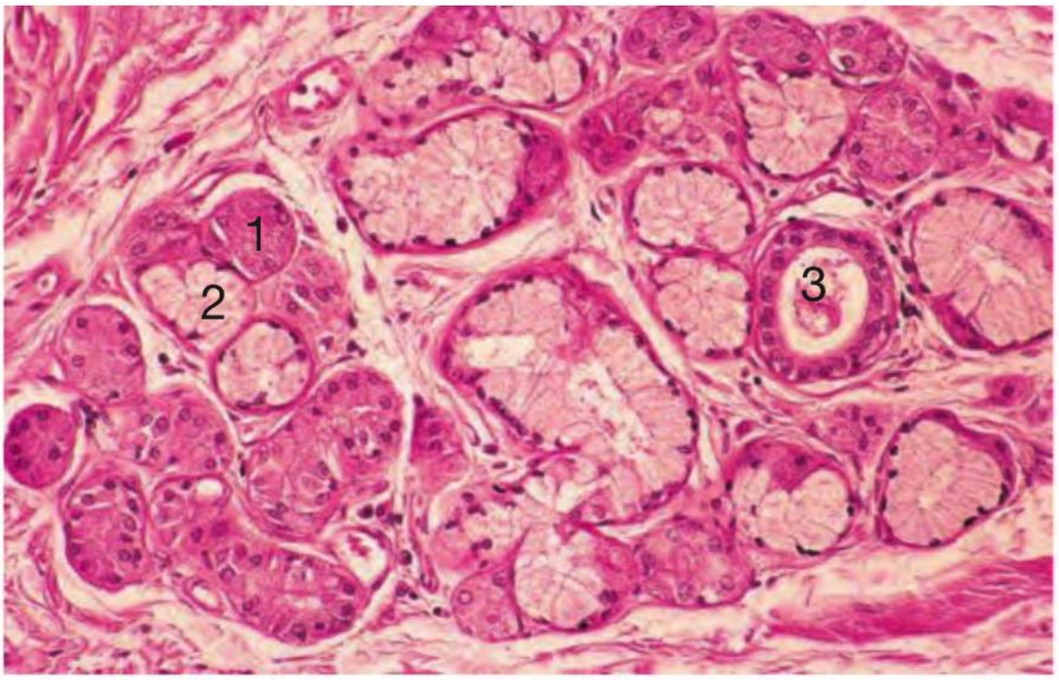

Fig. 8.17 Glándulas bronquiales. **1** Células glandulares serosas; **2** células glandulares mucosas; **3** conducto excretor con células eosinófilas provistas de mitocondrias abundantes. Ser humano; H-E; 250 ×.

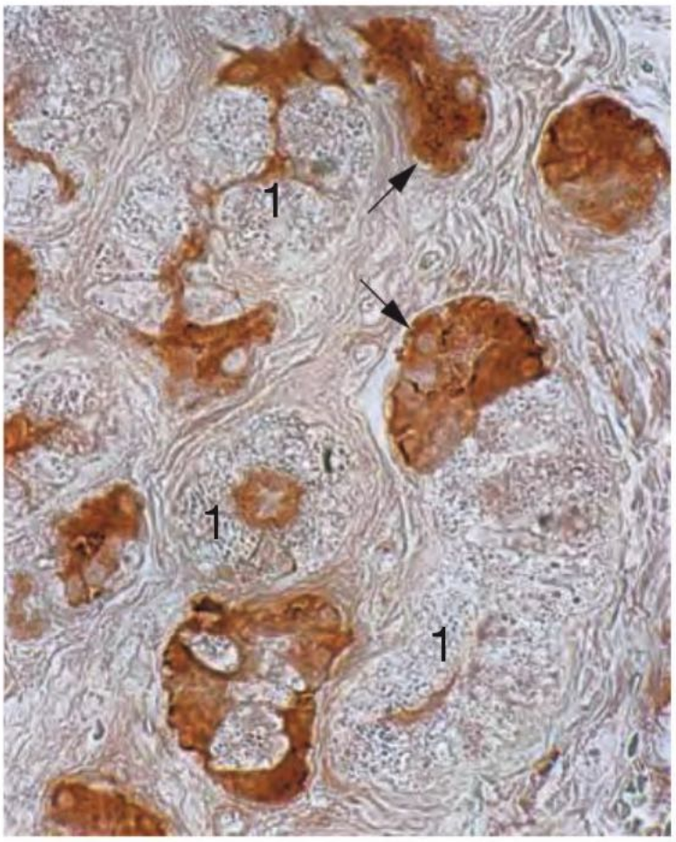

Fig. 8.18 Glándulas bronquiales. Determinación inmunohistoquímica de la lisozima (tinción parda, →) en las células glandulares serosas. Las células mucosas (**1**) no producen lisozima. Ser humano; 450 ×.

consiguiente, en las constricciones patológicas se administran simpaticomiméticos, los cuales intensifican la función del simpático.

Nota La pared de los bronquios está formada por un epitelio seudoestratificado cilíndrico ciliado (epitelio respiratorio), glándulas bronquiales, fibras colágenas, fibras elásticas, cartílago, músculo liso y nervios vegetativos.

Correlación clínica Los bronquios se enferman con relativa frecuencia; una **bronquitis** se acompaña de un aumento de la producción de moco por las células caliciformes y las glándulas bronquiales (**Fig. 8.19**). Una causa (adjunta) de la bronquitis es el trastorno de la función ciliar (p. ej., por el hábito de fumar, que disminuye la frecuencia del batido ciliar) y, con ello, del aparato mucociliar. Los defectos congénitos de los cilios (**Fig. 8.20**), que reciben el nombre de síndrome de los cilios inmóviles, conducen a la adquisición de bronquitis crónicas, a menudo graves.

En el 95% de los casos, el **cáncer pulmonar** es un carcinoma del epitelio bronquial. Cabe destacar la correlación clara entre el carcinoma bronquial y el hábito de fumar. Al igual que otros carcinomas, el carcinoma bronquial se origina sobre la base de alteraciones genéticas que afectan los oncogenes y los genes supresores de tumores. En el carcinoma bronquial de células pequeñas, por ejemplo, oncogenes diversos están alterados y el oncogén myc muestra un aumento considerable. En este carcinoma también hay deleciones del brazo corto del cromosoma 3, donde están situados ciertos genes supresores de tumores. Se sabe que en el carcinoma bronquial de células pequeñas los genes supresores de tumores p53 y Rb han sido inactivados por mutaciones. Se cree que el modelo de expresión de estos genes y las funciones de los productos finales actúan sobre la medida del comportamiento maligno y el curso del carcinoma respectivo. El amianto puede causar carcinomas bronquiales y también pleurales (mesotelioma).

En el **asma bronquial** por un lado hay un proceso inflamatorio crónico y por el otro hay un aumento de la capacidad de reacción del músculo bronquial ante estímulos diversos, en su mayoría elementos transportados por el aire. Entre ellos se encuentran los alérgenos y los estímulos de origen farmacológico, ambiental (¡contaminación atmosférica!), laboral (polvos, detergentes, harina, etc.) o infeccioso. Las emociones concomitantes, por ejemplo el miedo, pueden empeorar el estado. El músculo se contrae, las vías respiratorias se estrechan (obstrucción) y aparece disnea (sensación de falta de aire). Por lo menos en una gran parte, la contracción es desencadenada por mediadores mastocíticos que se liberan desde los mastocitos por la interacción

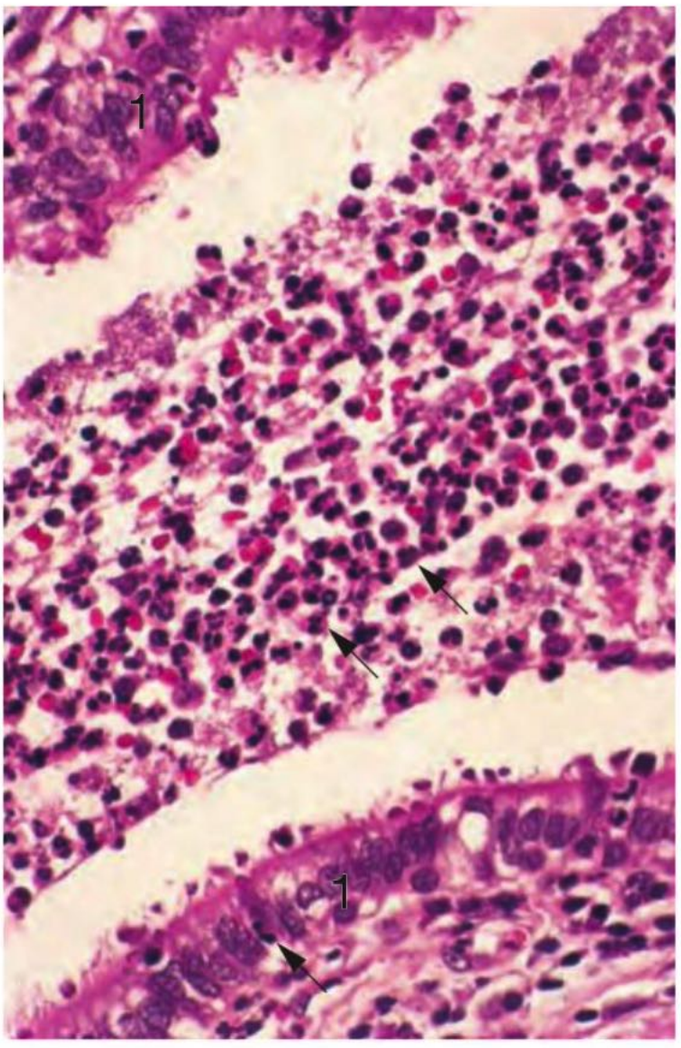

Fig. 8.19 Bronquio pequeño en una bronquitis mucopurulenta. La luz está ampliamente ocupada por pus y una gran cantidad de moco. Los componentes celulares de este moco purulento son sobre todo neutrófilos abundantes (→). **1** Epitelio. Ser humano; H-E; 450 ×.

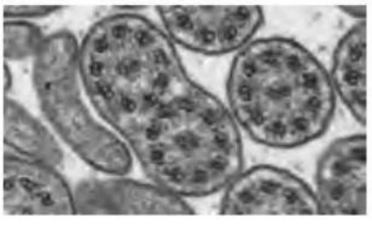

Fig. 8.20 Defecto ciliar congénito.

de un antígeno con la IgE unida a estas células. Otras características son una mucosa tumefacta y la secreción de un moco espeso y viscoso, en el cual hay eosinófilos abundantes (**Fig. 4.15**).

Bronquíolos

A los bronquios les siguen los bronquíolos. Los bronquíolos tienen un diámetro de alrededor de 1,2-0,4 mm y forman la duodécima-decimoquinta generación del árbol ramificado de las vías respiratorias (**Fig. 8.13**, **Fig. 8.21**). El tejido pulmonar abastecido por un bronquíolo se llama **lobulillo pulmonar**. Este lobulillo está limitado por tabiques incompletos de tejido conjuntivo y mide 1-2 cm de diámetro. Los lobulillos suelen identificarse en la forma de un patrón reticulado fino en la superficie pulmonar. La última generación de ramificación bronquiolar recibe el

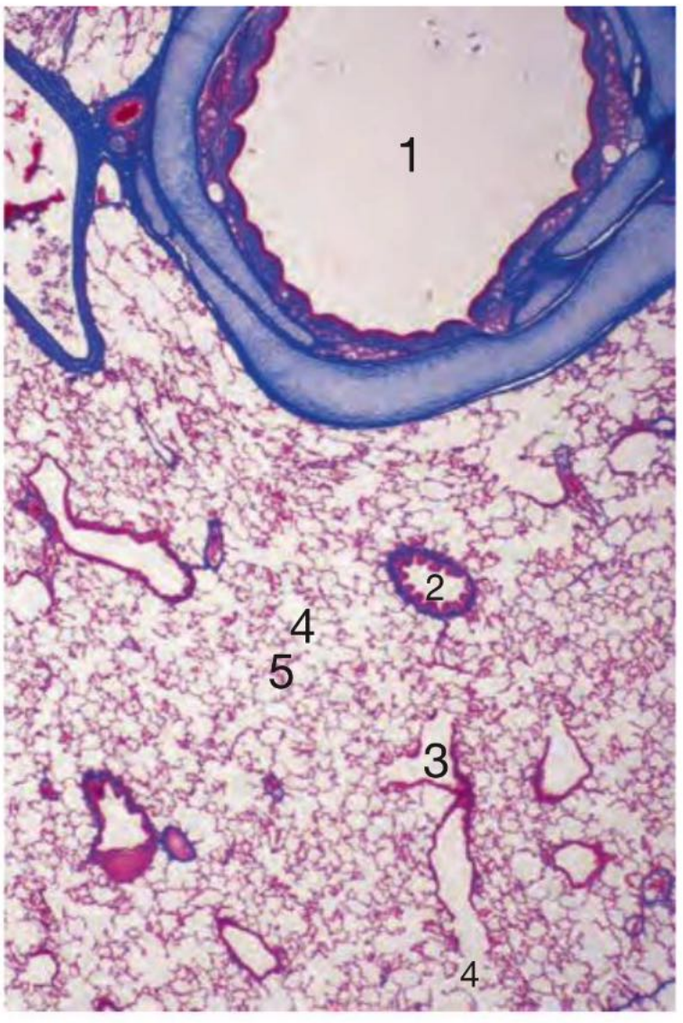

Fig. 8.21 Tejido pulmonar, vista general. **1** Bronquio; **2** bronquíolo; **3** bronquíolo terminal que se continúa con bronquíolos respiratorios; **4** conducto alveolar; **5** alvéolos. Cerdo; Azan; 20 ×. (De [1])

nombre de **bronquíolo terminal**. El tejido pulmonar abastecido por este bronquíolo terminal se denomina **ácino pulmonar** (diámetro: 3-6 mm). Varios ácinos forman un lobulillo.

Capa muscular

Esta capa equivale a la capa fibromusculocartilaginosa de la tráquea y los bronquios, pero en los bronquíolos carece de cartílago. El músculo liso (**Fig. 8.22**) forma una red laxa de haces bastante gruesos, con frecuencia de disposición helicoidal, y, en parte, entrecruzados. Durante la inspiración se distiende, mientras que durante la espiración se contrae levemente. Si esta contracción se mantiene en forma patológica, como en un episodio de asma, el aire sólo puede abandonar el espacio alveolar con dificultad.

Mucosa

El epitelio es simple cilíndrico o a veces seudoestratificado cilíndrico (biseriado) y contiene sobre todo células ciliadas y células de Clara (**Fig. 8.23**); además, hay células endocrinas y células serosas aisladas. Las células caliciformes son infrecuentes y faltan en dirección distal. Sobre todo a la altura de las ramificaciones de los bronquíolos también aparecen algunos cuerpos neuroepiteliales, los cuales ejercen influencia principalmente sobre el músculo de la pared bronquiolar. No hay glándulas.

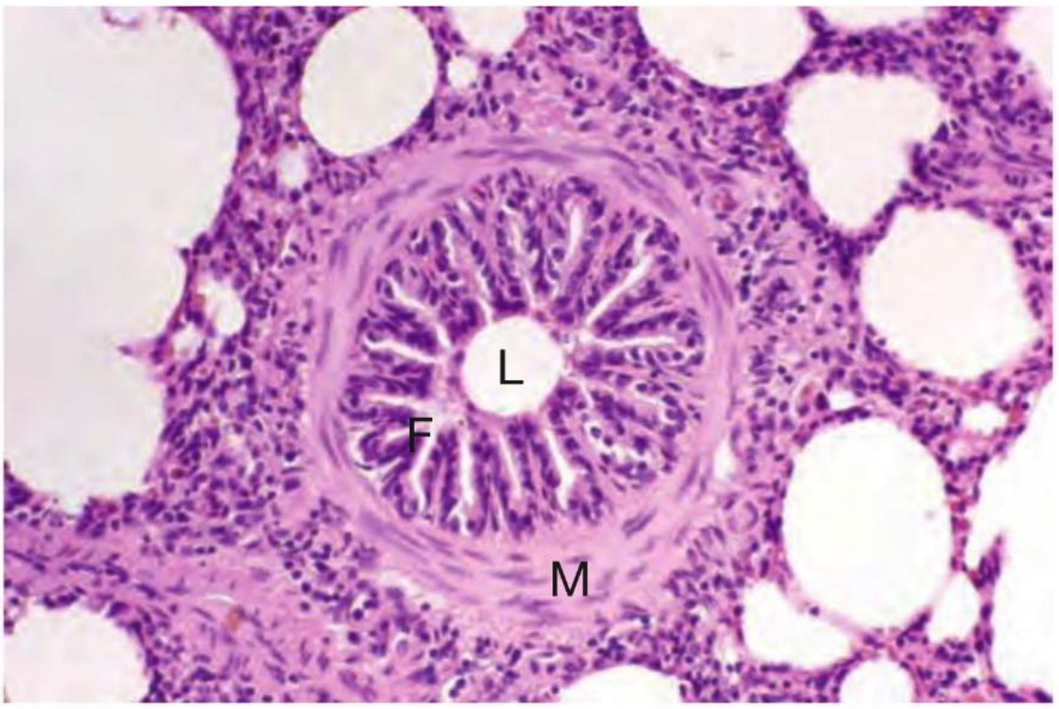

Fig. 8.22 Bronquíolo humano con pliegues estrechos (**F**) de la mucosa y músculo liso (**M**) de disposición oblicua a circular y carencia de soporte cartilaginoso y de glándulas. **L** Luz. A causa de la contracción del músculo liso, en la mucosa se han formado pliegues estrechos y la luz se ha reducido en forma considerable. H-E; 250 ×.

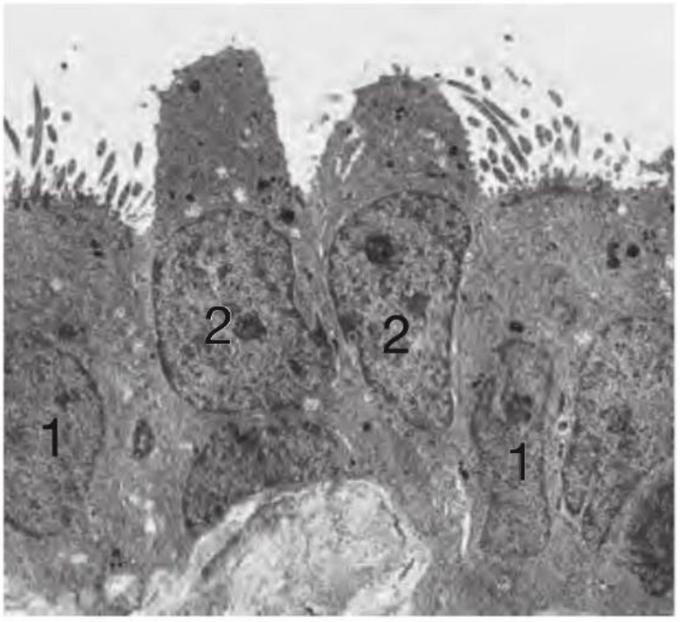

Fig. 8.23 Epitelio de un bronquíolo. El epitelio simple cilíndrico contiene células ciliadas (**1**) y células de Clara (**2**). Ser humano; 3.800 ×. (De [1])

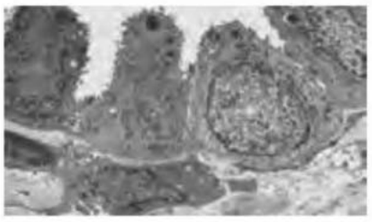

Fig. 8.24 Bronquíolo respiratorio.

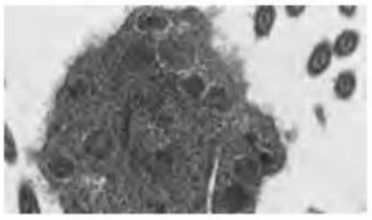

Fig. 8.25 Región apical típica de una célula de Clara.

Nota La pared de los bronquíolos consiste en un epitelio simple cilíndrico con células ciliadas y células de Clara, en fibras del tejido conjuntivo y en músculo liso. En los bronquíolos no hay cartílago ni glándulas.

Células de Clara Las células de Clara del epitelio bronquiolar (llamadas así en honor al médico y anatomista tirolés meridional Max Clara, 1899-1966) se caracterizan por su forma cilíndrica y su región apical abovedada, sin cilios, que sobresale mucho dentro de la luz (**Fig. 8.23**, **Fig. 8.24**, **Fig. 8.25**) y que en los seres humanos contiene gránulos de secreción. La ultraestructura y supuestamente también la función de las células de Clara son muy diferentes en las especies individuales de mamíferos, y en muchos detalles todavía no se conocen bien. En los gatos, estas células contienen, por ejemplo, un RE liso bien desarrollado. En los seres humanos también secretan proteínas que sirven para la defensa y la limitación de las reacciones inflamatorias. Es probable que a partir de ellas se originen los remplazos de las células epiteliales de los bronquíolos.

Bronquíolos respiratorios

Al bronquíolo terminal le sigue el bronquíolo respiratorio (**Fig. 8.13**, **Fig. 8.21**, **Fig. 8.26**), una región de transición entre las vías respiratorias y el espacio alveolar. Los bronquíolos respiratorios tienen un diámetro de sólo unos 0,15 a 0,2 mm y una longitud de más o menos 1-2 mm y en los seres humanos en general desarrollan tres generaciones de división.

Músculo El músculo todavía es bastante grueso pero tiene brechas.

Epitelio El epitelio de los bronquíolos respiratorios es simple cilíndrico al principio y simple cúbico al final; aquí aparecen muchas células epiteliales no ciliadas, entre ellas

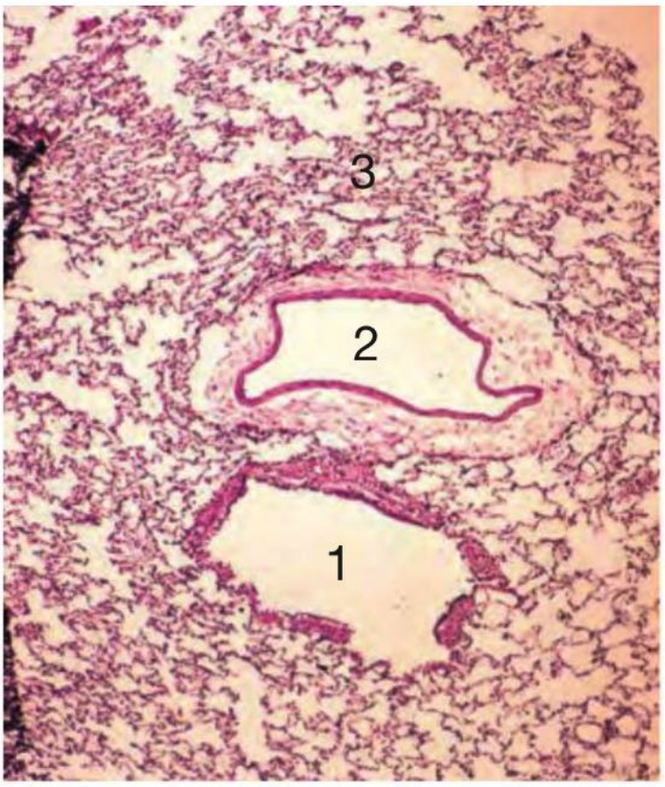

las células de Clara características. Además, hay algunas células serosas (con gránulos densos en el citoplasma apical) y ya neumocitos II (**Fig. 8.24**), los cuales se encuentran típicamente en los alvéolos. Asimismo aparecen células adicionales que muestran las características de varias de las células mencionadas. En el curso de este epitelio hay intercaladas dilataciones de paredes delgadas que reciben el nombre de alvéolos y en cuyo ámbito ya ocurre un intercambio gaseoso. La región de transición entre los bronquíolos respiratorios y los conductos alveolares tiene una estructura variable. Hay transiciones abruptas entre epitelio cilíndrico y epitelio plano, pero la transición también puede ser gradual. En esta región de transición con frecuencia aparecen muchos neumocitos II cúbicos.

Fig. 8.26 Bronquíolo respiratorio (1) y rama de la arteria pulmonar acompañante (**2**) que tiene el mismo diámetro. **3** Alvéolos. H-E; 45 ×.

8.2 Espacio alveolar

Introducción

El **intercambio de los gases respiratorios** O_2 y CO_2 ocurre en los 300-400 millones de alvéolos que hay dentro de los pulmones. Entre el aire y la sangre hay una delgada barrera hística (en promedio de alrededor de 2 µm de espesor pero en los sitios delgados de importancia funcional de sólo 0,4-0,6 µm), la **barrera hematogaseosa** (= barrera alveolocapilar), que está compuesta sobre todo por los neumocitos I del epitelio alveolar y el endotelio de los capilares sanguíneos. Los neumocitos II del epitelio alveolar producen la **sustancia tensioactiva**, una película de proteínas, fosfolípidos y colesterol que disminuye la tensión en la superficie de los alvéolos.

8.2.1 Conducto alveolar

A partir del último bronquíolo respiratorio se origina el conducto alveolar (**Fig. 8.13**, **Fig. 8.21**, **Fig. 8.27**), el cual se ramifica 2 o 3 veces y cuya luz se comunica con las aberturas amplias de los alvéolos, ubicados uno junto al otro en forma muy compacta. Prácticamente no existe una pared propia sino que ésta se encuentra formada por los bordes libres de los tabiques entre los alvéolos contiguos (tabiques alveolares). Los conductos alveolares terminan ciegos con un grupo de alvéolos, el **saco alveolar**. En los preparados histológicos a veces se ve que en el extremo de un conducto alveolar hay 2 sacos alveolares. Un conducto alveolar con sus alvéolos puede compararse en principio (sin importar las dimensiones) con una mazorca de maíz: los granos del maíz serían los alvéolos y el tronco fibroso sería el conducto alveolar. Los alvéolos contiguos están separados por un tabique alveolar (= tabique interalveolar) (**Fig. 8.28**). El extremo libre de los tabiques alveolares posee algunas células epiteliales bronquiolares, bajo las cuales hay haces musculares lisos delicados y fibras elásticas.

8.2.2 Alvéolos

En los alvéolos con forma de vesículas, que están aplicados lateralmente a los conductos alveolares, ocurre el intercambio gaseoso (captación de O_2 y liberación de CO_2). Un alvéolo individual es redondeado o poliédrico y mide 200-300 µm de diámetro. Se calcula que la cantidad de los alvéolos en ambos pulmones de un ser humano adulto es de 300-400 millones, lo cual provee una superficie de 80-140 m^2 para el intercambio gaseoso. La red capilar del circuito menor en las paredes de los alvéolos es muy densa (**Fig. 8.27**, **Fig. 8.28**, **Fig. 8.32**). El intercambio gaseoso ocurre por difusión según la ley de Fick.

Estructura de la pared

Los alvéolos contiguos están separados por el delgado tabique alveolar (= tabique interalveolar, **Fig. 8.30**, **Fig. 8.31**), el cual está cubierto por epitelio alveolar en ambos lados. En los tabiques pueden encontrarse poros de alrededor de 8 µm de diámetro que conectan entre sí en forma directa los alvéolos contiguos. El tejido conjuntivo subepitelial de los tabiques también se conoce como intersticio pulmonar.

Intersticio pulmonar El intersticio contiene algunos fibroblastos, fibras colágenas y fibras elásticas (**Fig. 8.29**), así como proteoglucanos pero, sobre todo, una gran cantidad de **capilares sanguíneos** de endotelio continuo (**Fig. 8.30**, **Fig. 8.32**). Los capilares de un tabique se hallan en relación funcional con ambos alvéolos contiguos (**Fig. 8.33**). Los **fibrocitos** tienen prolongaciones largas en las

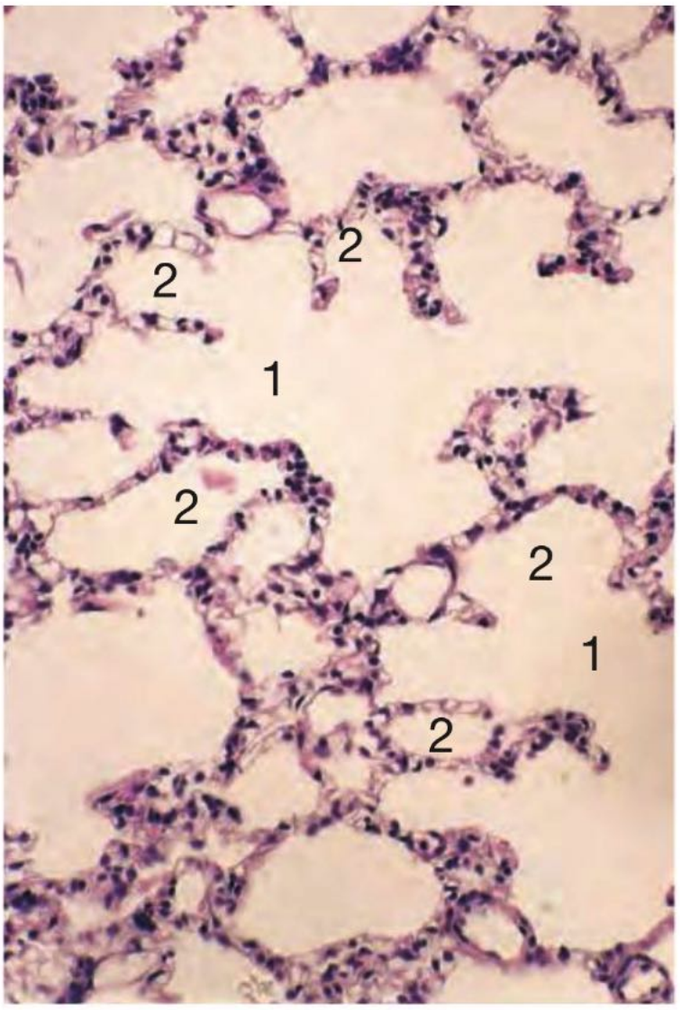

Fig. 8.27 Conducto alveolar (1) con alvéolos (**2**) en el pulmón. Mono Rhesus; H-E; 250 ×.

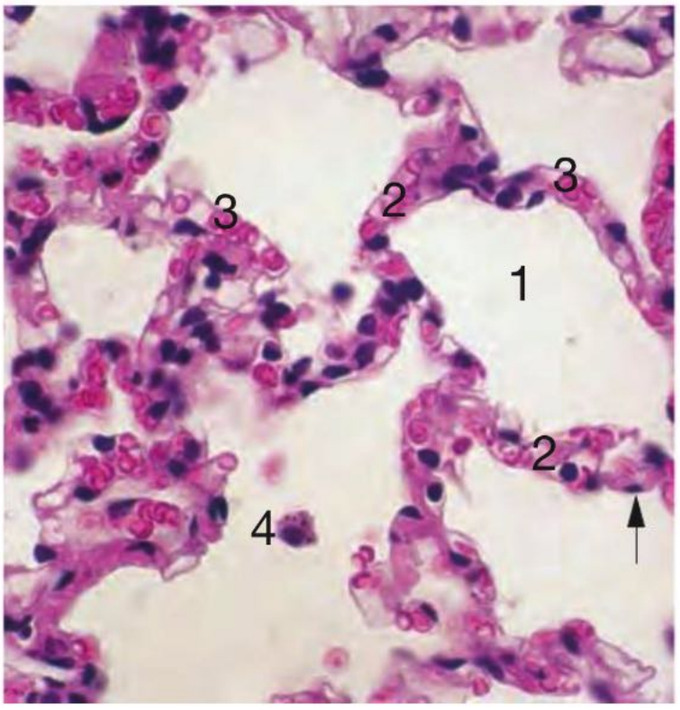

Fig. 8.28 Alvéolos (1) y tabiques alveolares (2) en el pulmón. **3** Capilares sanguíneos (a menudo con eritrocitos) en los tabiques alveolares; **4** macrófago alveolar; → núcleo de un neumocito I. Mono Rhesus; H-E; 460 ×.

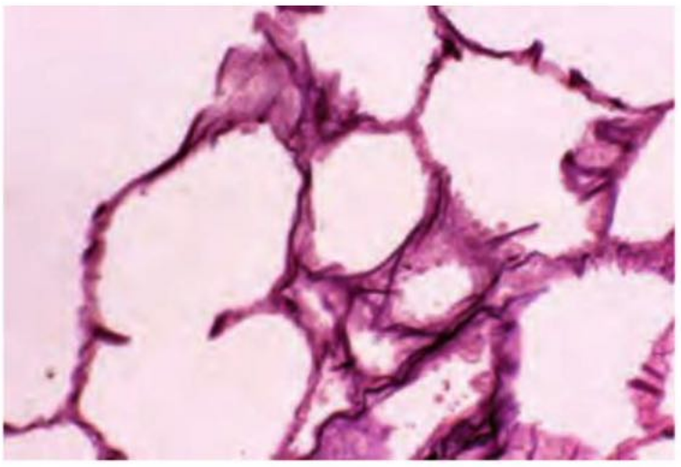

Fig. 8.29 Fibras elásticas (teñidas de violeta oscuro) en la región de los alvéolos. Ser humano; resorcina-fucsina; 250 ×.

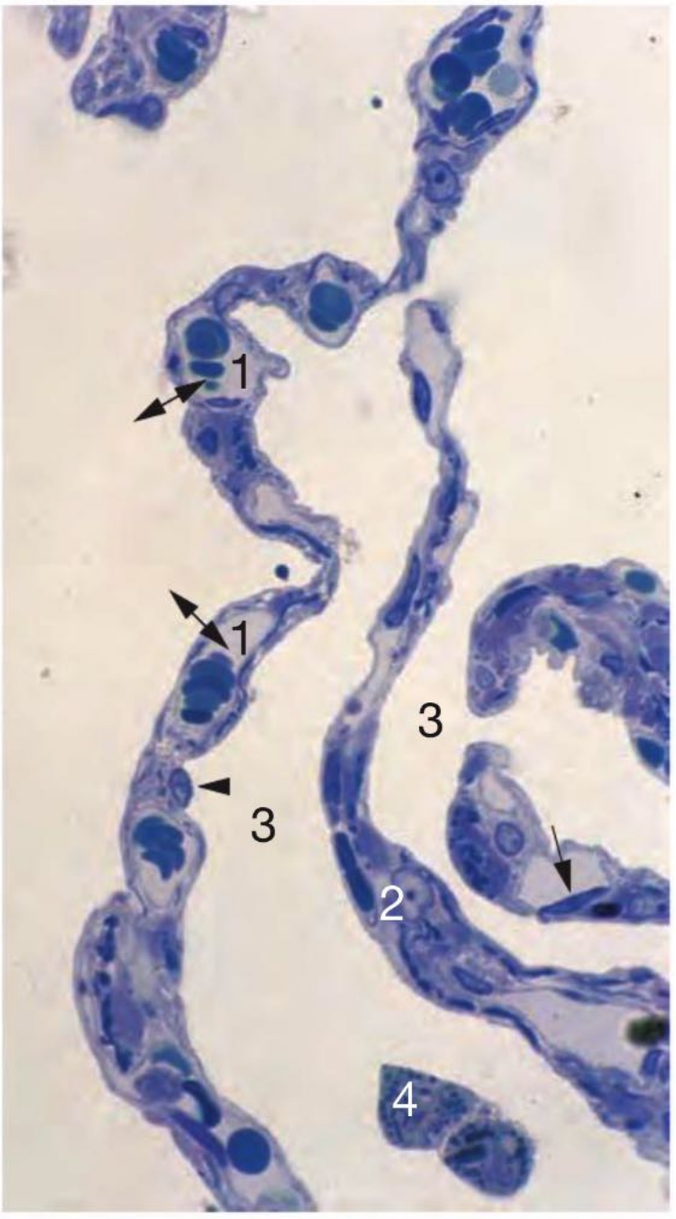

Fig. 8.30 Tabiques alveolares en el pulmón. **1** Capilares sanguíneos con eritrocitos; → núcleo en el endotelio capilar; **2** núcleo de un fibroblasto activo; ▶ núcleo de un neumocito I; ↔ barrera hematogaseosa; **3** luz alveolar; **4** macrófagos alveolares. Ser humano; corte semifino; azul de metileno-azur II; 700 ×.

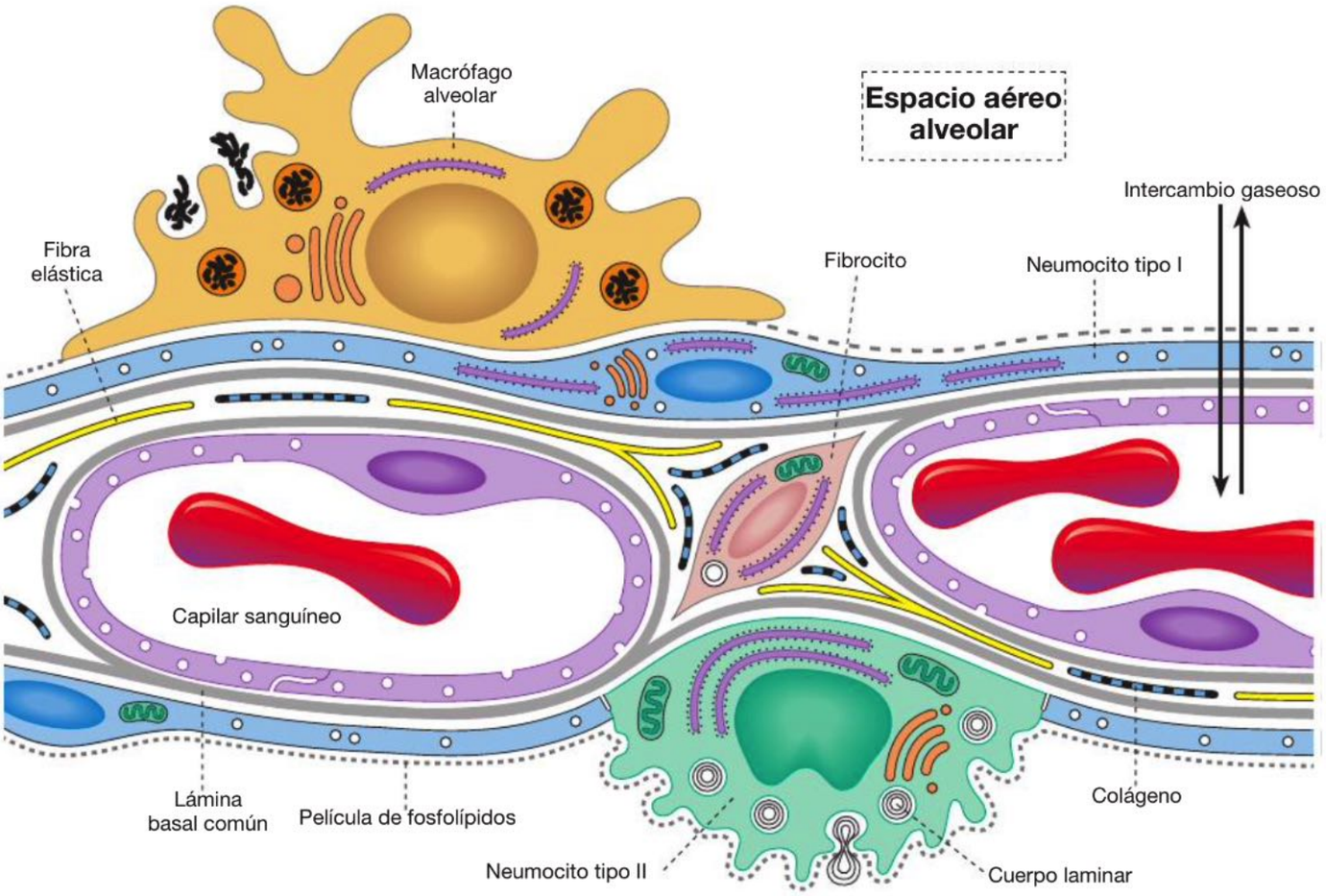

Fig. 8.31 Ultraestructura de un tabique alveolar (representación esquemática). Los neumocitos II producen en sus cuerpos laminares la película de fosfolípidos (sustancia tensioactiva) que reviste los alvéolos. La barrera hematogaseosa (de 0,4-0,6 µm de espesor en los sitios delgados y de hasta 0,2 µm en su sitio más fino) está compuesta por el endotelio de los capilares, los neumocitos I, de citoplasma muy delgado, y la lámina basal común a ambos. (De [1])

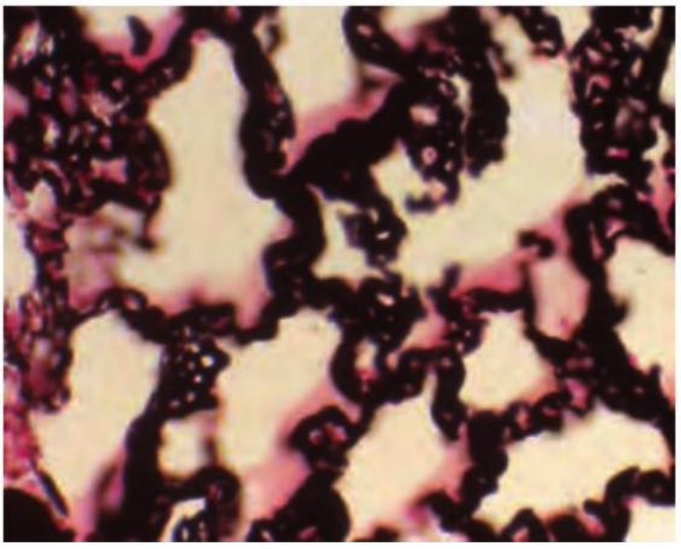

Fig. 8.32 Capilares alveolares en el pulmón. En los capilares se inyectó tinta china negra para tornar visible la densa red que forman. Conejo; 250 ×.

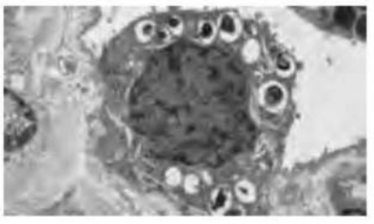

Fig. 8.33 Parte de un tabique alveolar con capilares sanguíneos.

que hay haces de filamentos de actina. Se supone que tienen características contráctiles (miofibroblastos). Estas células pueden actuar sobre el flujo sanguíneo y, por ejemplo, reducirlo en forma considerable en las regiones pulmonares patológicamente no ventiladas. Así se impide que un gran volumen de sangre desoxigenada retorne a la circulación mayor. Las numerosas fibras elásticas (**Fig. 8.29**) son de una importancia particular porque resultan fundamentales para la integridad de los alvéolos y las vías aéreas de pequeño calibre y están vinculadas con las otras fibras elásticas del pulmón.

Epitelio alveolar El epitelio alveolar está compuesto por 2 tipos celulares (**Fig. 8.30**, **Fig. 8.31**):

- los neumocitos tipo I, planos (= **neumocitos I** = células alveolares tipo I)
- los neumocitos tipo II, redondeados o cúbicos (= **neumocitos II** = células alveolares tipo II).

Todos los neumocitos están unidos entre sí por medio de zonulae occludentes y se apoyan sobre una lámina basal. Los **neumocitos I**, muy aplanados, tienen un espesor de más o menos 0,2 µm y ocupan alrededor del 90% de la superficie alveolar, pero su cantidad total en un alvéolo es menor (40%) que la de los neumocitos II (60%). En las inmediaciones del núcleo aplanado poseen algunos orgá-

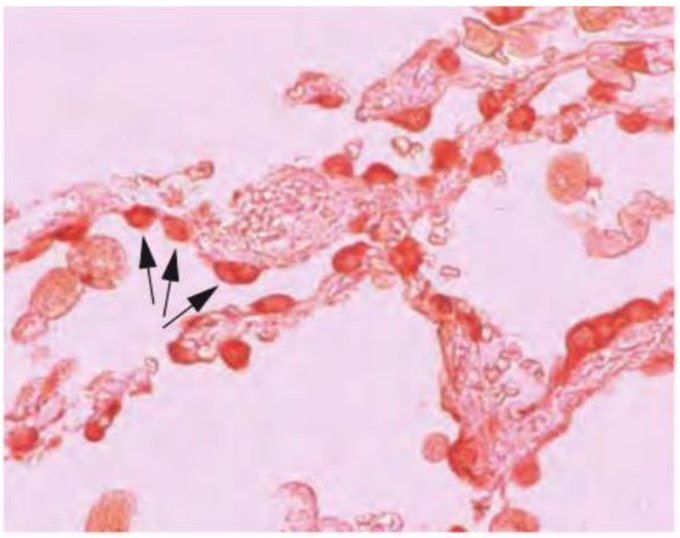

Fig. 8.34 Determinación inmunohistoquímica de la citoqueratina 19 (tinción parda) en los neumocitos II (→), aquí relativamente abundantes, en los alvéolos pulmonares de un ser humano. 450 ×.

nulos citoplasmáticos. En las porciones periféricas amplias del citoplasma aparecen sobre todo muchas vesículas de pinocitosis. Además, aquí se encuentran microtúbulos y microfilamentos. La forma de los **neumocitos II** varía de redondeada a cúbica; estas células ocupan alrededor del 10% de la superficie de un alvéolo y en su región apical poseen algunas microvellosidades. El núcleo de los neumocitos II es redondeado. El citoplasma contiene grandes cantidades de filamentos de citoqueratina (**Fig. 8.34**), un aparato de Golgi extenso, un RE rugoso bien desarrollado y mitocondrias abundantes. Son característicos los cuerpos laminares (**Fig. 8.33**) que supuestamente derivan de cuerpos multivesiculares y contienen un material laminar denso con abundancia de fosfolípidos.

En las lesiones del epitelio alveolar, los neumocitos II pueden proliferar y diferenciarse en neumocitos I. En cambio, los neumocitos I son células que han sufrido una diferenciación terminal y ya no pueden dividirse.

Nota El epitelio alveolar se compone de neumocitos I aplanados y neumocitos II casi cúbicos. Los alvéolos contiguos están separados por tabiques alveolares que contienen una red densa de capilares sanguíneos.

Sustancia tensioactiva

Producción y degradación Los cuerpos laminares de los **neumocitos II** contienen la sustancia tensioactiva (factor antiatelectásico) alveolar y la entregan a la luz de los alvéolos por medio de una exocitosis. Luego de la exocitosis, el contenido de los cuerpos laminares al principio forma en la hipofase un complejo lipoproteico que recibe el nombre de **mielina tubular**. La mielina tubular es una especie de reserva para la película superficial. Forma estructuras tubulares que, según la necesidad, se incorporan en la película de sustancia tensioactiva o, en la reducción de la superficie, se extraen de ella. La sustancia tensioactiva se extiende en la forma de una película monomolecular sobre la fina capa de líquido (hipofase) que cubre los neumocitos y se cree que se propaga hasta los bronquíolos para continuarse con la película superficial local. Una parte de la película de sustancia tensioactiva es fagocitada por los macrófagos alveolares.

Componentes La sustancia tensioactiva está compuesta en el 80-90% por fosfolípidos (principalmente dipalmitoilfosfatidilcolina [DPPC]) y colesterol y en alrededor del 10% por proteínas. Los componentes proteicos más importantes son una glucoproteína hidrófila (SP-A) y 2 proteínas hidrófobas (SP-B, SP-C). Las últimas intervienen, entre otras cosas, en la estabilización de la película de fosfolípidos. Las proteínas SP-A y SP-D (también) tienen acciones antimicrobianas.

Función La sustancia tensioactiva disminuye la tensión superficial de la superficie hidratada del epitelio. Reduce la tendencia al colapso de los alvéolos al final de la espiración y facilita la reexpansión alveolar durante la inspiración. Sin la sustancia tensioactiva, los alvéolos colapsados sólo podrían volver a abrirse con dificultad, dado que las superficies húmedas de los tabiques alveolares contiguos se adherirían entre sí.

Correlación clínica En los neonatos prematuros, el sistema tensioactivo aún no ha madurado. En consecuencia, los alvéolos colapsados sólo se expanden con una gran dificultad con el auxilio intensivo de los músculos respiratorios (**síndrome de dificultad respiratoria del lactante prematuro**). Como medida terapéutica se intenta aportar a los pulmones un remplazante de la sustancia tensioactiva. En el síndrome de dificultad respiratoria del adulto, debido a diversas enfermedades de base, también disminuye la producción de la sustancia tensioactiva en forma secundaria.

Barrera hematogaseosa

Los capilares sanguíneos de los tabiques alveolares son del tipo continuo. Se acercan con regularidad a la superficie epitelial, de modo que aquí las láminas basales del epitelio alveolar y el endotelio, según todas las apariencias, se fusionan en una lámina basal común. En estos sitios delgados, la barrera hematogaseosa consiste sólo en el neumocito I, el endotelio capilar y una lámina basal común (**Fig. 8.35**) y en este caso tiene un espesor de más o menos 0,4-0,6 µm. En los sitios algo más gruesos hay una capa fina de tejido conjuntivo entre el epitelio alveolar y el endotelio. Si se incluyen todas las regiones de intercambio gaseoso, es decir que también se consideran el intersticio o los neumocitos II, en promedio se obtiene un trayecto de difusión para los gases respiratorios de hasta 2 µm.

A través de la gran superficie pulmonar de intercambio para los gases respiratorios no sólo se intercambian O_2 y CO_2, sino que se pierden diariamente alrededor de 800 mL de agua.

Nota El aire de los alvéolos y la sangre están separados por la barrera hematogaseosa que, en esencia, está compuesta por el endotelio de los capilares y los neumocitos I.

Macrófagos alveolares

Morfología En los alvéolos regularmente se encuentran células fagocíticas que reciben el nombre de macrófagos alveolares (**Fig. 8.30**, **Fig. 8.33**, **Fig. 8.36**). Los macrófagos

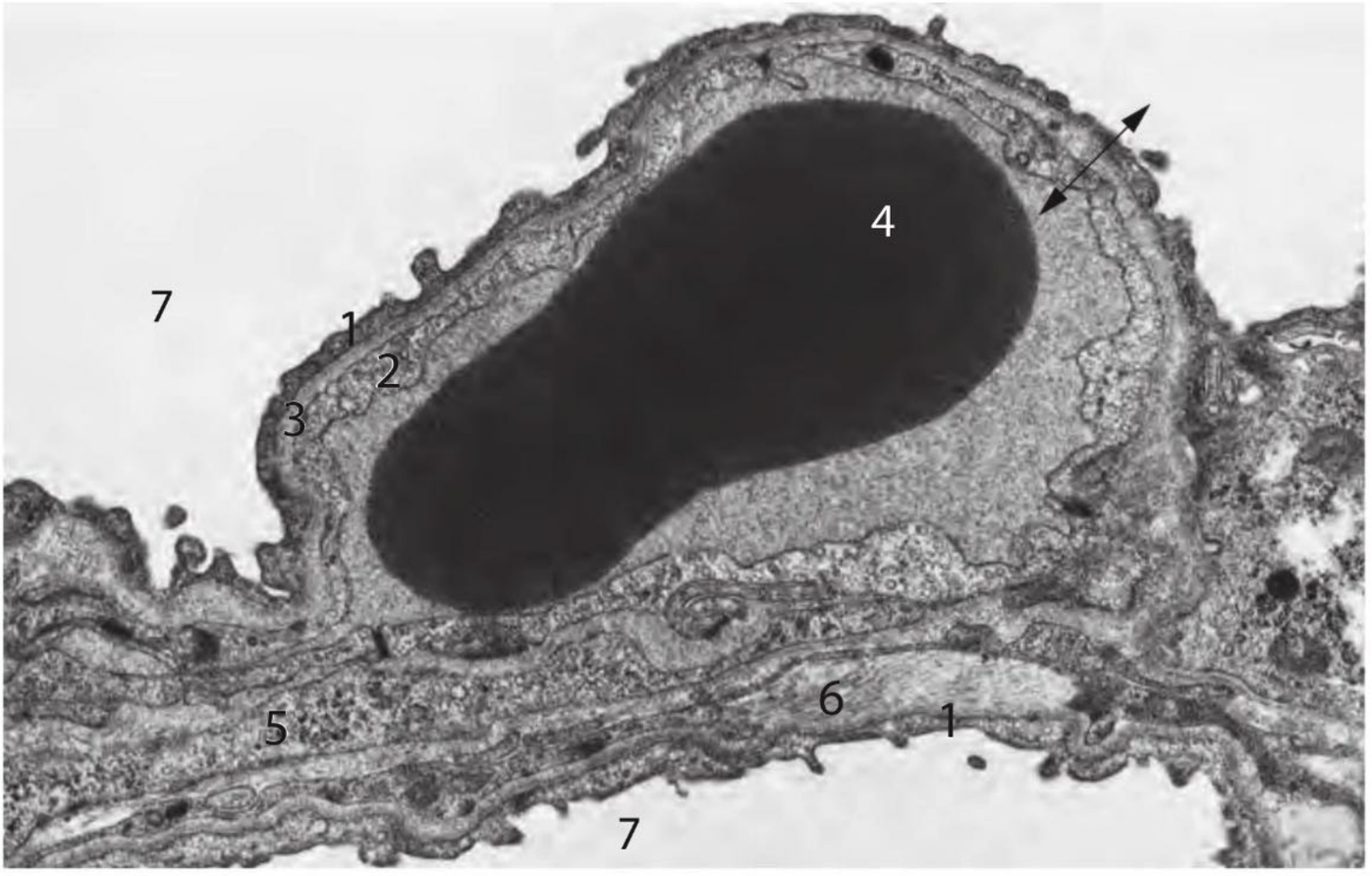

Fig. 8.35 Barrera hematogaseosa. Parte de un tabique alveolar con capilares sanguíneos que se acercan mucho a la superficie profunda del epitelio alveolar. Aquí el epitelio alveolar (**1**), el endotelio capilar (**2**) y la lámina basal común (**3**) forman la barrera hematogaseosa (↔); **4** eritrocito dentro del capilar; **5** fibrocito; **6** fibrillas colágenas; **7** espacio aéreo alveolar. Ser humano; 9.400 ×. (De [1])

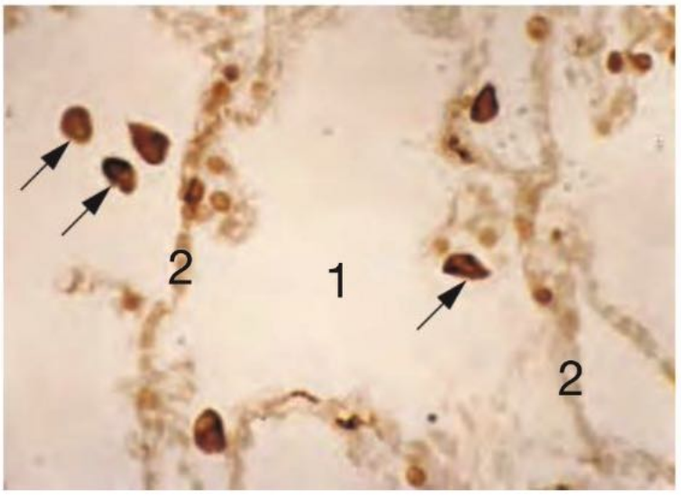

Fig. 8.36 Macrófagos alveolares (→) en el pulmón. Determinación inmunohistoquímica de CD68 (tinción parda). Los linfocitos grandes también son CD68-positivos. **1** Luz alveolar; **2** tabiques alveolares. Mono Rhesus; 450 ×.

alveolares emiten prolongaciones digitiformes y lameliformes largas; en su citoplasma hay lisosomas abundantes y con frecuencia tienen un color pardusco característico. Se caracterizan bien por la expresión de CD68 (**Fig. 8.36**) y CD74.

Función Los macrófagos alveolares derivan de monocitos de la sangre y sufren un recambio muy alto; se cree que también pueden dividirse por mitosis. La cantidad de los macrófagos aumenta no sólo en algunas enfermedades cardíacas, sino también en el consumo regular de anfetaminas, en el que contienen material laminar en abundancia. También aumentan en los fumadores. Su ocasional color pardusco se debe a que estas células fagocitan, por ejemplo, partículas de hollín o de polvo o bacterias que se han introducido hasta los alvéolos. En el tejido conjuntivo pulmonar, por ejemplo bajo la superficie de la pleura visceral o en la pared de los bronquios, puede haber una cantidad considerable de macrófagos que contienen polvo de carbón.

Eliminación Los macrófagos destruidos en parte se transportan por la película de moco bronquial y se eliminan con el esputo. En los gatos se comprobó que por esta vía se eliminan 2×10^6 macrófagos alveolares por hora. Es probable que algunos macrófagos retornen al intersticio.

8.3 Sistema de defensa del pulmón

Debido a su conexión abierta con el medioambiente los pulmones están provistos de un sistema de defensa complejo y muy diferenciado. Los mecanismos de defensa congénitos son, entre otros, la limpieza mucociliar y la secreción de péptidos antimicrobianos y de diversas moléculas mediadoras que también pueden ser liberadas por las células epiteliales de las vías respiratorias. A la porción adquirida del sistema inmunitario pertenecen, entre otros, los plasmocitos secretores de IgA y las estructuras linfáticas de linfocitos T de la mucosa bronquial. Los numerosos

macrófagos alveolares fagocitan el polvo o los microorganismos inspirados y se encuentran en el centro de algunas enfermedades pulmonares. Los mastocitos abundantes que hay en el pulmón pueden cumplir una función importante en las enfermedades pulmonares obstructivas como el asma alérgica.
Los mecanismos de defensa más importantes del pulmón son:

- reflejo de la tos
- limpieza mucociliar
- secreción de proteínas (p. ej., lisozima) y péptidos (p. ej., defensinas) antimicrobianos diversos
- secreción de IgA (que protege en especial contra los virus)
- secreción de IgG (que protege contra bacterias y virus, pero también puede debilitar parásitos)
- macrófagos alveolares
- células epiteliales bronquiales
- tejido linfático de la mucosa bronquial (BALT).

En particular, el epitelio de las vías respiratorias desempeña un papel activo en muchos procesos inflamatorios y reacciones inmunológicas pulmonares porque las células epiteliales bronquiales pueden liberar, por ejemplo, las moléculas mediadoras siguientes: interleucinas 1, 6, 8 y 10, así como factor de necrosis tumoral α (TNF-α) y "factor de crecimiento transformador" β (TGF-β).

Correlación clínica Los alvéolos pueden ser afectados por una enorme cantidad de enfermedades.
En las **neumonías** (inflamaciones pulmonares), la región del tejido intercambiador de gases se inflama por la acción de bacterias, virus, hongos o parásitos de distintos tipos, lo cual puede reducir en forma masiva la función respiratoria del pulmón. Con frecuencia están inflamados tanto los bronquios como la región alveolar (bronconeumonía).
Las **enfermedades pulmonares fibrosantes** tienen un curso insidioso. Estas fibrosis se acompañan de un aumento del tejido conjuntivo en los tabiques alveolares, lo que torna más gruesa la barrera de difusión y así disminuye la función respiratoria del pulmón.
En enfermedades cardíacas y no cardíacas puede desarrollarse un **edema pulmonar**. En algunas cardiopatías, la presión en las venas pulmonares aumenta. Entonces pueden abrirse las zonulae occludentes, relativamente débiles, que hay entre las células endoteliales de los capilares alveolares y permitir el paso de macromoléculas y agua hacia el tejido conjuntivo de los tabiques alveolares. Se produce un edema en el espacio del tejido conjuntivo, un **edema intersticial**. Si continúa aumentando la presión en los vasos sanguíneos, también se abren las zonulae occludentes, más resistentes, de las células epiteliales alveolares. Por añadidura pasa líquido, con frecuencia junto con eritrocitos, al espacio alveolar (**edema alveolar**). Luego, el gran contenido de agua en los tabiques alveolares y los alvéolos dificulta la captación de oxígeno; los eritrocitos intraalveolares atraen, en parte, cantidades considerables de macrófagos alveolares (células de la insuficiencia cardíaca).
La **antracosis** es la sobrecarga pulmonar con partículas de carbón. Los macrófagos alveolares fagocitan estas partículas y en una gran parte se eliminan con ellas por medio de la tos. Pero las partículas también pueden acumularse en el tejido conjuntivo, en especial en la pleura visceral.
El **enfisema** se caracteriza por la dilatación permanente del espacio aéreo distal con respecto a los bronquíolos terminales, con destrucción y desintegración de los tabiques alveolares. En las regiones afectadas esto causa una disminución de la perfusión en relación con la ventilación, lo que conduce a una reducción en la captación de oxígeno y en la capacidad de funcionamiento del organismo.
El enfisema y la bronquitis crónica son las características principales de la **enfermedad pulmonar obstructiva crónica**. Aquí, noxas inhalatorias diversas conducen a la inflamación crónica de las vías respiratorias y también de los tabiques alveolares y los vasos sanguíneos. Los primeros indicios de estas alteraciones son el aumento de la producción de moco y la tos. Más tarde aumenta la producción de colágeno en la matriz y disminuyen las fibras elásticas. Las células inflamatorias activadas liberan mediadores que llevan a la destrucción de la estructura pulmonar. En esto desempeñan un papel fundamental las proteinasas liberadas por los macrófagos y los neutrófilos. Estos procesos se desencadenan sobre todo por la inhalación del humo del cigarrillo. El humo entorpece el batido ciliar y activa los macrófagos. Estos últimos y los linfocitos T citotóxicos activan otras células inflamatorias. La cantidad y la actividad de las células glandulares productoras de moco aumentan. En los fumadores jóvenes ya suele comprobarse una obstrucción de las vías aéreas de pequeño calibre.

8.4 Irrigación sanguínea del pulmón

Vasos públicos

La **arteria pulmonar** y sus ramas son los vasos públicos (*vasa publica*) del pulmón; llevan la sangre desoxigenada (5 L/min) hacia el pulmón desde el corazón derecho. Acompañan a los bronquios y los bronquíolos (**Fig. 8.14**, **Fig. 8.26**, **Fig. 8.37**) y poseen un diámetro semejante al de esos segmentos de la vía aérea. En la región de los conductos alveolares surgen arteriolas terminales cuya pared tiene poco músculo. En los tabiques alveolares, estas arteriolas se continúan con una red capilar extraordinariamente densa que sirve para el intercambio de los gases (**Fig. 8.37**). La sangre oxigenada eferente se recoge en vénulas que se reúnen en venas pequeñas, las cuales transcurren en los tabiques de tejido conjuntivo que hay entre los lobulillos y los segmentos pulmonares y también en la pleura. En las inmediaciones del hilio pulmonar, las venas pulmonares se acercan a las arterias pulmonares y los bronquios grandes. Desde el punto de vista morfológico, las ramas pequeñas de las arterias y las venas pulmonares suelen ser bastante difíciles de distinguir unas de otras. Sus paredes tienen una estructura similar dado que en ellas la diferencia de presión es escasa.

Vasos privados

La irrigación sanguínea del tejido pulmonar, sobre todo de las paredes de los bronquios y los bronquíolos, está a cargo de las **ramas bronquiales**, que también se conocen como arterias bronquiales. Las ramas bronquiales surgen de la aorta y de las arterias intercostales superiores y junto con las venas bronquiales constituyen los vasos privados (*vasa privata*) del pulmón. Las arterias bronquiales transcurren sobre todo en la pared de los bronquios, pero también en los tabiques de tejido conjuntivo y la pleura. En sus inmediaciones se encuentran las venas bronquiales, cuya sangre fluye hacia la vena ácigos y la vena hemiácigos.

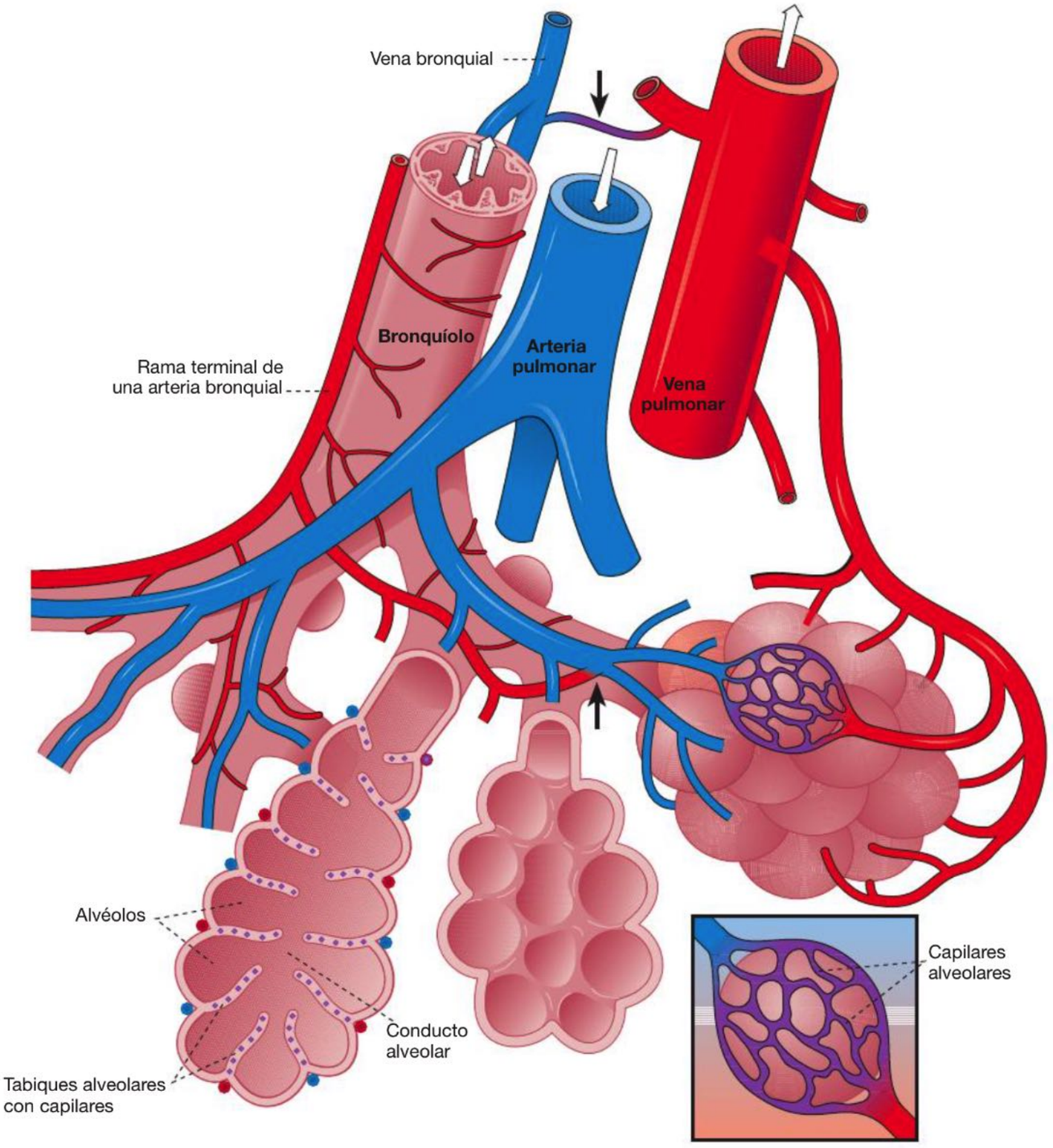

Fig. 8.37 Vías aéreas terminales. Representación esquemática de los alvéolos y los segmentos terminales del sistema vascular sanguíneo pulmonar. Entre las venas bronquiales y las venas pulmonares y entre las arterias bronquiales y las arterias pulmonares se forman anastomosis (→). Los alvéolos están rodeados por una red fina de capilares alveolares. Abajo, a la izquierda: corte a través de los tabiques alveolares; abajo, a la derecha: vista externa. El color de los vasos sanguíneos indica su contenido de oxígeno. Rojo: sangre oxigenada; azul: sangre desoxigenada. Flechas blancas: dirección del flujo.

Anastomosis

Hay muchas anastomosis entre las ramas terminales de las arterias pulmonares y las arterias bronquiales, así como también entre las venas pulmonares y las venas bronquiales. La consecuencia de las anastomosis entre las venas pulmonares y bronquiales es que el grado de saturación de oxígeno alcanzado al principio en el pulmón vuelve a disminuir un poco. Las anastomosis pueden cerrarse en forma reversible.

Vasos linfáticos

Los vasos linfáticos se encuentran en la pleura y en la pared de los bronquios y de las arterias grandes.

Nota

- Los vasos públicos (arteria pulmonar y venas pulmonares) llevan sangre desoxigenada al pulmón y extraen de él sangre oxigenada.
- Los vasos privados (ramas bronquiales) irrigan el tejido pulmonar.

En el preparado histológico, los diferentes vasos se identifican sobre todo por su ubicación en relación con las vías aéreas.

8.5 Pulmón fetal

El pulmón fetal se parece superficialmente a una glándula exocrina. Todos los epitelios que tapizan los esbozos de las vías respiratorias y el espacio alveolar derivan del endodermo al final del intestino faríngeo. Sus células tienen forma cúbica o cilíndrica (**Fig. 8.38**). El tejido que hay entre las estructuras epiteliales es un tejido conjuntivo de tipo mesenquimático con muchas células y pocas fibras, en el cual hay incluidos vasos sanguíneos. Cuando se desarrolla un cartílago, éste adopta las características del cartílago fetal.

8.6 Cavidad pleural, pleura

Los pulmones están rodeados por la **cavidad pleural**, la cual contiene unos 10 mL de líquido claro y permite sus movimientos durante la inspiración y la espiración. En esta cavidad predomina una presión negativa. La pared de la cavidad pleural está formada por la pleura parietal y la pleura visceral, que se mantienen adosadas entre sí en forma deslizable por medio del líquido pleural.
Para explicar la producción y la reabsorción del **líquido pleural** hay un modelo según el cual el líquido se forma como un trasudado desde los capilares sanguíneos sobre todo en la pleura parietal, pero también en la pleura visceral; sin embargo, la reabsorción se realiza sólo a través de los capilares linfáticos de la pleura parietal.

8.6.1 Pleura parietal

La pleura parietal tapiza partes amplias de la cavidad torácica y cubre lateralmente el mediastino, así como la superficie craneal del diafragma. Está compuesta por un epitelio (mesotelio) delgado que linda con la cavidad pleural y una capa de tejido conjuntivo bien desarrollada con capilares sanguíneos y vasos linfáticos. En los estados estimulados, el epitelio es cúbico y entonces también posee muchas microvellosidades. La pleura parietal puede reabsorber partículas de polvo, líquido e incluso aire desde la cavidad pleural y tiene una buena inervación sensorial.

8.6.2 Pleura visceral

La pleura visceral tiene una estructura semejante a la de la pleura parietal, pero es relativamente gruesa (**Fig. 8.39**, **Fig. 8.40**). Por afuera posee un epitelio simple plano (mesotelio) delgado y también contiene vasos sanguíneos y vasos linfáticos. Las fibras elásticas están muy difundidas y en especial forman una capa submesotelial externa gruesa (**Fig. 9.4**). El colágeno (**Fig. 8.39**) del tejido conjuntivo pleural forma 2 capas que se entrecruzan en ángulo recto o en ángulo agudo. Esto facilita los desplazamientos de tejido en la pleura durante la inspiración y la espiración. El músculo liso tiene poco desarrollo. Sobre todo en los bordes de los lobulillos se encuentran corpúsculos terminales sensoriales. El espesor de la pleura visceral es muy diferente en los mamíferos individuales.

Correlación clínica Cuando se supera la capacidad de reabsorción de los vasos linfáticos en la pleura parietal, en la cavidad pleural aparecen **derrames**. Una causa frecuente es la falla del corazón izquierdo. Los derrames exudativos pueden acompañar inflamaciones pulmonares o pueden aparecer en las enfermedades carcinomatosas del pulmón.
Un tumor maligno del epitelio pleural, el **mesotelioma pleural**, se correlaciona con la exposición al amianto. El trastorno de la reabsorción de un exudado inflamatorio puede conducir a la adherencia de las pleuras parietal y visceral.

Nota Las paredes de la cavidad pleural están tapizadas por un epitelio pleural delgado. Este epitelio, junto con una fina capa de tejido conjuntivo, forma la pleura, la cual cubre los pulmones (pleura visceral) y la cavidad torácica (pleura parietal). La pleura, que posee capilares sanguíneos y linfáticos abundantes, produce unos cuantos mililitros de líquido pleural que posibilita los movimientos respiratorios de los pulmones.

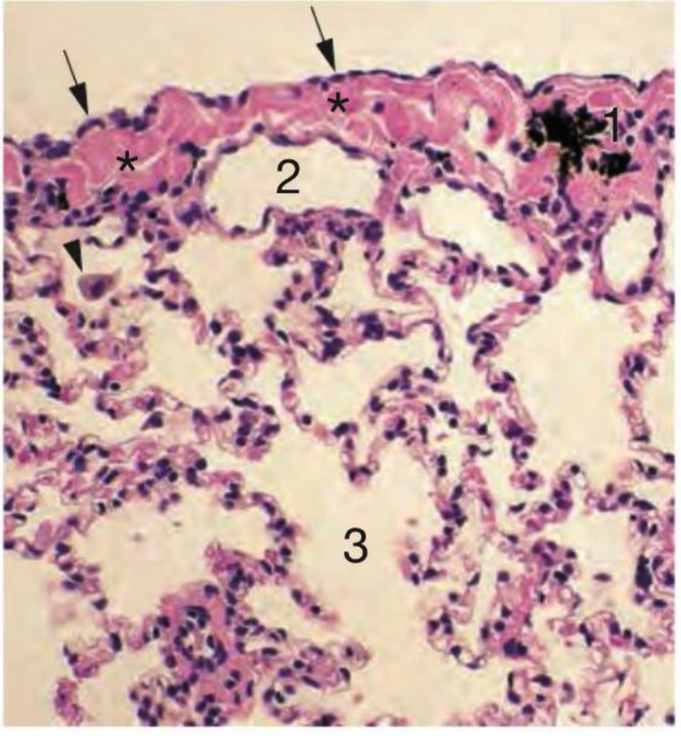

Fig. 8.39 Pleura visceral (*). → Epitelio de la pleura visceral (= mesotelio); **1** depósito de polvo de carbón; **2** alvéolos; **3** conducto alveolar; ▶ macrófago alveolar. Mono Rhesus; H-E; 250 ×

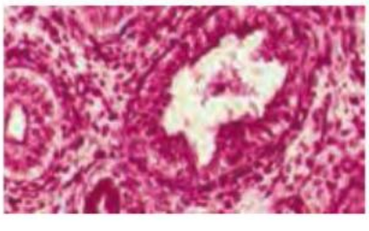

Fig. 8.38 Pulmón fetal humano.

Fig. 8.40 Pleura visceral de un anciano.

CAPÍTULO

9 Membranas serosas

9.1 Serosa 287
9.1.1 Epitelio de la serosa 288
9.1.2 Tejido conjuntivo subepitelial 288
9.2 Irrigación sanguínea y drenaje linfático 289

Las cavidades corporales (cavidad pleural, cavidad pericárdica, cavidad peritoneal) se originan a partir del celoma intraembrionario, o sea que son cavidades del mesodermo tapizadas por epitelio. Una de las cubiertas del testículo, la túnica vaginal del testículo, también forma una de estas cavidades, que es un desdoblamiento de la cavidad abdominal. Las cavidades están ocupadas por los pulmones, el corazón, el tubo digestivo y los testículos. La cavidad propiamente dicha es un espacio muy estrecho lleno de un líquido con hialuronano abundante. La pared de la cavidad está tapizada por una serosa. La serosa posee una hoja parietal (que tapiza la pared de la cavidad) y una hoja visceral (que cubre la superficie de los órganos), las cuales se continúan una con la otra a la altura de los "mesos". La superficie lisa y húmeda de la serosa permite el movimiento y el desplazamiento de los órganos dentro de su cavidad. En el interior de la cavidad abdominal, los órganos intraabdominales (bazo, estómago, intestino e hígado) se unen entre sí, a la pared de la cavidad y al diafragma a través de pedículos capilares corredizos, de modo que la adhesión capilar contrarresta el peso propio de los órganos. Incluso ante la reducción fisiológica de los órganos (p. ej., en el caso de la vejiga urinaria), en la cavidad abdominal no aparecen espacios "libres".

9.1 Serosa

Las cavidades pleural, pericárdica, peritoneal y serosa del escroto (delimitada por la túnica vaginal del testículo) están tapizadas por una membrana serosa. La superficie de esta serosa es lisa y húmeda y está formada por un epitelio simple plano (mesotelio). Los órganos situados en dichas cavidades también están cubiertos externamente por una serosa y pueden moverse dentro de ellas o también cambiar su forma.
La serosa en total tiene 2 hojas:

- hoja parietal (que tapiza la pared de la cavidad)
- hoja visceral (que cubre la superficie de los órganos situados dentro de la cavidad (**Fig. 9.1** y **Fig. 9.2**).

En la región de los repliegues o en la raíz de un "meso", ambas hojas están en continuidad. Un "meso" es un repliegue de la serosa, una delgada placa de tejido conjuntivo cubierta por mesotelio, en el cual transcurren las estructuras que abastecen los órganos ubicados dentro de la cavidad corporal. La serosa lisa y húmeda (**Fig. 9.1**) está compuesta por el epitelio de la serosa y una capa de tejido conjuntivo subepitelial (submesotelial). Ambos derivan del mesodermo, por ello el epitelio también recibe el nombre de mesotelio.
El espacio estrecho de las cavidades corporales contiene una cantidad pequeña (en el caso de la cavidad pleural, alrededor de 10 mL) de líquido cuya producción y reabsorción se encuentran en equilibrio en las personas sanas. El líquido es transparente y tiene pocas proteínas pero una abundancia relativa de hidratos de carbono. Por medio del líquido, los pulmones, el corazón, el tubo digestivo y los testículos son móviles y puede desplazarse. En la cavidad peritoneal están muy extendidos los macrófagos

Correlación clínica En enfermedades determinadas, sobre todo en las inflamaciones, este líquido de las cavidades corporales aumenta. Entonces se habla de un **derrame**. Un derrame puede ser exudativo (con proteínas relativamente abundantes) o trasudativo. Las causas de los derrames son inflamaciones, tumores malignos, trastornos del corazón izquierdo y estados de desnutrición, sobre todo la hipoalbuminemia. En los exudados fibrinosos pueden producirse adherencias entre las hojas visceral y parietal de la serosa.

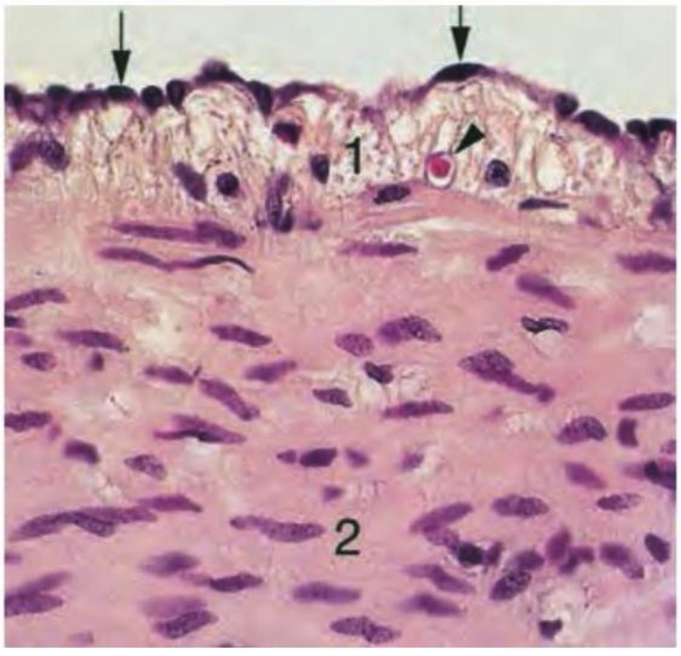

Fig. 9.1 Serosa (1) del peritoneo visceral. → Epitelio peritoneal; ► capilar sanguíneo; **2** capa muscular externa del colon. Colon transverso, mono Rhesus; H-E; 450 ×.

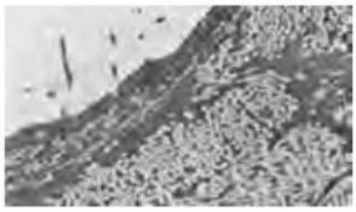

Fig. 9.2 Serosa del peritoneo parietal.

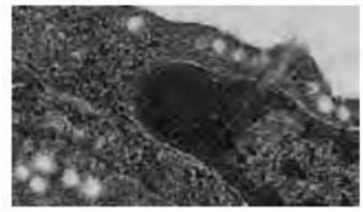

Fig. 9.3 Epitelio de la serosa (peritoneo parietal).

9.1.1 Epitelio de la serosa

Las células epiteliales son principalmente planas o, con menos frecuencia, cúbicas (Fig. 3.1.3, Fig. 9.1, Fig. 9.2, Fig. 9.4; Fig. 10.31, Fig. 13.43) y están apoyadas sobre una lámina basal. Contienen filamentos tanto de vimentina como de queratina y en su superficie apical poseen microvellosidades relativamente largas (Fig. 9.2) y esporádicas, en cuyo extremo hay moléculas de adhesión. En las células se encuentra un RE rugoso abundante. Las mitocondrias pueden ser muy numerosas. El aparato de Golgi está bien desarrollado. Las vesículas de pinocitosis son frecuentes (Fig. 9.3) y con regularidad se encuentran vesículas más grandes. Las células epiteliales están unidas por zonulae occludentes, nexos, zonulae adherentes y, en parte, también desmosomas (p. ej., en el bazo). Se sabe que en el epitelio de la serosa peritoneal pueden aparecer brechas (estomas).

9.1.2 Tejido conjuntivo subepitelial

El tejido conjuntivo subepitelial tiene relativamente pocos fibroblastos y consiste sobre todo en fibras colágenas (colágenos de los tipos I y III), fibras elásticas, hialuronano, proteoglucanos y glucoproteínas. Tanto las células epiteliales como las células del tejido conjuntivo subepitelial reaccionan con celeridad ante estímulos diversos y pueden proliferar rápidamente. El remplazo de las células epiteliales dañadas ocurre por medio de otras células epiteliales intactas. Al tejido conjuntivo subepitelial también pertenecen células libres, por ejemplo macrófagos y mastocitos, así como capilares sanguíneos y linfáticos, los cuales aparecen con frecuencias diversas (Fig. 9.5).

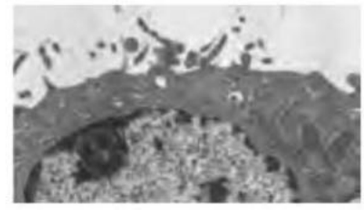

Fig. 9.4 Epitelio de la serosa (peritoneo visceral del bazo).

En regiones diferentes de las cavidades corporales individuales predominan diferencias claras en lo que se refiere a la estructura de la capa de tejido conjuntivo subepitelial, las cuales corresponden a adaptaciones funcionales. En las regiones parietales, el tejido conjuntivo posee más fibras que en las regiones viscerales. En algunos órganos, por ejemplo el bazo y el hígado, apenas puede delimitarse un tejido conjuntivo visceral propio. Bajo la capa de fibras, en particular de la serosa parietal, aparecen muchos adipocitos. La hoja parietal tiene una inervación sensorial abundante y es muy sensible al dolor (los dolores de la pleuritis y la peritonitis). En la hoja visceral también hay fibras sensoriales, de entre las cuales sólo unas pocas son fibras del dolor.

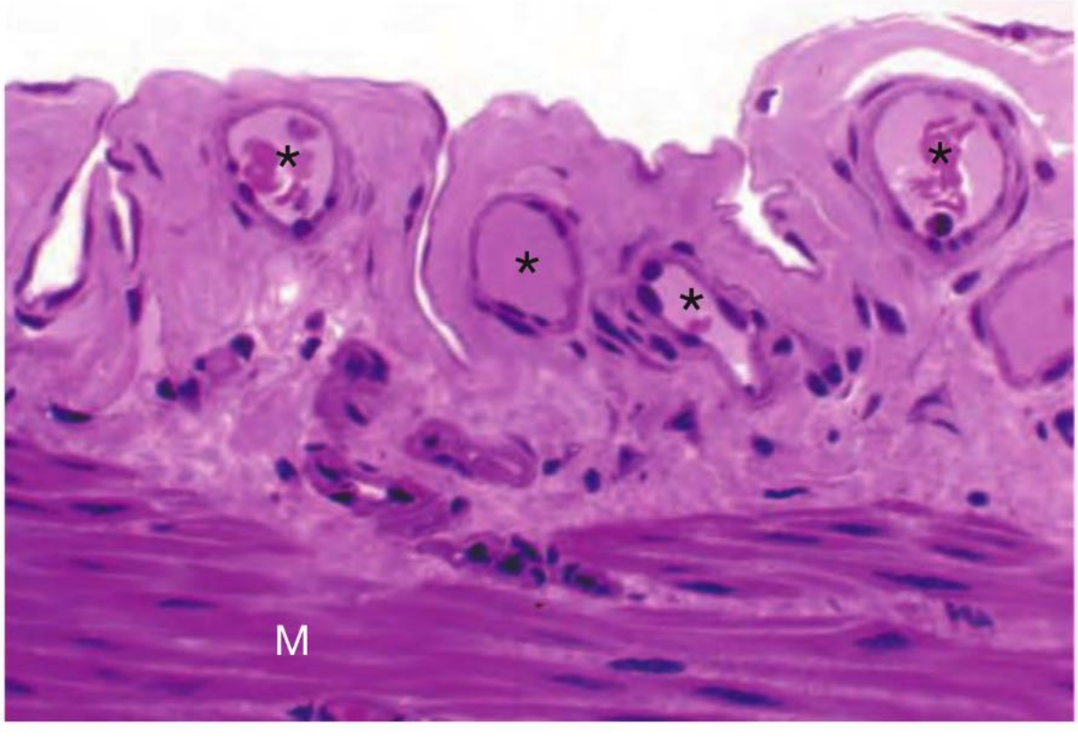

Fig. 9.5 Peritoneo visceral. Debido a la contracción de la capa muscular (**M**), en este preparado la superficie de la mucosa tiene pliegues. Son fáciles de identificar los numerosos vasos sanguíneos pequeños (*), aquí sobre todo vénulas poscapilares. Íleon, mono Rhesus; inclusión en plástico; H-E; 450 ×.

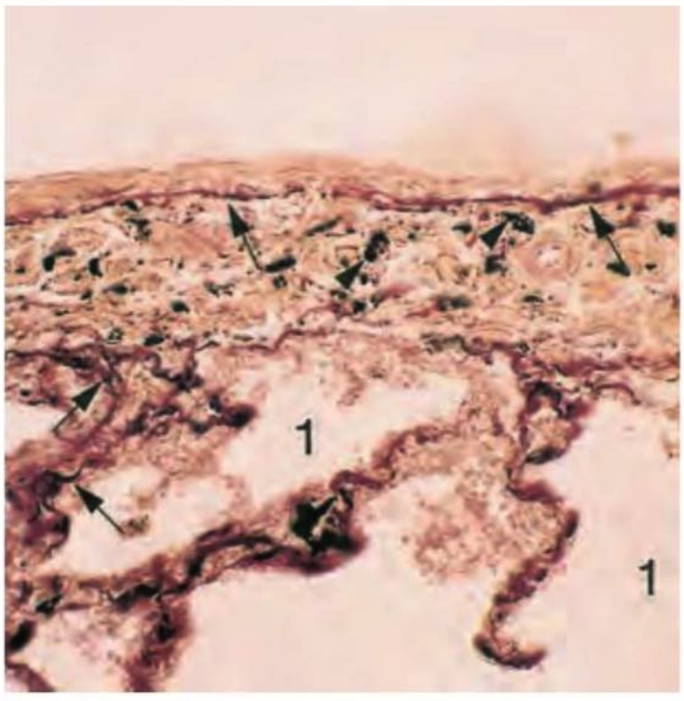

Fig. 9.6 Pleura visceral. Hoja visceral de la serosa de la cavidad pleural (ser humano). → Fibras elásticas; ► macrófagos con partículas de carbón en la capa de fibras colágenas; **1** alvéolos pulmonares. Tinción para elastina; 250 ×.

La **Figura 9.6** ilustra la distribución típica de las fibras elásticas en la hoja visceral de la serosa de la cavidad pleural (= pleura visceral) del ser humano. En el tejido conjuntivo de la serosa visceral del intestino y del corazón también se comprueba un gran desarrollo de las fibras elásticas. Otras características de la pleura visceral se describen en el **Capítulo 8.6.2**. El espesor y la estructura de la pleura visceral (y también de otras membranas serosas) son muy diferentes en los mamíferos individuales.

9.2 Irrigación sanguínea y drenaje linfático

El conocimiento de la irrigación sanguínea y el drenaje linfático de las membranas serosas es importante para comprender su función. Tanto la serosa visceral como la serosa parietal poseen capilares sanguíneos no fenestrados y vénulas. El líquido de las respectivas cavidades corporales proviene de ambas redes capilares mediante un proceso de trasudación, lo cual se aprovecha por ejemplo en la diálisis peritoneal. Se cree que en la cavidad pleural normalmente predomina la contribución de los capilares parietales. En el caso bien estudiado de la cavidad pleural, este líquido es drenado principalmente por los vasos linfáticos de la serosa parietal, en cuyo epitelio se han descrito orificios (estomas) de 2-12 µm de diámetro a través de los cuales es posible la salida o la entrada del líquido. En el epitelio peritoneal también se encuentra este tipo de estomas, a través de los cuales los capilares linfáticos están en comunicación con la cavidad abdominal. Según la experiencia clínica, el líquido de la cavidad peritoneal puede introducirse en la cavidad pleural a través de pequeños estomas en el diafragma. En las personas sanas, la producción y la reabsorción de estos líquidos se encuentran en equilibrio. En las membranas de las células epiteliales de la serosa hay acuaporinas.

Nota La serosa de las cavidades corporales está compuesta por un epitelio simple plano y un tejido conjuntivo subepitelial con muchos vasos sanguíneos y linfáticos. La serosa produce un líquido con hialuronano abundante que posibilita los movimientos y los desplazamientos de los órganos situados en estas cavidades. En las personas sanas, la producción y la reabsorción del líquido se encuentran en equilibrio. Se produce un derrame cuando por procesos patológicos la producción aumenta mucho o cuando se impide el drenaje.

CAPÍTULO

10 Sistema digestivo

10.1 Intestino cefálico 292
10.1.1 Cavidad bucal 292
10.1.2 Lengua 292
10.1.3 Dientes 293
10.1.4 Glándulas salivales 303
10.1.5 Faringe 308

10.2 Intestino del tronco 308
10.2.1 Estructura de la pared 308
10.2.2 Esófago 310
10.2.3 Estómago 313
10.2.4 Intestino delgado 320
10.2.5 Intestino grueso 328

10.3 Hígado y vías biliares 332
10.3.1 Hígado 333
10.3.2 Bilis, vías biliares, vesícula biliar 341

10.4 Páncreas 344
10.4.1 Estructura 344
10.4.2 Páncreas endocrino 345
10.4.3 Páncreas exocrino 345

El sistema digestivo constituye un sistema complejo de órganos individuales coordinados nerviosa, endocrina y, en parte, psíquicamente, que sirven para la nutrición. Pueden distinguirse los grandes segmentos siguientes: intestino cefálico, intestino del tronco y las grandes glándulas anexas hígado y páncreas.

En el **intestino cefálico** ocurre el desmenuzamiento de los alimentos, con la ayuda de los dientes, y la verificación de la tolerancia y la percepción de los sabores, con la ayuda de terminaciones nerviosas y los corpúsculos gustativos. Luego de la insalivación con el producto de secreción de las glándulas salivales mayores y menores, el alimento se deglute. Las amígdalas en la entrada de la faringe son órganos de la defensa.

Al **intestino del tronco** pertenecen el esófago, el estómago, el intestino delgado, el intestino grueso y el conducto anal. La estructura de la pared de todos estos segmentos en principio es igual y consiste en 4 capas: mucosa, submucosa, muscular y serosa/adventicia; en detalle hay diferencias histológicas que delatan la adaptación a cada una de las funciones especiales, lo cual en el preparado histológico se nota particularmente bien en la estructura de la mucosa y de su epitelio. El esófago conduce los alimentos ingeridos hacia el estómago. En el estómago se almacenan los alimentos y aquí ocurren los primeros pasos de la digestión. El medio muy ácido destruye los gérmenes y crea las condiciones previas para la actividad de las enzimas digestivas en el estómago, las cuales están adaptadas al medio ácido. En el intestino delgado se cumplen las funciones características del sistema digestivo: la digestión, es decir la degradación química de los alimentos y la absorción a través del epitelio del intestino delgado hacia las vías sanguíneas y linfáticas de la pared intestinal. En el íleon, la porción terminal del intestino delgado, se encuentra un órgano importante del sistema inmunitario, las placas de Peyer. El intestino grueso recibe los restos no digeribles y no absorbidos del quilo y les extrae agua. Alberga una flora bacteriana fisiológica característica. En el final del intestino grueso, a través del ano, ocurre la expulsión controlada de las porciones desechables de los alimentos y también de una serie de productos finales del metabolismo.

Con el intestino delgado están asociadas 2 glándulas de gran tamaño: el **páncreas** y el **hígado**. Ambas cumplen tareas fundamentales en el proceso de la digestión. El páncreas sintetiza las enzimas digestivas y el hígado produce la bilis que es indispensable para la absorción de las grasas. En el páncreas también se encuentran los islotes de Langerhans cuyas hormonas (p. ej., insulina y glucagón) desempeñan un papel importante en el metabolismo. El hígado, además de la producción de bilis, tiene tantas otras funciones que se considera el órgano central del metabolismo.

El sistema digestivo se divide de la manera siguiente:

- intestino cefálico: labios, cavidad bucal (con la lengua y los dientes), glándulas salivales, amígdalas y faringe
- intestino del tronco: esófago, estómago, intestino delgado, intestino grueso y conducto anal
- hígado y vías biliares
- páncreas.

10.1 Intestino cefálico

Introducción

Las estructuras particularmente importantes de la cavidad bucal son los dientes y la lengua. Los **dientes** están compuestos por las sustancias duras esmalte, dentina y cemento. El aparato de sostén de los dientes comprende el cemento, el periodonto (= desmodonto), el hueso alveolar y la encía. Las raíces dentales están fijadas a los alvéolos por medio del tejido conjuntivo denso del periodonto. La **lengua** posee en su superficie papilas filiformes y papilas gustativas en cuyo epitelio hay corpúsculos gustativos.
Además, en la cavidad bucal vierten sus secreciones las **glándulas salivales** mayores y menores. Las glándulas individuales están compuestas por adenenómeros (serosos o mucosos) y un sistema de conductos excretores diferenciado (conducto intercalar, conducto estriado, conducto interlobulillar y conducto excretor mayor). Desde el punto de vista histológico, las glándulas salivales mayores (parótida, submandibular y sublingual) se diferencian sobre todo por la cantidad de glándulas serosas y mucosas en cada una de ellas, así como por la frecuencia de los conductos intercalares y estriados. Los conductos intercalares extraen iones de la saliva primaria y la tornan hipotónica.

10.1.1 Cavidad bucal

Estructura

La cavidad bucal se divide en vestíbulo (entre los labios y los dientes) y cavidad bucal propiamente dicha. Por delante está limitada por los labios y a ambos lados, por las mejillas. El paladar forma el límite superior y el piso de la boca es el límite inferior. Los componentes importantes de la cavidad bucal son la lengua, los dientes y, como glándulas accesorias, las glándulas salivales, cuya secreción es llevada hasta el interior de la cavidad bucal.

Mucosa

La mucosa de la cavidad bucal posee un epitelio estratificado plano no queratinizado. Sin embargo, este epitelio puede mostrar signos locales de cornificación incompleta, por ejemplo en el paladar duro y en las encías. El epitelio contiene melanocitos, células de Langerhans y células de Merkel.
La lámina propia tiene corpúsculos táctiles de Meissner y glándulas seromucosas o principalmente mucosas. En algunos sitios (p. ej., mejillas, labios, velo del paladar) en la profundidad se encuentra músculo estriado.

Correlación clínica Las lesiones de la mucosa bucal curan bien y con una rapidez poco habitual a causa de la presencia de grandes cantidades de péptidos antimicrobianos. La regeneración del epitelio tarda alrededor de 12 días. En las mujeres en los extendidos del epitelio puede identificarse con facilidad la cromatina sexual (contra la superficie interna de la membrana nuclear).

Mucosa de los labios El epitelio estratificado plano de los labios muestra una transición continua desde afuera hacia adentro (**Fig. 10.1**). Por fuera está queratinizado y constituye una epidermis típica. En la región del borde libre (borde bermellón) disminuye la queratinización, los melanocitos se tornan menos frecuentes y en las papilas altas de tejido conjuntivo se introducen capilares sanguíneos hasta su extremo (de ahí el color rojo). Hay glándulas sebáceas aisladas (sin pelos). En el lado interno de los labios, el epitelio es no queratinizado y la lámina propia contiene glándulas seromucosas (glándulas labiales); las papilas de tejido conjuntivo son menos profundas. En la profundidad de los labios está el tejido muscular estriado de la porción labial del músculo orbicular de la boca.

Mucosa del paladar En el **paladar duro**, la mucosa con su epitelio estratificado plano normalmente no queratinizado está adherida con firmeza al periostio. Las crestas palatinas son crestas epiteliales que se apoyan en un tejido conjuntivo muy denso. En la fricción crónica, el epitelio puede cornificarse. La parte posterior del paladar duro posee muchas glándulas mucosas pequeñas, las glándulas palatinas. En el **paladar blando** (velo del paladar), el lado bucal está cubierto por un epitelio estratificado plano no queratinizado y contiene gran cantidad de glándulas palatinas. En el lado orientado hacia la faringe en el extremo libre del velo del paladar también se encuentra un epitelio estratificado plano no queratinizado en una extensión variable pero hacia las coanas se convierte en un epitelio respiratorio con glándulas seromucosas subyacentes.

10.1.2 Lengua

La lengua es una estructura muscular capaz de realizar movimientos múltiples y situada en el piso de la cavidad bucal. Está cubierta por una mucosa con papilas diversas. Su interior (cuerpo lingual) se compone de músculo estriado. Las células musculares están organizadas y entrelazadas en forma característica, perpendiculares entre sí, en haces verticales, longitudinales y transversales (**Fig. 10.2**). Con regularidad se encuentran husos neuromusculares. Dos estructuras de tejido conjuntivo denso (el tabique y la aponeurosis de la lengua) sirven como origen de partes de la musculatura. El tabique lingual en el centro de la estructura divide la lengua en una mitad derecha y una mitad izquierda. La aponeurosis lingual se encuentra en el dorso de la lengua, por debajo de la mucosa. La mucosa está unida a la aponeurosis en forma no deslizable. En la parte ventral de la lengua se encuentra el nervio hipogloso con sus ramificaciones. En la punta de la lengua hay grandes acumulaciones de glándulas mixtas, pero sobre todo mucosas. En la base de la lengua está la amígdala lingual (**Fig. 6.40**).

Papilas linguales Se distinguen los tipos siguientes de papilas linguales:

- **Papilas filiformes:** en el dorso de la lengua forman conos epiteliales delgados, puntiagudos y curvados hacia la faringe, que tienen un centro de tejido conjuntivo diferenciado y la punta cornificada (**Fig. 10.3**). Cumplen funciones mecánicas.
- **Papilas gustativas:** entre ellas se encuentran las papilas fungiformes del dorso de la lengua, las papilas foliadas

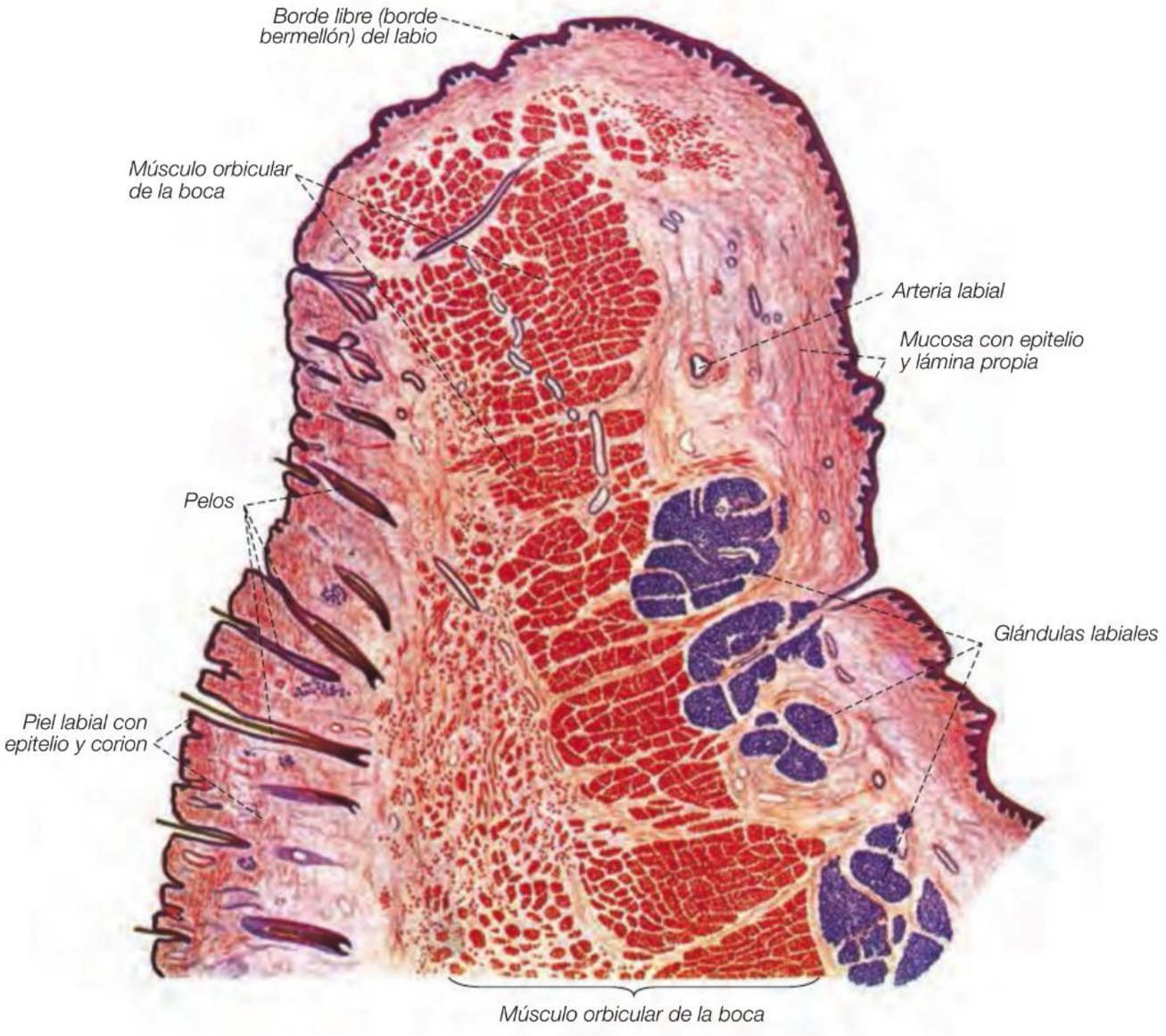

Fig. 10.1 Labio en un corte sagital. Característico del labio es, entre otras cosas, el cambio de su epitelio de revestimiento. El epitelio cutáneo típico (epidermis) con estructuras anexas como los pelos, las glándulas sudoríparas y las glándulas sebáceas cambia en la región del borde libre (borde bermellón) a un epitelio estratificado plano no queratinizado sin glándulas. Hacia la cavidad bucal se continúa con un epitelio estratificado plano no queratinizado bajo el cual hay aglomeraciones glandulares (glándulas labiales). La mayor parte del soporte hístico central del labio está formada por las fibras musculares esqueléticas del músculo orbicular de la boca. Ser humano; H-E; 8 ×. (De [1])

de los bordes linguales y las papilas caliciformes de la base de la lengua. Las papilas gustativas se describen en detalle en el **Cap. 17.3.2**.

10.1.3 Dientes

Los dientes (**Cuadro 10.1**) sirven para desmenuzar y triturar los alimentos. Seis meses después del nacimiento ya aparecen los primeros dientes de la dentición decidua, que se remplaza por la dentición permanente a partir de los seis años. Esta última debe mantenerse en estado funcional durante toda la vida.

Estructura

Los dientes están compuestos por 3 sustancias duras diferentes: esmalte, dentina y cemento. Cada uno de los dientes se divide en corona, cuello y raíz (**Fig. 10.4**). La punta de la raíz se conoce como vértice o ápice. La raíz está anclada en el hueso alveolar por medio del tejido conjuntivo del periodonto (desmodonto). En el interior del diente se encuentra la pulpa dental.

Desarrollo de los dientes

Dientes deciduos y dientes permanentes

Los dientes se desarrollan por interacción entre el ectodermo de la cavidad bucal y el mesénquima especial subyacente que deriva de la cresta neural y recibe el nombre de ectomesénquima. El primer indicio del desarrollo dental, al final de la quinta semana del embarazo, es la aparición de un engrosamiento arqueado del epitelio de la cavidad bucal (epitelio odontógeno) y, luego, de una lámina dental ectodérmica con forma de arco (**Fig. 10.5**), que prolifera en el mesénquima del esbozo de los maxilares y la mandíbula (**Fig. 10.6**). Entre la octava y la decimoséptima semana de la gestación, en el borde libre de la lámina dental aparecen,

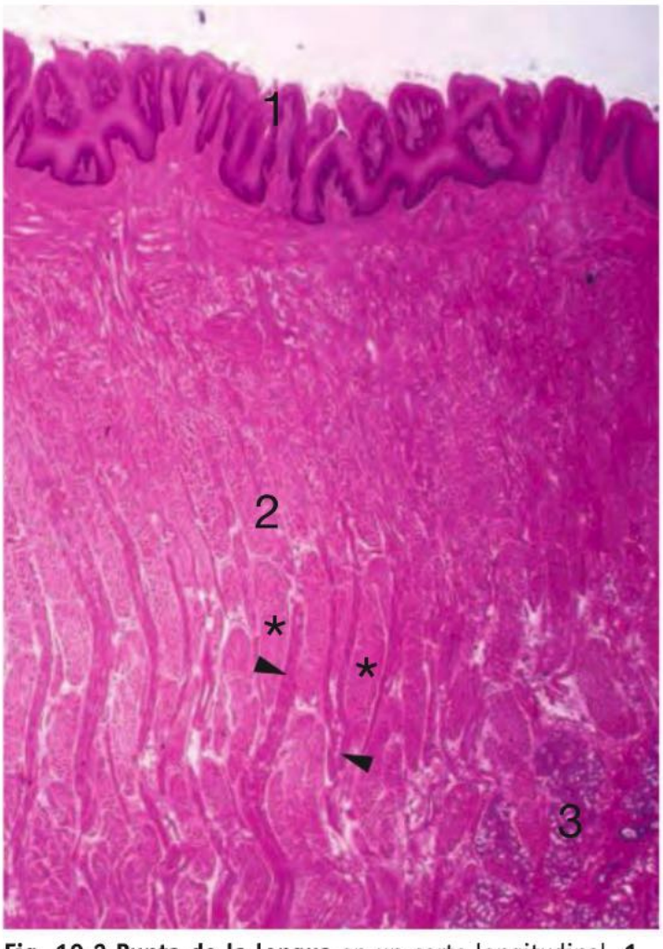

Fig. 10.2 Punta de la lengua en un corte longitudinal. **1** Papilas filiformes del dorso de la lengua; **2** haces de músculo estriado lingual, en cortes transversal (*) y longitudinal (►); **3** glándulas mixtas en la punta de la lengua. Ser humano; H-E; 15 ×.

Fig. 10.3 Papilas filiformes (1) con conos epiteliales curvados hacia la faringe y de puntas cornificadas. Las papilas filiformes tienen funciones mecánicas; su inervación abundante también indica capacidades estereognósicas. **2** Epitelio lingual; **3** músculo lingual (en corte longitudinal y transversal). Dorso de la lengua, ser humano; inclusión en plástico; H-E; 500 ×. (De [1])

Cuadro 10.1 Generalidades de los dientes

Cantidad	
Dentición decidua o primaria	20 (5 en cada hemiarcada dental)
Dentición permanente	32 (8 en cada hemiarcada dental)
Tipos	
Dentición decidua	2 incisivos, 1 canino, 2 molares deciduos (por hemiarcada dental)
Dentición permanente	2 incisivos, 1 canino, 2 premolares, 3 molares (por hemiarcada dental)
Generaciones	
Primera generación	Dentición decidua y los molares de la dentición permanente
Segunda generación	Sólo los incisivos, los caninos y los premolares de la dentición permanente
Desarrollo (hay diferencias individuales)	
Seis meses	Erupción del primer diente (la mayor parte de las veces un incisivo central inferior) de la dentición decidua
Dos años y medio	Ya han hecho erupción todos (20) los dientes deciduos
Seis años	Erupción del primer molar de la dentición permanente
17-22 años	Ya han hecho erupción todos (32) los dientes permanentes

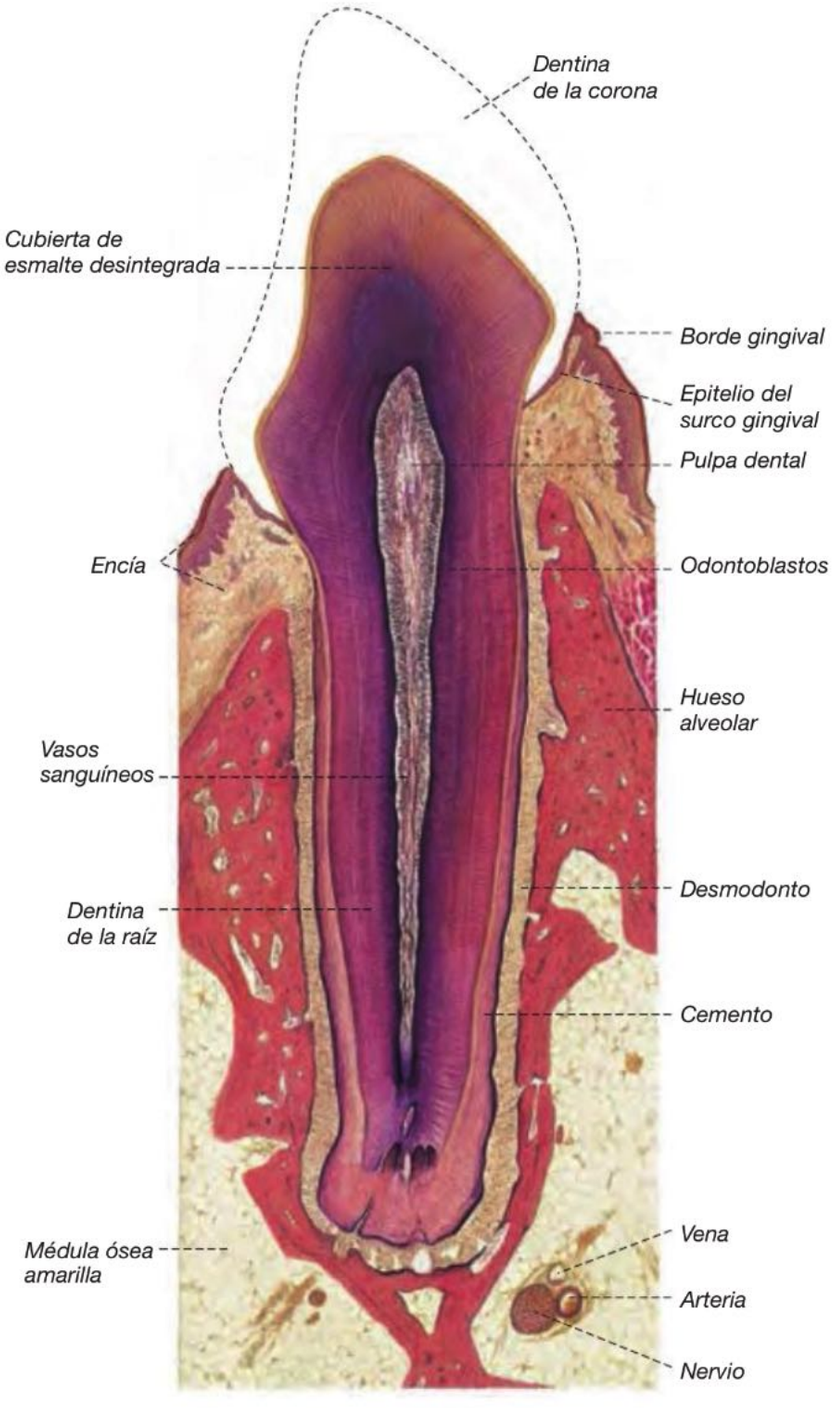

Fig. 10.4 Corte longitudinal de un incisivo in situ con corona (parte visible del diente, cubierta por esmalte), cuello (= región limítrofe entre el esmalte y el cemento) y raíz del diente (que se inserta en los alvéolos dentales y está cubierta por cemento). El esmalte (contorno en línea de puntos) ha desaparecido por completo a causa de la descalcificación de la muestra y por esta razón falta en la mayor parte de los preparados de diente; el colágeno desenmascarado, sobre todo en la región de la dentina y la cresta alveolar, se ha teñido de rojo. Gato; H-E; 18 ×. (De [1])

en cada hemiarcada maxilar o mandibular en dirección labial, 5 primordios de dientes deciduos (incisivos, caninos y molares deciduos) y en este período de tiempo se desarrollan desde la etapa de brote hasta la etapa de campana (véase más adelante). Además, ya desde temprano, en la lámina dental se desarrollan los primordios de la dentición permanente. A los dientes permanentes pertenecen los dientes de incremento y los dientes de remplazo.

- Los **dientes de incremento** (*Zuwachszähne* de los alemanes) son los 3 molares de la dentición permanente. Se originan detrás de los esbozos de los molares deciduos, después de que la lámina dental se ha prolongado adicionalmente hacia atrás. Pertenecen a la misma generación dental que los dientes deciduos, pero hacen erupción mucho más tarde. Esta generación de los dientes deciduos y los dientes de incremento es, en conjunto, la primera generación dental.
- Los **dientes de remplazo** (*Ersatzzähne* de los alemanes) son los dientes que remplazan a los dientes deciduos. Comprenden los incisivos, los caninos y los premolares de la dentición permanente y constituyen la segunda generación dental. Sus primordios aparecen en dirección lingual (mandíbula) o palatina (maxilares) con respecto a los esbozos de los dientes deciduos y se forman en una prolongación laminar de la lámina dental original, que también se conoce como lámina dental de remplazo.

Nota
- Primera generación dental: dientes deciduos y dientes de incremento.
- Segunda generación dental: dientes de remplazo.

Diferenciación del esbozo dental y el diente

Órgano del esmalte Todas las estructuras epiteliales relacionadas con la formación del esmalte se agrupan con la

Fig. 10.5 Lámina dental y esbozos de dientes (→). Corte transversal de los esbozos de los maxilares y la mandíbula. **1** Maxilar; **2** cavidad nasal; **3** tabique nasal; **4** órgano vomeronasal; **5** cavidad bucal; **6** lengua; **7** mandíbula; **8** esbozo del hueso mandibular; **9** cartílago de Meckel. Abajo, a la derecha: esbozo dental en etapa de campana inicial. Feto de cerdo; H-E; 25 ×.

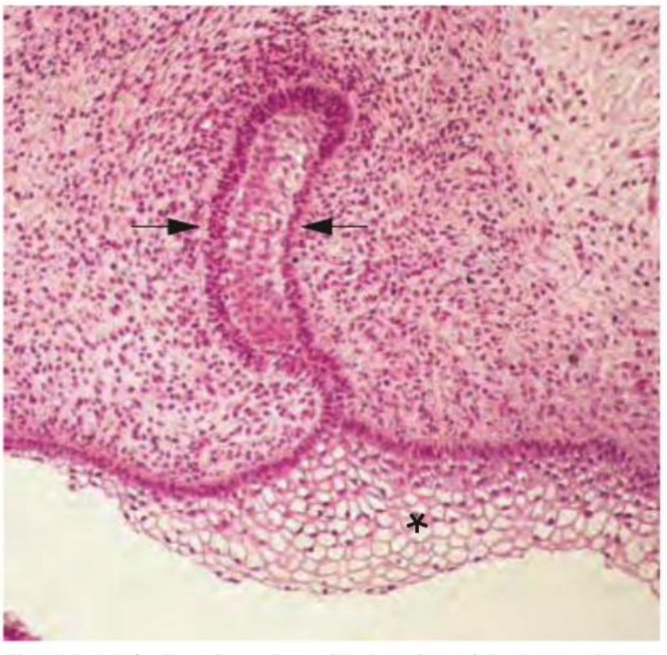

Fig. 10.6 Lámina dental. La lámina dental (→) se origina como una profundización del epitelio de la cavidad bucal (*). En las inmediaciones de la lámina, el mesénquima está engrosado. Feto de cerdo; H-E; 125 ×.

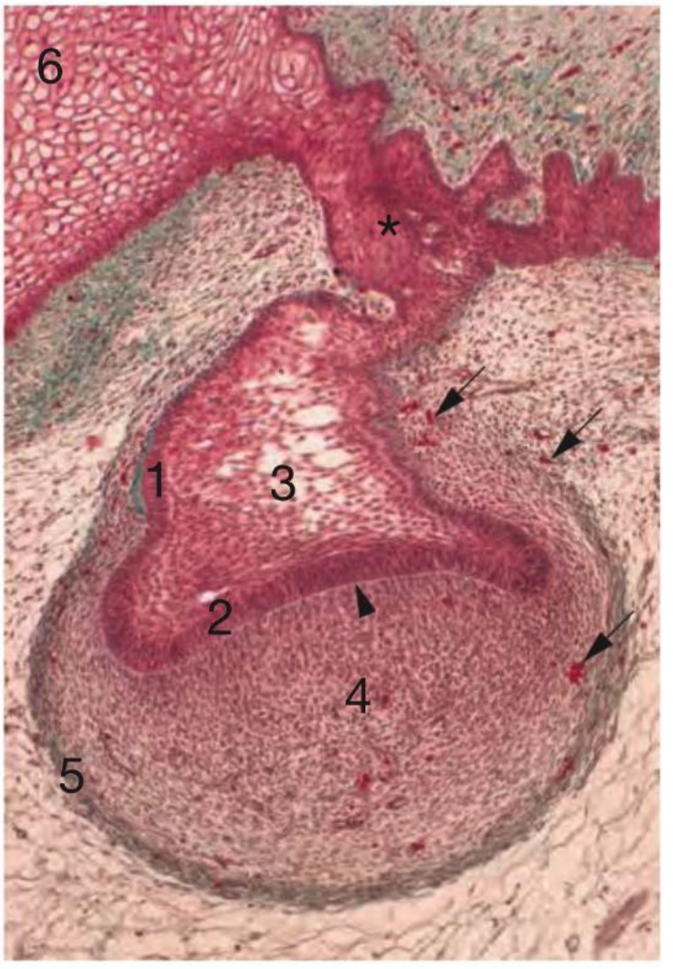

Fig. 10.7 Campana dental todavía en proceso de formación. **1** Epitelio externo del esmalte; **2** epitelio interno del esmalte; **3** pulpa del esmalte (retículo estrellado); **4** papila dental; **5** saco dental; ▶ membrana preformativa; * lámina dental que conecta la campana dental con el epitelio de la cavidad bucal (**6**); → vasos sanguíneos. Feto humano, cuarto mes; método de Goldner; 125 ×.

denominación "órgano del esmalte". Primero aparece la lámina dental, en cuyo borde luego se forman en cada hemimandíbula o en cada maxilar 5 engrosamientos nodulares, los brotes dentales (o brotes adamantinos). Un brote dental se diferencia, a través de una etapa de casquete o caperuza, en una campana dental (Fig. 10.7, Fig. 10.8) provista de los epitelios externo (que limita con el mesénquima circundante) e interno (orientado hacia la papila dental) del esmalte. La campana inicial está unida al epitelio superficial a través de un cordón de tejido epitelial, la lámina dental. En la etapa de campana tardía, el esbozo dental se separa de la lámina dental. En el interior de la

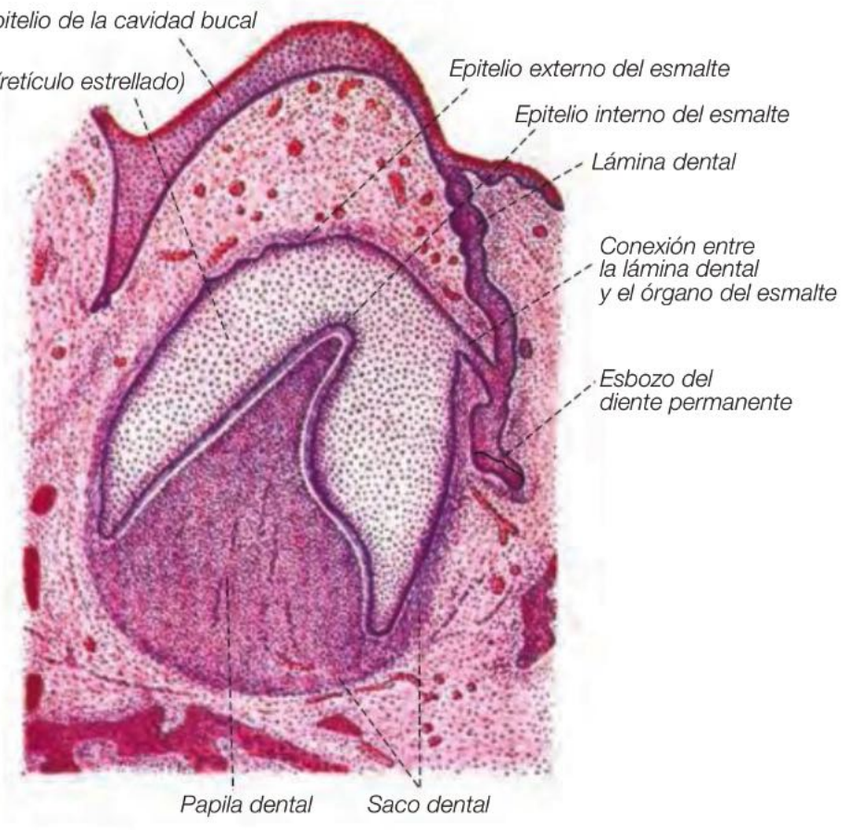

Fig. 10.8 Etapa de campana. El órgano del esmalte con forma de campana por adentro se encuentra revestido por el epitelio interno del esmalte (orientado hacia la papila dental), mientras que por afuera está cubierto por el epitelio externo del esmalte (que limita con el mesénquima circundante). Entre ambos epitelios se encuentra la pulpa del esmalte (retículo estrellado) compuesta por células ramificadas. La campana formada por el órgano del esmalte cubre una gran parte de la papila dental. Feto humano, cuarto a quinto mes; H-E; 40 ×. (De [1])

campana dental, entre los epitelios interno y externo del esmalte, el ectodermo forma a partir de un epitelio originalmente macizo una asociación celular plexiforme laxa, la llamada pulpa del esmalte (retículo del esmalte, retículo estrellado). Inmediatamente junto al epitelio interno del esmalte, este retículo se halla engrosado para formar el estrato intermedio. Toda la campana dental está rodeada por una lámina basal, es decir que por fuera está cubierta por una lámina basal y por dentro está revestida por ella. Esta lámina basal equivale a la lámina basal del epitelio de la cavidad bucal.

Mesénquima El meséquima en el entorno de la campana dental sufre un engrosamiento para formar el saco dental y en el interior de la campana forma la papila dental (**Fig. 10.8**). El saco dental da origen al hueso alveolar, al periodonto y al cemento. A partir de la papila dental se origina la pulpa dental, cuyas células periféricas forman los odontoblastos. Estas células se configuran en una asociación de tipo epitelial y se ubican justo por dentro del epitelio interno del esmalte. Entre estas dos capas celulares está la lámina basal del epitelio interno del esmalte (membrana preformativa), en la cual hay depositadas fibrillas colágenas finas (**Fig. 10.9**). Los odontoblastos son los formadores de la dentina. Las células del epitelio interno del esmalte se diferencian en los ameloblastos (adamantoblastos), los formadores del esmalte.

Nota
- Mesénquima alrededor de la campana dental → saco dental → hueso alveolar, periodonto y cemento.
- Mesénquima dentro de la campana dental → papila dental → pulpa dental → odontoblastos.

Factores odontogénicos El impulso inicial para la formación de los dientes parte del ectomesénquima; incluso el modelado es determinado por este mesénquima. La activina βA y la proteína morfógena ósea 4, que son producidas por el mesénquima neuroectodérmico, inducen la etapa de campana inicial. Los ameloblastos tempranos inducen la diferenciación de los odontoblastos en células secretoras activas que, a su vez, estimulan la formación del esmalte y del cemento. En la profundidad de la campana del esmalte, el vértice dental futuro, en el epitelio interno del esmalte aparece un engrosamiento nodular, el nódulo primario del esmalte. El nódulo primario del esmalte es un organizador del germen dental. Sus células producen varios factores para el desarrollo de los dientes, entre ellos también la proteína *Sonic hedgehog* (Shh), una importante molécula de señal. Cuando todos estos factores ya no se necesitan, las células del nódulo del esmalte mueren y desaparecen.

Dentinogénesis (formación de la dentina)

La dentina constituye el volumen principal de la sustancia dura de la corona y la raíz de los dientes. Esta sustancia puede formarse durante toda la vida, tarea de la que se ocupan los **odontoblastos** (**Fig. 10.10**, **Fig. 10.11**, **Fig. 10.12**).

Morfología de los odontoblastos Los odontoblastos desarrollan un RE rugoso abundante y poseen un aparato de Golgi grande. La porción de la célula que contiene el núcleo está situada junto a la superficie interna de la den-



Fig. 10.9 Parte de un esbozo dental temprano.



Fig. 10.10 Comienzo de la formación del esmalte y la dentina.

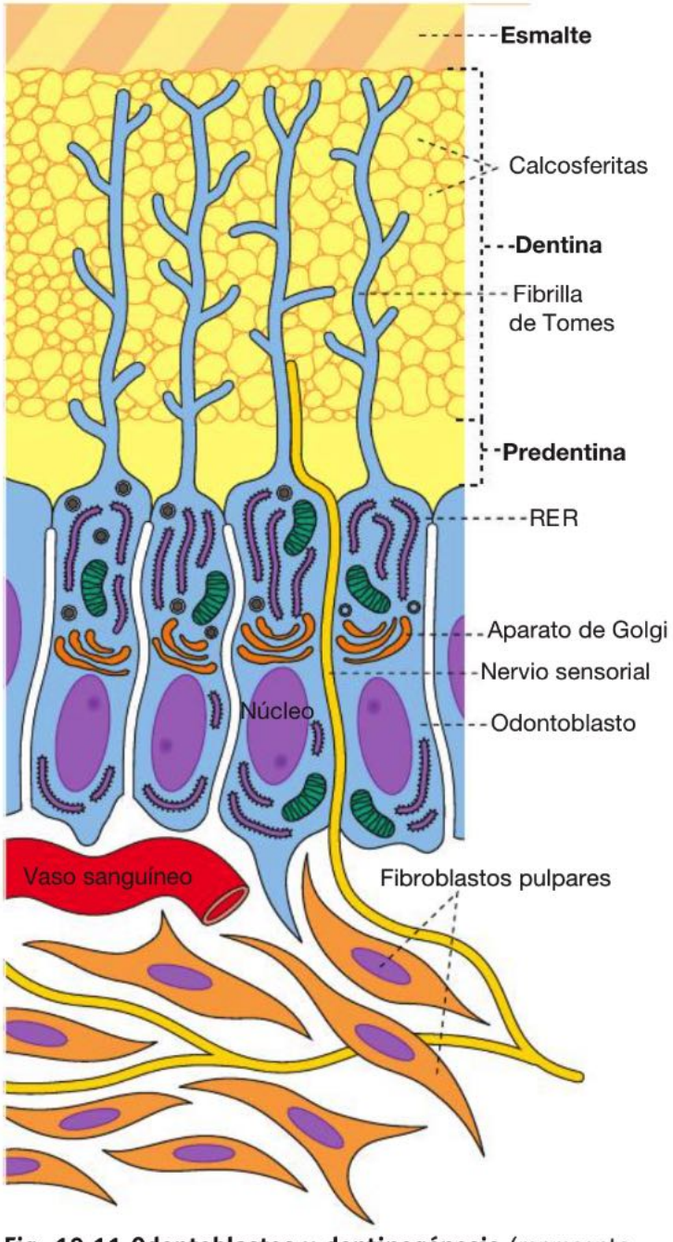

Fig. 10.11 Odontoblastos y dentinogénesis (representación esquemática). Los odontoblastos producen la parte orgánica de la dentina y están unidos por medio de contactos celulares. Las terminaciones sensoriales de los nervios vegetativos ascienden paralelas a las fibrillas de Tomes desde la pulpa hasta la zona de la dentina calcificada.

tina pero permanece en contacto con la membrana basal (membrana preformativa) a través de una prolongación delgada, la llamada **fibrilla de Tomes**. Las fibrillas de Tomes se forman cuando, con el avance de la dentinogénesis, los cuerpos celulares de los odontoblastos se van alejando de la membrana basal del epitelio interno del esmalte en dirección a la pulpa. Las fibrillas de Tomes emiten múltiples ramas colaterales cortas por medio de las cuales establecen contacto con las fibrillas contiguas. Bajo la raíz de estas prolongaciones hay una red terminal y contactos celulares. A pesar de su aspecto epitelial los odontoblastos corresponden a fibroblastos especiales; entre ellos incluso se forman zonulae occludentes incompletas.

Predentina, dentina, dentina interglobular Después del nacimiento, los odontoblastos ya no se dividen pero son células activas durante toda la vida. Los odontoblastos al principio forman la predentina, aún no mineralizada, que consiste sobre todo en colágeno tipo I, proteoglucanos y glucoproteínas. La mineralización en dentina definitiva ocurre por depósito consecutivo de cristales de hidroxiapatita. En este proceso al principio aparecen estructuras esferoidales (calcosferitas); las cuñas entre estas esférulas cálcicas se calcifican un poco más tarde. En la región de los cuellos dentales, en la zona externa de la dentina muchas veces cesa esta calcificación de los espacios intermedios entre las esférulas (espacios interglobulares), con lo cual se origina la llamada **capa o zona granulosa de Tomes**. En los preparados realizados por el método de desgaste se identifica como una estructura granular fina y corresponde a la "dentina interglobular" no mineralizada (compárese con la **Fig. 10.20**). En la dentina calcificada la disposición de las fibrillas colágenas es desordenada; sólo en las fibrillas de Tomes tienen un trayecto paralelo, de modo que la pared de los túbulos dentinales (vaina de Neumann) tintorialmente se destaca un poco. Además, esta vaina contiene una gran cantidad de glucoproteínas y proteoglucanos.

Nota La dentina puede ser producida por los odontoblastos durante toda la vida y, como el hueso, está compuesta por material orgánico (sobre todo colágeno tipo I) y por hidroxiapatita inorgánica (hasta el 70%).

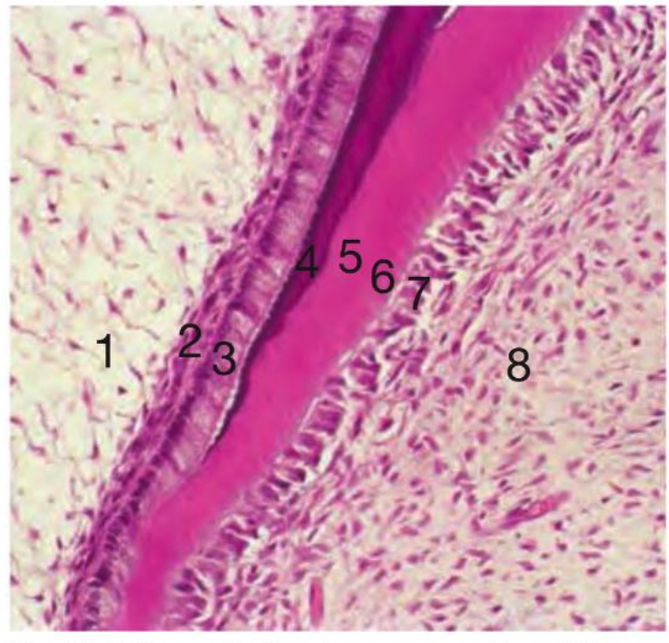

Fig. 10.12 Desarrollo dental, aumento mediano. **1** Pulpa del esmalte (retículo estrellado); **2** estrato intermedio; **3** ameloblastos (epitelio interno del esmalte); **4** esmalte; **5** dentina; **6** predentina; **7** odontoblastos; **8** papila dental (futura pulpa dental). Ser humano; H-E; 245 ×.

Amelogénesis (formación del esmalte)

Las células del epitelio interno del esmalte se denominan **ameloblastos** (adamantoblastos) (**Fig. 10.7**, **Fig. 10.9**, **Fig. 10.10**, **Fig. 10.13**). Son las productoras del esmalte.

Morfología de los ameloblastos Su base morfológica (contra su lámina basal que marca el límite con la papila dentaria) funcionalmente se convierte en el denominado ápice. En el citoplasma basal funcional (región limítrofe con la pulpa del esmalte) hay muchas mitocondrias, que también están extendidas por otras regiones citoplasmáticas, y se encuentra el núcleo alargado claro (**Fig. 10.13**). Los ameloblastos están vinculados con las otras células de la pulpa del esmalte (retículo estrellado) sobre todo a través de nexos. Así surgen grupos celulares que colaboran funcionalmente. Las células de la pulpa del esmalte de ubicación basal con respecto a los ameloblastos forman el estrato intermedio al que se le atribuye un papel en el proceso de calcificación del esmalte (Fig. **10.13**). En situación supranuclear se encuentran en particular muchas cisternas del RE rugoso y un aparato de Golgi extenso, casi tubular. En las regiones apical (distal) y basal (proximal) hay uniones de adherencia (zonulae adherentes), en cuyas inmediaciones aparecen otros tipos de contactos celulares (nexos, zonulae occludentes y desmosomas). El ápice contiene gránulos de secreción abundantes y lisosomas y forma una prolongación gruesa, el proceso de Tomes.

Proceso de Tomes y amelogénesis Desde el punto de vista funcional, la superficie de los ameloblastos con su proceso de Tomes puede dividirse en varias regiones o caras. Cambia de forma y de función en el curso de la secreción del esmalte. El proceso de Tomes posee una superficie larga orientada hacia la célula vecina, que forma el prisma del esmalte. Antes de la amelogénesis se desintegra la lámina basal y los gránulos del citoplasma apical se liberan por exocitosis. Su contenido participa en la formación de la matriz orgánica del esmalte, que consiste en proteínas diversas: amelogeninas (proteínas que fijan agua), enamelinas (proteínas glucosiladas ácidas) y proteínas de vaina adamantina que se encuentran en el esmalte interprismático. En la matriz se depositan con rapidez cristales de hidroxiapatita, que se organizan en un prisma del esmalte (bastoncillo del esmalte). Un prisma del esmalte contiene unos 1.000 cristales de apatita largos. El transporte de calcio hacia el esmalte ocurre en forma transcelular, para lo cual una ATPasa de calcio en la membrana de los ameloblastos desempeña un papel importante. La superficie de la región celular apical, en parte levemente deprimida, en la periferia del proceso de Tomes forma el esmalte interprismático (**Fig. 10.13**) que une los prismas contiguos. La amelogénesis no ocurre en forma continua sino de a brotes (como el crecimiento de un árbol), lo cual determina la aparición de las estrías de Retzius en el esmalte (**Fig. 10.14,** véase más adelante). Durante la secreción los ameloblastos retroceden. En este proceso se mueven con un cierto vaivén, lo cual conduce a que el esmalte secretado

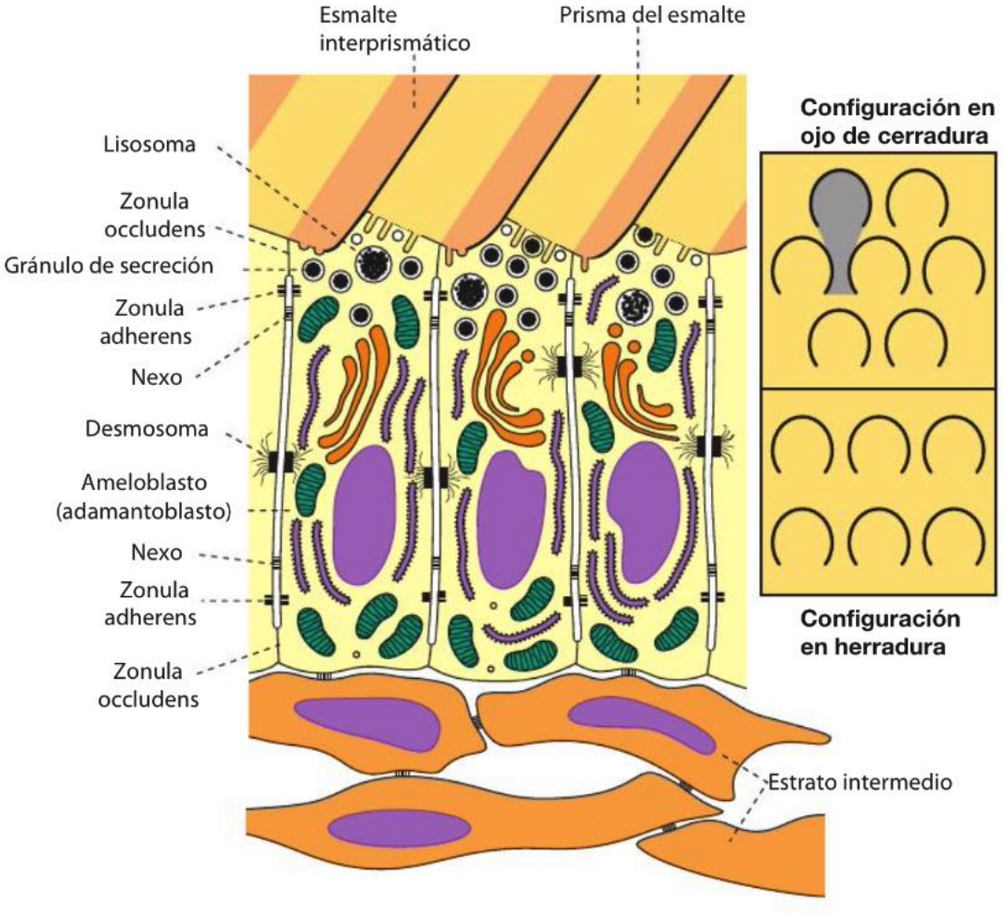

Fig. 10.13 Ameloblastos (adamantoblastos) y amelogénesis (representación esquemática). El proceso de Tomes, dibujado con forma de tejado, contiene sobre todo gránulos de secreción, lisosomas y vesículas claras. En su superficie pueden formarse invaginaciones estrechas. Sobre la superficie del proceso de Tomes inclinada hacia la derecha ocurre la formación de los prismas del esmalte. A la derecha (recuadradas): diferentes formas de presentación de los prismas del esmalte.

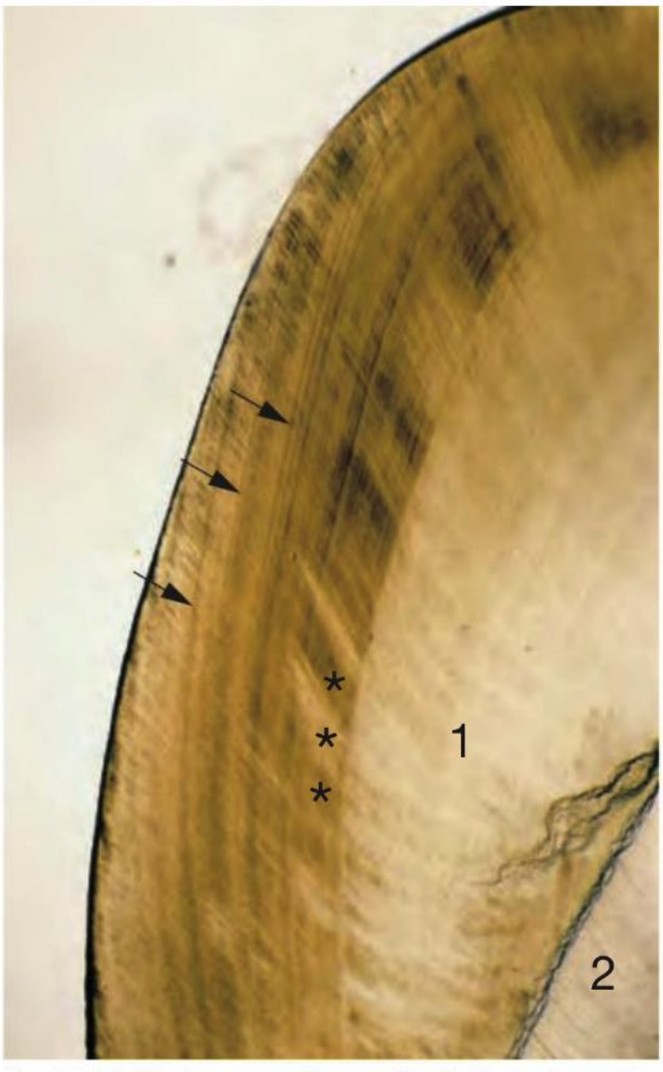

Fig. 10.14 Diente preparado por el método de desgaste, sin descalcificar. **1** Esmalte con las estrías de Retzius (→) de curso casi paralelo a la superficie y las estriaciones de Hunter-Schreger (*) de curso más radial; **2** dentina. Ser humano; 150 ×.

adquiera un aspecto ondulado; en los preparados realizados con el método de desgaste se encuentran agrupaciones de prismas alcanzados en sentido transversal (diazonias) y en sentido longitudinal (parazonias) (estriaciones de Hunter-Schreger, **Fig. 10.14,** véase más adelante). En el corte transversal, los prismas aparecen en patrones diferentes, sobre todo con configuración en ojo de cerradura y con configuración en herradura (**Fig. 10.13**). Según otra teoría, los patrones diferentes que aparecen en el material desgastado surgen por los movimientos de los procesos de Tomes mismos.

Fases funcionales de los ameloblastos Al principio las células tienen la región apical aplanada y secretan una capa de esmalte homogénea de unos de 3 µm de espesor. Luego surgen los procesos del Tomes y con ellos los prismas y el esmalte interprismático. La matriz secretada al comienzo contiene hasta 30% de proteínas y se reabsorbe ampliamente sobre todo hacia el final de la vida activa de las células (vesículas e invaginaciones apicales, lisosomas). Por último, antes de su involución, los ameloblastos, otra vez con la región apical aplanada, de nuevo producen una capa homogénea de esmalte de 20-80 µm de espesor. Dado que

Fig. 10.15 Esmalte dental de un molar.

los ameloblastos mueren después de que termina la amelogénesis, el esmalte no puede regenerarse.

Esmalte Los microcristales hexagonales aplanados del esmalte están compuestos (como en la dentina) por fosfato de calcio del tipo de la hidroxiapatita y miden unos 20-60 nm de profundidad, 30-90 nm de ancho y son muy largos, probablemente tan largos como un prisma del esmalte. En el prisma, los cristales están orientados sobre todo paralelos al eje longitudinal, mientras que en el esmalte interprismático adoptan otras orientaciones. La longitud de un prisma del esmalte es difícil de determinar dado que su curso es sinuoso y el espesor del esmalte de la corona es variable. Sin embargo, los prismas pueden alcanzar una longitud de alrededor de 2-3 mm. La capa más superficial del esmalte no está compuesta por prismas sino que tiene una estructura homogénea (**Fig. 10.15**).

Nota El esmalte es producido por los ameloblastos del epitelio interno del esmalte sólo durante el desarrollo dental y está formado por sustancias inorgánicas (alrededor del 95% del total), sobre todo por hidroxiapatita, cuyos componentes más importantes son el calcio y el fosfato. Desde el punto de vista estructural, el esmalte se divide en primas y esmalte interprismático. El esmalte forma la cubierta externa de la corona dental.

Formación de la raíz dentaria

Después de la formación de la corona, el borde de la campana del esmalte con los epitelios externo e interno crece en profundidad y forma la llamada **vaina radicular epitelial** (vaina radicular de Hertwig). Induce la dentina de la raíz y luego se desintegra. Las porciones internas del saco dentario luego forman el cemento, las porciones medias generan el periodonto y las porciones externas forman el hueso alveolar.

Sustancias duras del diente ya formado

En la estructura del diente participan 3 sustancias duras (**Cuadro 10.2**):

- esmalte
- dentina
- cemento.

Las sustancias duras pueden examinarse en los especímenes dentales preparados por el método de desgaste (**Fig. 10.14**) y en las muestras para el ME de barrido (**Fig. 10.15**, **Fig. 10.16**). En el primer caso, las muestras consisten en finas láminas de diente no descalcificado obtenidas por lijado. En los cortes descalcificados, las sustancias duras ofrecen pocas características. El esmalte se disuelve por completo (**Fig. 10.4**); en la región de la dentina, el colágeno se conserva y se tiñe según el colorante utilizado, por ejemplo, de rojo (H-E) o de azul (Azán); el cemento se comporta igual que la dentina.

Fig. 10.16 Dentina de un molar partido.

Esmalte El esmalte totalmente acelular tiene un espesor que oscila entre unos pocos µm a la altura del cuello dental y hasta 2,5 mm en las puntas de las cúspides dentales. En el material preparado por desgaste se comprueba el fenómeno de las ya mencionadas estriaciones de Hunter-Schreger y de Retzius. Las **estriaciones de Hunter-Schreger** se deben a que los prismas del esmalte de curso ondulado (**Fig. 10.15**) se alcanzan alternadamente en sentido transversal (diazonias, claras al trasluz) y longitudinal (parazonias, oscuras al trasluz). Las estriaciones de Hunter-Schreger muestran una periodicidad de alrededor de 50 µm y en los materiales desgastados longitudinalmente cursan en sentido radial hacia la superficie (**Fig. 10.14**). Las **estrías de Retzius** corresponden a líneas de crecimiento en los prismas del esmalte, que en cada persona muestran un patrón individual y, por consiguiente, se investigan en criminalística. En el material sometido a desgaste transversal cursan perpendiculares a la superficie (**Fig. 10.14**), mientras que en los desgastes longitudinales son paralelas a ella. Vistas al trasluz, las estrías son parduscas y tienen espesores variables. La distancia entre las estrías contiguas oscila entre 5 y 150 µm.

Dentina En el material preparado por desgaste la dentina muestra estriaciones negras finas, levemente onduladas y muy juntas que se deben a la existencia de los túbulos dentinales (**Fig. 10.16**). En el diente vivo en estos túbulos transcurren las **fibrillas de Tomes** (**Fig. 10.11**, **Fig. 10.16**). La dirección del trayecto es radial desde la pulpa hacia la superficie de la dentina, la cual está cubierta por esmalte o cemento. A la altura del cuello dental, las regiones externas de la dentina exhiben la **capa o zona granulosa de Tomes**, estructuras granulosas negras (compárese con la **Fig. 10.20**) que corresponden a regiones no calcificadas de la dentina interglobular y que con relativa facilidad pueden convertirse en punto de partida de focos de caries.

Cemento El cemento (**Fig. 10.6**) es una sustancia parecida al hueso. La matriz calcificada está compuesta por fibrillas de colágeno tipo I y proteoglucanos. En las porciones gruesas del cemento, por ejemplo en el vértice o ápice de la raíz, pueden depositarse cementocitos (cemento celular). Las lagunas de los cementocitos se parecen a las de los osteocitos. Al igual que los osteoblastos, las células productoras del cemento están en la superficie de esta sustancia dura. Cuando el cemento sólo le forma una cubierta delgada a la raíz dental, las células incluidas faltan (cemento acelular). Conforme pasan los años, el espesor del cemento por lo general aumenta; entonces incluso pueden invadirlo vasos sanguíneos y pueden aparecer sistemas de Havers.

Pulpa dental

En la pulpa dental hay un tejido conjuntivo con abundancia de células, hialuronano, proteoglucanos y agua, que contiene una red de fibrillas colágenas finas (de colágeno tipo I pero también de colágeno tipo III) (**Fig. 10.17**). En este tejido se encuentran incluidos vasos sanguíneos y nervios sensoriales. Estos últimos incluso pueden introducir-

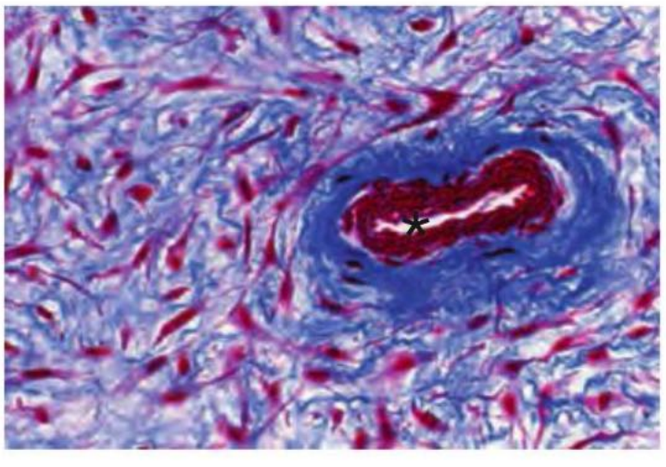

Fig. 10.17 Pulpa dental de un molar con una arteriola (*). Las delicadas fibras colágenas pulpares teñidas de azul están compuestas principalmente por colágeno tipo III. La túnica adventicia de la arteriola contiene colágeno tipo I. Cerdo; Azán; 450 ×.

Cuadro 10.2 Características principales de los tejidos duros de los dientes

Tejido duro	Componentes (porcentaje del peso)	Células productoras	Miscelánea
Esmalte	• 95% inorgánico • 1% orgánico (no colágeno) • 4% agua	Ameloblastos (= adamantoblastos)	Sólo se deposita durante el desarrollo dental (no se regenera), estructura de prismas, sólo en la región de la corona
Dentina	• 70% inorgánico • 20% orgánico (sobre todo colágeno y proteoglucanos) • 10% agua	Odontoblastos	Puede producirse durante toda la vida, la atraviesan las fibrillas de Tomes
Cemento	• 61% inorgánico • 27% orgánico (sobre todo colágeno y proteoglucanos) • 12% agua	Cementoblastos	Puede producirse durante toda la vida, tejido semejante al óseo, cemento acelular y celular, sólo en la región de la raíz

se en los túbulos dentinales (**Fig. 10.11**). Las anastomosis arteriovenosas son frecuentes. La capa celular periférica de la pulpa dental está constituida por los odontoblastos (**Fig. 10.11**), que producen dentina durante toda la vida y así, por ejemplo, pueden compensar la pérdida por masticación. A causa del crecimiento moderado constante de la dentina, la pulpa dentaria de las personas mayores se reduce en una forma considerable. Este tejido conjuntivo no está sujeto a prácticamente ninguna fuerza de tracción o presión. Tiene una semejanza análoga al mesénquima y al tejido conjuntivo mucoso.

Nota La pulpa se encuentra en el interior del diente y está compuesta por un tejido conjuntivo con abundancia de fibrocitos, hialuronano, proteoglucanos y agua, en el cual hay incluidos vasos sanguíneos y nervios sensoriales. Las células situadas en la periferia de la pulpa son los odontoblastos.

Correlación clínica La **caries** es una lesión de las sustancias duras esmalte y dentina, que en los países industrializados ha disminuido su frecuencia pero sigue siendo bastante común. El riesgo de sufrir caries varía según la persona. En el proceso desempeñan un papel los factores genéticos, así como las infecciones (por estreptococos), el consumo de azúcar (en el que es decisiva la duración y no la cantidad), la higiene dental, las malformaciones de los dientes, el flujo de la saliva y la composición de los alimentos. Las bacterias productoras de ácido que viven, por ejemplo, en recesos de las encías o entre dientes con posiciones anómalas desdoblan el azúcar en glucosa y fructosa, con lo cual se generan dextrano (un componente principal de la placa) y otros compuestos de acción desmineralizante (p. ej., ácido láctico).

Aparato de sostén de los dientes

Al aparato de sostén de los dientes (periodonto) pertenecen los componentes siguientes:

- cemento
- periodonto (desmodonto, membrana periodóntica)
- hueso alveolar
- encía, mientras esté en contacto con las estructuras antedichas.

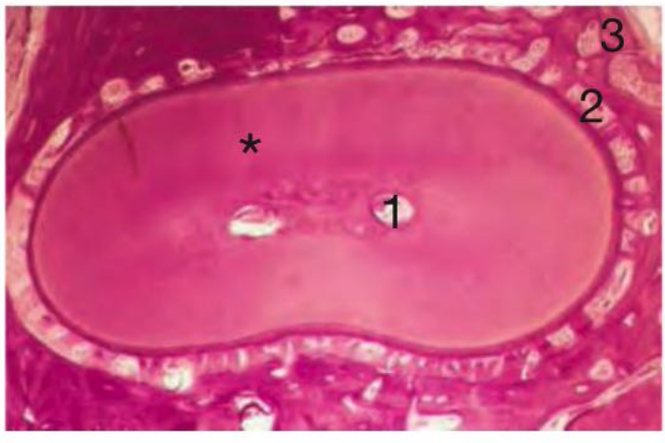

Fig. 10.18 Periodonto, corte transversal de la raíz de un premolar. * Dentina; **1** uno de dos conductos radiculares; **2** periodonto (desmodonto); **3** hueso alveolar. Ser humano; H-E; 25 ×.

Cemento El cemento le forma a la raíz del diente una cubierta delgada de un material parecido al hueso (véase antes). En el cemento se insertan haces de fibras colágenas (fibras de Sharpey) que atraviesan el espacio periodóntico (espacio entre el cemento y el hueso alveolar).

Periodonto El periodonto (desmodonto, membrana periodóntica) ocupa el espacio periodóntico (0,15-0,2 mm de ancho) y allí forma 2 compartimientos (**Fig. 10.18**, **Fig. 10-19**):

- Un compartimiento está compuesto por haces de fibras colágenas onduladas muy juntas (la membrana periodóntica), entre las cuales transcurren algunas fibras elásticas finas y fibras de oxitalán. Las fibras colágenas de la membrana periodóntica son las llamadas fibras de Sharpey, que se introducen en las sustancias duras cemento y hueso. Las fibras de Sharpey transcurren entre el hueso alveolar y el cemento sobre todo en forma oblicua y hacia abajo, en dirección del ápice de la raíz, y así sujetan con flexibilidad el diente en el alvéolo. Las fibras están en contacto con terminaciones nerviosas sensoriales que regulan la presión masticatoria.
- El otro compartimiento consiste en un tejido conjuntivo laxo. Aquí hay fibrocitos y, en la superficie de la sustancia dura, cementoblastos, células osteoprogenitoras, osteoblastos y osteoclastos, así como vasos sanguíneos y nervios vegetativos sensoriales.

El dolor y la presión se perciben mediante terminaciones sensoriales libres y terminaciones encapsuladas. La sensibi-

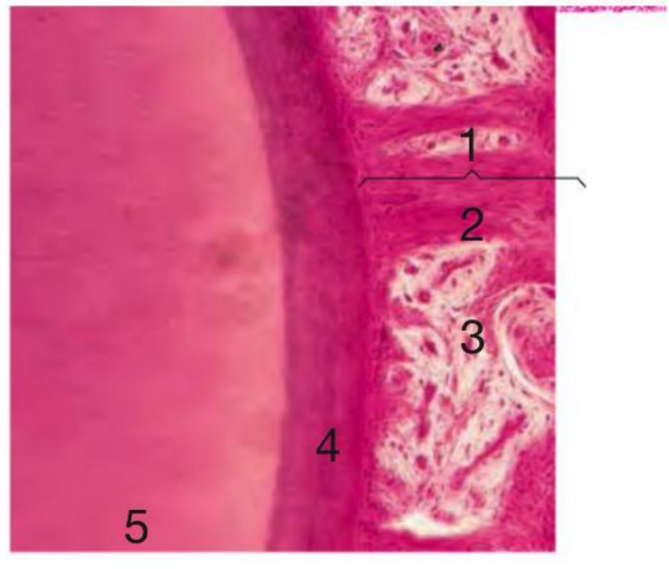

Fig. 10.19 Compartimientos del periodonto (1), más aumento de un corte transversal de una raíz dental. **2** Haces densos de fibras colágenas (fibras de Sharpey); **3** porciones con células y vasos abundantes; **4** cemento; **5** dentina; **6** hueso alveolar. Ser humano; H-E; 150 ×.

lidad a la presión es extraordinariamente fina. Hay un arco reflejo que comprende los músculos de la masticación y los músculos de la lengua.

Hueso alveolar El hueso alveolar es la parte de los huesos maxilares y mandibular en cuyas cavidades (alvéolos) se insertan las raíces de los dientes. Esta formado por hueso laminillar con sistemas de Havers. Cuando se caen los dientes o cuando falta la carga sobre el tejido óseo, el hueso alveolar puede atrofiarse con rapidez. En el hueso alveolar se insertan las fibras colágenas de Sharpey.

Encía Los procesos alveolares de los maxilares y de la mandíbula, donde están arraigados los dientes, están cubiertos por la encía. Es una parte especialmente firme y rosada de la mucosa bucal, que se encuentra adherida con firmeza al periostio del hueso alveolar (porción fija de la encía, **Fig. 10.20**). Sólo un borde de alrededor de 1 mm de alto (limbo), que está adherido al esmalte de la corona dental, es un poco más blando y deslizable y recibe el nombre de encía "libre" (porción libre de la encía). El epitelio estratificado plano muestra con regularidad en su superficie apical indicios de cornificación incompleta (paraqueratosis). El estrato granuloso es delgado e incompleto o puede faltar totalmente. En el epitelio de la encía hay células de Langerhans, células de Merkel y melanocitos. La encía libre se encuentra separada de la base de la corona dental por el **surco gingival**. El epitelio estratificado plano de la encía que rodea circularmente la profundidad del surco se conoce como **epitelio marginal**. Es relativamente fino y no está queratinizado. Su lámina basal adopta un trayecto particular. Sigue al epitelio hacia la profundidad (lámina basal externa o profunda), aquí da la vuelta y luego se encuentra entre el epitelio y la superficie del esmalte (lámina basal interna o superficial). La porción del epitelio que se encuentra justo contra el esmalte también recibe el nombre de epitelio de fijación y tiene su origen en el epitelio interno del esmalte. Sus células epiteliales basales establecen con la lámina basal hemidesmosomas resistentes. Así, la lámina basal se convierte en la estructura de fijación más importante entre el epitelio gingival y la base de la corona y normalmente impide que se introduzcan bacterias en los tejidos profundos. En la lámina propia de la región del surco se encuentran muchas células libres que tienen funciones de defensa.

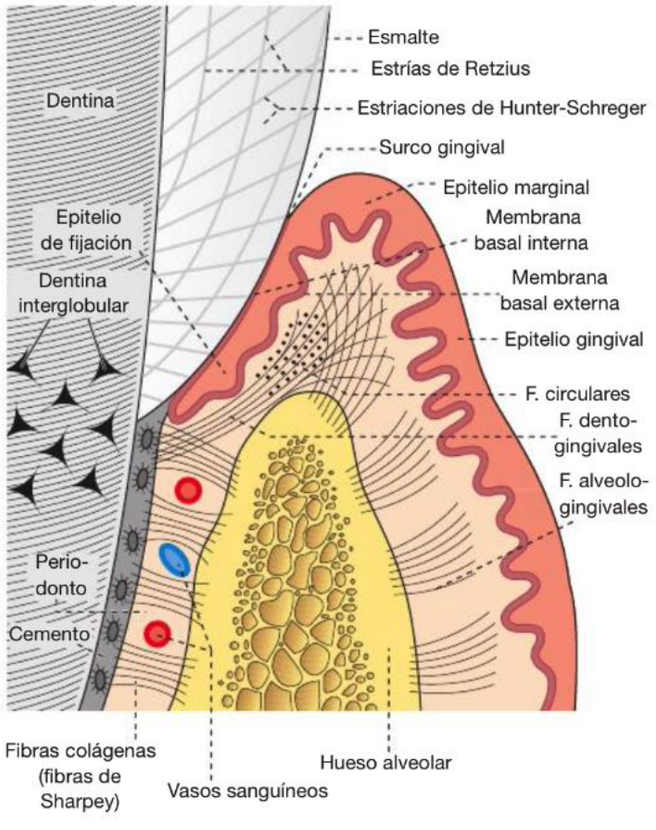

Fig. 10.20 Aparato de sostén de los dientes y encía. La encía se adhiere con firmeza al hueso alveolar (porción fija de la encía) y por encima de los alvéolos forma el reborde gingival (porción libre de la encía). El epitelio de la encía es estratificado plano poco queratinizado. El epitelio marginal es la parte del epitelio gingival que rodea en forma anular la base de la corona y el surco gingival. La parte del epitelio marginal que está en contacto directo con el esmalte también se conoce como epitelio de fijación. Entre los sistemas de fibras colágenas se distinguen las fibras (F.) alveologingivales, dentogingivales y circulares, así como los haces del periodonto (desmodonto) que en la forma de fibras de Sharpey unen el cemento al hueso alveolar. (De [1])

Correlación clínica La **gingivitis** es una inflamación de la encía; la **periodontitis** es una enfermedad inflamatoria (de causa bacteriana) del aparato de sostén de los dientes. Una gingivitis de larga duración puede conducir a una periodontitis, pero no todas las periodontitis son consecuencia de una gingivitis. Varios gérmenes principales de la cavidad bucal, entre los cuales se encuentran *Aggregatibacter actinomycetemcomitans* (AA), producen periodontitis. Los factores de riesgo son, entre otros, la edad, la mala higiene bucal, el hábito de fumar, el estrés, los factores genéticos y las enfermedades sistémicas (p. ej., diabetes mellitus). Con el tiempo, la periodontitis puede conducir a la formación de recesos, a la exposición de los cuellos dentales y a la caída de los dientes.

10.1.4 Glándulas salivales

Las glándulas salivales secretan alrededor de 0,75-1,0 L por día de saliva hipoosmótica y levemente alcalina, que contiene agua (en el 99%), iones inorgánicos, moco, enzimas, factores de crecimiento e inmunoglobulinas. Las glándulas desembocan en la cavidad bucal y se clasifican en glándulas salivales mayores y glándulas salivales menores. Las **glándulas salivales menores** (véase también el **Cap. 3**) están en la mucosa de la cavidad bucal y son serosas puras (glándulas de von Ebner de las papilas linguales gustativas), seromucosas (labios, mejillas) o predominantemente mucosas a mucosas puras (paladar, faringe). Las **glándulas salivales mayores** (**Fig. 10.21**), que se comentan a continuación, son las siguientes:

- glándula parótida (**Fig. 10.22**, **Fig. 10.23**)
- glándula submandibular (**Fig. 10.24**)
- glándula sublingual (**Fig. 10.25**).

Estructura

El tejido glandular está dividido en lobulillos de 1-3 mm de diámetro, que se encuentran separados por tabiques de tejido conjuntivo. Las glándulas salivales mayores poseen un sistema de conductos excretores complejo, así como adenómeros muy juntos que pueden clasificarse en ácinos serosos y

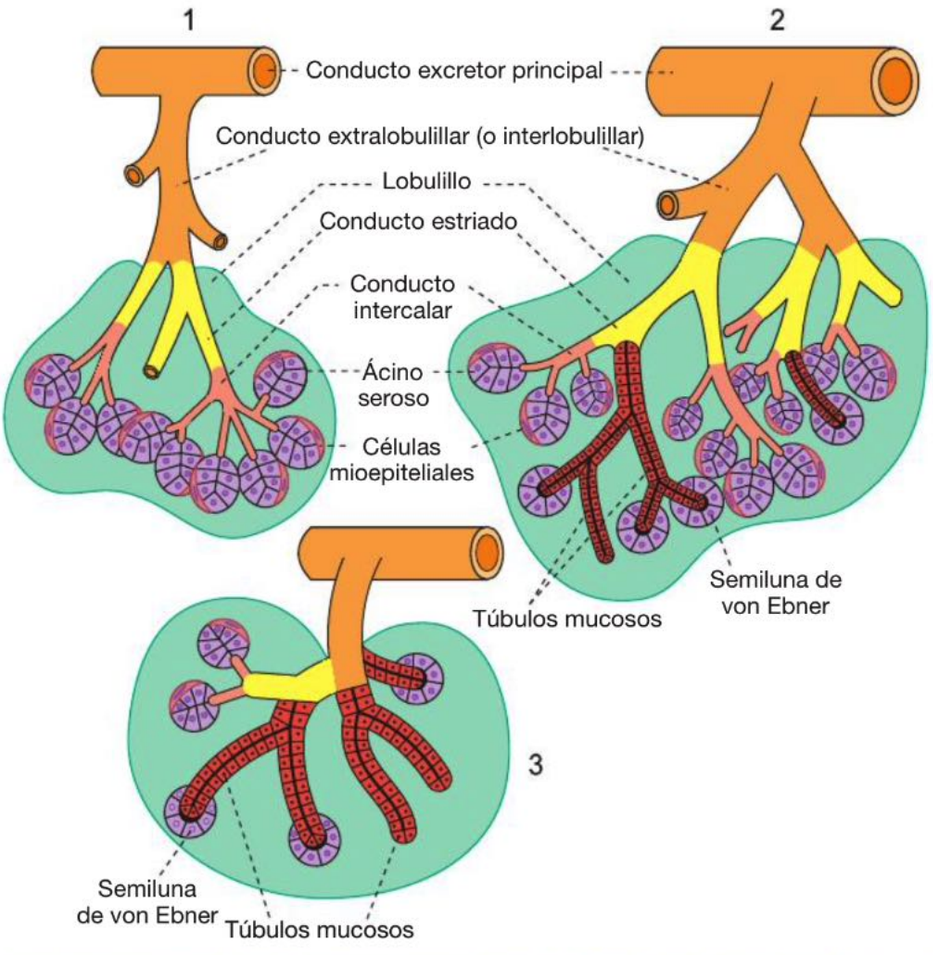

Fig. 10.21 Glándulas salivales mayores de la cavidad bucal (representación esquemática). **1** Glándula parótida (serosa pura); **2** glándula submandibular (seromucosa mixta); **3** glándula sublingual (mucoserosa mixta).

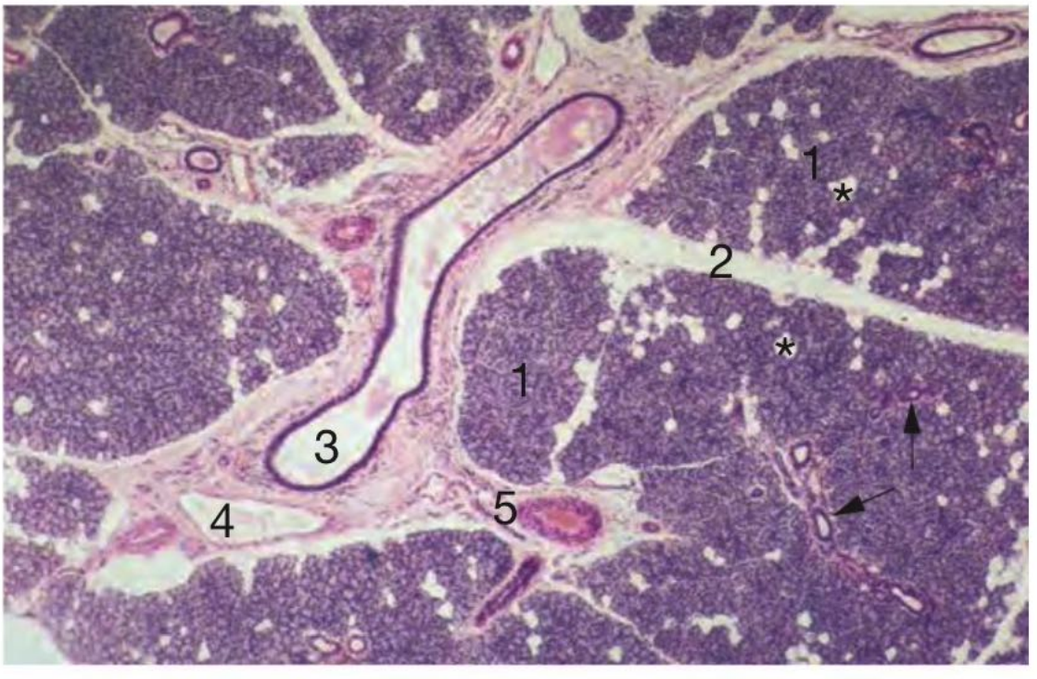

Fig. 10.22 Glándula parótida, vista general. **1** Lobulillos glandulares; * adipocitos; → conductos estriados; **2** tabique de tejido conjuntivo (con desgarros artificiales) entre 2 lobulillos; **3** conducto excretor interlobulillar; **4** vena; **5** arteria. Ser humano; H-E; 45 ×.

túbulos mucosos. A la altura de los adenómeros serosos y mucosos y de los conductos intercalares hay células mioepiteliales estrelladas que son contráctiles y también participan en la formación de la lámina basal (**Cuadro 10.3**).

Sistema de conductos excretores

El sistema de conductos está compuesto por 3 segmentos que se continúan sin límites nítidos y que en las glándulas están distribuidos en forma diferente (**Cuadro 10.3**):

- conducto intercalar (junto a los adenómeros glandulares)
- conducto estriado
- conductos excretores mayores (conductos interlobulillares y conducto excretor principal).

Los conductos intercalares y estriados son intralobulillares, mientras que los conductos excretores mayores son extralobulillares.

Conductos intercalares Los conductos intercalares son los segmentos más pequeños del sistema (**Fig. 10.23**, **Fig. 10.26**). Pueden tener una longitud de hasta algunos cente-

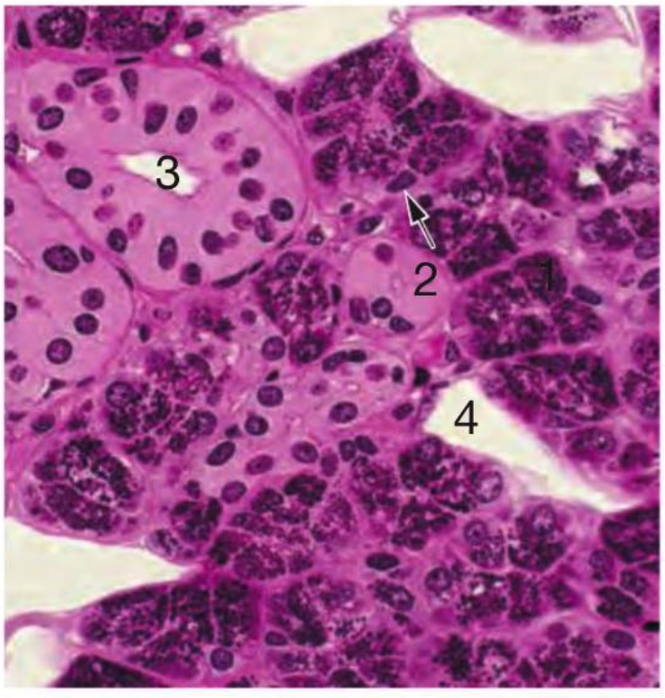

Fig. 10.23 Glándula parótida, tejido glandular. **1** Ácino seroso; **2** conducto intercalar; **3** conducto estriado; **4** adipocito. El conducto intercalar conecta los ácinos con los conductos estriados. Su calibre varía; su epitelio es casi cúbico o levemente aplanado. Los núcleos aplanados contra la base del epitelio glandular pertenecen a células mioepiteliales (→). Ser humano; inclusión en plástico; H-E; 500 ×.

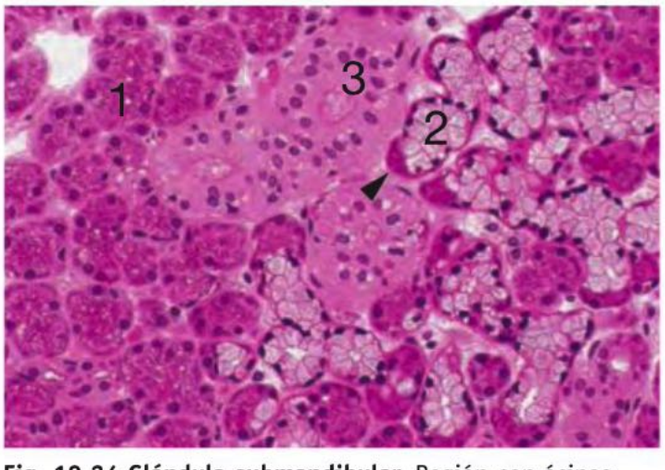

Fig. 10.24 Glándula submandibular. Región con ácinos serosos (**1**) y adenómeros tubulares mucosos (**2**), en cuyo extremo distal contienen semilunas serosas (semilunas de von Ebner o de Gianuzzi, ►); **3** conducto estriado. En los cortes teñidos con H-E, el citoplasma de las células glandulares mucosas altas es pálido; el núcleo relativamente oscuro está aplanado contra la superficie basal de la célula. La luz de los túbulos mucosos es más amplia que la de los ácinos. Ser humano; inclusión en plástico; H-E; 200 ×. (De [1])

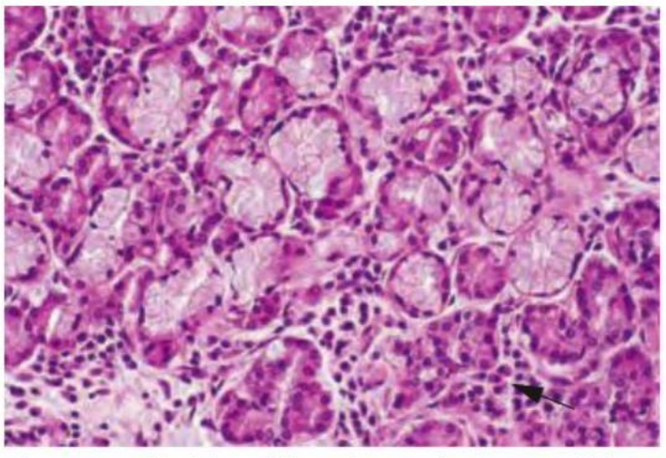

Fig. 10.25 Glándula sublingual. Los adenómeros tubulares mucosos pálidos predominan mucho sobre los ácinos serosos y las semilunas serosas. Asimismo los conductos estriados son relativamente infrecuentes. En este preparado, el tejido conjuntivo contiene muchísimos linfocitos y plasmocitos (→). Ser humano; H-E; 200 ×. (De [1])

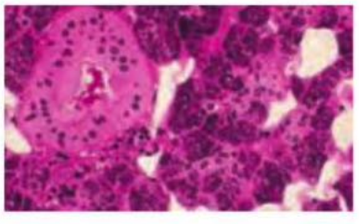

Fig. 10.26 Glándula parótida.

Fig. 10.27 Conducto estriado de la glándula parótida.

nares de µm y se ramifican dos o tres veces. Su pared está compuesta por un epitelio simple aplanado o casi cúbico y algunas células mioepiteliales, las cuales impedirían el reflujo del producto de secreción hacia el adenómero glandular. Las células epiteliales de los conductos intercalares producen las proteínas antibacterianas lisozima y lactoferrina, entre otras. Es probable que estos conductos también contengan células madre. Durante el desarrollo, las células epiteliales de los conductos intercalares con frecuencia se transforman en **células glandulares mucosas**. En consecuencia, las porciones secretoras mucosas son conductos intercalares transformados y por esta razón también son tubulares.

Conductos estriados Los **conductos estriados** también son de varios centenares de µm de longitud y poseen un epitelio simple cilíndrico eosinófilo (**Fig. 10.23**, **Fig. 10.27**). Las células epiteliales se caracterizan por zonulae occludentes impermeables y un laberinto basal con mitocondrias alargadas, lo que indica una adaptación al transporte acrecentado de electrolitos. Asimismo son características las actividades elevadas de las enzimas anhidrasa carbónica, ATPasa de Na^+/K^+ y succinato deshidrogenasa. Transportan iones y secretan el péptido calicreína, así como también mucinas.

Conductos excretores mayores Los conductos excretores interlobulillares (**Fig. 10.28**) poseen una luz amplia y están rodeados por una capa de tejido conjuntivo. En la porción proximal tienen un epitelio simple cilíndrico pero en su segmento distal el epitelio es biseriado (seudoestratifica-

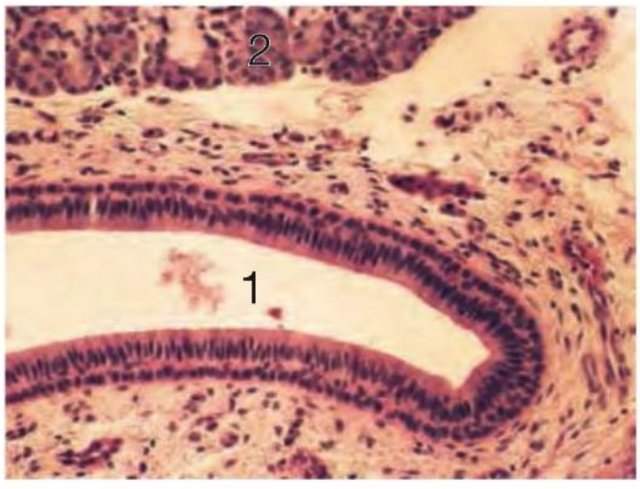

Fig. 10.28 Glándula submandibular. 1 Conducto excretor interlobulillar grande con epitelio biestratificado; **2** ácinos. Ser humano; H-E; 250 ×.

do) o biestratificado cilíndrico con algunas células caliciformes. Aumentan gradualmente de tamaño y desembocan en el conducto excretor principal de la glándula, que tiene un epitelio biestratificado cilíndrico. De los conductos excretores principales puede partir la regeneración del tejido glandular.

Células secretoras

Células serosas Las células serosas están organizadas en la forma de ácinos basófilos o cubren parcialmente los túbu-



Fig. 10.29 Células glandulares serosas en la parótida.

los mucosos en la forma de "semilunas" (semilunas de von Ebner o de Gianuzzi). Poseen un núcleo redondeado en la mitad basal de la célula y contienen un RE rugoso muy abundante. Este tipo celular está dotado de un aparato de Golgi grande, en el que se originan gránulos de secreción (**Fig. 10.29**) que se eliminan por exocitosis. Los gránulos tienen zonas de densidades diferentes, lo cual responde a su contenido de sustancias diversas. Son característicos los canalículos de secreción intercelulares, invaginaciones digitiformes que parten de la luz del ácino, se internan unos 5 µm en el epitelio y aumentan la superficie apical. Algunos productos de las células serosas son, por ejemplo, α-amilasa, lisozima, lactoferrina, peroxidasa, proteasas, los factores de crecimiento NGF y EGF y, en los lactantes, también lipasa.

Células mucosas Las células secretoras mucosas poseen en su región basal un núcleo relativamente oscuro y aplanado que está rodeado por los orgánulos fundamentales. El aparato de Golgi grande es supranuclear. La mayor parte del citoplasma contiene gránulos de moco, los cuales en los cortes teñidos con H-E aparecen claros (**Fig. 10.30**), pero

Cuadro 10.3 Criterios diagnósticos diferenciales para la identificación de las glándulas salivales mayores, el páncreas y las glándulas lagrimales en los preparados histológicos. Todas las glándulas mencionadas poseen conductos excretores interlobulillares; los adenómeros de las glándulas salivales y sus conductos intercalares poseen células mioepiteliales, las cuales faltan en el páncreas. Los ácinos de las glándulas lagrimales también tienen células mioepiteliales.

Glándula	Adenómeros	Conductos intercalares	Conductos estriados	Miscelánea
Parótida	Ácinos serosos puros	Largos, abundantes	Abundantes	Glándulas sebáceas infrecuentes junto a los conductos intralobulillares, plasmocitos en la estroma
Submandibular	Muchos ácinos serosos y algunas semilunas serosas, unos pocos túbulos mucosos (predominan las células glandulares serosas)	Relativamente cortos, muy frecuentes	Muy frecuentes	Ganglios vegetativos pequeños relativamente frecuentes, plasmocitos en la estroma
Sublingual	Muchos túbulos mucosos y unos pocos ácinos serosos (predominan las células glandulares mucosas)	Infrecuentes	Infrecuentes	Semilunas serosas sólo en una parte de los adenómeros tubulares (mucosos)
Páncreas	Ácinos serosos puros, células centroacinosas, sin células mioepiteliales	Abundantes	No hay	Islotes de Langerhans
Lagrimal	Túbulos ramificados serosos, luz relativamente amplia	No hay	No hay	Acumulaciones de células libres, en especial plasmocitos, en el tejido conjuntivo

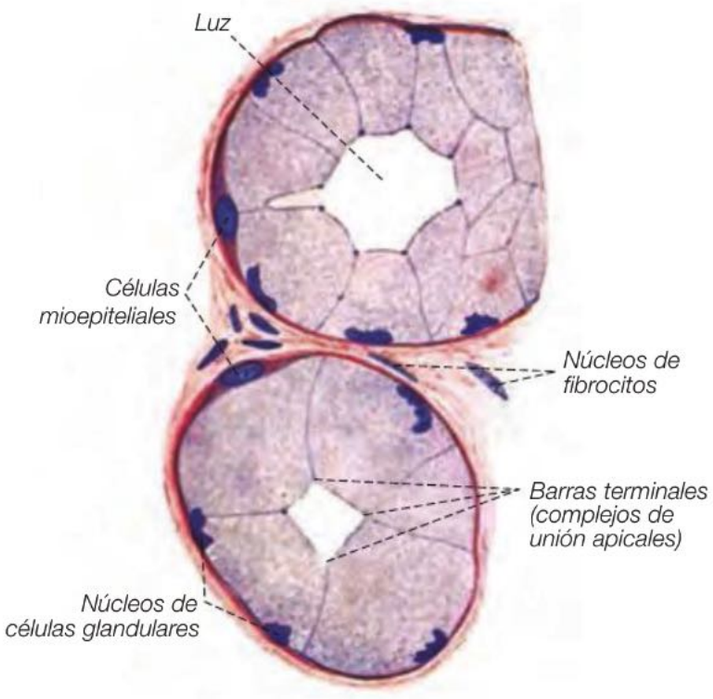

Fig. 10.30 Adenómeros mucosos en la glándula sublingual. Núcleos basales y aplanados, citoplasma pálido. Las células mioepiteliales (células en cesta) contribuyen a exprimir la secreción. Ser humano; H-E; 750 ×. (De [1])

en cambio con la reacción de PAS se tiñen de rojo púrpura (**Fig. 1.6**). En esencia, las células mucosas producen moco (mucinas diversas).

Saliva y secreción salival

En suma, la saliva cumple funciones diversas:

- Posee "sustancias lubricantes" (mucinas) que facilitan la masticación y la deglución.
- Es un solvente para los alimentos, los cuales sólo así pueden degustarse.
- Mantiene limpia la cavidad bucal e impide las infecciones.
- Contiene enzimas digestivas, sobre todo α-amilasa, y factores de crecimiento.

Saliva primaria y secundaria En los adenómeros, al principio se forma una saliva primaria isotónica (**Fig. 10.31**) que luego en los conductos estriados se transforma en la saliva secundaria hipotónica definitiva. La modificación consiste en que en los conductos estriados se reabsorben iones Na^+ y Cl^-, pero el agua no puede seguir a estos electrolitos. Además, aquí se secretan cantidades pequeñas de iones K^+ y HCO_3^-.

Producción de la saliva y su regulación La secreción de la saliva ocurre en forma refleja y tiene un control nervioso. Las glándulas salivales poseen una inervación simpática y parasimpática. El simpático promueve la formación de una saliva viscosa con poca agua, mientras que el parasimpático fomenta la producción de una saliva acuosa y con proteínas abundantes. Las células mioepiteliales están inervadas por el sistema parasimpático. La secreción de las glándulas serosas y mucosas se debe a la estimulación de las células glandulares por la acetilcolina (parasimpático), lo que conduce a un aumento del calcio intracelular y, en consecuencia, a la exocitosis de los gránulos de secreción. Al mismo tiempo, las fibras nerviosas colinérgicas secretan la hormona VIP (péptido intestinal vasoactivo) que dilata los vasos sanguíneos y aumenta su permeabilidad. Las fibras simpáticas noradrenérgicas estimulan los receptores β de las células acinosas para que aumente intracelularmente el Ca^{2+} y el cAMP. El flujo de la secreción es impulsado por la entrada de agua en la luz del adenómero. El motor del flujo acuoso a través del epitelio glandular es la ATPasa de Na^+/K^+ basolateral, que crea un gradiente de Na^+; además, por medio de un cotransportador se transportan iones Na^+, K^+ y Cl^- al interior de la célula. El K^+ se vuelve a eliminar de la célula tanto a través de la membrana apical como a través de la membrana basolateral. El Cl^- y el HCO_3^- se transportan hacia la luz del adenómero desde la superficie celular apical. El Na^+ los sigue a través de las zonulae occludentes, que son permeables a este ión. El agua sigue el gradiente osmótico establecido y se transporta hacia la luz, por un lado, en forma transcelular con la ayuda de acuaporinas basales y apicales y, por el otro, en forma paracelular a través de las zonulae occludentes permeables.

Correlación clínica En el tejido conjuntivo de las glándulas salivales mayores, sobre todo de la parótida, normalmente hay algunos adipocitos uniloculares. Su cantidad aumenta con la edad y en la desnutrición y el alcoholismo puede adquirir una magnitud enorme. En la obstrucción de los conductos (cálculos, tumores) se atrofia el tejido glandular de ubicación distal.

Los **tumores** aparecen con la frecuencia mayor en la glándula parótida.

La **fiebre urliana** (parotiditis infecciosa, paperas) es una inflamación contagiosa de la parótida causada por un paramixovirus (virus de RNA).

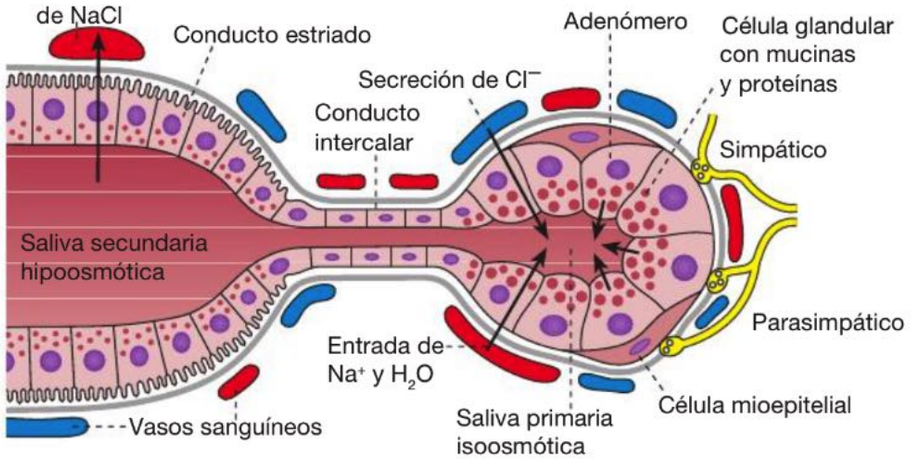

Fig. 10.31 Histofisiología de una glándula salival serosa. Los adenómeros producen la saliva primaria (isoosmótica con respecto al plasma), que se modifica sobre todo en los conductos estriados para formar la saliva secundaria hipoosmótica. Para los detalles, véase el texto. (De [3], modificado)

10.1.5 Faringe

La faringe es un tubo muscular que está fijado a la base del cráneo. Pertenece tanto a la vía aérea (**Cap. 8**) como a la vía digestiva, las cuales se cruzan en la región media de este órgano. Se divide en 3 regiones:
- nasofaringe (epifaringe, región superior)
- orofaringe (mesofaringe, región media)
- laringofaringe (hipofaringe, región inferior).

La nasofaringe está tapizada por un epitelio seudoestratificado cilíndrico ciliado, mientras que la orofaringe y la laringofaringe tienen un revestimiento de epitelio estratificado plano no queratinizado. La mucosa de la nasofaringe contiene una gran cantidad de tejido linfático y, a través de las coanas, está en continuidad con la mucosa de la cavidad nasal. Bajo la mucosa faríngea hay un estrato de tejido muscular (capa muscular) y un estrato de tejido conjuntivo denso (capa adventicia).

10.2 Intestino del tronco

Introducción

Al intestino del tronco pertenecen el esófago, el estómago, el intestino delgado, el intestino grueso y el conducto anal. El páncreas y el hígado están comunicados con el intestino delgado a través de conductos excretores.
La estructura de la pared de los diferentes segmentos del intestino del tronco en principio es igual:
- mucosa, con epitelio, lámina propia y capa muscular de la mucosa
- submucosa
- muscular externa con una capa muscular interna circular y una capa muscular externa longitudinal
- serosa o adventicia.

Dos plexos nerviosos intramurales, el plexo mientérico (plexo de Auerbach) y el plexo submucoso (plexo de Meissner), regulan la actividad del músculo intestinal.
La capa mucosa es decisiva para las funciones específicas y para el diagnóstico de los segmentos individuales del intestino del tronco.
- **Esófago:** la mucosa del esófago posee un epitelio estratificado plano no queratinizado. En la submucosa hay un extenso plexo venoso y en las regiones proximal y distal del esófago se encuentran glándulas mucosas. La capa muscular contiene músculo esquelético en el tercio superior del órgano, músculo esquelético y músculo liso en el tercio medio y sólo músculo liso en el tercio inferior.
- **Estómago:** la mucosa del estómago se caracteriza por un epitelio de revestimiento superficial secretor de moco y glándulas tubulares que desembocan en la profundidad de las fovéolas o fositas gástricas. Las glándulas son diferentes en el cardias, en el cuerpo-fundus y en la región pilórica. En el cardias y en la región pilórica las glándulas producen moco. En la región corporofúndica contienen diversos tipos celulares, cada uno con su función propia: células principales (que sintetizan proteasas), células parietales (que producen ácido clorhídrico y el factor intrínseco) y células mucosas del cuello (que secretan moco). En todas las glándulas hay células endocrinas y células madre.
- **Intestino delgado:** la superficie luminal del intestino delgado forma pliegues de 5-10 mm de altura, las válvulas de Kerckring. En su interior, estos pliegues contienen tejido de la submucosa que está cubierto por la mucosa. La mucosa forma vellosidades y criptas. Las vellosidades suelen medir alrededor de 0,5 mm de altura y están tapizadas por epitelio absortivo. Este epitelio se compone de enterocitos con chapa estriada (microvellosidades regulares muy juntas) y células caliciformes. Las criptas albergan las células madre del epitelio de las vellosidades y las células de Paneth. Sólo en el duodeno la submucosa contiene las glándulas de Brunner, que producen moco y bicarbonato. La mucosa del íleon contiene las grandes placas de Peyer, componentes del sistema inmunitario.
- **Colon:** la mucosa colónica carece de vellosidades y se caracteriza por glándulas tubulares simples, las criptas intestinales. Las criptas intestinales están compuestas por células epiteliales absortivas, células caliciformes y células endocrinas, así como células madre.
- **Apéndice:** la mucosa del apéndice vermiforme contiene, además de criptas colónicas características, sobre todo tejido linfático.
- **Conducto anal:** el conducto anal es la región de transición entre el recto (con mucosa colónica típica) y la piel anal (con epitelio estratificado plano queratinizado); en el conducto se encuentran distintos tipos de epitelio.

10.2.1 Estructura de la pared

La estructura de la pared de los diversos segmentos del intestino del tronco es uniforme y siempre tiene 4 capas (**Fig. 10.32**). De adentro (lado luminal) hacia afuera pueden distinguirse (véase también el **Cuadro 10.4**):
- **mucosa**, con las subcapas siguientes: epitelio de revestimiento superficial, lámina propia (tejido conjuntivo de la mucosa) y muscular de la mucosa
- **submucosa**, de tejido conjuntivo denso no modelado
- **muscular externa**, con una capa circular interna y una capa longitudinal externa
- **serosa**, con un estrato epitelial (mesotelio) y un estrato de tejido conjuntivo subepitelial. La serosa se encuentra en los segmentos del tubo digestivo que son intraperitoneales. En los segmentos extraperitoneales, por ejemplo el esófago, la serosa se remplaza por una **adventicia**, una capa de tejido conjuntivo laxo sin revestimiento mesotelial.

Capas de la pared

Mucosa La mucosa, que linda con la luz del intestino del tronco, tiene funciones diferentes en los segmentos individuales del tubo digestivo y, por ende, se diferencia en forma considerable, en especial en lo que se refiere a su **epitelio**, de un segmento intestinal a otro, lo cual es de una importancia particular para el diagnóstico. La **lámina pro-**

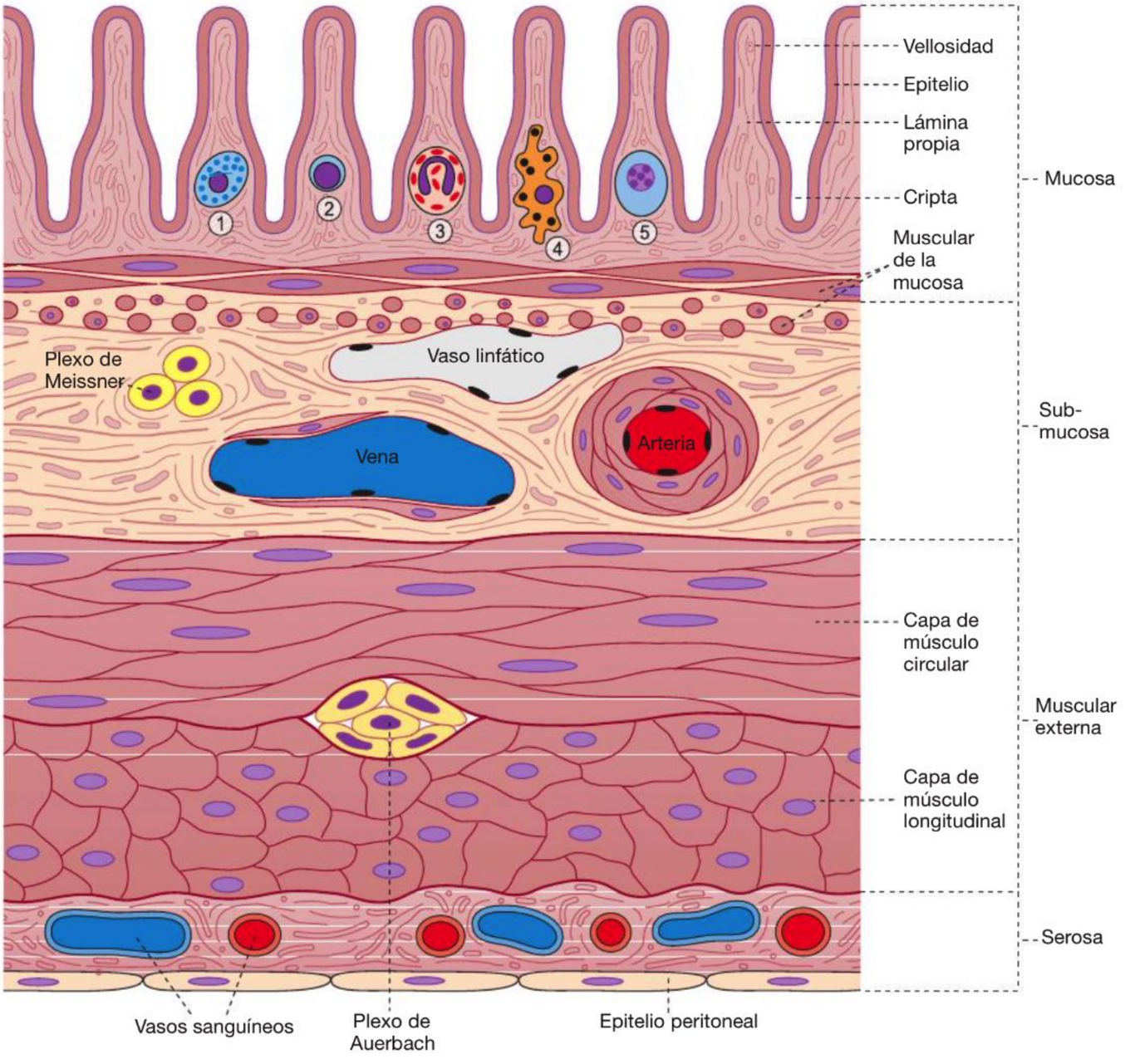

Fig. 10.32 Estructura de la pared del tubo digestivo en el ejemplo de un corte transversal del intestino delgado (representación esquemática). La lámina propia tiene una abundancia particular de células libres del tejido conjuntivo (que se ilustran con gran aumento de izquierda a derecha: mastocitos (**1**), linfocitos (**2**), eosinófilos (**3**), macrófagos (**4**), plasmocitos (**5**)). La muscular de la mucosa posee células musculares lisas de disposición circular, por dentro, y de trayecto longitudinal, por fuera. (De [1])

pia es un tejido conjuntivo laxo con abundantes vasos sanguíneos pequeños y acumulaciones locales de tejido linfático, muchos macrófagos, plasmocitos, linfocitos y eosinófilos. Estos tipos celulares sirven para la defensa. La **muscular de la mucosa** está compuesta por células musculares lisas que adoptan una distribución circular por adentro y longitudinal por afuera, proveen de motilidad propia a la mucosa y permiten cambios de su contorno. Los detalles de la configuración de la muscular de la mucosa son diferentes en los distintos segmentos intestinales y también muestran variaciones individuales.

Submucosa La submucosa tiene una abundancia de vasos sanguíneos pequeños y medianos, así como de vasos linfáticos. Además, aquí se encuentra el **plexo de Meissner**, un plexo nervioso que regula la motilidad de las capas internas de la pared del tubo digestivo. Sólo hay glándulas en la submucosa del esófago y del duodeno (glándulas de Brunner).

Muscular externa La muscular externa en principio está compuesta por 2 estratos de músculo liso, la capa circular interna y la capa longitudinal externa. Entre ambas capas musculares se encuentra otro plexo nervioso, el **plexo de Auerbach**, que regula el peristaltismo de la muscular externa.

Serosa La serosa está cubierta por un epitelio simple plano o cúbico (**mesotelio**, **Fig. 9.1**). El mesotelio es el epitelio visceral de la cavidad abdominal (cavidad peritoneal). Este epitelio visceral está en continuidad con el epitelio parietal de la cavidad peritoneal (por dentro de la pared abdominal) a través del mesotelio de los mesenterios. Las células

mesoteliales están apoyadas sobre una lámina basal y poseen microvellosidades (**Fig. 9.2**). Están unidas por medio de zonulae occludentes y tienen un citoesqueleto bien desarrollado. Las células mesoteliales tienen una capacidad de regeneración pronunciada. Participan en la formación del líquido peritoneal (**Cap. 9.1**). El tejido conjuntivo de la serosa contiene muchos capilares sanguíneos y vasos linfáticos. A veces, el tejido conjuntivo justo contiguo a la muscular externa se identifica con el nombre de **capa subserosa**.

Plexos nerviosos

El plexo de Auerbach (plexo mientérico) y el plexo de Meissner (plexo submucoso) son 2 plexos nerviosos de la pared del intestino del tronco. Ambos están compuestos por ganglios y haces de fibras de conexión y contienen alrededor de 100 millones de neuronas. Los ganglios del plexo de Auerbach están entre las capas circular y longitudinal de la muscular externa (**Fig. 10.33**). Los ganglios o los somas neuronales individuales del plexo de Meissner se encuentran en la submucosa. Ambos plexos forman el sistema nervioso entérico intramural y poseen neuronas motoras, interneuronas y neuronas sensoriales.

- Las **neuronas motoras** y las **interneuronas** pueden ser estimuladoras o inhibidoras. Todas estas neuronas pueden funcionar en forma independiente, sin controles externos, y establecer arcos reflejos locales complejos, pero el parasimpático (fibras estimuladoras preganglionares) y el simpático (fibras inhibidoras posganglionares) con regularidad ejercen influencia sobre ellas. Los plexos regulan el peristaltismo (sobre todo el plexo de Auerbach) y también pueden influir sobre la irrigación y las funciones secretoras de los epitelios del tubo digestivo. En el plexo de Auerbach aparecen neuronas diversas que son colinérgicas o peptidérgicas. Las neuronas colinérgicas activan la muscular y estimulan las células del plexo de Meissner; las neuronas peptidérgicas inhiben la muscular y el plexo de Meissner. Tanto las neuronas estimuladoras como las neuronas inhibidoras del plexo de Auerbach son estimuladas por el parasimpático (es decir por el nervio vago, en la mayor parte del intestino del tronco). El simpático inhibe las neuronas motoras estimuladoras en ambos plexos. Las neuronas de los plexos que son estimuladoras poseen como neurotransmisores, por ejemplo, péptidos opiáceos o la sustancia P. Las neuronas inhibidoras contienen, por ejemplo, el péptido VIP (péptido intestinal vasoactivo).
- Las **neuronas sensoriales** del sistema entérico perciben, por ejemplo, la distensión de la pared intestinal. En toda la pared del tubo digestivo hay fibras sensoriales cuyos somas neuronales se encuentran en los ganglios espinales.

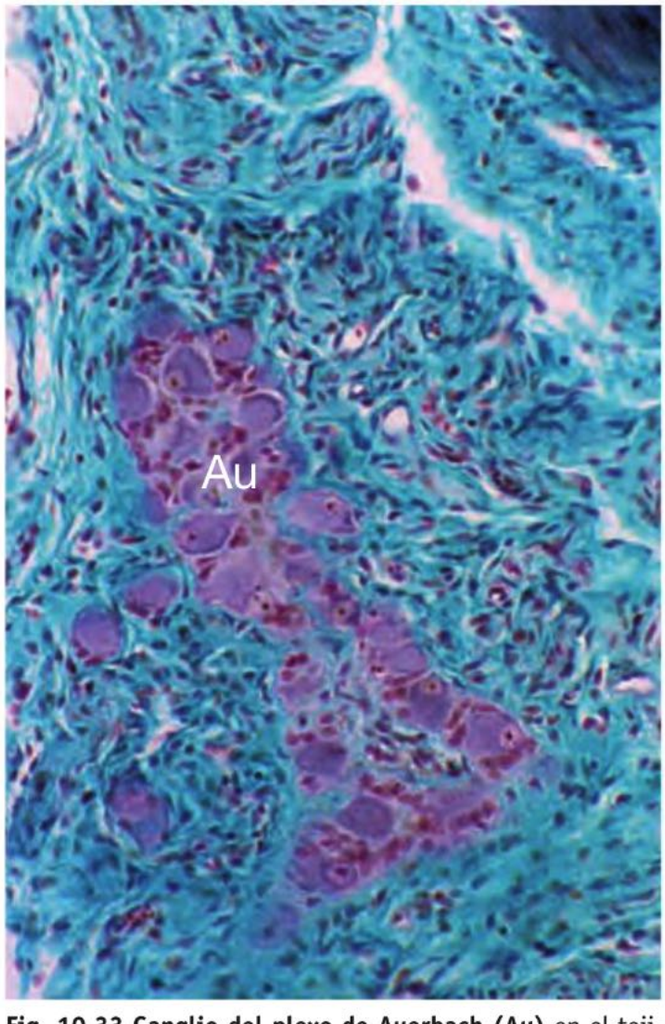

Fig. 10.33 Ganglio del plexo de Auerbach (Au) en el tejido conjuntivo de la capa muscular externa del esófago. Los somas neuronales se caracterizan por su núcleo redondeado claro y excéntrico provisto de un nucléolo obvio. Cerdo; método de Goldner; 250 ×.

Nota

- Plexo de Auerbach = plexo mientérico = muscular externa.
- Plexo de Meissner = plexo submucoso = submucosa.

Correlación clínica En la **diálisis peritoneal**, como la que puede implementarse en la insuficiencia renal, el mesotelio y el endotelio capilar de los vasos en el tejido conjuntivo de la serosa sirven como una membrana de diálisis natural (**Fig. 9.5**). La cavidad abdominal se llena con un líquido de diálisis durante algunas horas. Así, por medio de la difusión y la ultrafiltración, pueden intercambiarse moléculas pequeñas, iones y agua. Por este medio puede reducirse la concentración sanguínea elevada de urea y creatinina de los pacientes con insuficiencia renal, dado que estas sustancias de excreción urinaria obligada pasan al líquido de diálisis.

10.2.2 Esófago

El esófago (**Fig. 10.34**), de unos 25 cm de longitud, conduce los alimentos desde la cavidad bucal y la faringe hacia el estómago e impide el reflujo del jugo gástrico. La distancia desde los dientes incisivos hasta la entrada al estómago es de alrededor de 40 cm. El esófago posee un esfínter superior y un esfínter inferior y, en particular en las regiones superior e inferior, sufre una contracción tónica, excepto durante la deglución (y el vómito). El tono del esfínter inferior puede disminuir con las comidas hipergrasas, el hábito de fumar, el café, el té y las bebidas de cola.

Estructura de la pared

Mucosa La mucosa forma pliegues longitudinales característicos y posee un **epitelio** estratificado plano no queratinizado (**Fig. 10.35**), cuyas células más superficiales contienen mucho glucógeno. A veces, en la capa celular más superficial o en las dos capas más superficiales, se encuen-

tran indicios de una queratinización. En los roedores y los antílopes, que en parte se alimentan de vegetales duros, el epitelio está muy queratinizado. En el estrato basal del epitelio puede haber células endocrinas y melanocitos. También aparecen células de Langerhans aisladas. En la **lámina propia**, que contiene una gran cantidad de fibras elásticas, en el extremo distal del esófago suelen encontrarse glándulas productoras de moco que son análogas de las glándulas del primer segmento del estómago, el cardias. La **muscular de la mucosa** llama la atención por lo gruesa y posee células musculares lisas de curso predominantemente longitudinal; éstas forman una red densa de haces musculares, entre los cuales también hay fibras elásticas.

Submucosa La submucosa contiene muchos vasos sanguíneos. Tiene importancia funcional un plexo venoso que conduce la sangre hacia el corazón a través de la vena cava superior y establece anastomosis con las venas gástricas. En la cirrosis hepática aquí se produce congestión o estasis venosa (várices esofágicas) que puede causar desgarros y conducir a la muerte por hemorragia. Las glándulas submucosas (glándulas esofágicas, **Fig. 10.36**) con adenómeros exclusivamente mucosos se encuentran en general al comienzo y al final del esófago y producen sobre todo moco, pero también proteínas como la lisozima.

Muscular externa En los 5 cm superiores del esófago, la muscular externa está compuesta por músculo estriado esquelético. Luego sigue una zona de coexistencia de músculo esquelético y músculo liso (**Fig. 10.37**), en la cual predomina el músculo liso. La mitad inferior del esófago sólo contiene músculo liso. Se encuentra una abundancia relativa de haces de fibras musculares de curso oblicuo, de modo que la división en músculo circular y longitudinal puede ser poco clara. El plexo de Auerbach está muy bien desarrollado en las porciones media e inferior del esófago y posee ganglios grandes. El plexo submucoso de Meissner está menos desarrollado.

Adventicia Por fuera de la muscular externa hay una adventicia manifiesta. La porción abdominal del esófago está cubierta externamente por una serosa.

Esfínteres esofágicos

El esfínter esofágico superior está compuesto por músculo estriado que deriva del músculo cricofaríngeo y de las

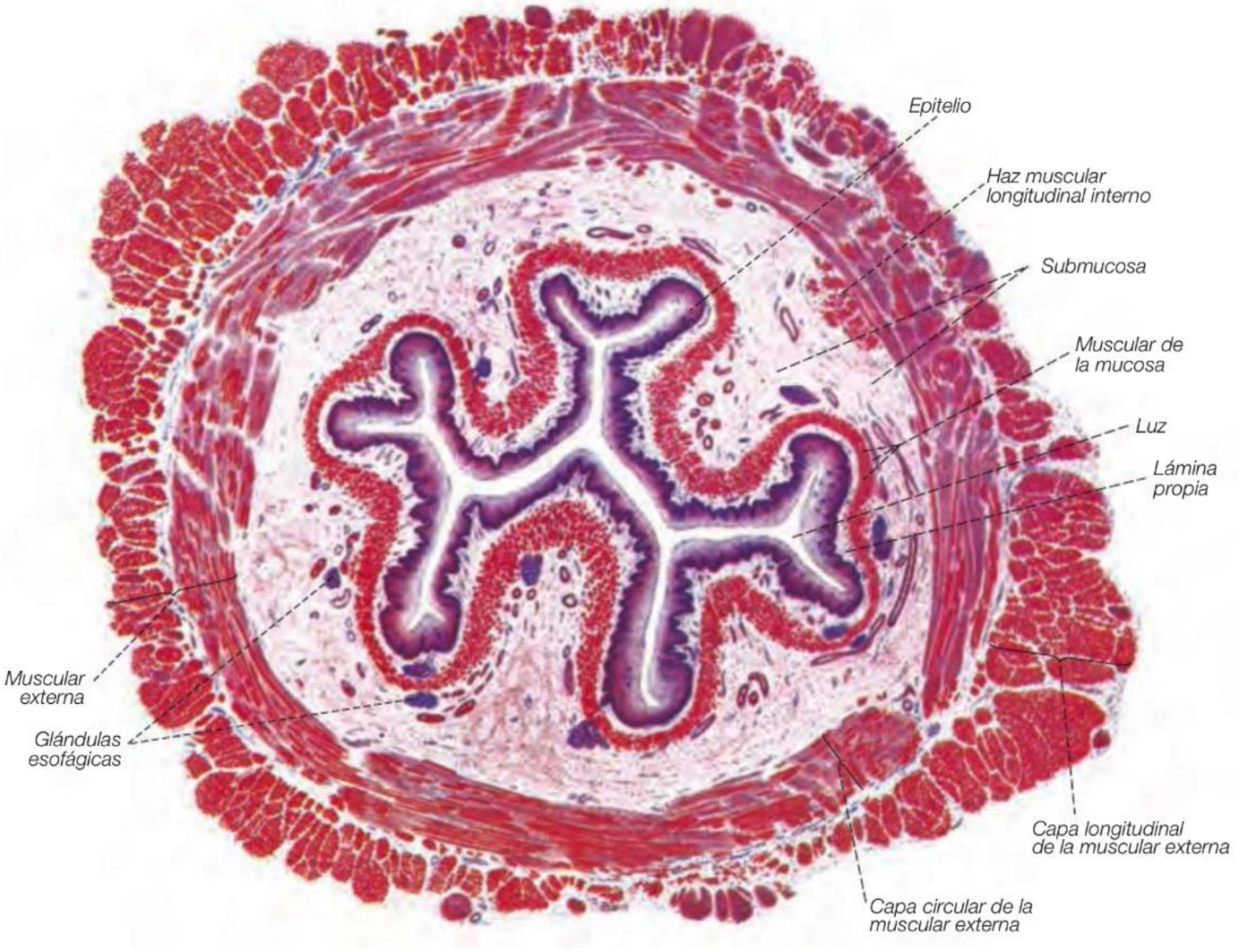

Fig. 10.34 Porción superior del esófago, corte transversal entero. La típica organización en capas de la pared en principio aparece en la misma forma en todos los segmentos del tubo digestivo: mucosa (con epitelio, lámina propia y muscular de la mucosa), submucosa y muscular externa (con una capa circular interna y otra longitudinal externa). Justo por fuera de la muscular externa del esófago se encuentra una adventicia de tejido conjuntivo, la cual une el órgano a su entorno en el mediastino. Las glándulas esofágicas son relativamente infrecuentes y no aparecen en todos los cortes. Ser humano; H-E;11 ×. (De [1])

Fig. 10.35 Mucosa del esófago. El epitelio estratificado plano (**1**) no está queratinizado y se apoya sobre papilas (**2**) de tejido conjuntivo de la lámina propia. * Vena en la lámina propia. La muscular de la mucosa (**3**) es relativamente gruesa y tiene una estructura compleja; la orientación de sus células musculares lisas no es homogénea. **4** Luz. Ser humano; inclusión en plástico; H-E; 100 ×. (De [1])

Fig. 10.36 Mucosa y submucosa del esófago. La mucosa, situada contra la luz (**1**), está compuesta por epitelio (**2**), lámina propia (**3**) y muscular de la mucosa (**4**). * Glándulas en la submucosa (**5**); **6** capa de músculo circular. Ser humano; método de Goldner, modificado; 45 ×.

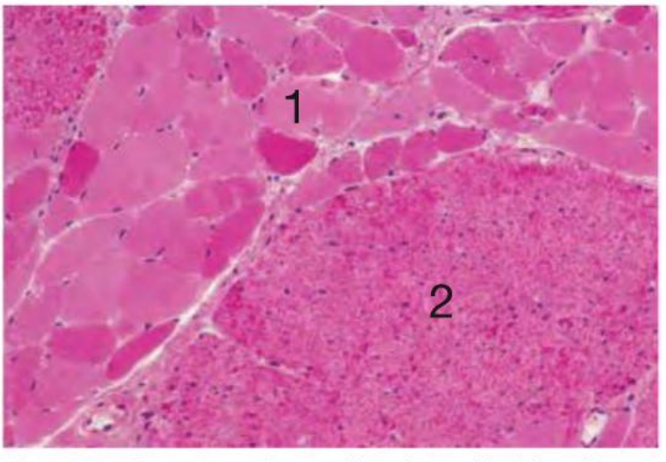

Fig. 10.37 Capa muscular en el tercio medio del esófago. Aquí hay haces tanto de células musculares estriadas esqueléticas (**1**) como de células musculares lisas (**2**). Ser humano; inclusión en plástico; H-E; 100 ×. (De [1])

fibras musculares circulares superiores de la muscular externa del esófago. El esfínter esofágico inferior no es un esfínter verdadero desde el punto de vista anatómico y está incorporado en forma compleja en el diafragma. En ambas estructuras esfinterianas participan almohadillas de plexos venosos y fibras elásticas. El esfínter superior se encuentra cerrado tónicamente y se abre en forma refleja durante el acto de la deglución. El esfínter inferior, por estimulación prolongada, también está cerrado en forma continua. Está compuesto por haces helicoidales de músculo liso y se encuentra inervado por fibras nerviosas parasimpáticas tanto estimuladoras como inhibidoras. Ambos tipos de fibras parasimpáticas logran su efecto no en forma directa sino a través de células ganglionares estimuladoras o inhibidoras del plexo mientérico. Los neurotransmisores de las células ganglionares estimuladoras son la acetilcolina, la sustancia P y otras sustancias; los neurotransmisores de las fibras inhibidoras que conducen a la apertura del esfínter inferior son, entre otros, el péptido intestinal vasoactivo (VIP) y el óxido nítrico. Cabe destacar que el esófago está sometido a una tensión longitudinal considerable, lo que contribuye al cierre del esfínter inferior. Cuando se corta en su región inferior, el esófago sufre una retracción de alrededor de 10 cm.

Correlación clínica Trastornos de tipos diversos pueden causar un reflujo del jugo gástrico hacia el esófago. Esto puede ser inocuo, si ocurre en forma ocasional y es un episodio de duración breve. En el **reflujo crónico,** el jugo gástrico ácido daña la mucosa esofágica y se produce la enfermedad por reflujo gastroesofágico con esofagitis (pirosis) y, en parte, incluso la ulceración. Además, el epitelio estratificado plano puede transformarse en un epitelio simple cilíndrico productor de moco de tipo gástrico o intestinal

Cuadro 10.4 Características histológicas particulares de los segmentos del intestino del tronco

Segmento	Epitelio	Lámina propia	Muscular de la mucosa	Submucosa	Muscular externa	Serosa, adventicia
Esófago	Estratificado plano no queratinizado	Muchas fibras elásticas	Llamativamente gruesa; sobre todo músculo liso de trayecto longitudinal	Plexo venoso; glándulas mucosas sobre todo en las regiones proximal y distal	Región proximal: músculo estriado; región media: cada vez más músculo liso; región distal: sólo músculo liso	Adventicia típica; sólo los últimos centímetros (que ya se encuentran en la cavidad abdominal) tienen serosa
Estómago	Simple cilíndrico productor de moco, fositas gástricas	Glándulas tubulares gástricas	Relativamente delgada	Estructura típica; relativamente ancha	En los preparados el aspecto es casi siempre irregular a causa de la tercera capa incompleta (fibras oblicuas)	Serosa
Intestino delgado	Simple cilíndrico absortivo con células caliciformes; en las criptas hay células madre, precursoras, endocrinas y de Paneth	Capilares sanguíneos y linfáticos; muchas células de la inmunidad; placas de Peyer en el íleon	Capa interna circular; capa externa laxa, de disposición principalmente longitudinal; las células musculares lisas se introducen en las vellosidades	Fibras colágenas distribuidas en forma de valla extensible; muchos vasos sanguíneos y linfáticos; glándulas de Brunner sólo en el duodeno	El músculo longitudinal externo es más delgado que el músculo circular; músculo circular formado por anillos planos individuales	Con serosa; sólo el duodeno secundariamente retroperitoneal en parte tiene adventicia
Intestino grueso	Simple cilíndrico con células absortivas y muchas células caliciformes y endocrinas; a la altura del conducto anal hay una transición hacia la epidermis de la piel	Abundancia de macrófagos, plasmocitos, eosinófilos, linfocitos y mastocitos	Relativamente gruesa; separación nítida en una capa interna (con fibras circulares) y una capa externa (con fibras longitudinales u oblicuas)	Con frecuencia hay adipocitos	Músculo circular grueso compacto; el músculo longitudinal está compuesto por 3 bandas largas, las tenias; en el apéndice el músculo está organizado en una capa muscular circular y una capa longitudinal compactas	Adipocitos en los apéndices epiploicos

(esófago de Barrett), con un riesgo alto de malignización. Con el término **acalasia** se designa un trastorno motor del músculo esofágico inferior, el cual no se distiende lo suficiente durante la deglución. Esto ocurre por la pérdida de células ganglionares positivas para VIP y oxido nítrico sintetasa. La signosintomatología es variada e incluye, entre otras cosas, disfagia, dolor torácico y vómitos.

10.2.3 Estómago

Las funciones principales del estómago son:
- almacenamiento, amasado y mezclado de los alimentos ingeridos,
- secreción del jugo gástrico, el cual contiene sobre todo ácido clorhídrico (HCl), enzimas proteolíticas (pepsina, inicio de la digestión proteica) y el factor intrínseco (necesario para la absorción de la vitamina B_{12} en el intestino delgado).

El ácido clorhídrico crea un pH óptimo para la digestión de las proteínas de los alimentos y mata los gérmenes ingeridos. La motricidad gástrica tiene una gran importancia funcional y está regulada en una forma muy compleja. El estómago proximal tiene una tensión de la pared que permanece relativamente estable y posee sobre todo una función de almacenamiento. El estómago distal, mucho más activo desde el punto de vista motor, en su muscular externa posee un centro de marcapaso y tiene sobre todo funciones de mezclado y preparación. El músculo oclusor de la salida del estómago (píloro, esfínter pilórico) está controlado en forma independiente y entrega el quimo al intestino delgado en forma intermitente para su digestión y su absorción.

Desde el punto de vista anatómico-microscópico el estómago se divide en:
- cardias
- cuerpo y fondo
- región pilórica (con el antro pilórico, el conducto pilórico y el píloro).

Estructura de la pared

Mucosa La mucosa de todo el estómago tiene un microrrelieve con depresiones pequeñas, las fositas gástricas (fovéolas gástricas). Su profundidad es diferente en los distintos segmentos gástricos, lo que sirve como criterio importante para el diagnóstico diferencial en el preparado histológico. La superficie total, incluida la de las fovéolas, está formada por un epitelio de revestimiento simple cilíndrico productor de moco (véase más adelante). Bajo el epitelio de revestimiento se encuentran las **glándulas gástricas tubulares** muy juntas, que desembocan en la profundidad de las fovéolas y se extienden hasta la muscular de la mucosa. Estas glándulas ocupan la mayor parte de la mucosa y en las 3 regiones principales del estómago poseen una estructura diferente. La **lámina propia** está limitada a bandas estrechas entre las glándulas y sólo entre las fovéolas ocupa un espacio algo mayor. En ella son abundantes los capilares y las fibras nerviosas (nervio vago) y hay muchas células del sistema inmunitario. La **muscular de la mucosa** es de espesor variable y contiene células musculares lisas de trayecto circular y longitudinal. Al igual que en otras regiones del tubo digestivo, los haces de estas células musculares lisas pueden estar unidos por tendones elásticos.

Submucosa La submucosa es gruesa y consiste en un tejido conjuntivo no modelado con fibras elásticas que están concentradas junto a la muscular de la mucosa y a la muscular externa. Es característica una red densa de vasos linfáticos y un plexo denso de arterias y venas desde el cual surgen los vasos pequeños de la mucosa. En la transición esofagogástrica se forma un manguito venoso que contribuye al cierre del esfínter esofágico inferior.

Muscular externa La muscular externa está compuesta por músculo circular (interno) y longitudinal (externo) según el esquema general, pero tiene algunas particularidades. El músculo longitudinal se concentra en la región de ambas curvaturas y en las caras ventral y dorsal sólo está poco desarrollado. Las células musculares de disposición circular forman el grueso músculo esfínter pilórico. Es característico un tercer estrato muscular, el de las fibras oblicuas, cuyas células musculares transcurren en sentido oblicuo con respecto a las del músculo circular.

Serosa Por afuera se encuentra una serosa cuyo tejido conjuntivo posee fibras elásticas abundantes.

Epitelio de revestimiento Las células delgadas del epitelio de revestimiento superficial (**Fig. 10.38**) contienen gránulos de moco en la mitad superior de su citoplasma (**Fig. 10.39**, en los preparados para la microscopia óptica teñidos con H-E aparecen claros) y están unidas por zonulae occludentes extensas y otros contactos celulares.

Moco El moco normalmente se libera por exocitosis de manera regulada y en la superficie forma una capa viscosa de más o menos 0,2 mm de espesor. El moco protege la mucosa contra las lesiones por los componentes alimentarios ingeridos y el ácido clorhídrico y contra la autodigestión por la pepsina del jugo gástrico. Está compuesto principalmente por agua (95%) y las mucinas MUC 5AC (proveniente del epitelio de revestimiento superficial) y MUC 6 (proveniente de las células mucosas del cuello), las cuales se unen a través de péptidos especiales (péptidos TFF [del inglés *trefoil factor*]). Estos péptidos están muy difundidos en las mucosas y actúan sobre las características reológicas del moco. En el moco gástrico predomina el TFF-1. El péptido TFF-3 también promueve la curación de las heridas. En alrededor del 75% de las personas, las mucinas también contienen los determinantes antigénicos de los grupos san-

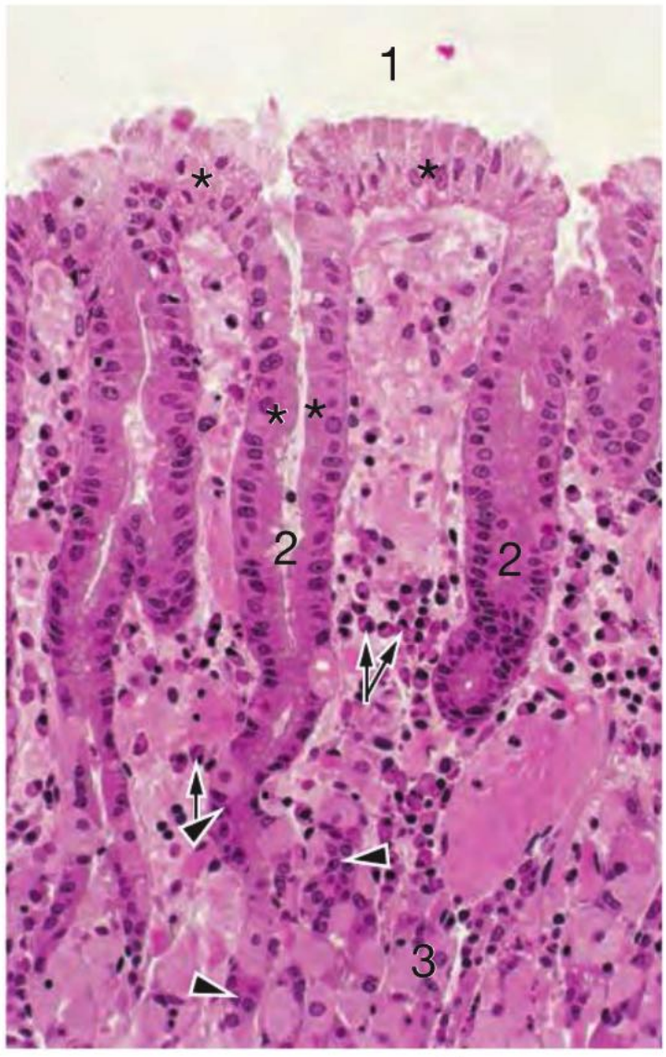

Fig. 10.38 Epitelio de revestimiento (*) de la mucosa del cuerpo del estómago. 1 Luz gástrica. El epitelio superficial tapiza no sólo la superficie interna del estómago sino también las fovéolas o fositas gástricas (**2**). **3** Glándulas gástricas con células parietales grandes, ovales y claras y células mucosas del cuello, pequeñas y eosinófilas (►); → plasmocitos. Ser humano; inclusión en plástico; H-E; 450 ×.

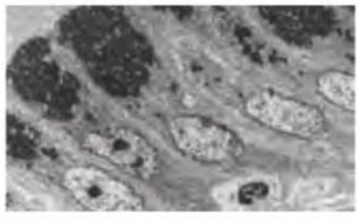

Fig. 10.39 Epitelio de revestimiento del estómago.

guíneos AB0. El bicarbonato que se encuentra adicionalmente en el moco amortigua el ácido clorhídrico que se introduce en él. El bicarbonato es secretado por las células del epitelio de revestimiento bajo la acción estimulante del calcio, las prostaglandinas, la acetilcolina y la acidificación de la superficie del moco. Asimismo, la pepsina es inactiva en el moco; sólo desarrolla su actividad máxima en un medio ácido. De esta manera, en el moco gástrico se crea un gradiente desde un pH 6-7, en la profundidad, hasta un pH 1-2, en la superficie. Otros componentes importantes del moco gástrico son los fosfolípidos, que también le confieren características hidrófobas; asimismo son secretados por las células epiteliales de revestimiento.

Nota El moco tiene como componentes fundamentales agua, mucinas y péptidos TFF. Además posee bicarbonato, pepsina y fosfolípidos.

El epitelio de revestimiento tiene la capacidad asombrosa de curar las lesiones pequeñas en un período de tiempo muy corto (desde minutos hasta 1 hora). Las células epiteliales contiguas pueden tanto migrar hacia la lesión como también proliferar con rapidez bajo la acción de factores de crecimiento y otras moléculas de señal.

Correlación clínica Una lesión de la mucosa que no atraviesa la muscular de la mucosa se denomina **erosión**. Si la lesión también se extiende dentro de la submucosa, entonces se habla de **úlcera**. Estas lesiones ocurren cuando los factores agresivos prevalecen sobre los factores protectores del estómago. El epitelio superficial con su capa de moco representan los componentes "protectores" de la mucosa gástrica, en oposición al ácido clorhídrico y la pepsina, que son los factores "agresores" del estómago (**Fig. 10.40**). A las fuerzas protectoras pertenecen, además, la perfusión intacta de la mucosa, la capacidad de regeneración del epitelio superficial y la síntesis de prostaglandinas en la mucosa. Los mecanismos protectores pueden debilitarse, por ejemplo a causa de trastornos de la perfusión, shock, retardo del vaciado del estómago y reflujo duodenogástrico. Los factores agresores se intensifican, por ejemplo, con la infección por *Helicobacter pylori*, la ingestión de ácido acetilsalicílico y de antiinflamatorios no esteroides, el alcohol, el hábito de fumar, los trastornos en la regulación de la producción del jugo gástrico y también con el estrés intenso.

Cardias

En el ser humano, el cardias ocupa sólo una zona de 1-3 cm de ancho (en cambio, en el cerdo ocupa alrededor de un tercio del estómago). La transición entre la mucosa del esófago con su epitelio estratificado plano no queratinizado y la mucosa del cardias con su epitelio de revestimiento simple cilíndrico y sus glándulas es abrupta (**Fig. 10.41**). Las fovéolas son relativamente profundas y ocupan más o menos un tercio del espesor de la mucosa. Las glándulas de la mucosa tienen una luz relativamente amplia, están un poco enrolladas y muestran ramificaciones (**Fig. 10.42**). Al igual que el epitelio superficial, el epitelio glandular produce moco. Éste es alcalino y puede neutralizar el ácido gástrico y así proteger la mucosa esofágica contra una eventual invasión ácida. En el epitelio glandular aparecen células endocrinas aisladas.

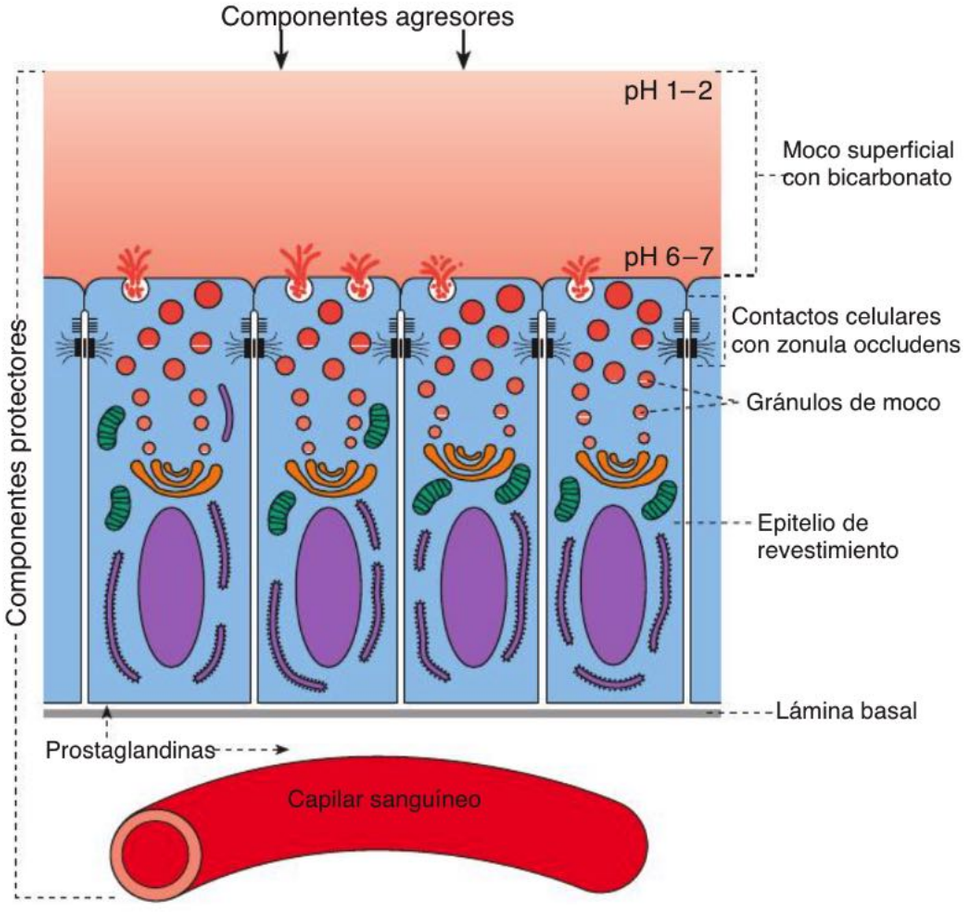

Fig. 10.40 Acción de los factores protectores y agresores sobre el epitelio de revestimiento del estómago (representación esquemática). A los factores protectores pertenecen sobre todo el epitelio de revestimiento intacto, el bicarbonato y una cantidad suficiente de moco superficial. Entre los factores agresores se encuentran sobre todo el HCl, la pepsina, los medicamentos, el alcohol, la nicotina y el estrés psíquico.

Fig. 10.41 Transición esofagocardial. El límite (→) entre el esófago (**1**) y el cardias (**2**) gástrico está trazado en forma nítida. El corte es un poco oblicuo de modo que las fovéolas profundas del cardias y también las glándulas cardiales se han seccionado en sentido transversal u oblicuo. Ser humano; Azán; 45 ×.

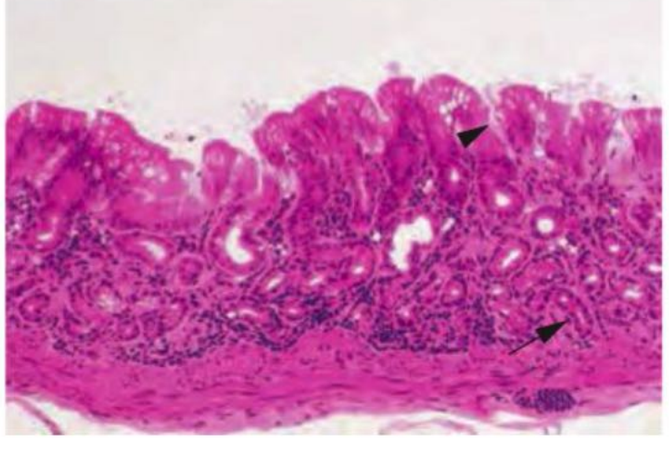

Fig. 10.42 Mucosa cardial. La mucosa es relativamente delgada. Las fovéolas gástricas (►) son invaginaciones del epitelio de revestimiento superficial que tienen forma de fositas; en el cardias ocupan alrededor de un tercio de la mucosa. En la profundidad de las fovéolas desembocan las glándulas cardiales (→) productoras de moco. Estómago, ser humano; inclusión en plástico; H-E; 100 ×. (De [1])

Cuerpo y fondo

El cuerpo y el fondo ocupan la mayor parte del estómago y no se diferencian desde el punto de vista histológico. Funcionalmente están muy relacionados, dado que ambas regiones se caracterizan por glándulas gástricas (oxínticas) productoras de ácido clorhídrico. Las fovéolas son de una profundidad moderada y ocupan más o menos $^1/_5$ - $^1/_4$ del espesor de la mucosa (**Fig. 10.43**).

Glándulas gástricas

En el fondo de cada fovéola desembocan hasta 7 glándulas gástricas de alrededor de 1,5 mm de longitud (**Fig. 10.43**), de las cuales, en los seres humanos, hay alrededor de 15 millones. Están muy juntas y cursan enrolladas (sobre todo en la profundidad) hasta la muscular de la mucosa. La región más alta de la glándula recibe el nombre de cuello o istmo. Las glándulas gástricas de la región corpofúndica contienen 5 tipos celulares (**Fig. 10.44**, **Cuadro 10.5**):

Células mucosas del cuello Las células mucosas del cuello (**Fig. 10.45**) producen moco (sobre todo de MUC 6) y aparecen en el istmo y entre las células parietales en regiones más profundas de la glándula. También sintetizan péptidos TFF y lisozima.

Células madre En la parte superior del cuello de la glándula también aparecen células madre de morfología no llamativa, a partir de las cuales ocurre la renovación de los epitelios glandular y superficial. Las células del epitelio superficial se remplazan más o menos cada 4-8 días, mientras que las células mucosas del cuello lo hacen cada 7 días. El remplazo de las células parietales y las células principa-

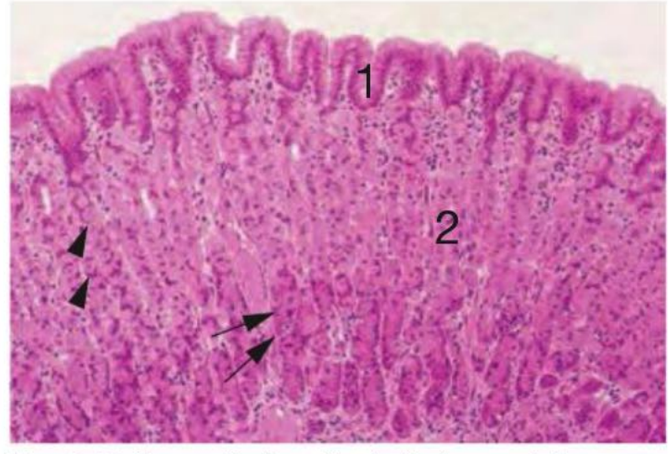

Fig. 10.43 Mucosa fúndica. El epitelio de revestimiento cubre la superficie de todo el estómago y tapiza las fovéolas gástricas (**1**). Las fovéolas ocupan $^1/_5$ - $^1/_4$ de la mucosa, relativamente gruesa. Las glándulas (**2**), en parte ramificadas y de trayecto levemente enrollado, poseen un segmento apical (istmo, cuello), una porción media y un segmento ubicado en la profundidad de la mucosa. Sobre todo en el cuello y en la porción media de las glándulas se destacan las grandes células parietales acidófilas (aquí pálidas) (►), que producen ácido clorhídrico. El extremo basal de las glándulas está ocupado sobre todo por las células principales basófilas (→), que sintetizan enzimas proteolíticas. En los cortes teñidos con H-E no se reconocen las abundantes células endocrinas individuales del epitelio glandular. Estómago, ser humano; inclusión en plástico; H-E; 100 ×. (De [1])

Cuadro 10.5 Características de las células glandulares en la región corpofúndica

	Morfología	Producto de secreción
Epitelio de revestimiento	Cilíndrico alto	Moco gástrico (MUC5AC); en el 75% de los seres humanos también determinantes antigénicos del sistema ABO de grupos sanguíneos
Células mucosas del cuello	• Delgadas • Con frecuencia "comprimidas" entre células parietales	Mucinas (sobre todo MUC6) relativamente ácidas, lisozima, TFF-péptido 2
Células madre	• En parte se parecen a las células mucosas del cuello • Están ubicadas individualmente en la región del cuello glandular	–
Células parietales	• Grandes, eosinófilas • Mitocondrias abundantes • Invaginaciones tubulares apicales	HCl, factor intrínseco
Células principales	• Cilíndricas • RE rugoso basal bien desarrollado (basofilia) • Gránulos de secreción de ubicación apical	Pepsinógenos (precursores de enzimas que degradan proteínas), lipasas ácidas
Células endocrinas	• Gránulos de secreción de ubicación basal	Hormonas peptídicas, serotonina, histamina

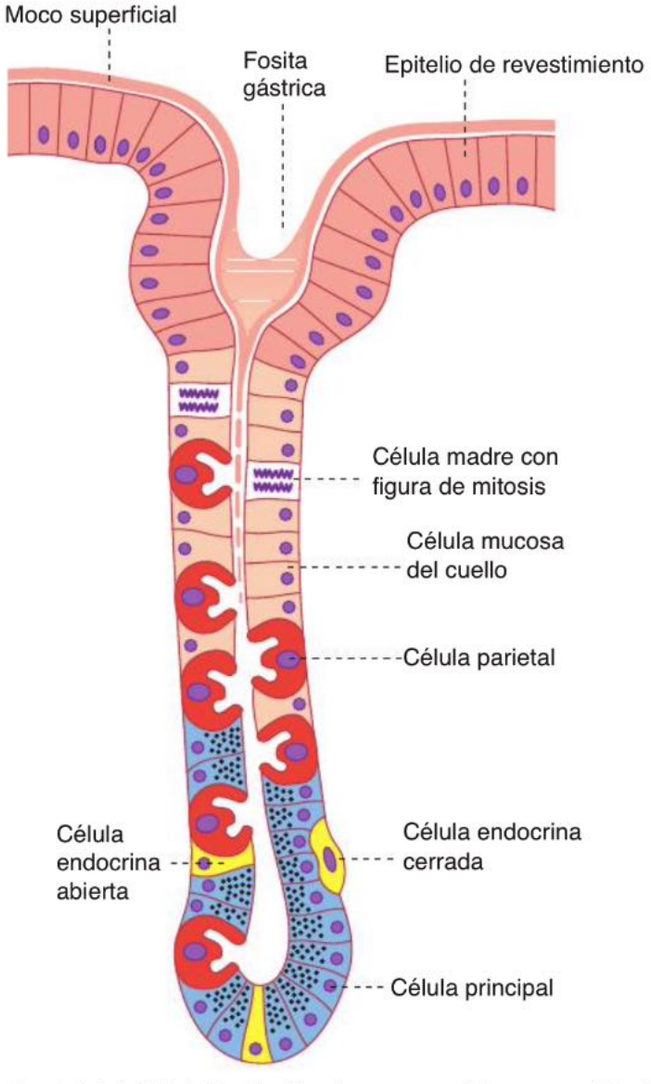

Fig. 10.44 Glándula fúndica (representación esquemática).

les ocurre con mucha más lentitud, supuestamente, cada 1-2 años.

Células parietales Las células parietales producen el ácido clorhídrico. Son células eosinófilas grandes situadas en las regiones superior y media de las glándulas gástricas (**Fig. 10.44**, **Fig. 10.46**, **Fig. 10.47**). En los preparados con frecuencia muestran una forma ovalada o piramidal dilatada; el vértice apunta hacia la luz glandular y la base convexa empuja el tejido conjuntivo. En su superficie epitelial se invagina un fino sistema de canalículos anastomosados (canalículos secretores), que en las células activas tiene un reborde de microvellosidades y se puede ver bien con las técnicas enzimohistoquímicas para la anhidrasa carbónica. El citoplasma está repleto de mitocondrias relativamente grandes (**Fig. 10.45**, **Fig. 10.47**); todos los otros orgánulos quedan relegados por ellas. Se encuentran lisosomas aislados, las cisternas del RE rugoso aparecen aisladas o en grupos pequeños en todo el citoplasma y el aparato de Golgi es relativamente pequeño.

Justo contra la membrana apical (en particular la de los canalículos secretores) de las células parietales aparece un sistema de estructuras tubulares limitadas por membrana (**sistema tubulovesicular**). En las células activas, los canalículos secretores son amplios y profundos y las microvellosidades, largas y abundantes. En estas células secretoras de ácido activas, el sistema tubulovesicular está muy redu-

Fig. 10.45 Célula parietal y célula mucosa del cuello.

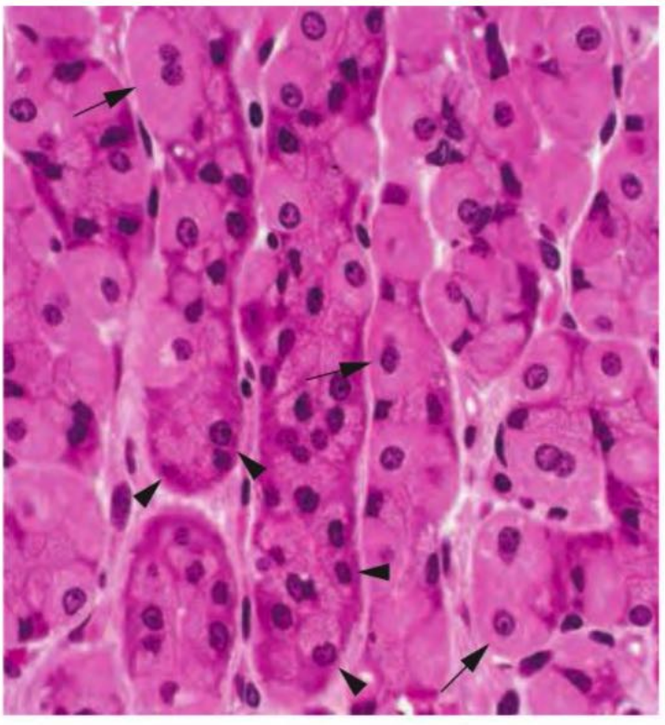

Fig. 10.46 Células parietales y células principales en la región profunda de la mucosa gástrica. Las células parietales (rosa pálido, →) a veces poseen dos núcleos; las células principales (►) tienen un citoplasma basal basófilo y gránulos de secreción apicales claros. Fundus gástrico, mono Rhesus; H-E; 450 ×.

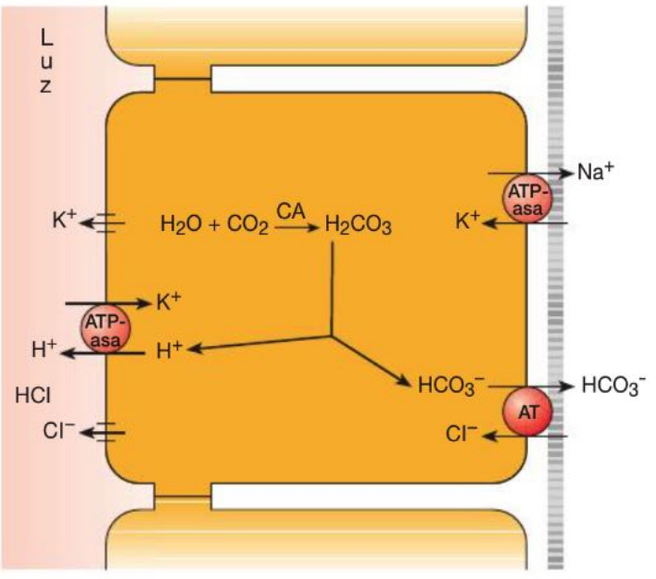

Fig. 10.48 Mecanismo de la secreción de los protones por las células parietales. AT: transportador de aniones; CA: anhidrasa carbónica.

cido. En cambio, en las células inactivas, las estructuras mencionadas alcanzan un desarrollo abundante. Esta abundancia se correlaciona con microvellosidades escasas y cortas en la membrana de los canalículos secretores. El sistema tubulovesicular es un sistema de reserva de membrana provista de ATPasa de H^+/K^+, que se incorpora en la membrana apical de acuerdo con las necesidades. El citoesqueleto (sobre todo, la actina) desempeña un papel importante en reestructuración del sistema tubulovesicular.

La membrana apical y la membrana del sistema tubulovesicular contienen una gran abundancia de una ATPasa de H^+/K^+ específica, una bomba de protones que transporta iones H^+ (protones) hacia la luz de las glándulas gástricas en intercambio con iones K^+ y mediante la hidrólisis de ATP (**Fig. 10.48**). Esta bomba de protones desempeña un papel fundamental en la **producción del ácido**, para la cual las mitocondrias proveen la energía. Además, aquí hay un canal de cloro y también un canal de calcio. Por cada ion H^+ secretado, un ión Cl^- alcanza la luz glandular. Luego, el H^+ y el Cl^- se unen para formar ácido clorhídrico. Por cada ión H^+ secretado, un ión HCO_3^- abandona la célula por su región basal. Las células glandulares de las glándulas gás-

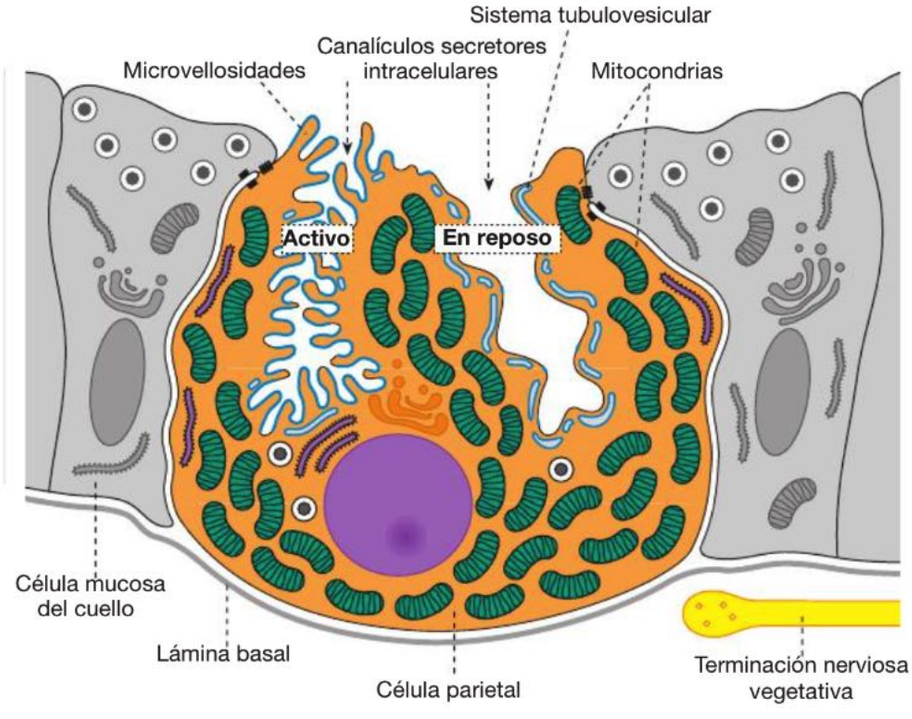

Fig. 10.47 Célula parietal y células mucosas del cuello contiguas en una glándula fúndica del estómago (representación esquemática). Los canalículos secretores intracelulares son invaginaciones profundas de la membrana celular apical. Los canalículos secretores activos (izquierda) poseen muchas microvellosidades y pocas estructuras tubulovesiculares; los canalículos secretores inactivos (derecha) tienen una superficie relativamente lisa y muchos túbulos y vesículas. Los componentes del sistema tubulovesicular son estructuras de reserva de membrana con forma de túbulos o vesículas. En su membrana contienen ATPasa de H^+-K^+ y con la estimulación se incorporan en la membrana celular apical. Hay una secreción de HCl basal con un ritmo circadiano (concentración máxima nocturna) y una secreción estimulada, por ejemplo, bajo estímulos odoríferos y gustativos.

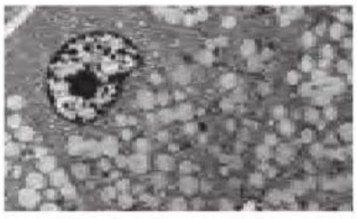

Fig. 10.49 Células principales.

tricas tienen protección apical contra el efecto perjudicial del ácido clorhídrico (glucocáliz, moco). Las células parietales están sometidas a la acción de variados factores estimuladores e inhibidores (**Fig. 10.50**).
Las células parietales secretan no sólo ácido clorhídrico sino también el **factor intrínseco**, una glucoproteína necesaria para la absorción de la vitamina B_{12}. La vitamina B_{12} se absorbe en el segmento terminal del íleon por medio de un receptor proteico específico. Luego de las operaciones gástricas, la vitamina B_{12} debe inyectarse para evitar una anemia.

Células principales Las células principales son células basófilas situadas en el tercio o el cuarto inferior de las glándulas gástricas (**Fig. 10.46**). Son células glandulares serosas típicas con un RE rugoso basal bien desarrollado, un aparato de Golgi supranuclear grande y gránulos de secreción apicales (**Fig.10.49**). Los productos de las células principales son las pepsinas (proteasas), que se sintetizan primero en la forma de pepsinógenos inactivos, y lipasas ácidas. La estimulación de estas células ocurre por la acción de la acetilcolina, la gastrina y la histamina (sobre los receptores histamínicos H_2); la inhibición se debe a la somatostatina. El pepsinógeno se activa en el medio gástrico ácido.

Células endocrinas En toda la mucosa gástrica hay muchas células endocrinas. Estas células también se diferencian por su morfología y en el estómago sintetizan hormonas diversas, por ejemplo somatostatina, serotonina, histamina, gastrina, polipéptido pancreático y otros péptidos.

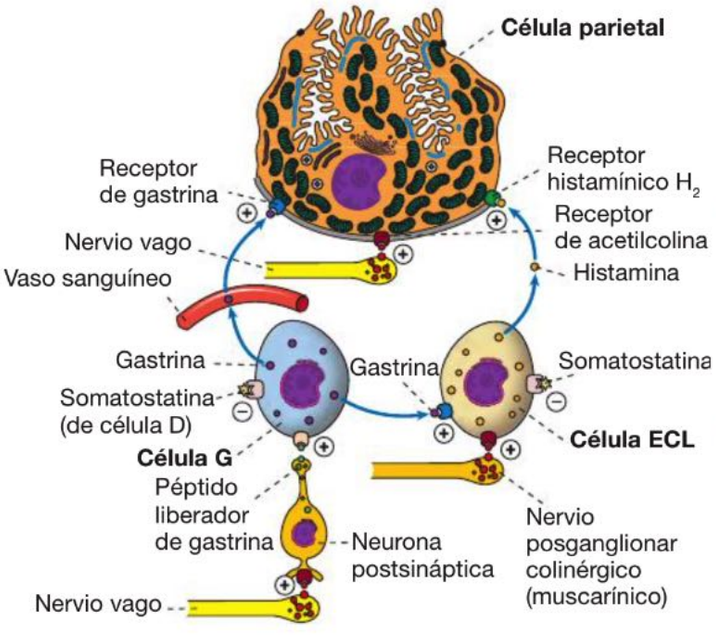

Fig. 10.50 Regulación de la secreción de ácido. ECL = símil enterocromafín.

Secreción del jugo gástrico

La secreción del jugo gástrico está sometida a una regulación muy compleja. Hay diversos mecanismos estimuladores e inhibidores. En la estimulación de la secreción del jugo gástrico se distinguen una fase cefálica, una fase gástrica y una fase intestinal. La regulación de la secreción de ácido (**Fig. 10.50**) es de un interés clínico especial. A cargo de esta regulación se encuentran sobre todo el nervio vago (acetilcolina), la histamina (proveniente de las células endocrinas ECL [símil enterocromafines]; actúa por medio de los receptores H_2 de las células parietales [y principales]) y la gastrina (proveniente de las células endocrinas G de las glándulas pilóricas). Los 3 mecanismos están vinculados entre sí. La acetilcolina y la histamina son responsables sobre todo de la secreción basal. Sobre todo la somatostatina proveniente de las células D ejerce una acción inhibidora de la secreción de ácido.

Región pilórica

Los últimos 4-5 cm del estómago, la región pilórica, están tapizados con una mucosa que se caracteriza por fovéolas profundas y glándulas enrolladas y ramificadas. Las glándulas producen sobre todo **moco** (**Fig. 10.51**). La zona de las fovéolas puede ocupar de $^2/_5$ a la mitad de la mucosa. Además de moco, las **células glandulares** cúbicas a cilíndricas bajas también producen proteínas como la pepsina y la lisozima antibacteriana. Sus gránulos de secreción poseen un centro denso y una periferia de estructura más laxa, lo cual indica que contienen sustancias diferentes. En la mucosa, con regularidad, se encuentran folículos linfáticos. Una célula glandular endocrina importante del epitelio de la región pilórica es la **célula G**, que produce la gastrina, hormona que interviene en la estimulación de las células parietales (**Fig. 10.50**).

Nota La superficie interna de todo el estómago está formada por un epitelio de revestimiento productor de moco. El mismo epitelio tapiza las fovéolas (fositas)

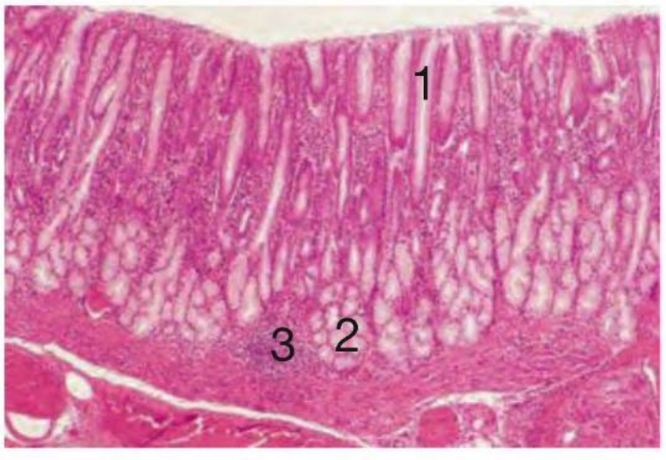

Fig. 10.51 Mucosa de la región pilórica. Las fovéolas gástricas profundas (**1**) ocupan alrededor de la mitad del espesor de la mucosa. Las glándulas tubulares (**2**) enrolladas y ramificadas producen sobre todo moco y contienen muchas células endocrinas, entre ellas, las células productoras de gastrina. En la mucosa de la región pilórica aparecen folículos linfáticos (**3**) con relativa frecuencia. Estómago, ser humano; H-E; 100 ×. (De [1])

gástricas. La profundidad de las fovéolas gástricas es diferente en el cardias, la región corpofúndica y la región pilórica. En el cardias comprenden más o menos un tercio del espesor de la mucosa; en la región corpofúndica, $^1/_5$-$^1/_4$ y en la región pilórica, $^2/_5$-$^1/_2$. Todas las glándulas del estómago contienen células endocrinas y células madre.
El epitelio de las glándulas cardiales está formado por células productoras de moco. En la pared de las glándulas corpofúndicas hay células mucosas del cuello (producción de moco), células parietales (producción de ácido clorhídrico y factor intrínseco) y células principales (producción de pepsinógenos, precursores enzimas que se activan en el medio ácido gástrico y degradan proteínas, y lipasas ácidas). Las glándulas de la región pilórica están formadas por células epiteliales mucosas, que no sólo producen moco, sino también proteínas como la lisozima y la pepsina.

10.2.4 Intestino delgado

En el adulto, el intestino delgado mide unos 3-4 m de longitud y tiene principalmente la función de digerir y absorber los alimentos. Esta función es asistida, en esencia, por las secreciones del páncreas y el hígado, que se encuentran conectados con el intestino delgado a través de sistemas de conductos. La función del intestino delgado es auxiliada por el sistema nervioso y una enorme cantidad de células epiteliales endocrinas diversas. Si se suman todas las células endocrinas del intestino delgado, entonces éste es el órgano endocrino más grande de todo el cuerpo.
El intestino delgado se divide en 3 segmentos no bien delimitados entre sí que poseen una estructura histológica semejante:
- duodeno
- yeyuno
- íleon.

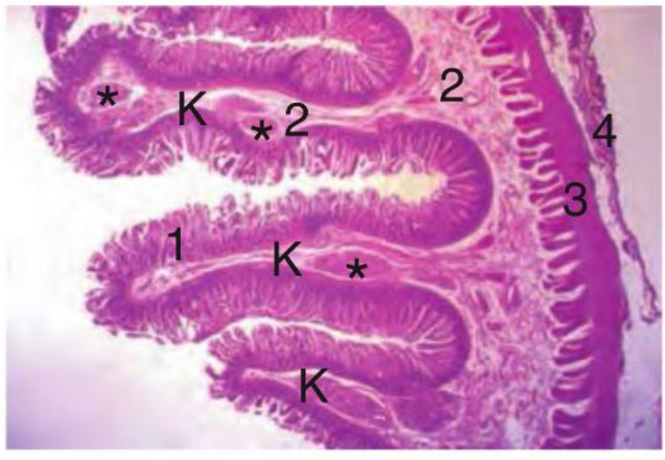

Fig. 10.52 Capas de la pared del duodeno, vista general de un corte longitudinal. **1** Mucosa con vellosidades (evaginaciones) y criptas (invaginaciones); **2** submucosa, que también forma el centro de las válvulas de Kerckring (**K**); **3** muscular externa con músculo circular (interno, en el corte longitudinal aparece cortado transversalmente) y longitudinal (externo, que aparece seccionado en sentido longitudinal en este corte); **4** serosa; * glándulas de Brunner. Ser humano; H-E; 15 ×.

Estructura de la pared

Los 3 segmentos del intestino delgado (**Cuadro 10.4**) tienen en común que la superficie de su mucosa está muy ampliada por pliegues (pliegues circulares, válvulas de Kerckring), vellosidades y microvellosidades. Sin estas estructuras, su superficie sería sólo de alrededor de 1-1,5 m^2.
- Las **válvulas de Kerckring**, de hasta unos 10 mm de altura, aumentan la superficie de una a tres veces.
- Las **vellosidades** miden 0,5-1 mm de longitud y aumentan la superficie unas 6 a 14 veces.
- Las **microvellosidades** tienen una longitud de 1-1,4 µm y aumentan la superficie unas 20 a 35 veces.

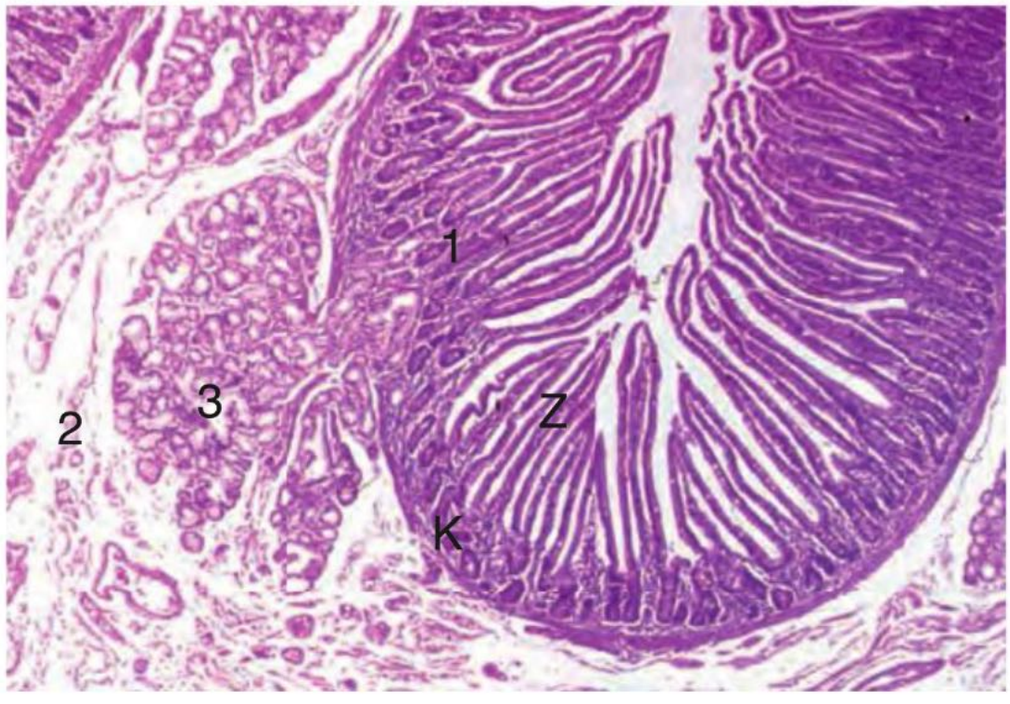

Fig. 10.53 Mucosa (1) y submucos (2) del duodeno vistas con un poco más de aumento. En la submucosa aparecen algunas glándulas de Brunner (**3**). La mucosa posee vellosidades (**Z**) y criptas (**K**). Ser humano; H-E; 25 ×. (De [1])

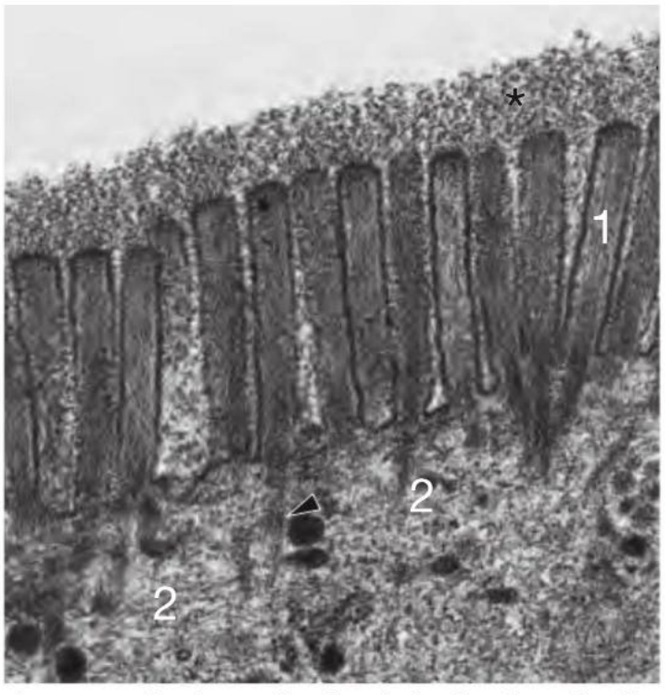

Fig. 10.54 Microfotografía electrónica de microvellosidades. La chapa estriada (borde en cepillo) de las células epiteliales intestinales (enterocitos) está formada por microvellosidades individuales (**1**) de la misma forma, que aumentan enormemente la superficie celular absortiva apical. La membrana de las microvellosidades posee un glucocáliz (*) bien desarrollado. Sobre el glucocáliz se deposita moco proveniente de las células caliciformes, de modo que las microvellosidades quedan cubiertas por una capa de glucoproteínas y mucinas abundantes que fija mucha agua. En el interior de las microvellosidades hay filamentos de actina de orientación paralela que se introducen (►) en la red terminal (**2**). Yeyuno, ser humano; 5.800 ×.

En total, la superficie absortiva del intestino delgado es de alrededor de 100-200 m^2. No hay certeza en los datos sobre la longitud del intestino delgado y la extensión de la superficie absortiva en el organismo vivo.
En la formación de las válvulas de Kerckring participan la mucosa y la submucosa (**Fig. 10.52**). Las vellosidades son formaciones exclusivas de la mucosa (**Fig. 10.53**). Las microvellosidades son evaginaciones digitiformes minúsculas de la membrana apical de las células intestinales absortivas (**Fig. 10.54**).

Mucosa La mucosa del intestino delgado forma **vellosidades** y **criptas**. Las vellosidades son evaginaciones de la mucosa que sobresalen en la luz intestinal; las criptas son invaginaciones tubulares de la mucosa (**Fig. 10.53**, **Fig. 10.55**). Las vellosidades están tapizadas por un epitelio simple cilíndrico absortivo; las criptas están revestidas por un epitelio simple cilíndrico, en parte, glandular. La lámina propia posee una abundancia extraordinaria de células de la defensa y contiene capilares sanguíneos y linfáticos que captan las sustancias nutritivas absorbidas. La muscular de la mucosa está compuesta por una capa interna de disposición predominantemente circular y una capa externa más laxa, de orientación sobre todo longitudinal.

Submucosa El tejido conjuntivo de la submucosa contiene fibras colágenas distribuidas en valla extensible que posibilitan el alargamiento y la ampliación del tubo intestinal. La submucosa tiene una abundancia particular de vasos sanguíneos y linfáticos.

Muscular externa La muscular externa se compone, como es la regla general en el tubo digestivo, de una capa interna de músculo circular y una capa externa de músculo longitudinal. La capa muscular longitudinal es más delgada que la circular. La capa circular no tiene una estructura homogénea sino que consiste en anillos aplanados que se superponen como las tejas de un tejado y están separados por tejido conjuntivo. Este tejido conjuntivo es continuo con la valla extensible de fibras colágenas de la submucosa y con el tejido conjuntivo de la serosa.

Serosa El intestino delgado es primariamente de ubicación intraperitoneal y, en consecuencia, posee una serosa con epitelio peritoneal. Sólo la mayor parte del duodeno es secundariamente retroperitoneal. Las fibras colágenas de la serosa está organizado en valla extensible y las fibras elásticas son abundantes. En el íleon llama la atención una banda longitudinal de fibras colágenas inextensibles, que ofrece resistencia a la distensión longitudinal.

Vellosidades

Estructura

Las vellosidades (**Fig. 10.53**, **Fig. 10.55**) son estructuras digitiformes, con forma de lengüetas o con aspecto foliáceo, de alrededor de 0,5-1 mm de alto y 0,15 mm de ancho, que están tapizadas por un epitelio de revestimiento simple cilíndrico. Este último se encuentra en continuidad con el epitelio simple cilíndrico que tapiza las criptas. En la punta de las vellosidades se encuentra la zona de extrusión, un surco estrecho en cuyo ámbito las células epiteliales se exfolian al final de su ciclo vital. La lámina propia está compuesta por tejido conjuntivo laxo en el que hay incluidos:

- vasos sanguíneos pequeños (transporte de aminoácidos e hidratos de carbono absorbidos) y vasos linfáticos (transporte de los lípidos absorbidos),
- células musculares lisas (de curso paralelo al eje longitudinal de la vellosidad; pueden acortar la vellosidad, "bomba vellositaria"),
- células libres (sobre todo macrófagos, plasmocitos, eosinófilos, linfocitos y mastocitos). Estas células participan en la defensa contra los microorganismos patógenos que alcanzan el intestino con los alimentos. Los plasmocitos sintetizan IgA secretora.

Vasos de las vellosidades

En el centro o en la periferia vellositaria asciende una arteriola o dos hacia la punta de la vellosidad. En la punta vellositaria se forma una red capilar con endotelio fenestrado, la cual se extiende por debajo del epitelio (**Fig. 10.55**, **Fig. 10.56**) y que en el centro de la vellosidad se continúa con una vena eferente central. Hay variantes con 2 venas eferentes. Los capilares linfáticos subepiteliales se reúnen en un vaso linfático central (vaso quilífero).

Epitelio de revestimiento de las vellosidades

El epitelio de revestimiento de las vellosidades (**Fig. 10.57**), de alrededor de 20-25 µm de altura, está compuesto por células absortivas con microvellosidades, células caliciformes y células endocrinas (enteroendocrinas).

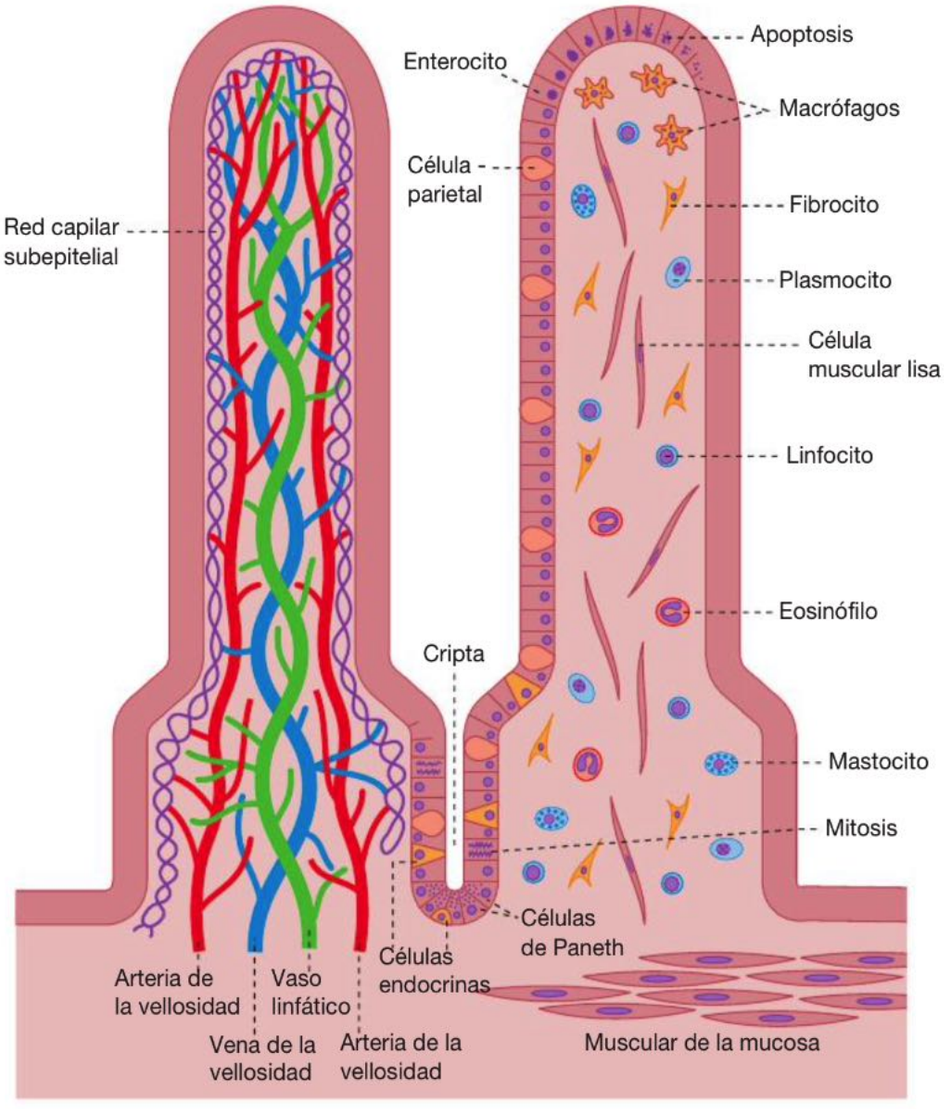

Fig. 10.55 Vellosidades del intestino delgado (representación esquemática). Las vellosidades contienen vasos sanguíneos y linfáticos (que se ilustran a la izquierda) y células musculares lisas, fibrocitos y células libres del tejido conjuntivo (que se ilustran a la derecha). En las criptas se encuentran las células madre del epitelio de las vellosidades (¡mitosis!).

Enterocitos Los enterocitos (= células absortivas) son células cilíndricas (20-25 µm de altura y 7-8 µm de ancho) y se caracterizan por su chapa estriada apical. Poseen un núcleo oblongo ubicado en los dos tercios inferiores del citoplasma. En la región basal hay, entre otras cosas, RE rugoso y mitocondrias. Por encima del núcleo se encuentran el aparato de Golgi, lisosomas, mitocondrias y RE liso y rugoso contiguos (**Fig. 10.58**). En la región apical de la célula se extiende una red terminal horizontal que lateralmente se afianza en particular en la zonula adhaerens. Por debajo de la red terminal hay vesículas, estructuras tubulares y muchos túbulos del RE liso. Por encima de la red sólo aparecen algunas estructuras vesiculares.

La membrana apical de los enterocitos forma una chapa estriada de **microvellosidades** idénticas muy juntas (**Fig. 10.54**, **Fig. 2.15**). En cada célula hay alrededor de 3.000 microvellosidades, las cuales aumentan unas 20-35 veces la superficie de absorción de la célula. Una microvellosidad tiene, en promedio, 1-1,4 µm de longitud y alrededor de 0,1 µm de diámetro. En su centro posee un haz de más o menos 20-30 filamentos de actina. Estos filamentos por un lado están anclados en la punta de la vellosidad y por el otro se irradian dentro de la región citoplasmática apical, donde se fijan en la red terminal. En la microvellosidad los filamentos de actina están unidos entre sí por medio de las proteínas fimbrina y villina y se encuentran fijados a la membrana

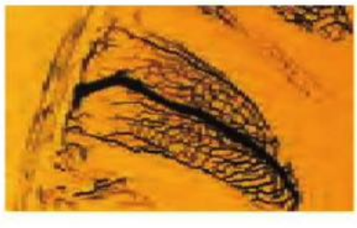

Fig. 10.56 Vasos sanguíneos en las vellosidades de la mucosa del intestino delgado.

celular lateral mediante los puentes proteicos de un complejo de calmodulina-miosina I. La red terminal está compuesta por macromoléculas filamentosas de disposición transversal (en especial espectrina, miosina II y citoqueratina). La presencia de actina se limita a la región vecina inmediata de la zonula adhaerens, región en la que también hay miosina II. Sobre la membrana de las microvellosidades se deposita, sobre todo en la región apical, una cubierta de **glucocáliz** compleja y de 0-3-0,5 µm de espesor. En principio, esta cubierta consiste en glucoproteínas y glucolípidos y protege la chapa estriada. Pero también contiene algunas enzimas como peptidasas, fosfatasas alcalinas, ATPasas y disacaridasas. Sobre el glucocáliz se deposita moco de las células caliciformes. Ambos fijan cantidades considerables de agua, de modo que sobre la superficie se mantiene una capa acuosa constante ("capa de agua no agitada") que debe atravesarse en todos los procesos absortivos.

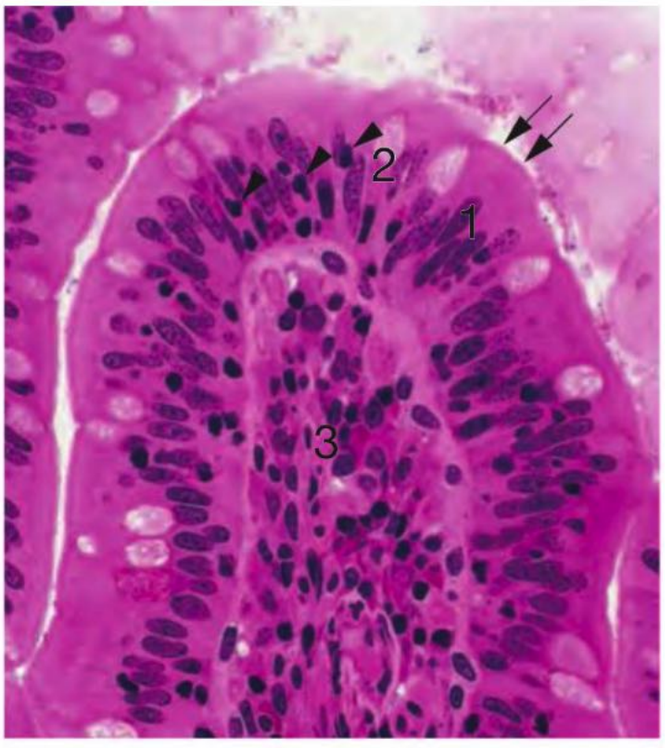

Fig. 10.57 Epitelio de la vellosidad. 1 Células epiteliales absortivas; **2** célula caliciforme; → chapa estriada; ▶ núcleos de células epiteliales apoptósicas; **3** lámina propia con macrófagos, mastocitos y linfocitos, entre otras células. Yeyuno, mono Rhesus; inclusión en plástico; H-E; 450 ×.

Funciones absortivas de los enterocitos Las células epiteliales absortivas de todo el intestino transportan diariamente 7-8 L de **líquido** desde la luz intestinal hacia el intersticio corporal. El líquido proviene de las bebidas y las comidas (1-2 L) y de la saliva, el jugo gástrico, la bilis, el jugo pancreático y el jugo intestinal (6-7 L). La mayor parte del agua (alrededor del 80%) se absorbe en el yeyuno y el íleon; una cantidad menor (más o menos el 20%) se absorbe en el intestino grueso. El transporte del agua sigue un gradiente osmótico a través de las zonulae occludentes (creado por ATPasas de Na^+/K^+ en la membrana celular basolateral) u ocurre mediante las acuaporinas ubicadas en las microvellosidades y la membrana celular basolateral. La absorción de los **alimentos** específicos ocurre a través de los enterocitos del intestino delgado.

- En los simportadores (que en la membrana de las microvellosidades transportan 2 moléculas diferentes en la misma dirección), el transporte de sodio hacia el interior de la célula está acoplado a la absorción de glucosa, galactosa, aminoácidos, fosfato, vitaminas y otras sustancias (**Fig. 10.59**). El calcio entra en el enterocito en forma pasiva y se traslada a través de esta célula con la ayuda de una proteína fijadora de calcio. En un proceso ulterior la ATPasa de calcio o un antiportador de sodio y calcio saca el calcio a través de la membrana celular basolateral.
- A partir de triacilgliceroles, por la digestión de las grasas, en la luz intestinal surgen ácidos grasos libres y monoacilgliceroles. En la luz intestinal estos 2 componentes, junto con sales biliares, colesterol, fosfolípidos y lípidos apolares (entre ellos las vitaminas liposolubles), forman las llamadas micelas (**Fig. 10.60**).

Fig. 10.58 Células intestinales absortivas.

Desde la luz intestinal pueden introducirse sustancias hidrófobas en los enterocitos y lesionarlos. En la membrana apical, los enterocitos poseen bombas exportadoras dependientes de ATP que vuelven a sacar de la célula estas sustancias no deseadas. Un ejemplo es la proteína MDR-1 (proteína de resistencia a fármacos múltiples 1).

Células caliciformes Las células caliciformes son células productoras de moco que se encuentran individualmente entre los enterocitos (**Fig. 10.57**, **Fig. 10.58**, **Fig. 10.61**). En el preparado fijado, los dos tercios superiores de la célula están dilatados. Aquí hay gránulos de moco hidrófilos con contenido de MUC 2, que captan agua durante la preparación de la muestra. La base celular aparece delgada y contiene el núcleo que suele ser relativamente hipercromático (**Fig. 2.48**). El moco se libera en forma continua por exocitosis. Su volumen se expande muchísimo por la captación de agua y forma una capa gelatinosa sobre el glucocáliz de las microvellosidades.

Células endocrinas En el epitelio intestinal hay una gran cantidad de células endocrinas individuales, que se presentan en tipos diversos y sintetizan hormonas peptídicas diferentes (**Cap. 11.8.1**). La mayor parte de estas células se encuentran en las criptas y en las bases de las vellosidades (**Fig. 11.35**). Las células enteroendocrinas pueden ser basales, algo aplanadas y estar ubicadas entre las otras células del epitelio intestinal, sin alcanzar la superficie epitelial (tipo cerrado) o son células delgadas que alcanzan la superficie del epitelio con una región apical estrecha (tipo abierto, **Fig. 11.36**). Los gránulos de secreción son electrodensos y su contenido se libera por exocitosis desde la región basal. La región apical de las células endocrinas "abiertas" al parecer tiene una función sensorial. En estas células se han identificado, entre otros, los péptidos siguientes: colecistocinina, secretina, somatostatina, GIP y gastrina, así como la amina biógena serotonina. La acción de estas hormonas peptídicas en su mayor parte está limitada al estómago, el intestino, el páncreas y las vías biliares.

Células en cepillo Un tipo celular infrecuente del estómago y los intestinos delgado y grueso es la célula en cepillo. Estas células poseen microvellosidades largas y gruesas, cuyos haces de filamentos de actina se profundizan mucho en el citoplasma. Su función no se conoce a ciencia cierta (¿células sensoriales?).

Linfocitos Entre las células epiteliales, con regularidad se encuentran varios tipos de linfocitos. En algunas enfermedades intestinales, la cantidad de estas células aumenta (p. ej., enteropatía por sensibilidad al gluten). Los linfocitos sirven para la defensa.

Criptas

Además de las vellosidades, la mucosa del intestino delgado también forma criptas (criptas de Lieberkühn, **Fig.**

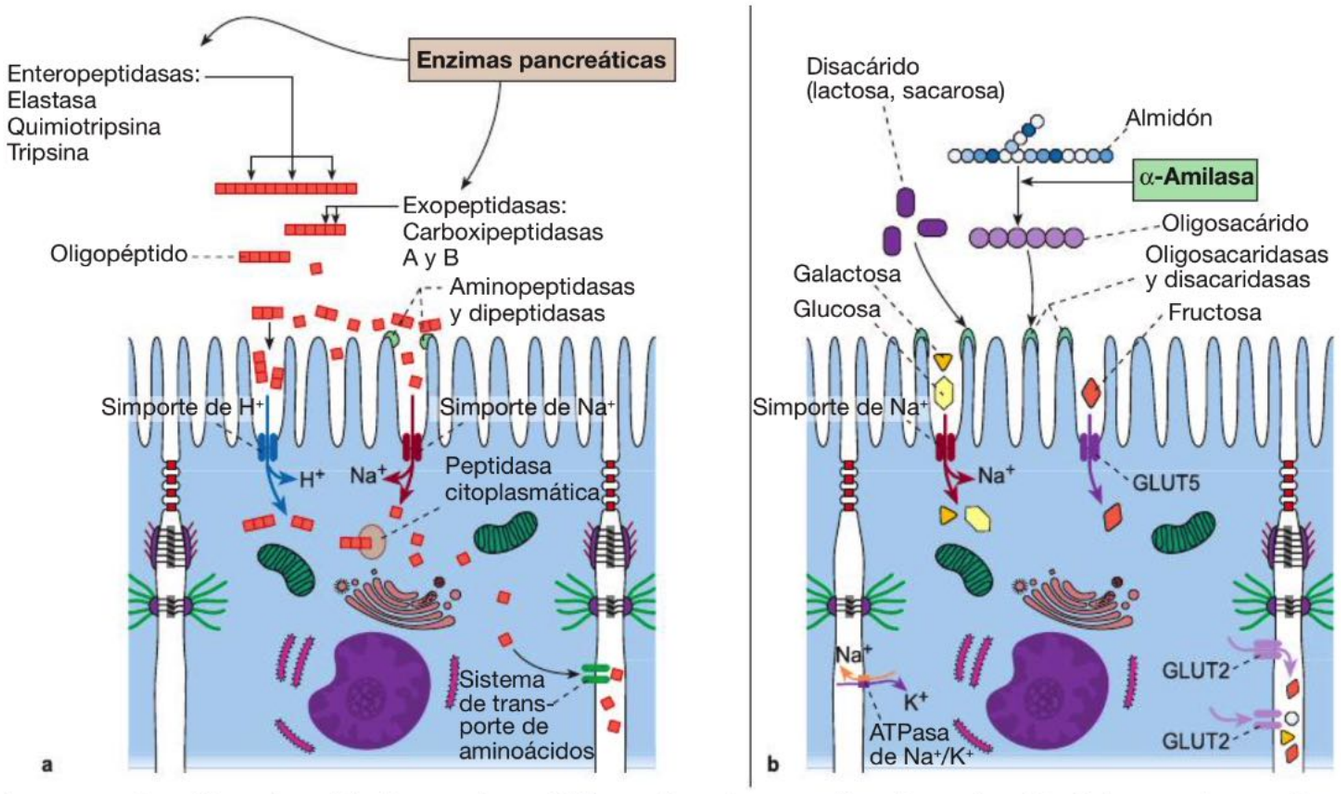

Fig. 10.59 Digestión y absorción de proteínas e hidratos de carbono. a: digestión y absorción de las proteínas. En los alimentos hay proteínas formadas por cadenas polipeptídicas. La digestión de las proteínas comienza en el estómago con la pepsina y continúa en el intestino delgado con las peptidasas pancreáticas (enzimas que degradan proteínas). Entre las peptidasas se distinguen las endopeptidasas y las exopeptidasas. Así se obtienen oligopéptidos que continúan su degradación por medio de las enzimas de la chapa estriada (aminopeptidasas, dipeptidasas y oligopeptidasas). Los aminoácidos resultantes, pero también los dipéptidos y los tripéptidos, son transportados hacia el interior de la célula por diversas proteínas transportadoras en simporte con Na^+ (aminoácidos) e H^+ (dipéptidos y tripéptidos). Los tripéptidos continúan su degradación dentro de la célula. Diferentes sistemas de transporte exportan los aminoácidos, que luego pasan a la sangre. **b:** absorción de los hidratos de carbono. El almidón, la glucosa, la sacarosa, la lactosa y la maltosa son los hidratos de carbono más importantes de los alimentos. El almidón está compuesto por amilosa, un polímero de la glucosa, y amilopectina, un polisacárido vegetal de alto peso molecular. La sacarosa es un disacárido compuesto por glucosa y fructosa, la maltosa es un dímero de glucosa y la lactosa es un disacárido formado por glucosa y galactosa. La degradación del almidón comienza en la saliva con la α-amilasa y continúa en el intestino delgado con la amilasa pancreática. Otros sacáridos son degradados por las oligosacaridasas (sacarasa, lactasa, isomaltasa) ubicadas en la chapa estriada de los enterocitos. La glucosa se absorbe activamente en simporte con Na^+ por medio del SGLT 1 (transportador de sodio-glucosa 1); la galactosa utiliza el mismo transportador y compite por él con la glucosa. La fructosa se incorpora en los enterocitos por medio de la proteína transportadora GLUT-5. GLUT-2 vuelve a sacar de la célula los monosacáridos para que puedan pasar a la sangre.

10.55). Las criptas son glándulas tubulares cortas, de 100-250 µm de profundidad, que se extienden hasta la muscular de la mucosa y también se denominan glándulas intestinales. En la profundidad de las criptas hay grupos pequeños de células secretoras específicas, las **células granulosas de Paneth** (en honor a Josef Paneth, 1857-1890, médico vienés), cuyos gránulos de secreción son muy eosinófilos en los preparados teñidos con H-E (**Fig. 10.62**). Desempeñan un papel en la defensa contra los microorganismos patógenos intestinales. En las células de Paneth se han identificado por métodos inmunohistoquímicos, por ejemplo, defensinas (criptidina) y lisozima. También exhiben una abundancia relativa de lisosomas y pueden ser activamente fagocíticas. Todavía no se conoce el espectro completo de sus actividades fisiológicas. Mueren por apoptosis después de no menos de 20 días y es probable que sean fagocitadas por las células vecinas.

Regeneración epitelial

El epitelio de las vellosidades se renueva por completo en 3-5 días. En el epitelio de las criptas, a partir de células madre multipotentes, ocurre la regeneración de los enterocitos, las células caliciformes, las células de Paneth e incluso también por lo menos 15 tipos de células endocrinas. Las células madre primero se dividen con lentitud y luego producen células precursoras que se dividen en forma rápida (cada 2 horas). La neoformación de las células epiteliales intestinales, bajo el control de diversas vías de transmisión de señales (p. ej., BWnt, Notch y EpH), está muy diferenciada. Por ejemplo, los enterocitos y las células caliciformes migran con rapidez hacia la punta de las vellosidades y aquí mueren después de 3-5 días; en cambio, las células de Paneth migran hacia la parte más profunda de las criptas y aquí se remplazan recién después de unos 20 días. Por esta razón, en las criptas se encuentran regularmente figuras mitóticas (**Fig. 10.62**) y células inmaduras. La mayor parte de las células glandulares endocrinas permanecen en las criptas. Las células epiteliales neoformadas en su mayor parte migran sobre la lámina basal

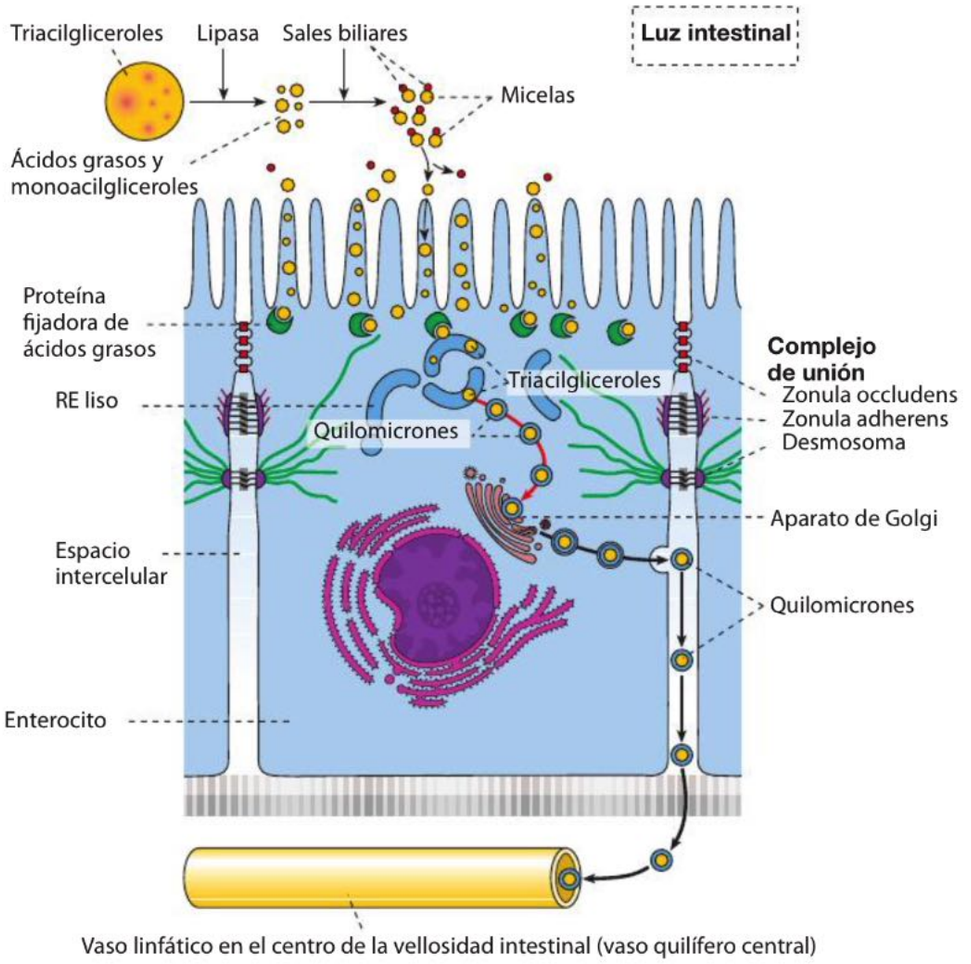

Fig. 10.60 Digestión y absorción de lípidos. Los triacilgliceroles (= triglicéridos) son degradados a ácidos grasos y monoacilgliceroles (= monoglicéridos) por las lipasas. Para su actividad, la lipasa pancreática requiere una colipasa. Las sales biliares son fundamentales para la absorción de las grasas. Favorecen la emulsión y forman micelas con los ácidos grasos, los monoacilgliceroles, el colesterol y las vitaminas liposolubles. Las micelas atraviesan la capa acuosa que hay sobre la superficie epitelial y pueden entrar en contacto directo con las microvellosidades de los enterocitos. Una vez incorporadas en las células se unen a una proteína citosólica y se transportan al RE liso. Aquí los ácidos grasos y los monoacilgliceroles se reesterifican para formar triacilgliceroles. El colesterol también se esterifica. Los triacilgliceroles, los ésteres del colesterol, los fosfolípidos y las apoproteínas se organizan en quilomicrones que abandonan la célula y pasan a los vasos linfáticos.

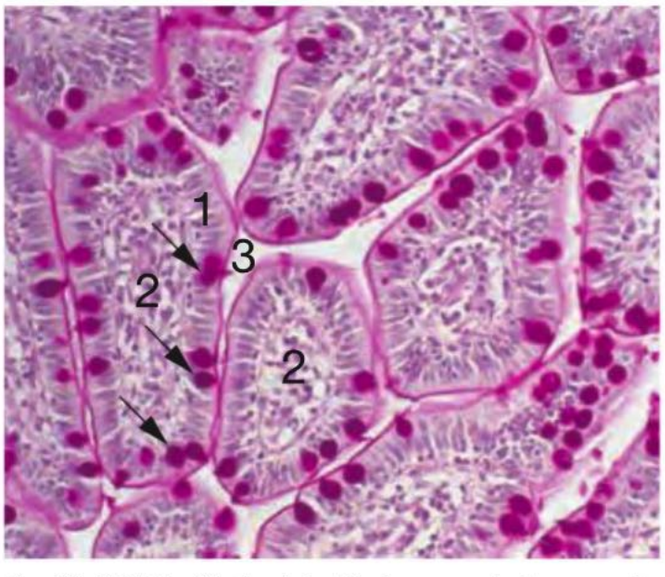

Fig. 10.61 Vellosidades intestinales en corte transversal. La tinción de PAS utilizada aquí colorea de rojo violeta el moco supranuclear (→) en las células caliciformes, así como la película de moco en la superficie del epitelio intestinal (**1**). **2** Centro de la vellosidad; **3** luz intestinal. Duodeno, ser humano; 250 ×.

Fig. 10.62 Criptas intestinales (1). * Luz de las criptas; **2** células granulosas de Paneth (con gránulos supranucleares teñidos de rojo); **3** células caliciformes; → figura mitótica; **4** lámina propia con muchas células libres; ▶ plasmocito (cromatina en rueda de carreta); **5** muscular de la mucosa. Yeyuno, ser humano; inclusión en plástico; H-E; 450 ×.

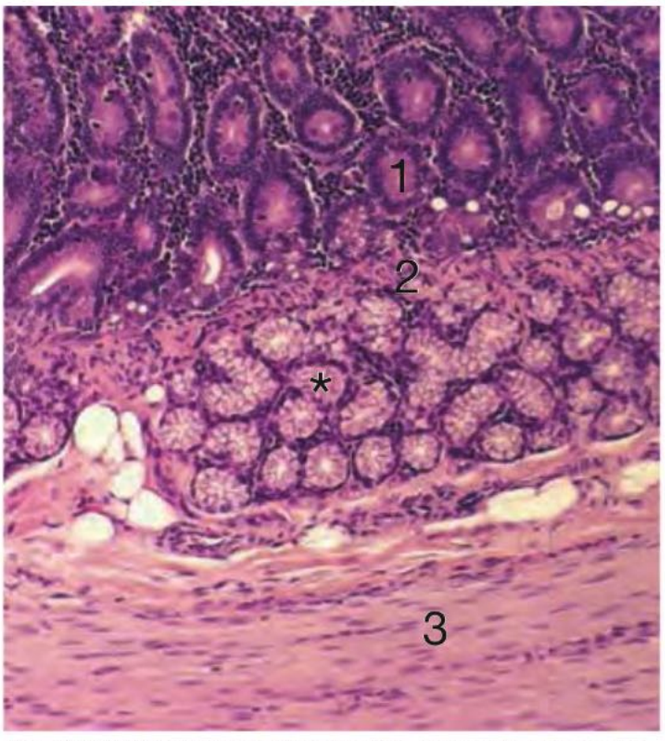

Fig. 10.63 Glándulas de Brunner (*) en la submucosa del duodeno. 1 Criptas de la mucosa; **2** muscular de la mucosa; **3** capa muscular externa. Mono Rhesus; H-E; 150 ×.

desde la criptas hacia las vellosidades y en ellas hasta sus puntas. Aún no se sabe mucho acerca del "motor" del movimiento celular, pero se sospecha que cumplen un papel las distintas fases de actividad de las integrinas y también las diferentes lamininas. Las células que mueren por apoptosis (**Fig. 10.57**) se eliminan en las puntas de las vellosidades, sin que aparezcan brechas en el epitelio. Se supone que una parte de las células apoptósicas también son fagocitadas y degradadas por los macrófagos de las puntas de las vellosidades.

Duodeno

Características El duodeno, de unos 15 cm de longitud, es el primer segmento del intestino delgado. Posee las válvulas de Kerckring más altas y más juntas (aunque faltan en los primeros 3-4 cm de este segmento intestinal) y aquí las vellosidades, muy juntas en particular, también son las más altas (**Fig. 10.53**). Luego, las válvulas y las vellosidades disminuyen continuamente en cantidad y en altura en dirección al yeyunoíleon. En cambio, las criptas se tornan cada vez más profundas desde el duodeno hacia el íleon. La mucosa es la mucosa típica del intestino delgado con células absortivas. Las células endocrinas son abundantes en particular.

Glándulas de Brunner Las glándulas de Brunner son una característica específica del duodeno de los seres humanos. Las glándulas se encuentran en la submucosa y forman cúmulos pequeños sin conductos excretores típicos. Se extienden hasta la flexura duodenoyeyunal y faltan en los segmentos siguientes del intestino delgado. Están compuestas por túbulos enrollados y ramificados, cuya pared está formada por un epitelio simple cúbico (**Fig. 10.63**). Las células epiteliales glandulares, que en el corte histológico teñido con H-E aparecen claras, producen una secreción alcalina con moco y bicarbonato, la cual neutraliza el jugo gástrico ácido y protege la mucosa del duodeno. La altura de las células, la estructura celular y la morfología nuclear varían de acuerdo con el estado funcional correspondiente. En las células altas, llenas de material de secreción, por ejemplo, los núcleos están aplanados (**Fig. 3.1.33**), mientras que en las células que han liberado su secreción los núcleos son más bien ovales o redondeados. La ultraestructura es claramente diferente de la de las células caliciformes. El RE rugoso es extenso. El aparato de Golgi es amplio y los gránulos de secreción son de electrodensidad moderada. Otro producto de secreción es un factor de crecimiento. Es obvio que esta molécula cumple una serie de funciones y probablemente ejerce influencia sobre la tasa de proliferación de las criptas de Lieberkühn, entre otras cosas.

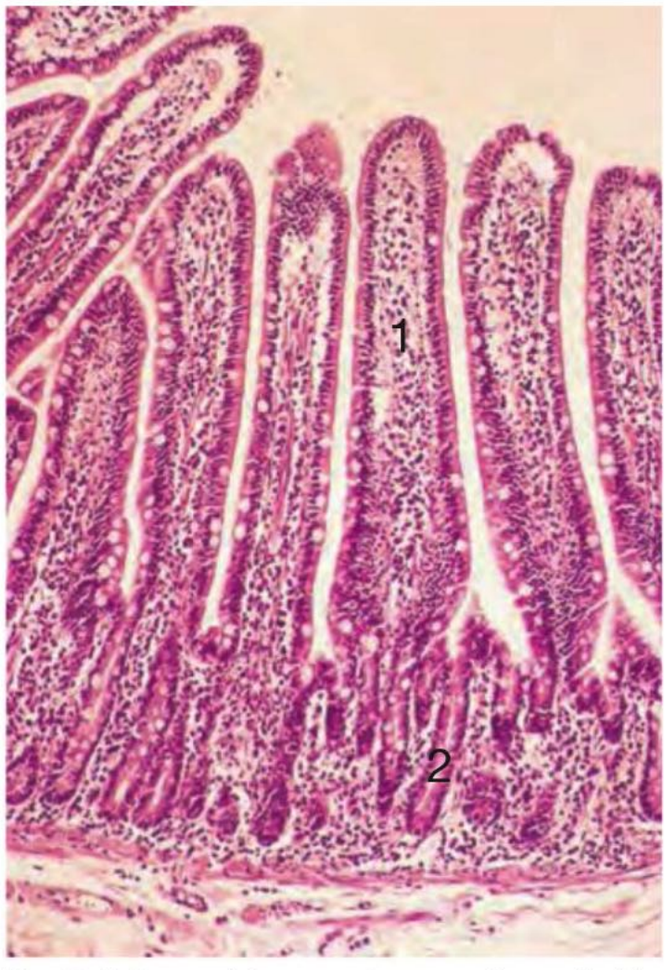

Fig. 10.64 Mucosa del yeyuno. La mucosa forma vellosidades digitiformes o foliadas (**1**) que sobresalen en la luz intestinal y además se caracteriza por criptas tubulares (**2**). El epitelio de las vellosidades está compuesto por células absortivas (enterocitos) y células caliciformes. En el epitelio de la profundidad de las criptas aparecen células granulosas de Paneth (gránulos apicales rojos). En el tejido conjuntivo laxo de la lámina propia se identifican muchas células libres, células musculares lisas y varios cortes de vasos sanguíneos. Ser humano; H-E; 110 ×.

Yeyuno

El yeyuno (**Fig. 10.64**) es el segmento más largo del intestino delgado y realiza la parte fundamental de la absorción

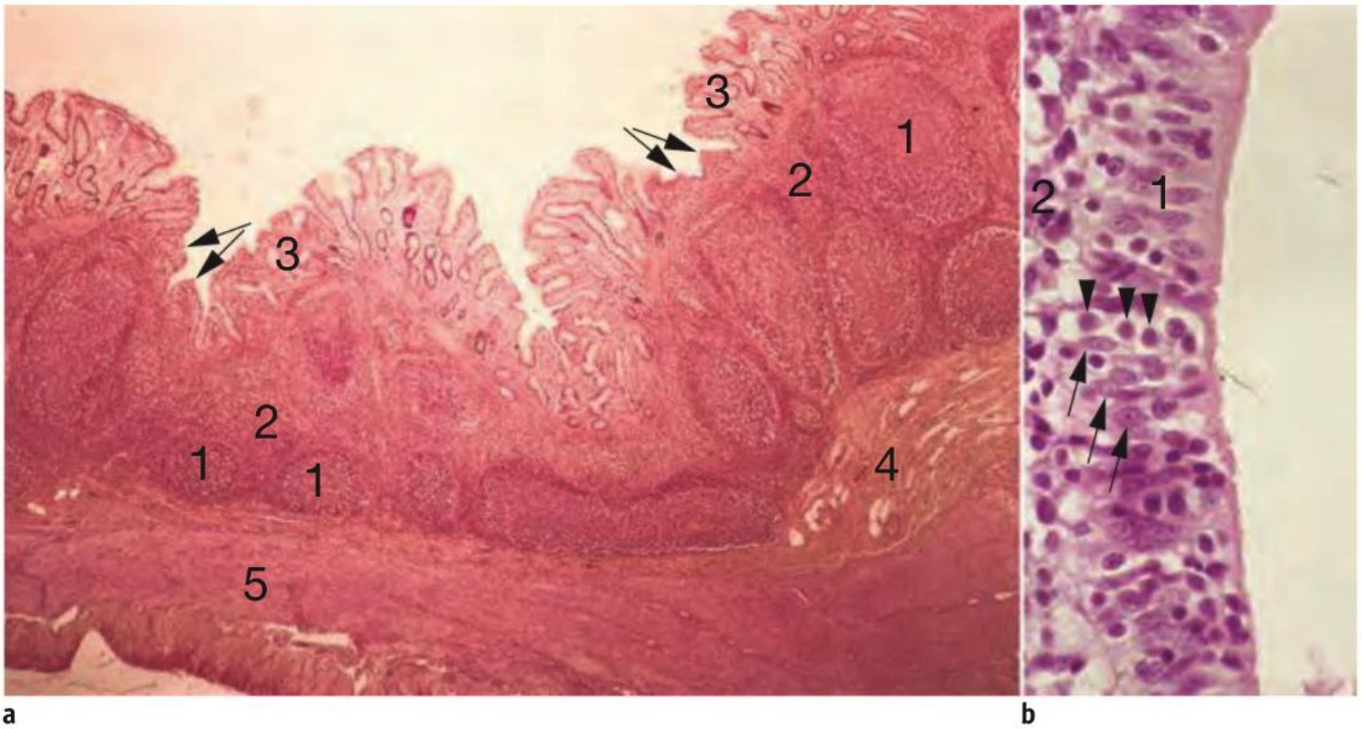

a b

Fig. 10.65 Íleon, corte longitudinal con aglomeraciones de folículos linfáticos en una placa de Peyer (en la mucosa). **a:** poco aumento con muchos folículos linfáticos (**1**) y tejido linfático parafolicular (**2**), los cuales ocupan regiones amplias de la lámina propia. **3** Vellosidades intestinales normales; → vellosidades aplanadas con los folículos y el abovedamiento del tejido de la lámina propia (cúpula); **4** submucosa; **5** muscular externa. Cerdo; 25 × **b:** más aumento del epitelio cupular (**1**) y del tejido subepitelial de la lámina propia en la región cupular (**2**). En el epitelio cupular, las células epiteliales (→) se diferencian bien de los linfocitos intraepiteliales abundantes por su núcleo alargado pálido. Los linfocitos están situados en recesos de las células M y poseen un núcleo redondeado oscuro (►). Cerdo; H-E; 460 ×.

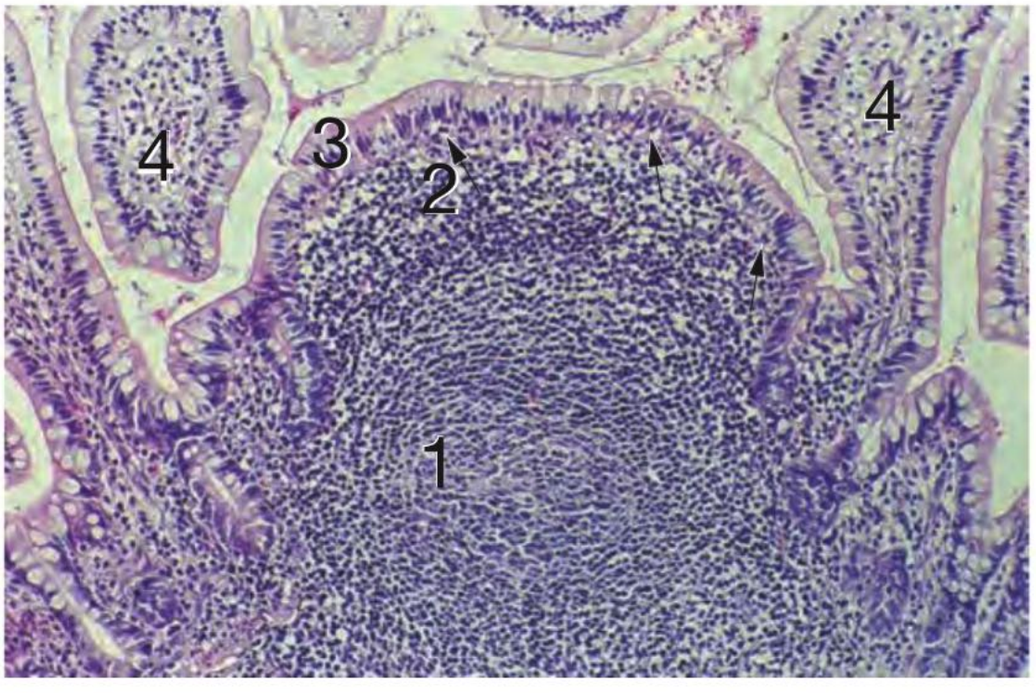

Fig. 10.66 Región cupular y folículo linfático, vistos con un aumento mediano. **1** Folículo linfático; **2** tejido de la lámina propia con muchas células de la inmunidad situado por arriba del folículo (cúpula); **3** epitelio cupular (2 y 3 forman en conjunto la región cupular). → Linfocitos intraepiteliales, que se encuentran en recesos de las células M. Las células caliciformes son infrecuentes en el epitelio cupular sobre el tejido de las cúpulas. **4** Vellosidades intestinales normales. Íleon, ser humano; H-E; 250 ×.

de los alimentos. No tiene glándulas de Brunner ni placas de Peyer, pero en la mucosa se encuentran con regularidad folículos linfáticos individuales. Entre el yeyuno y el íleon hay una zona de transición larga, sin límites nítidos.

Íleon, placas de Peyer

Características El íleon es el segmento terminal del intestino delgado. En especial en su región terminal todavía contiene algunas válvulas de Kerckring bajas y vellosidades relativamente cortas y de distribución más laxa. Su característica particular son las placas de Peyer.

Placas de Peyer Las placas de Peyer (**Fig. 10.65**) son sobreelevaciones de la mucosa de 2-5 (hasta 20) cm de largo y más o menos 1 cm de ancho que contienen una gran cantidad de tejido linfático (véase también el **Cap. 6**). En la niñez la cantidad de placas es claramente mayor (alrededor

de 300) que en la edad adulta (unas 40). Están ubicadas en el lado opuesto al de la inserción del mesenterio. El tejido linfático de las placas de Peyer se encuentra en la mucosa y sólo con poca frecuencia se introduce en la submucosa. Aquí la muscular de la mucosa está muy disgregada y las criptas son infrecuentes. Una placa consiste en una acumulación de unos 300 folículos (regiones de linfocitos B) y zonas parafoliculares (regiones de linfocitos T) (**Cap. 6.3.2**). La porción del manto folicular orientada hacia la luz intestinal está engrosada (casquete). Por encima de un folículo, el tejido con linfocitos abundantes de la lámina propia sufre un abovedamiento, la llamada **cúpula** (**Fig. 10.66**), que está cubierta por epitelio intestinal, aquí denominado epitelio cupular. En el epitelio cupular hay **células M** (**Fig. 10.65b**, **Fig. 6.42**); en este sitio, las células caliciformes son infrecuentes. La cúpula y el epitelio cupular se abarcan con la designación de región cupular. Las células M captan antígenos de la luz intestinal mediante un transporte vesicular que los hace atravesar el citoplasma. Al parecer, el desarrollo de estas células se debe a interleucinas de los linfocitos B. En los grandes recesos basolaterales estas células contienen linfocitos B y T (**Fig. 6.44**). Bajo el epitelio cupular, además de los muchos linfocitos B y T, también hay células dendríticas presentadoras de antígenos y macrófagos. Con poca frecuencia las placas de Peyer –en su mayor parte pequeñas– también aparecen en el yeyuno e incluso en el duodeno.

Nota El intestino delgado se divide en 3 segmentos: duodeno, yeyuno e íleon. Todos los segmentos poseen una mucosa con vellosidades y criptas. Las **vellosidades** están cubiertas por un epitelio simple cilíndrico. En este epitelio hay células absortivas con chapa estriada y células caliciformes productoras de moco. En las **criptas** ocurre la renovación del epitelio. Además, aquí se encuentran las células de Paneth, que sintetizan sustancias antimicrobianas.

Duodeno: segmento inicial del intestino delgado, con forma de herradura y de alrededor de 15 cm de longitud; válvulas de Kerckring altas, dotación densa de vellosidades intestinales, glándulas de Brunner en la submucosa; desembocadura común de la vía biliar y el conducto pancreático.

Yeyuno: segmento principal del intestino delgado; sin glándulas de Brunner; al principio válvulas de Kerckring altas y vellosidades intestinales muy juntas; a partir de la mitad del yeyuno, las válvulas de Kerckring se tornan cada vez más bajas y la vellosidades están un poco más separadas; folículos linfáticos solitarios.

Íleon: porción distal del intestino delgado; válvulas de Kerckring bajas y separadas por distancias largas; vellosidades relativamente bajas y de distribución laxa; placas de Peyer: grandes acumulaciones de folículos linfáticos en la mucosa del lado opuesto al de la inserción del mesenterio.

Correlación clínica De las muchas enfermedades que afectan el intestino delgado sólo se comentarán en forma sucinta las siguientes:

En el 6-15% de la población occidental en el bulbo duodenal, o sea en los primeros 3-4 cm del duodeno, se desarrolla una lesión hemorrágica dolorosa que alcanza la submucosa: la **úlcera duodenal**. Estas lesiones pueden aparecer reiteradas veces y recidivan con mucha frecuencia. El diámetro de la lesión suele ser menor de 1 cm y en la mayor parte de los casos tiene límites nítidos. La causa no se ha esclarecido en forma definitiva; sin embargo, hay correlaciones entre la existencia de la bacteria gástrica *Helicobater pylori* y la disminución de la secreción de bicarbonato, el aumento de la producción de ácido durante el día y la noche (la cantidad de las células parietales estaría elevada a más o menos el doble [de alrededor de 1.000 millones hasta unos 1.900 millones]), el aumento de la producción de gastrina, la ingestión de medicamentos (sobre todo antiinflamatorios no esteroides) y otros parámetros.

Las enfermedades que afectan la absorción se caracterizan por trastornos en la absorción de un componente de los alimentos o varios de ellos (malabsorción). Por ejemplo, en la enfermedad **esprúe endémico** (**enteropatía por sensibilidad al gluten**, en los niños: **enfermedad celíaca**) está alterada la absorción de todos los alimentos. La causa de esta enfermedad no se conoce, pero son importantes los factores genéticos e inmunológicos, así como la intolerancia a componentes de los alimentos. La mucosa del intestino delgado reacciona en forma anormal a la gliadina, la fracción soluble en alcohol de la proteína gluten, que está en el trigo, la cebada, el arroz y, en menor cantidad, también en la avena. Entre otras cosas, se encuentra una atrofia de las vellosidades intestinales. Los signos y los síntomas son variados y se correlacionan con la malabsorción de los alimentos, por ejemplo diarrea, esteatorrea, disminución del peso corporal, anemia y dolores óseos o, en los niños, trastornos del crecimiento (¡deficiencia de vitamina D!).

En todo el mundo, unos 5 millones de personas por año, sobre todo niños, mueren por **enteropatías infecciosas con diarrea**. Anualmente, mil millones de personas sufren este tipo de enfermedades, que son causadas por salmonelas, *Vibrio cholerae*, *Escherichia coli*, shigelas, *Entamoeba*, *Giardia*, entre otras. Después de su fijación a la membrana de las microvellosidades de los enterocitos, la toxina colérica producida por *Vibrio cholerae* estimula en forma sostenida la adenilato ciclasa del citoplasma, lo que conduce a un aumento del AMP cíclico (cAMP) en las células del epitelio intestinal. El cAMP promueve la secreción de cloro y disminuye la absorción de sodio, lo cual puede conducir a la pérdida masiva de líquido (a menudo letal, si no se aplica el tratamiento).

En la **intoxicación alimentaria de origen bacteriano,** la causa de la enfermedad son las toxinas bacterianas en los alimentos ingeridos. Los pacientes pueden sufrir náuseas, vómitos, diarreas, dolores cólicos intestinales, etcétera. Las enterotoxinas de *Staphylococcus aureus* pueden ocasionar los síntomas correspondientes en 1-6 horas, los cuales por lo general duran menos de 12 horas. Las intoxicaciones por *Staphylococcus aureus* pueden aparecer sobre todo en las cocinas comunitarias, en los restaurantes, etcétera. Las causas suelen deberse a la mala higiene del personal de cocina, la contaminación de ensaladas de papa o de huevo, aves, jamones, aderezos de mayonesa o preparaciones con crema batida.

10.2.5 Intestino grueso

Las funciones principales del intestino grueso (colon) son el transporte anterógrado del contenido intestinal espesado (heces) y su almacenamiento temporal, así como la absorción de NaCl y agua. El potasio puede secretarse y absorberse. La mayor parte del agua en la luz intestinal (alrededor de 7-8 L) se absorbe ya en el intestino delgado. En el intestino grueso mismo se reabsorbe más o menos 1 L de agua por

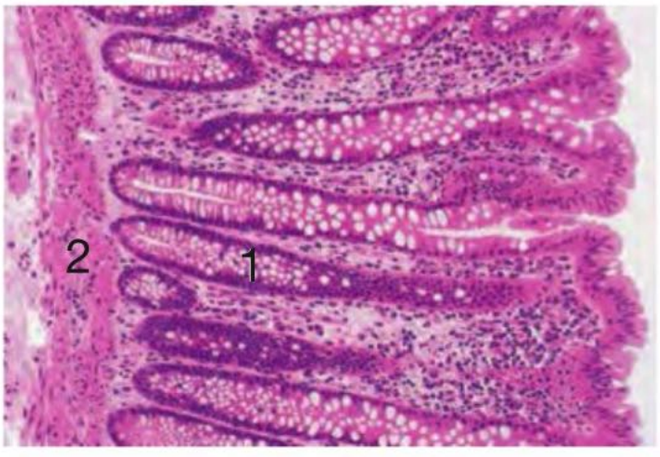

Fig. 10.67 Mucosa del colon. En el colon no hay vellosidades y la mucosa contiene sólo glándulas tubulares simples (criptas, **1**) con células caliciformes abundantes y enterocitos con muchas mitocondrias (absorción de líquido). En muchos casos, las criptas se han cortado en un plano tangencial, de modo que su luz sólo puede verse en parte. **2** Muscular de la mucosa. Ser humano; inclusión en plástico; H-E; 200 ×. (De [1])

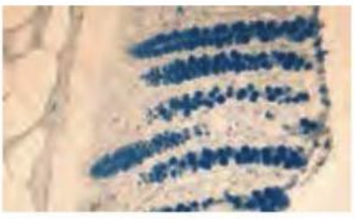

Fig. 10.68 Determinación de mucina ácida.

Fig. 10.69 Epitelio de una cripta del colon.

día. La absorción de Na^+ y la secreción de K^+ son controladas por la aldosterona. El transporte anterógrado de las heces está facilitado por la secreción de una gruesa capa de moco sobre la superficie de la mucosa.

El intestino grueso, de alrededor de 0,8-1 m de longitud, posee los segmentos siguientes:

- ciego con apéndice vermiforme
- colon (con colon ascendente, colon transverso y colon descendente)
- sigma (colon sigmoides)
- recto
- conducto anal.

Estructura de la pared del intestino grueso

En ninguna parte del intestino grueso hay vellosidades en la mucosa. Desde la superficie relativamente lisa de la mucosa se extienden criptas (glándulas) tubulares profundas y muy juntas hasta la muscular de la mucosa (**Fig. 10.67**). El epitelio superficial y el epitelio de las criptas contienen células absortivas cilíndricas altas y muchas células caliciformes. En las criptas, las células caliciformes son abundantes en particular; en cambio, en el epitelio superficial son mucho menos frecuentes (**Fig. 10.68**). Las células absortivas poseen microvellosidades muy largas y tienen una abundancia llamativa de mitocondrias (**Fig. 10.69**). Su función esencial es la reabsorción de agua. Por esta propiedad, la mucosa del recto puede absorber el agua introducida y los medicamentos aplicados en supositorios. En las criptas, las células epiteliales absortivas poseen en su región apical gránulos de secreción pequeños. En el epitelio de las criptas también se encuentran muchas células enteroendocrinas, pero no hay células de Paneth. La lámina propia contiene muchos macrófagos, plasmocitos, eosinófilos, linfocitos y mastocitos (en las enfermedades por helmintos la cantidad de los eosinófilos está muy aumentada). La renovación celular ocurre en la profundidad de las criptas (**Fig. 2.83**).

En la submucosa se encuentran con regularidad adipocitos. La muscular externa tiene una gruesa capa compacta de músculo circular, mientras que el músculo longitudinal, en cambio, forma tres haces acintados (**tenias**). Entre las tenias el músculo longitudinal es muy delgado o falta. En el colon transverso este músculo posee un marcapaso.

Las estructuras características del colon son los pliegues de orientación transversal (**pliegues semilunares**, con capacidad de extensión) que sobresalen con su forma semicircular en la luz intestinal y en cuya formación participa la muscular externa. Las dilataciones entre 2 de estos pliegues reciben el nombre de **haustros**. En la serosa puede haber gran cantidad de adipocitos, que forman saliencias saculares (**apéndices epiploicos**).

El quilo espesado del colon contiene una flora bacteriana intestinal fisiológica, en su mayor parte anaerobia (*Bacteroides*, *Bifidus*), a cuya actividad se debe la putrefacción, la fermentación y la producción de gas en la luz del intestino grueso. Las bacterias pueden degradar la celulosa, para cuya degradación los seres humanos no cuentan con las enzimas necesarias. Además pueden producir vitamina K. En cada mL de material fecal hay 10^{11}-10^{12} bacterias.

Correlación clínica Entre las enfermedades intestinales más frecuentes está el **síndrome del colon irritable**, que se caracteriza sobre todo por dolores abdominales y cambios en las costumbres defecatorias (estreñimiento, diarrea o alternancia de estreñimiento y diarrea, eliminación de moco). Dado que no se encuentran causas morfológicas, bioquímicas ni infecciosas, los dolores y las molestias se consideran funcionales. Parece que el problema de base es un trastorno de la función motora y sensorial.

Los **carcinomas colónicos** pertenecen al grupo de los tumores malignos humanos frecuentes y la mayor parte de las veces aparecen después de los 50 años. Es obvio que hay causas genéticas y nutricionales.

La **colitis ulcerosa** es una enfermedad inflamatoria recidivante de la mucosa del colon. En la mayor parte de los casos comienza en el recto y por último se extiende en forma continua hacia los segmentos proximales del colon. Los signos y los síntomas característicos son las diarreas mucosas y sanguinolentas. Las inflamaciones también pueden aparecer fuera del intestino, por ejemplo en las articulaciones, las vías biliares o los ojos. Luego de un curso prolongado, debido a la inflamación crónica de la mucosa colónica, puede desarrollarse un cáncer del colon. La causa de la enfermedad no se conoce pero desempeñan

algún papel los factores genéticos, inmunológicos y ambientales.
No es infrecuente la **formación de divertículos** diversos. Una forma frecuente de los divertículos en el colon consiste en dilataciones de la mucosa a través de la muscular externa que pueden inflamarse (diverticulitis).

Apéndice vermiforme

El apéndice vermiforme es un anexo del ciego y, por ende, una parte del intestino grueso. En la mucosa no hay vellosidades pero sí una gran cantidad de tejido linfático con folículos linfáticos y tejido parafolicular (**Fig. 10.70**). En la región de los folículos linfáticos, las criptas de la mucosa suelen estar desplazadas. También falta sectorialmente la muscular de la mucosa. En el epitelio superficial y en el epitelio de las criptas hay células caliciformes y células absortivas con microvellosidades, así como células M. En la luz, con frecuencia aparecen restos de alimentos, granulocitos (en las inflamaciones) y también nematodos (*Enterobius*). En la muscular externa hay una capa compacta de músculo circular y una capa compacta de músculo longitudinal.

Correlación clínica La enfermedad más común del apéndice vermiforme es la **apendicitis aguda**, que aparece con relativa frecuencia en la segunda y la tercera década de la vida. Es interesante señalar que esta enfermedad es relativamente infrecuente en los países subdesarrollados (en especial de África) y en los grupos socioeconómicos relegados. La apendicitis aguda está vinculada con una ulceración de la mucosa y a menudo con una obstrucción de la luz. La causa directa de la ulceración no se conoce, pero se cree que desempeñan algún papel sobre todo las yersinias (u otras bacterias), aunque también los virus. La luz del apéndice puede obstruirse por concreciones de materia fecal, vermes (p. ej., *Enterobius*) o tumores. Debido a la obstrucción de la luz, cuando se acrecienta la producción de moco, la presión intraluminal aumenta y ocurre estasis y lesión de los vasos sanguíneos en la pared del apéndice. Por último, partes del tejido de la pared apendicular mueren, cuya consecuencia es la perforación y la peritonitis.

Conducto anal

En el conducto anal, la mucosa colónica del recto se continúa con la epidermis de la piel (**Fig. 10.71**, **Fig. 10.72**). De proximal a distal pueden distinguirse varias zonas epiteliales cuya nomenclatura no es uniforme:

- **zona colorrectal:** la zona colorrectal contiene mucosa colónica con criptas muy cortas y de estructura irregular. Termina con la línea supratransicional, que señala el límite con la zona siguiente.
- **zona de transición (= zona de transición proximal):** aquí hay tipos epiteliales diferentes con una organización variable (simple cilíndrico, biestratificado cilíndrico, etc.). En esta zona se encuentran abultamientos longitudinales de la mucosa característicos, las columnas anales (véase más adelante). La línea pectínea (línea dentada) forma el borde distal de esta zona.
- **zona pavimentosa (= zona de transición distal = zona alba):** cubierta por epitelio estratificado plano no queratinizado. Esta zona tiene una inervación sensorial abundante en particular.

Fig. 10.70 Apéndice vermiforme. En la mucosa hay muchos folículos linfáticos, compuestos por un centro germinativo con una zona oscura (**1**) y una zona clara (**2**), así como un manto o corona (**3**) de linfocitos; **4** luz; **5** criptas; **6** submucosa; **7** muscular externa. Ser humano; H-E; 25 ×.

- **zona de la piel perineal (= zona cutánea):** esta zona posee epitelio estratificado plano queratinizado muy pigmentado. Aquí hay glándulas odoríferas apocrinas, glándulas sudoríparas ecrinas y, después de más o menos 1 cm, también pelos. El límite con la zona anterior está dado por la línea anocutánea (poco nítida).

Columnas anales La zona de transición forma hasta 10 abultamientos longitudinales de 1 cm de largo (columnas anales), en los que se encuentran glomérulos vasculares irrigados arterias. Esta zona también se llama **zona hemorroidal** (interna). Las bases de las columnas anales contiguas están unidas por pliegues transversales de borde libre un tanto arqueado, las válvulas semilunares (= válvulas anales). Detrás de las válvulas hay recesos excavados, los senos anales. En el fondo de estos recesos desembocan conductos epiteliales tubulares, en su mayor parte involutivos, que también se conocen como **glándulas anales**. Estos conductos epiteliales alcanzan el músculo liso del esfínter interno del ano pero rara vez el músculo estriado del esfínter externo del ano. El epitelio glandular es muy variable, a menudo forma quistes pequeños e incluso puede tener células caliciformes. En la región basal del epitelio hay células mioepiteliales. En sus inmediaciones se

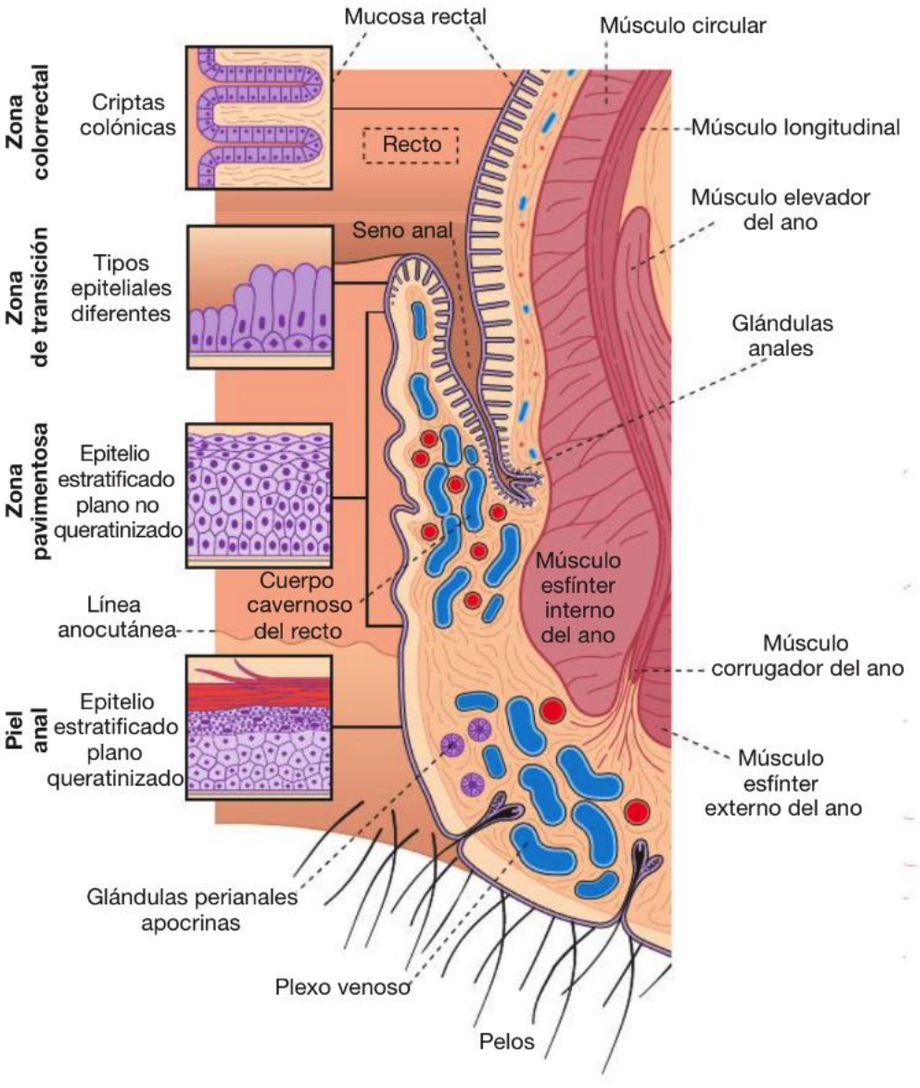

Fig. 10.71 Anatomía microscópica del conducto anal (representación esquemática). Los segmentos epiteliales especiales se han dibujado con más aumento (detalles). Las glándulas anales, que surgen en la profundidad del seno anal, tienen una estructura variable. A partir de ellas pueden formarse fístulas anales dolorosas. A la altura de la línea anocutánea, el epitelio no queratinizado se continúa con epitelio estratificado plano queratinizado. El músculo corrugador del ano (*musculus corrugator cutis ani*) proviene del músculo liso longitudinal del recto. También está en relación con el músculo elevador del ano. El cuerpo cavernoso del recto en su totalidad forma un tejido eréctil.

Fig. 10.72 Conducto anal.

acumulan muchos linfocitos. Es muy probable que estas estructuras glandulares sean un resto filogenético de glándulas activas. Participan en la formación de fístulas. En toda la región del conducto anal con frecuencia aparece tejido linfático que se introduce en el epitelio y puede formar folículos y asociaciones parafoliculares (**Fig. 10.73**).

Vasos de la mucosa anal Las columnas anales, de trayecto longitudinal, contienen glomérulos vasculares (glomérulos rectales, **Fig. 10.74**) que son abastecidos por ramas pequeñas de arterias anorrectales y en conjunto forman el cuerpo cavernoso del recto (*corpus cavernosum recti*). Puede llenarse totalmente de sangre y así desempeña un papel importante en la oclusión de la salida intestinal. En la estasis sanguínea excesiva, a partir de los glomérulos vasculares, surgen las hemorroides internas, que pueden sangrar (sangre arterial rojo brillante). En situación distal con respecto a la zona de hemorroides y hasta la región de la piel perianal, bajo el epitelio se encuentran plexos venosos que en la estasis o las lesiones también pueden sangrar (hemorroides externas, sangre venosa) (**Fig. 10.71**).

Correlación clínica El conducto anal es asiento de muchas patologías: por ejemplo, prolapso anal, incontinencia, abscesos, fístulas y fisuras. Las columnas anales contienen los glomérulos vasculares abastecidos por arterias ya mencionados que están dentro del esfínter y sirven para la regulación fina del cierre anal. En la **patología hemorroidal**, las columnas anales han aumentado de tamaño y se han profundizado, lo que produce molestias o dolor. Las causas están relacionadas con la edad y consisten en una presión demasiado alta en el conducto anal, la debilidad del tejido conjuntivo o ambas situaciones. Favorecen el cuadro la vida sedentaria, la obesidad y los esfuerzos evacuatorios intensos. Aparecen manchas de sangre rojo brillante en la materia fecal o hemorragias más intensas en la defecación, también hay prurito o secreciones y en los casos graves ocurre prolapso anal.

Nota La mucosa del intestino grueso no forma vellosidades, sino sólo invaginaciones tubulares muy juntas, las criptas. El epitelio de la superficie y de las criptas está compuesto por células caliciformes productoras de moco, células absortivas (de agua y otras sustancias) y células endocrinas. La lámina propia tiene una abundancia particular de células libres, por ejemplo plasmocitos, linfocitos, macrófagos y eosinófilos. La muscular externa consiste en una capa gruesa de músculo circular y tres haces (tenias) de músculo longitudinal.

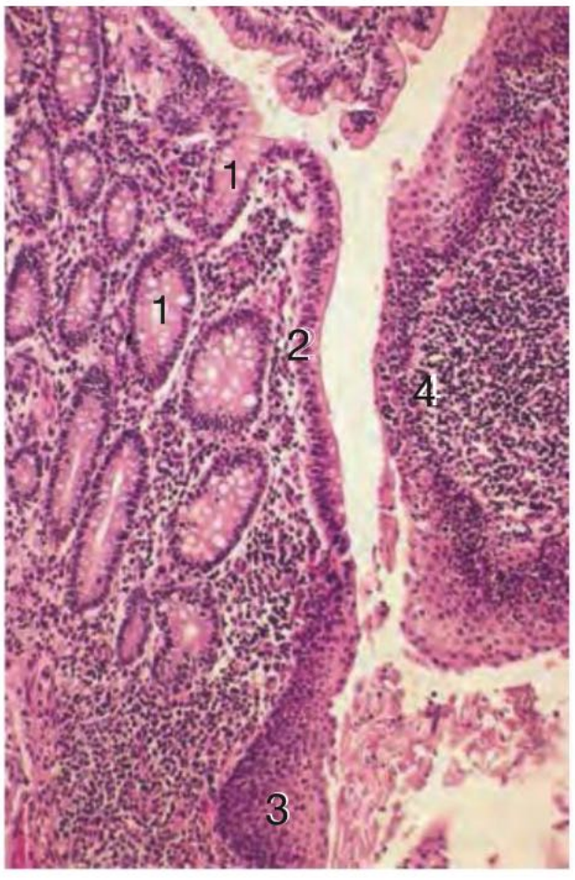

Fig. 10.73 Tejido linfático en la región del conducto anal. Transición de la mucosa rectal con criptas (**1**) repletas de células caliciformes hacia la zona de transición anal, al principio con un epitelio estratificado cilíndrico o cúbico (**2**). Este último, a su vez, se continúa con un epitelio estratificado plano no queratinizado (**3**). **4** Acumulación de linfocitos (una parte de los linfocitos se introduce en el epitelio). Mono Rhesus; H-E; 250 ×.

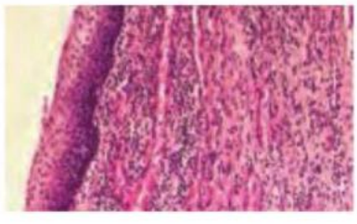

Fig. 10.74 Columnas anales.

10.3 Hígado y vías biliares

Introducción

De una importancia decisiva para la comprensión de la estructura y las funciones del hígado es el conocimiento preciso de su arquitectura vascular y de la anatomía microscópica de sus unidades estructurales, los lobulillos clásicos (de vena centrolobulillar). Allí donde limitan entre sí 3 lobulillos hepáticos, en el preparado se encuentra un espacio característico de calidad diagnóstica con 1) una rama de la arteria hepática (arteria interlobulillar), 2) una rama de la vena porta (vena interlobulillar), 3) un componente de las vías biliares intrahepáticas (conducto biliar interlobulillar) y un vaso linfático. Los ítems 1 a 3 constituyen la tríada de Glisson. A partir de las venas centrolobulillares, a través de intermediarias, surgen las venas hepáticas.

Los **lobulillos clásicos** están compuestos por láminas de células epiteliales hepáticas (= hepatocitos), en principio de disposición radial, que pueden anastomosarse entre sí. Entre estas láminas o trabéculas epiteliales transcurren capilares de luz amplia (= sinusoides), también de distribución radial y con posibilidad de anastomosarse entre sí, que conducen sangre mixta desde la periferia hacia el centro del lobulillo y allí desembocan en la vena centrolobulillar.

Los **hepatocitos** tienen gran cantidad de orgánulos y cumplen múltiples funciones esenciales en el metabolismo. Producen la bilis, un producto de secreción exocrino que contiene los ácidos biliares necesarios para la absorción de las grasas. Por la bilis también se eliminan muchas sustancias tóxicas y productos finales del metabolismo. Dentro del lobulillo, la bilis se secreta hacia una fina red de canalículos, los canalículos biliares, que consisten en un sistema de brechas extracelulares impermeabilizadas por contactos celulares entre las regiones apicales de hepatocitos contiguos.

Los **sinusoides** están delimitados por un endotelio con poros abiertos y sin lámina basal continua. Sobre este endotelio se apoyan las células de Kupffer (macrófagos), que degradan eritrocitos envejecidos, entre otras cosas. Entre el endotelio y los hepatocitos se encuentra un espacio de tejido conjuntivo estrecho, el espacio de Disse. En el espacio de Disse hay fibras reticulares de distribución laxa y fibrocitos especiales, las células estrelladas hepáticas. Estas células pueden aparecer en formas funcionales diferentes: como células con abundancia de vitamina A y que almacenan lípidos (células de Ito) o como células que principalmente sintetizan la matriz del tejido conjuntivo. El espacio de Disse también es el sitio de origen de la linfa hepática.

Las **vías biliares intrahepáticas**, a la altura del hilio del hígado, se transforman en las vías biliares extrahepáticas que, por último, desembocan en el duodeno a través de la papila duodenal mayor. Al sistema de vías biliares extrahepáticas también pertenece la **vesícula biliar**, que almacena y condensa la bilis. La pared de la vesícula biliar está compuesta por:

- un epitelio simple cilíndrico que extrae agua de la bilis y secreta mucina hacia ella
- una lámina propia
- una capa muscular
- una serosa (o, en la porción fija, una adventicia).

10.3.1 Hígado

Funciones Durante el desarrollo embrionario, el hígado se diferencia a partir de la pared intestinal primitiva. En los vertebrados primitivos en esencia es una glándula exocrina intestinal grande que, desde el principio, tiene una función de reservorio de enlaces de alta energía (aceite de hígado de bacalao). En los mamíferos y en los seres humanos preserva el carácter de una glándula exocrina, lo cual prueba la existencia de un producto de secreción (la bilis) y de un conducto excretor (el conducto biliar). Sin embargo, el hígado ha adquirido muchas otras funciones y es el órgano central del metabolismo corporal. Pesa alrededor de 1-1,5 kg y está rodeado por una cápsula delgada pero firme (cápsula de Glisson), que está cubierta externamente por epitelio peritoneal.

Funciones importantes del hígado son:

- producción de bilis
- mantenimiento del equilibrio metabólico
- almacenamiento del glucógeno
- desintoxicación y secreción
- producción de sustancias necesarias para la vida, por ejemplo: síntesis de albúmina, globulinas, fibrinógeno, protrombina, lipoproteínas, glucosa
- secreción de IgA hacia la bilis y, a través de ella, también hacia el intestino delgado
- funciones endocrinas, por ejemplo: producción de factores de crecimiento.

El hígado cumple un papel muy importante en la medicina clínica. Para la comprensión de las enfermedades hepáticas son necesarios conocimientos anatómicos macroscópicos y microscópicos, ultraestructurales y de la biología celular.

Vasos sanguíneos De una importancia particular es la irrigación sanguínea doble del hígado (**Fig. 10.75**) a través de la **arteria hepática propia** (que trae sangre oxigenada, alrededor del 20-30% de la sangre que llega al órgano) y la **vena porta** (que trae sustancias nutritivas absorbidas en el intestino y provee más o menos el 70-80% de la sangre que llega al hígado). La vena porta reúne la sangre proveniente de los órganos impares de la cavidad abdominal y la conduce al hígado. Aquí la vena porta se divide en ramas y, por último, en un sistema capilar exclusivo en el que también desemboca la sangre de la arteria hepática propia. Para muchas de las sustancias absorbidas en el intestino, el hígado actúa como una especie de estación de filtrado y control. El hígado puede extraer de la sangre portal sustancias que encierran energía, como la glucosa, y almacenarlas. Sin embargo, con la sangre también pueden llegar al hígado sustancias tóxicas absorbidas sobre todo en el intestino, lo que puede conducir a la aparición de enfermedades hepáticas secundarias. Suele ser un órgano de asentamiento para las metástasis de los tumores. Las venas hepáticas drenan la sangre venosa del hígado.

Nota El hígado es el órgano central del metabolismo. Entre sus funciones pueden mencionarse la formación de bilis, la desintoxicación y la eliminación de sustancias tóxicas endógenas y exógenas, la síntesis de proteínas y lipoproteínas del plasma sanguíneo y el almacenamiento y la liberación de glucosa. La sangre llega al hígado por medio de la vena porta y la arteria hepática propia.

Estructura, unidades estructurales

Hay varias posibilidades para subdividir el tejido hepático en unidades estructurales (**Fig. 10.76**, **Fig. 10.77**). Además de la subdivisión en **lobulillos hepáticos clásicos** o de vena centrolobulillar, hay otras 2 posibilidades de organización (**Fig. 10.78a**):

- ácino hepático
- lobulillo portal.

Las 3 posibilidades de subdivisión no son excluyentes entre sí, sino que se complementan en especial en el aspecto funcional. En este texto se tomará por base el lobulillo clásico, dado que desde el punto de vista morfológico se puede trabajar particularmente bien.

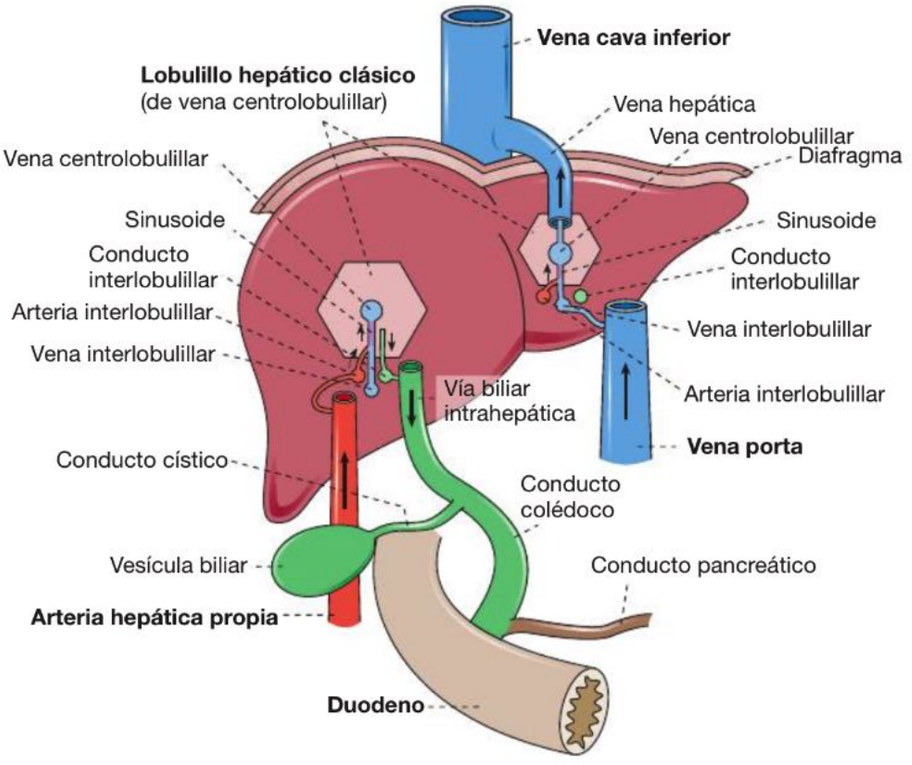

Fig. 10.75 Hígado, vasos sanguíneos y vías biliares (representación esquemática). Por razones didácticas, las estructuras del hilio hepático (vena porta, arteria hepática propia y vías biliares extrahepáticas) se han dibujado muy separadas unas de otras en el espacio.

Lobulillo hepático clásico

Estructura El hígado contiene alrededor de 1-1,5 millones de lobulillos clásicos (= lobulillos de vena centrolobulillar, **Fig. 10.76**, **Fig. 10.78a**). Un lobulillo es un cuerpo alargado, de 0,7-2 mm de diámetro, con pocos extremos aguzados. La forma de los lobulillos, al igual que su asociación espacial, es un tanto variable. Los lobulillos están estrechamente intrincados uno contra el otro y en el ser humano se encuentran separados entre sí por muy poco tejido conjuntivo (**Fig. 10.76**), a diferencia de lo que ocurre con los lobulillos en el hígado del cerdo (**Fig. 10.77**). En los preparados histológicos se encuentran formas de corte muy diversas de los lobulillos; en los esquemas los cortes suelen dibujarse hexagonales (**Fig. 10.78a**).

Componentes Los componentes fundamentales del lobulillo hepático clásico son:

- las células epiteliales hepáticas (hepatocitos, que forman el parénquima)
- los elementos vasculares
- el tejido conjuntivo
- las partes del sistema de vías biliares.

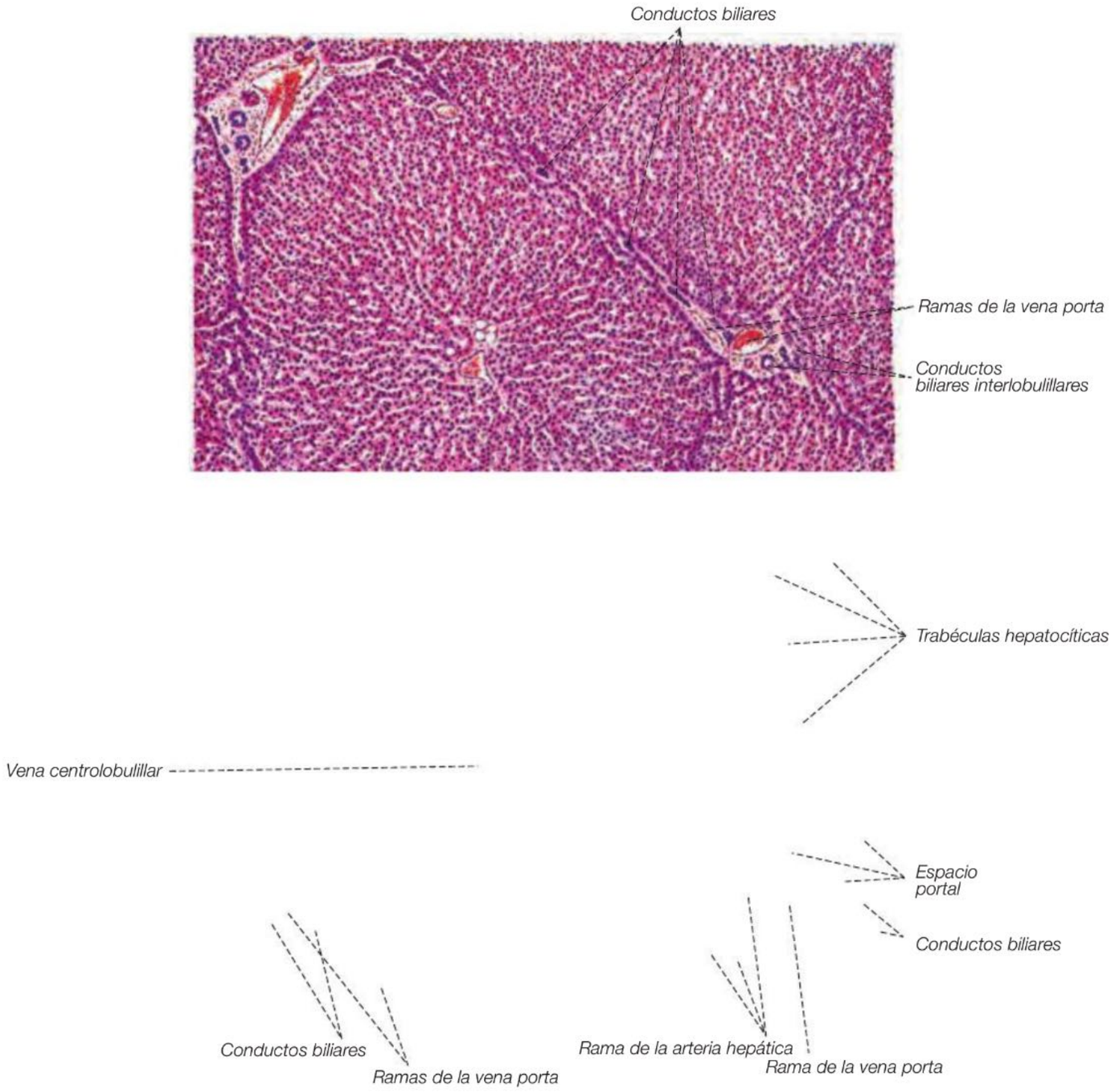

Fig. 10.76 Hígado humano, representación gráfica. Aquí la organización en los llamados lobulillos clásicos (de venas centrolobulillares) se ha dibujado con un poco más de claridad de lo que suele identificarse en el material humano. En el corte se ven módulos de más o menos seis lados, muy apretados entre sí, los cuales están compuestos por cordones, láminas o trabéculas de células hepáticas que se irradian desde un vaso de ubicación central (vena centrolobulillar) y los capilares sanguíneos (sinusoides) que corren entre las trabéculas. En las cuñas de tejido conjuntivo (los espacios portales) que hay entre los lobulillos se encuentran con regularidad los cortes de las ramas de la vena porta (venas interlobulillares), de la arteria hepática propia (arterias interlobulillares) y de los conductos biliares pequeños (conductos biliares interlobulillares), así como un vaso linfático y filetes nerviosos. La arteria, la vena y el conducto biliar forman la "tríada de Glisson". H-E; 70 ×. (De [1])

En los lobulillos no hay vasos linfáticos pero la linfa hepática se origina en el espacio de Disse.

Parénquima El lobulillo clásico contiene láminas de organización radial de células epiteliales hepáticas (hepatocitos) que realizan las funciones del hígado y, en consecuencia, representan el parénquima hepático (**Fig. 10.78b**). Las láminas o trabéculas en su mayor parte tienen un espesor de una sola célula, se anastomosan y forman una estructura tridimensional compleja. Cada hepatocito limita con sinusoides (capilares de luz amplia) por 2 lados, de modo que los sinusoides y las láminas de hepatocitos son paralelos. Los sinusoides vecinos pueden comunicarse a través de poros en la láminas. Con fines didácticos, sobre todo para presentar en forma comprensible los canalículos biliares y el flujo de la bilis, las láminas de hepatocitos suelen dibujarse biestratificadas. En el borde del lobulillo los hepatocitos forman una capa celular compacta (lámina hepática limitante, provista de una lámina basal), a través de la cual los vasos sanguíneos abundantes se introducen en el lobulillo.

Elementos vasculares En la cuña donde limitan entre sí 3 lobulillos clásicos suele haber un llamado **espacio portal** (**Fig. 10.76**, **Fig. 10.78b**, **Fig. 10.79**). En él se encuentran cortes de las ramas terminales de la arteria hepática y la vena porta (arteria interlobulillar y vena interlobulillar, **Fig. 10.75**). Además, en el espacio portal aparecen cortes de conductos biliares pequeños y vasos linfáticos. Los dos vasos sanguíneos irrigan lobulillos hepáticos vecinos, dado que ambos emiten ramas colaterales desde el espacio portal hacia el espacio estrecho que hay entre 2 lobulillos contiguos (**Fig. 10.78b**). De las ramas colaterales de los vasos sanguíneos surgen en ángulo recto muchas ramas terminales que se introducen en un lobulillo (**Fig. 10.78b**). Las ramificaciones terminales de la vena porta y la arteria hepática se anastomosan ya en la periferia del lobulillo, de modo que éste se encuentra irrigado por sangre mixta, cuyo contenido de oxígeno es mayor en la periferia que en el centro del lobulillo. Dentro del lobulillo, la sangre fluye por capilares de luz amplia (sinusoides) que cursan en forma casi radial y paralelos a las trabéculas hepatocíticas hacia la vena centrolobulillar ubicada en el centro del lobulillo (**Fig. 10.76**, **Fig. 10.78b**). Desde el punto de vista morfológico, la vena centrolobulillar es una característica importante y fácil de reconocer del lobulillo hepático clásico (lobulillo de vena centrolobulillar). Por último, la sangre de la vena centrolobulillar fluye hacia las 2 o 3 venas hepáticas y la vena cava inferior.

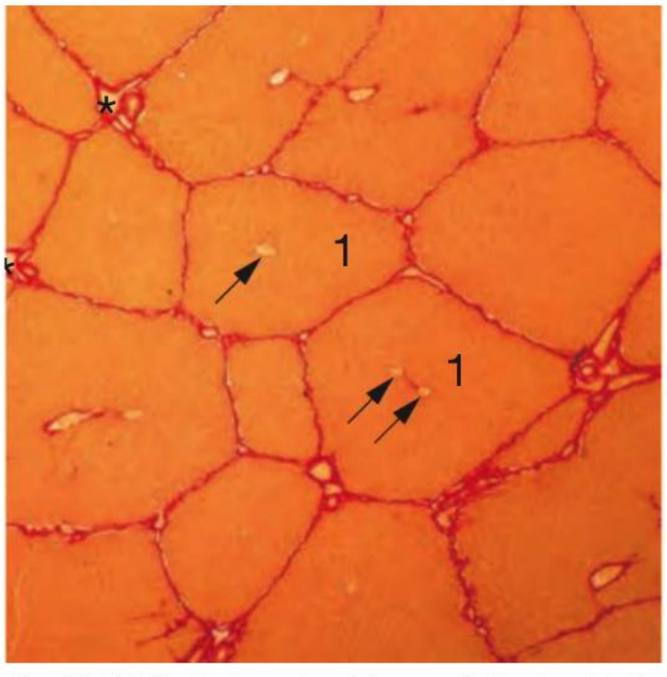

Fig. 10.77 Hígado de cerdo, vista panorámica. Los lobulillos clásicos (de vena centrolobulilar) individuales (**1**) están bien delimitados unos de otros por tejido conjuntivo colágeno, aquí teñido de rojo. * Espacio portal; → vena centrolobulillar que puede provenir de 2 tributarias cortas. Técnica de van Gieson; 25 ×.

Tejido conjuntivo En los seres humanos el tejido conjuntivo provee a los lobulillos un límite muy delgado y en amplios segmentos incompleto o ausente, pero en los espacios portales está bien desarrollado. En el estrecho espacio de tejido conjuntivo que hay entre los hepatocitos y los sinusoides (**espacio de Disse**, **Fig. 10.78c**, **Fig. 10.80**) se encuentran unas pocas fibras conjuntivas (fibras reticulares, sobre todo de colágeno tipo III). En el espacio portal predomina el colágeno tipo I.

Sistema de vías biliares El sistema de vías biliares se origina en el lobulillo y transporta la bilis desde el centro hacia la periferia lobulillar. En consecuencia, la bilis fluye hacia fuera del lobulillo, en dirección opuesta a la de la circulación sanguínea. En los lobulillos, las vías biliares forman conductos finos (canalículos biliares, capilares biliares) entre los hepatocitos (**Fig. 10.81**, **Fig. 10.82**). Son brechas intercelulares finas, de configuración especial, que no están revestidas por un epitelio propio (**Fig. 10.83**). Los canalículos biliares contienen sólo en la periferia más externa del lobulillo un epitelio aplanado propio (conductos de Hering, **Fig. 10.78b**), desde los cuales enseguida surgen conductos biliares interlobulillares pequeños con epitelio cúbico, como los que se ven en el espacio portal (**Fig. 10.79**). Los canalículos biliares forman entre los hepatocitos un sistema complejo, con anastomosis múltiples y en parte con un trayecto en zigzag. Con frecuencia los conductos de Hering son difíciles de identificar; en su estructura pueden participar parcialmente incluso los hepatocitos más periféricos del lobulillo. En su epitelio, en parte aplanado, hay células madre que contribuyen al remplazo de las células hepáticas.

Nota Las unidades estructurales del hígado son los lobulillos clásicos (lobulillos de vena centrolobulillar) de alrededor de 1-2 mm de diámetro. En los lobulillos hay trabéculas de células epiteliales hepáticas (hepatocitos) que se irradian desde su centro y entre las cuales se encuentran capilares de luz amplia (sinusoides) que conducen sangre desde la periferia del lobulillo hacia la vena centrolobulillar.

Ácino hepático

Al ácino hepático pertenecen partes de dos lobulillos clásicos contiguos (**Fig. 10.78a**). Su eje central está formado por las ramas de la vena y la arteria interlobulillares. Ambos vasos transcurren juntos en el tejido conjuntivo delicado que hay entre 2 lobulillos clásicos (**Fig. 10.78b**). De estos vasos parten en ángulo recto a derecha e izquierda ramitos terminales que luego se introducen en los lobulillos clásicos. En el eje también transcurre un con-

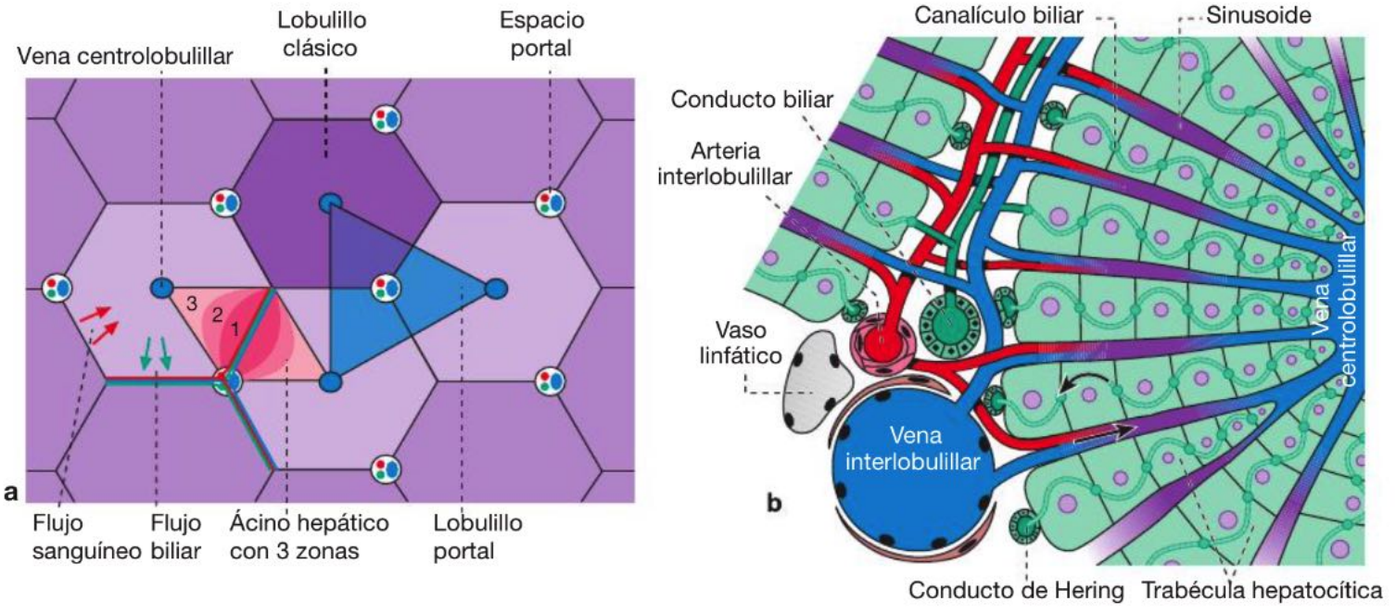

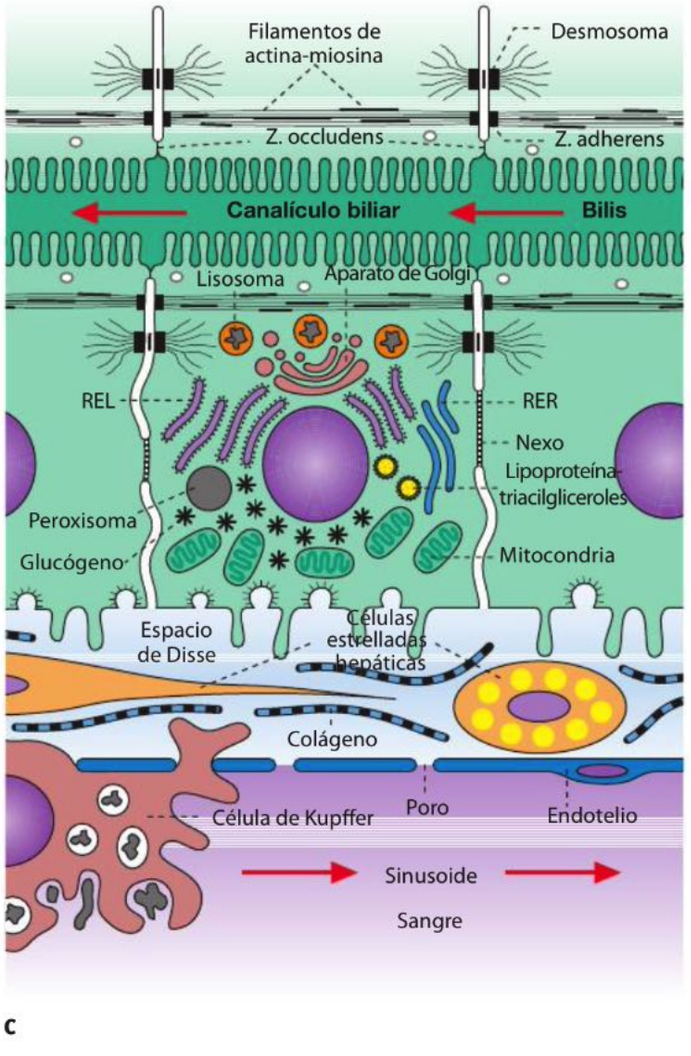

Fig. 10.78 Regiones de importancia funcional del hígado (representación esquemática).
a: diferentes posibilidades de organización del tejido hepático en módulos estructurales y funcionales. En el centro del *lobulillo clásico* (= lobulillo de vena centrolobulillar), de seis lados en el esquema, transcurre la vena centrolobulillar. En el centro del *lobulillo portal* hay un espacio portal con una tríada de Glisson (destaca la función glandular exocrina [producción de bilis] del hígado). El eje central de un *ácino hepático* está formado por ramas colaterales de los vasos sanguíneos en el espacio portal; las ramas colaterales de los vasos que transcurren en este eje se introducen en los lobulillos hepáticos; surgen 3 zonas de suministro de oxígeno diferentes; la zona 1 recibe la mayor cantidad de O_2, mientras que la zona 3 recibe la cantidad menor. **b:** anatomía microscópica de un espacio portal y de un sector de un lobulillo hepático (representación esquemática). En el borde del lobulillo se reúnen la sangre oxigenada de la arteria y la sangre desoxigenada, pero con abundancia de sustancias nutritivas, de la vena. El segmento inicial de los conductos biliares en el borde del lobulillo se llama conducto de Hering o colangiolo. **c:** hepatocitos (células epiteliales hepáticas provistas de un polo sanguíneo y un polo biliar) con la pared de un sinusoide, el espacio de Disse y los canalículos biliares. Al intercambio intenso entre los hepatocitos y la sangre corresponden adaptaciones morfológicas: ni en el endotelio ni en el hepatocito hay una lámina basal; la membrana celular basal de los hepatocitos forma microvellosidades; los poros endoteliales no están cerrados por diafragmas; el espacio de Disse sólo contiene pocas fibrillas colágenas. En el espacio de Disse hay fibrocitos especiales (células estrelladas hepáticas) con diferentes fases funcionales; cuando contienen muchas inclusiones lipídicas con vitamina A abundante a menudo reciben el nombre de células de Ito. Las células de Kupffer (antes llamadas células estrelladas de von Kupffer) son macrófagos. → dirección del flujo de la bilis y de la sangre. (De [1])

ducto biliar pequeño, vasos linfáticos y nervios vegetativos. En el corte, el ácino tiene una forma romboidal. Cada uno de sus extremos puntiagudos está marcado por la vena centrolobulillar en los lobulillos clásicos contiguos. En el ácino se distinguen 3 zonas que se caracterizan por diferencias en el contenido de oxígeno y otros parámetros funcionales:

- **zona 1:** zona fusiforme en el centro del ácino (contenido relativamente alto de sustancias nutritivas y oxígeno)
- **zona 2:** zona intermedia (menos oxígeno y nutrientes que la zona 1)
- **zona 3:** zona periférica (el contenido de oxígeno corresponde al de la sangre venosa; pocas sustancias nutritivas; ya hay muchos metabolitos en la sangre; especialmente propensa a las lesiones).

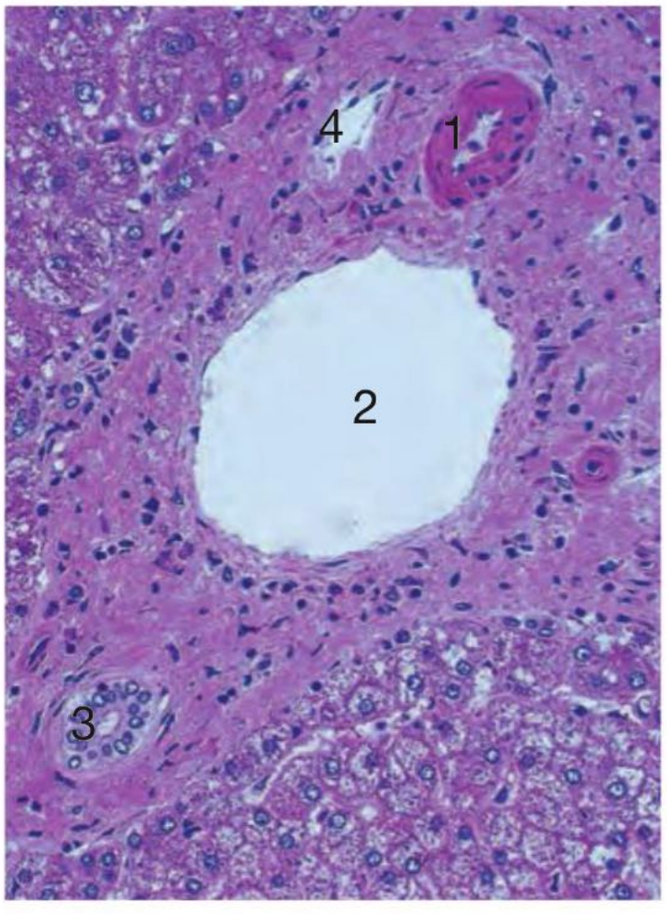

Fig. 10.79 Espacio portal en el hígado. **1** Rama de la arteria hepática propia (arteria interlobulillar); **2** rama de la vena porta (vena interlobulillar); **3** conducto biliar pequeño; **4** vaso linfático. En un preparado histológico, cada una de las estructuras mencionadas puede aparecer multiplicada. En el borde del lobulillo, los hepatocitos forman una capa de cierre, la placa o lámina limitante. Ser humano; inclusión en plástico; H-E; 200 ×. (De [1])

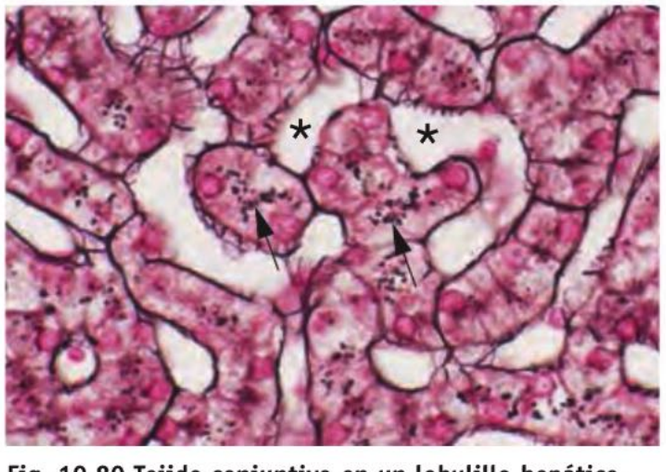

Fig. 10.80 Tejido conjuntivo en un lobulillo hepático. Sector en el que se ven en negro las fibras reticulares (de colágeno tipo III) en el espacio de Disse, el cual limita con los sinusoides (*). Asimismo aparecen en negro orgánulos citoplasmáticos granulares (→), sobre todo lisosomas, en el polo biliar de los hepatocitos. Impregnación argéntica, rojo rápido nuclear; 500 ×. (De [1])

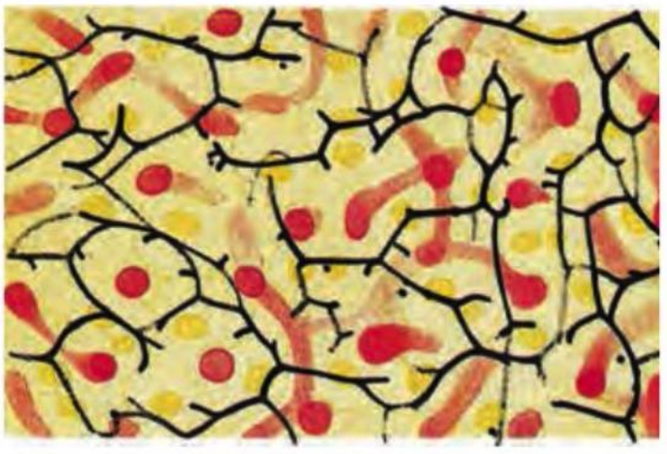

Fig. 10.81 Red espacial de los canalículos biliares. Representación gráfica de los canalículos biliares (capilares biliares, en negro) y de los sinusoides (en rojo). Técnica: canalículos biliares y sinusoides inyectados con soluciones de gelatina de colores diferentes. Los núcleos de los hepatocitos aparecen amarillos por el ácido pícrico contenido en el medio de fijación. Ser humano; 380 ×. (De [1])



Fig. 10.82 Polo biliar de 2 hepatocitos.

En la zona 3 también ocurre la parte esencial de la desintoxicación del alcohol y los medicamentos. La zona 1 corresponde a la periferia, mientras que la zona 3 está en el centro del lobulillo clásico.

Lobulillo portal

En el lobulillo portal (**Fig. 10.78a**) el espacio portal está en el centro. Al lobulillo portal le pertenecen partes de 3 lobulillos clásicos. El límite externo está marcado por una línea con 3 ángulos, cada uno ubicado a la altura de una vena centrolobulillar. Desde el punto de vista funcional, en el lobulillo portal, el sistema de vías biliares y, en consecuencia, el carácter glandular exocrino tienen una importancia destacada. El concepto de lobulillo portal apenas se usa todavía.

Espacio portal

El espacio portal, importante en especial desde el punto de vista fisiopatológico, consiste en tejido conjuntivo laxo en el que están incluidas la arteria y la vena interlobulillares, un conducto biliar pequeño y un vaso linfático, así como nervios simpáticos y parasimpáticos pequeños (**Fig. 10.79**). Como variante pueden aparecer, por ejemplo, dos arterias interlobulillares y 2 conductos biliares:

- El **tejido conjuntivo** del espacio portal contiene predominantemente colágeno tipo I. Las células libres son escasas y en las personas sanas no hay granulocitos.
- La **vena interlobulillar** (una rama de la vena porta) es, con mucho, el vaso más grande del espacio portal. En los preparados su luz suele estar repleta de eritrocitos. La pared vascular es fina y en ella se identifican algunas células musculares delgadas.

- La **arteria interlobulillar** (una rama de la arteria hepática) es relativamente pequeña o también sólo una arteriola y posee 2-3 capas de células musculares en su pared.
- Los **vasos linfáticos** están delimitados sólo por un endotelio delgado y no contienen eritrocitos.
- Los pequeños **conductos biliares interlobulillares** tienen un epitelio simple cúbico o cilíndrico bajo (**Fig. 10.79**). No poseen músculo en su pared y están rodeados por una red de capilares sanguíneos.

Las 3 estructuras más llamativas del espacio portal –la arteria y la vena interlobulillares, así como el conducto biliar interlobulillar– se denominan **tríada de Glisson** (Francis Glisson, 1597-1677, médico activo en Londres).

Nota Entre 3 lobulillos se encuentra un espacio de tejido conjuntivo (espacio portal) con una rama pequeña de la vena porta (vena interlobulillar), una rama de la arteria hepática (arteria interlobulillar), un conducto biliar pequeño y un vaso linfático. La vena, la arteria y el conducto biliar forman la tríada de Glisson.

Hepatocitos

Las láminas hepatocíticas de los adultos sanos, como ya se mencionó, tienen un espesor de una sola célula y están compuestas por las células epiteliales hepáticas, los hepatocitos (**Fig. 10.80**, **Fig. 10.83**, **Fig. 10.84**). En los niños pequeños las láminas hepatocíticas, en parte, tienen un espesor de 2 células. Lo que en el corte histológico se ve como una trabécula, si se considera la estructura tridimensional corresponde a un corte a través de una lámina (**Fig. 10.83**), limitada a ambos lados por sinusoides.

Estructura

Los hepatocitos, de forma poliédrica, tienen un diámetro de alrededor de 25 µm y son polares. Poseen un polo biliar estrecho que limita con el canalículo biliar y un polo sanguíneo más amplio que limita con un sinusoide (**Fig. 10.78c**). Su núcleo redondeado claro está ubicado en el centro de la célula (**Fig. 10.85**).

Núcleo Es de tamaño variable y a menudo diploide o tetraploide. Con una frecuencia variable, en una célula aparecen dos núcleos de origen endomitótico. Los núcleos especialmente grandes son octaploides (a veces más del 30% de las células), en particular en las personas mayores.

Citoplasma El citoplasma contiene:
- pilas de cisternas del RE rugoso, con frecuencia en anastomosis con el RE liso
- ribosomas libres
- RE liso en cantidades variables que forma redes tridimensionales de túbulos anastomosados
- mitocondrias alargadas u ovales abundantes (su cantidad ronda las 800-1.000 por célula)
- un aparato de Golgi extenso, compuesto por hasta 50 dictiosomas individuales
- lisosomas, incluidos gránulos de lipofuscina, sobre todo en el polo biliar
- peroxisomas
- vesículas de secreción
- muchas vesículas de endocitosis, entre ellas vesículas con complejos lipoproteicos

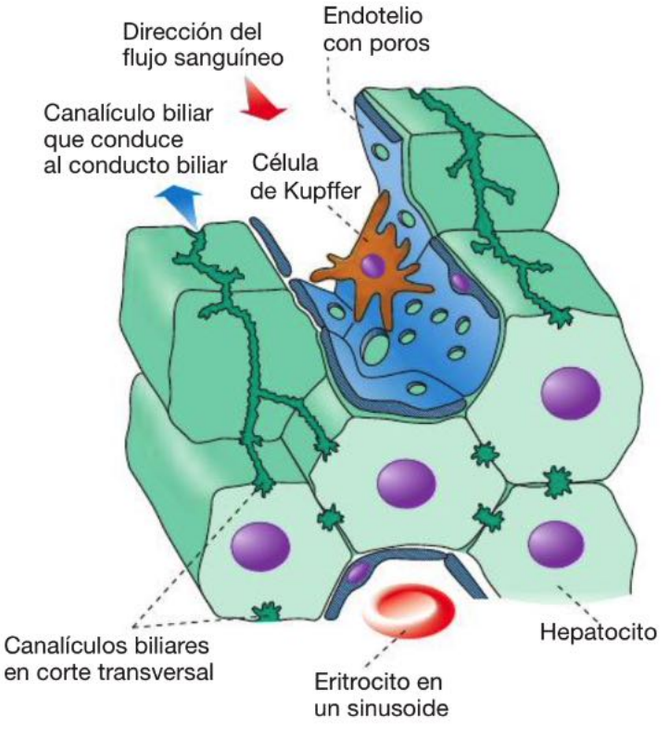

Fig. 10.83 Componentes fundamentales de un lobulillo hepático (esquema tridimensional). Los hepatocitos limitan en una superficie ancha con la pared del sinusoide, cuyo endotelio posee poros para facilitar el intercambio de sustancias entre la sangre y las células hepáticas. Entre 2 hepatocitos, los canalículos biliares forman un sistema tubular fino, impermeabilizado por zonulae occludentes, que equivale a un espacio intercelular localmente dilatado y que recibe la bilis secretada por los hepatocitos locales. (De [12], modificado).

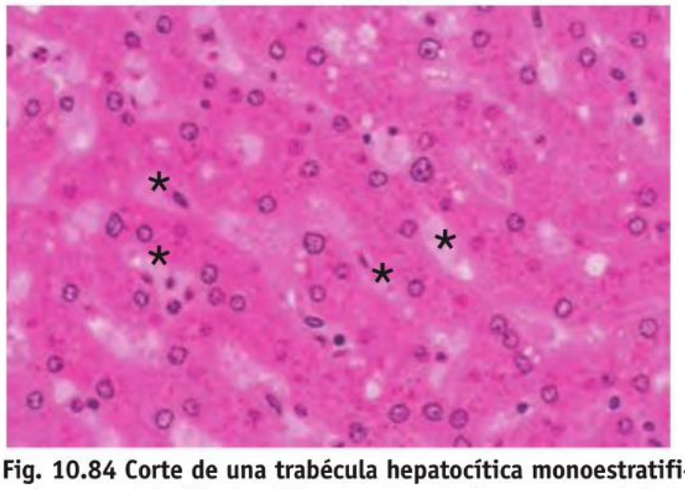

Fig. 10.84 Corte de una trabécula hepatocítica monoestratificada en un lobulillo hepático. Los hepatocitos en general limitan con sinusoides (*) por 2 lados. Ser humano; H-E; 450 ×.

- regiones de partículas de glucógeno α de extensión variable
- inclusiones lipídicas individuales,
- un citoesqueleto bien desarrollado.

La cantidad de glucógeno sufre oscilaciones circadianas y también depende de la calidad de la alimentación. Asimismo el glucógeno puede aparecer en situación intranuclear. Dado que en los preparados histológicos el glucógeno puede disolverse durante la preparación y en consecuencia no se tiñe con H-E, en los cortes aparece la imagen

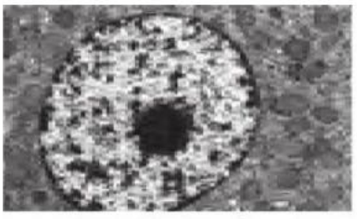

Fig. 10.85 Hepatocito.

de vacuolas en los núcleos. Estas vacuolas nucleares se encuentran con regularidad en los diabéticos. Con el sistema lisosómico también se asocian los gránulos de lipofuscina (**Fig. 10.80**, **Fig. 10.82**), que tienen un color pardusco característico. Están concentrados en el polo biliar.

Polo biliar Desde el punto de vista morfológico, el polo biliar equivale a la región apical de la célula y ocupa alrededor del 15% de la membrana celular. Posee microvellosidades y secreta la bilis hacia canalículos biliares extracelulares, de alrededor de 1 µm de diámetro, que se encuentran entre hepatocitos contiguos (**Fig. 10.82**, **Fig. 10.83**). En la membrana del polo biliar hay una cantidad extraordinariamente grande de proteínas transportadoras, entre ellas también acuaporina y el transportador ABC dependiente de ATP (ABC = *A*TP-*b*inding *c*assette, casete fijador de ATP), que elimina sustancias tóxicas, etcétera. En el polo biliar se encuentran contactos celulares típicos que participan en la delimitación de los canalículos biliares: zonulae occludentes, zonulae adherentes y desmosomas y, más hacia la profundidad, también nexos extensos. Las zonulae occludentes impiden el reflujo de la bilis hacia los sinusoides. Cerca de la membrana apical se encuentran microtúbulos y un sistema de filamentos de actina y miosina (**Fig. 10.78c**), que evidentemente son un motor para el avance de la bilis en los canalículos biliares. El hongo *Amanita phalloides* produce un veneno (faloidina, un octapéptido) que inactiva el sistema contráctil de los hepatocitos y conduce a la necrosis hepatocítica masiva. Sólo 10 mg de este veneno ya son mortales.

Polo sanguíneo El polo sanguíneo de los hepatocitos también posee una gran cantidad de microvellosidades que, en parte, se encuentran asimismo en la región de la membrana lateral. Si bien este polo equivale a la base morfológica, en los seres humanos y en algunos otros mamíferos carece de lámina basal. Aquí se encuentra la superficie de intercambio extraordinariamente activa con la sangre. El intercambio intenso ocurre tanto desde el hepatocito hacia la sangre como desde la sangre hacia el hepatocito y es favorecido por las circunstancias morfológicas siguientes:

- aumento de la superficie de la membrana celular por las microvellosidades
- falta de una lámina basal de los hepatocitos
- espacio de tejido conjuntivo muy estrecho entre los hepatocitos y los sinusoides con sólo unas pocas fibras reticulares
- poros amplios en el endotelio de los sinusoides (sin diafragmas)
- falta de una lámina basal continua bajo el endotelio.

Funciones de los hepatocitos

Los hepatocitos tienen una vida relativamente larga (por lo menos 150 días) y sólo sufren mitosis muy de vez en cuando. Los hepatocitos participan en la mayor parte de las reacciones metabólicas y tienen funciones esenciales para la homeostasis global. La insuficiencia hepática no es compatible con la vida.

Desintoxicación Los hepatocitos desempeñan un papel relevante en la desintoxicación de muchas sustancias endógenas y exógenas. Con motivo de ello cumplen reacciones de transformación y de conjugación. En la desaminación de los aminoácidos se genera amoníaco, una sustancia tóxica que los hepatocitos convierten en urea. La urea es menos tóxica y se elimina con facilidad a través de los riñones. En los hepatocitos también se metabolizan hormonas esteroides y alcohol. Asimismo, en estas células también se degradan drogas (p. ej., heroína) o medicamentos determinados (p. ej., barbitúricos), en especial en el RE liso, el cual aumenta en el abuso crónico.

Producción de la bilis La bilis contiene ácidos biliares, colesterol, lecitina, fosfolípidos, bilirrubina, etcétera. Sus componentes más importantes son los ácidos biliares, que totalizan alrededor del 80% del peso seco de la bilis. Los ácidos biliares primarios son sintetizados por los hepatocitos en el RE liso a partir del colesterol; los ácidos biliares secundarios surgen de los primarios por la acción de enzimas bacterianas en el colon. En el hígado se sintetizan más o menos 500 mg de ácidos biliares por día que se conjugan con taurina o glicina. Los transportadores dependientes de ATP (p. ej., BSEP = *b*ile *s*alt *e*xport *p*ump, bomba de exportación de sales biliares) transportan los ácidos biliares conjugados a través de la membrana celular apical. Los ácidos biliares promueven, entre otras cosas, el flujo de la bilis (el agua sigue por ósmosis), forman micelas en la vesícula biliar con colesterol y fosfolípidos (con lo cual las dos últimas sustancias mencionadas se solubilizan) y mejoran la digestión y la absorción de las grasas.

Conjugación de la bilirrubina La bilirrubina es el producto final, tóxico en potencia, de la degradación del grupo hemo. La bilirrubina se transporta hacia el hígado sin conjugar y unida a la albúmina plasmática. Se introduce en el espacio de Disse y se une a la membrana celular basal de los hepatocitos. Aquí se separa de la albúmina y es captada por los hepatocitos mediante la participación de un transportador. En el citoplasma ocurre la conjugación de la bilirrubina con el ácido glucurónico. Luego, en la forma de monoglucorónido o diglucurónido de bilirrubina, se transporta activamente con consumo de ATP hacia los canalículos biliares a través de la membrana celular apical. La proteína de membrana que interviene en este transporte es la MRP2 ("*m*ulti drug *r*esistance-associated *p*rotein 2, proteína asociada con la resistencia a fármacos múltiples 2). La MRP2 pertenece al grupo de las proteínas MRP, que también transportan en la bilis sustancias tóxicas y medicamentos conjugados para su eliminación, lo que posiblemente no sea el fenómeno deseado en el caso los medicamentos, dado que así apenas podrían lograr su acción. Las proteínas MRP también pueden volver a sacar de los hepatocitos medicamentos para el tratamiento del cáncer sin que hayan sufrido modificaciones. A través de la bilis también pueden eliminarse hormonas, conjugadas con ácido glucurónico.

Metabolismo de la glucosa Los hepatocitos pueden captar glucosa desde la sangre de la vena porta y devolverla al torrente sanguíneo según las necesidades. En estas células, la glucosa se fosforila a glucosa-6-fosfato. A partir de esta

forma puede sintetizarse con rapidez la molécula de alta energía ATP o, por la acción de la insulina, la glucosa puede almacenarse como glucógeno (**Fig. 10.86**). La glucosa-6-fosfato también puede transformarse mediante algunos pasos metabólicos (a través de piruvato y acetil-CoA) en la forma de almacenaje de los triacilgliceroles. Los hepatocitos también forman glucosa a partir de aminoácidos determinados o de glicerol (gluconeogénesis). La degradación del glucógeno y la entrega de glucosa a la sangre son estimuladas por el glucagón.

Metabolismo de los lípidos Además, el hígado cumple un papel central en el metabolismo de los lípidos. Por ejemplo, sintetiza ácidos grasos, los esterifica y los envía a la sangre en la forma de VLDL (*v*ery *l*ow *d*ensity *l*ipoproteins = lipoproteínas de muy baja densidad). De la misma manera, el hígado es el sitio principal de la síntesis del colesterol.

Síntesis de proteínas Los hepatocitos sintetizan muchas proteínas séricas. Algunos ejemplos son la albúmina, las proteínas de la coagulación y las globulinas plasmáticas. Además, producen factores hormonales como el angiotensinógeno, una molécula precursora de la angiotensina II, y somatomedinas. También pueden captar IgA y, en conjunto con el componente secretor que ellas mismas producen, entregarla a la bilis.

Nota Las células epiteliales hepáticas (hepatocitos) cumplen todas las funciones esenciales. Tienen una estructura polar con un polo biliar apical y un polo sanguíneo basal. Entre los polos biliares de dos hepatocitos contiguos se encuentra el canalículo biliar que recibe la bilis producida por los hepatocitos y desemboca en los conductos biliares pequeños situados fuera del lobulillo.

Sinusoides

Los sinusoides, de alrededor de 0,5-0,6 mm de longitud, son capilares de luz amplia (de unos 15 µm de diámetro) que conducen la sangre desde la periferia lobulillar hacia el centro del lobulillo.

Endotelio sinusoidal La pared de los sinusoides está formada por células endoteliales delgadas, cuyo citoplasma es atravesado por regiones con poros abiertos de tamaños variables (láminas cribadas, **Fig. 10.87**). Los poros especialmente grandes tienen un diámetro de hasta 1 µm. No hay lámina basal continua. En su conjunto, el endotelio sinusoidal es extraordinariamente permeable; sólo se retienen las células de la sangre.

Células de Kupffer Las células de Kupffer (Karl von Kupffer, histólogo y embriólogo, 1829-1902) están apoyadas sobre el endotelio y lo atraviesan con algunas prolongaciones (**Fig. 10.83**). Una parte de las prolongaciones se extiende ampliamente en la luz del sinusoide, en parte, hasta la pared opuesta. Poseen lisosomas abundantes y fagocitan intensivamente las partículas y los microorganismos que llegan al lobulillo hepático por la sangre (**Fig. 10.78c**). Las células de Kupffer constituyen el grupo de macrófagos fijos más grande de todo el organismo. En los cursos de histología suelen mostrarse células de Kupffer que han fagocitado partículas negras de tinta china desde el torrente sanguíneo de un animal de experimentación y, por lo tanto, son fáciles de identificar (**Fig. 10.88**). Las células de Kupffer en una gran parte se encargan de la degradación de los eritrocitos envejecidos, una función que se intensifica con la pérdida del bazo.

Nota Las células de Kupffer, macrófagos que fagocitan partículas y eritrocitos envejecidos desde la sangre y los degradan, están apoyadas contra la superficie luminal del endotelio de los sinusoides.

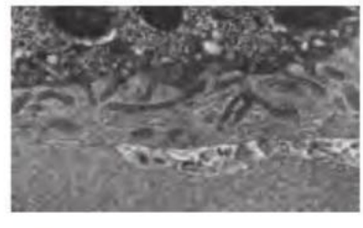

Fig. 10.87 Sinusoides.

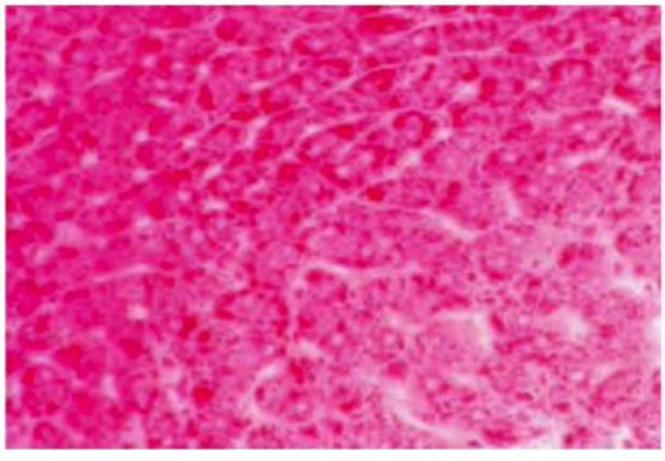

Fig. 10.86 Detección de glucógeno (tinción roja intensa) en los hepatocitos. En este preparado en la periferia lobulillar (arriba y a la izquierda) hay más glucógeno almacenado que en el centro del lobulillo (abajo, a la derecha). Ser humano; determinación de glucógeno según Best; 450 ×.

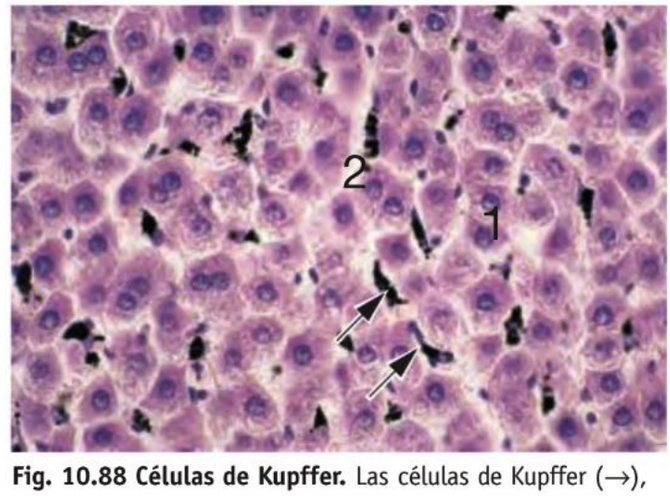

Fig. 10.88 Células de Kupffer. Las células de Kupffer (→), que pertenecen al sistema fagocítico mononuclear y están en el endotelio de los sinusoides, pueden distinguirse con el microscopio óptico luego de, entre otros procedimientos, la fagocitosis experimental de polvo de carbón o sustancias colorantes. **1** Hepatocitos; **2** sinusoide (capilar). H-E; 380 ×.

Espacio de Disse

El espacio de Disse (Joseph Disse, histólogo, 1852-1912) es un estrecho espacio de tejido conjuntivo situado entre las trabéculas hepatocíticas y los sinusoides, que forma una delicada armazón de sostén en el lobulillo y sirve sobre todo para el intercambio de sustancias. Con el microscopio óptico en los preparados teñidos con H-E apenas es reconocible, pero con tinciones específicas puede identificársele debido a su contenido de fibras reticulares (colágeno tipo III) de distribución laxa (**Fig. 10.78c**, **Fig. 10.80**, **Fig. 10.87**). El espacio de Disse está en conexión con el fino manguito de tejido conjuntivo de la vena centrolobulillar y con el tejido conjuntivo de los límites de los lobulillos y del espacio portal.

Linfa El espacio de Disse es la fuente de la linfa hepática, que tiene una abundancia particular de proteínas. Los vasos linfáticos sólo aparecen fuera del lobulillo, sobre todo en el espacio portal. Los linfocitos pueden entrar en el espacio de Disse a través de los poros del endotelio. Desde aquí migran hacia el espacio portal, en cuyos capilares linfáticos pueden introducirse.

Célula estrellada hepática En el espacio de Disse normalmente se encuentra un tipo celular que recibe varios nombres: célula estrellada hepática, célula perisinusoidal, célula almacenadora de lípidos, célula de Ito. Este tipo celular representa fibroblastos especiales y puede cumplir funciones diversas. Por consiguiente, el aspecto morfológico es variable. Con frecuencia la célula es redondeada; en su citoplasma aparecen inclusiones lipídicas con contenido de vitamina A (**Fig. 10.78c**, **Fig. 10.89**). Esta célula produce el tejido conjuntivo escaso del espacio de Disse. En circunstancias patológicas ("activada") se transforma en una célula con muchas prolongaciones, semejante a un miofibroblasto, que apenas contiene inclusiones lipídicas pero sintetiza proteoglucanos y fibrillas colágenas en forma intensiva. Estas sustancias llenan ampliamente el espacio de Disse y dificultan el intercambio. Una activación de este tipo ocurre en el ámbito de algunas enfermedades hepáticas que se asocian con una fibrosis y una cirrosis, por ejemplo la intoxicación alcohólica crónica. En condiciones patológicas las células estrelladas hepáticas –o una parte de ellas– supuestamente se convierten incluso en células madre hematopoyéticas activas.

Nota Entre el endotelio del sinusoide y el polo sanguíneo del hepatocito se encuentra el espacio de Disse, que sirve especialmente para el intercambio de sustancias entre la sangre y la célula hepática.

Correlación clínica El hígado puede enfermarse de muchas formas extraordinariamente variadas, con lo cual la estructura histológica normal suele alterarse en patrones típicos. La arquitectura vascular especial del hígado es decisiva para explicar muchos de los patrones de lesiones.

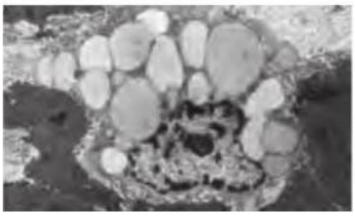

Fig. 10.89 Célula estrellada hepática en la fase funcional de almacenamiento de lípidos.

Lesiones por sustancias tóxicas

En el ámbito de las intoxicaciones pueden aparecer las alteraciones hepáticas siguientes:

- **Necrosis**, que, según la toxina, se encuentran más en la periferia lobulillar o predominantemente en el centro del lobulillo.
- **Esteatosis**, que se caracteriza por la acumulación de inclusiones lipídicas grandes o pequeñas. Las inclusiones lipídicas grandes son típicas de la esteatosis hepática alcohólica (**Fig. 10.90**).
- **Estasis de la bilis** en los canalículos biliares (colestasis). En la colestasis aparecen los llamados trombos biliares, cuya formación puede deberse a venenos o medicamentos diversos (p. ej., anticonceptivos orales).
- Alteraciones causadas por **medicamentos** o, por ejemplo, anestésicos (halotano). En su histología, estas lesiones se parecen a las alteraciones de la hepatitis por virus.

Hepatopatía alcohólica

La hepatopatía alcohólica transcurre, más rápido en las mujeres que en los hombres, durante años en 3 etapas. Primero aparece el hígado graso; le siguen la hepatitis alcohólica y la cirrosis hepática:

- El **hígado graso** (esteatosis hepática) se caracteriza por la acumulación de lípidos en los hepatocitos (**Fig. 10.90**).
- En la **hepatitis alcohólica** (degeneración, infiltración por neutrófilos, fibrosis inicial) ocurre necrosis celular, balonización de los hepatocitos y una infiltración por neutrófilos y linfocitos. Los hepatocitos lesionados pueden contener inclusiones intracitoplasmáticas (**cuerpos de Mallory**) que están formadas por acumulaciones de filamentos intermedios. Alrededor de las venas centrolobulillares, en los espacios portales y en los espacios de Disse con frecuencia se comprueba un depósito considerable de colágeno, en el que el colágeno tipo III característico se remplaza gradualmente por colágeno tipo I.
- La **cirrosis hepática** puede deberse no sólo al abuso crónico del alcohol sino también, entre otras cosas, a hepatitis crónicas causadas por virus. Se caracteriza por producción extensa de colágeno tipo I en los espacios de Disse y en los espacios portales, destrucción de la estructura lobulillar y de la arquitectura vascular y aparición de regiones nodulares de hepatocitos regenerativos (**Fig. 10.91**). Las células estrelladas hepáticas en los espacios de Disse se transforman en miofibroblastos y producen el colágeno tipo I y los proteoglucanos. En los nódulos ocurren constantemente procesos regenerativos, pero en total predomina la destrucción. El aumento del tejido conjuntivo colágeno dificulta cada vez más la irrigación del órgano (hipertensión portal), lo que tiene consecuencias graves para todo el organismo. Con el avance de la destrucción hepatocítica y el aumento de la producción colágena, el tamaño del hígado disminuye y el órgano se torna duro y nodular.

10.3.2 Bilis, vías biliares, vesícula biliar

Bilis

Los sitios de producción de la bilis son las células epiteliales hepáticas (hepatocitos). Por día se producen unos 500-600 mL de bilis. Los componentes principales de la bilis son agua (82%), ácidos biliares (12%), lecitina y otros fosfolípidos (4%) y colesterol no esterificado (0,7%). Otros componentes son bilirrubina conjugada, proteínas, elec-

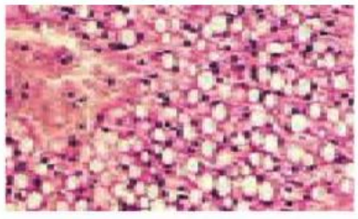

Fig. 10.90 Esteatosis hepática.

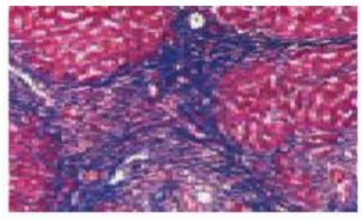

Fig. 10.91 Cirrosis hepática.

trolitos y mucina. Las hormonas esteroides y algunos medicamentos también se secretan por la bilis. La bilis circula por los canalículos biliares situados en los lobulillos hepáticos y por el sistema de vías biliares intrahepáticas en su camino hacia el hilio hepático. Dentro del hígado la bilis es un líquido isotónico. En la vesícula biliar se le extraen en particular aniones inorgánicos y agua, se concentra y se torna hipertónica.

Los **ácidos biliares** cumplen un papel fundamental (**Cap. 10.2.4**) en la formación de las micelas en el proceso de la absorción de las grasas. En el íleon, los ácidos biliares se reabsorben, en simporte con sodio, después de que los lípidos se han liberado de las micelas y han sido captados por los enterocitos. Luego, los ácidos biliares se transportan de nuevo al hígado y se vuelven a secretar (6-10 veces por día) en la bilis (**circulación enterohepática**).

Vías biliares

Flujo biliar La bilis se produce en el hígado en forma más o menos continua. Dentro de los lobulillos clásicos fluye por los canalículos biliares y, a través de los conductos de Hering, alcanza los conductos biliares intrahepáticos. Estos conductos se reúnen para formar los conductos hepáticos derecho e izquierdo, que fuera del hígado se fusionan en un conducto hepático común. A partir de él se ramifica el conducto cístico que llega hasta la vesícula biliar. Por debajo del punto de ramificación, el conducto biliar recibe el nombre de conducto colédoco. El colédoco desemboca (con mucha frecuencia junto con el conducto pancreático principal) en la papila duodenal mayor través de una dilatación denominada ampolla hepatopancreática (de Vater). La papila contiene células musculares lisas de distribución circular, el esfínter de Oddi. Cuando no se ingieren alimentos, el esfínter de Oddi se mantiene cerrado con firmeza. En este período, la bilis se almacena en la vesícula biliar. En cambio, si llegan alimentos al tubo digestivo, se libera la hormona colecistocinina que conduce a la contracción de la vesícula biliar, al flujo de la bilis hacia el duodeno y a la relajación del esfínter de Oddi.

Nota
Intralobulillares = canalículos biliares; interlobulillares = conductos biliares.

Epitelio y estructura de la pared Mientras que los canalículos biliares carecen de un revestimiento epitelial propio, los conductos de Hering ya poseen un epitelio aplanado y los conductos biliares interlobulillares tienen una pared compuesta por un epitelio simple cúbico o cilíndrico. Sus células están unidas por contactos celulares característicos y secretan bicarbonato y agua hacia la bilis. Los conductos biliares extrahepáticos poseen un epitelio simple cilíndrico. Bajo el epitelio se encuentran algunas células musculares lisas, tejido conjuntivo denso colágeno, un sistema de fibras elásticas bien desarrollado y, en especial en la región del conducto colédoco, glándulas mucosas pequeñas.

Vesícula biliar

La vesícula biliar es un reservorio de bilis. Aquí, la bilis se almacena sobre todo entre las comidas. En la vesícula biliar, la bilis se concentra por la absorción de aniones (cloruro, bicarbonato) y agua dependiente de energía. La vesícula normalmente contiene alrededor de 30 mL de bilis y su pared (**Fig. 10.92**) puede dividirse en 3 capas (de adentro hacia afuera):

Mucosa

La mucosa está compuesta por el epitelio de revestimiento y la lámina propia. La mucosa forma un sistema complejo de pliegues anastomosados que ofrecen un aspecto diferente según el estado de distensión de la pared. En la vesícula contraída, los pliegues están muy juntos y cursan predominantemente paralelos; en la vesícula distendida se forma un sistema plexiforme de pliegues más bajos, anchos y angostos. Aquí también pueden aparecer recesos pequeños. Por consiguiente, en los preparados histológicos, el aspecto de los pliegues es muy variable. Con frecuencia se encuentran pliegues ramificados y los denominados "puentes mucosos", que unen los extremos de pliegues contiguos. La luz dividida en compartimientos por estos puentes se comunica, por fuera del plano del corte, con la luz principal de la vesícula biliar.

Epitelio de revestimiento El epitelio de revestimiento (**Fig. 10.93**) es simple cilíndrico alto (células de 20-25 µm

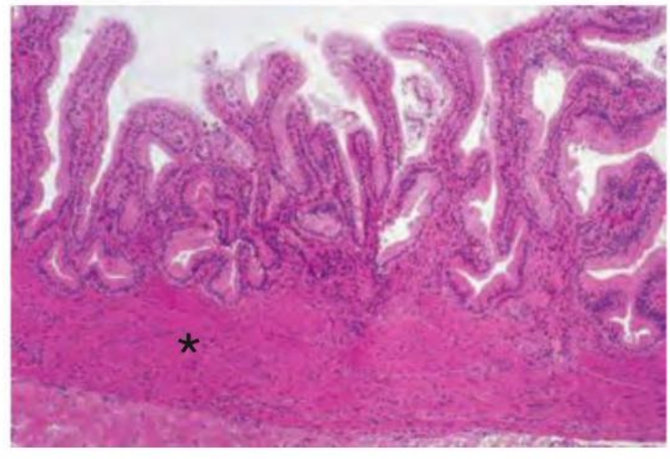

Fig. 10.92 Mucosa de la vesícula biliar. La mucosa forma pliegues angostos, de configuración irregular y conectados en forma de red. Los "puentes" que suelen verse entre los pliegues de la mucosa se deben a un efecto del corte. El músculo de la pared vesicular tiene una estructura compleja (*) y consiste en una sola capa muscular. Ser humano; inclusión en plástico; H-E; 40 ×. (De [1])

Fig. 10.93 Epitelio de la vesícula biliar. 1 Luz vesicular; **2** epitelio; **3** lámina propia. Ser humano; inclusión en plástico; H-E; 250 ×.

de altura) y en esencia está compuesto por un solo tipo celular, las células principales. No se encuentran células caliciformes pero hay células enteroendocrinas aisladas, sobre todo del tipo cerrado. En algunos mamíferos, en el cuello de la vesícula biliar y en el conducto cístico hay células en cepillo (**Cap. 10.2.4c**).

Función de las células principales La función primordial de las células principales es la concentración (espesamiento) de la bilis hepática isotónica mediante la extracción de agua; además, se extraen cloruro y bicarbonato, los principales aniones inorgánicos. En la vesícula biliar, el transporte epitelial activo también depende de la ATPasa de Na^+/K^+ ubicada en la membrana celular basal. El motor del espesamiento biliar es la absorción de NaCl que ocurre en la membrana apical por el funcionamiento simultáneo de antiportadores de Na^+/H^+ y Cl^-/HCO_3^-. El agua sigue al gradiente osmótico creado. Las células principales también tienen actividad secretora. En la región apical se identifican gránulos de secreción que contienen moco, el cual forma una película apical protectora contra los componentes agresivos de la bilis.

Morfología de las células principales Las células principales tienen microvellosidades que, en comparación con las del intestino delgado, están más separadas entre sí y también son más cortas. Las células están unidas por complejos de unión (con zonulae occludentes) bien desarrollados. Por encima del núcleo tienen muchas mitocondrias y un aparato de Golgi extenso. En la mitad basal del epitelio, las células están separadas por un espacio intercelular cada vez más ancho, lo cual es particularmente manifiesto en el estado de absorción activa de agua desde la bilis. En la región de los espacios intercelulares dilatados, la membrana de las células epiteliales forma muchos pliegues. El núcleo celular es ovalado y se sitúa sobre todo en la mitad basal de la célula.

Glándulas En el cuello de la vesícula biliar hay glándulas tubuloalveolares simples que producen mucina. El núcleo redondeado de sus células es de ubicación basal. En las vesículas con inflamación crónica, en toda la mucosa, pueden aparecer regiones de epitelio metaplásico (con el aspecto de las fovéolas gástricas o del epitelio intestinal). En las vesículas biliares con alteraciones inflamatorias o incluso en las vesículas normales, las invaginaciones de la mucosa con epitelio de revestimiento normal pueden introducirse en la capa muscular y en el tejido conjuntivo de la serosa (senos de Rokitansky-Aschoff).

Capa muscular

Esta capa gruesa de músculo liso es equivalente de la muscular externa del tubo digestivo. El músculo forma un plexo de haces musculares de trayecto en espiral. Por dentro, la capa muscular también forma haces de trayecto longitudinal. En los cortes se encuentran haces musculares longitudinales, transversales y oblicuos, entre los que aparecen tabiques muy anchos de tejido conjuntivo con colágeno y fibras elásticas. En esta red muscular con configuración de valla extensible, los haces musculares individuales están dispuestos de un modo tal que pueden contraer y reducir en forma óptima la pared de este órgano piriforme. En el cuello de la vesícula, el ángulo de elevación de las espirales musculares es bajo; en la región del fondo (fundus) vesicular la altura alcanzada aumenta. La contracción del músculo es desencadenada por la colecistocinina y la acetilcolina (parasimpático) y conduce a la expulsión de la bilis espesada.

Serosa y adventicia

La cara de la vesícula biliar orientada hacia la cavidad abdominal se halla cubierta por una serosa. La serosa está compuesta por el epitelio peritoneal y un tejido conjuntivo subepitelial, en parte relativamente grueso, con colágeno y muchas fibras elásticas, vasos sanguíneos y linfáticos y nervios vegetativos. En la región de fusión de la vesícula con el hígado, la serosa es remplazada por una adventicia.

Nota La vesícula biliar es un órgano de almacenaje para la bilis y concentra la bilis hepática mediante la extracción de agua. La pared de la vesícula biliar está compuesta por una mucosa, una capa muscular y una serosa o una adventicia. La mucosa adquiere un relieve de pliegues de alturas variables, conectados a la manera de una red.

Correlación clínica La **litiasis biliar** (cálculos biliares) es una enfermedad frecuente en el mundo occidental. Los cálculos en su mayor parte están compuestos de monohidrato de colesterol (hasta alrededor del 70%), sales de calcio, ácidos biliares, pigmentos biliares, proteínas, ácidos grasos y fosfolípidos. Los llamados cálculos de pigmento son menos frecuentes y consisten sobre todo en bilirrubinato de calcio. La bilis con un contenido elevado de colesterol conduce preferentemente a la formación de cálculos. La obesidad y los trastornos alimentarios relacionados, pero también muchos otros factores, pueden favorecer la formación de cálculos, entre ellos, la disminución rápida exagerada del peso corporal y también los estrógenos. Los cálculos causan una inflamación de la vesícula biliar y la obstrucción al flujo de la bilis en las vías biliares, lo cual suele acompañarse de dolores intensos agudos (cólico biliar). Las mujeres mayores de 40 años sufren litiasis biliar con más frecuencia que los varones de la misma edad; no es infrecuente que los cálculos sean asintomáticos.

10.4 Páncreas

Introducción

El páncreas es una glándula exocrina y endocrina. La porción endocrina está representada por los islotes de Langerhans. La porción exocrina produce sobre todo enzimas digestivas y un líquido con bicarbonato abundante. Las glándulas exocrinas consisten en ácinos serosos muy juntos y un sistema canalicular poco diferenciado que comienza con los conductos intercalares. Los ácinos carecen de células mioepiteliales. Las primeras células del conducto intercalar se introducen en la luz de los ácinos y, por ende, reciben el nombre de células centroacinosas (de importancia diagnóstica).

10.4.1 Estructura

El páncreas es una glándula grande del abdomen superior, ubicada secundariamente en el retroperitoneo. Mide 14-18 cm de largo y se extiende entre el duodeno y el bazo. El páncreas tiene funciones exocrinas y endocrinas. Como glándula exocrina produce diariamente 1.500-3.000 mL de líquido alcalino (pH > 8) isoosmótico y alrededor de 20 enzimas digestivas (**Fig. 10.94**). El jugo pancreático se transporta hacia el duodeno a través de un sistema de conductos. Como glándula endocrina realiza tareas fundamentales en el metabolismo de los hidratos de carbono, los lípidos y también las proteínas (**Cap. 11.8.2**).

Conductos excretores El conducto excretor principal, el conducto pancreático, de alrededor de 2 mm de diámetro, atraviesa el órgano a lo largo. Su mayor parte (y también la mayor parte del páncreas) deriva del esbozo pancreático dorsal. Sin embargo, la desembocadura en la papila duodenal mayor tiene su origen en el conducto del esbozo ventral (esbozo del cual también deriva la porción inferior de la cabeza del páncreas). Asimismo no es infrecuente que persista la región de la desembocadura del conducto del esbozo dorsal, el cual termina en la papila duodenal menor.

Lobulillos El tejido pancreático está dividido en lobulillos muy juntos que se encuentran separados por una capa delgada de tejido conjuntivo (**Fig. 10.95**). La división en lobulillos permite el desplazamiento del tejido pancreático en los estados de llenado variables del estómago o en los movimientos del estómago y el intestino. En los lobulillos, el tejido conjuntivo muestra un desarrollo escaso. Sólo los conductos mayores están rodeados por un tejido conjuntivo de sostén más grueso. Con regularidad aparecen corpúsculos de Vater-Pacini aislados. El páncreas está cubierto por una cápsula delgada, por delante de la cual hay una serosa.

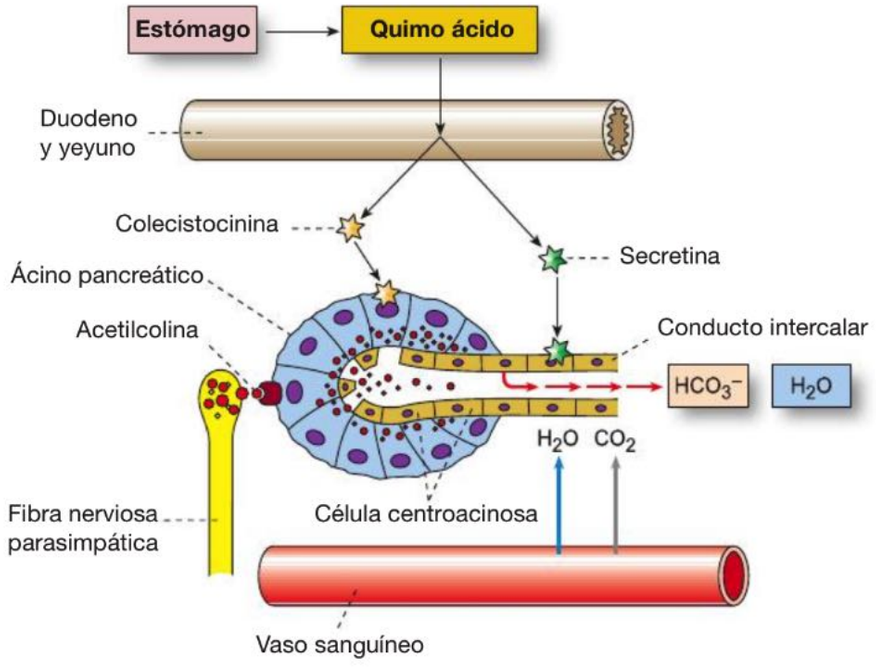

Fig. 10.94 Funciones del páncreas exocrino. Las células glandulares serosas de los ácinos pancreáticos producen enzimas digestivas y un líquido alcalino isotónico en el que están diluidas las enzimas. Una parte de las enzimas digestivas se secreta en su forma inactiva; estas enzimas que degradan proteínas son la tripsina, la quimiotripsina, la elastasa y la carboxipeptidasa. Otras enzimas, por ejemplo la amilasa y las lipasas, se secretan como enzimas activas (véase "Función"). Las células epiteliales de los conductos intercalares, que se invaginan profundamente en la luz del ácino, secretan agua y iones bicarbonato, una función que también cumplen las células acinosas. Cuando el quimo gástrico ácido llega al duodeno se liberan en la sangre las hormonas secretina y colecistocinina provenientes de células endocrinas del duodeno y del yeyuno. La secretina promueve la liberación de agua y bicarbonato en los ácinos, los conductos intercalares y otros segmentos canaliculares intralobulillares (véase "Función"); la colecistocinina estimula la producción de las enzimas pancreáticas (véase "Función"). La acetilcolina (nervio vago) ejerce un control importante sobre la secreción pancreática. El bicarbonato proviene del plasma sanguíneo (en alrededor del 90%) y del metabolismo de los conductos intercalares y de otras porciones intralobulillares del sistema de conductos excretores (en alrededor del 10%) con la participación de la anhidrasa carbónica.

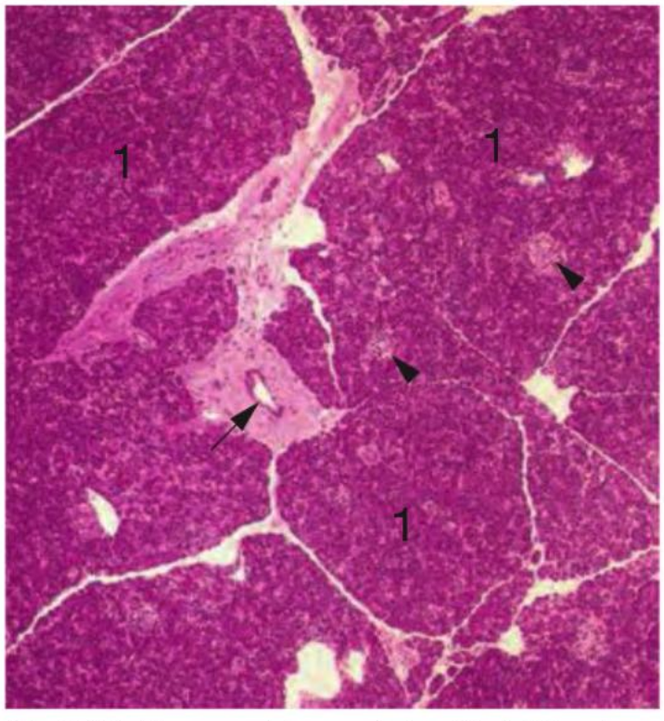

Fig. 10.95 Páncreas, vista panorámica. **1** Lobulillos glandulares; ► islote de Langerhans; → conducto excretor interlobulillar. Ser humano; H-E; 45 ×.

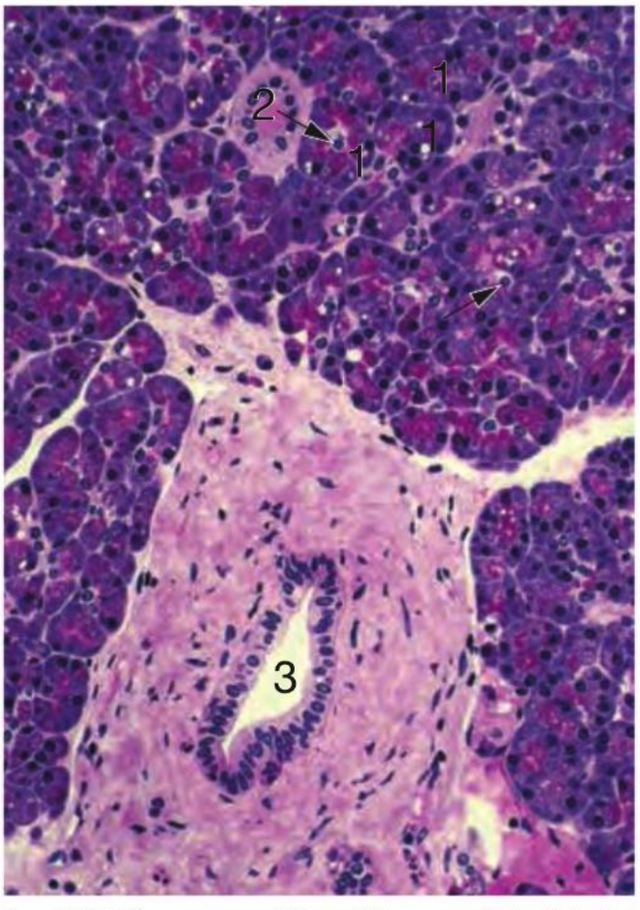

Fig. 10.96 Páncreas con ácinos (**1**), un conducto intralobulillar pequeño (**2**) y un conducto interlobulillar (**3**). La región basal de las células acinosas es basófila (tinción azul violeta) pero los gránulos de secreción en la región apical se tiñen de rojo (son eosinófilos). → Células centroacinosas. Ser humano; inclusión en plástico; H-E; 150 ×.

10.4.2 Páncreas endocrino

Representantes de la función endocrina son los **islotes de Langerhans** (**Fig. 10.95**, **Fig. 11.38**), los cuales producen varias hormonas (insulina, glucagón, somatostatina, polipéptido pancreático). Las porciones exocrina y endocrina están vinculadas funcionalmente y con adaptaciones vasculares especiales. La insulina, por ejemplo, promueve la secreción de amilasa.

10.4.3 Páncreas exocrino

Estructura

El páncreas exocrino es una glándula serosa pura que está compuesta sobre todo por adenómeros acinosos (la mayor parte de las veces llamados simplemente ácinos) y un sistema de conductos excretores extenso.

Adenómeros Los adenómeros (ácinos) tienen una forma variable; con frecuencia son acinosos, pero en parte se presentan como estructuras tubulares cortas y, en parte, se observan formas intermedias o distribuciones exclusivas características de las células secretoras junto a un conducto intercalar. Los ácinos están formados por las típicas células glandulares secretoras de proteínas (núcleo grande y activo, abundancia de RE rugoso, aparato de Golgi supranuclear extenso, gránulos de secreción apicales, **Fig. 10.96**, **Fig. 10.97**, **Fig. 10.98**). Cada una de las células epiteliales glandulares individuales tiene la capacidad de sintetizar la totalidad de las 20 enzimas digestivas diferentes del páncreas pero puede variar la cantidad de las enzimas individuales según la necesidad. Por ejemplo, ante los alimentos con abundancia de hidratos de carbono secreta principalmente amilasa. En los ácinos no hay células mioepiteliales. Es característico del páncreas exocrino que algunas células de los conductos intercalares se invaginen en la luz de los

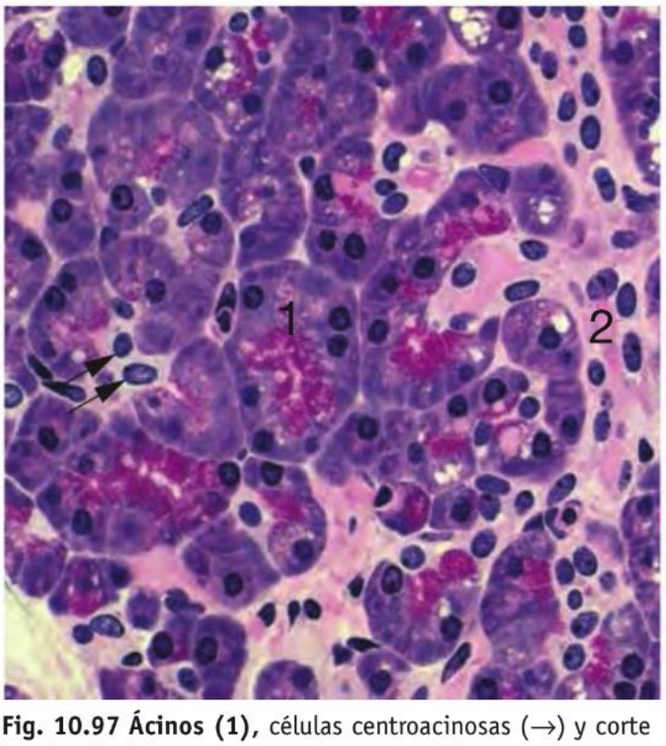

Fig. 10.97 Ácinos (1), células centroacinosas (→) y corte longitudinal de un conducto intercalar (**2**) en el páncreas: Ser humano; inclusión en plástico; H-E; 260 ×.

Fig. 10.98 Ácino pancreático.

ácinos (células centroacinosas, **Fig. 10.97**, **Fig. 10.99a**). Estas **células intraacinosas de los conductos intercalares** tienen un citoplasma llamativamente claro y por esta razón se identifican con facilidad. Tienen una forma irregular y están unidas entre sí y a las células secretoras por medio de contactos celulares. El producto de secreción de las células glandulares en parte se secreta hacia el espacio extracelular con forma de canalículo entre las células acinosas ("capilares secretores") y alcanza la luz de los ácinos entre las prolongaciones de las células centroacinosas.

Sistema de conductos excretores El sistema de conductos excretores comienza con un sistema muy largo de conductos intercalares cada vez más gruesos (**Fig. 10.99b**). Los conductos estriados típicos de las glándulas salivales no se encuentran. Los conductos intercalares desembocan en conductos intralobulillares pequeños que tienen un epitelio simple cúbico y características funcionales semejantes a las de los conductos intercalares. Los conductos interlobulillares, más grandes, poseen un epitelio simple cilíndrico y producen moco. En los conductos excretores pancreáticos pequeños hay células madre durante toda la vida. En la pared de los conductos grandes se encuentran glándulas pequeñas productoras de moco.

Nota Las unidades estructurales del páncreas exocrino son los ácinos serosos y un sistema de conductos excretores formado por conductos intercalares largos y ramificados y segmentos canaliculares intralobulillares e interlobulillares cada vez mayores. No hay conductos estriados. Los ácinos se caracterizan por sus células centroacinosas claras, que corresponden a células de los conductos intercalares que se han introducido en la luz del ácino.

Función

Secreción enzimática Los ácinos tienen una regulación nerviosa y sobre todo hormonal. Secretan enzimas amilolíticas (amilasa), lipolíticas (lipasa, fosfolipasa A, colesterol esterasa), degradantes de ácidos nucleicos (ribonucleasa, desoxirribonucleasa) y varias enzimas proteolíticas. A estas últimas pertenecen las endopeptidasas (tripsina, quimiotripsina) y las exopeptidasas (carboxipeptidasas, aminopeptidasas, elastasa). La secreción también contiene calicreína. Todas las enzimas pancreáticas poseen funciones digestivas y su pH óptimo es alcalino. La tripsina, la quimiotripsina y las carboxipeptidasas se secretan en la forma de proteínas inactivas. Además, se secreta un inhibidor de proteasas que impide que las enzimas proteolíticas mencionadas se activen en el páncreas para evitar la autodigestión de este órgano. Otras enzimas, como la lipasa, la amilasa y la fosfolipasa, se secretan en la forma de enzimas activas.

Colecistocinina La hormona colecistocinina (CCK) estimula la producción de las enzimas pancreáticas (y también la expulsión de la bilis desde la vesícula biliar, **Fig. 10.94**).

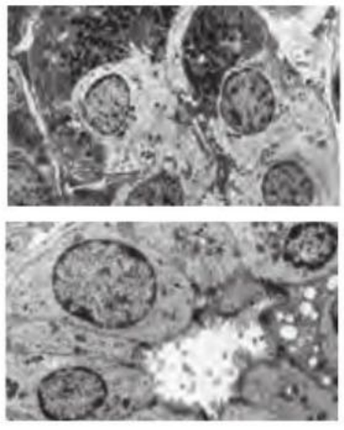

Fig. 10.99 Conducto intercalar en el páncreas de un niño.

Esta hormona se sintetiza en células endocrinas individuales del duodeno y el yeyuno y se libera por la acción de los ácidos grasos de cadena larga, los aminoácidos esenciales y también el ácido gástrico en el intestino delgado.

Secretina Otra función importante del páncreas exocrino es la secreción de un jugo pancreático alcalino con abundante bicarbonato y agua. Este líquido pancreático neutraliza el quimo ácido y, por la acción de la secretina, se produce (**Fig. 10.94**) una hormona del intestino delgado cuya liberación es estimulada por el ácido gástrico. La secretina favorece la incorporación de acuaporina 1 en la membrana de las células de los conductos intercalares y los conductos intralobulillares. La insulina sustenta la secreción de secretina y colecistocinina.

Otros reguladores La acetilcolina ejerce una acción importante sobre la liberación de las enzimas digestivas pancreáticas. Los ácidos biliares también estimulan la secreción del páncreas. Diversos neuropéptidos (p. ej., somatostatina, polipéptido pancreático y glucagón) inhiben el páncreas exocrino.

Correlación clínica Las pancreatitis agudas y crónicas son enfermedades relativamente frecuentes del páncreas. En la **pancreatitis aguda**, muy dolorosa y peligrosa, las enzimas pancreáticas se activan dentro de la glándula, en ciertos casos incluso dentro de los ácinos mismos, y comienzan a digerir el tejido pancreático (teoría de la autodigestión). Diversas causas son posibles para esta enfermedad: alcohol, cálculos biliares, infecciones por virus, ciertos medicamentos, entre muchas otras. Importante para el diagnóstico es el hallazgo de los valores sanguíneos elevados de lipasas y amilasas pancreáticas.
El curso de la **pancreatitis crónica** es variable y puede conducir a un síndrome de malabsorción por la destrucción lenta y sostenida del tejido pancreático (que sólo se manifiesta clínicamente luego de la destrucción de alrededor del 90% del tejido glandular). El alcoholismo crónico es una causa frecuente de pancreatitis crónica. Otras causas, que no son tan infrecuentes, son la fibrosis quística y el páncreas dividido (*pancreas divisum*). En el **páncreas dividido** los esbozos pancreáticos dorsal y ventral no se unen o lo hacen de forma muy incompleta. Entonces el flujo del producto de secreción ocurre principalmente por el conducto pancreático accesorio hacia la papila duodenal menor. En cambio, el conducto del páncreas ventral permanece pequeño. El carcinoma del páncreas, muy maligno, tiene su origen en las células epiteliales de los conductos en más del 90% de los casos.

CAPÍTULO

11 Sistema endocrino

11.1 Órganos y células del sistema endocrino 347

11.2 Hormonas – Acciones y efectos 348
11.2.1 Transmisión endocrina, paracrina y autocrina de las señales 348
11.2.2 Química de las hormonas 349
11.2.3 Almacenamiento hormonal 350
11.2.4 Liberación hormonal 350
11.2.5 Transporte hormonal 350
11.2.6 Degradación hormonal 350
11.2.7 Receptores hormonales 350
11.2.8 Regulación de la síntesis hormonal 353

11.3 Sistema hipotalamohipofisario 353
11.3.1 Hipotálamo 353
11.3.2 Hipófisis 355

11.4 Epífisis 361

11.5 Glándula tiroides 363
11.5.1 Folículos tiroideos 363
11.5.2 Células epiteliales foliculares 363
11.5.3 Células C 366

11.6 Glándula paratiroides 367
11.6.1 Morfología 367
11.6.2 Parathormona 368

11.7 Glándulas suprarrenales 369
11.7.1 Corteza suprarrenal 369
11.7.2 Médula suprarrenal 372

11.8 Sistema de células endocrinas gastroenteropancreáticas diseminadas ... 374
11.8.1 Células endocrinas en el tubo digestivo 374
11.8.2 Islotes de Langerhans 377

El sistema endocrino, al igual que el sistema nervioso y el sistema inmunitario, es un sistema que coordina y regula las funciones de los diversos órganos del cuerpo con la ayuda de moléculas de señal. Las moléculas de señal del sistema endocrino reciben el nombre de hormonas. Se secretan hacia la sangre y a través de este medio alcanzan sus dianas celulares. Regulan una gran cantidad de funciones básicas del organismo, por ejemplo, los procesos metabólicos, el equilibrio del agua y los electrolitos, la maduración, el crecimiento y la reproducción.

Las neuronas son las células filogenéticamente más antiguas que producen sustancias de señal endocrinas. Incluso en los seres humanos, las neuronas del hipotálamo también sintetizan una serie de hormonas (neurohormonas). Por esta razón, no causa sorpresa que el sistema endocrino y el sistema nervioso, en parte, produzcan moléculas de señal idénticas.

Los sistemas endocrino, nervioso e inmunitario no funcionan en forma independiente unos de otros, sino que cooperan y ejercen entre sí una influencia recíproca.

11.1 Órganos y células del sistema endocrino

Introducción

Los órganos endocrinos son la hipófisis, la glándula tiroides, las glándulas paratiroides, las glándulas suprarrenales y la epífisis. Los órganos que poseen grandes grupos celulares endocrinos o muchas células endocrinas individuales son los ovarios, los testículos, el estómago, los intestinos y el páncreas, pero también el timo, el corazón y los riñones.

Órganos endocrinos

Generalidades Los órganos endocrinos son glándulas productoras de hormonas. Las hormonas se vierten en el torrente sanguíneo y por esta vía llegan hasta sus dianas celulares. Esta forma de secreción se denomina secreción "interna" (secreción endocrina) y es opuesta a la secreción de las glándulas exocrinas, cuyo producto se vierte en conductos excretores que lo conducen a superficies externas o a cavidades que se comunican con el exterior.

Entre las glándulas endocrinas se encuentran las siguientes:

- **hipófisis:** la hipófisis está compuesta por la adenohipófisis, de estructura epitelial, y la neurohipófisis, formada por tejido nervioso. La adenohipófisis contiene principalmente células acidófilas (hormona del crecimiento, prolactina) y basófilas (MSH, ACTH, TSH, FSH, LH). En la neurohipófisis terminan axones de neuronas ubicadas en los núcleos hipotalámicos y aquí secretan sus hormonas (oxitocina, ADH) hacia la sangre. También es un órgano neurohemal.
- **tiroides:** la glándula tiroides produce las hormonas

tiroideas tiroxina y triyodotironina, que contienen yodo. En las células C, que migran hacia la tiroides durante el desarrollo embrionario, se sintetiza la calcitonina.
- **paratiroides:** las 4 glándulas paratiroides producen hormona paratiroidea.
- **suprarrenales:** las glándulas suprarrenales tienen 2 partes: la corteza (que sintetiza mineralocorticoides, glucocorticoides y hormonas sexuales) y la médula (que produce adrenalina y noradrenalina).

La epífisis también es un órgano endocrino. Adopta un lugar especial, dado que en principio no es una glándula sino un órgano fotosensorial productor de hormonas que se ha desarrollado a partir del diencéfalo. No es de estructura epitelial y delata con claridad su origen nervioso.

Células endocrinas En los órganos endocrinos grandes, las células epiteliales productoras de hormonas están muy juntas. Suelen formar cordones, nidos o folículos (tiroides) limitados por una lámina basal. Las células endocrinas contiguas están vinculadas por desmosomas y nexos; las células de la tiroides lo están, además, por zonulae occludentes. Las células productoras de hormonas proteicas o peptídicas se distinguen bien de las células productoras de hormonas esteroides:
- Las **células productoras de hormonas proteicas o peptídicas** tienen un RE rugoso (RER) bien desarrollado y un aparato de Golgi activo, del cual surgen los pequeños gránulos de secreción característicos. Además de la hormona, los gránulos suelen contener proteínas transportadoras; ambas se expulsan de la célula por medio de un proceso de exocitosis. En la actualidad existen anticuerpos contra las hormonas de muchas células productoras de hormonas peptídicas, de modo que éstas pueden identificarse mediante técnicas inmunohistoquímicas.
- Las **células productoras de hormonas esteroides** se caracterizan por su RE liso (REL), mitocondrias de crestas generalmente tubulares e inclusiones lipídicas. Carecen de gránulos de secreción limitados por membrana.

Los elementos vasculares de los órganos endocrinos están muy bien desarrollados y muestran particularidades específicas de órgano. Cada célula endocrina linda por lo menos con un capilar sanguíneo. Los capilares son fenestrados.

Grupos celulares endocrinos y células endocrinas individuales

Generalidades En los órganos con grupos celulares endocrinos o células endocrinas individuales, las funciones no endocrinas tienen prioridad o los órganos, además de la función endocrina, cumplen otras tareas esenciales. Entre estos órganos se encuentran los siguientes:
- **ovarios: Cap. 13.3.2**
- **testículos: Cap. 13.2.1**
- **estómago e intestinos:** en el epitelio de la mucosa del estómago y los intestinos delgado y grueso hay una enorme cantidad de células endocrinas individuales diferentes cuya acción en general está limitada al tubo digestivo.
- **páncreas:** las porciones endocrinas del páncreas son los islotes de Langerhans en cuyas células individuales se produce en particular insulina (células B) y glucagón (células A).

En el timo, el corazón y los riñones también se sintetizan hormonas.

Células endocrinas individuales Estas células están distribuidas en forma laxa en los epitelios de los órganos correspondientes (células endocrinas diseminadas, p. ej., en el epitelio de la mucosa del tubo digestivo) o forman grupos en ellos, como los islotes de Langerhans en el páncreas o las células de la granulosa y las células de la teca interna en el ovario. Las células endocrinas individuales en su mayoría son células epiteliales.

11.2 Hormonas - Acciones y efectos

Introducción

Cada una de las células de los órganos endocrinos produce moléculas de señal específicas, las hormonas, que casi siempre alcanzan sus dianas celulares por la vía sanguínea. La mayor parte de las hormonas son proteínas, péptidos o esteroides. La síntesis, el almacenaje intracelular, la liberación, el transporte en la sangre y la degradación son procesos importantes para la comprensión de la fisiología y la fisiopatología de las hormonas individuales. De gran relevancia son los diferentes receptores hormonales a través de los que puede ejercerse influencia sobre los genes y las vías metabólicas de las células diana. La liberación de las hormonas es regulada de diversas maneras.

Las hormonas cumplen funciones esenciales y necesarias para la supervivencia del organismo y de las especies. Los datos siguientes servirán de ejemplo: las hormonas regulan el crecimiento, la reproducción y el desarrollo. Adaptan el organismo a condiciones cambiantes y además desempeñan papeles fundamentales en el metabolismo y en la regulación de la homeostasis, la nutrición y el equilibrio del agua y los electrolitos.

11.2.1 Transmisión endocrina, paracrina y autocrina de las señales

Transmisión endocrina de las señales Las glándulas endocrinas típicas (p. ej., adenohipófisis y tiroides) vierten las hormonas en el torrente sanguíneo, mediante el cual se distribuyen por el organismo. Esta forma de distribución de las hormonas se llama endocrina en sentido estricto (**Fig. 11.1a**) y a veces también hemocrina. Las neuronas también pueden producir hormonas y verterlas en la sangre. Este proceso se designa secreción neuroendocrina.

Transmisión paracrina de las señales Se habla de mecanismo paracrino (secreción paracrina, señalización paracrina) cuando las hormonas alcanzan sus dianas celulares cercanas por difusión a través del tejido conjuntivo (**Fig. 11.1b, c**). Las moléculas de señal de la comunicación paracrina en parte también se llaman **mediadores** (**locales**) u **hormonas hísticas**. Ejemplos de moléculas de señal para-

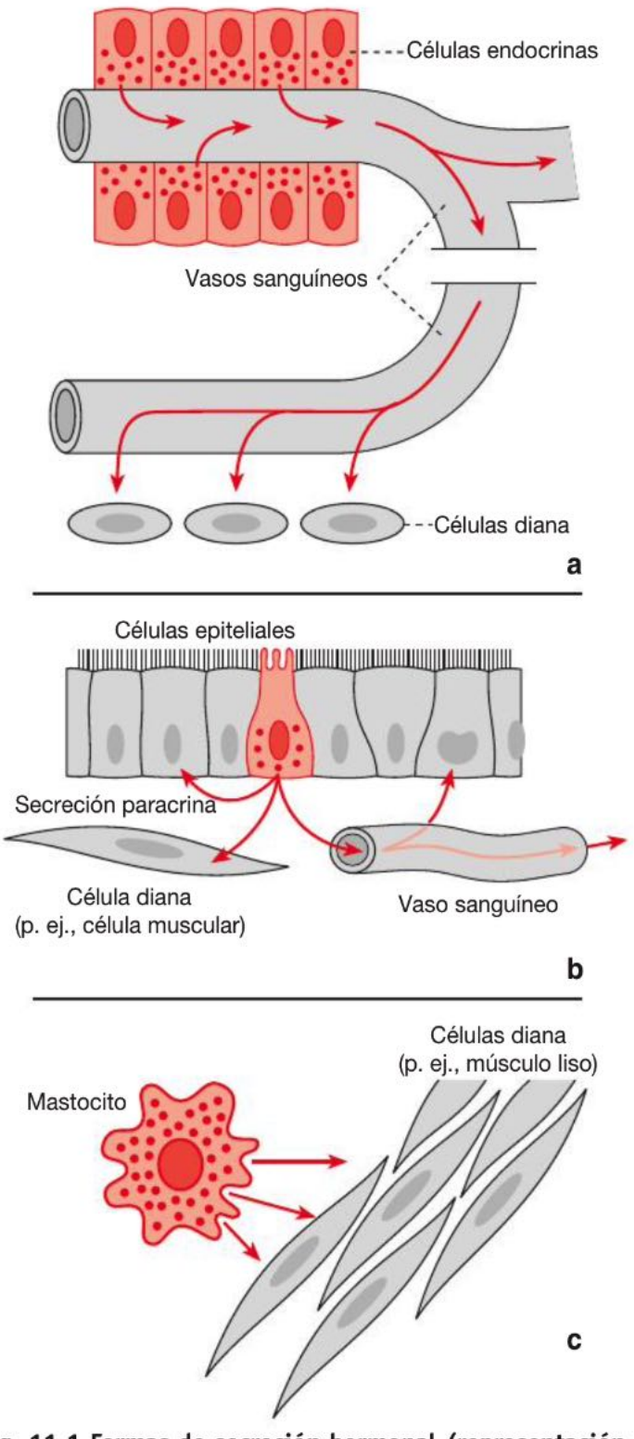

Fig. 11.1 Formas de secreción hormonal (representación esquemática).
a: secreción endocrina en sentido estricto (= secreción hemocrina). Las células endocrinas típicas vierten su producto, las hormonas, en los vasos sanguíneos (flechas rojas). A través del torrente sanguíneo las hormonas alcanzan sus dianas celulares. **b:** secreción paracrina por las células epiteliales endocrinas. Las hormonas se secretan desde la región basal de una célula epitelial y por difusión a través del tejido conjuntivo alcanzan las dianas celulares situadas en las inmediaciones. En el ámbito del mecanismo paracrino la hormona también puede transportarse en la sangre por distancias cortas. **c:** secreción paracrina en los tejidos conjuntivo y muscular. Secreción de hormonas hísticas, por ejemplo de los mastocitos. Las sustancias activas se secretan *in situ* en las inmediaciones de las dianas celulares.

crina son las citocinas, la histamina, la bradicinina, el NO, la serotonina y los metabolitos fisiológicamente activos del ácido araquidónico (p. ej., prostaglandinas, leucotrienos y tromboxanos). Las células que pueden secretar estas sustancias activas son, entre otras, los macrófagos, los linfocitos, las células endoteliales y las células musculares lisas.

Transmisión autocrina de las señales Cuando las moléculas de señal actúan sobre la misma célula que las produce se habla de transmisión autocrina de las señales. Durante el desarrollo embrionario y fetal, las señales autocrinas se ocupan de que una célula mantenga la dirección de diferenciación que ha tomado antes. Esto es eficaz en particular cuando grupos de células se diferencian en la misma forma. En los seres humanos adultos, las prostaglandinas y algunas citocinas pertenecen a los mediadores con un mecanismo de acción autocrino. Algunos factores de crecimiento como el IGF-I (*i*nsulin-*l*ike *g*rowth *f*actor I = factor de crecimiento símil insulina I) también pueden actuar sobre la célula que los ha producido (p. ej., condrocitos).

Distribución de los mecanismos Entre los 3 mecanismos mencionados no hay límites biológicos celulares ni moleculares nítidos. Las hormonas típicas como la insulina al mismo tiempo pueden ser activas en forma endocrina, paracrina y autocrina. Las células endocrinas típicas son células epiteliales. En cambio, los mecanismos paracrinos y autocrinos ocurren sobre todo en el tejido conjuntivo. Las moléculas de señal paracrina y autocrina desempeñan un papel importante en la regulación de distintos procesos como la diferenciación hística (p. ej., en la médula ósea), el crecimiento de los tejidos, los mecanismos inmunitarios y las reacciones inflamatorias.

11.2.2 Química de las hormonas

Casi todas las hormonas son (gluco)proteínas, péptidos, esteroides o derivados de aminoácidos (hormonas tiroideas, dopamina, adrenalina, serotonina):

- **hormonas proteicas o peptídicas:** al principio se sintetizan como grandes precursores hormonales proteicos (prohormonas), que luego se convierten en la forma activa de la sustancia dentro y fuera de la célula o en uno u otro compartimiento. Extensos en particular son los pasos del procesamiento de las hormonas tiroideas tiroxina y triyodotironina.
- **hormonas esteroides:** el colesterol es la molécula de partida, que en varios pasos catalizados por enzimas se transforma en la hormona activa (p. ej., estrógenos o testosterona). Así, por ejemplo, se necesitan por lo menos 6 enzimas y, en consecuencia, 6 genes para transformar el colesterol en estradiol.
- **derivados de aminoácidos:** los compuestos de partida son los aminoácidos, que se reestructuran por la acción de enzimas. La tirosina, por ejemplo, es el precursor de la adrenalina, la noradrenalina y la tiroxina.

Óxido nítrico Una hormona absolutamente no habitual es el óxido nítrico (NO), que se descubrió inicialmente como un factor vasodilatador sintetizado en las células endoteliales. El NO se forma a partir de la L-arginina por la acción de la enzima NO-sintetasa (NOS). La NO sintetasa se activa por medio de una complicada vía de transmisión de señales en la que desempeña un papel fundamental el complejo Ca^{2+} -calmodulina. Hay 3 isoformas de NO-sintetasa:

- NOS neuronal (nNOS), en células de la neuroglia y neuronas nitrérgicas,
- NOS inducible (iNOS), por ejemplo en monocitos, macrófagos, células musculares lisas, células endoteliales de vasos sanguíneos pequeños y
- NOS endotelial (eNOS), en células endoteliales sobre todo de vasos más grandes, por ejemplo, vasos encefálicos, en cuya regulación del tono también participa la nNOS.

La vida media del NO es de sólo unos pocos segundos. Los efectos fisiológicos son muy variados y afectan sobre todo a las células musculares cardíacas y lisas (el óxido nítrico inhalado relaja el músculo bronquial). El NO activa la guanilato ciclasa citoplasmática, que transforma el GTP en GMP cíclico. El GMP activa la proteína cinasa G, la cual disminuye el calcio intracelular y conduce a la vasodilatación (relajación del músculo liso vascular).

Correlación clínica Desde hace más de 100 años se utiliza terapéuticamente la nitroglicerina (trinitrato de glicerilo) en los episodios de **angina de pecho** para dilatar las arterias coronarias. Pero hasta no hace mucho se ignoraba el papel fisiológico del óxido nítrico liberado en el proceso. La **erección del pene** se logra por la dilatación de las arterias y "lagunas" del cuerpo cavernoso mediada por NO y GMP. La erección puede prolongarse terapéuticamente si se retrasa la degradación del GMP (p. ej., mediante citrato de sildenafil).

11.2.3 Almacenamiento hormonal

Las células o los órganos endocrinos tienen sólo una capacidad limitada para almacenar hormonas. En el caso de las hormonas proteicas o polipeptídicas el almacenamiento hormonal ocurre en los **gránulos de secreción** citoplasmáticos, los cuales faltan en las células productoras de hormonas esteroides. Las hormonas esteroides se difunden hacia la sangre inmediatamente después de su síntesis. El testículo, por ejemplo, contiene sólo $^{1}/_{15}$ de la cantidad diaria producida de testosterona. La insuficiencia de los órganos endocrinos vitales como, por ejemplo, las glándulas paratiroides o los islotes de Langerhans conduce, en consecuencia, a trastornos agudos que ponen en peligro la vida. Una excepción es la glándula tiroides, que puede almacenar su hormona durante más o menos 2 semanas.

11.2.4 Liberación hormonal

Mecanismo Los gránulos intracelulares de las hormonas proteicas y peptídicas envasadas (p. ej., calcitonina, insulina y prolactina) se liberan por **exocitosis**. Las hormonas esteroides no se almacenan en gránulos y abandonan la célula por un **proceso de difusión**. La síntesis y la liberación suelen estar acopladas funcionalmente. La liberación de las hormonas tiroideas T_3 y T_4 es complicada en particular. Derivan de una glucoproteína grande, la tiroglobulina, que representa un precursor proteico de las hormonas tiroideas y que se almacena fuera de las células en la luz folicular. Sólo luego de la recaptación de la tiroglobulina por las células y su proteólisis intralisosómica se liberan las hormonas T_3 y T_4 mediante un proceso de difusión.

Secreción rítmica En algunas hormonas la secreción hormonal ocurre en relación con el ritmo circadiano, el ritmo sueño-vigilia, los ritmos de ingestión alimentaria, los ciclos de claridad-oscuridad, las fases del desarrollo u otros ritmos:

- Si esos ritmos poseen una periodicidad de 24 horas, se denominan **ritmos circadianos** (diarios). El cortisol tiene un ritmo circadiano típico, con la secreción máxima en las primeras horas de la mañana.
- Algunas hormonas se liberan con un ritmo de minutos u horas. El comienzo de cada uno de esos ritmos se caracteriza por la liberación hormonal masiva. En la insulina hay un ritmo de liberación de 12 a 15 minutos. Si la liberación hormonal ocurre con un ritmo tan breve se habla de liberación pulsátil o en pulsos.
- Además de los ritmos breves, también hay ritmos prolongados, por ejemplo ritmos mensuales (ciclo menstrual) y anuales (ritmos estacionales).

11.2.5 Transporte hormonal

Muchas hormonas peptídicas y aminas biógenas se transportan disueltas en el plasma sanguíneo, lo cual explica su vida media corta (3-7 min). Algunas hormonas, como las tiroideas o las esteroides, se disuelven con dificultad en el medio acuoso o no son hidrosolubles en lo absoluto y en la sangre están unidas principalmente a proteínas. Las hormonas se encuentran acopladas a proteínas transportadoras específicas o a la albúmina. Sólo alrededor del 5% del cortisol circula libre en la sangre (es decir que no está unido a proteínas). Sólo las "hormonas libres" son fisiológicamente activas.

11.2.6 Degradación hormonal

Las hormonas peptídicas son degradadas por proteasas en sus órganos diana. Las hormonas tiroideas y las hormonas esteroides se degradan en varios pasos con el objetivo de transformarlas en una forma hidrosoluble para que puedan eliminarse por la orina o la bilis. La degradación de las hormonas esteroides ocurre en el hígado por reducción e hidroxilación. Como producto final surge un conjugado hidrosoluble de ácido glucurónico o de sulfato.

11.2.7 Receptores hormonales

Las dianas celulares de las hormonas están provistas de moléculas receptoras específicas que median el efecto hormonal. Estos receptores se encuentran dentro de la célula (en el citoplasma o en el núcleo) o en la membrana celular. A través de todos los receptores, por vías diferentes, se activan o se inhiben genes o procesos metabólicos.

Receptores citoplasmáticos y nucleares

Mecanismo

Las hormonas tiroideas y las hormonas esteroides se unen a moléculas receptoras citoplasmáticas o nucleares. Debido a su carácter liposoluble atraviesan con facilidad la membrana celular y alcanzan los receptores por difusión. Se forma un complejo hormona-receptor en el citoplasma (como ocurre con el cortisol, la testosterona y las hormonas sexuales femeninas) que luego migra hacia el núcleo, o el complejo hormona-receptor se encuentra exclusivamente en el núcleo mismo (como sucede con las hormonas tiroideas, la vitamina D y el ácido retinoico). En ambos

casos, el complejo hormona-receptor se une a las secuencias reguladoras específicas del DNA, lo que conduce a la transcripción de genes determinados o a la inhibición de la transcripción. A causa de la acción mediata o inmediata sobre el DNA nuclear todos los receptores citoplasmáticos y nucleares directos con frecuencia se denominan simplemente "receptores nucleares".

Estructura molecular

En el plano molecular todos los receptores intracelulares exhiben semejanzas y se clasifican en la superfamilia de los receptores de hormonas esteroides (superfamilia de receptores intracelulares). Los receptores intracelulares son proteínas con un dominio de unión al DNA, un dominio de unión a la hormona y un dominio de activación de la transcripción.

Acciones

La unión al DNA suele conducir en el plazo de unos 30 min a una respuesta primaria rápida, a la cual luego de varias horas sigue una respuesta secundaria de una duración más larga. Algunas hormonas esteroides, por ejemplo los estrógenos y los glucocorticoides, no sólo poseen receptores que se unen al DNA sino que también influyen sobre vías de señalización citoplasmáticas independientes del DNA, de modo que se establece un puente funcional (en inglés, "cross-talk" = intercomunicación) entre los receptores nucleares y los receptores de la membrana.

Receptores en la membrana celular

Mecanismo

Las hormonas proteicas o peptídicas se unen a receptores de membrana. Con esta unión en la membrana o en el citoplasma se ponen en marcha vías de transmisión de señales moleculares ("cascadas de señalización"). La unión de una hormona a su receptor con mucha frecuencia causa en el interior de la célula la liberación de un segundo mensajero (una segunda molécula de señal), que capta la señal de la hormona y la retransmite (**Fig. 11.2**). Hormonas diferentes pueden utilizar el mismo segundo mensajero. Ejemplos de segundos mensajeros son guanosina-monofosfato cíclico (cGMP) y calcio.

Nota La serie completa de procesos moleculares –la cadena de señales desde la unión de la hormona a su receptor hasta el efecto– recibe el nombre de transducción de señales.

Estructura molecular

Los receptores hormonales en la membrana celular son los receptores con 7 dominios transmembrana, los receptores de tirosina cinasa, los receptores de serina/treonina cinasa, los receptores de citocinas y los receptores de guanilato ciclasa (**Fig. 11.3**).

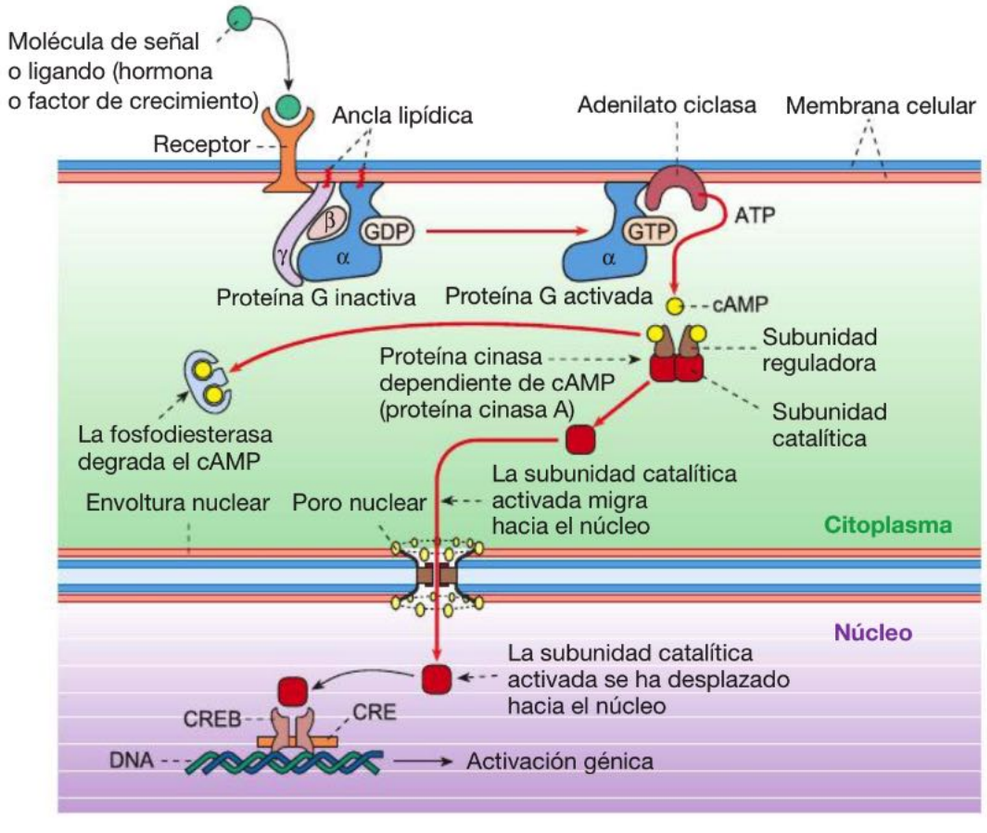

Fig. 11.2 Vía de la transducción de señales del receptor acoplado a proteína G (**Fig. 11.4**) por medio de adenilato ciclasa, cAMP y proteína cinasa A. La vía de transducción de señales comienza con la unión de la molécula de señal (p. ej., una hormona) al receptor que está unido a una proteína G. La proteína G transmite la señal a una proteína diana (la adenilato ciclasa o un canal iónico, **Fig. 11.4**) ubicada en la membrana celular. A partir de ATP, la adenilato ciclasa forma cAMP, que tiene la función de un segundo mensajero. Luego el cAMP se une a ambas subunidades reguladoras de la proteína cinasa A dependiente de cAMP, con lo cual se liberan las dos subunidades catalíticas de esta enzima; el cAMP es degradado por una fosfodiesterasa. Las subunidades catalíticas activadas migran hacia el núcleo para fosforilar el factor de transcripción CREB (proteína de unión a CRE), que está unido a CRE (elemento de respuesta al cAMP). Este proceso conduce a la expresión de genes específicos.

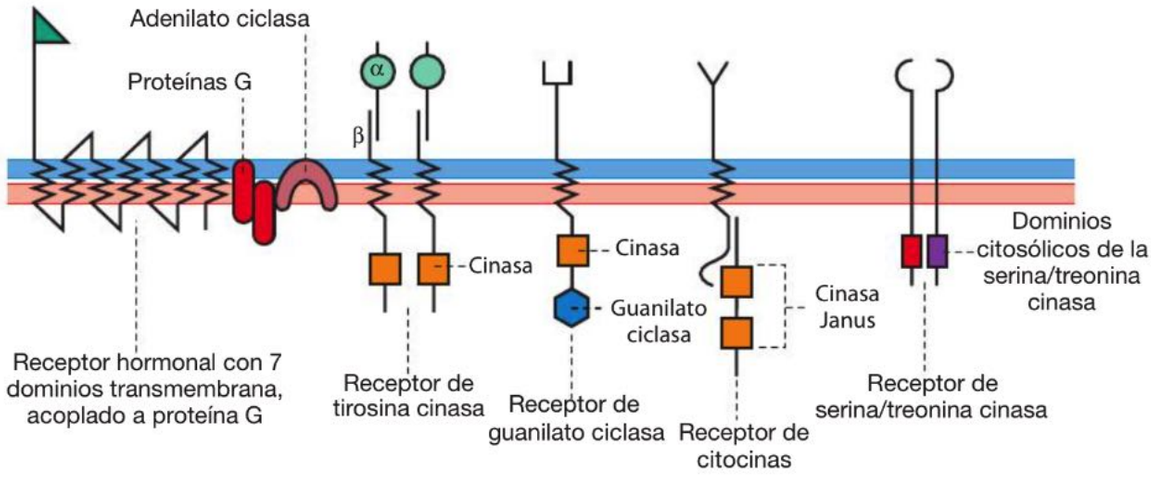

Fig. 11.3 Estructura molecular de receptores hormonales diferentes en la membrana celular (representación esquemática). La región fijadora de hormona de la molécula receptora está orientada hacia afuera (en este esquema, hacia arriba). Muchas hormonas poseen un receptor del tipo de los receptores acoplados a proteínas G con 7 dominios transmembrana. Un ejemplo de los receptores de tirosina cinasa es el receptor insulínico, que es un tetrámero y está compuesto por dos subunidades α y dos subunidades β unidas por medio de grupos sulfhidrilo. Las cinasas o las enzimas semejantes a cinasas suelen dibujarse como cuadrados de color ocre. Una hormona que se une a un receptor de guanilato ciclasa es el péptido natriurético atrial (ANP). En el receptor de citocinas, la cinasa Janus intracelular desempeña un papel importante. No es directamente una parte del receptor de citocinas, pero forma una unidad funcional con él. A un receptor de citocinas se une, por ejemplo, la hormona del crecimiento (GH).

Receptores con 7 dominios transmembrana Estos receptores (Fig. 11.3) están vinculados funcionalmente con las proteínas G (Fig. 11.4) y otra proteína de membrana con función enzimática o un canal iónico y poseen segundos mensajeros intracelulares (p. ej., AMP cíclico). Pero la fijación de la hormona a estos receptores también puede activar la fosfolipasa A (u otras cinasas dependientes de AMP), lo cual conduce a un aumento del calcio citosólico libre y activa la proteína cinasa C. Las hormonas siguientes utilizan este tipo de receptores: hormona luteinizante (LH = luteotrofina), hormona tiroestimulante (TSH = tirotrofina), parathormona (PTH = hormona paratiroidea), calcitonina, adrenalina, noradrenalina, somatostatina, vasopresina, glucagón, angiotensina II, prostaglandinas y serotonina.

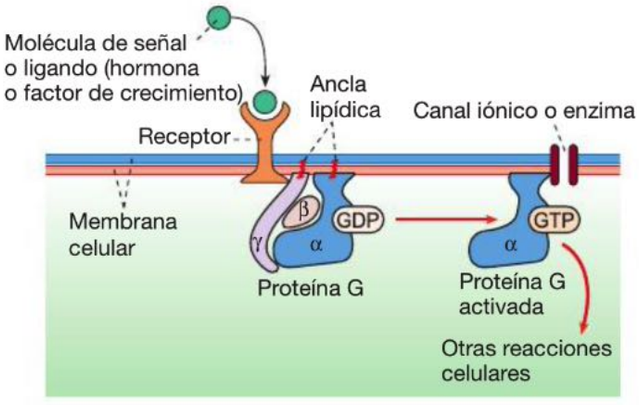

Fig. 11.4 Receptores acoplados a proteína G. La proteína G está compuesta por las subunidades α, β y γ. En el estado de reposo hay GDP unido a la subunidad α de la proteína G. Cuando la molécula de señal se une al receptor, el GDP se intercambia por GTP y la subunidad α se separa de las otras dos subunidades. Luego interacciona con una diana proteica, por ejemplo un canal iónico o una enzima.

Receptores de tirosina cinasa Son moléculas receptoras complejas con dominios extracelulares glucosilados fijadores de hormonas y dominios intracelulares de tirosina cinasa. A este grupo pertenecen el receptor de insulina y varios receptores de factores de crecimiento. El receptor insulínico es un tetrámero con dos subunidades α extracelulares que fijan la insulina y dos subunidades β que poseen un dominio transmembrana y actividad de tirosina cinasa dependiente de la insulina (Fig. 11.3). La autofosforilación de los restos de tirosina del receptor inicia la cascada intracelular de señales.

Receptores de serina/treonina cinasa Median la acción de la activina, el factor de crecimiento transformador β (TGF-β), las proteínas morfógenas óseas (BMP) y otras hormonas o factores.

Receptores de guanilato ciclasa Son moléculas receptoras con una guanilato ciclasa (= guanililciclasa) intracelular, que sintetiza guanosina-3',5'-monofosfato cíclico (cGMP) a partir de GTP. Luego el cGMP es segundo mensajero de la hormona correspondiente. El péptido natriurético atrial (ANP) es una hormona cardíaca con un receptor de guanilato ciclasa ubicado en la membrana de células renales, de células de la zona glomerular de la corteza suprarrenal y de células musculares lisas de las paredes vasculares.

Receptores de citocinas Los miembros de la familia de los receptores de citocinas no poseen ningún componente de cinasa propio, pero con ellos se asocian tirosina cinasas (las llamadas cinasas Janus) (Fig. 11.3). La unión de la hormona al receptor conduce tanto a la fosforilación de restos de tirosina del receptor mismo como también a la fosforilación de dianas celulares proteicas. En estos procesos de fosforilación las cinasas Janus citoplasmáticas desempeñan un papel fundamental. Además de esta vía de transmisión de señales hay otras vías adicionales. A miembros de esta

familia de receptores se unen la hormona del crecimiento, la prolactina, la eritropoyetina y muchas citocinas.

11.2.8 Regulación de la síntesis hormonal

Los mecanismos de retrocontrol, tanto negativos como positivos (mucho menos frecuentes), son una característica fundamental de los sistemas endocrinos. La síntesis de algunas hormonas periféricas (tiroides, corteza suprarrenal, gónadas) es regulada por ciertas hormonas de la adenohipófisis, las hormonas tróficas glandulares. Las hormonas tróficas glandulares, a su vez, se encuentran bajo el control de neurohormonas hipotalámicas. Las glándulas endocrinas periféricas y el complejo hipotálamo/adenohipófisis están vinculados por mecanismos de retrocontrol principalmente negativos, de modo que las hormonas periféricas pueden regular su propio ritmo de secreción:

- Por ejemplo, si disminuye la concentración sanguínea periférica de hormonas tiroideas, la cantidad de hormona trófica glandular adenohipofisaria (hormona tiroestimulante, TSH) en la sangre aumenta para así elevar nuevamente la concentración de hormonas tiroideas.
- Del mismo modo, la secreción de hormona paratiroidea o insulina es regulada por señales de retrocontrol de la concentración del calcio sérico o de la glucosa sérica.
- Un ejemplo de retrocontrol positivo es la estimulación de la liberación de LH por el estradiol antes de la ovulación.

La mayor parte de los mecanismos de retrocontrol se inician en minutos o segundos, de modo que pueda ocurrir una adaptación rápida a los cambios en las necesidades metabólicas y se mantenga la homeostasis.
Las influencias del medio y factores no hormonales pueden modificar los mecanismos de retrocontrol negativo y positivo.

11.3 Sistema hipotalamohipofisario

Introducción

En el **hipotálamo** hay varios núcleos que producen hormonas: el núcleo supraóptico y el núcleo paraventricular sintetizan las hormonas efectoras ADH (hormona antidiurética = vasopresina) y oxitocina, que migran por axones hacia la neurohipófisis y allí se vierten en la sangre. Otros núcleos producen las hormonas reguladoras que ejercen acción activadora o inhibidora sobre la adenohipófisis.
La **hipófisis** está compuesta por la adenohipófisis, de estructura epitelial y con una irrigación sanguínea particularmente abundante, y la neurohipófisis, consistente en tejido nervioso. La adenohipófisis posee células epiteliales glandulares acidófilas y basófilas. Las células acidófilas producen hormona del crecimiento y prolactina; las células basófilas sintetizan FSH, LH, TSH, ACTH y MSH. Las infrecuentes células cromófobas corresponden, por ejemplo, a células agotadas o a células madre. En la región limítrofe con la neurohipófisis la adenohipófisis forma el lóbulo intermedio, que produce principalmente MSH y en los seres humanos desarrolla quistes grandes.

11.3.1 Hipotálamo

El hipotálamo es un centro superior del sistema endocrino y también del sistema nervioso vegetativo (**Fig. 11.5**). Él mismo recibe informaciones del medioambiente, del interior del cuerpo y de muchas regiones del encéfalo. Es un puente entre muchas regiones del SNC y el sistema endocrino, en especial entre el SNC y la adenohipófisis. Esta función está representada por las denominadas **hormonas reguladoras**, que regulan la producción de hormonas por la adenohipófisis. Además, el hipotálamo ejerce una acción directa sobre algunas funciones orgánicas mediante las llamadas **hormonas efectoras**, por ejemplo, la reabsorción de agua en los conductos colectores del riñón.

Estructura

El hipotálamo es el piso del diencéfalo. Forma una evaginación ventral con forma de embudo, el **infundíbulo** (tallo hipofisario), cuya porción terminal recibe el nombre de **neurohipófisis**. La **eminencia mediana** ocupa la mayor parte de la pared del infundíbulo y, al igual que la neurohipófisis, es una región neurohemal, que posee una abundancia de capilares sanguíneos especiales. Sobre ellos terminan los axones de neuronas periventriculares pequeñas del núcleo arcuato y del núcleo paraventricular, las cuales aquí secretan las hormonas reguladoras de la adenohipófisis. De estos capilares surgen vasos porta venosos que se dirigen hacia la adenohipófisis y allí se dividen en una segunda red densa de capilares de luz amplia (**sistema porta hipotalamohipofisario**) (**Fig. 11.6**).

Neuronas neuroendocrinas

Las neuronas hipotalámicas productoras de hormonas en conjunto también se denominan neuronas neuroendocrinas; sus hormonas reciben el nombre de neurohormonas. Debido a la función de sus hormonas, pueden distinguirse 2 grupos de neuronas hipotalámicas neuroendocrinas: las neuronas productoras de hormonas efectoras y las neuronas productoras de hormonas reguladoras.

Neuronas productoras de hormonas efectoras

Síntesis y transporte hormonal Los somas neuronales grandes (**Fig. 11.7**) situados en las 2 regiones hipotalámicas con una abundancia particular de capilares conocidas como núcleos paraventricular y supraóptico (las llamadas neuronas neurosecretoras) producen las 2 hormonas efectoras oxitocina y hormona antidiurética (ADH = arginina-vasopresina = AVP). En el núcleo paraventricular predomina la producción de oxitocina, mientras que en el núcleo supraóptico se forma sobre todo ADH. Las hormonas se unen a proteínas transportadoras (neurofisinas) y se envasan en gránulos electrodensos de 100-300 nm de

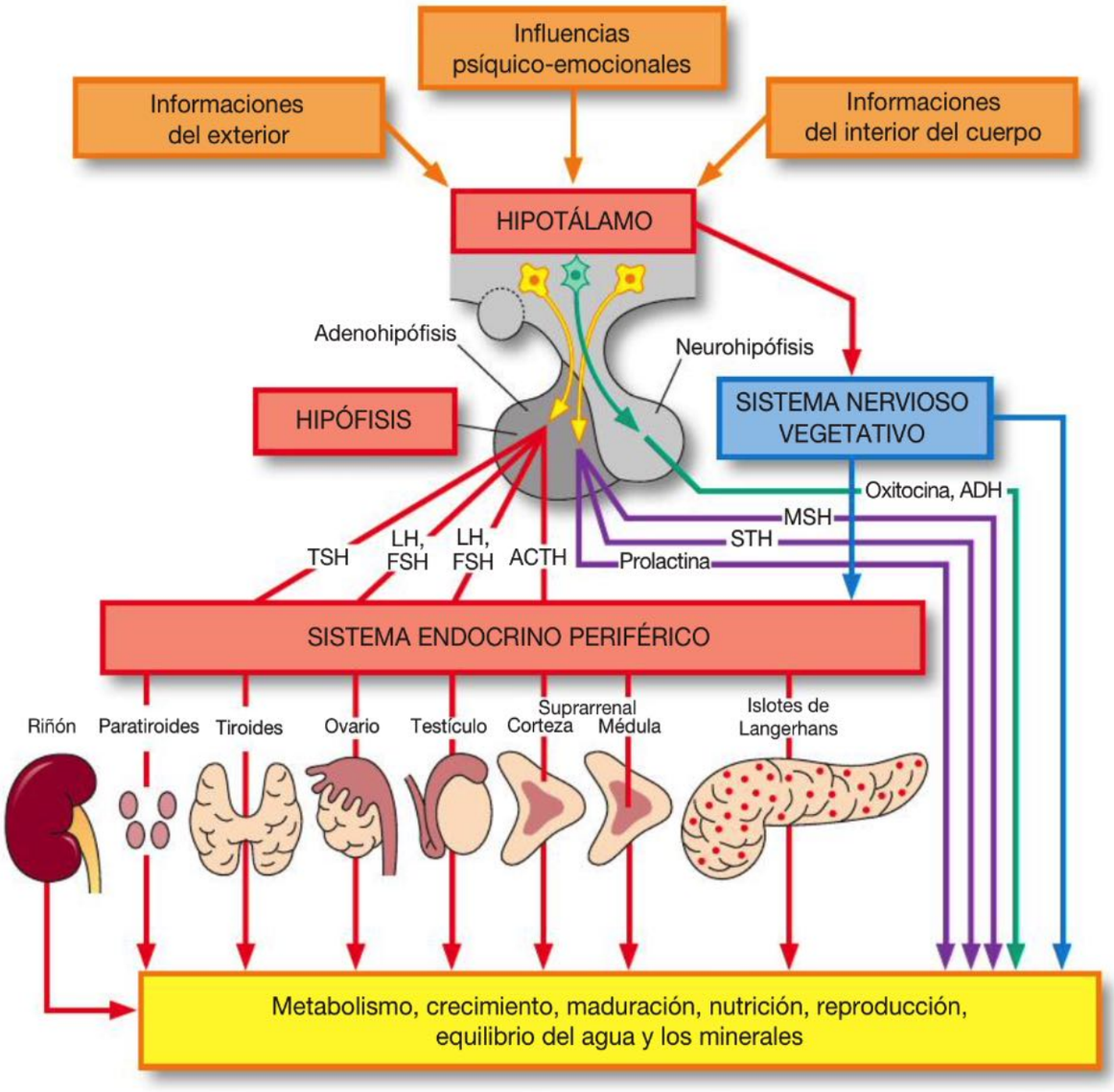

Fig. 11.5 Sistema endocrino, esquema general de las jerarquías y los componentes. El sistema endocrino está vinculado con el sistema nervioso vegetativo a través del hipotálamo. (De [1])

diámetro. Mediante el transporte axoplasmático migran hacia la neurohipófisis, donde se secretan hacia el torrente sanguíneo (**Fig. 11.6**). En consecuencia, la neurohipófisis es una región en la cual las neurohormonas se vierten en la sangre, o sea una región neurohemal. Aquí no se sintetizan hormonas.

Oxitocina La oxitocina es un nonapéptido que está al servicio de la biología de la reproducción; estimula la expresión de la leche desde las glándulas mamarias y promueve las contracciones uterinas durante el parto.

ADH La ADH también es un nonapéptido y cumple sus funciones sobre todo en el riñón donde, bajo su acción, ocurre la reabsorción de agua en los conductos colectores y en los segmentos finales de los túbulos contorneados distales. En consecuencia, sirve para la reducción de la excreción de agua y, por ende, para la concentración de la orina y así tiene un efecto antidiurético (supresor de la formación de orina). La ADH se une a un receptor acoplado a proteína G ubicado en la membrana celular basal de las células de los conductos colectores. Desde el punto de vista molecular causa la incorporación de acuaporinas 2 en la membrana celular luminal. El agua incorporada por estas moléculas de acuaporina 2 luego pasa hacia el intersticio hipertónico de la médula renal por las acuaporinas 3 y 4 de la membrana celular basal.

Las neuronas secretoras de ADH son estimuladas o inhibidas por células osmorreceptoras ubicadas en sus inmediaciones. Son neuronas que reaccionan en forma extraordinariamente sensible a los cambios en la concentración plasmática del sodio.

Además, la ADH estimula la contracción del músculo vascular (de ahí el sinónimo vasopresina).

Correlación clínica La destrucción traumática del tallo hipofisario que contiene el tracto hipotalamohipofisario puede causar una deficiencia de ADH. La deficiencia de ADH conduce al cuadro clínico de la **diabetes insípida**, que se caracteriza por la eliminación de grandes cantidades (entre 3,5 y 40 L como máximo) de orina hipotónica.

Neuronas productoras de hormonas reguladoras

Los somas neuronales pequeños de diversos núcleos hipotalámicos, incluso los del núcleo paraventricular, sintetizan

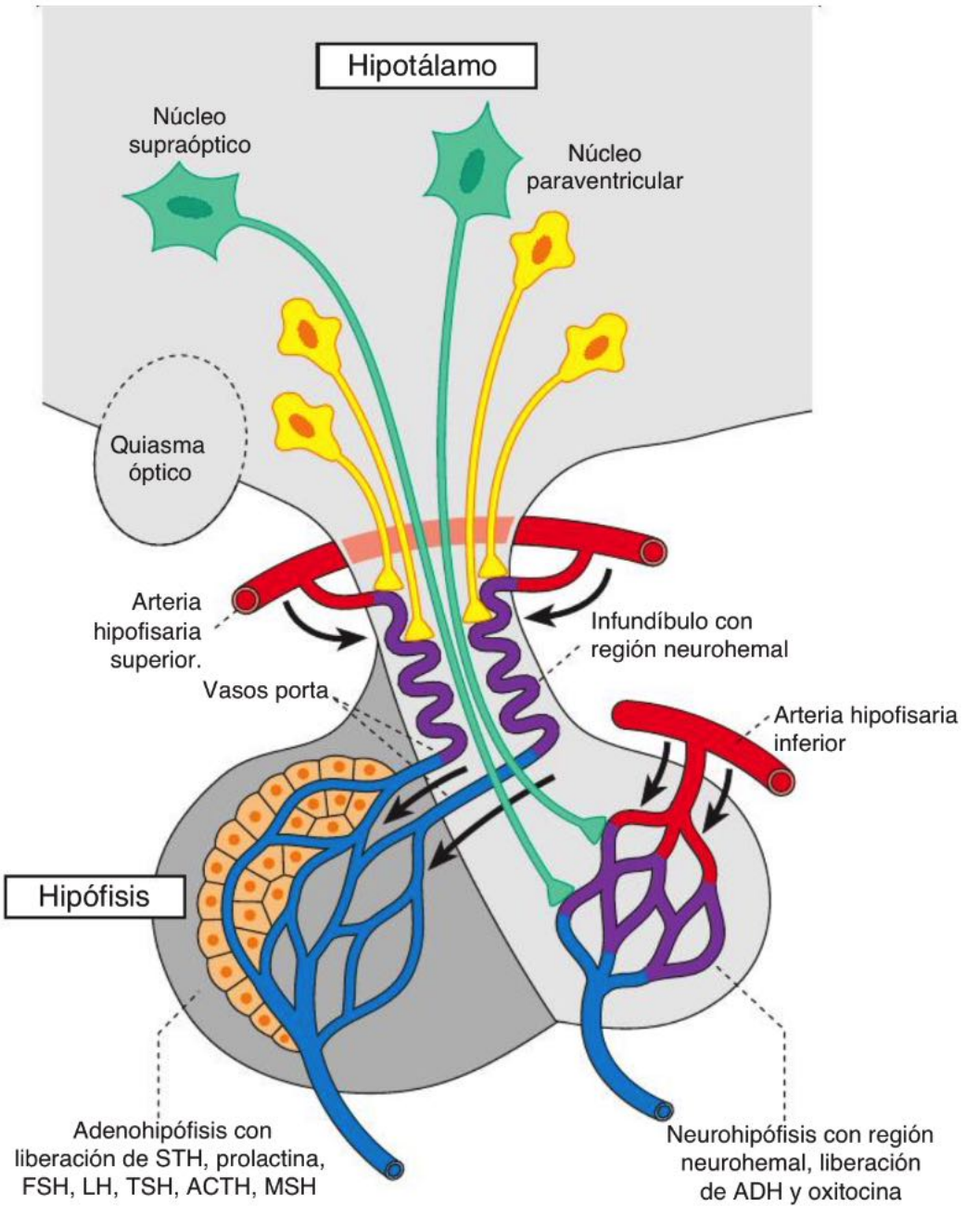

Fig. 11.6 Vinculación entre el hipotálamo y la hipófisis (esquema simplificado). En el hipotálamo, por un lado, hay somas neurosecretores grandes (en verde) en los núcleos supraóptico y paraventricular y, por el otro, también hay somas neuroendocrinos más pequeños (en amarillo) en núcleos diversos.

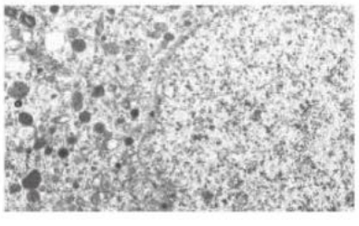

Fig. 11.7 Dos somas neuronales en el núcleo paraventricular.

las **hormonas liberadoras** (liberinas) o **inhibidoras** (estatinas) para las hormonas adenohipofisarias, es decir que estimulan o inhiben la secreción de las hormonas en la adenohipófisis. Las hormonas liberadoras e inhibidoras se transportan por los axones hacia la eminencia mediana, donde se secretan hacia los capilares sanguíneos especiales descritos antes. Luego, a través de los vasos porta, las hormonas alcanzan la adenohipófisis, donde están sus dianas celulares (Fig. 11.6). Todas las hormonas adenohipofisarias se liberan en forma pulsátil.

Un ejemplo de hormona reguladora es la TRH (*t*hyrotropin-*r*eleasing *h*ormone = hormona liberadora de tirotrofina), un tripéptido (piro-Glu-His-Pro-NH_2) que en la adenohipófisis estimula la liberación de tirotrofina (= TSH), pero también la secreción de prolactina.

11.3.2 Hipófisis

La hipófisis pesa alrededor de 600 mg y es un órgano casi del tamaño de una avellana ubicado en la silla turca del hueso esfenoides, donde se encuentra en un compartimento especial entre las hojas interna y externa de la duramadre. Está situada justo por debajo del hipotálamo, con el cual está vinculada en forma estrecha desde el punto de vista tanto estructural como funcional (Fig. 11.5, Fig. 11.6). La hipófisis tiene una irrigación compleja: a derecha e izquierda, arterias hipofisarias superior e inferior y vasos porta especiales provenientes de la eminencia mediana (tallo hipofisario).

La hipófisis está compuesta por 2 partes con una estructura y una embriología totalmente diferentes:

- adenohipófisis (lóbulo anterior de la hipófisis [LAH], estructura epitelial),
- neurohipófisis (lóbulo posterior de la hipófisis [LPH], estructura de tejido nervioso).

Adenohipófisis

Desarrollo

La adenohipófisis se forma durante el desarrollo embrionario a partir de la **bolsa de Rathke** del techo ectodérmico de la faringe, que posee células madre pluripotentes cuya diferenciación es regulada por factores de transcripción y factores de crecimiento diversos. Así ocurre el desarrollo de líneas celulares específicas. El factor de transcripción Pit-1, por ejemplo, determina la expresión citoespecífica de GH, PRL y TSH en las células somatotróficas, lactotróficas y tirotróficas. Si las células con Pit-1 en el citoplasma contienen muchos receptores estrogénicos, se favorece la expresión de PRL. Una vez madura la adenohipófisis consiste en células glandulares endocrinas muy apretadas entre sí.

Regiones

La adenohipófisis se divide en 3 regiones de límites poco nítidos (**Fig. 11.8**):

- porción distal (la parte principal de la adenohipófisis, de ubicación anterior),
- porción intermedia (región limítrofe con la neurohipófisis, lóbulo intermedio),
- porción tuberal (ubicada contra el tallo hipofisario, lóbulo infundibular).

En todas las regiones hay cordones y nidos irregulares de células endocrinas que están rodeados por una lámina basal y tejido conjuntivo reticular delicado e irrigados por una red de capilares sanguíneos de luz amplia. Al igual que en los otros órganos endocrinos, los capilares tienen una pared muy fina y son fenestrados.

Porción distal La porción distal ofrece la imagen típica de la adenohipófisis con nidos muy juntos o cordones retorcidos de células endocrinas. Aquí se encuentra el volumen mayor de células productoras de hormonas.

Porción intermedia La porción intermedia (lóbulo intermedio) constituye la región limítrofe entre la adenohipófisis y la neurohipófisis. En ella se encuentran, además de nidos de células basófilas sobre todo productoras de MSH (véase más adelante), diversas estructuras quísticas o foliculares grandes (**Fig. 11.9a**). Los quistes, que pueden ser muy grandes, contienen un material proteico parecido a un "coloide". En su pared epitelial de estructura diversa hay células portadoras de cilios. En algunas regiones, células basófilas y células acidófilas lindan con la luz de los quistes. Al menos en parte, los quistes se consideran restos de la bolsa de Rathke. En los niños puede aparecer como resto de la bolsa de Rathke una cavidad hipofisaria grande; en la pared posterior de esta cavidad se encuentran localmente células epiteliales ciliadas, mientras que en la pared anterior aparecen células basófilas y células acidófilas típicas. En muchos mamíferos faltan estos quistes. El lóbulo intermedio de la hipófisis de estos animales está compuesto por células endocrinas basófilas muy juntas y se halla separado de la porción distal en forma obvia (**Fig. 11.9b**).

Porción tuberal La porción tuberal está compuesta por unas pocas capas de células predominantemente basófilas que se apoyan externamente contra el tallo hipofisario.

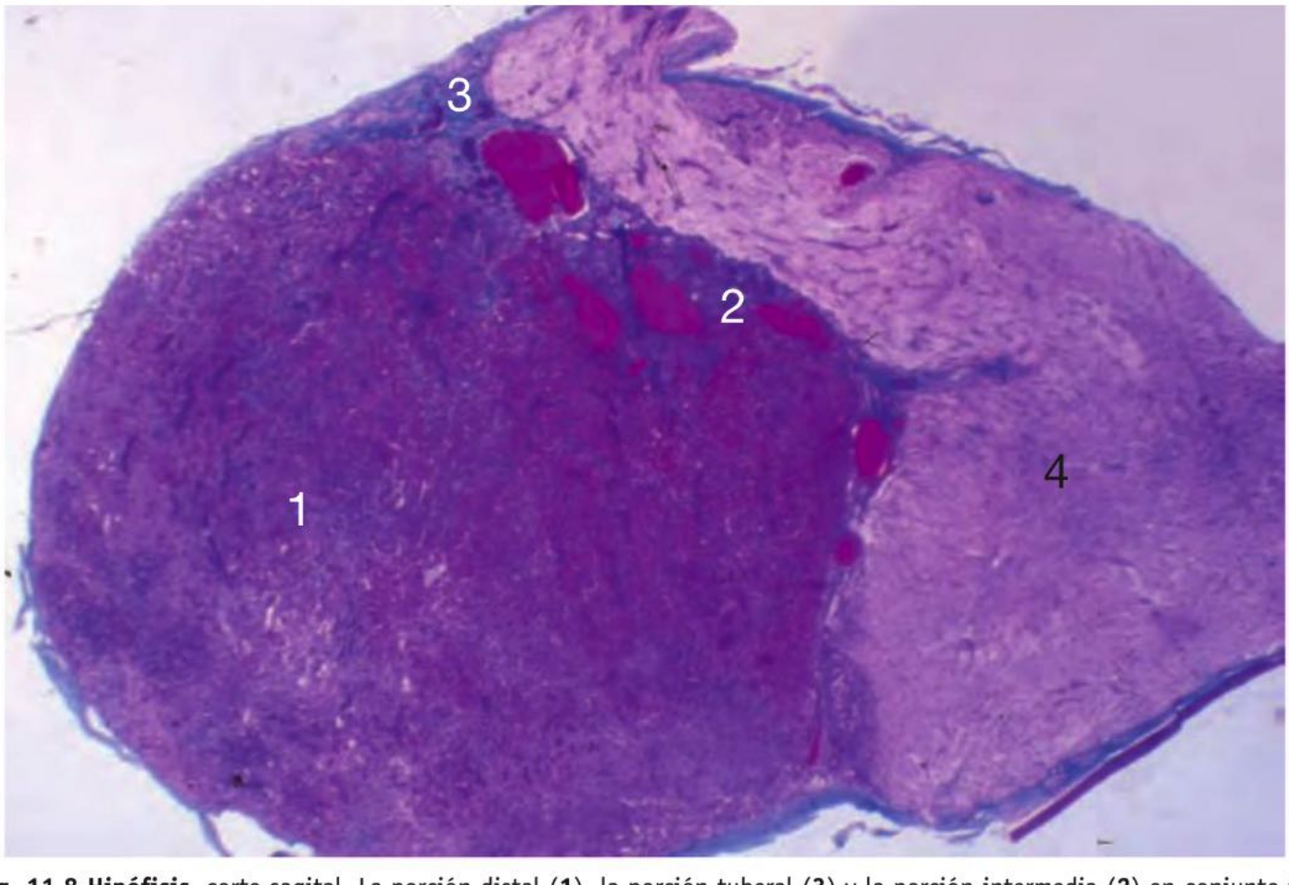

Fig. 11.8 Hipófisis, corte sagital. La porción distal (**1**), la porción tuberal (**3**) y la porción intermedia (**2**) en conjunto forman la adenohipófisis. **4** Neurohipófisis. Ser humano; Azán; 12 ×. (Preparado gentileza de B. Romeis, Munich)

Células

Entre las células endocrinas muy juntas de la adenohipófisis, en la microscopia óptica se distinguen 3 grupos celulares:

- células acidófilas
- células basófilas
- células cromófobas.

Los términos acidófilo y basófilo se refieren aquí a las propiedades tintoriales de los gránulos de secreción citoplasmáticos repletos de hormonas (**Fig. 11.10a**). Las células acidófilas y las células basófilas también se denominan en conjunto células cromófilas. En contraposición a ellas se encuentran las células cromófobas, menos frecuentes. Todas las células pueden hallarse por doquier en la adenohipófisis. Las abundantes células acidófilas son particularmente frecuentes en las regiones laterales y en los segmentos posteriores de la adenohipófisis. Las células basófilas, en parte muy grandes, están concentradas en las regiones central y anterior. Las células gonadotrofas, que pertenecen a las basófilas, son relativamente abundantes en las regiones laterales. Las células basófilas suelen introducirse en la neurohipófisis (invasión basófila).

A las células acidófilas y basófilas pertenecen diferentes células productoras de hormonas, que pueden identificarse en forma específica mediante el uso de técnicas inmunohistoquímicas (**Fig. 11.10b, c**).

Células acidófilas

Tipos celulares La mayor parte de las células endocrinas consisten en células acidófilas (teñibles con colorantes ácidos). El citoplasma contiene gránulos que se tiñen de rojo con eosina, floxina y otros colorantes (**Fig. 11.10a**). Se distinguen las células acidófilas lactotrofas y las células acidófilas somatotrofas, que poseen una célula precursora común:

- **células lactotrofas:** totalizan el 20% de las células adenohipofisarias y secretan prolactina. Durante el embarazo, por acción de los estrógenos, su cantidad aumenta hasta el 70% de todas las células de la adenohipófisis. Los gránulos de secreción son relativamente grandes (hasta 700 nm de diámetro) y tienen una forma un tanto irregular. En los varones son notablemente menos frecuentes que en las mujeres.
- **células somatotrofas:** producen la hormona del crecimiento (GH, *g*rowth *h*ormone, somatotrofina, hormona somatotrófica [STH]) y constituyen alrededor del 50% de las células adenohipoifisarias (**Fig. 11.10b**), cuya actividad disminuye con el avance de los años. Sus gránulos son redondeados y miden unos 300-350 nm de diámetro.

Nota Las células lactotrofas secretan prolactina; las células somatotrofas, hormona del crecimiento.

Hormonas Las prolactina y la hormona del crecimiento muestran homologías moleculares y derivan de una molécula precursora común; en el sincitiotrofoblasto de la placenta se sintetizan hormonas emparentadas. Las características de la prolactina y de la hormona del crecimiento se reseñan en el **Cuadro 11.1**.

Correlación clínica En la adenohipófisis pueden desarrollarse tumores benignos (adenomas) o (con menos frecuencia) malignos (carcinomas). Los **tumores hipofisarios** causan muchos síntomas por compresión o desplazamiento de las estructuras vecinas, tanto de las células hipofisarias mismas (pérdida de muchas hormonas) como de estructuras situadas por fuera de la hipófisis, por ejemplo el quiasma óptico o los nervios oculomotores. La mayor parte de los tumores se extirpan quirúrgicamente y, en la actualidad, las deficiencias hormonales a menudo pueden resolverse mediante la administración de hormonas sintéticas.

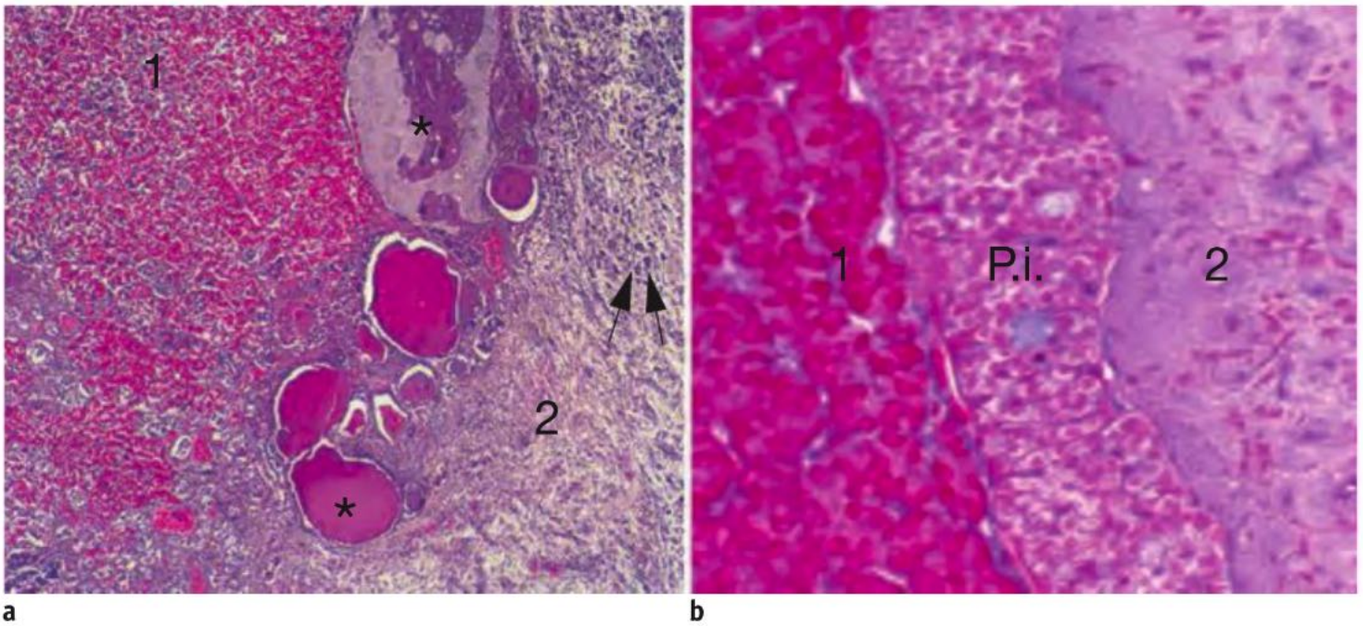

a b

Fig. 11.9 Porción intermedia de la hipófisis. a: vista general de la porción intermedia humana con quistes grandes (*). **1** Porción distal de la adenohipófisis; **2** neurohipófisis en la que se han introducido células basófilas (→). Hematoxilina crómica-floxina; 110 ×. **b:** hipófisis del gato con la porción intermedia (**P.i.**) bien delimitada. **1** Porción distal de la adenohipófisis, **2** neurohipófisis. Azán; 250 ×. (Preparado gentileza del Prof. B. Romeis, Munich)

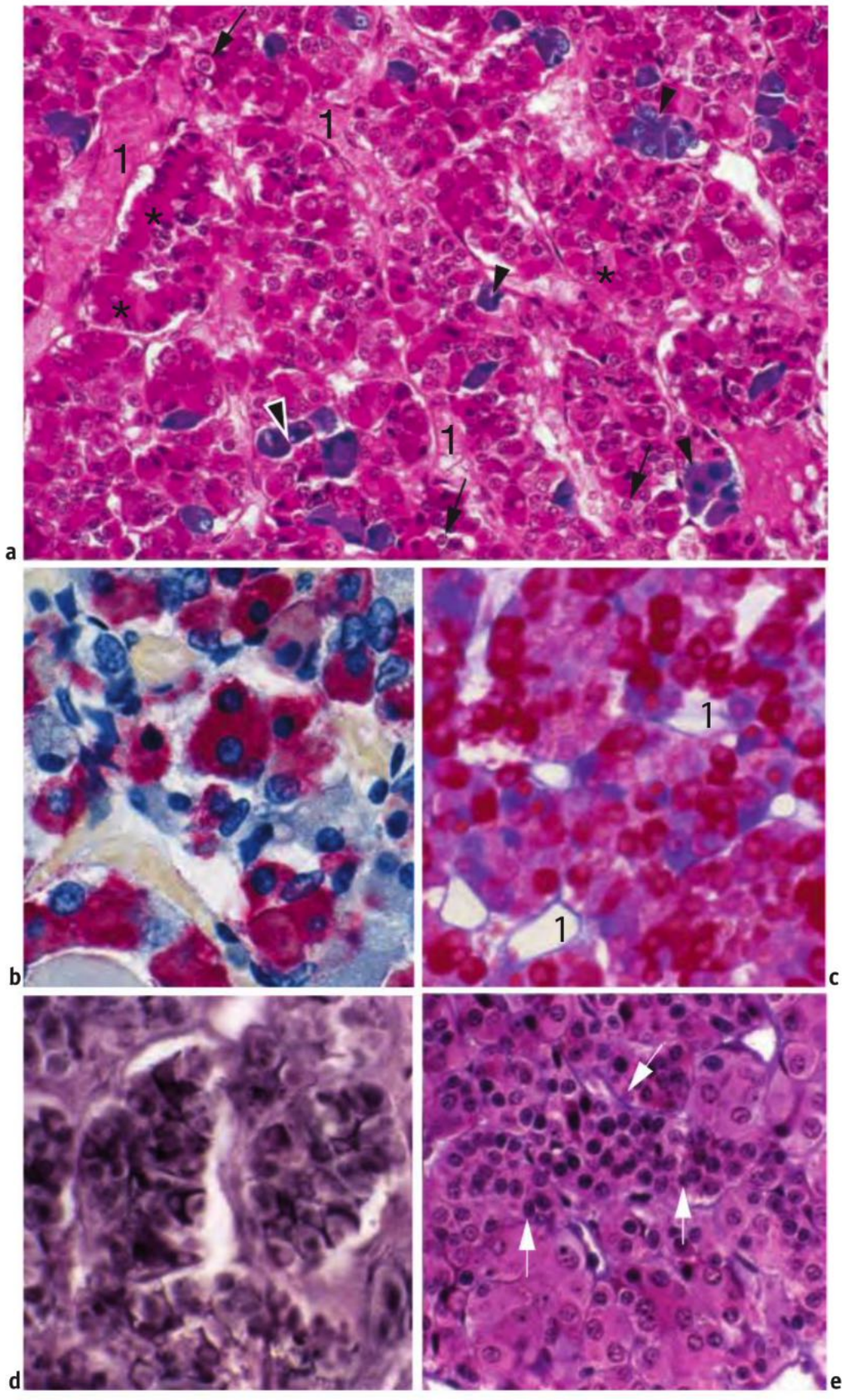

Fig. 11.10 Adenohipófisis, microscopia óptica, ser humano. **a:** tinción de H-E con células acidófilas (rojas, *) y basófilas (azul-violeta, ►); también hay algunas células cromófobas (no teñidas, →); **1** capilares de luz amplia. 260 ×. **b:** determinación inmunohistoquímica de la hormona del crecimiento (las células que reaccionaron en forma positiva están teñidas de rojo). 450 ×. **c:** células acidófilas (rojo) y basófilas (azul) de distinto tamaño y diferente intensidad de tinción; **1** capilares de luz amplia. Azán; 450 ×. **d:** células estrelladas (negro) en la adenohipófisis. Impregnación argéntica de Del Río Hortega; 450 ×. **e:** adenohipófisis con un grupo de células madre o células precursoras acidófilas pequeñas (→). H-E; 450 ×. (Preparados [excepto b] gentileza del Prof. B. Romeis, Munich)

Cuadro 11.1 Hormonas de las células acidófilas

Hormona	Función	Liberación	Regulación
Prolactina	• Induce la producción de leche en la glándula mamaria • Deprime las funciones sexuales y reproductivas durante el amamantamiento del lactante • Promueve la actitud asistencial en los padres y estimula el apetito • Promueve la absorción de calcio en el intestino y moviliza el calcio del hueso	• Pulsátil, concentración plasmática máxima entre las 4 y las 6 de la mañana (liberación durante el sueño REM) • En particular después de las comidas, luego de la actividad corporal y en varias formas de estrés agudo	• Dopamina como factor inhibidor
Somatotrofina (hormona del crecimiento, GH)	• Estimula la síntesis proteica y la lipólisis • Promueve el crecimiento óseo • Promueve la proliferación y la diferenciación de los condrocitos epifisarios • Tiene muchas otras acciones metabólicas	• Pulsátil, el ritmo de secreción más intenso es nocturno • En los adultos retroceso obvio de la actividad hormonal en comparación con la de los jóvenes • Menor actividad en los obesos	• La GHRH (hormona liberadora de hormona del crecimiento) del hipotálamo estimula la secreción de GH y la proliferación de las células GH • La somatostatina (SRIF) del hipotálamo inhibe la secreción de GH • Influencia de las sustancias nutritivas, por ejemplo inhibición por glucemia elevada

Los **prolactinomas** son los tumores hipofisarios más comunes; los signos y los síntomas de hiperprolactinemia en las mujeres son sobre todo amenorrea y, con menos frecuencia, también galactorrea.
Los adenomas de células acidófilas pueden producir un exceso de hormona somatotrófica, lo que conduce al gigantismo en los niños y a la llamada **acromegalia** (rasgos faciales toscos, prognatismo, manos y pies grandes, macroglosia, dientes muy separados, etc.) en los adultos. La acromegalia es infrecuente y se desarrolla con mucha lentitud. Por lo general, los pacientes se sienten cansados y débiles. El metabolismo basal está aumentado, lo cual, entre otras cosas, causa un aumento del sudor.

- **células tirotrofas:** totalizan alrededor del 5% de las células, producen la hormona tiroestimulante (TSH = tirotrofina) y poseen gránulos de secreción pequeños (100-150 nm de diámetro), que se encuentran principalmente en la periferia celular.
- **células corticotrofas:** más o menos el 20% de las células son corticotrofas. Secretan hormona adrenocorticotrofa (ACTH = corticotrofina, **Fig. 11.10c**) y hormona melanocitoestimulante (α-MSH). Sus gránulos son de alrededor de 180-200 nm de diámetro y con frecuencia sólo se encuentran en la periferia celular.
- **células productoras de MSH:** totalizan alrededor del 5% de las células y están sobre todo en el lóbulo intermedio.

Células basófilas

En las células basófilas, los gránulos de secreción del citoplasma se tiñen de azul-violeta de intensidad variable con la hematoxilina, el alumbre de cromo, etcétera (**Fig. 11.10a**).

Tipos celulares A las células basófilas pertenecen las siguientes:

- **células gondadotrofas:** constituyen alrededor del 10% de las células, se tiñen de azul con intensidad y son relativamente grandes. Producen gonadotrofinas, es decir, hormonas que regulan las funciones de las gónadas. Estas hormonas son la hormona foliculoestimulante (FSH = foliculotrofina) y la hormona luteinizante (LH = luteotrofina). Ambas suelen sintetizarse juntas en un tipo celular, pero cada célula individual sintetiza una sola de las dos hormonas. Los gránulos de secreción en su mayor parte son de alrededor de 200 nm de diámetro y contienen LH. Además hay algunos gránulos de 700-1.000 nm de diámetro que contienen FSH.

En la microscopia electrónica las células endocrinas de la adenohipófisis se parecen mucho entre sí. Sin embargo, pueden distinguirse unas de otras sobre todo por el tamaño y la distribución de sus gránulos de secreción (**Fig. 11.11**).

Hormonas En las células basófilas se sintetizan gonadotrofinas (FSH, LH), TSH, ACTH y α-MSH (**Cuadro 11.2**). Desde el punto de vista molecular, la FSH y la LH se parecen a la TSH y la gonadotrofina coriónica humana (hCG). Las cuatro son glucoproteínas con una subunidad α y una

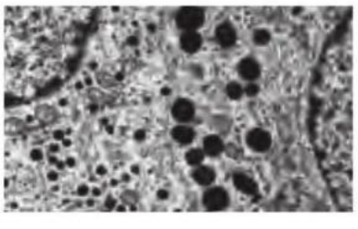

Fig. 11.11 Células del lóbulo anterior de la hipófisis.

Cuadro 11.2 Hormonas de las células basófilas

Hormona	Función	Liberación	Regulación
FSH y LH	FSH • ♀: regula el desarrollo de los folículos ováricos y estimula la producción de estrógenos • ♂: estimula el desarrollo de los túbulos seminíferos y regula la espermatogénesis LH • ♀: causa la ovulación y mantiene el cuerpo lúteo • ♂: regula la síntesis y la secreción de testosterona por las células de Leydig	Pulsátil, cada 60-120 minutos	• La GnRH regula la síntesis y la secreción • Retrocontrol mediante los estrógenos y la testosterona • Los péptidos gonadales inhibina (inhibe) y activina (estimula) influyen sobre la liberación de FSH
TSH	Estimula la síntesis y la liberación de las hormonas tiroideas	Pulsátil, de amplitud relativamente baja (la vida media de la TSH es relativamente larga)	• La TRH estimula la síntesis y la secreción • Las hormonas tiroideas, la dopamina y los glucocorticoides deprimen la secreción de TSH
ACTH	• Estimula principalmente la secreción de cortisol en la zona fasciculada de la corteza suprarrenal • Fundamental para la homeostasis metabólica y la reacción neuroendocrina ante el estrés	• Pulsátil con un ritmo circadiano típico • La secreción máxima ocurre a alrededor de las 6 de la mañana, la concentración más baja se verifica más o menos a medianoche	• Estimulación por la hormona liberadora de (adreno)corticotrofina (CRH) y la arginina-vasopresina (AVP = hormona antidiurética, ADH) • Inhibición por los glucocorticoides
α-MSH	Estimula los melanocitos, con lo que aumenta la cantidad de pigmento en la piel		

subunidad β. En todas estas hormonas la subunidad α es igual; la especificidad se debe a la subunidad β. La ACTH es una hormona polipeptídica que deriva de la molécula precursora proopiomelanocortina (POMC), a partir de la cual se originan otros péptidos con acción hormonal: β-lipotrofina, β-endorfina, metencefalina y hormona melanocitoestimulante (MSH).

Células cromófobas

Las células cromófobas no pueden teñirse con ninguno de los colorantes habituales, dado que carecen de los gránulos capaces de sufrir una reacción tintorial (**Fig. 11.10a**). Sus límites son poco nítidos. A este grupo supuestamente pertenecen sobre todo células endocrinas agotadas, desgranuladas, pero también células madre y las células estrelladas:

- Las células madre y las células precursoras son pequeñas, poseen poco citoplasma y contienen un núcleo claro relativamente grande. Forman nidos entre las células cromófilas. En los lactantes dominan el cuadro histológico; luego su cantidad disminuye en forma continua pero persisten incluso en la edad avanzada.
- Las células estrelladas aparecen aisladas entre las células glandulares endocrinas aunque pueden formar estructuras foliculares pequeñas y por ello también se denominan células estrelladas foliculares. Su función no se conoce. No contienen gránulos de secreción. Las células estrelladas emiten prolongaciones largas entre las células glandulares; las prolongaciones también limitan con vasos sanguíneos. En parte se comparan con células de la neuroglia y reaccionan en forma positiva para el antígeno S-100, que también se encuentra en las células neuróglicas. Pueden identificarse bien con técnicas de impregnación argéntica (**Fig. 11.10d**).

Nota La adenohipófisis está formada por células epiteliales que se clasifican en 3 tipos: las células acidófilas (se tiñen de rojo; son la mayoría; sintetizan prolactina y hormona del crecimiento), las células basófilas (se tiñen de azul-violeta; producen las hormonas ACTH, MSH, TSH, LH y FSH) y las células cromófobas (no se tiñen; son células agotadas, inactivas + células madre + células estrelladas). Las células productoras de hormonas forman grupos pequeños y están rodeadas por una red densa de capilares de luz amplia.

Neurohipófisis

La neurohipófisis es una parte del hipotálamo y, por consiguiente, consiste en tejido nervioso. En esencia está compuesta por la eminencia mediana y –terminalmente– por la porción nerviosa (–neurohipófisis– lóbulo posterior en sentido estricto). En el párrafo siguiente se describe sólo la porción nerviosa que se estudia con regularidad en los cursos de histología.

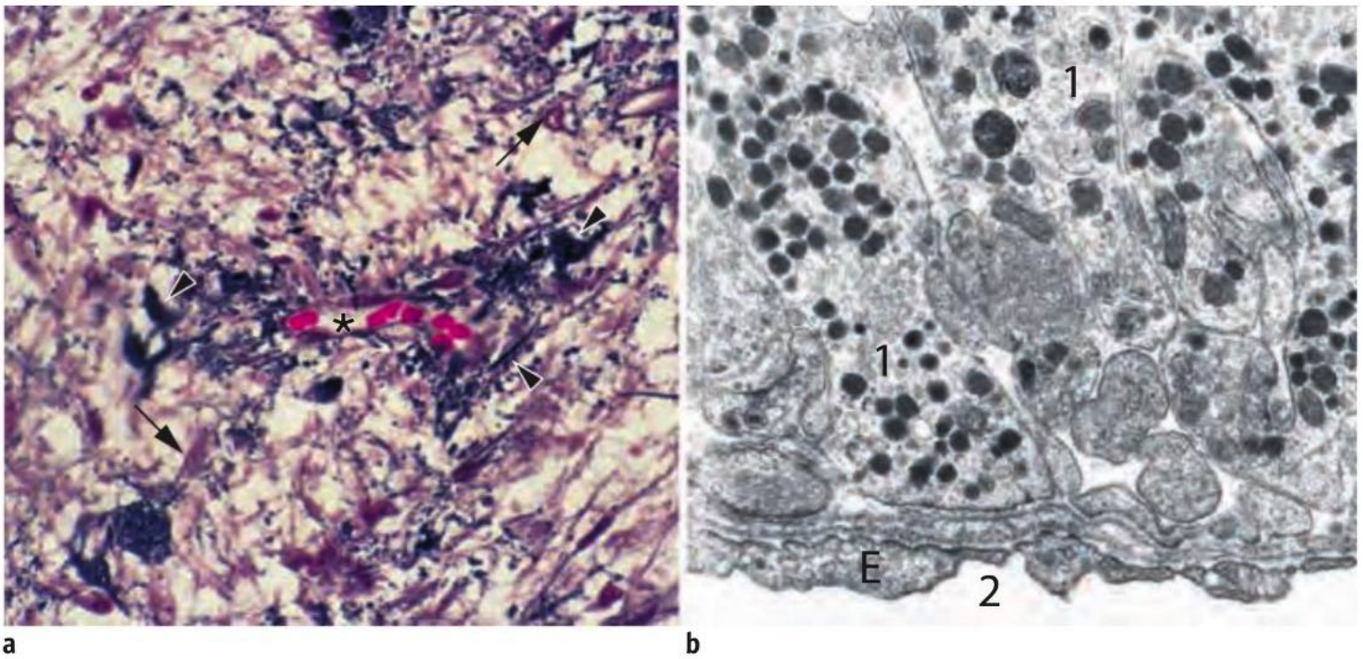

a b

Fig. 11.12 Neurohipófisis. a: microfotografía óptica en la que puede verse el fino plexo de fibras neurosecretoras cortadas en sentido transversal y longitudinal (teñidas de azul oscuro, ►). Algunas de estas fibras están engrosadas en algunos puntos; aquí se acumula el producto de neurosecreción. Los eritrocitos en los vasos sanguíneos aparecen teñidos de rojo (*); los núcleos (→) pertenecen a las células neuróglicas (pituicitos) de la neurohipófisis. Ser humano; 460 ×. **b:** microfotografía electrónica de terminaciones nerviosas llenas de gránulos junto a un capilar con endotelio (**E**) fenestrado. Tanrec; 15.500 ×. (Preparado gentileza del Prof. H. Künzle, Munich)

El tejido de la porción nerviosa está compuesto por células neuróglicas individuales (pituicitos), así como por masas de prolongaciones de neuronas cuyos somas están en el hipotálamo (núcleos supraóptico y paraventricular). Las prolongaciones neuronales (axones) contienen en gránulos de 100-300 nm de diámetro la neurohormona ADH o la neurohormona oxitocina, que se sintetizan en los somas. Los axones terminan en una gran cantidad sobre capilares fenestrados amplios (**Fig. 11.12b**). La liberación de las hormonas ocurre por exocitosis y depende del calcio y de potenciales de acción de larga duración. Las proteínas transportadoras (neurofisinas) de las hormonas pueden identificarse en los axones con el microscopio óptico mediante el uso de, entre otros colorantes, aldehído fucsina y hematoxilina crómica (**Fig. 11.12a**) o en forma específica mediante técnicas inmunohistoquímicas. Los gránulos hormonales pueden acumularse localmente en los axones, lo cual conduce a dilataciones axónicas que reciben el nombre de **cuerpos de Herring**.

Nota La neurohipófisis está formada por tejido nervioso. En ella terminan axones de neuronas neurosecretoras del hipotálamo, que aquí vierten oxitocina y hormona antidiurética en la sangre.

11.4 Epífisis

Introducción

La epífisis es un órgano nervioso ubicado en la región posteroinferior del diencéfalo. Consiste principalmente en un órgano fotorreceptor y neuroendocrino. En los seres humanos sus células fundamentales son los pinealocitos (que sintetizan la hormona melatonina) y las células intersticiales (que son astrocitos especiales). Con el paso de los años en la epífisis se forman concreciones calcáreas (arenilla cerebral) cada vez más abundantes y de tamaño cada vez mayor.

Estructura La epífisis (glándula pineal, órgano pineal, cuerpo pineal, epífisis cerebral) es una evaginación sagital ovoide y compacta, de alrededor de 1 cm de longitud, ubicada en el extremo posterior del techo del diencéfalo. Está compuesta por pinealocitos, células intersticiales (células de la neuroglia), innumerables fibras nerviosas y capilares sanguíneos. Las células del parénquima (pinealocitos y células de la neuroglia) se distribuyen en nidos y cordones celulares (**Fig. 11.13a**) que se encuentran separados por formaciones conjuntivas plexiformes con vasos sanguíneos abundantes, las cuales derivan de la piamadre. En parte, la epífisis posee concreciones calcáreas de formas diversas (**Fig. 11.13b**). Por afuera está cubierta por leptomeninge; desde el tercer ventrículo pueden introducirse en el órgano hendiduras estrechas.

Función El cuerpo pineal es primariamente un órgano fotosensible y productor de hormonas, que en muchos animales coordina la actividad gonadal con el ritmo de las estaciones del año. También en el ser humano el producto principal de la glándula pineal es la **melatonina**, una hormona derivada de la serotonina y sintetizada por los pine-

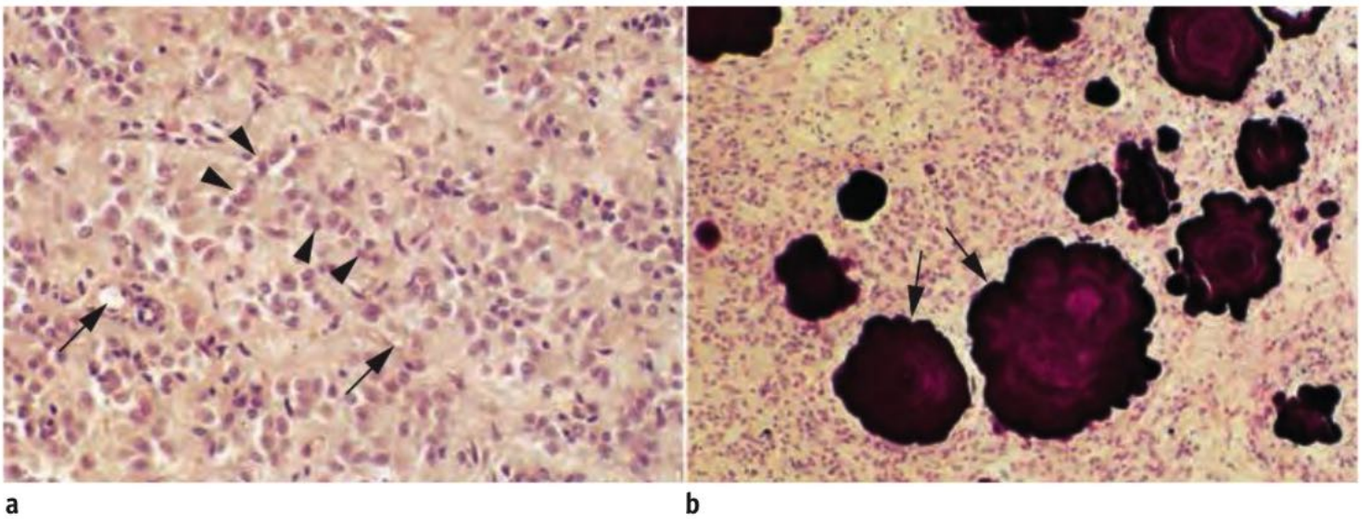

a b

Fig. 11.13 Epífisis. a: región normal con cordones celulares específicos (►) y vasos sanguíneos (→). Ser humano; H-E; 480 ×. **b:** región con concreciones (arenilla cerebral; acérvulos cerebrales; →). H-E; 280 ×.

alocitos. La oscuridad conduce a un aumento de la producción de la melatonina, la cual, por consiguiente, aparece en la sangre en una concentración más elevada durante la noche que durante el día. Las concentraciones sanguíneas elevadas de melatonina deprimen la actividad gonadal. El órgano se encuentra regulado en un ritmo circadiano y también está en conexión neuronal con el núcleo supraquiasmático (SCN) del hipotálamo, el "marcapaso central" de la periodicidad circadiana. Además, el SCN está vinculado en forma monosináptica con la retina (tracto retinohipotalámico). Asimismo, la melatonina es un antioxidante que protege contra los radicales del oxígeno.

Pinealocitos Los pinealocitos son células grandes y pálidas con un núcleo eucromático y prolongaciones largas que terminan en las inmediaciones de capilares fenestrados o continuos. El núcleo muestra un contorno irregular y posee un nucléolo grande (**Fig. 11.14a**, **Fig. 11.15**). En el citoplasma hay todo tipo de orgánulos. Llaman la atención las cisternas aplanadas, limitadas por membrana y que almacenan calcio, justo por debajo de la membrana celular (cisternas subsuperficiales) y los densos gránulos de secreción de 100-200 nm de diámetro que pueden concentrarse en el extremo de las prolongaciones. Entre los gránulos hay vesículas claras de 40-100 nm de diámetro. En las cercanías de la membrana celular, al igual que en los fotorreceptores de la retina, aparecen barras sinápticas (**Fig. 11.14b**, **Fig. 11.15**). Con frecuencia se identifica un cilio con un patrón de organización de los microtúbulos "9 + 0", muy probablemente el vestigio de una prolongación fotorreceptora antigua.

Células intersticiales Los pinealocitos están rodeados por células intersticiales (células neuróglicas), que se consideran una forma especial de astrocitos y en sus prolongaciones contienen filamentos intermedios muy apretados (**Fig. 11.15**). Con el avance de los años pueden aparecer regiones extensas con células de la neuroglia, quistes y concreciones calcáreas (arenilla cerebral, **Fig. 11.13b**). Estas concreciones de forma irregular tienen una estructura básica orgánica y están compuestas fundamentalmente por hidroxiapatita. Se identifican en las radiografías e indican la posición de la epífisis, la cual se encuentra en la línea media del encéfalo.

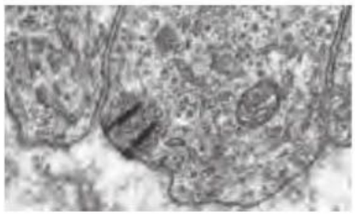

Fig. 11.14 Células de la epífisis.

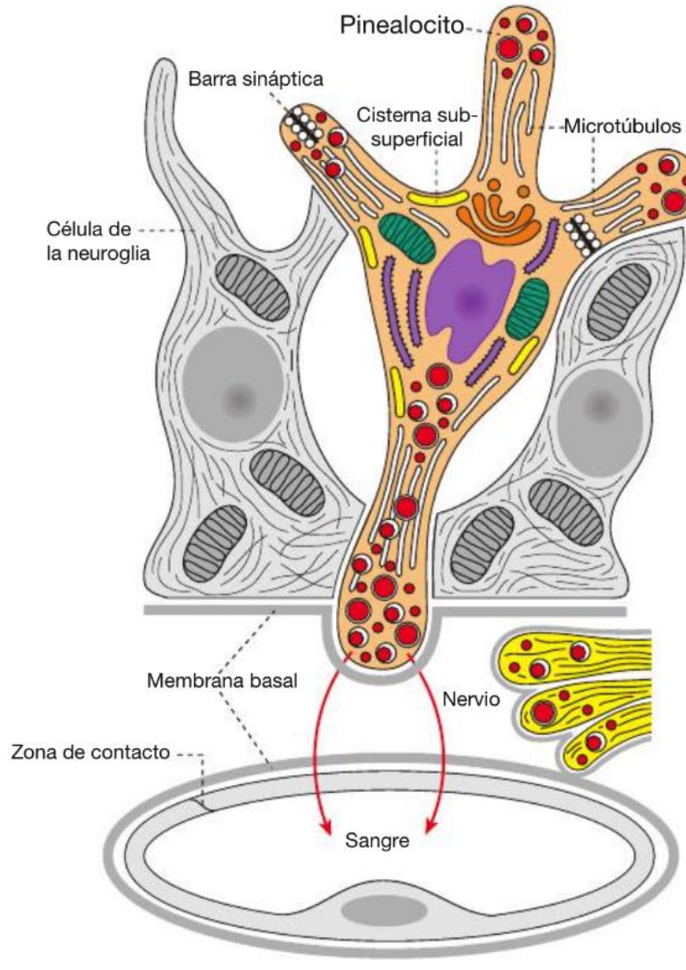

Fig. 11.15 Componentes celulares de la epífisis (representación esquemática).

Nota Desde el punto de vista filogenético, los pinealocitos son primariamente células fotorreceptoras típicas y sintetizan la hormona melatonina. Están rodeados por células intersticiales (= neuroglia astrocítica).

Correlación clínica El desplazamiento de la epífisis hacia un lado, reconocible en las imágenes radiográficas, permite sospechar tumores cerebrales o meníngeos del lado opuesto. Los tumores malignos de la epífisis misma aparecen en forma característica en los niños y en los adultos jóvenes.

11.5 Glándula tiroides

Introducción

Las unidades estructurales microscópicas de la glándula tiroides son los folículos tiroideos cuya pared está compuesta por el epitelio folicular monoestratificado y cuya luz contiene el coloide eosinófilo. La altura del epitelio es un reflejo de la diferente actividad celular. Las células epiteliales foliculares producen las hormonas tiroideas tiroxina (T_4) y triyodotironina (T_3), que contienen yodo. Estas hormonas derivan de una proteína precursora grande, la tiroglobulina. En el epitelio de los folículos hay otro tipo celular característico, las células C, cuya hormona calcitonina promueve la incorporación del calcio en los huesos. Las células C migran hacia la glándula tiroides durante el desarrollo embrionario.

La glándula tiroides ocupa una posición citobiológica y ontogénica especial entre los órganos endocrinos. Deriva del epitelio endodérmico del piso de la faringe. Al final del primer mes del desarrollo embrionario, el esbozo epitelial abandona su situación superficial, migra hacia la profundidad en sentido caudal y en la transición entre la laringe y la tráquea forma un órgano de estructura bilobulada individual. En el adulto, los lóbulos laterales se ubican a ambos lados de la tráquea y están conectados por una porción intermedia impar, el istmo. El polo superior agudo de los lóbulos laterales de 3-4 cm de longitud llega hasta la altura del cartílago tiroides. El istmo está ubicado por delante del segundo (o del tercer) cartílago traqueal.

11.5.1 Folículos tiroideos

Las unidades estructurales y funcionales específicas de la glándula tiroides desarrollada son los folículos tiroideos, de formas variables. Los folículos son estructuras saculares cerradas (diámetro: 50-500 µm; con frecuencia alrededor de 200 µm) que en los cortes histológicos muchas veces muestran un contorno redondeado (**Fig. 11.16**). La pared del folículo está compuesta por un epitelio simple, a menudo cúbico, cuyas células son el sitio de producción de las hormonas yodadas de la glándula tiroides. La luz folicular amplia contiene una masa viscosa homogénea, el coloide. Éste contiene la forma de almacenamiento de la hormona tiroidea, la glucoproteína **tiroglobulina**.

Por afuera, el epitelio folicular está limitado por una lámina basal. Una red densa de capilares sanguíneos fenestrados rodea los folículos tiroideos (**Fig. 11.17**). Los capilares a menudo empujan el epitelio. En las inmediaciones de los folículos también son frecuentes los capilares linfáticos. Al igual que los capilares sanguíneos, los vasos linfáticos se encuentran en los tabiques angostos de tejido conjuntivo que hay entre los folículos.

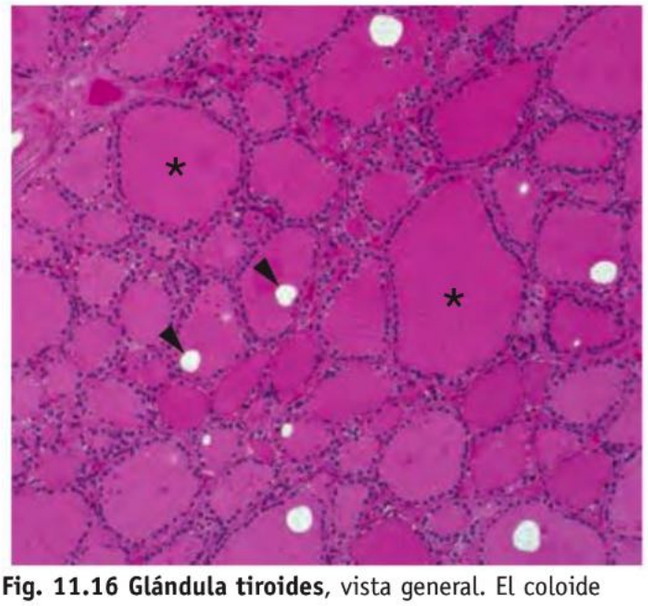

Fig. 11.16 Glándula tiroides, vista general. El coloide homogéneo (*), teñido de color rosa, llena la luz de los folículos y en este preparado ha desaparecido parcialmente a la altura de los espacios vacíos redondeados (►). Ser humano; H-E; 180 ×.

11.5.2 Células epiteliales foliculares

Morfología

Microscopia óptica En los preparados para la microscopia óptica teñidos con H-E de la glándula tiroides normal de un adulto, en las células epiteliales foliculares se destaca un núcleo redondeado grande, con eucromatina abundante. La región basolateral del citoplasma suele ser basófila, mientras que la región apical se tiñe de rosa claro. La estructura de los folículos y de las células epiteliales foliculares varía de acuerdo con los diferentes estados funcionales. En las fases de síntesis hormonal pronunciada (p. ej., en la niñez), las células epiteliales son cúbicas o incluso cilíndricas; los folículos son más bien pequeños y contienen relativamente poco coloide.

Fig. 11.17 Dos folículos pequeños de la glándula tiroides.

En la vejez se almacenan cantidades relativamente grandes de hormona. El epitelio es más bien bajo y los folículos son grandes. En una glándula, folículos distintos con frecuencia tienen una morfología diferente.

Microscopia electrónica Desde el punto de vista ultraestructural (**Fig. 11.18**), las cisternas del RE rugoso basolateral de luz en parte amplia, el aparato de Golgi supranuclear de gran tamaño y la cantidad considerable de mitocondrias grandes indican una actividad de síntesis intensa. La membrana celular apical forma una cantidad moderada de microvellosidades y un solo cinocilio abortivo. Las membranas basolaterales forman interdigitaciones y pliegues. Entre las células, en la región apical, hay una zonula occludens, una zonula adherens y con frecuencia desmosomas muy grandes. Además, en la membrana celular lateral también aparecen nexos (uniones de hendidura).
Sobre todo en el citoplasma apical hay muchos gránulos y muchas vesículas de tamaños diversos. Entre las vesículas claras pequeñas se encuentran, por un lado, vesículas de transporte que se dirigen desde el RE rugoso hacia el aparato de Golgi y desde este último hacia la luz folicular y, por el otro lado, vesículas de transporte que llevan material desde la luz del folículo hacia el interior de la célula epitelial. En una glándula activada, mediante un proceso semejante a la fagocitosis, en las células glandulares pueden incorporarse grandes cantidades de material coloide en vesículas voluminosas, las cuales entonces reciben el nombre de **gotitas de coloide**.
Entre los gránulos electrodensos se encuentran sobre todo lisosomas en fases funcionales diversas. Las estructuras grandes con contenido heteromorfo corresponden a productos de fusión de las vesículas de endocitosis o gotitas de coloide apicales y los lisosomas, en los cuales se liberan por acción enzimática las hormonas tiroideas activas (sobre todo T_4) a partir de la tiroglobulina del coloide.

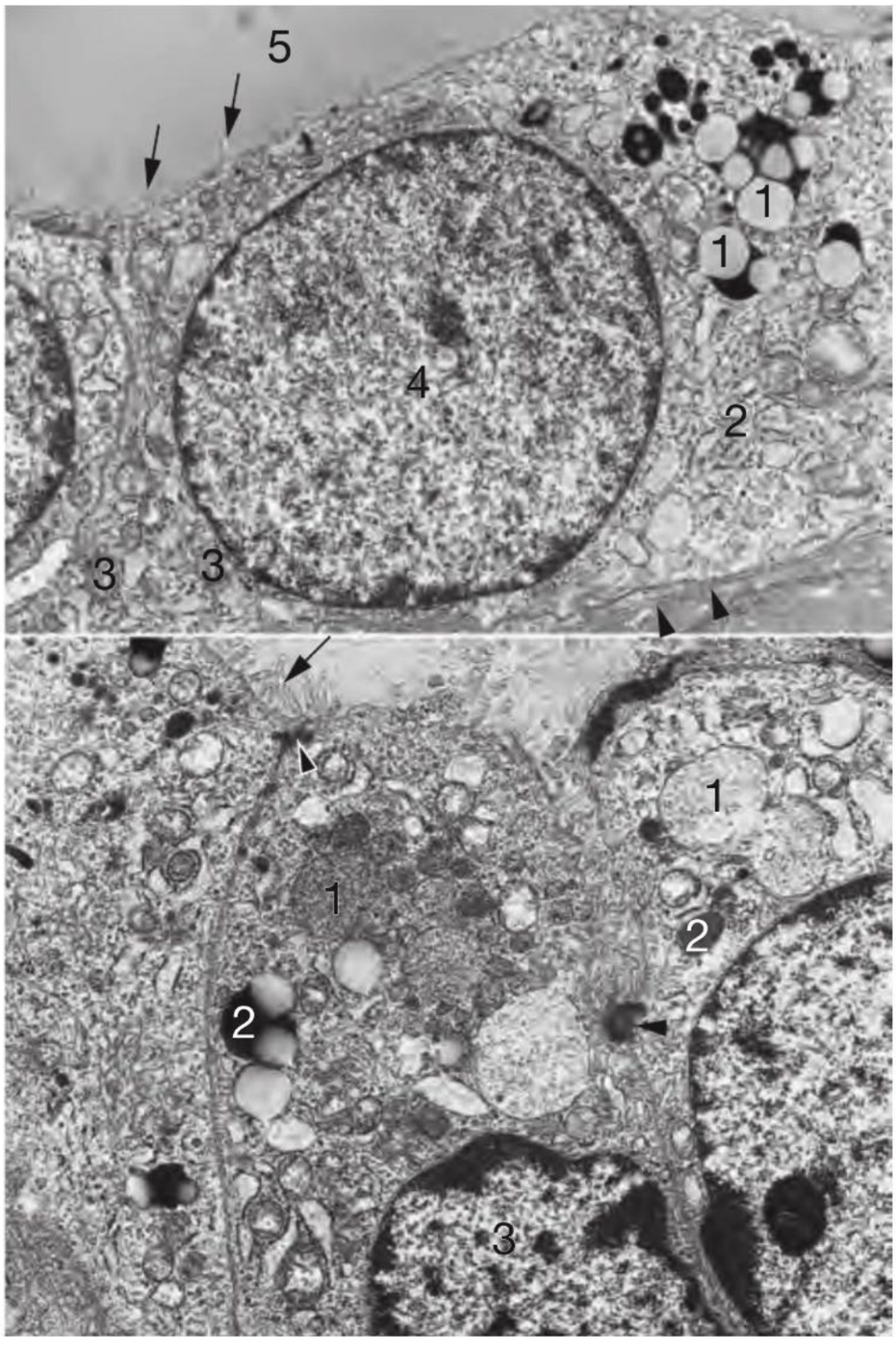

Fig. 11.18 Epitelio folicular tiroideo, microscopia electrónica; ser humano. **a:** dos células epiteliales casi cúbicas y funcionalmente más bien en reposo. **1** Inclusiones lisosómicas apicales; **2** RE rugoso; **3** mitocondrias; **4** núcleo; **5** luz folicular; ▶ lámina basal; → microvellosidades. 8.830 ×. **b:** células epiteliales foliculares activas, relativamente altas, con vesículas que contienen coloide reabsorbido (**1**). **2** Inclusiones lisosómicas, ▶ contactos celulares; **3** núcleo; → cortes de microvellosidades apicales. 1.200 ×.

Nota Las unidades estructurales de la glándula tiroides son los folículos tiroideos. Están compuestos por el epitelio folicular y el coloide contenido en el interior del folículo.

Hormonas tiroideas

Características Las 2 hormonas emparentadas tiroxina (T_4) y triyodotironina (T_3) están compuestas por 2 restos de tirosina yodados; T_4 posee 4 átomos de yodo, mientras que T_3 contiene 3 de estos átomos. La glándula tiroides secreta hacia la sangre sobre todo T_4. Sin embargo, la forma activa fundamental de la hormona es T_3, la cual se genera en el tejido diana a partir de T_4. En la sangre T_3 y T_4 están unidas principalmente a proteínas plasmáticas (globulina fijadora de tiroxina, albúmina) que las transportan. La T_4 es una especie de prohormona. En los tejidos diana la T_3 se forma a partir de T_4 por la acción de desyodasas, de las cuales hay diferentes tipos en los distintos tejidos diana (tipos I, II y III). Los receptores de T_3 y T_4 están ubicados en el núcleo de las células diana. La regulación génica por T_3 es extraordinariamente compleja. Las hormonas tiroideas aumentan el metabolismo y desempeñan un papel importante en el crecimiento y en el desarrollo, en especial del sistema nervioso.

Nota La tiroides secreta T_4 y T_3, que es más potente, y se activa en los tejidos diana.

Síntesis y liberación hormonal Para la síntesis hormonal se requiere yodo; las necesidades diarias de yodo en Alemania son de 200 µg. El yoduro se capta en simporte con sodio a través de la membrana celular basal y se transporta hasta el coloide. Allí, en el límite entre el epitelio y el coloide, se oxida por la acción de la enzima tiroperoxidasa y así puede unirse a los restos de tirosina de la tiroglobulina (**Fig. 11.19**). La proteína tiroglobulina se sintetiza en el RE rugoso y constituye una especie de precursor hormonal. La tiroglobulina se glucosila en el aparato de Golgi, se transporta hacia la superficie apical mediante vesículas y se secreta por exocitosis hacia el coloide (componente "exocrino" de la secreción). Cuando hay necesidad, la tiroglo-

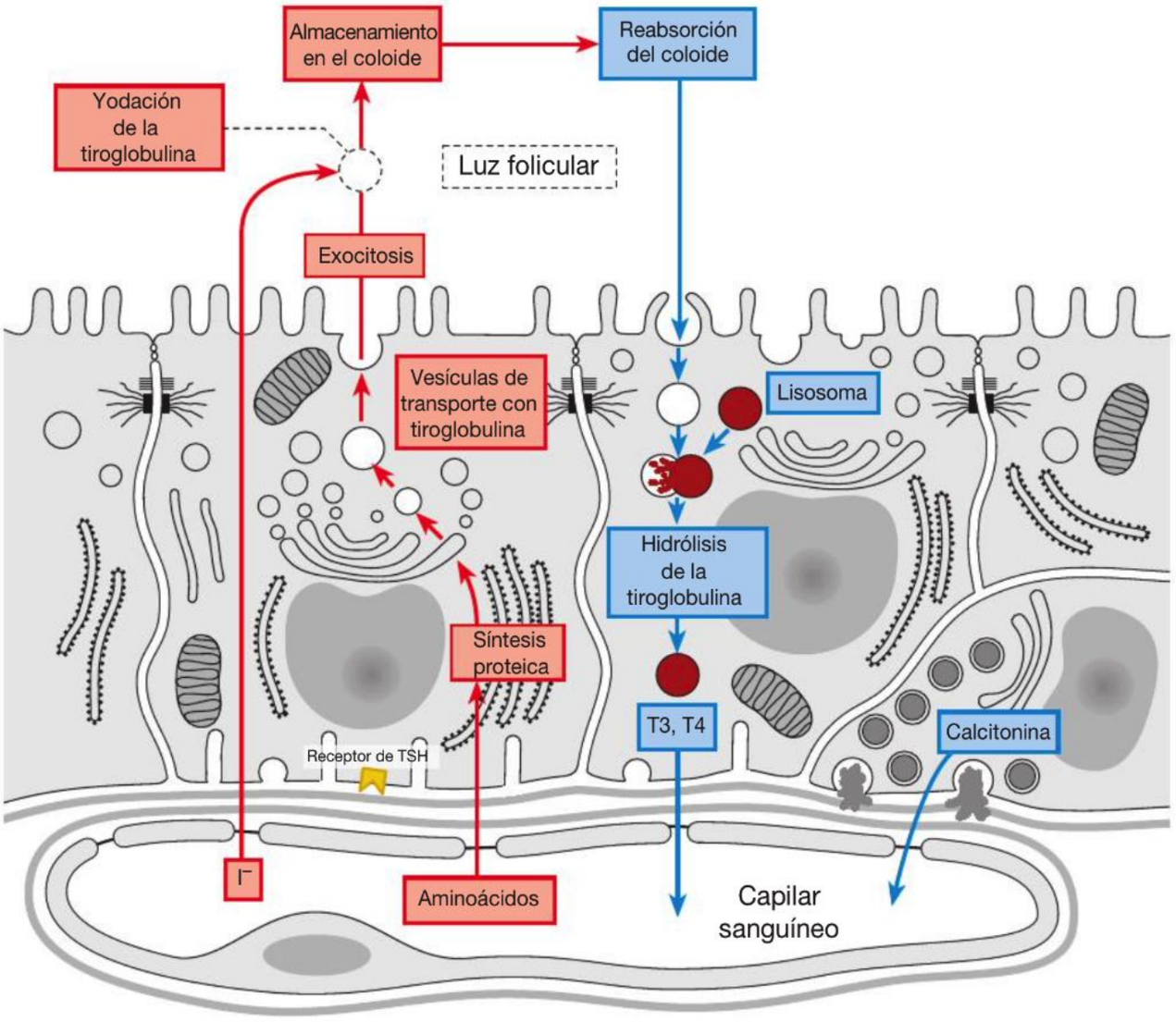

Fig. 11.19 Síntesis y liberación hormonal en la glándula tiroides. Representación esquemática de los pasos importantes en la síntesis de la tiroglobulina (mitad izquierda de la figura) y la reabsorción del coloide que contiene esta proteína, así como en la liberación de T_3 y T_4 (mitad derecha de la figura). El receptor de TSH está en la membrana celular basal de las células epiteliales foliculares. Abajo, a la derecha, se ilustra la célula C, productora de calcitonina.

bulina se reabsorbe y se degrada en los lisosomas. La T_4 y la T_3 liberadas en este proceso alcanzan el citoplasma y se difunden fuera de la célula hacia el torrente sanguíneo (componente "endocrino" de la secreción).

Nota Las células epiteliales foliculares producen la tiroglobulina y la transportan hacia el coloide. Aquí ocurre la yodación de muchos de sus restos de tirosina. El yodo proviene de los alimentos y se transporta al coloide por la acción de la TSH. Ante la necesidad la tiroglobulina yodada se transporta desde el coloide de nuevo al interior de las células foliculares y es captada por los lisosomas. Dentro de ellos se liberan desde la gran molécula de tiroglobulina las hormonas yodadas tiroxina (T_4) y triyodotironina (T_3), que luego pasan a la sangre.

Regulación En la región basolateral, las células epiteliales foliculares poseen receptores para la hormona estimulante de la tiroides (TSH), que estimula todas las funciones importantes del epitelio folicular. A su vez, la TSH se libera por la acción de la TRH. Las temperaturas bajas activan la glándula, mientras que el calor ejerce un efecto más bien inactivador. Durante el embarazo, la glándula sufre un aumento general del tamaño y las células epiteliales están activadas.

Receptores hormonales Los receptores para las hormonas tiroideas (TR) son intranucleares y se distinguen 2 tipos: TRα y TRβ. TRα se encuentra en el encéfalo, en el músculo esquelético, etcétera; TRβ está en la hipófisis y en el hígado. Los TR tienen una afinidad 10 a 15 veces más alta para T_3 que para T_4.

Correlación clínica El **hipotiroidismo** (hipofunción de la glándula tiroides) puede ser causado por una deficiencia de yodo en los alimentos. Esta deficiencia conduce a un aumento del tamaño de la glándula (**bocio**) a causa de una estimulación mayor por la TSH. El hipotiroidismo en general se caracteriza por una reducción del metabolismo con alteraciones cutáneas (mixedema) y pilosas llamativas, entre otras cosas. Las formas extremas conducen al cretinismo. El bocio también puede tener otras causas diferentes de la deficiencia de yodo en la dieta. Una causa relativamente frecuente de bocio hipotiroideo (sobre todo en las mujeres de edad mediana) es la **enfermedad de Hashimoto**, una inflamación crónica de la tiroides en la cual desempeñan un papel fundamental los autoanticuerpos contra el tejido glandular tiroideo (esta enfermedad a veces también se vincula con una hiperfunción de la glándula). La hipofunción también puede tener como causa alteraciones del desarrollo de la glándula tiroides. Con escasa frecuencia, la glándula puede faltar por completo (aplasia glandular tiroidea). Todas las formas de bocio pueden comprimir otras estructuras del cuello o del mediastino. Cuando se afecta la tráquea, esto conduce a una dificultad respiratoria.
El bocio puede estar acompañado no sólo por una hipofunción, sino también por una función normal o por un **hipertiroidismo** (hiperfunción). La hiperfunción de la glándula tiroides aparece sobre todo en la **enfermedad de Basedow**, cuya causa real todavía no se conoce. Aquí se producen anticuerpos de IgG que se unen a los receptores de TSH de las células epiteliales foliculares y los estimulan. En el hipertiroidismo ocurre una hiperactivación del metabolismo con sensación de calor, taquicardia, nerviosismo, etcétera.

Los **adenomas tiroideos** (neoplasias benignas) consisten sobre todo en tejido autónomo hiperactivo (nódulos "tibios" o "calientes").

11.5.3 Células C

Desarrollo En el ser humano y en otros mamíferos, durante la etapa embrionaria, células neuroectodérmicas de la cresta neural que pasan por el esbozo del **cuerpo ultimobranquial** migran hacia el interior de la glándula tiroides. Aquí se diferencian en un tipo celular endocrino característico, las células C o células parafoliculares. El esbozo del cuerpo ultimobranquial involuciona antes del nacimiento (en los animales no mamíferos, el cuerpo ultimobranquial persiste como glándula endocrina típica).

Morfología En el ser humano las células C son relativamente infrecuentes. En la microscopia óptica pueden identificarse sobre todo con métodos inmunohistoquímicos (**Fig. 11.20**) o con la reacción de la colinesterasa. Se ubican en situación basal en el epitelio folicular tiroideo y no alcanzan la luz de los folículos. También pueden aparecer aisladamente fuera de la glándula tiroides (p. ej., en las glándulas paratiroides y en el timo). Al igual que otras células productoras de hormonas peptídicas, las células C poseen una ultraestructura especial caracterizada por una abundancia de pequeños gránulos de secreción electrodensos (**Fig. 11.21**). En algunos mamíferos las células C también producen somatostatina y la amina biógena serotonina. La liberación de la hormona por exocitosis está regulada por medio de sensores de calcio. La hipercalcemia promueve la liberación de la calcitonina. Cuando la calcemia es baja, casi no se detecta calcitonina en la sangre.

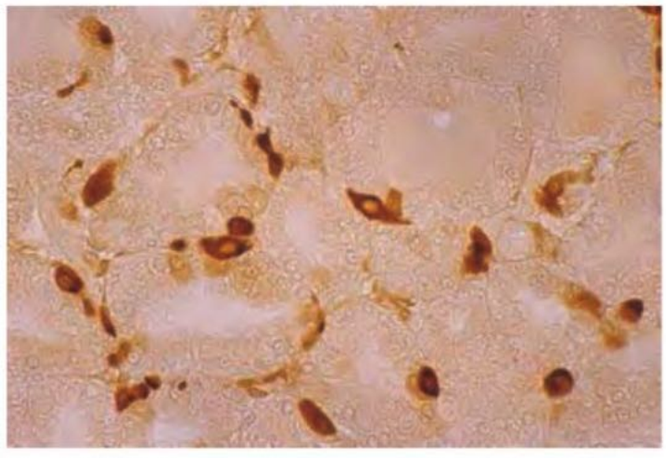

Fig. 11.20 Determinación inmunohistoquímica de la calcitonina en las células C de la glándula tiroides de una rata. La reacción positiva (tinción parda) destaca muy bien en el epitelio folicular la población de células C, que en los preparados teñidos con H-E apenas pueden identificarse a ciencia cierta. 500 ×. (Preparado gentileza del Dr. T. Jeziorowski, Munich)

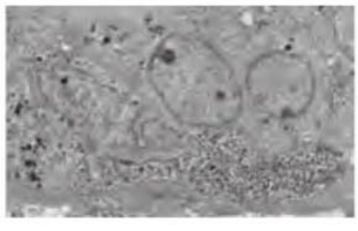

Fig. 11.21 Célula C.

Calcitonina Las células C sintetizan la hormona polipeptídica calcitonina, el antagonista fisiológico de la parathormona. La calcitonina promueve la incorporación del calcio en los huesos y disminuye la calcemia, sobre todo por inhibición de los osteoclastos y estimulación de la eliminación renal del calcio (véase también la **Fig. 11.25**). En el encéfalo los receptores que fijan calcitonina median analgesia.

Correlación clínica En los **carcinomas tiroideos**, muy malignos, la función tiroidea es normal. Su frecuencia puede aumentar luego de la exposición a radiaciones (p. ej., después de accidentes en reactores o explosiones atómicas). Las células C también pueden dar origen a carcinomas (carcinomas medulares de tiroides).

En la osteoporosis se utiliza la calcitonina sintética, la cual suele tener un efecto analgésico contra los dolores óseos. La calcitonina de uso terapéutico (sobre todo en la osteoporosis) es la calcitonina de salmón.

Nota Una población celular característica de la glándula tiroides es la de las células C. Estas células sintetizan la hormona polipeptídica calcitonina que, cuando la concentración sanguínea de calcio está elevada, se secreta en forma directa hacia la sangre y disminuye la calcemia.

11.6 Glándulas paratiroides

Introducción

Los seres humanos poseen 4 glándulas paratiroides del tamaño de granos de trigo que en la mayor parte de los casos se encuentran detrás de los polos superiores e inferiores de la glándula tiroides. La estructura histológica es simple y consiste en células glandulares exocrinas densamente agrupadas que reciben el nombre de células principales. En la forma de células principales claras son poco activas y contienen glucógeno abundante; en la forma de células principales oscuras sintetizan activamente hormona. Producen la parathormona (hormona paratiroidea), que cumple un papel fundamental en el mantenimiento de la homeostasis del calcio y es responsable de la degradación de la apatita del hueso (con liberación del calcio) cuando hay necesidad.

El ser humano posee 4 glándulas paratiroides del tamaño de granos de trigo que están apoyadas contra la tiroides en una distribución par. Uno de los pares se encuentra en situación variable en la región dorsal del polo inferior de la glándula tiroides. El segundo par se ubica con cierta variabilidad en la región dorsolateral de los lóbulos tiroideos o a la altura de su polo superior. Las glándulas paratiroides suelen estar situadas por dentro de la cápsula de la glándula tiroides, pero también pueden aparecer por fuera de ella. No es infrecuente que las paratiroides aparezcan en sitios atípicos (glándulas ectópicas).
Las dos paratiroides inferiores derivan del endodermo de la tercera bolsa faríngea, mientras que el par glandular superior deriva del endodermo de la cuarta bolsa.

11.6.1 Morfología

En los preparados para la microscopia óptica teñidos con H-E la glándula paratiroides muestra una estructura simple (**Fig. 11.22**). Células epiteliales de tamaño pequeño a mediano, muy juntas, forman cordones y nidos irregulares limitados por tabiques delicados de tejido conjuntivo. Los capilares fenestrados son abundantes. A veces se encuentran formaciones pequeñas de aspecto folicular. A partir de la pubertad y conforme avanzan los años en el tejido glandular aparecen cada vez más adipocitos uniloculares. En el parénquima de las glándulas paratiroides pueden distinguirse células principales y células oxífilas. No obstante, también aparecen todas las formas intermedias posibles entre células principales y oxífilas. De esto se deduce que en la glándula paratiroides predomina un solo tipo celular que puede atravesar diversas fases funcionales.

Células principales La gran mayoría de las células corresponde a las células principales (**Fig. 11.22**, **Fig. 11.23**), que son de contorno poligonal y tienen un núcleo redondeado, con frecuencia bastante denso. Hay células principales claras y oscuras, lo cual es un reflejo de las fases funcionales de un mismo tipo celular:

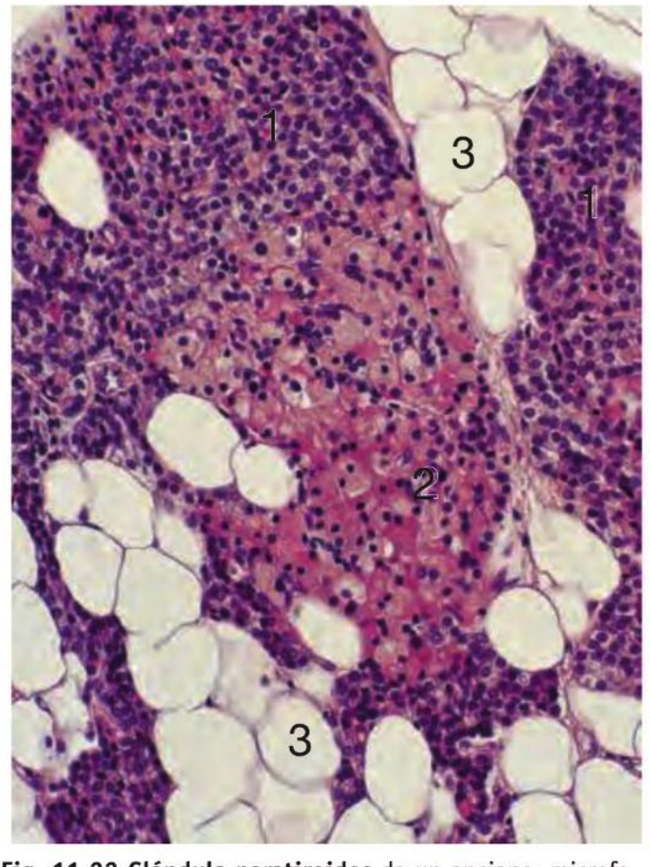

Fig. 11.22 Glándula paratiroides de un anciano, microfotografía óptica, aumento mediano. Las células principales (**1**) rodean una región con células oxífilas (**2**); los adipocitos (**3**) son abundantes. H-E; 280 ×.

Fig. 11.23 Células principales de la glándula paratiroides.



Fig. 11.24 Células oxífilas de la glándula paratiroides.

- Las células principales claras tienen una abundancia relativa de glucógeno y también pueden contener inclusiones lipídicas pequeñas. El glucógeno y los lípidos en su mayor parte se pierden durante la técnica histológica; de ahí sobre todo el aspecto claro del citoplasma. Se consideran células más bien en reposo.
- Las células principales oscuras contienen más orgánulos que las claras y por esta razón se consideran las células más activas. Sin embargo, en total, los gránulos de secreción redondeados densos (200-400 nm de diámetro) son relativamente infrecuentes y se distribuyen sobre todo en la periferia celular.

En los adultos normales, el 70-80% de las células principales es de aspecto claro (células en reposo).

Células oxífilas En los preparados teñidos con H-E, las células oxífilas (**Fig. 11.22**, **Fig. 11.24**), muy grandes, poseen un citoplasma rojizo (acidófilo) y un núcleo pequeño hipercromático. Aquí la acidofilia se debe a un contenido elevado de mitocondrias, cuya causa y sentido biológico aún no se han esclarecido. Estas células recién aparecen al final de la niñez y totalizan menos del 3% de las células epiteliales.

Nota Las glándulas paratiroides están compuestas por nidos muy juntos de células epiteliales. Son las llamadas células principales que, en los adultos, realizan una actividad sólo moderada y poseen una cantidad relativamente grande de glucógeno en el citoplasma. Una variante infrecuente de las células principales es la de las células oxífilas, grandes y repletas de mitocondrias.

11.6.2 Parathormona

Las células epiteliales de la glándula paratiroides sintetizan y secretan la parathormona (PTH, paratiroidina, hormona paratiroidea). La parathormona es un polipéptido relativamente grande de 84 aminoácidos, no todos los cuales son necesarios para la acción biológica de la hormona.

Acciones La paratiroidina aumenta la concentración sanguínea del calcio (calcemia) cuando ésta disminuye por debajo del valor normal (**Fig. 11.25**). Las acciones de la PTH sobre la osificación son complejas y aún no se han esclarecido en todos sus aspectos. La PTH se une a los osteoblastos dado que éstos (y no los osteoclastos) poseen receptores para la hormona (**Fig. 3.2.37**). Luego los osteoblastos sintetizan factores activadores de los osteoclastos que extraen de la matriz ósea. En el riñón, la PTH promueve la reabsorción de calcio y la secreción de fosfato. En conjunto con la calcitonina y la hormona vitamina D, la PTH regula la calcemia (**Fig. 11.25**).

Regulación La síntesis y la secreción de la hormona son reguladas por la concentración del calcio ionizado en la sangre. Las células productoras de PTH poseen en su membrana celular un sensor de calcio. El sensor de calcio es una proteína compleja con componentes extracelulares fijadores de calcio, 7 componentes transmembrana y una porción intracelular que regula la síntesis de la PTH a través de proteínas G y fosfolipasa C. Cuando la calcemia disminuye, el sensor es menos activo y la inhibición de la secreción de PTH declina, es decir que se secreta más PTH.

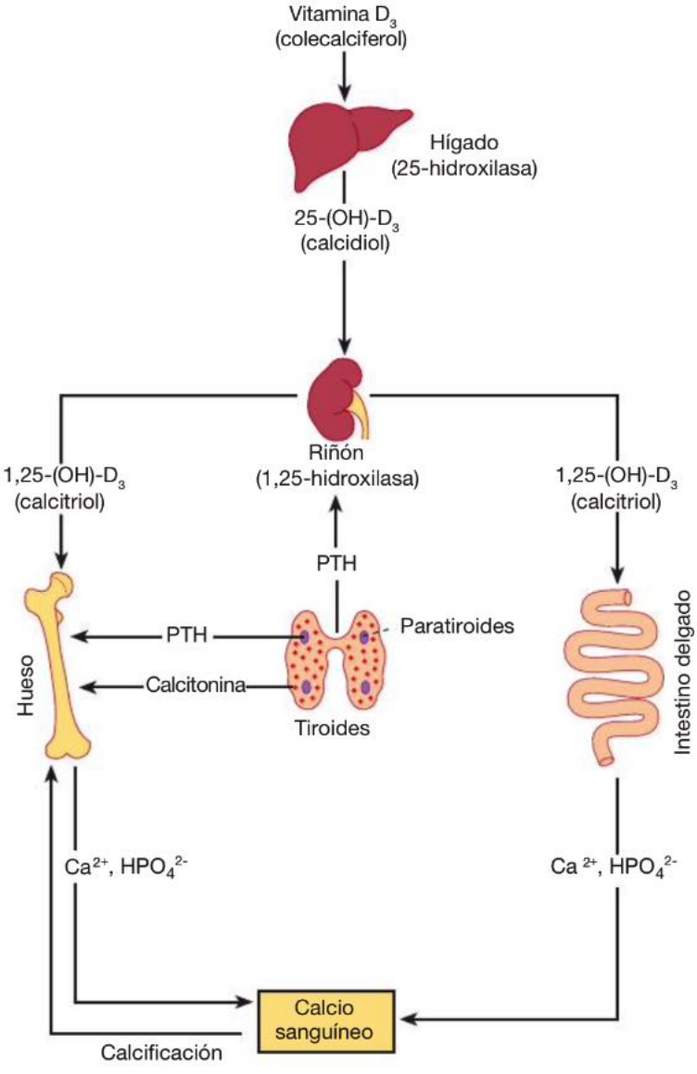

Fig. 11.25 Hormonas y órganos fundamentales que participan en el metabolismo del calcio, representación esquemática. La parathormona (PTH) tiene una función importante en particular. Cuando la calcemia disminuye por debajo de los valores normales, la secreción de PTH aumenta y se moviliza el calcio del hueso. La PTH también promueve la formación de 1,25-dihidroxi-vitamina-D_3 en el riñón, que estimula la captación del calcio en el intestino delgado y la incorporación del calcio en los huesos. La calcitonina también promueve la calcificación de los huesos.

Receptor hormonal El receptor de PTH de las células diana posee dominios extracelulares grandes, 7 componentes transmembrana y dominios intracelulares extensos. El receptor forma un complejo con la adenilato ciclasa y proteínas G. Es interesante el hecho de que existen coincidencias fundamentales entre los receptores de PTH y calcitonina. El glucagón, la secretina y el péptido intestinal vasoactivo, entre otros, también poseen receptores semejantes.

Nota La parathormona impide la disminución de la calcemia (concentración sanguínea del calcio) y promueve el aumento del calcio sanguíneo mediante la estimulación indirecta de los osteoclastos.

Correlación clínica El **hipoparatiroidismo**, es decir la deficiencia de PTH, conduce a hipocalcemia, contracciones tetánicas y, en parte, también a síntomas psíquicos (p. ej., excitabilidad y estado anímico depresivo). En el hipoparatiroidismo crónico pueden aparecer alteraciones esqueléticas (hiperostosis con densidad ósea anormal). El **hiperparatiroidismo**, o sea el exceso de PTH, puede ser causado por tumores benignos (adenomas, con frecuencia de una sola glándula) y conduce a hipercalcemia, hipercalciuria, hipofosfatemia e hiperfosfaturia. El hiperparatiroidismo suele producir manifestaciones clínicas graves, por ejemplo, debilidad muscular, síntomas mentales como la letargia, depósito de sales de calcio en el tejido renal, cálculos renales, resorción ósea, úlcera duodenal y pancreatitis. En el **seudohipoparatiroidismo**, una enfermedad genética, las dianas celulares reaccionan en forma insuficiente a la PTH. La clínica se parece a la del hipoparatiroidismo.

11.7 Glándulas suprarrenales

Introducción

Las glándulas suprarrenales están compuestas por 2 partes con ontogenia diferente: la corteza y la médula. La médula está formada por células poliédricas muy apretadas que sintetizan principalmente adrenalina y, en muy poca cantidad, también noradrenalina. Además, son llamativas las grandes venas reguladoras y las células ganglionares individuales. La corteza está formada por 3 capas de células productoras de hormonas esteroides:
- la zona glomerular (que produce mineralocorticoides, en particular aldosterona)
- la zona fasciculada (que produce glucocorticoides, p. ej., cortisol)
- la zona reticular (que además de glucocorticoides también produce hormonas sexuales masculinas).

Las células epiteliales de la corteza suprarrenal (muy en particular las de la zona fasciculada), al igual que todas las células productoras de hormonas esteroides, se caracterizan por inclusiones lipídicas abundantes, RE liso extenso y mitocondrias de crestas tubulares.

Las glándulas suprarrenales derecha e izquierda yacen como casquetes sobre el polo superior de ambos riñones, en la cápsula adiposa. Su irrigación sanguínea es de una abundancia extraordinaria (cada una con 3 arterias aferentes separadas pero sólo una vena eferente). Cada suprarrenal tiene un espesor de más o menos 1 cm y en su extensión mayor, de medial a lateral, mide varios centímetros.

Corteza y médula Las glándulas suprarrenales están compuestas por 2 partes diferentes desde los puntos de vista ontogénico y funcional, la **corteza** y la **médula** (Fig. 11.26, Fig. 11.27). En muchos de los denominados vertebrados inferiores, estas 2 partes forman órganos separados. La estrecha cercanía espacial, como la de los seres humanos y los otros mamíferos, parece que es ventajosa por las razones siguientes: en la "reacción ante el estrés" la corteza y la médula funcionan con una coordinación estrecha. Los glucocorticoides de la corteza probablemente induzcan en la médula la aparición de células productoras de adrenalina (células A) a partir de células productoras de noradrenalina (células NA). Por lo visto, los esteroides de la corteza suprarrenal mantienen la índole endocrina de las células medulares, las cuales sin glucocorticoides se transforman en neuronas con prolongaciones. La corteza forma alrededor del 80% del órgano y, a causa del gran contenido de lípidos, en el sujeto vivo es de color amarillento. La porción medular, más pequeña, tiene un color gris rojizo. En las personas mayores, las zonas externa e interna de la corteza son llamativamente delgadas. La corteza y la médula tienen una abundancia de capilares sanguíneos fenestrados, con los cuales lindan en forma directa todas las células productoras de hormonas.

Desarrollo La corteza se origina al final del primer mes del desarrollo embrionario a partir del epitelio celómico de la región dorsal de la cavidad abdominal. Los primordios de la médula provienen de la cresta neural y corresponden a precursores de neuronas simpáticas que migran hacia las glándulas suprarrenales en el segundo mes del desarrollo embrionario. La corteza suprarrenal sufre procesos de transformación pronunciados antes y después del nacimiento. Su peso relativo más alto lo adquiere en el feto de cuatro meses.

11.7.1 Corteza suprarrenal

La corteza suprarrenal está cubierta por una cápsula desde la cual parten hacia la profundidad delicados tabiques de tejido conjuntivo con vasos abundantes y fibras nerviosas. La corteza se divide en 3 zonas que se continúan una con la otra sin límites bien definidos (Fig. 11.26, Fig. 11.27, Fig. 11.28):
- zona glomerular
- zona fasciculada
- zona reticular.

En las 3 zonas a partir de la sustancia precursora colesterol se producen hormonas esteroides relacionadas químicamente pero de funciones diferentes, lo cual se refleja en una morfología semejante de todas las células endocrinas de la corteza: las células poseen un retículo endoplasmáti-

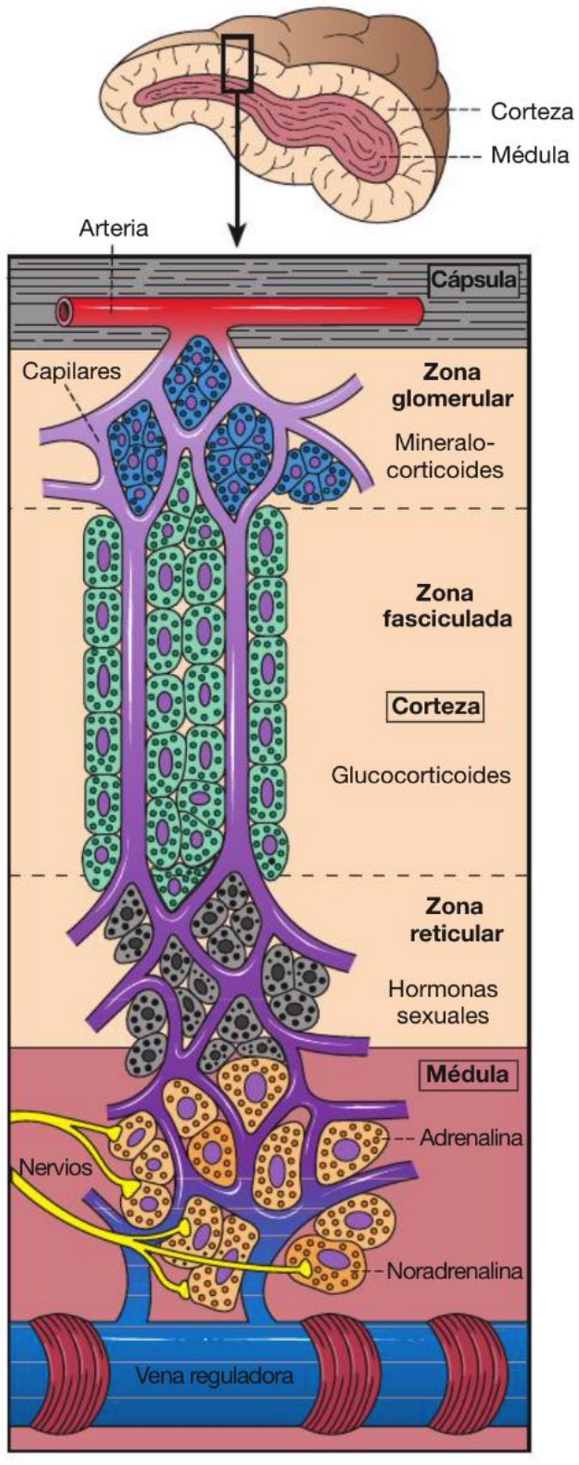

Fig. 11.26 Glándula suprarrenal (representación esquemática de la estructura). La túnica media de las venas medulares más grandes forma prominencias musculares lisas de espesores variados que representan el dispositivo regulador. Este músculo no sólo es circular sino también de distribución en espiral e incluso longitudinal. La médula está irrigada por capilares y vénulas de la corteza pero también en forma directa por arteriolas que se introducen en la médula.

Fig. 11.27 Glándula suprarrenal, vista panorámica. **1** Corteza; **2** médula. Ser humano; Azán; 15 ×.

co liso abundante y mitocondrias en su mayor parte de crestas tubulares.

Zona glomerular

Morfología La zona glomerular, de ubicación externa, es relativamente angosta. Las células endocrinas forman cúmulos o estructuras arqueadas (**Fig. 11.28**). Justo por debajo de la cápsula, las células son relativamente pequeñas y, en parte, corresponden a células madre. En los preparados teñidos con H-E, las células son predominantemente acidófilas (tinción roja). Los núcleos son más pequeños y más heterocromáticos que los de las células de la zona fasciculada. Contienen relativamente pocas inclusiones lipídicas y con frecuencia poseen mitocondrias abundantes (**Fig. 11.29**), pero no es habitual que estos orgánulos formen crestas principalmente laminares.

Mineralocorticoides En la zona glomerular se produce el mineralocorticoide **aldosterona**, cuya función principal es sobre todo equilibrar las pérdidas de sodio en el riñón. La aldosterona se encuentra bajo la influencia de la ACTH en un grado muy reducido (**Cap. 11.3.2**) y forma una unidad funcional con la angiotensina II y la renina.

Zona fasciculada

Morfología La zona fasciculada, intermedia y ancha, está compuesta por células poliédricas u ovoides que poseen un núcleo redondeado claro (**Fig. 11.28**, **Fig. 11.30**) y están organizadas en columnas radiales (**Fig. 11.28**, **Fig. 11.31**). Todas las células contienen inclusiones lipídicas y un RE liso bien desarrollado (**Fig. 11.31a**). Las mitocondrias poseen crestas tubulares (**Fig. 11.31b**) y también hay lisosomas diseminados. El aparato de Golgi y el RE rugoso son relativamente pequeños o están poco desarrollados. La abundancia de espacios claros redondeados que surgen

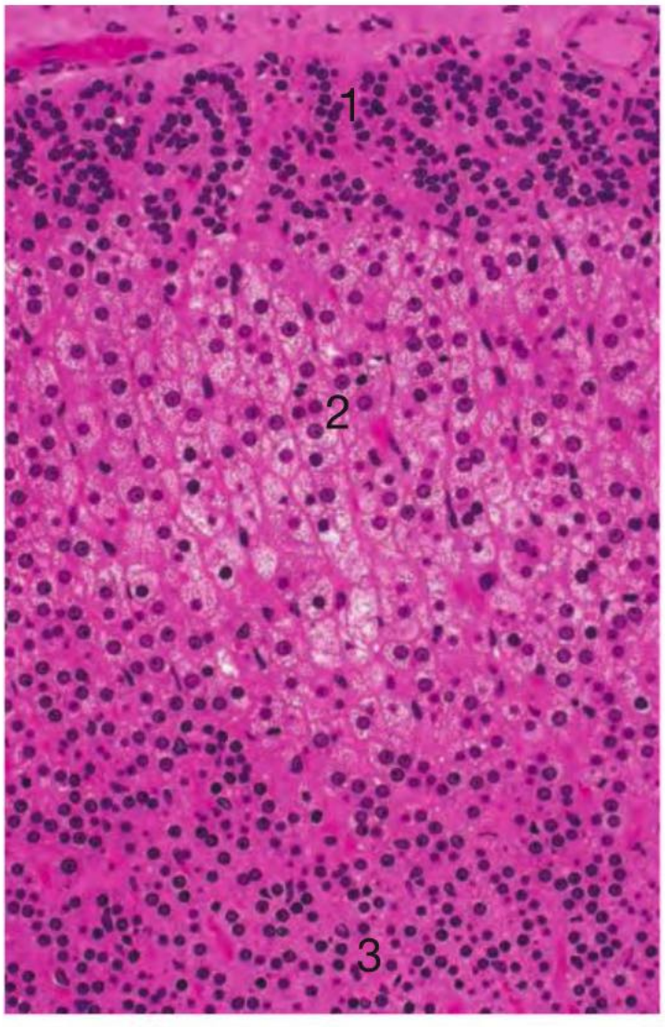

Fig. 11.28 Corteza suprarrenal. Microfotografía óptica con aumento mediano de la corteza dividida en 3 zonas. **1** Zona glomerular; **2** zona fasciculada; **3** zona reticular. Macaco; H-E; 230 ×.

por la desaparición de los lípidos durante la técnica histológica son la causa del aspecto "esponjoso" en los preparados de rutina para la microscopia óptica (N. de T.: de ahí el nombre de espongiocitos que reciben estas células) (**Fig. 11.28**, **Fig. 11.31a**).

Glucocorticoides Las células de la zona fasciculada sintetizan **glucocorticoides**, entre los cuales el **cortisol** (= hidrocortisona) es el representante principal. Estas hormonas cumplen funciones múltiples, que también ocurren en interacción con las catecolaminas de la médula. Esto es importante, por ejemplo, en el ámbito de la reacción ante el estrés. Aumentan la glucemia, actúan sobre el catabolismo proteico, regulan la movilización de los ácidos grasos, influyen sobre el equilibrio hídrico, aumentan la actividad cardíaca y la producción de jugo gástrico y suprimen las reacciones inflamatorias. La síntesis de los glucocorticoides está regulada por la ACTH.

Zona reticular

Morfología La zona reticular, de ubicación interna, limita con la médula. Sus células forman cordones ramificados y poseen un citoplasma acidófilo pronunciado (**Fig. 11.27**, **Fig. 11.28**, **Fig. 11.30**). La cantidad de inclusiones lipídicas es pequeña; los gránulos de lipofuscina (formas terminales

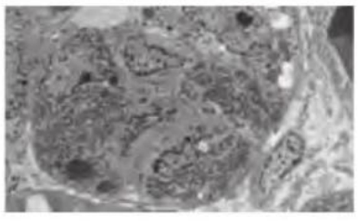

Fig. 11.29 Zona glomerular.

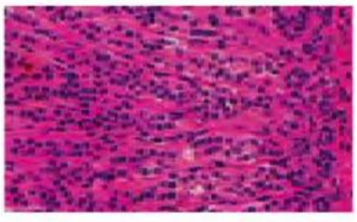

Fig. 11.30 Corteza suprarrenal.

de lisosomas) son abundantes; los núcleos suelen ser muy hipercromáticos y muestran signos de degeneración.

Andrógenos En la zona reticular, además de glucocorticoides, también se producen andrógenos (p. ej., dehidroepiandrosterona) que en otros sitios, por ejemplo los testículos, los ovarios y la próstata, se transforman en testosterona o incluso estrógenos.

Nota Las células corticales se caracterizan por inclusiones lipídicas, RE liso y mitocondrias de crestas tubulares. En la zona externa (zona glomerular) las células forman cúmulos redondeados o arcadas y sintetizan el mineralocorticoide aldosterona. En la zona intermedia ancha (zona fasciculada) las células forman cordones rectos de disposición radial que producen glucocorticoides. La zona interna (zona reticular) está compuesta por cordones celulares ramificados que además de glucocorticoides también sintetizan andrógenos.

Correlación clínica La hiperfunción de la corteza suprarrenal puede ser causada por adenomas o carcinomas. La producción excesiva de las hormonas individuales conduce al síndrome de Cushing (cortisol), al hiperaldosteronismo (aldosterona) y al virilismo suprarrenal (andrógenos corticosuprarrenales).

En la **enfermedad de Cushing** clásica, la producción excesiva de glucocorticoides y la hiperplasia de la corteza suprarrenal es causada por un tumor hipofisario de células basófilas. Los signos y los síntomas característicos son obesidad del tronco (obesidad centrípeta), hipertensión arterial y osteoporosis. Una clínica semejante puede deberse a otras causas, por ejemplo la administración terapéutica prolongada de glucocorticoides.

El **hiperaldosteronismo** suele ser causado por un adenoma productor de aldosterona (síndrome de Conn). Los síntomas y los signos son: hipopotasemia, hipertensión arterial diastólica, debilidad muscular, fatiga, cefalea, etcétera.

En la infancia con frecuencia aparece una **hiperplasia suprarrenal** congénita. En la mayor parte de los casos las causas son defectos enzimáticos de base genética de la síntesis de esteroides. La clínica comprende desde el virilismo en las niñas hasta la feminización en los niños. El defecto frecuente de la hidroxilación de C21 conduce a la masculinización con pérdida de sales o sin ella.

La hipofunción de la corteza suprarrenal sólo se manifiesta cuando se ha destruido más del 90% del tejido (insufi-

ciencia corticosuprarrenal primaria, **enfermedad de Addison**). Las causas pueden ser, por ejemplo, tuberculosis o criptococosis y con frecuencia también una atrofia debida a un proceso autoinmunitario. Los pacientes sufren anorexia, debilidad, náuseas, hiperpigmentación cutánea, hipotensión arterial, etcétera.

11.7.2 Médula suprarrenal

La médula suprarrenal está formada por neuronas simpáticas modificadas carentes de prolongaciones. Estas neuronas producen las hormonas adrenalina y noradrenalina. En las células de la médula suprarrenal humana se han identificado otros neuropéptidos diversos.

La médula se encuentra irrigada en una parte considerable por arteriolas que llegan a ella en forma directa pero también recibe sangre de los capilares y las vénulas de la corteza. Una particularidad vascular son las **venas reguladoras** amplias de la médula, cuya túnica media posee fascículos llamativos y de espesores variables, compuestos por células musculares lisas (Fig. 11.26, Fig. 11.32).

Células de la médula suprarrenal

Las células de la médula suprarrenal están inervadas por neuronas simpáticas preganglionares colinérgicas y pueden considerarse una variante endocrina de un ganglio simpático.

Microscopia óptica Las células medulares relativamente grandes, a menudo alargadas o poliédricas, muy juntas, forman estructuras acordonadas irregulares (Fig. 11.33). En los preparados teñidos con H-E, el citoplasma suele ser granular fino y se tiñe de violeta pálido. Los núcleos tienen eucromatina abundante. Luego de la fijación con bicromato de potasio, las células medulares se tiñen de color pardoamarillento. Esta forma de fijación sirve para demostrar la presencia de catecolaminas (adrenalina, noradrenalina),

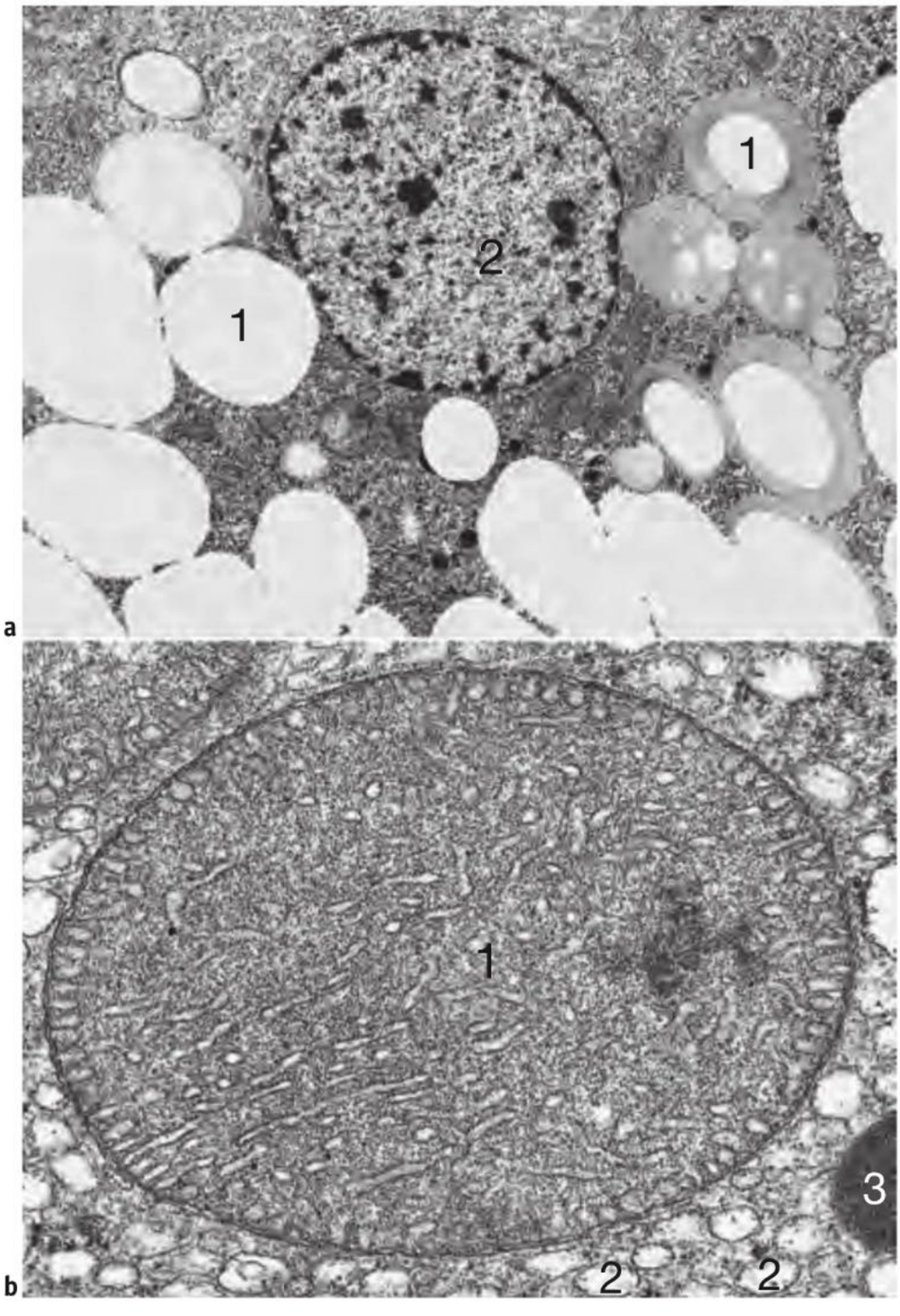

Fig. 11.31 Zona fasciculada, vista con el microscopio electrónico (corteza suprarrenal, ser humano).
a: vista general de toda una célula con inclusiones lipídicas abundantes (**1**); **2** núcleo celular. 6.740 ×.
b: mitocondria de crestas tubulares (**1**); RE liso vesicular (**2**); **3** lisosoma. 36.600 ×.

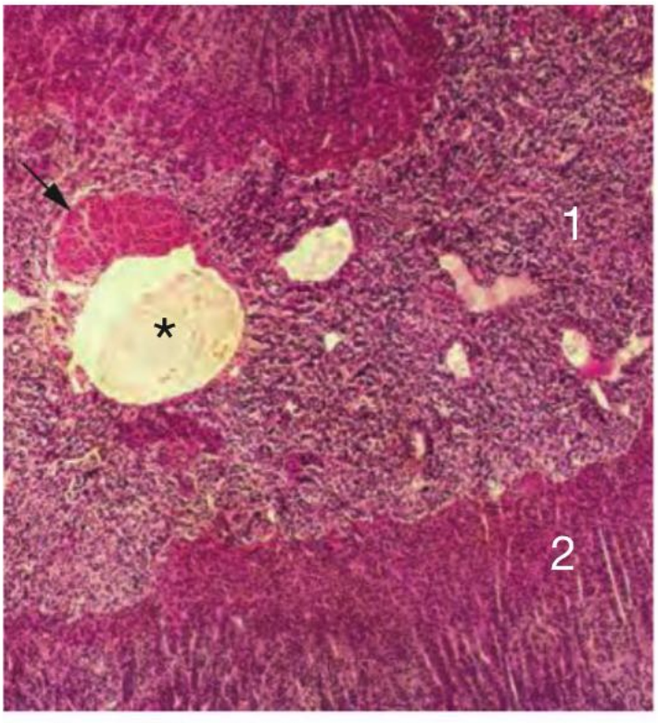

Fig. 11.32 Médula suprarrenal (1) con una vena reguladora grande (*) en cuya pared aparece un fascículo grueso de músculo liso (→). **2** Corteza. Ser humano; H-E; 45 ×.

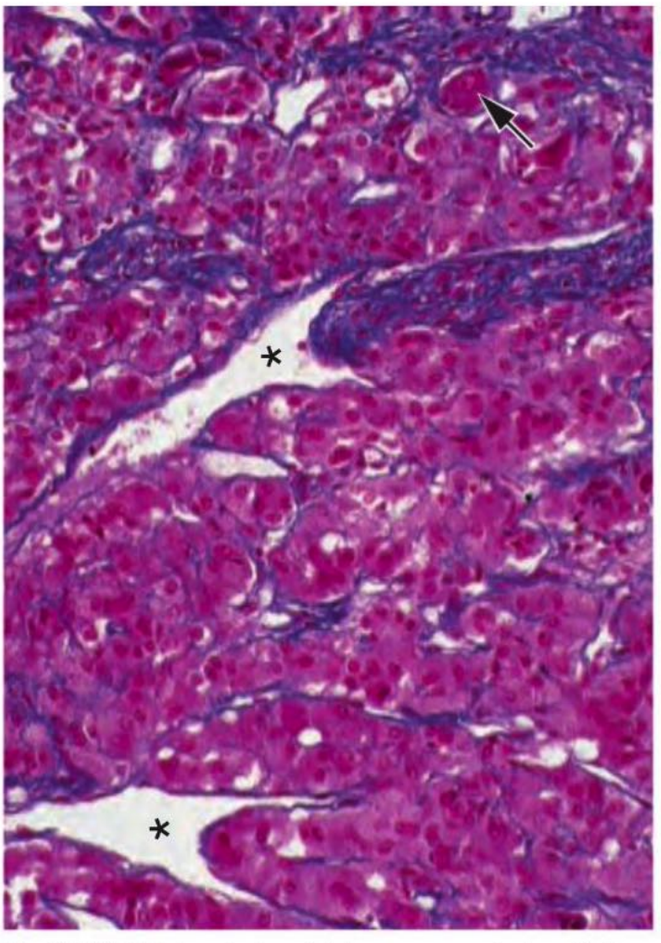

Fig. 11.33 Células de la médula suprarrenal. Las células medulares suprarrenales suelen ser poliédricas alargadas y acidófilas; el citoplasma a menudo es un tanto laxo, lo cual se debe, en parte, a la rápida autólisis que ocurre luego de la obtención de la muestra de tejido. En los preparados de rutina los diversos tipos celulares endocrinos en la mayor parte de los casos no pueden distinguirse unos de otros. Un plexo venoso (*) atraviesa la médula; las venas más grandes poseen almohadillas de músculo liso (venas reguladoras, **Fig. 11.32**). → Soma de una neurona ganglionar. Ser humano; Azán;.280 ×.

que son oxidadas por el bicromato. Por esta razón, las células también se denominan **células cromafines** (al igual que las células enterocromafines productoras de serotonina del tubo digestivo). Con tinciones histoquímicas especiales, en la médula pueden distinguirse células productoras de adrenalina (A) y noradrenalina (NA). Las primeras constituyen alrededor del 85% de las células endocrinas medulares, mientras que las segundas totalizan el 15% de las células de la médula.

Microscopia electrónica En la microscopia electrónica, ambos tipos celulares contienen gránulos electrodensos abundantes (diámetro: 150-300 nm, **Fig. 11.34**). Los gránulos con contenido de NA son relativamente pequeños y más densos que los gránulos con A. Además de catecolaminas los gránulos de secreción contienen calcio, nucleótidos de adenina, neuropéptidos variados y cromogranina.

Otras células En la médula aparecen con regularidad grupos pequeños de neuronas ganglionares multipolares (**Fig. 11.33**). Entre las diversas células cromafines aparecen células angostas (células sustentaculares), que corresponden al componente neuróglico de la médula suprarrenal.

Nota La médula suprarrenal está compuesta por neuronas simpáticas modificadas, sin prolongaciones, que se clasifican en 2 tipos celulares. La mayor parte de las células producen adrenalina, mientras que una cantidad pequeña sintetiza noradrenalina. En la médula suprarrenal hay venas reguladoras.

Hormonas

La adrenalina aumenta, entre otras cosas, la frecuencia cardíaca y promueve la degradación del glucógeno, así como la liberación de ácidos grasos. De este modo se tornan disponibles sustratos adecuados para la obtención de energía. La sensación de hambre se suprime.



Fig. 11.34 Células medulares suprarrenales.

Correlación clínica Los tumores que secretan catecolaminas se llaman **feocromocitomas**. Con frecuencia derivan de la médula suprarrenal, pero también pueden aparecer en otros sitios; en menos del 10% de los casos son malignos. Un signo clínico frecuente es la hipertensión arterial.

11.8 Sistema de células endocrinas gastroenteropancreáticas diseminadas

Introducción

En el epitelio de algunos sistemas del organismo, por ejemplo en las vías respiratorias, el tubo digestivo y las vías urinarias, hay células endocrinas individuales. Estas células son frecuentes en particular en el **tubo digestivo**, el cual contiene más células endocrinas que la adenohipófisis. Aquí se encuentran alrededor de 20 tipos de células endocrinas diferentes, cada uno de los cuales produce una hormona determinada. Estas hormonas gastrointestinales actúan ampliamente sólo en forma local en el tubo digestivo y regulan actividades diversas en él. Por ejemplo, las células G producen gastrina, las células I sintetizan colecistocinina y las células S elaboran secretina. Estas células no sólo tienen una función secretora sino que también cumplen una función receptora mediante la cual detectan las diversas composiciones químicas del quimo gástrico y del quilo intestinal.

Desde los puntos de vista funcional y evolutivo las células endocrinas de los **islotes de Langerhans** del páncreas también pertenecen al grupo de células endocrinas del tubo digestivo. En los islotes hay 4 tipos celulares, cada uno con su hormona propia: las células B (que sintetizan insulina), las células A (que producen glucagón), las células D (que elaboran somatostanina) y las células PP (que sintetizan polipéptido pancreático).

En el epitelio de algunos sistemas de órganos hay muchas células endocrinas individuales ("diseminadas") que producen hormonas polipeptídicas con acción local. Este tipo de células aparece en los sistemas respiratorio, urogenital y, sobre todo, digestivo (**Fig. 11.35**). Aquí se comentará en forma somera sólo el sistema de células endocrinas gastroenteropancreáticas diseminadas del tubo digestivo.

11.8.1 Células endocrinas en el tubo digestivo

En el epitelio superficial y glandular de las mucosas del estómago, los intestinos delgado y grueso, las vías biliares y los conductos pancreáticos hay dispersas innumerables células endocrinas (según se calcula, 3.000 millones), cuyo conjunto forma el **sistema endocrino gastroenteropancreático** (**GEP**) (**Fig. 11.35**). Es el sistema endocrino más grande de todo el organismo. Por razones ontogénicas y funcionales aquí también se incluyen los islotes de Langerhans del páncreas. Según los conocimientos actuales, al sistema pertenecen alrededor de 20 tipos celulares diferentes que sintetizan hormonas polipeptídicas y (con menor frecuencia) aminas biógenas (**Cuadro 11.3**).

Hormonas En su mayor parte, las hormonas son de acción local y regulan la actividad digestiva (**Cuadro 11.3**). Sin embargo, las hormonas insulina y glucagón de los islotes de

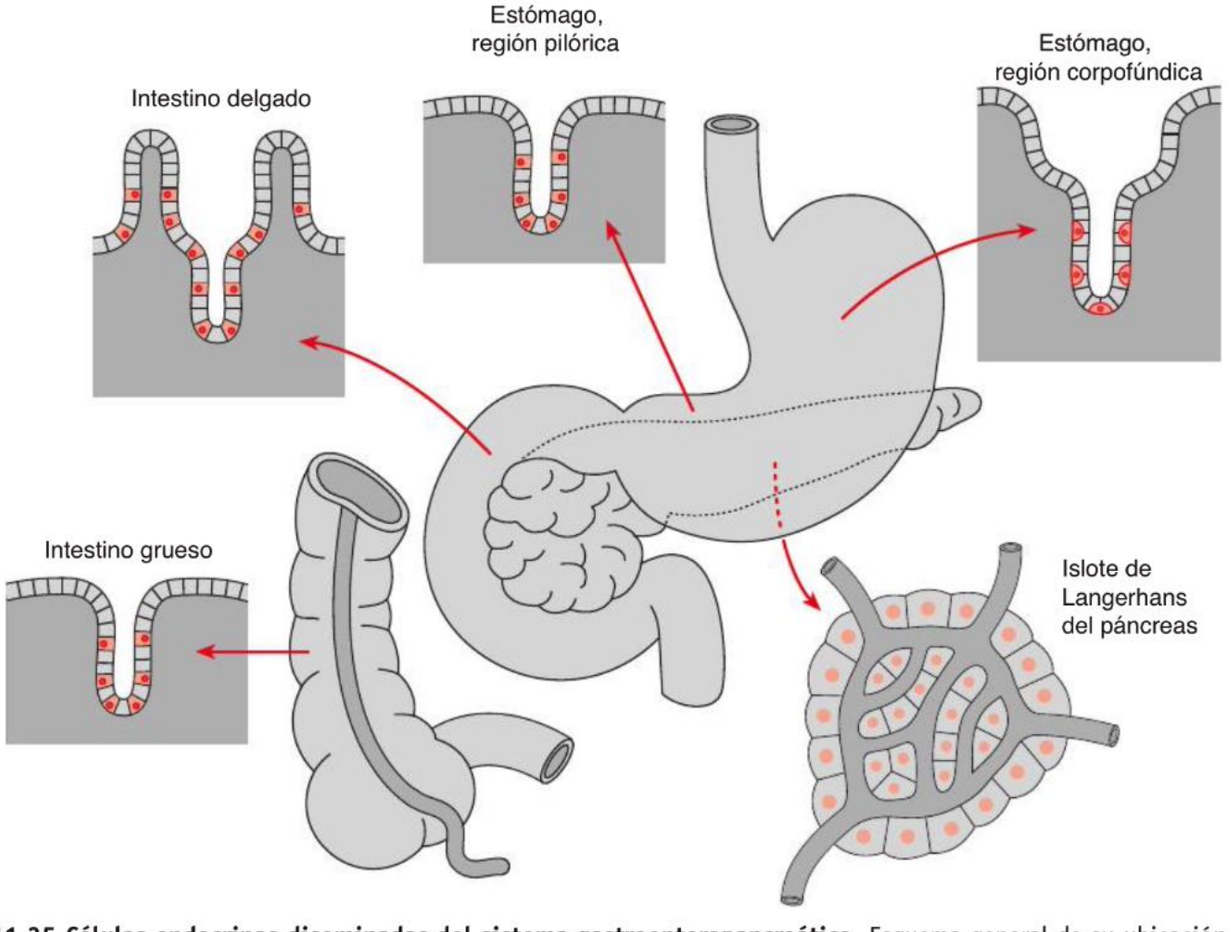

Fig. 11.35 Células endocrinas diseminadas del sistema gastroenteropancreático. Esquema general de su ubicación y su distribución. (De [9])

Cuadro 11.3 Hormonas del tubo digestivo

Hormona	Sitio de síntesis	Sitio de acción	Acción
Gastrina	Píloro gástrico, duodeno, yeyuno (células G)	Estómago	Estimula (en parte en forma indirecta por la estimulación de la liberación de histamina) la secreción de ácido por las células parietales y el crecimiento de la mucosa
Secretina	Intestino delgado proximal (células S)	Páncreas, glándulas de Brunner, vesícula biliar, vías biliares	Estimula la producción de un líquido con abundancia de bicarbonato, que neutraliza el quimo ácido en el intestino delgado proximal
GIP*	Todo el intestino delgado (células GIPK)	Islotes pancreáticos, estómago	• Promueve la liberación de insulina • Inhibe la producción de ácido
GLP-1**	Intestino delgado, intestino grueso	Islotes pancreáticos	Promueve la liberación de insulina
Colecistocinina (CCK)	Todo el intestino delgado (células I)	Páncreas, estómago, vesícula biliar	• Promueve la secreción de las enzimas digestivas por estimulación del nervio vago y aumenta la acción de la secretina • Promueve la secreción de pepsina • Promueve el vaciado de la vesícula biliar
Somatostatina	Estómago, intestino delgado, intestino grueso (células D)	Otras células endocrinas, células parietales y principales del estómago, células acinosas del páncreas	Inhibe los procesos secretores en las células endocrinas y exocrinas del tubo digestivo
Histamina	Cuerpo y fondo del estómago (células ECL)	Estómago	Promueve la secreción del ácido gástrico y la pepsina (la secreción de la histamina por las células ECL es estimulada por la gastrina)
Serotonina	Estómago, intestinos delgado y grueso (células EC)	Estómago, intestinos delgado y grueso	Estimula la motilidad del tubo digestivo y de sus vasos sanguíneos

* Glucose-dependent insulinotropic peptide (péptido insulinotrópico dependiente de glucosa) = gastric inhibitory polypeptide (polipéptido inhibidor gástrico)
** Péptido símil glucagón 1

Langerhans actúan en todo el organismo. La hormona secretina del duodeno y del yeyuno también utiliza el sistema vascular sanguíneo por distancias extensas para su transporte desde las células productoras en el intestino delgado hacia las dianas celulares en el páncreas, el hígado y el estómago. Algunas hormonas del sistema GEP también pueden sintetizarse en neuronas. La actividad fisiológica de estas hormonas todavía no ha sido totalmente esclarecida en todos los casos.

Neurotransmisores Los neurotransmisores de algunas neuronas del tubo digestivo se parecen a las hormonas de las células endocrinas gastrointestinales y actúan sobre la motilidad y la secreción. Son ejemplos la motilina, la sustancia P y la bombesina. Algunos péptidos, por ejemplo, la somatostatina, se liberan tanto desde terminaciones nerviosas como desde células endocrinas, las células D de la mucosa gástrica e intestinal y de los islotes de Langerhans.

Clasificación según la forma y la ubicación en el epitelio Las células endocrinas del tubo digestivo aparecen en dos formas (**Fig. 11.36**): las células endocrinas **"abiertas"** alcanzan la luz intestinal a través de un polo sensorial lleno

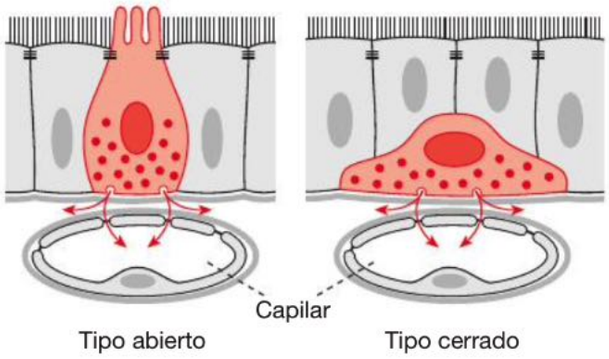

Fig. 11.36 Células endocrinas en el epitelio de la mucosa del tubo digestivo. Representación esquemática de células endocrinas (dibujadas en rojo) "abiertas" (a la izquierda) y "cerradas" (a la derecha). (De [9])

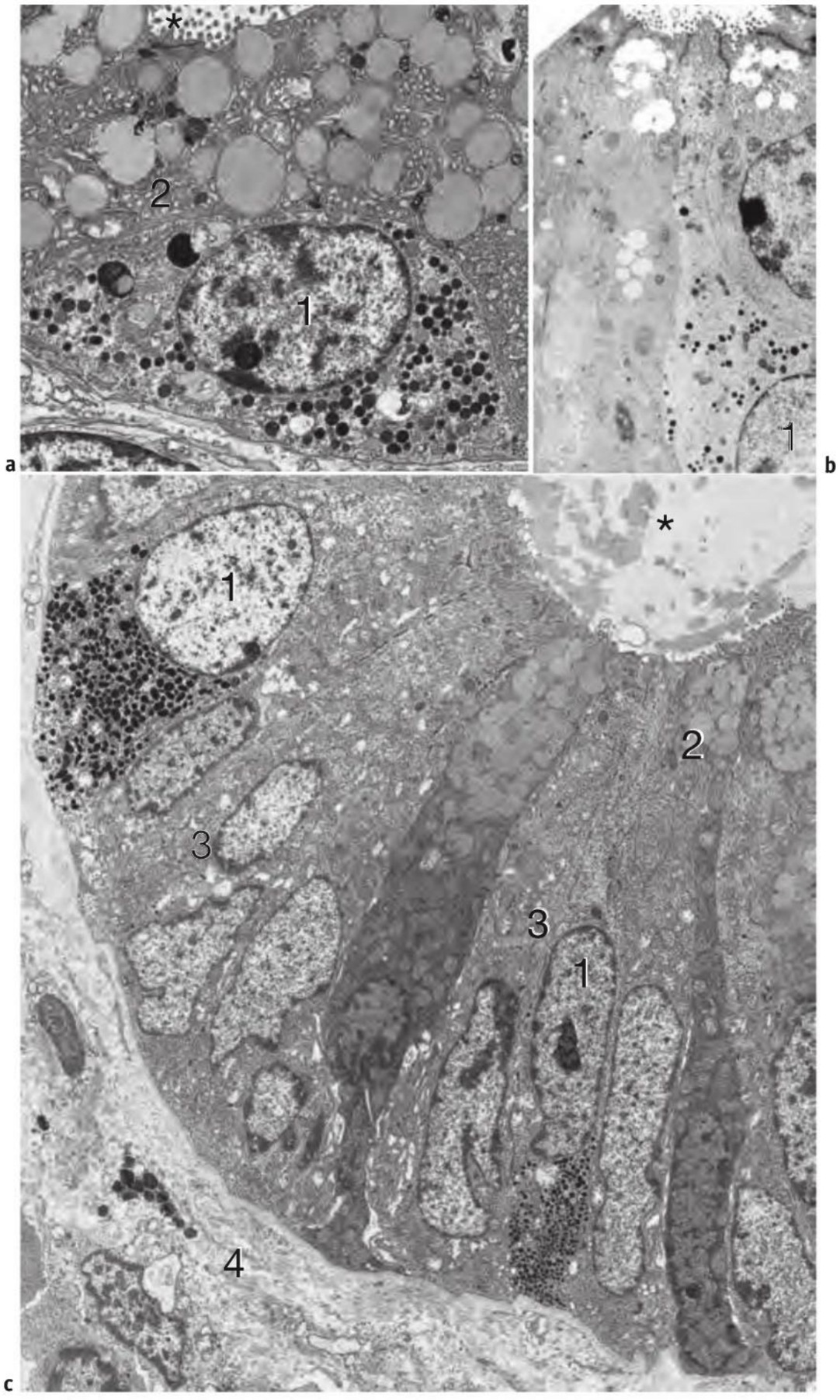

Fig. 11.37 Células endocrinas en el tubo digestivo. a: célula endocrina cerrada (**1**) en el cuerpo gástrico humano. **2** Célula principal, * luz de una glándula gástrica. 6.740 ×. **b:** célula endocrina abierta (**1**) en el epitelio de una cripta colónica de ratón. 3.900 ×. (Preparado gentileza del Dr. T. Nebelsiek, Munich). **c:** dos células endocrinas abiertas diferentes (**1**) en el epitelio de una cripta colónica humana. **2** Células caliciformes, * luz de la cripta, **3** células epiteliales absortivas, **4** lámina propia. 3.860 ×.

de microvellosidades, mientras que las células **"cerradas"** están ubicadas en situación basal en el epitelio. Ambas poseen gránulos de secreción electrodensos característicos, que eliminan su contenido por exocitosis en la región basal. En los preparados para la microscopia óptica teñidos con H-E, las células sólo se identifican en forma imprecisa. En la actualidad suelen detectarse mediante técnicas inmunohistoquímicas. Los gránulos de secreción identificables con la microscopia electrónica poseen formas distintas en los tipos celulares diferentes (**Fig. 11.37**).

Clasificación según otros criterios La designación de los tipos celulares endocrinos individuales idealmente se refiere a la hormona sintetizada (células productoras de gastrina = células G). En otros casos se utilizan abreviaturas tradicionalmente vigentes que no hacen referencia al producto de las células. Así, las células símil enterocromafines (ECL = *e*nterochromaffin-*l*ike) sintetizan histamina; últimamente también se denominan células H. Desde hace mucho que se conocen las llamadas células enterocromafines (células EC) productoras de serotonina, que están distribuidas desde el píloro hasta el colon.

Correlación clínica De las células del sistema endocrino GEP pueden surgir **tumores** benignos y malignos. Sus productos de secreción pueden causar síntomas que se caracterizan por la emisión excesiva de hormona o la formación de estenosis. Se conocen, por ejemplo, los tumores productores de gastrina, los cuales sobre todo estimulan la secreción de HCl y conducen a la formación de úlceras gástricas y duodenales que no se curan.
Los **carcinoides** en su mayoría son tumores endocrinos productores de serotonina, que también sintetizan otros factores hormonales y sólo infiltran los tejidos y generan metástasis con lentitud. Causan síntomas variados, entre ellos rubefacciones súbitas irregulares e hipermotilidad intestinal con dolores cólicos, vómitos y diarreas.

11.8.2 Islotes de Langerhans

Los islotes de Langerhans (órgano insular) fueron descritos en 1869 por Paul Langerhans, de 20 años, en el contexto de su tesis de doctorado. Su función endocrina fue descubierta en 1886 por Minkowski y Mehring.

Estructura

Los islotes de Langerhans corresponden a la porción **endocrina** del páncreas. Son agrupaciones celulares pequeñas casi siempre con límites nítidos, de 50-280 µm de diámetro (que aisladamente en la región posteroinferior de la cabeza del páncreas pueden alcanzar hasta los 500 µm), compuestas por 2.000-3.000 células endocrinas de tipos diferentes. A veces hay islotes "difusos" formados por largos cordones celulares retorcidos. En especial, en esos islotes, las células B pueden ser muy grandes y sus núcleos pueden ser poliploides. Se supone que la cantidad de islotes es de 1-2 millones; en el adulto totalizan alrededor del 1-3% del volumen del tejido pancreático. Los islotes de Langerhans son más frecuentes en la cola que en la cabeza del páncreas. En la mayoría de los casos, los islotes están dentro de un lobulillo pancreático (**Fig. 11.38**).

Tipos celulares de los islotes de Langerhans

Pueden distinguirse 4 tipos celulares endocrinos insulares, cada uno con su hormona característica: células A, B, D y PP (**Cuadro 11.4**). En los islotes de Langerhans humanos no puede identificarse un principio de distribución del todo constante (**Fig. 11.39**); sin embargo, las células A se

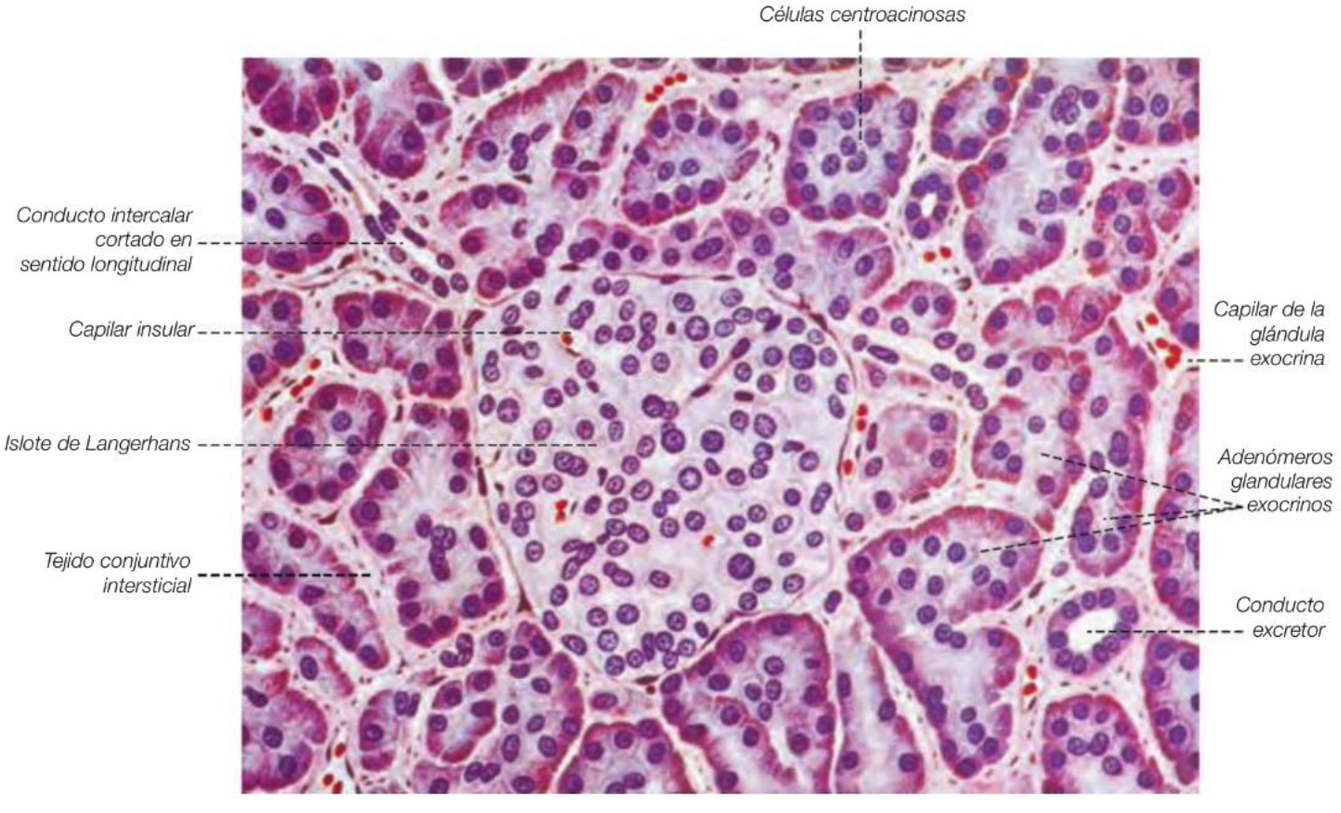

Fig. 11.38 Islote de Langerhans en el páncreas, dibujo. En los preparados teñidos con H-E, las células A suelen ser un poco más grandes y acidófilas que las células B. 700 ×. (De [1])

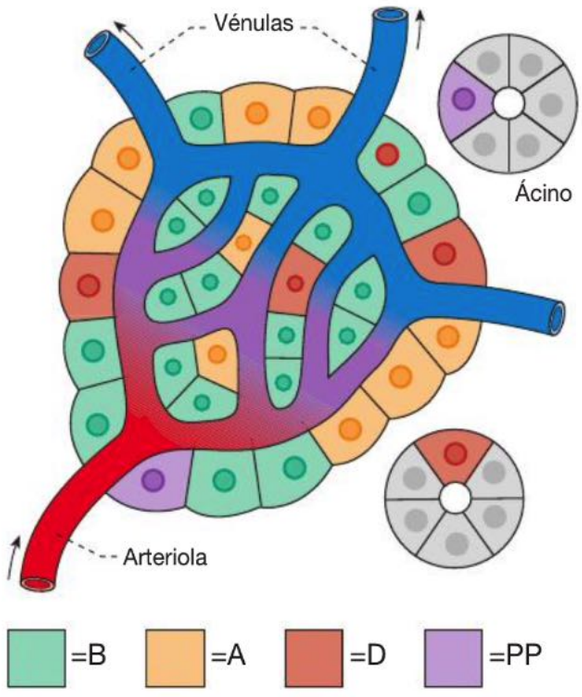

Fig. 11.39 Islote de Langerhans con los 4 tipos celulares diferentes y la microcirculación (representación esquemática). A la derecha, arriba y abajo: ácinos con células endocrinas individuales. Las vénulas eferentes son vasos porta insuloacinosos. (De [9])

concentran sobre todo en la periferia y las células B en su mayoría están ubicadas en el centro del islote.

Con el microscopio óptico, en las técnicas de rutina, las células de los islotes de Langerhans son bastante parecidas (**Fig. 11.38**), pero los tipos celulares diferentes pueden identificarse con claridad mediante el uso de métodos inmunohistoquímicos (**Fig. 11.40**, **Fig. 11.41**). En los preparados para la microscopia electrónica, las células exhiben gránulos diferentes (**Fig. 11.42**, **Fig. 11.43**):

- **células A:** son más grandes que las células B y levemente acidófilas. En la microscopia electrónica, sus gránulos son redondeados y tienen un contenido homogéneo electrodenso que está separado de la membrana del gránulo por un anillo electrolúcido característico (**Fig. 11.42c**, **d**). El glucagón aparece con una proteína acompañante, la cromogranina A; las células A pueden detectarse inmunohistoquímicamente mediante el uso de anticuerpos contra esta proteína (**Fig. 11.40**).
- **células B:** en los preparados teñidos con H-E, las células B permanecen pálidas (**Fig. 11.38**), pero pueden identificarse en forma selectiva con aldehído fucsina o (al igual que las otras células insulares) con técnicas inmunohistoquímicas (**Fig. 11.41**). Con el microscopio electrónico se ve que poseen gránulos de secreción típicos con un centro cristalino de forma irregular (**Fig. 11.42a**, **b**).
- **células D:** los gránulos de las células D son relativamente grandes, a menudo algo ovalados y de densidad electrónica moderada (**Fig. 11.43**).
- **células PP:** las células PP, poco frecuentes, se encuentran sobre todo en la cabeza del páncreas. Sus gránulos de secreción son pequeños, redondeados y electrodensos.

Entre las diversas células insulares, se encuentran nexos y desmosomas. En los islotes con regularidad aparecen sinapsis colinérgicas y adrenérgicas. En algunos mamíferos los islotes normalmente contienen somas de neuronas vegetativas.

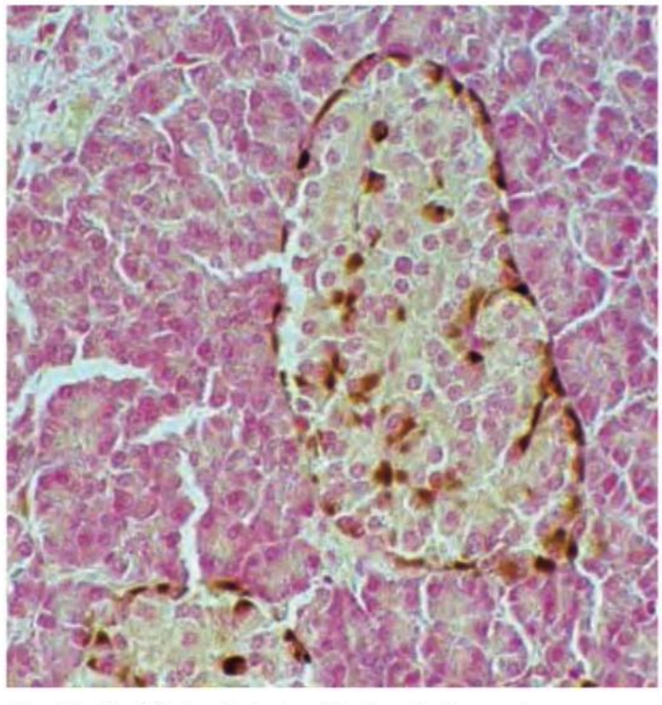

Fig. 11.40 Células A de los islotes de Langerhans. Determinación inmunohistoquímica de la cromogranina en las células A. Las células A, teñidas de pardo, suelen concentrarse en la periferia del islote, pero también aparecen en su interior. Ser humano; 280 ×. (Preparado gentileza del Prof. D. Grube, Hannover)

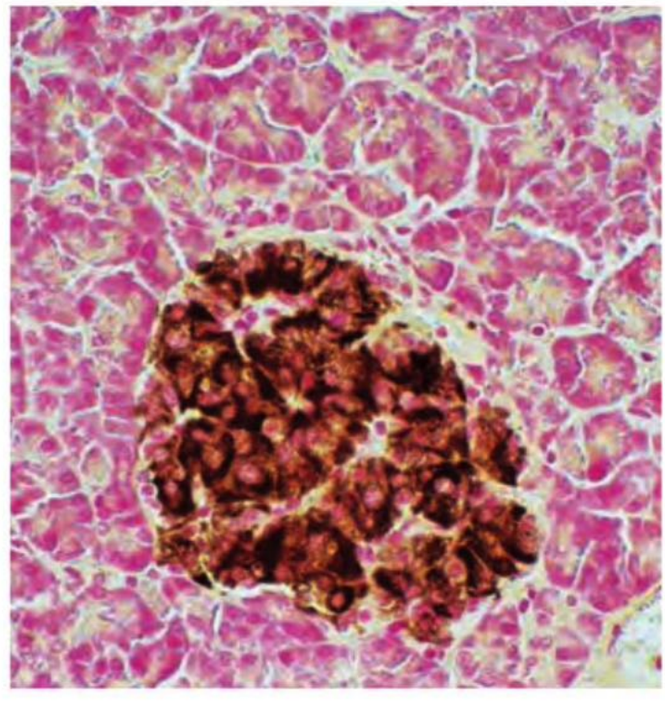

Fig. 11.41 Células B de los islotes de Langerhans. Determinación inmunohistoquímica de la insulina. La células B, teñidas de pardo, constituyen la gran mayoría de las células insulares. Ser humano; 280 ×. (Preparado gentileza del Prof. D. Grube, Hannover)

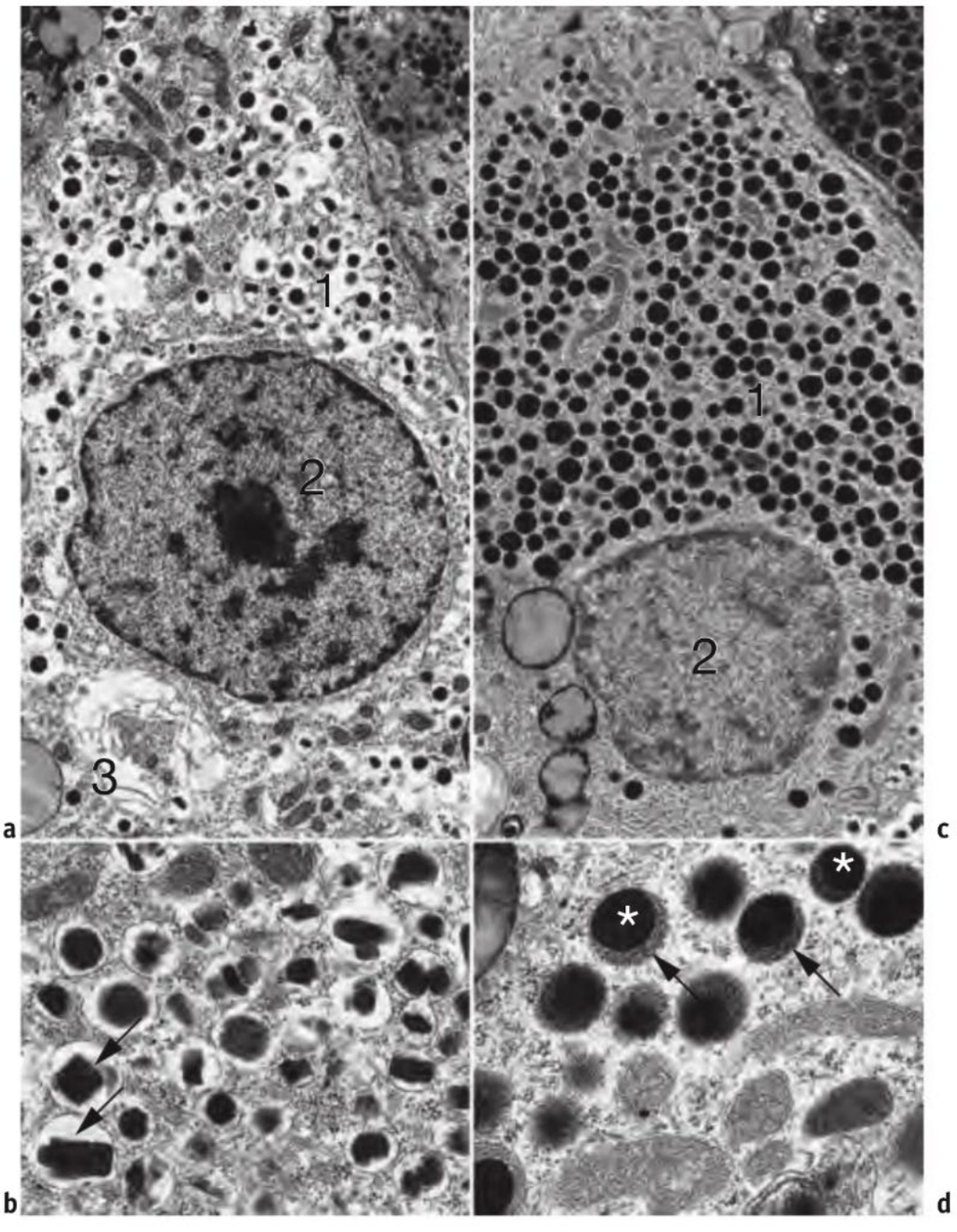

Fig. 11.42 Células A y B de los islotes de Langerhans, microfotografías electrónicas (ser humano). **a:** célula B, vista general. **1** Gránulos de secreción, **2** núcleo, **3** aparato de Golgi. 12.000 ×. **b:** célula B, más aumento de los gránulos con insulina. El contenido de muchos gránulos tiene una estructura cristalina electrodensa (→). 36.600 ×. **c:** célula A, vista general. **1** Gránulos de secreción, **2** núcleo. 12.000 ×. **d:** célula A, más aumento de los gránulos de glucagón (→) con un centro electrodenso (*) y una periferia más electrolúcida. 36.600 ×.

Hormonas

Las hormonas más importantes de los islotes de Langerhans (Cuadro 11.4) son la insulina y el glucagón. Ambas están relacionadas con el metabolismo de los hidratos de carbono.

Insulina La insulina se sintetiza en las células B (Fig. 11.44) y se libera en forma pulsátil. Esto ocurre más o menos cada 10 minutos en cantidades pequeñas y cada 80-150 minutos con una amplitud mayor; las comidas desencadenan una liberación masiva de insulina. La glucosa estimula la secreción de insulina porque el transportador de glucosa GLUT-2, dependiente de insulina, la transporta al interior de la célula B. Allí se fosforila y sufre pasos metabólicos adicionales que al final conducen a la síntesis de ATP en las mitocondrias. El ATP inhibe la actividad del canal de potasio sensible al ATP. La inhibición de este canal complejo conduce a la despolarización de la membrana, lo que determina la apertura de canales de calcio dependientes de voltaje. La entrada del calcio activa la secreción de insulina (Fig. 11.44). Una deficiencia de insulina, como ocurre en la diabetes mellitus, conduce a que se formen y se inserten en la membrana plasmática menos transportadores de glucosa y a que la glucosa ya no pueda transportarse en cantidad suficiente hacia el interior de la célula. La vida media de la insulina en la sangre es de sólo 6-8 minutos, lo cual indica un ritmo de síntesis acelerado en las células B. En las células diana, la glucosa se transporta por medio del GLUT-4, transportador de glucosa dependiente de insulina (Fig. 11.45).

Interacciones entre las células insulares La insulina, el glucagón y la somatostatina en los islotes se influyen en forma recíproca. La somatostatina inhibe la liberación de la insulina y el glucagón (y también de la somatostatina

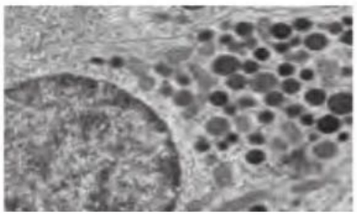

Fig. 11.43 Célula D.

Cuadro 11.4 Tipos celulares y hormonas de los islotes de Langerhans

Tipo celular	Cantidad y ubicación	Hormona	Acción hormonal
Células A	20% de las células insulares, principalmente periféricas	Glucagón, un péptido de 14 aminoácidos	• Antagónico de la insulina; aumenta la glucemia por estimulación de la degradación del glucógeno en el hígado • Pero estimula la secreción de insulina en las células de los islotes de Langerhans
Células B	70% del tejido insular, ocupan la mayor parte de los islotes	Insulina, un péptido de 51 aminoácidos	• Disminuye la glucemia • Estimula la captación y la utilización de la glucosa en particular por las células hepáticas, los adipocitos y las células musculares esqueléticas • Acción anabólica general
Células D	10% de las células insulares	Somatostatina y también gastrina	Somatostatina: inhibe la secreción de insulina, glucagón, ácido gástrico y enzimas pancreáticas y la absorción de las sustancias nutritivas en el intestino delgado.
Células PP	1-2% de las células insulares, principalmente en la cabeza del páncreas, también hay algunas en los ácinos y en los conductos excretores pancreáticos	Polipéptido pancreático (PP)	• Inhibe la secreción de las enzimas digestivas del páncreas • Inhibe la secreción biliar y la liberación de somatostatina

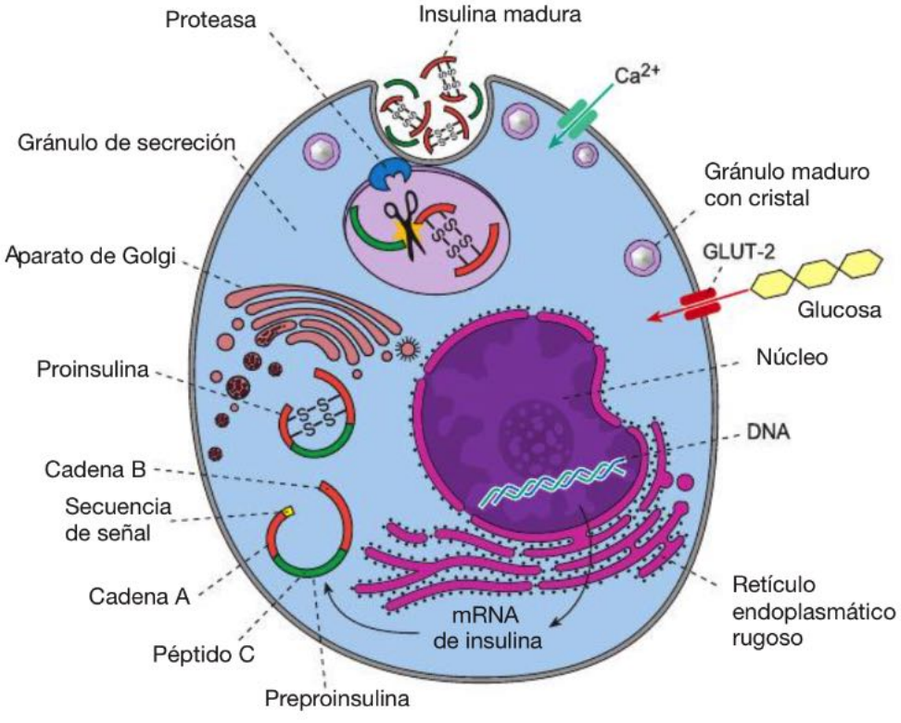

Fig. 11.44 Síntesis y secreción de insulina por las células B de un islote de Langerhans. La síntesis y la liberación de la insulina son estimuladas por la glucosa. La síntesis es un proceso complejo: primero se sintetiza la preproinsulina en el RE rugoso. La preproinsulina posee una secuencia de señal que se escinde en el RE rugoso para formar la proinsulina. La proinsulina está compuesta por una cadena α y una cadena β unidas por el denominado péptido C y mantenidas juntas por puentes disulfuro. Esta molécula migra hacia el aparato de Golgi, en cuya cara trans se envasa en gránulos de secreción junto con una proteasa. La proteasa elimina el péptido C, con lo cual se genera la insulina madura. La insulina forma con cinc una estructura cristaloide densa; el péptido C se deposita en la periferia del gránulo. En la exocitosis se liberan insulina madura y péptido C. La glucosa que desencadena la síntesis de la insulina es transportada al interior de la célula B por el transportador GLUT-2. El metabolismo de la glucosa en la célula B también modifica la actividad de canales iónicos de la membrana celular. La actividad del canal de K^+ dependiente de ATP se inhibe, lo que conduce a la despolarización de la membrana. A su vez esto causa la entrada de calcio por los canales de Ca^{2+} dependientes de voltaje. El Ca^{2+} estimula la exocitosis de la insulina. Además de la glucosa, que es el estimulador principal, otros factores (p. ej., aminoácidos, cuerpos cetónicos, hormonas gastrointestinales y neurotransmisores) también promueven la liberación de la insulina.

misma). La insulina inhibe la secreción del glucagón y este último promueve la liberación de la insulina. La secreción de insulina es estimulada por fibras del nervio vago e inhibida por fibras simpáticas. En cambio, la liberación del glucagón se estimula a través de los receptores β del simpático.

Irrigación sanguínea

Los islotes están muy bien vascularizados. Los vasos insulares son capilares fenestrados de luz amplia. El islote está irrigado por uno a tres vasos aferentes (arteriolas insulares). Estos vasos pueden dividirse en capilares ya sea en la periferia o sólo en el centro del islote, de modo que las células insulares reciben su irrigación sanguínea desde la superficie o desde la profundidad del islote. Aún no se ha determinado si puede aplicarse al ser humano la regla general de que las células A y D se irrigan primero y sólo después lo hacen las células B. Desde los capilares periféricos parten muchos vasos eferentes, los denominados **vasos porta insuloacinosos**, que desembocan en la red capilar de las células acinosas del páncreas exocrino. Así, los ácinos reciben sangre con hormonas que, según se supone, influyen sobre la secreción de las células acinosas. Por ejemplo, ante alimentos con abundancia de hidratos de carbono, la insulina puede activar el gen de la amilasa en las células acinosas. La sangre venosa del páncreas fluye hacia la vena porta y, a través de ella, en primer lugar hacia el hígado. Por consiguiente, la vena porta siempre tiene un contenido más alto de hormonas insulares que otros segmentos vasculares.

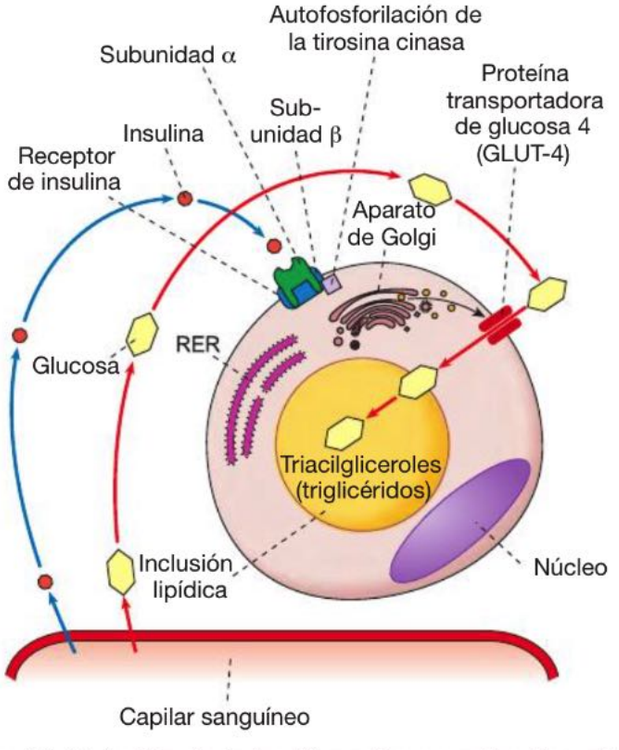

Fig. 11.45 Acción de la insulina sobre un adipocito unilocular. La insulina se une al receptor insulínico de la célula diana, en este caso un adipocito unilocular. El receptor está compuesto por 2 subunidades α y 2 subunidades β. La insulina se une a la subunidad α y así activa la autofosforilación de la subunidad β, que es una tirosina cinasa. Como consecuencia se inducen, entre otras cosas, la síntesis proteica en general y la incorporación de GLUT-4 en la membrana en especial. Cuando no se necesita, el GLUT-4 se encuentra en la membrana de vesículas de reserva ubicadas en el citoplasma. Ante la necesidad, estas vesículas se fusionan con la membrana. GLUT-4 media la incorporación de glucosa en la célula, en la cual se transforma en triacilgliceroles que se almacenan en una gran inclusión lipídica. En la deficiencia de insulina se reduce la cantidad de transportador GLUT-4 en la membrana, se incorpora menos glucosa en la célula y, en consecuencia, aumenta la concentración de glucosa en la sangre.

Correlación clínica Una de las enfermedades más frecuentes del ser humano (en especial en las sociedades del mundo occidental que han alcanzado cierto bienestar) es la **diabetes mellitus** (diabetes sacarina). La diabetes mellitus se manifiesta clínicamente por un aumento de la concentración de glucosa en la sangre (hiperglucemia) y en los casos graves también por aparición de glucosa en la orina (glucosuria). La enfermedad se caracteriza sobre todo por deficiencia de insulina y reducción de la eficacia de la hormona. Las complicaciones secundarias surgen por las alteraciones arterioscleróticas de las paredes de las arterias pequeñas y grandes en órganos diversos, las cuales conducen a trastornos de la perfusión y, en consecuencia, a pérdidas funcionales. Suelen afectarse la retina, el sistema nervioso con los nervios periféricos, los riñones y los miembros inferiores.
Los pacientes con **diabetes tipo I** (diabetes juvenil) necesitan recibir insulina exógena (Fig. 11.46). Sus células B fueron destruidas por procesos autoinmunitarios. En los pacientes con **diabetes tipo II** (diabetes del adulto) las células B en parte están "agotadas" o puede haber resistencia a la insulina. En muchos pacientes esta forma de diabetes se correlaciona con obesidad. Este grupo de pacientes primero se trata con dieta y luego con hipoglucemiantes orales. En la enfermedad avanzada pueden ser necesarias las inyecciones de insulina.

Nota Los islotes del Langerhans están en el páncreas en una cantidad de 1-2 millones de unidades. Están formados por 4 tipos celulares endocrinos diferentes y una red capilar densa. Las células B (70% de las células insulares) producen insulina, las células A (20% de las células insulares) sintetizan glucagón, las células D (10% de las células insulares) secretan somatostatina y las células PP (sólo 1-2% de las células insulares, sólo en la región caudal de la cabeza del páncreas) sintetizan el polipéptido pancreático.

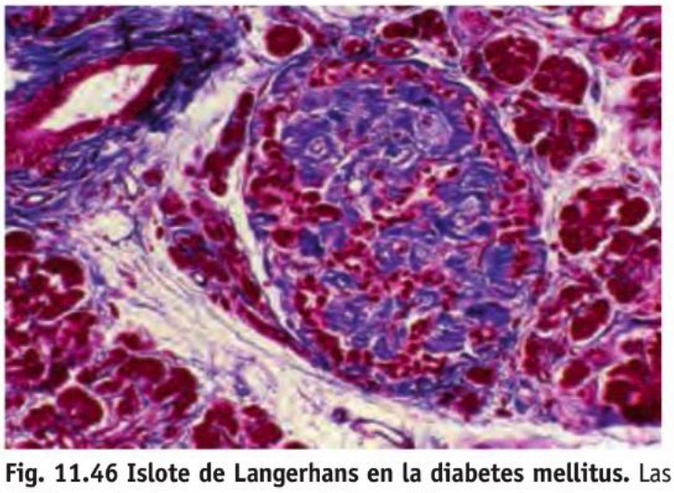

Fig. 11.46 Islote de Langerhans en la diabetes mellitus. Las células endocrinas en gran parte han sido reemplazadas por tejido conjuntivo con colágeno (azul) abundante. Azán; 150 ×.

CAPÍTULO

12 Sistema urinario

12.1 Riñón 383
12.1.1 Características estructurales generales 384
12.1.2 Nefronas y conductos colectores 386
12.1.3 Intersticio 396
12.1.4 Aparato yuxtaglomerular 397
12.1.5 Formación de la orina 398

12.2 Vías urinarias 399
12.2.1 Estructura de la pared 399
12.2.2 Pelvis renal 399
12.2.3 Uréter 399
12.2.4 Vejiga 401
12.2.5 Uretra 401

Al sistema urinario pertenecen
- los riñones como órganos productores de orina y
- los uréteres, la vejiga y la uretra, que en conjunto forman las vías urinarias.

El sistema urinario y el sistema genital comparten parcialmente el desarrollo filogenético y ontogénico, en especial en lo que se refiere a las vías urinarias y los conductos genitales, y en consecuencia también se denominan en conjunto sistema urogenital.
Las funciones más importantes de los riñones, indispensables para la vida, son:
- la excreción de los productos finales del metabolismo (p. ej., urea, creatinina y ácido úrico) y de las sustancias extrañas (p. ej., medicamentos),
- el control de la homeostasis del agua y los electrolitos y, por ende, el mantenimiento constante del volumen y la osmolaridad del espacio extracelular, así como del equilibrio ácido-base.

Además, desempeñan un papel relevante en la regulación de la tensión arterial y de la eritropoyesis.

12.1 Riñón

Introducción

La unidad estructural específica del riñón es la nefrona, de las cuales hay una cantidad de alrededor de 1 millón en cada riñón. Un segundo componente estructural de los riñones que se encuentra en conexión directa con las nefronas es el sistema de conductos colectores. Una nefrona se compone de un corpúsculo renal (con un ovillejo capilar [glomérulo], una lámina basal compleja, células mesangiales y la cápsula de Bowman con los podocitos), cuya función es la ultrafiltración y la formación de la orina primaria, y un sistema de túbulos, el cual cumple funciones de reabsorción y secreción. El sistema tubular se divide en 3 segmentos: túbulo proximal, túbulo intermedio y túbulo distal. A la altura de la arteriola aferente el túbulo distal de la misma nefrona forma la mácula densa, una estructura epitelial que se supone que es parte de un aparato sensorial regulador. En el sistema de conductos colectores se decide sobre la composición de la orina definitiva teniendo en cuenta las necesidades de todo el organismo. Aquí se reabsorbe agua bajo la acción de la hormona antidiurética (ADH).

El riñón realiza muchas funciones importantes:
- control de la homeostasis del agua y las sales, de modo que el volumen y la osmolaridad del espacio extracelular permanezca constante,
- vigilancia y regulación del equilibrio ácido-base,
- eliminación de productos finales del metabolismo de las proteínas, las purinas y las sustancias nitrogenadas (p. ej., urea, creatinina, ácido úrico y iones amonio) o de sustancias extrañas (p. ej., medicamentos o sus metabolitos),
- funciones en el metabolismo (p. ej., síntesis de arginina a partir de citrulina),
- producción de hormonas y factores hísticos (eritropoyetina, angiotensina II, calcitriol y prostaglandinas); el riñón también es la diana de hormonas (p. ej., ADH, aldosterona, adrenalina y ANF),
- control de la tensión arterial.

El riñón puede cumplir estas tareas sólo a causa de su perfusión extraordinariamente abundante (recibe no menos del 20% del volumen minuto cardíaco pero sólo constituye alrededor del 1% del peso corporal) y de sus adaptaciones hísticas muy especiales. A las últimas pertenece la existencia de un ultrafiltro y de un extenso sistema tubular. A través del ultrafiltro ambos riñones filtran diariamente alrededor de 140-180 L de orina primaria. En la filtración, el riñón procede de modo tal que al principio filtra de la sangre una gran cantidad de líquido y prácticamente todas

las sustancias de peso molecular bajo. Durante el paso por el sistema tubular, el 99% del líquido, así como Na^+, Cl^-, HCO_3^-, glucosa, aminoácidos, lactato y muchas otras sustancias de peso molecular bajo, se reabsorben y se devuelven al organismo. Así, sólo se excretan con la orina definitiva las sustancias que deben eliminarse a causa de su toxicidad o su cantidad excesiva. La cantidad de la orina definitiva está en alrededor de 1,5 L por día.

12.1.1 Características estructurales generales

Cada uno de los riñones humanos, órganos pares, mide alrededor de 10 cm de largo, 5 cm de ancho y 4 cm de espesor y pesa 120-300 g. Los riñones están ubicados en el retroperitoneo.

Ya a simple vista, una banda de 6-10 mm de ancho y color oscuro, la corteza renal, puede distinguirse de la médula renal, de ubicación más profunda (**Fig. 12.1**). En la región medial, la corteza y la médula rodean un hueco, el seno renal. Este seno contiene el sistema de cálices renales, la pelvis renal, tejido adiposo y vasos sanguíneos grandes. La entrada al seno recibe el nombre de hilio renal.

Corteza renal La corteza forma la zona externa del riñón, que mide hasta 10 mm de espesor y se encuentra justo por debajo de la cápsula del órgano. Está dividida en regiones pequeñas por los rayos medulares. Esta sustancia cortical ubicada entre los rayos medulares recibe el nombre de laberinto renal. En la forma de las columnas renales (columnas de Bertin), el tejido cortical llega hasta el seno renal, ubicado en la profundidad. La denominación columnas renales se debe al aspecto en los cortes. Tridimensionalmente, el tejido de las columnas renales rodea las pirámides medulares con un manto grueso de sustancia cortical.

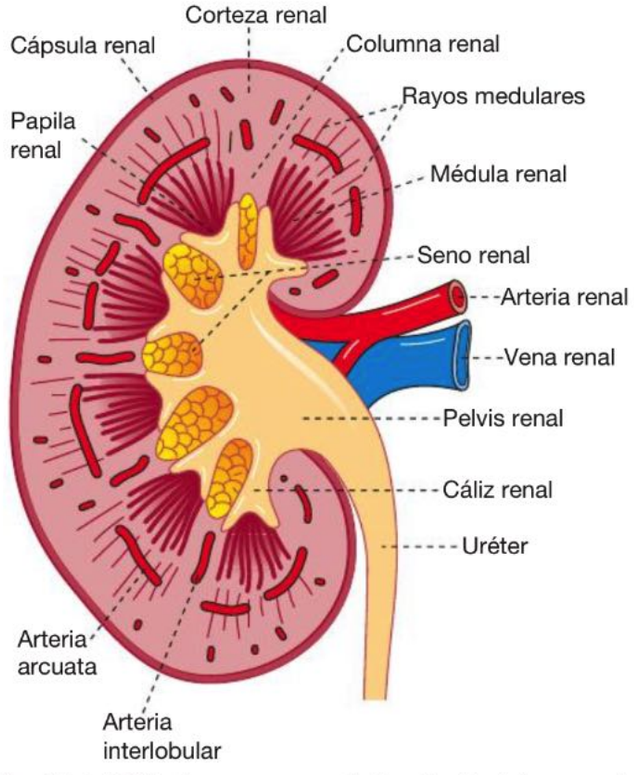

Fig. 12.1 Riñón humano en corte longitudinal (representación esquemática).

Médula renal La médula se divide en 7-9 pirámides medulares que se encuentran rodeadas por sustancia cortical. La base de estas pirámides está orientada hacia afuera (**Fig. 12.2**), mientras que el vértice (papila renal) apunta hacia adentro y está rodeado por un cáliz renal. A veces, 2 o incluso 3 pirámides forman una papila común, con forma de cresta. Dentro de cada pirámide pueden distinguirse una zona interna y una zona externa, las cuales se deben a la estructura y la organización de los diversos túbulos renales. De la base de las pirámides parten los llamados rayos medulares (grupos de conductos colectores y segmentos de túbulos de trayecto recto) hacia la corteza (**Fig. 12.3**). Los rayos medulares pueden aproximarse mucho a la cápsula del órgano.

Muchos mamíferos, por ejemplo los bovinos y los cetáceos, tienen un riñón de aspecto externo lobulado y cada lóbulo posee una pirámide propia. Los mamíferos pequeños en general tienen sólo una pirámide medular (**Fig. 12.2**). El riñón humano también se origina en esbozos primarios segmentados (lobulados) cuya cantidad se corresponde con la de las pirámides y que luego se fusionan entre sí.

Vasos sanguíneos El riñón tiene una irrigación sanguínea de una abundancia no habitual. Con 1,2 L/min recibe el 20-25% del volumen minuto cardíaco. Todo el volumen sanguíneo fluye a través del riñón cada 4-5 min. La perfusión renal está regulada por mecanismos complejos, entre los cuales en particular se verifica una autorregulación especial.

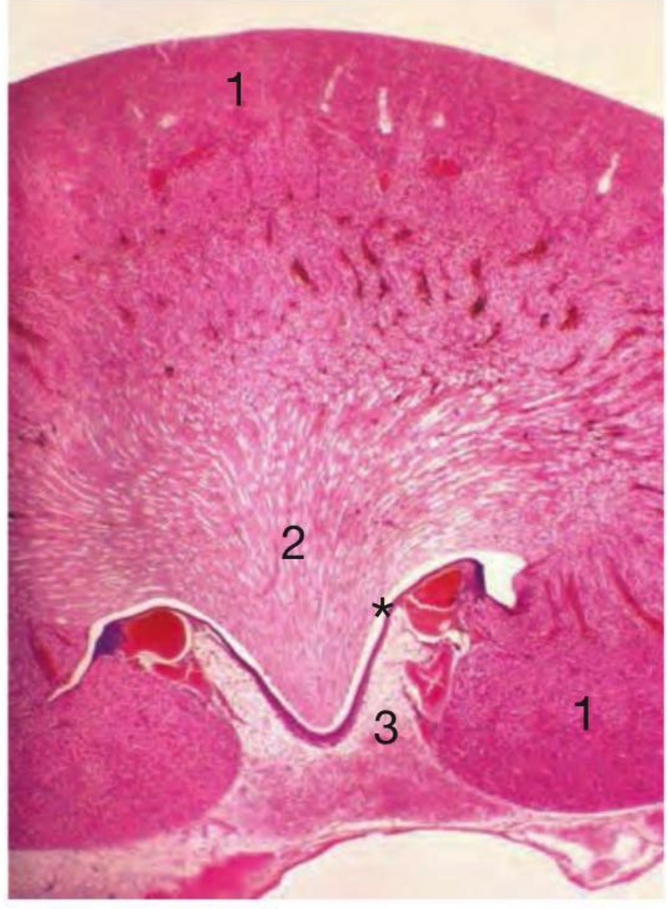

Fig. 12.2 Corte del riñón de rata, vista panorámica. **1** Corteza; **2** pirámide medular; * cáliz de la pelvis renal; **3** seno renal. A diferencia del riñón humano, el riñón de rata posee una sola pirámide. H-E; 12 ×. (De [1])

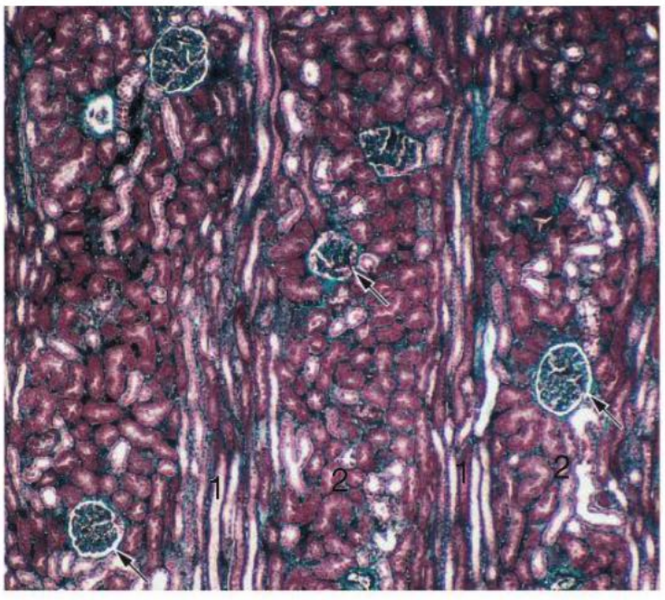

Fig. 12.3 Rayos medulares (1) con túbulos y conductos colectores de trayecto recto. **2** Laberinto renal con túbulos contorneados proximales (pardo oscuro) y distales (pardo claro), así como glomérulos (→). Riñón, ser humano; método de Goldner; 45 ×.

El complejo sistema vascular sanguíneo del riñón (**Fig. 12.4**) está vinculado en forma directa con las funciones renales. Por el hilio de cada riñón entra una arteria renal que suele ramificarse ya antes de introducirse en el tejido renal. Dentro del riñón forma las **arterias interlobulares**, que ascienden entre las pirámides, en las columnas renales. A la altura de la base de las pirámides las arterias interlobulares se dividen en **arterias arcuatas**, las cuales transcurren en forma de arco en la región del límite corticomedular. Las anastomosis entre las arterias arcuatas contiguas son tan pocas como entre las arterias interlobulares, de modo que en cada infarto renal muere una región de límites bien definidos. De las arterias arcuatas parten hacia la superficie del riñón, en forma más o menos vertical, las **arterias interlobulillares**. Desde estos vasos que atraviesan la corteza se ramifican hacia todos lados las **arteriolas aferentes**, de alrededor de 0,1-0,6 mm de longitud. Las ramas terminales radiales de las arterias interlobulillares también irrigan la cápsula renal en la superficie del órgano.

En la entrada al corpúsculo renal a la altura del polo vascular, la arteriola aferente se ramifica en 4-8 ramas primarias delgadas que se transforman en el ovillejo capilar del **glomérulo**. Con el análisis más detallado parece que cada rama primaria forma redes capilares en asa que establecen un lobulillo capilar del glomérulo. Entre los lobulillos hay

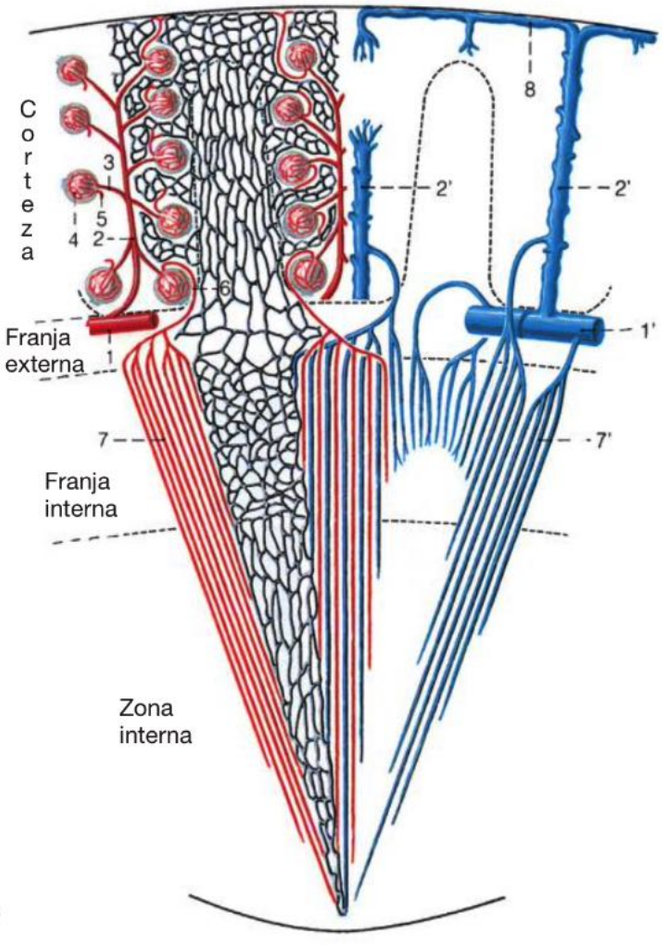

a

b

Fig. 12.4 Irrigación sanguínea y drenaje venoso del tejido renal. a: esquema. Los vasos arteriales son rojos; los capilares, grises y los vasos venosos, azules. En la corteza, los rayos medulares están señalados por la línea de puntos. **1/1′** Arteria y vena arcuatas; **2/2′** arteria y vena interlobulillares; **3** arteriola aferente; **4** glomérulo; **5** arteriola eferente; **6** arteriola eferente de un corpúsculo renal yuxtamedular; **7/7′** vasos rectos arteriales y venosos; **8** vena estrellada. A la izquierda se han dibujado sólo los vasos arteriales; a la derecha, sólo los vasos venosos y en la región media, tanto los vasos arteriales como los venosos. En la profundidad del riñón entre los vasos rectos aparece la red capilar peritubular (De [4]). **b:** corteza renal de un conejo en cuyos vasos se inyectó tinta china (rojo). **1** Arteria interlobulillar, **2** glomérulo, **3** capilares peritubulares. La imagen corresponde a la región superior izquierda del dibujo en **a**. 45 ×.

anastomosis. Todos los capilares al final se reúnen en una arteriola eferente que abandona el glomérulo a la altura del polo vascular. En consecuencia, los capilares del glomérulo unen 2 arteriolas, lo cual está relacionado con su función en la ultrafiltración. Las **arteriolas eferentes** se continúan con redes capilares bien desarrolladas que irrigan los túbulos de la corteza. Antes de entrar en el glomérulo, la arteriola aferente en general emite una rama fina para la irrigación parcial de los túbulos de la corteza renal. De las arteriolas eferentes de los glomérulos cercanos a la médula también surgen los vasos que irrigan la médula. A partir de la arteriola eferente se forman manojos de vasos arteriales delgados, de curso recto, que reciben el nombre de **vasos rectos** e irrigan la médula. Estos vasos forman una red capilar extensa y asas capilares que acompañan a las asas de Henle y los conductos colectores de la médula. A partir de estos vasos se reúnen vasos rectos venosos que desembocan en las **venas arcuatas** o también en los segmentos proximales de las venas interlobulillares. Estas venas, que transcurren paralelas a las arterias arcuatas, reciben de la corteza las venas interlobulillares, las cuales recogen la sangre venosa de los capilares corticales. Las venas arcuatas se continúan con las **venas interlobulares**, que a la altura del hilio se reúnen para formar la vena renal.

Vasos linfáticos El sistema vascular linfático comienza con los capilares linfáticos intralobulillares de la corteza. Éstos se continúan con troncos mayores que transcurren paralelos a los vasos sanguíneos grandes. La médula renal sólo contiene una cantidad relativamente escasa de capilares linfáticos. Con los capilares linfáticos se anastomosan vasos linfáticos por dentro y por fuera de la cápsula. Los grandes troncos linfáticos interlobulillares llegan hasta los ganglios linfáticos ubicados junto a la aorta.

12.1.2 Nefronas y conductos colectores

Nefrona

Estructura

La unidad estructural clásica del riñón es la nefrona (**Fig. 12.5**), que está compuesta por un corpúsculo renal y los túbulos renales no ramificados. La cantidad de las nefronas en un riñón varía entre 600.000 y 1,2 millones. Una nefrona se compone de las unidades siguientes:

- **corpúsculo renal** (corpúsculo de Malpighi), que está compuesto por:
  - cápsula de Bowman con sus hojas visceral y parietal
  - glomérulo (ovillejo capilar)
  - mesangio
- **túbulo renal**, el cual se compone de:
  - túbulo proximal con su porción contorneada y su porción recta
  - túbulo intermedio con su porción descendente y, en las asas largas, su porción ascendente
  - túbulo distal con su porción recta y su porción contorneada
  - túbulo de conexión.

La porción recta del túbulo proximal, el túbulo intermedio y la porción recta del túbulo distal forman el asa de Henle (**Fig. 12.5**).
Pueden distinguirse nefronas subcapsulares (ubicadas bajo la cápsula renal), nefronas yuxtamedulares (ubicadas cerca de la médula) y, en situación intermedia, nefronas mediocorticales. Sólo las nefronas yuxtamedulares poseen asas de Henle largas que se introducen en la profundidad de la médula (**Fig. 12-5**). Debido a la estructura diferente de las nefronas y a las longitudes distintas de las asas de Henle, la médula renal puede dividirse en las franjas externa e interna (que en conjunto forman la zona externa) y la zona interna, lo cual se aclara en la **Figura 12.5**.

Nota La distribución y la estructura de las nefronas y la organización de los conductos colectores son la causa del aspecto macroscópico a simple vista o con lupa del corte renal típico con corteza, columnas de Bertin, médula y rayos medulares (**Fig. 12.1**, **Fig. 12.5**).

Corpúsculo renal

Estructura

El corpúsculo renal (corpúsculo de Malpighi) está al comienzo de la nefrona (**Fig. 12.6**, **Fig. 12.7**). Está compuesto por la cápsula de Bowman y un ovillejo capilar, el glomérulo, que se invagina en la cápsula.

Glomérulo

El **endotelio** de los capilares glomerulares está perforado por poros de 70-100 nm de diámetro, que carecen de diafragmas. Estos poros retienen las células sanguíneas pero no son una barrera para ninguno de los demás componentes de la sangre, incluidas las proteínas. La membrana plasmática luminal de las células endoteliales posee un glucocáliz de carga eléctrica muy negativa, que también cubre los poros del endotelio.

Membrana basal glomerular (MBG) Bajo el endotelio se encuentra una lámina basal especialmente gruesa que al parecer consiste en las láminas basales del endotelio y de los podocitos (véase más adelante) fusionadas entre sí y que impide el paso de las macromoléculas de la sangre hacia la orina primaria. En la mayor parte de los casos recibe el nombre de membrana basal glomerular (MBG) y tiene un espesor de más o menos 250-300 nm. En la microscopia electrónica se ve compuesta por una lámina rara interna justo debajo del endotelio, una lámina densa (en el medio) y una lámina rara externa contra los podocitos. Esta lámina basal, importante desde el punto de vista funcional y también médico, es el componente fundamental del ultrafiltro glomerular, en el cual se encuentran distribuidos en forma característica colágeno tipo IV, laminina, heparán sulfato y fibronectina. El heparán sulfato, de carga eléctrica negativa, es el componente más importante de la barrera electrostática del ultrafiltro glomerular y se encarga de que las proteínas de carga eléctrica negativa no pasen al ultrafiltrado. La lámina basal tiene un tiempo de recambio relativamente lento, de más o menos un año. En su renovación participan sobre todo los podocitos.

Nota La lámina basal glomerular es la barrera fundamental para las proteínas, no sólo a causa del tamaño de los poros sino también en particular debido a sus intensas cargas eléctricas negativas.

Mesangio El espacio estrecho que hay entre los capilares está ocupado por el mesangio, un tejido conjuntivo con células mesangiales y una matriz especial. Esta matriz contiene microfibrillas, colágeno de los tipos IV, V y VI, prote-

oglucanos y fibronectina. El mesangio ayuda a las paredes de los capilares glomerulares a soportar la presión intracapilar muy alta. Las **células mesangiales** (Fig. 12.8) son células especiales semejantes a pericitos que tienen actividad contráctil y también pueden fagocitar intensivamente. Además, secretan sustancias con actividad biológica como las prostaglandinas. Pueden actuar sobre el flujo sanguíneo en el glomérulo. Se cree que, debido a sus funciones fagocíticas, intervienen en el recambio de la lámina basal y la eliminación de los restos atrapados en ella, los cuales se adhieren aquí durante el transcurso del proceso de filtración. Contienen lisosomas y, con frecuencia, gránulos de lipofuscina. Además, las células mesangiales producen la matriz mesangial.

Correlación clínica Las inflamaciones de los glomérulos reciben el nombre de **glomerulonefritis**. Se asocian con proteinuria (proteínas en la orina), hematuria (sangre en la orina) y trastornos de la excreción del sodio con hipertensión y edemas. Los podocitos en parte pueden atrofiar sus pedicelos, lo cual favorece mucho la filtración (patológica) de albúmina. En el **síndrome de Alport** hay un defecto molecular del colágeno tipo IV que en el riñón conduce al engrosamiento y a la fragmentación de la MBG, de modo que pasa sangre a la orina.

Cápsula de Bowman

La cápsula de Bowman se divide en una hoja visceral (interna) y una hoja parietal (externa). La hoja visceral está apoyada sobre el ovillejo capilar; la hoja parietal forma el límite externo del corpúsculo renal. Entre ambas hojas se encuentra el espacio capsular (espacio de filtración, espacio urinario) que recibe el ultrafiltrado. La pared doble surge porque en un sitio de una estructura redondeada original –un pequeño espacio celómico limitado por epitelio– se invagina un ovillejo capilar, el glomérulo. En la región del sitio de invaginación, el polo vascular, la hoja visceral se continúa con la hoja parietal. Del lado opuesto al sitio de invaginación del glomérulo, la hoja parietal de la cápsula se abre y aquí, en el llamado polo urinario, se continúa con el túbulo proximal, de modo que el espacio capsular y la luz de los túbulos renales están comunicados (Fig. 12.6).

Lámina basal Las hojas parietal y visceral consisten en epitelios simples que están apoyados sobre una lámina basal. La lámina basal de la hoja parietal está orientada

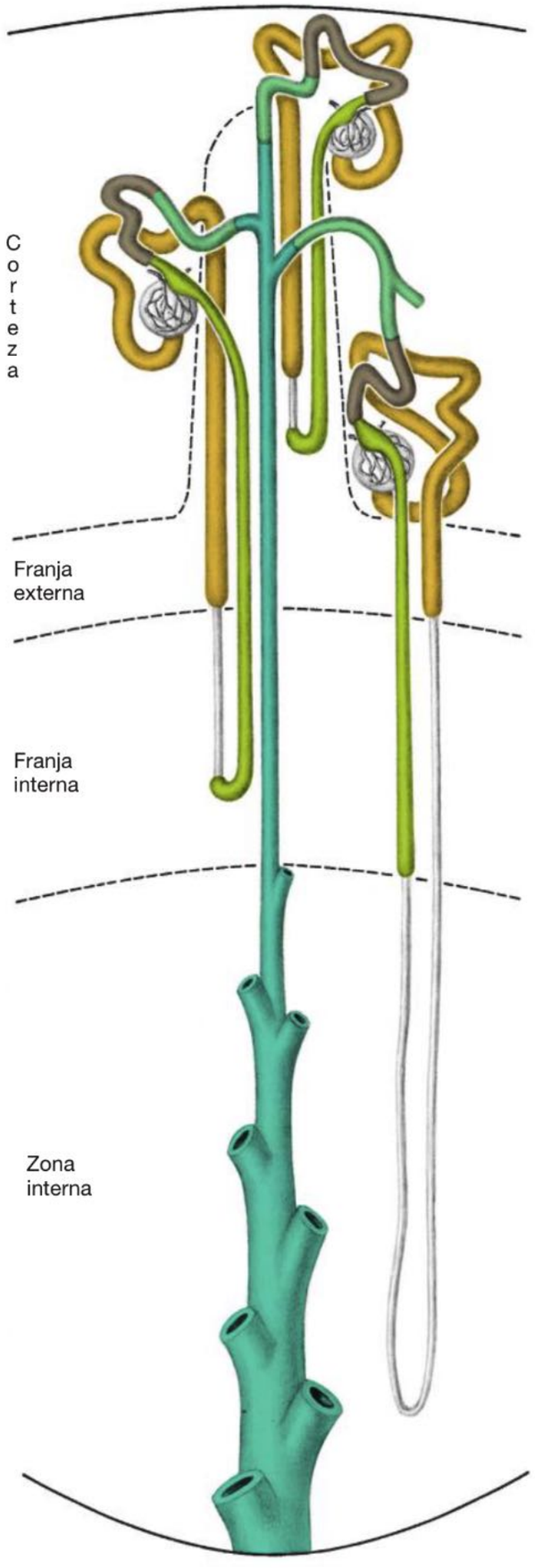

Fig. 12.5 Tres nefronas con asas de tamaños diferentes y ubicadas en sitios distintos (de izquierda a derecha: nefrona mediocortical, nefrona subcapsular y nefrona yuxtamedular). En cada corpúsculo renal (en gris) se inicia un túbulo proximal (en ocre) con una porción contorneada y una porción recta; le sigue el túbulo intermedio (en blanco) con una porción descendente y –en las asas largas– una porción ascendente. El túbulo distal se compone de una porción recta (en verde amarillento), que retorna al corpúsculo renal y allí forma la mácula densa, y una porción contorneada (en pardo). Se continúa con el túbulo de conexión (en verdoso), que desemboca en el conducto colector (en verde azulado). Las porciones rectas de los túbulos proximal y distal, así como el túbulo intermedio, forman el asa de Henle. Los conductos colectores forman un sistema de estructuras tubulares de calibre cada vez mayor. A causa de la estructura diferente de los 3 tipos de nefronas ilustrados, la médula renal puede dividirse en las franjas externa e interna (que en conjunto forman la zona externa) y la zona interna. (De [4])

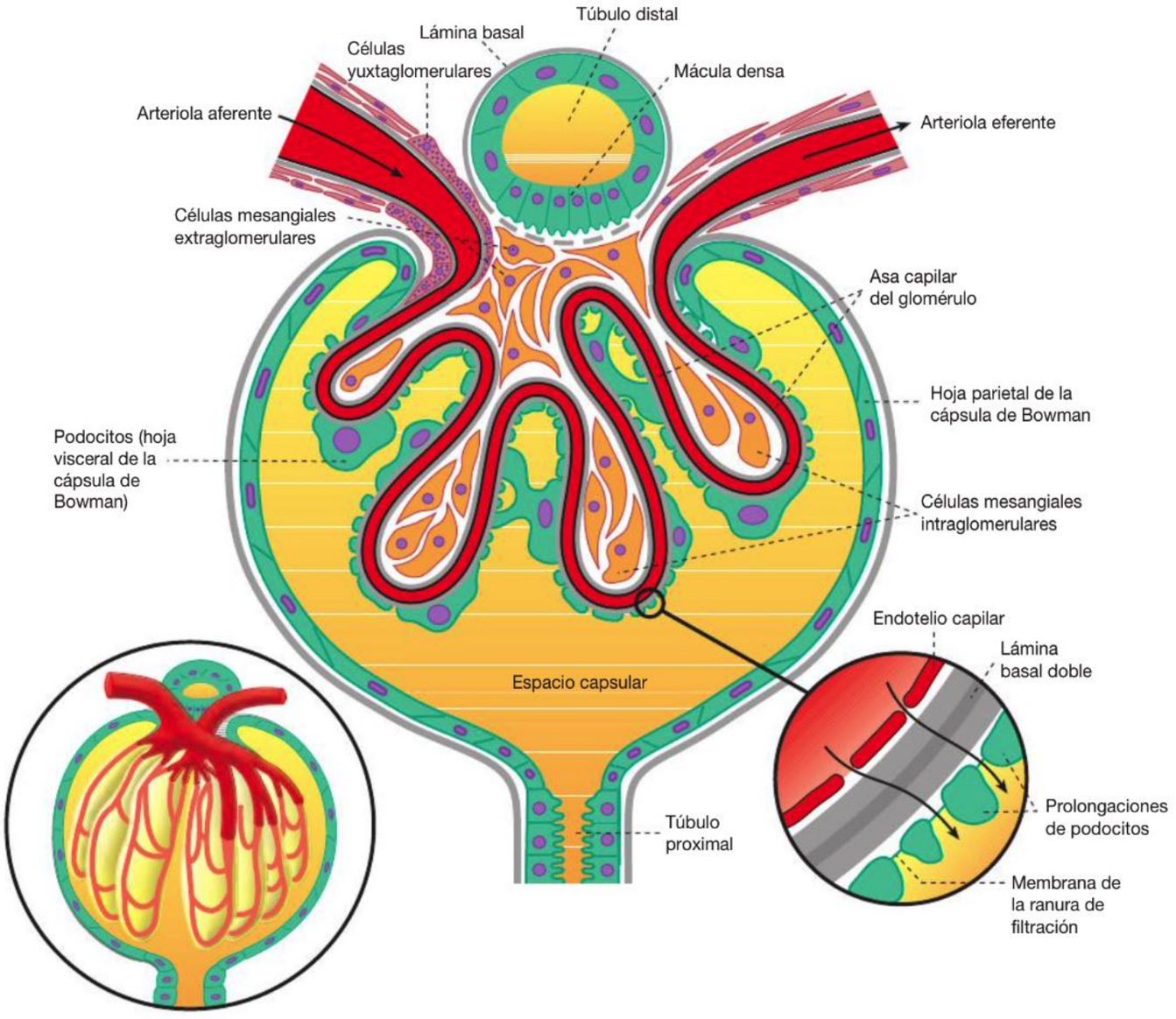

Fig. 12.6 Corpúsculo renal (representación esquemática). Abajo, a la izquierda: representación tridimensional de las asas capilares del glomérulo. Abajo, a la derecha: componentes estructurales de la barrera hematourinaria, → dirección del proceso de filtración.

hacia afuera, mientras que la de la hoja visceral lo está hacia los capilares sanguíneos del glomérulo y aquí se supone que se fusiona con la lámina basal del endotelio (membrana basal glomerular, véase antes).

Hola parietal La hoja parietal (externa) está formada por un epitelio simple plano (**Fig. 12.7**).

Hoja visceral Las células epiteliales de la hoja visceral se diferencian en **podocitos** (epicitos, células de cubierta [*Deckzellen* de los alemanes]), que son células estrelladas cuyas prolongaciones rodean los **capilares glomerulares**. De las gruesas prolongaciones primarias de los podocitos surgen muchas prolongaciones secundarias más finas (**Fig. 12.9**) y de ellas nacen prolongaciones terciarias, aún más finas, que reciben el nombre de pedicelos. Los **pedicelos** se interdigitan con las prolongaciones correspondientes de los podocitos contiguos. Todas las prolongaciones de los podocitos están apoyadas sobre una lámina basal. Los podocitos poseen un citoesqueleto muy bien desarrollado con actina y miosina en las prolongaciones terciarias, en especial en el sitio donde se apoyan sobre la lámina basal.

En el **citoplasma** de estas células, por debajo del núcleo, se encuentran un aparato de Golgi grande, muchos lisosomas y una abundancia de cisternas de los retículos endoplasmáticos rugoso y liso. La **membrana** de las prolongaciones podocíticas se caracteriza por un glucocáliz de carga eléctrica muy negativa, en el que aparece la sialoglucoproteína podocalixina. Las cualidades de este glucocáliz contribuyen a influir sobre las propiedades de filtración del espacio que hay entre las prolongaciones terciarias de los podocitos. Los podocitos son células que, una vez diferenciadas, no pueden dividirse. Después de una lesión que las conduce a la muerte ya no pueden remplazarse.

Membrana de la ranura de filtración Entre los pedicelos queda libre un espacio o una ranura de 20-30 nm de ancho. El espacio entre los pedicelos individuales se ocluye con una lámina extracelular de alrededor de 5 nm de espesor, la membrana de la ranura de filtración (**Fig. 12.10**), que en parte tiene las características de una zonula adhaerens. Una proteína importante de esta membrana es la **nefrina**, una proteína de membrana cuyas porciones extracelulares al parecer llegan hasta el medio de la mem-

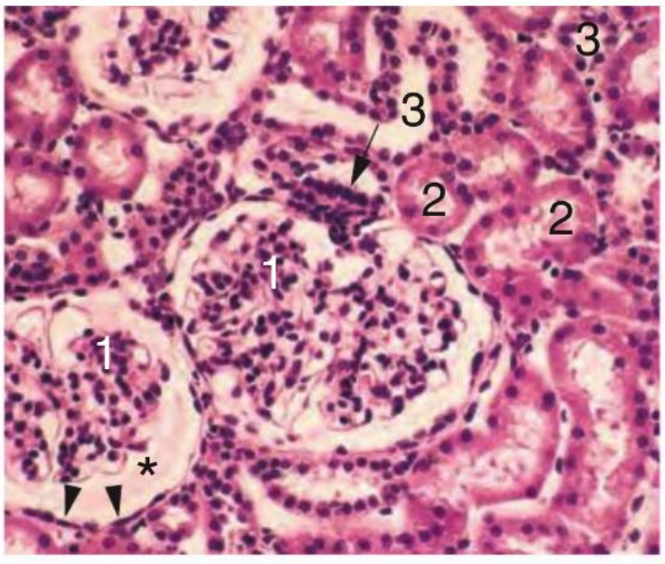

Fig. 12.7 Corpúsculo renal. 1 Glomérulo; * espacio capsular; ► hoja parietal de la cápsula de Bowman; **2** túbulo proximal; **3** túbulo distal; → mácula densa. Mono Rhesus; H-E; 250 ×.

brana de la ranura de filtración, aquí se superponen y dejan libres poros de 2-5 nm de diámetro. La nefrina es una molécula de adhesión de la superfamilia de las inmunoglobulinas, que en el interior de la célula está unida a los filamentos de actina a través de diversas moléculas proteicas (Fig. 12.11). Otros componentes de la membrana de la ranura de filtración son las cadherinas P.

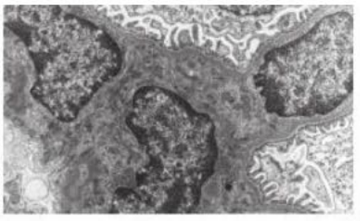

Fig. 12.8 Células mesangiales.

Barrera hematourinaria

El endotelio, la lámina basal glomerular y los podocitos con su membrana de ranura de filtración en conjunto forman la denominada barrera hematourinaria (Fig. 12.10, Fig. 12.11). La barrera está compuesta por:

- el endotelio discontinuo de los capilares del glomérulo
- la compleja lámina basal glomerular del endotelio y los podocitos
- los podocitos con su membrana de ranura de filtración.

Función de los corpúsculos renales

Los corpúsculos renales se encargan de la ultrafiltración de la sangre, es decir, del primer paso de la formación de la orina. El agua y todas las moléculas pequeñas (de hasta unos 5.200 Da de peso molecular [inulina] y con un radio molecular de 1,6-1,8 nm) disueltas en ella atraviesan con facilidad el ultrafiltro. Las moléculas apenas más grandes se filtran parcialmente en un grado variable. A causa de su unión a las proteínas, el calcio sólo se filtra en alrededor del 60%. Las moléculas sin carga o con carga positiva se filtran con una facilidad mayor que las moléculas con carga negativa. La albúmina (radio de unos 3,55 nm; 69 kDa), de

Fig. 12.9 Podocitos. 1 Cuerpo de un podocito; **2** prolongación primaria; **3** prolongaciones terciarias (pedicelos). Rata; 3.600 ×.

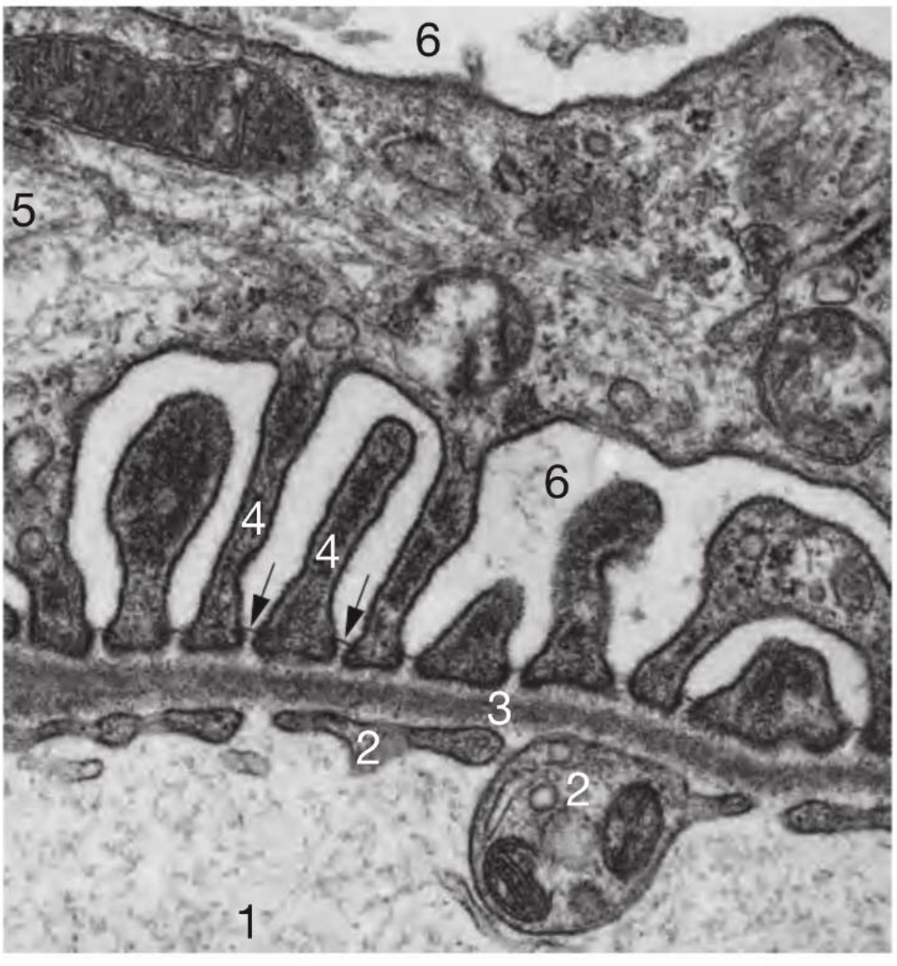

Fig. 12.10 Ultraestructura de la barrera hematourinaria. **1** Luz de un capilar sanguíneo; **2** endotelio capilar con poros; **3** lámina basal común del endotelio y los podocitos; **4** prolongaciones podocíticas delgadas con abundancia de filamentos de actina que están unidas por las membranas de las ranuras de filtración (→); **5** prolongación podocítica más grande con muchos filamentos intermedios; **6** espacio de filtración del corpúsculo renal. Ser humano; 40.000 ×.

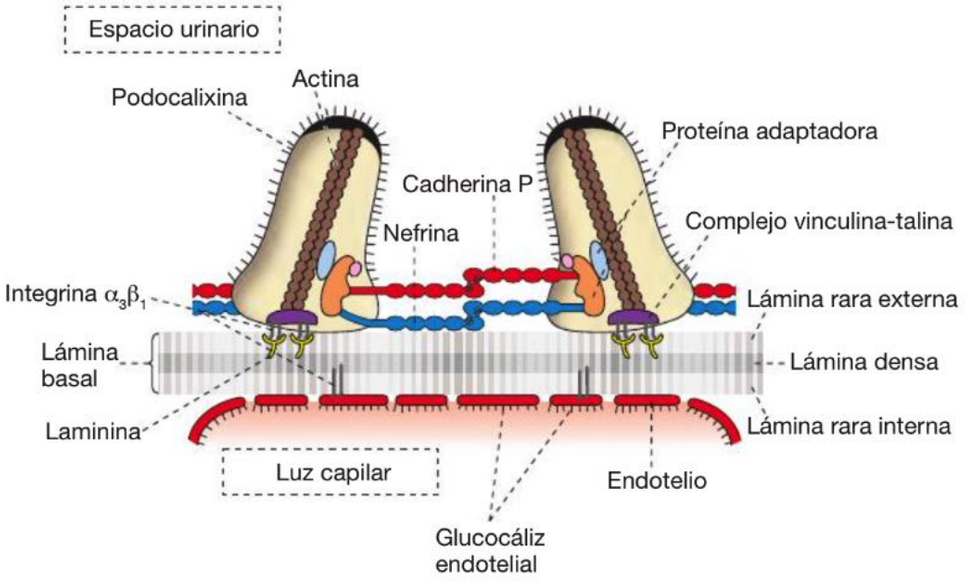

Fig. 12.11 Componentes de la barrera de filtración. Dos pedicelos de podocitos están unidos por la membrana de la ranura de filtración, que en esencia está formada por cadherina P y nefrina. Se supone que la nefrina y la cadherina P se organizan en forma semejante a la de una zonula adhaerens. El glucocáliz (con la proteína podocalixina) de los pedicelos, de carga negativa, también cubre la membrana de la ranura de filtración. Los pedicelos contienen un citoesqueleto contráctil de actina que cumple muchas funciones, por ejemplo el anclaje de los componentes de la membrana de la ranura de filtración. La membrana basal glomerular está compuesta por colágeno tipo IV, laminina, nidógeno y agrina, un proteoglucano. La agrina tiene abundancia de heparán sulfato, que posee muchas cargas eléctricas negativas. El glucocáliz endotelial también se extiende sobre los poros del endotelio capilar.

carga negativa, sólo puede atravesar la membrana basal en muy pequeña cantidad y se reabsorbe por endocitosis en el túbulo proximal. La fuerza fundamental de la ultrafiltración es la presión hidrostática en los capilares glomerulares de luz relativamente amplia. A esta presión se oponen la presión osmótica en los capilares y la presión hidrostática en el espacio capsular.
En los riñones se filtran alrededor de 140-180 L de líquido por día, es decir que el líquido extracelular atraviesa la barrera hematourinaria 10 veces al día y el volumen plasmático casi 60 veces. Sin embargo, el líquido que se filtra en un día no se pierde sino que el 99% se reabsorbe con casi todos sus electrolitos y sus componentes de bajo peso molecular en los túbulos renales.

Nota En las personas sanas, las proteínas y las células sanguíneas siempre permanecen en la sangre y no se filtran.

Correlación clínica Los corpúsculos renales se hipertrofian ante la pérdida de un riñón, de modo que el riñón remanente pueda alcanzar una función de filtración que totalice hasta el 80% de la función de ambos riñones.

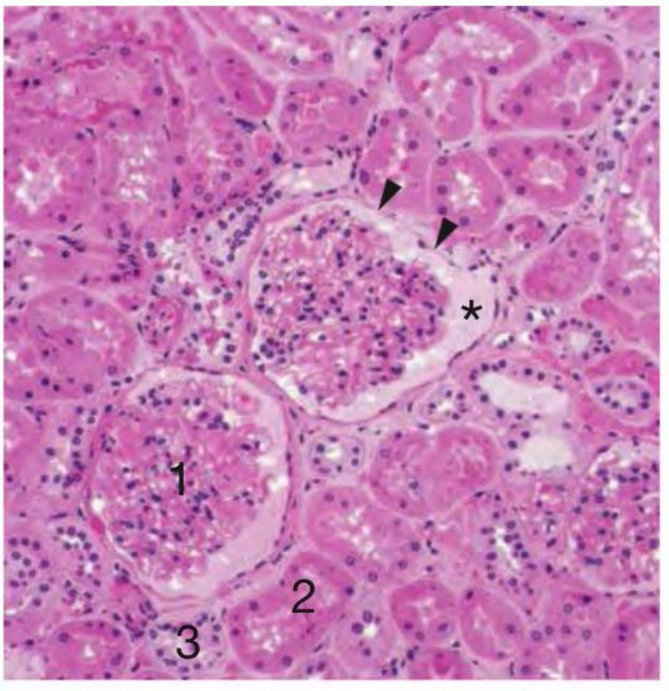

Fig. 12.12 Corteza renal con glomérulo (**1**) y túbulos proximal y distal. ► Hoja parietal (externa) de la cápsula de Bowman; * espacio capsular. En las células epiteliales de los túbulos proximales (**2**) el citoplasma es eosinófilo, en la superficie apical se identifica un ribete en cepillo apical y los límites celulares laterales apenas son identificables. Las células epiteliales de los túbulos distales (**3**) son más claras, la estructura celular se identifica mejor y falta el ribete en cepillo. Ser humano; inclusión en plástico; H-E; 100 ×. (De [1])

Túbulos renales

Los túbulos de la nefrona comienzan en el polo urinario de los corpúsculos renales y ocupan la mayor parte del riñón (**Fig. 12.12**, **Fig. 12.13**). Los túbulos están compuestos por segmentos diversos.

Túbulo proximal

El túbulo proximal (**Fig. 12.12**) es el segmento más largo de la nefrona. El diámetro oscila entre 50 y 60 µm y su luz suele ser relativamente estrecha. Tiene un segmento retorcido (porción contorneada) y un segmento extendido (porción recta).

Epitelio El túbulo posee un epitelio simple cúbico a cilíndrico bajo, eosinófilo, con un ribete en cepillo denso y alto, que se encuentra cubierto por un glucocáliz grueso (**Fig. 12.13a**). En los cortes de material incluido en parafina, la altura de las células alcanza los 15-20 µm. El núcleo es eucromático y redondeado. Entre los orgánulos se destacan sobre todo las abundantes mitocondrias alargadas en la mitad celular basal, que se ordenan paralelas al eje vertical de la célula y suelen ubicarse entre pliegues profundos de la membrana celular basolateral (laberinto basolateral). Los endosomas, los lisosomas y los peroxisomas aparecen sobre todo en la región apical. Entre las bases de las microvellosidades se encuentran invaginaciones delgadas de la membrana celular apical con figuras de endocitosis. En su entorno hay muchas vesículas de tamaños diversos, entre ellas muchas vesículas con cubierta de clatrina como expresión de los procesos de reabsorción intensiva por medio de endocitosis (**Fig. 12.13b**). Las porciones contorneada y recta no se diferencian en lo esencial, pero hay diferencias cuantitativas en lo que se refiere a la eficacia funcional y la composición de orgánulos de sus células. Así, por ejemplo, la cantidad de los peroxisomas aumenta de proximal a distal.

Uniones celulares En su superficie lateral, las células contiguas están vinculadas por innumerables interdigitaciones, lo que conduce a la formación de un espacio intercelular muy complejo. Con el microscopio óptico, los límites laterales de las células apenas pueden identificarse. En la región apical hay un complejo de unión con una zonula occludens "permeable", cuyo dispositivo de sellado suele estar compuesto sólo por unas pocas cresta de cierre.

Función En el túbulo proximal se **reabsorbe** el 70-80% del agua y el sodio filtrados. Aquí se vuelve a extraer de la orina primaria casi toda la cantidad de la glucosa y los aminoácidos filtrados. En la membrana basolateral se encuentran las bombas importantes, sobre todo la ATPasa de Na^+-K^+ (**Fig. 12.14**), que constituye el motor para la mayor parte de los procesos de transporte en los túbulos. La reabsorción puede hacerse visible en animales de experimentación con la ayuda del colorante azul trípano. Luego de la filtración, el colorante se reabsorbe por endocitosis en los túbulos proximales y queda depositado en ellos (**Fig. 12.15**). Los péptidos y la albúmina se captan mediante endocitosis mediada por receptores y se trasfieren a los lisosomas a través de los endosomas. En el túbulo proximal también ocurren mecanismos de **secreción**, con cuya ayuda se excretan ácidos orgánicos (p. ej., urato y oxalato) y cationes orgánicos (p. ej., atropina y morfina). La penicilina aquí se secreta con rapidez. Antes de la secreción, muchas sustancias se acoplan a sulfato, ácido glucurónico, etcétera.

Túbulo intermedio

El túbulo intermedio (**Fig. 12.16**), de más o menos 12-15 µm de diámetro, es obviamente más fino que el túbulo proximal y corresponde al segmento delgado del asa de Henle

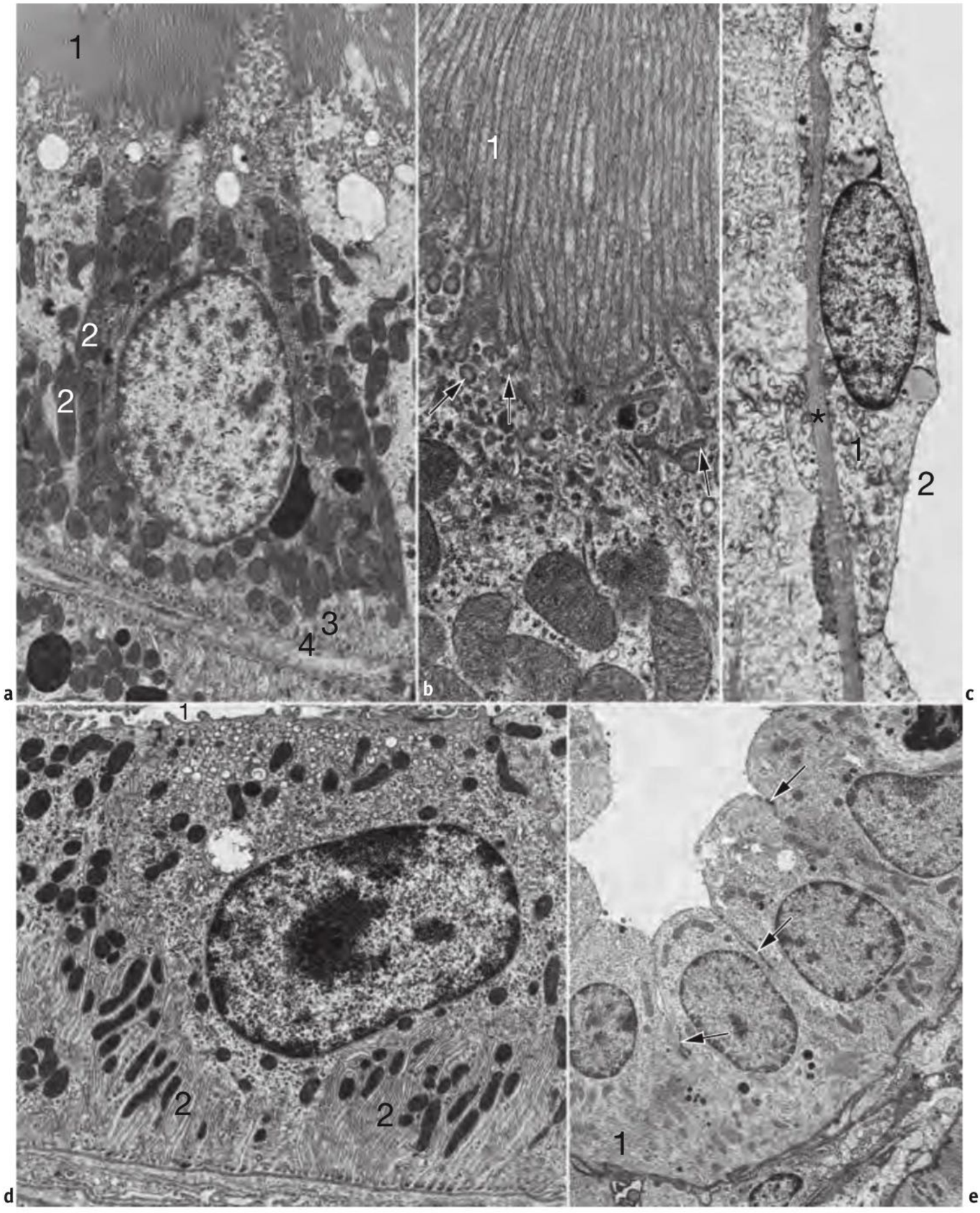

(**Fig. 12.17**). En muchas nefronas corticales, el túbulo intermedio es sólo una parte de la rama ascendente del asa de Henle. En la nefronas yuxtamedulares con asas de Henle más largas pueden distinguirse varios segmentos.

Epitelio El epitelio de la pared es plano (en los cortes de material incluido en parafina, alrededor de 1,0-2,0 µm de espesor) y carece de ribete en cepillo (**Fig. 12.13c**, **Fig. 12.16**). Los núcleos con frecuencia sobresalen en la luz.

Uniones celulares Al principio las células epiteliales planas todavía muestran interdigitaciones y poseen pliegues basales; en la región apical se encuentra una zonula occludens permeable, con una sola cresta de cierre. En dirección

◀ **Fig. 12.13 Ultraestructura de los túbulos renales y del conducto colector. a:** túbulo proximal (riñón de rata): células epiteliales con una gran densidad de microvellosidades altas (**1**) y mitocondrias abundantes (**2**). **3** Pliegues de la membrana celular basal muy juntos; **4** lámina basal. 6.750 ×. **b:** túbulo proximal (riñón de rata), más aumento: región apical de una célula epitelial. En la base de las microvellosidades (**1**) se encuentran numerosas depresiones tubulares y vesículas pequeñas (→), así como algunas vesículas más grandes como expresión de una reabsorción intensa. 20.700 ×. **c:** túbulo intermedio (riñón humano): célula epitelial plana (**1**); **2** luz. Aquí la lámina basal (*) está un poco engrosada en forma patológica. 5.100 ×. **d:** túbulo distal (riñón de rata): célula epitelial con sólo algunas microvellosidades apicales cortas (**1**) y un laberinto basal bien desarrollado (**2**). 8.800 ×. **e:** conducto colector (riñón de rata): células epiteliales (células principales) con relativamente pocos orgánulos y pliegues de la membrana celular basal poco pronunciados (**1**). → Contactos celulares. 3.800 ×.

más distal, las porciones descendentes de los túbulos intermedios están compuestas por células apenas unidas entre sí. En la rama ascendente, las células vuelven a estar unidas entre sí con firmeza por interdigitaciones, pero carecen de pliegues basales.

Función La porción descendente del túbulo intermedio es permeable al agua; en cambio, la porción ascendente es impermeable.

Fig. 12.15 Detección selectiva de las funciones reabsortivas de los túbulos proximales en la corteza renal.



Fig. 12.16 Zona interna de la médula renal.

Túbulo distal

El túbulo distal está compuesto por una porción recta, que forma la parte esencial de la rama ascendente del asa de Henle (= porción ascendente "gruesa" del asa de Henle), y una porción contorneada. En la transición entre ambos segmentos está la mácula densa, un sitio con aspecto de placa compuesto por 20-30 células epiteliales transportadoras altas muy juntas (Fig. 12.7, Cap.12.1.4) que es parte del aparato yuxtaglomerular. La luz suele ser más estrecha que la del túbulo proximal y tiene un diámetro de 30 a 45 µm.

Epitelio El túbulo distal posee un epitelio simple cúbico claro (Fig. 12.12) cuya altura varía un poco. En el comienzo de la porción recta tiene más o menos 10-13 µm de alto

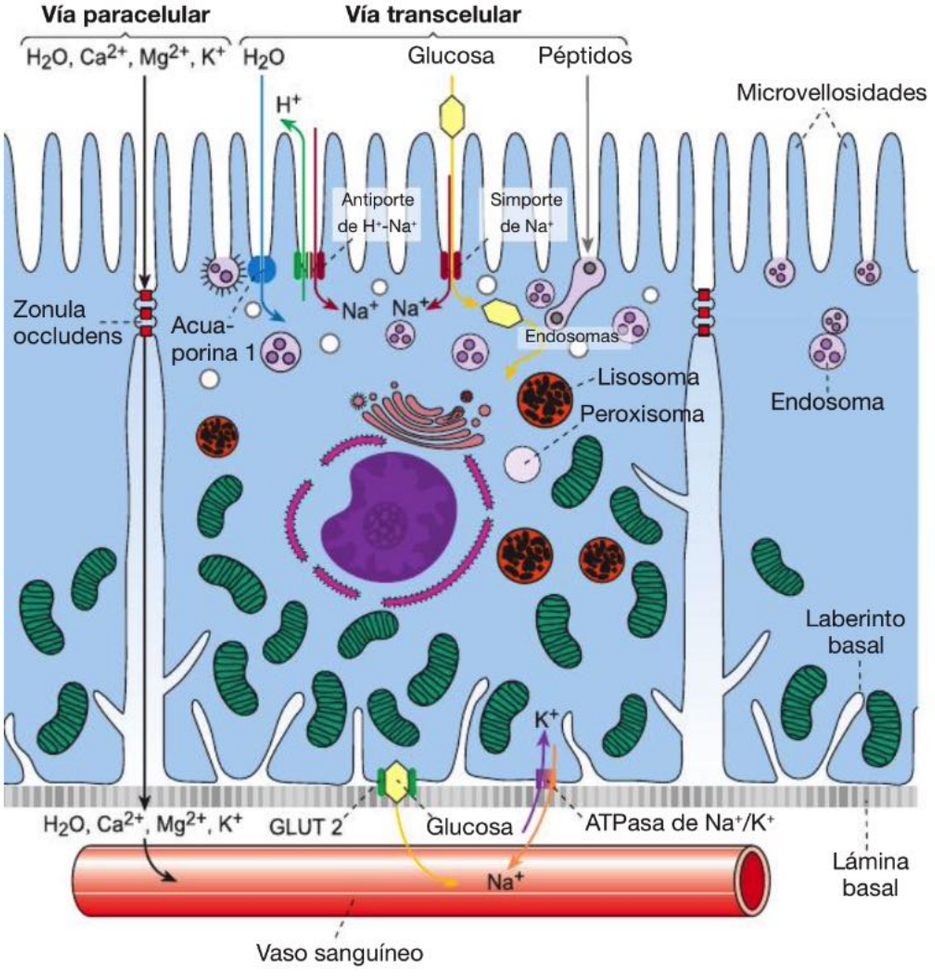

Fig. 12.14 Ultraestructura funcional de una célula epitelial del túbulo proximal. Las células epiteliales del túbulo proximal muestran muchas adaptaciones al transporte masivo de agua, iones y numerosas sustancias de bajo peso molecular, por ejemplo: ribete en cepillo, laberinto basolateral, muchos endosomas y lisosomas, endocitosis apical activa y mitocondrias abundantes. Además, en la membrana celular se verifica una gran cantidad de mecanismos de transporte molecular.

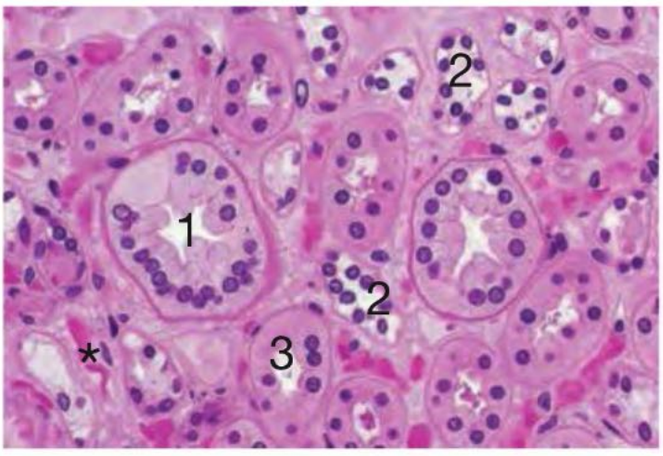

Fig. 12.17 Médula renal. 1 Conducto colector; **2** túbulo intermedio (porción delgada del asa de Henle); **3** túbulo distal; * vaso sanguíneo pequeño. Ser humano; inclusión en plástico; H-E; 200 ×. (De [1])

y disminuye su altura en dirección a la mácula densa. La región apical de las células epiteliales tubulares suele sobresalir con su núcleo un poco en la luz y posee microvellosidades cortas más bien separadas (**Fig. 12.13d**) cuya cantidad aumenta en dirección hacia la mácula densa. Las células epiteliales contiguas están unidas, entre otras cosas, por zonulae occludentes bien desarrolladas pero establecen menos interdigitaciones que en el túbulo proximal. Las vesículas apicales son escasas y prácticamente no hay vesículas con cubierta de clatrina. Entre los pliegues basolaterales profundos, cuyas membranas poseen una ATPasa de Na^+/K^+ dependiente de magnesio, se encuentran mitocondrias alargadas. Los endosomas, los lisosomas y los peroxisomas son menos frecuentes que en el túbulo proximal. Las diferencias entre la porción recta y la porción contorneada del túbulo distal son sobre todo de tipo cuantitativo; sin embargo, pueden diferenciarse mucho en algunos mecanismos moleculares.

Función La porción recta es impermeable al agua pero reabsorbe NaCl en forma intensiva. Esta reabsorción ocurre por medio de un simportador de $Na^+/2Cl—K^+$ (**Fig. 12.18**). En la rama ascendente del asa de Henle, la orina en la luz del túbulo es hipotónica. Funciones de transporte particularmente intensivas realiza la primera parte de la porción contorneada, la cual muestra una actividad de ATPasa de Na^+/K^+ elevada, mitocondrias abundantes en particular, interdigitaciones laterales extensas, muchas microvellosidades y una zonula occludens especialmente hermética. Aquí se reabsorbe sodio por medio de un simportador de Na^+/Cl^-; a este simporte le sigue H_2O al final de la porción contorneada y a más tardar en el túbulo de conexión la orina de nuevo es isotónica. Es muy probable que las células epiteliales del túbulo distal, al igual que las células intercalares del conducto colector, produzcan péptidos antimicrobianos.

Túbulo de conexión

Entre el túbulo distal y el conducto colector se encuentra un breve túbulo de conexión (*tubulus reuniens*).

Epitelio El epitelio exhibe características de transición entre túbulos distales y conductos colectores corticales.

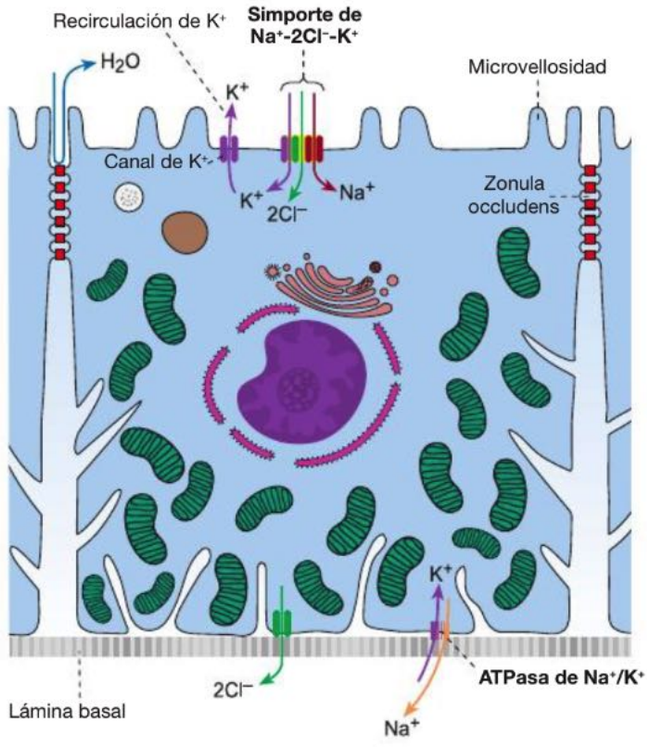

Fig. 12.18 Ultraestructura funcional de una célula epitelial del túbulo distal. Las células epiteliales de los túbulos distales, junto con sus zonulae occludentes, son impermeables al agua. Tampoco poseen acuaporinas. Sin embargo, se caracterizan por sistemas de transporte iónico muy bien diferenciados (véase el texto). En la superficie apical, las microvellosidades son escasas; en cambio, el laberinto basal, en cuya membrana está la ATPasa de Na^+-K^+, se halla muy bien diferenciado. A pesar de la ancha zonula occludens, impermeable al agua, en el túbulo distal ocurre un transporte paracelular reabsortivo intenso de Na^+, K^+, Ca^{2+} y Mg^{2+}. El transporte del calcio y del magnesio depende de la parathormona (hormona paratiroidea) o de factores símil parathormona.

Son típicas las células epiteliales con pliegues profundos de la membrana basolateral, que desde le punto de vista funcional se parecen a las células principales de los conductos colectores. Aquí aparecen por primera vez las células intercalares.

Función En el túbulo de conexión y en los conductos colectores, la aldosterona promueve la reabsorción del sodio y, con ello, también del agua y aumenta la secreción de potasio hacia la luz.

Nota La unidad estructural del riñón es la nefrona, que está compuesta por el corpúsculo renal y un sistema de túbulos (**Cuadro 12.1**). En los corpúsculos renales, los podocitos, el endotelio capilar y la membrana basal común a ambos forman el ultrafiltro para la producción de la orina primaria. Entre los túbulos renales se encuentran los segmentos siguientes, uno a continuación del otro: túbulo proximal, túbulo intermedio y túbulo distal. El túbulo de conexión establece la unión con los conductos colectores. En los túbulos renales ocurre reabsorción y secreción.

Conducto colector

Los conductos colectores caracterizan en particular la región medular del riñón. Sufren un desarrollo embrionario independiente y surgen de las ramificaciones terminales del esbozo del uréter. Los túbulos renales y los conductos colectores crecen hasta encontrarse y se conectan entre sí. El sistema de los conductos colectores empieza con los conductos colectores corticales, en cada uno de los cuales desembocan alrededor de 10 túbulos de conexión. Más distalmente aparecen los conductos colectores medulares externos y, por último, los conductos colectores medulares internos. En los rayos medulares los conductos colectores transcurren rectos en dirección hacia la médula renal y las papilas renales (**Fig. 12.19**). En la médula interna se conectan en ángulo agudo. En total ocurren alrededor de 7 confluencias sucesivas de conductos colectores cada vez más grandes, hasta que finalmente aparecen los **conductos colectores papilares** (conductos papilares, conductos de Bellini), de 100-200 µm de diámetro. Los conductos colectores grandes (en total, unas 200-700 unidades por riñón) desembocan en las puntas de las papilas renales (**Fig. 12.19**).

Epitelio El epitelio claro de los conductos colectores es simple cúbico o, más distalmente, simple cilíndrico (**Fig. 12.17**, **Fig. 12.20**). Todos los límites celulares son bien visibles. Desde los puntos de vista ultraestructural, histoquímico y fisiológico se distinguen 2 tipos celulares, las células intercalares y las células principales, entre las cuales hay una variabilidad considerable en los mamíferos individuales:

- Las **células intercalares** son más bien oscuras. En la microscopia electrónica se comprueba que tienen micropliegues apicales y que en el citoplasma apical hay muchas vesículas electrolúcidas (**Fig. 12.21**). El citoplasma contiene muchas mitocondrias cortas y abultadas, con crestas muy juntas. Apenas se han desarrollado los pliegues basolaterales. Desde el punto de vista funcional se distinguen las células intercalares del tipo A y del tipo B (véase más adelante).
- Las **células principales** (**Fig. 12.13e**) en los seres humanos (**Fig. 2.9**) poseen microvellosidades cortas y gruesas y un cinocilio individual. Las mitocondrias pequeñas están distribuidas sin ningún orden y la región celular apical contiene unas pocas vesículas. La membrana celular basal forma pliegues de profundidades variables. En los segmentos proximales son mucho más profundos y complejos que en los segmentos distales.

En los conductos colectores de la médula interna no hay células intercalares; aquí sólo se encuentran células principales.

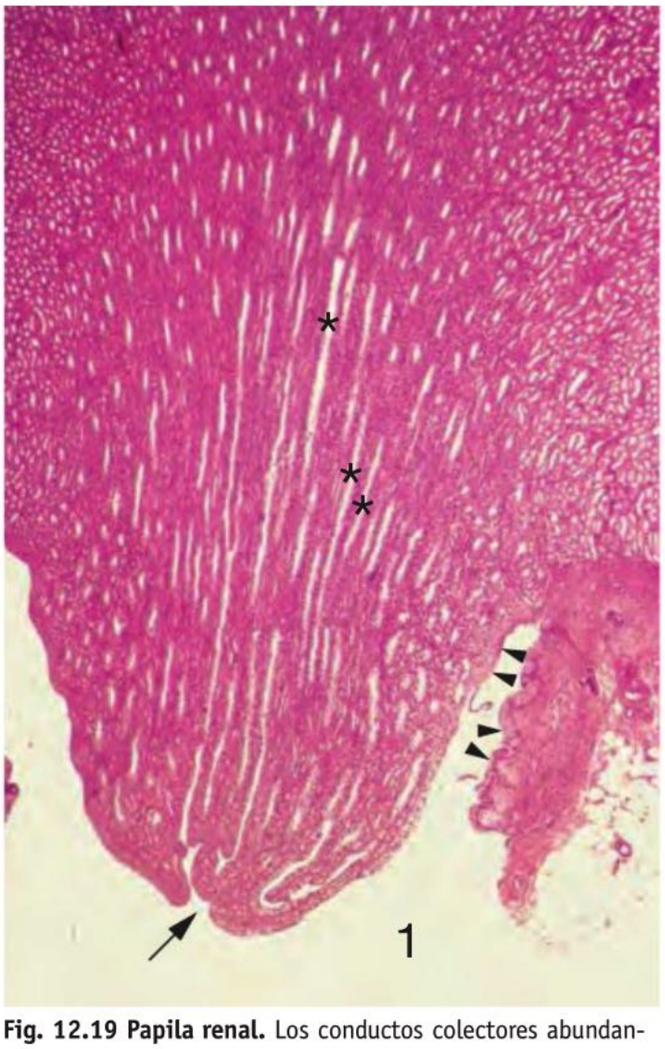

Fig. 12.19 Papila renal. Los conductos colectores abundantes (*) transcurren casi paralelos. → Desembocadura de conducto colector grande en un cáliz renal (**1**) que ya está tapizado por epitelio de transición (►). Mono Rhesus; H-E; 25 ×.

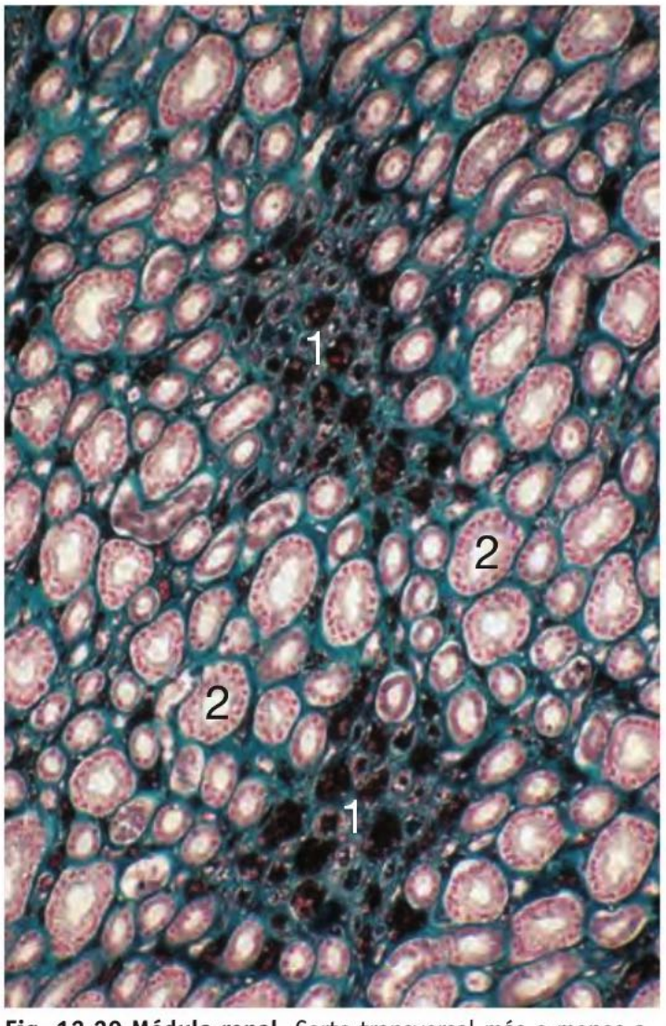

Fig. 12.20 Médula renal. Corte transversal más o menos a la altura del límite entre la franja interna y la zona interna, con 2 agrupaciones de vasos rectos (**1**) ascendentes y descendentes que se encuentran rodeadas por conductos colectores (**2**) y los segmentos rectos de los túbulos proximales y distales. Ser humano; método de Goldner; 150 ×.

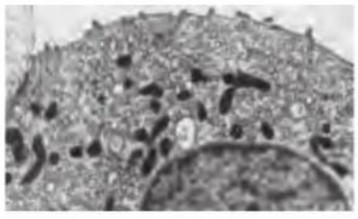

Fig. 12.21 Célula intercalar.

Contactos celulares Todas las células están unidas por zonulae occludentes relativamente herméticas (con unas 10 crestas de cierre). En el transporte activo de agua –a través de las acuaporinas (véase más adelante)– los espacios intercelulares entre las células epiteliales por debajo de las zonulae occludentes están dilatados.

Función En el estado activado, las **células intercalares** tipo A poseen una región celular apical abovedada cubierta de micropliegues y desde aquí, por medio de una ATPasa de H^+/K^+ y una ATPasa de H^+, secretan protones hacia la luz del conducto colector (**Fig. 12.22**). La ATPasa de H^+/K^+ no sólo secreta activamente H^+, sino que también reabsorbe K^+. Desde su superficie basal, estas células envían bicarbonato hacia la sangre. Las células intercalares tipo B, menos frecuentes, en situaciones metabólicas de alcalosis secretan bicarbonato hacia la luz del túbulo colector. Es probable que estas células puedan reabsorber cloro por su superficie apical y envían protones a la sangre desde su superficie basal. Bajo la acción de la aldosterona, las **células principales** reabsorben sodio (un proceso que se correlaciona con la captación de agua) y secretan potasio por su superficie apical. Además, en su superficie basal poseen una ATPasa de Na^+/K^+ que envía sodio a la sangre y capta potasio para la célula (**Fig. 12.22**).

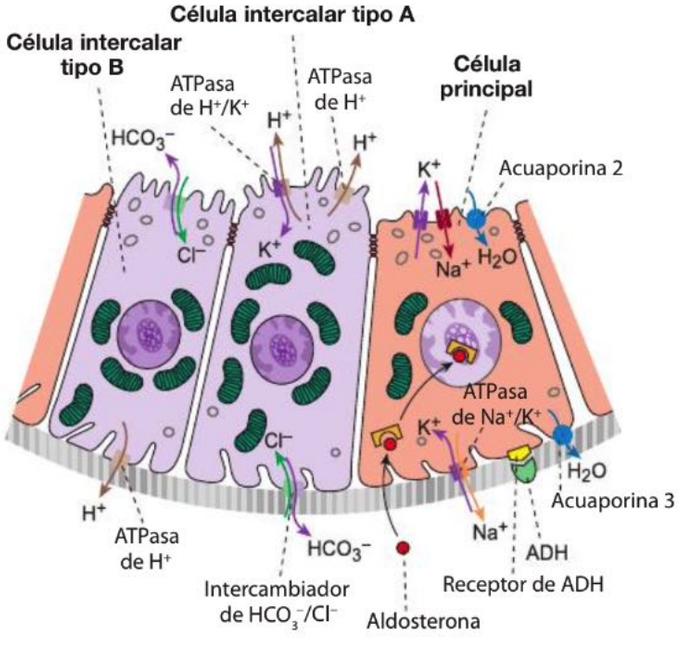

Fig. 12.22 Ultraestructura funcional de las células epiteliales del conducto colector. El epitelio del conducto colector está compuesto por células principales y células intercalares de los tipos A y B (véase el texto). Ambos tipos celulares se encargan de la regulación fina de la eliminación de agua y sales según las necesidades. Sus zonulae occludentes muy diferenciadas reducen ampliamente los procesos de transporte paracelular, lo que posibilita el establecimiento de gradientes osmóticos y iónicos elevados. De una importancia particular es la reabsorción de agua a través de las células principales, que son influidas por la ADH (véase el texto).

En las células principales, con la ayuda de ADH (adiuretina = vasopresina), ocurre la reabsorción de agua en forma continua e independiente del sodio. Si es necesario un aumento de la reabsorción de agua, la ADH induce la incorporación de canales acuosos (**acuaporinas, AQP**) en la membrana celular apical. Cuando no se necesitan, estas acuaporinas se almacenan en la membrana de las vesículas apicales, pero pueden incorporarse en la membrana apical de los conductos colectores originalmente "impermeables al agua" en cuestión de segundos. La acuaporina de las vesículas apicales y de la membrana apical se denomina AQP2. El agua se introduce en la célula a través de esta AQP2 y luego, a través de otras acuaporinas (AQP3 y en parte AQP4, que siempre están presentes), fluye hacia el intersticio hipertónico de la médula renal, de modo que la osmolalidad de la orina aumenta en forma considerable (hasta 1.200 mosmol/L de H_2O).

En los conductos colectores ocurre la regulación fina de la **reabsorción del agua**. Es característico que alrededor del 70-80% del agua se reabsorba en el túbulo proximal (no dependiente de ADH) y alrededor del 20-30%, en el sistema de conductos colectores (dependiente de ADH). En la ingesta excesiva de líquido (sobrehidratación), a través de los conductos colectores puede excretarse con rapidez una cantidad considerable de agua, de modo que el volumen del líquido en el cuerpo permanezca constante. En la carencia de agua (deshidratación), los riñones, en forma acorde, excretan muy poca cantidad de agua.

Correlación clínica Si durante el desarrollo embrionario los túbulos renales no se conectan con los conductos colectores entonces se forman **quistes renales** de manifestación diversa. En la **diabetes insípida** hay un aumento de la excreción de agua. La causa es principalmente la deficiencia de ADH, por ejemplo debido a hemorragias hipofisarias que también afectan la neurohipófisis (diabetes insípida central). En estos casos, el sistema de conductos colectores sólo puede reabsorber una cantidad escasa de agua o incluso puede no reabsorberla en lo absoluto. Una forma importante de la diabetes insípida nefrógena se debe a una mutación del gen de la AQP-2.

12.1.3 Intersticio

El intersticio renal ocupa el espacio entre los túbulos renales y los conductos colectores. Su volumen es mayor en la médula que en la corteza. Es un tejido conjuntivo bien desarrollado en particular, con fibrocitos especiales, fibrillas colágenas relativamente escasas y una matriz de proteoglucanos muy hidratada. Los fibrocitos del tejido conjuntivo intertubular con frecuencia se disponen en "escalera" regular. En la médula, los fibroblastos suelen contener inclusiones lipídicas y se apoyan contra los túbulos. Estas células peritubulares sintetizan la **eritropoyetina**, la cual es un requisito esencial para la formación de los eritrocitos. Además producen prostaglandinas, bradicinina y otros factores que intervienen en la regulación de la perfusión renal.

Cuadro 12.1 Diferencias histológicas de los túbulos renales proximales, intermedios y distales y los conductos colectores

Segmento	Células epiteliales	Función
Túbulo proximal Diámetro: alrededor de 50-60 µm, la luz suele ser relativamente estrecha	Forma cúbica a cilíndrica baja, núcleo redondeado, citoplasma eosinófilo, laberinto basal bien desarrollado, peroxisomas y lisosomas abundantes, ribete en cepillo apical alto, límites celulares laterales con muchas interdigitaciones	Reabsorción masiva (agua, glucosa, aminoácidos, bicarbonato, calcio, fosfato, Na^+, Cl^-), excreción (ácidos orgánicos), gran actividad endocítica, eliminación (ácidos orgánicos), secreción (aniones y cationes orgánicos, medicamentos y conjugados)
Túbulo intermedio Diámetro: alrededor de 12-15 µm	Forma aplanada, el núcleo suele sobresalir en la luz, el citoplasma es un poco más grueso que el de las células endoteliales capilares	Reabsorción parcial de agua
Túbulo distal Diámetro: alrededor de 30-45 µm, la luz suele ser relativamente amplia	Forma cúbica, núcleo redondeado, citoplasma claro, laberinto basal bien desarrollado, los límites celulares laterales suelen ser identificables	Transporte activo de iones (Na^+, Cl^-, K^+), impermeabilidad al agua
Conducto colector Diámetro: 50 µm (proximal) a 300 µm (distal)	Forma cúbica (segmento proximal) o cilíndrica (segmento distal), núcleo redondeado, sin ribete en cepillo apical, pliegues pequeños de la membrana celular basal, 2 tipos celulares: células principales (claras) y células intercalares (oscuras, con mitocondrias abundantes)	Transporte de agua dependiente de ADH, acuaporinas en las membranas, reabsorción de sodio y secreción de potasio dependientes de la aldosterona, secreción (protones y bicarbonato)

Otros factores endocrinos del riñón son: calcitriol (el metabolito activo de la vitamina D), trombopoyetina y, sobre todo, renina, que en realidad es una enzima pero desde el punto de vista funcional está en relación directa con la angiotensina.

Correlación clínica Muchas enfermedades renales se caracterizan por anemia (disminución de la cantidad de los eritrocitos, de la concentración de hemoglobina o de ambas y palidez de la piel y las mucosas), cuya causa es una deficiencia de eritropoyetina.

12.1.4 Aparato yuxtaglomerular

Componentes

En la región del polo vascular del corpúsculo renal se encuentra el aparato yuxtaglomerular, que está formado por componentes tubulares, vasculares y mesangiales:

- mácula densa
- células yuxtaglomerulares granuladas
- células mesangiales extraglomerulares (= células de Goormaghtigh).

Mácula densa La mácula densa pertenece al túbulo distal y corresponde a una región epitelial pequeña de 20-30 células cúbicas a cilíndricas relativamente angostas. El grupo celular está ubicado donde el túbulo distal entra en contacto con la arteriola aferente del glomérulo (**Fig. 12.6**). En la microscopia óptica, el sitio se identifica sobre todo por los núcleos muy juntos y, en parte, superpuestos (**Fig. 12.7**). Las células epiteliales poseen microvellosidades cortas, así como un cinocilio. El laberinto basal presenta un desarrollo moderado. Las mitocondrias están concentradas en las regiones apical y basal y el aparato de Golgi se encuentra en la mitad basal del citoplasma. La lámina basal es delgada y muestra interrupciones; en parte se han descrito prolongaciones celulares en dirección a las células yuxtaglomerulares granuladas. Se discute si las células epiteliales de la mácula densa tienen en sí mismas una función sensorial, por ejemplo en lo que se refiere a la medición del contenido de NaCl en el túbulo distal. Sin embargo, es seguro que son células epiteliales transportadoras. Es probable que las verdaderas células receptoras sean las células mesangiales extraglomerulares.

Células yuxtaglomerulares granuladas En la pared de la arteriola aferente aparecen células musculares lisas modificadas y especializadas que reciben el nombre de células yuxtaglomerulares granuladas. Poseen gránulos eosinófilos que contienen renina.

Células mesangiales extraglomerulares Las células mesangiales extraglomerulares son células estrelladas aplanadas que están unidas entre sí y a las células mesangiales intraglomerulares, así como a las células yuxtaglomerulares y a las células musculares lisas de la arteriola aferente y también de la arteriola eferente, por medio de uniones de hendidura (nexos). Es probable que las células mesangiales extraglomerulares tengan una gran importancia funcional, dado que supuestamente perciben el contenido de sodio del túbulo distal, sobre cuya magnitud se informan mediante la actividad de las células de la mácula densa. La activación se transmite a las células contiguas a través de los nexos.

Funciones

Las funciones principales del aparto yuxtaglomerular son:

- localmente, en la nefrona individual, la transmisión del retrocontrol tubuloglomerular (= TGF = tubuloglome-

rular *feedback*), en el cual la angiotensina cumple un papel importante,
- sistémicamente, la producción de angiotensina II en el ámbito del sistema renina-angiotensina (SRA).

Este SRA tiene los componentes siguientes:
- **renina:** la renina es una proteasa de las células granuladas de la arteriola aferente. Estas células son células musculares lisas de la pared vascular que se han modificado y están inervadas por el sistema simpático. La renina se almacena en gránulos ovoides relativamente grandes y se libera cuando disminuye la tensión arterial.
- **angiotensina:** en la sangre la renina escinde del angiotensinógeno (producido sobre todo en el hígado) la angiotensina I (AT I). Luego en el pulmón, la enzima convertidora de angiotensina (ACE) elimina 2 aminoácidos de la angiotensina I para que se forme la angiotensina II (AT II), fisiológicamente activa.

La angiotensina II tiene muchas acciones, por ejemplo:
- vasoconstricción intensa y aumento de la tensión arterial
- acciones diversas en el encéfalo, en especial en el hipotálamo, por ejemplo aumento de la sed
- participación en la regulación de la perfusión renal
- estimulación de la síntesis y la secreción de aldosterona en la corteza suprarrenal
- estimulación de la secreción de adrenalina.

Todas estas funciones aseguran la constancia del volumen plasmático y de la tensión arterial.

12.1.5 Formación de la orina

La formación de la orina es un proceso muy complejo en el que, en detalle, participan los procesos muy variados de la ultrafiltración, la secreción y la reabsorción (**Fig. 12.23**). En la región de los corpúsculos renales se forma una gran cantidad (alrededor de 180 L por día) de **orina primaria**; sin embargo, la cantidad de orina excretada finalmente es mucho menor (más o menos 1,5 L por día). Además, la orina definitiva tiene una composición por completo diferente de la de la orina primaria y en general es hipertónica. Un requisito para la posibilidad de concentrar la orina son los **sistemas de intercambio de contracorriente** en la médula renal. Un sistema de intercambio contracorriente surge cuando, en 2 tubos paralelos, la dirección del flujo del contenido es opuesta y a través de las paredes de los tubos es posible el intercambio, por ejemplo de calor o de sustancias. En la médula existen 2 de estos sistemas: en las asas capilares de los vasos rectos circula sangre en contracorriente con respecto a la orina dentro de los túbulos del asa de Henle. En el asa de Henle hay un sistema multiplicador de contracorriente especial; aquí, además del fenómeno de contracorriente, ocurre el transporte activo de Na^+, Cl^- y K^+ a lo largo de la rama ascendente del asa de Henle, que es impermeable al agua. Este transporte iónico

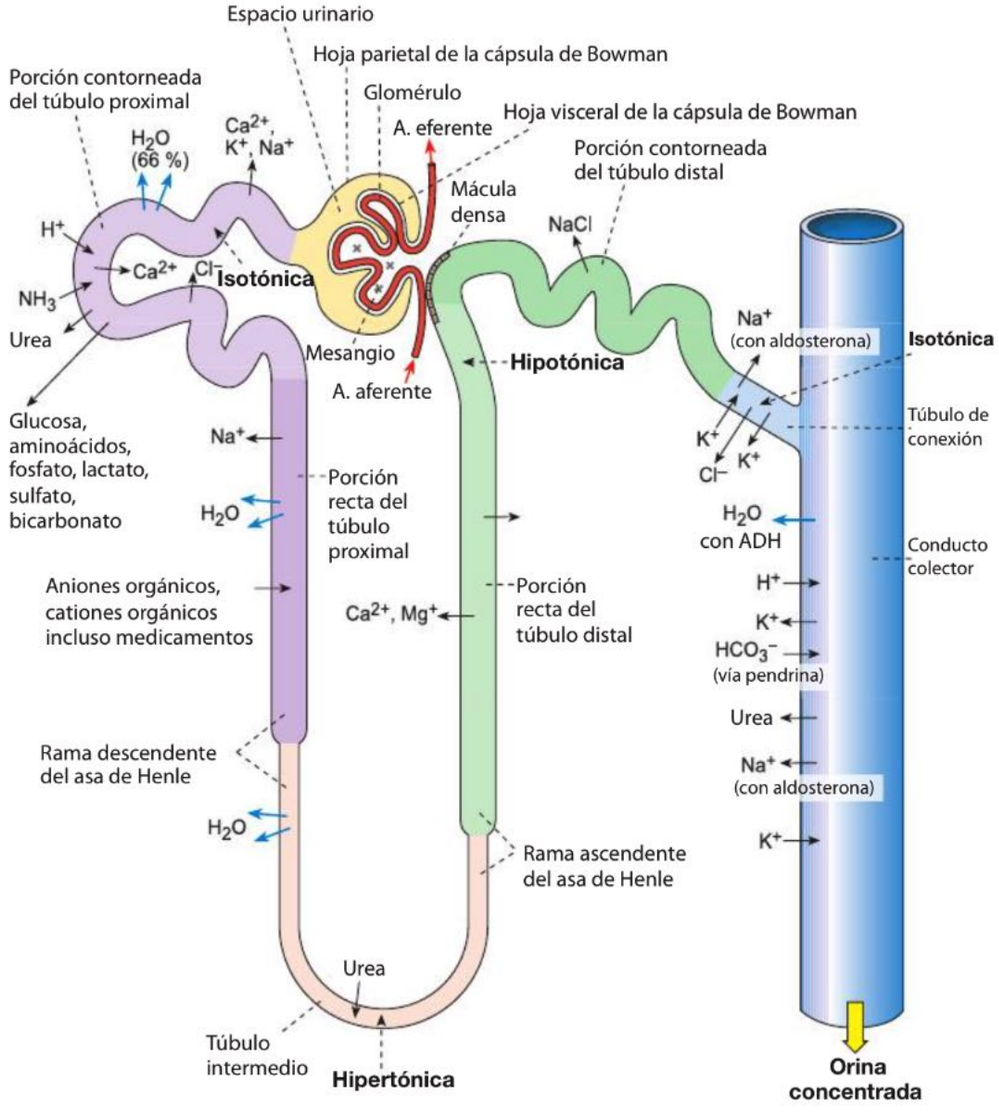

Fig. 12.23 Histofisiología de la nefrona y el conducto colector. En el corpúsculo renal se produce la orina primaria por medio de ultrafiltración. Muchos componentes de la orina primaria se reabsorben en el túbulo proximal, en particular alrededor del 70-80% del agua filtrada, electrolitos y sustancias de bajo peso molecular, por ejemplo glucosa y aminoácidos. A la inversa, aquí también se secretan sustancias al líquido tubular. En los delgados túbulos intermedios sólo la rama descendente es permeable al agua; la rama ascendente –y la porción recta del túbulo distal– son impermeables al agua. En el conducto colector se reabsorbe agua porque hay incorporación de acuaporinas inducida por la ADH en la membrana celular apical. Además, la aldosterona determina que se reabsorba Na^+ y se secrete K^+.

determina que el tejido conjuntivo circundante y los vasos rectos se tornen hipertónicos; aquí, este transporte es el motor de la reabsorción de agua desde la rama descendente del asa de Henle y desde los conductos colectores. Así se dan las bases para la concentración de la orina. En la profundidad de la médula, la urea cumple el papel de un motor. La urea migra desde los conductos colectores papilares hacia el intersticio medular y desde aquí hacia la luz de los túbulos intermedios, desde donde se transporta a través de los túbulos distales y los conductos colectores proximales, ambos permeables a la urea. Por consiguiente, una parte no despreciable de la urea recircula constantemente entre las regiones mencionadas.
En total, desde la corteza hasta la punta de las papilas, en el tejido conjuntivo se genera un gradiente de osmolaridad que aumenta en forma considerable a partir del límite corticomedular. La orina definitiva hipertónica tiene un pH de alrededor de 5,5 y contiene sobre todo urea, ácido úrico, NH_4^+ y creatinina, productos finales del metabolismo.

12.2 Vías urinarias

Introducción

Las vías urinarias conducen la orina definitiva desde el riñón hacia el exterior, para lo cual la vejiga es un órgano recolector y almacenador de orina que limita la emisión diaria de la orina a 3-4 períodos breves. La cantidad de orina definitiva es de alrededor de 1,5 L por día. Es hipertónica y contiene, entre otras cosas, urea, ácido úrico y creatinina.
El uréter y la vejiga son de estructura muy semejante en el varón y en la mujer. La uretra muestra diferencias obvias en ambos sexos. En el varón es un conducto para la orina y los espermatozoides y también se encarga de la conducción del producto secretado por las glándulas sexuales accesorias masculinas, lo que tiene gran importancia clínica en relación con la próstata. En la mujer la uretra relativamente corta conduce con exclusividad orina hacia el exterior.

En el aspecto morfológico, funcional y clínico, las vías urinarias forman una unidad y comprenden los órganos o los segmentos orgánicos siguientes:
- pelvis renal
- uréter
- vejiga
- uretra.

Es un sistema de órganos huecos que captan la orina definitiva, en parte la almacenan por cierto tiempo y la conducen hacia el exterior. Además, la uretra masculina sirve para la expulsión de los espermatozoides (conducto uroseminal).

12.2.1 Estructura de la pared

La pared de las vías urinarias está compuesta por:
- capa mucosa
- capa muscular
- capa adventicia.

La mucosa (capa mucosa) posee un epitelio de transición (**Cap. 3.1.2**), que puede adaptarse con facilidad a los estados de llenado diferentes, y un tejido conjuntivo subepitelial. La uretra sólo tiene epitelio de transición en su segmento proximal. El estrato muscular (capa muscular) está compuesto por tejido muscular liso.

Nota Es característico el epitelio de transición, que permite las oscilaciones de volumen y sólo falta en una gran parte de la uretra.

12.2.2 Pelvis renal

La pelvis renal (**Fig. 12.1**, **Fig. 12.2**), incluidos sus 8-10 cálices renales, recoge la orina proveniente de los conductos colectores y puede contener alrededor de 4-6 mL. La pared de la pelvis renal posee todos los componentes hísticos característicos de las vías urinarias. En los seres humanos el epitelio de transición de los cálices se compone de alrededor de 4-5 capas; el de la pelvis, más amplia, está formado por unas 10 capas. Al principio del uréter, el músculo forma un abultamiento de tipo esfinteriano.

Correlación clínica La dilatación de la pelvis renal en la estasis urinaria recibe el nombre de **hidronefrosis**. Suele ser causada por cálculos urinarios. La **pielitis** es principalmente una inflamación de la pelvis renal de origen bacteriano. Con frecuencia se asocia con una inflamación del tejido renal y entonces se denomina **pielonefritis**.

12.2.3 Uréter

El uréter del adulto es un órgano par de unos 20-30 cm de longitud y 5-7 mm de diámetro. Es una continuación de la pelvis renal y desemboca en la vejiga urinaria. La contracción de su tejido muscular determina que su luz adopte un aspecto estrellado en los cortes transversales (**Fig. 12.24**).

Mucosa El epitelio de la mucosa es un epitelio de transición típico (urotelio, **Fig. 3.1.15**, **Fig. 3.1.16**, **Fig. 12.25**).

Muscular La capa muscular en esencia está compuesta por haces de células musculares lisas con un trayecto en espiral llana o empinada, las cuales en la porción superior del uréter se distribuyen en un estrato externo grueso de músculo circular (capa circular) y un estrato interno más angosto de músculo longitudinal (capa longitudinal interna). En la porción inferior del uréter se forma además un estrato externo de músculo longitudinal (capa longitudinal externa). Entre los estratos y los haces musculares hay tabiques gruesos de tejido conjuntivo.

Correlación clínica Las **malformaciones** congénitas son, por ejemplo, las duplicaciones, los divertículos y las válvulas. En el **hidrouréter** ocurre una dilatación ureteral por estasis urinaria. En general aparece junto con la hidronefrosis. Las causas del hidrouréter pueden ser cálculos o estenosis ureterales o también cicatrizaciones anómalas posteriores a inflamaciones.

Fig. 12.24 Uréter con luz estrechada (*) que en el corte transversal tiene aspecto estrellado. **1** Epitelio de transición; **2** tejido conjuntivo subepitelial; **3** capa muscular; **4** arteria acompañante pequeña; **5** vena acompañante pequeña; **6** tejido adiposo. Mono Rhesus; inclusión en plástico; H-E; 45 ×.

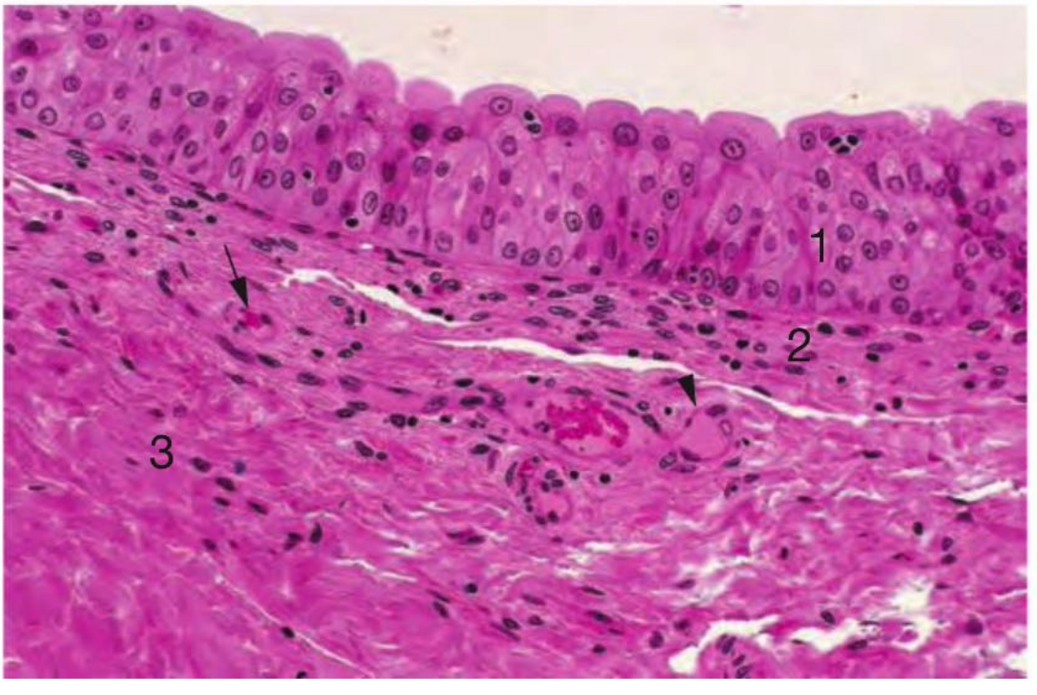

Fig. 12.25 Epitelio de transición (1) del uréter. **2** Tejido conjuntivo subepitelial; **3** capa muscular; → arteria pequeña; ▶ vena pequeña. Mono Rhesus; inclusión en plástico; H-E; 300 ×.

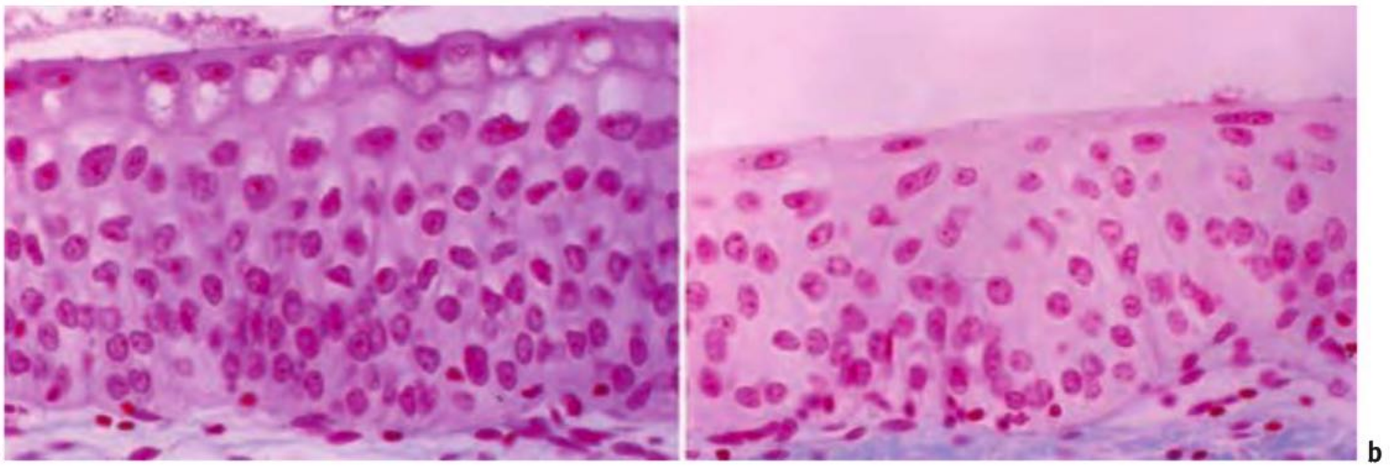

a b

Fig. 12.26 Epitelio de transición en un cáliz renal. a: epitelio no distendido. **b:** epitelio moderadamente distendido. En particular llaman la atención los cambios de la forma de las capas celulares más superficiales. Ser humano; Azán; 450 ×.

12.2.4 Vejiga

La vejiga (vejiga urinaria) es un órgano hueco ovoide. En los varones mide unos 14 cm de alto por 10,5 cm de ancho, mientras que en las mujeres tiene 11,5 cm de alto por 9 cm de ancho. La vejiga es un órgano recolector y almacenador de orina que limita la eliminación de la orina a 3-4 períodos breves por día. Con unos 350 mL de orina en la vejiga aparece la necesidad miccional ("ganas de orinar"), la cual puede reprimirse voluntariamente justo hasta los 500 mL.

Mucosa En la vejiga contraída, la mucosa tiene pliegues y entonces, en los seres humanos, el epitelio de transición posee un espesor de 6-10 capas celulares. En el estado distendido, el epitelio y todos los otros componentes de la pared vesical se encuentran aplanados (**Fig. 12.26**). La capa de tejido conjuntivo de la mucosa es relativamente ancha y bajo el epitelio contiene capilares sanguíneos fenestrados; los infiltrados inflamatorios no son infrecuentes.

Muscular La capa muscular es gruesa y está compuesta por 3 estratos musculares lisos que se identifican con más o menos facilidad (**Fig. 12.27**). Por afuera y por adentro el músculo se organiza en haces de orientación sobre todo longitudinal; en medio hay un estrato de haces ordenados principalmente en forma circular. Participa en la formación del esfínter interno de la uretra. En la capa muscular hay gran cantidad de fibras elásticas. A la altura de la desembocadura en la uretra se encuentran algunas glándulas tubulares de tipo mucoso.

Fig. 12.27 Pared de la vejiga. La mucosa forma pliegues revestidos por un epitelio de transición alto (**1**). **2** Músculo. Ser humano; H-E; 25 ×.

Nota El músculo liso del uréter y de la vejiga forma sistemas complicados de trayecto longitudinal y circular que constituyen el motor para la expulsión de la orina definitiva.

Correlación clínica Los **carcinomas vesicales** (**Fig. 12.28**) totalizan alrededor del 3% de todos los carcinomas y en los varones son claramente más frecuentes que en las mujeres. El carcinoma aparece con más frecuencia en la exposición a aminas aromáticas (p. ej., en los fumadores y en quienes trabajan en las industrias química, de los colorantes o del caucho). El carcinoma pavimentoso o epidermoide aparece en la infestación crónica por *Schistosoma haematobium* (bilharziasis). Un signo clínico importante es la hematuria (sangre en la orina).

12.2.5 Uretra

La uretra conduce la orina hacia el exterior. En las mujeres mide 3-4 cm de longitud, mientras que en los varones es de 20-25 cm.

Epitelio La porción inicial de la uretra, de algunos milímetros de longitud, se halla revestida por epitelio de transición. La porción media, relativamente larga, posee un epitelio estratificado cilíndrico y la región de la desembocadura tiene un epitelio estatificado plano no queratinizado. En la mujer, la uretra está revestida en su breve segmento inicial por un epitelio de transición y a continuación por un epitelio estratificado plano.
En el epitelio estratificado cilíndrico de la porción media hay una gran abundancia de terminaciones nerviosas sen-

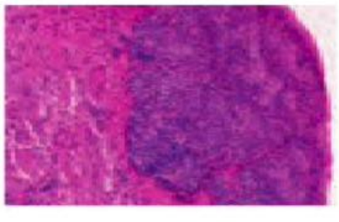

Fig. 12.28 Vejiga con carcinoma inicial del epitelio.

Fig. 12.29 Uretra femenina. **1** Luz de la uretra; **2** epitelio; **3** plexo venoso. H-E; 45 ×.

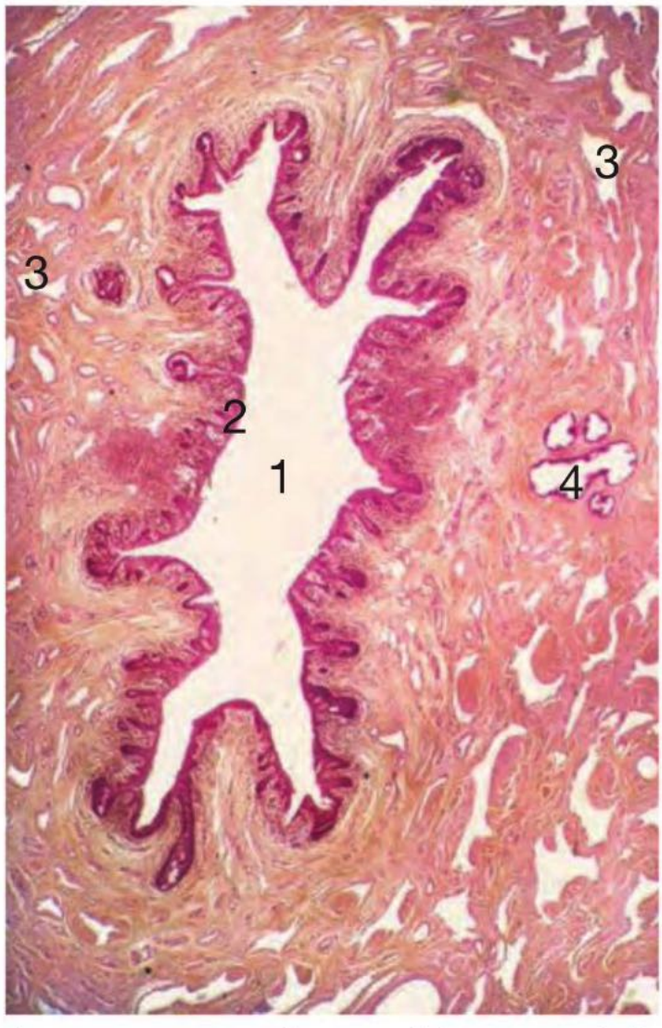

Fig. 12.30 Uretra masculina. **1** Luz de la uretra; **2** epitelio estratificado cilíndrico; **3** plexo venoso del cuerpo esponjoso; **4** glándulas uretrales. H-E; 25 ×. (De [1])

soriales intraepiteliales, que contienen sustancia P y péptido relacionado con el gen de la calcitonina. Además, en el epitelio uretral de ambos sexos hay células ramificadas con contenido de serotonina que recuerdan a neuronas. Es probable que una de las prolongaciones de estas células alcance la superficie epitelial. Puede ser que estas células registren el flujo urinario o algún componente especial de la orina y a continuación secreten serotonina desde su superficie basal. En la uretra, la serotonina estimula la secreción de moco y la contracción del músculo liso y aumenta la permeabilidad vascular.

Mucosa La mucosa forma recesos (lagunas uretrales) y pliegues de orientación longitudinal y contiene glándulas tubulares de tipo mucoso (glándulas uretrales). En el tejido conjuntivo de la mucosa se forma un extenso cuerpo eréctil de venas abundantes (**Fig. 12.29**) que sirve para ocluir la uretra. El músculo de estas venas en el corte forma almohadillas de aspecto irregular y espesores diversos. En el varón, el sistema de estas venas del tejido eréctil forma el **cuerpo esponjoso** del pene (**Fig. 12.30**, **Fig. 12.31**, véase también el **Cap. 13**). Cerca de la desembocadura de la vejiga sobre todo desdoblamientos del músculo vesical forman el esfínter interno de la uretra, involuntario. Tanto en los varones como en las mujeres, el esfínter externo de la uretra (voluntario) es un derivado del músculo transverso profundo del periné (compuesto por tejido muscular estriado esquelético). No es raro que la lámina propia de la mucosa contenga folículos linfáticos.

Correlación clínica Las inflamaciones (uretritis), entre ellas las de las enfermedades de transmisión sexual (p. ej., gonorrea, sífilis y tricomoniasis), no son infrecuentes en la uretra. También pueden ser causadas por *Escherichia (E.) coli.*

Las malformaciones (válvulas, estenosis) y los tumores pueden dificultar el flujo de la orina. Estos trastornos del flujo urinario son particularmente frecuentes en las hiperplasias y los tumores de la próstata.

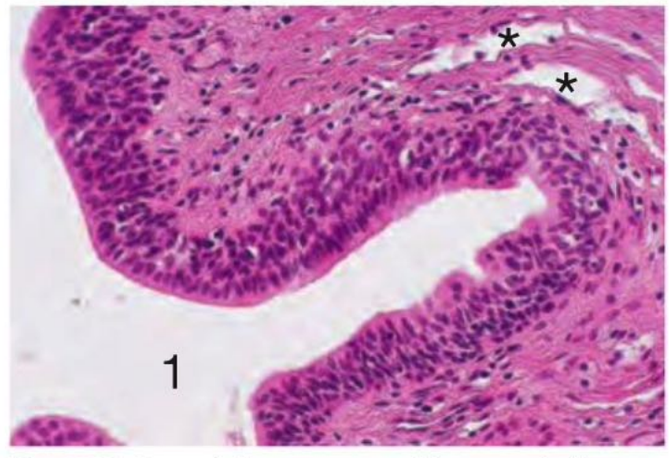

Fig. 12.31 Corte de la uretra masculina con epitelio estratificado cilíndrico (la capa más superficial está formada por células cilíndricas). **1** Luz; * venas del cuerpo esponjoso. H-E; 200 ×. (De [1])

CAPÍTULO

13 Sistema genital

13.1 Desarrollo sexual 403

13.2 Sistema genital masculino 406
13.2.1 Testículo 406
13.2.2 Vía espermática, glándulas sexuales accesorias 414
13.2.3 Pene 421

13.3 Sistema genital femenino 424
13.3.1 Fases del desarrollo biologico - reproductivo femenino 424
13.3.2 Ovario 424
13.3.3 Trompa uterina (oviducto) 434
13.3.4 Útero 434
13.3.5 Vagina 440
13.3.6 Órganos genitales externos femeninos 440

El sistema genital tiene funciones importantes, todas las cuales están primariamente al servicio de la reproducción. Al sistema genital masculino pertenecen los testículos, las vías espermáticas (con las glándulas sexuales accesorias) y el pene. Al sistema genital femenino pertenecen los ovarios, las trompas uterinas, el útero, la vagina, los labios mayores y menores y el clítoris. Los testículos y los ovarios también se denominan gónadas masculinas y femeninas, respectivamente.

En el sistema genital se verifican 2 grandes aspectos funcionales: por un lado, en el testículo se forman y maduran las células germinales masculinas, los espermatozoides, mientras que en el ovario maduran las células sexuales femeninas, los óvulos. Por otro lado, los testículos y los ovarios son glándulas endocrinas importantes que sintetizan las hormonas sexuales masculinas y femeninas.

Además, en el sistema genital femenino ocurre el desarrollo humano prenatal, que dura alrededor de 9 meses y en forma arbitraria se divide en 2 períodos: el período embrionario (hasta el final de la octava semana de la gestación) y el período fetal (desde la novena semana de la gestación en adelante).

13.1 Desarrollo sexual

Introducción

El sexo cromosómico en el varón es XY y en la mujer, XX. A partir de los esbozos indiferenciados del sistema genital se diferencian los testículos o los ovarios. Para el desarrollo de los testículos es importante el factor determinante testicular del cromosoma Y. La diferenciación sexual fenotípica definitiva ocurre sobre todo bajo la acción de las hormonas sexuales. Las células germinales primitivas se originan extraembrionariamente en el saco vitelino. En los varones las células de Sertoli forman los precursores de los túbulos seminíferos y secretan la hormona antimülleriana, que impide el desarrollo adicional de los esbozos de los conductos de Müller. En el sexo femenino, las células foliculares equivalen a las células de Sertoli; ambos tipos celulares derivan del epitelio celómico.

Diferenciación sexual El sexo se determina cromosómicamente ya en el cigoto. El denominado sexo cromosómico es XY en los individuos masculinos y XX en los individuos femeninos. Sin embargo, el desarrollo del sistema genital ocurre en los primeros 40 días del período embrionario de la misma forma en ambos sexos (esbozos indiferentes). Sólo después cada uno sigue un desarrollo independiente (**Fig. 13.1**). En esto tiene prioridad la diferenciación de las gónadas indiferentes en testículo u ovario (**desarrollo sexual gonadal**). Para el desarrollo hacia gónada masculina es esencial un factor de transcripción, el factor determinante testicular (TDF = *t*estis-*d*etermining *f*actor). Este factor es codificado por un gen que está en la región determinante sexual del cromosoma Y (SRY). La **diferenciación sexual fenotípica** definitiva ocurre sobre todo bajo la influencia de cada una de las hormonas sexuales, las cuales ya se sintetizan en las gónadas fetales.

Conductos de Wolff y de Müller La diferenciación de los **conductos genitales internos** parte, en ambos sexos, de los conductos de Wolff y los conductos de Müller, al principio de existencia conjunta. En el varón a partir de los conductos de Wolff se desarrollan el epidídimo, el conducto deferente y las vesículas seminales y los conductos de Müller desaparecen. En la mujer, en cambio, a partir de los conductos de Müller se forman la trompa uterina, el útero y la parte superior de la vagina. Los conductos de Wolff (en la mujer también reciben el nombre de conductos de Gartner) involucionan. Los **órganos genitales externos** se desarrollan en ambos sexos a partir del seno urogenital, el tubérculo genital, los pliegues genitales y las eminencias genitales.

Desarrollo embrionario Durante el desarrollo embrionario, las primeras células germinales, las células germinales primitivas, aparecen fuera del embrión en la pared del saco vitelino en la cuarta semana de la gestación. Desde aquí migran por medio de movimientos ameboides al principio hacia el intestino posterior y luego hacia las crestas genitales de la pared dorsal del tronco. La migración y la proliferación de estas células germinales iniciales dependen de la interacción de la proteína Kit, un receptor transmembrana de las células germinales, con el llamado "factor de Steel", una proteína sintetizada por las células somáticas a lo largo de la vía de migración de las células germinales iniciales.
Los cordones precursores de los túbulos seminíferos están formados por las células de Sertoli, células epiteliales derivadas del epitelio celómico. Luego en estos cordones se asientan las células germinales primitivas. Las células de Sertoli embrionarias secretan una hormona que impide la continuación del desarrollo de los esbozos de los conductos de Müller hacia un primordio uterovaginal. Esta hormona se llama hormona antimülleriana (AMH). Ya en la octava semana de la gestación las células de Leydig producen testosterona, que es importante para que continúe la diferenciación del sistema genital masculino. El desarrollo de las gónadas femeninas ocurre –según los conocimientos actuales– en ausencia de TDF y otros factores específicos. Los equivalentes de las células de Sertoli de la gónada masculina son en la gónada femenina las células foliculares, que también derivan del epitelio celómico. La **Figura 13.2** muestra las coincidencias y las diferencias estructurales y funcionales de las gónadas masculinas y femeninas.

Correlación clínica Los trastornos de desarrollo sexual son muy variados.

- Los trastornos del **sexo cromosómico** se encuentran, por ejemplo, en el síndrome de Klinefelter (combinación XXY o XXXY de los cromosomas sexuales, fenotipo masculino, atrofia testicular), en el síndrome de los varones XX y en el síndrome de Turner (sólo un cromosoma X, fenotipo femenino).
- En los trastornos del **sexo gonadal**, el sexo cromosómico es normal, pero la diferenciación de las gónadas ha tenido errores.
- Hay muchos trastornos del **sexo fenotípico** con 2 grandes grupos, los seudohermafroditismos femenino y masculino. Aquí se comprueban defectos bioquímicos varios en la síntesis de las hormonas sexuales femeninas y masculinas.

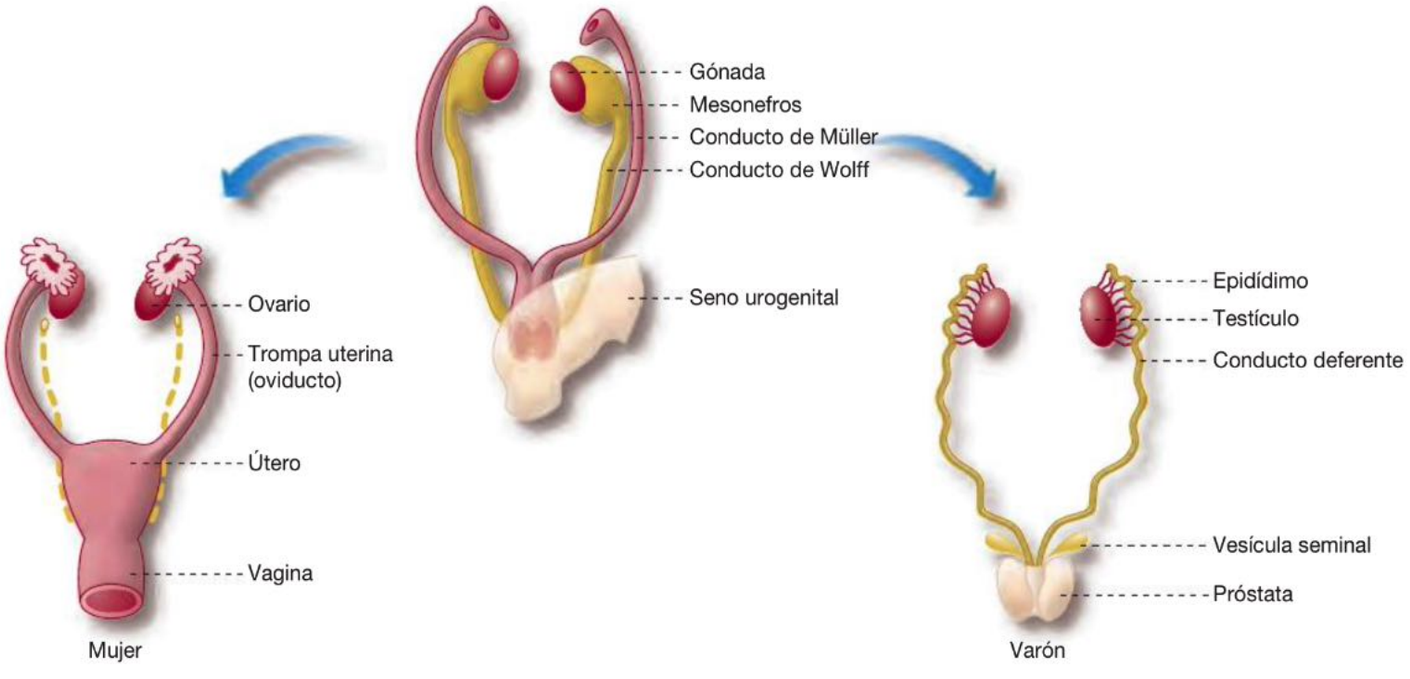

Fig. 13.1 Desarrollo normal de los órganos genitales internos (representación esquemática). (De [13], modificado)

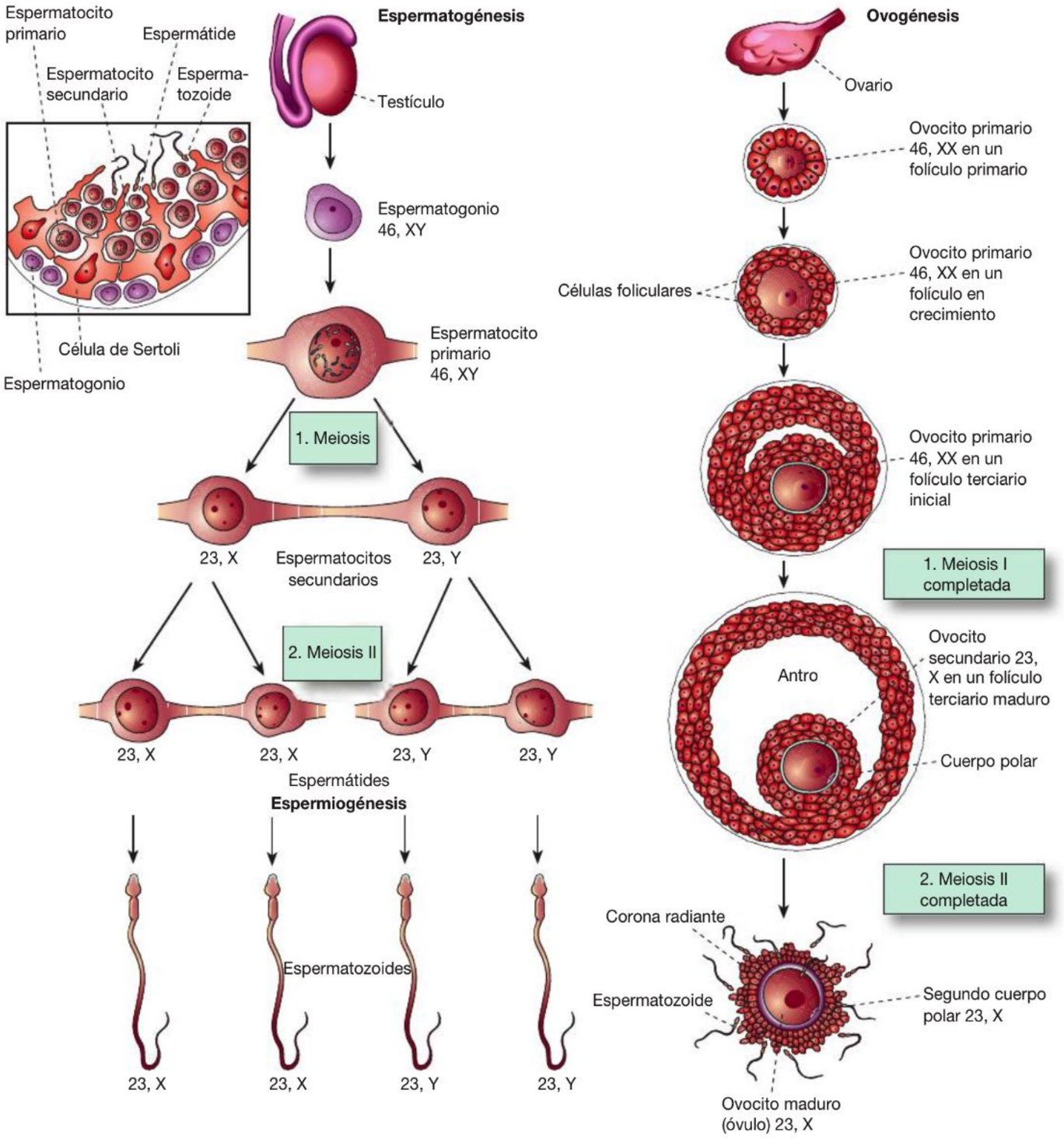

Fig. 13.2 Comparación entre la espermatogénesis y la ovogénesis. En cada etapa de diferenciación se indican la cantidad de cromosomas (números arábigos) y, al lado, los cromosomas sexuales (XY, XX). Los espermatogonios y los ovogonios proliferan mediante mitosis. Como consecuencia de la primera división meiótica, el complemento cromosómico diploide (en los seres humanos 46 cromosomas) se reduce al complemento haploide (23 cromosomas). A partir de un espermatocito primario (espermatocito I) se forman 4 espermatozoides, mientras que a partir de un ovocito primario (ovocito I) sólo se forma un óvulo maduro y los cuerpos polares. Los cuerpos polares son ovocitos muy pequeños que no participan en el proceso de la reproducción. El óvulo maduro es una de las células más grandes del cuerpo, mientras que, en cambio, los espermatozoides son células muy pequeñas. Las células hijas derivadas de un espermatogonio en proliferación están unidas por puentes citoplasmáticos. En los espermatocitos y los ovocitos primarios y secundarios cada cromosoma está compuesto por 2 cromátides. (De [14])

13.2 Sistema genital masculino

Introducción

El sistema genital masculino está compuesto por los testículos, las vías espermáticas (con las glándulas sexuales accesorias masculinas: vesículas seminales, próstata y glándulas de Cowper) y el pene. Los **testículos** están rodeados por cubiertas testiculares complejas y se encuentran situados en la bolsa testicular (escroto). En el plano microanatómico, las unidades estructurales del testículo son los túbulos seminíferos. Hay alrededor de 1.000 de ellos en cada testículo. El epitelio de los túbulos seminíferos (= epitelio germinativo) posee células germinales y células no germinales. Las células no germinales, las células de Sertoli, son células epiteliales altas que tienen funciones diversas y forman la barrera hematotesticular. Las células germinales son las células que dan origen a los gametos masculinos. En el tejido conjuntivo del testículo están las células de Leydig, que producen testosterona. Las **vías espermáticas** están compuestas fundamentalmente por el epidídimo y el conducto deferente, que desemboca en la uretra. Las **glándulas sexuales accesorias** son glándulas exocrinas cuyo producto se secreta junto con los espermatozoides durante la eyaculación. Esta secreción contiene, entre otras cosas, fructosa (de las vesículas seminales), ácido cítrico, prostaglandinas, fosfatasa ácida y proteasas (entre ellas una serina proteasa, el antígeno prostático específico, PSA). El **pene** contiene 2 tipos característicos de cuerpos eréctiles (cuerpo cavernoso y cuerpo esponjoso), de los cuales sólo los cuerpos cavernosos pares son un requisito para la erección.

En el testículo (gónada masculina) se forman los gametos masculinos (espermatozoides). Los espermatozoides se transportan a través de un sistema de conductos complejo y multiforme, las vías espermáticas (epidídimo, conducto deferente, conducto eyaculador), con el cual se asocian glándulas exocrinas diversas (vesículas seminales, próstata y glándulas de Cowper). El conducto eyaculador desemboca por debajo de la vejiga en la uretra, que es utilizada tanto por el semen como por la orina y, en consecuencia, es un verdadero conducto uroseminal. El pene, en el que transcurre la uretra, es el órgano copulador.

13.2.1 Testículo

En el epitelio germinativo del testículo se producen los espermatozoides y en las células de Leydig se sintetiza la hormona sexual masculina (testosterona). En consecuencia, el testículo tiene funciones tanto reproductivas como endocrinas.

Estructura general

Cubiertas testiculares

Los testículos son órganos pares. Cada testículo está situado en un compartimiento individual dentro de la bolsa testicular (escroto) y se encuentra rodeado por las cubiertas testiculares. A las cubiertas testiculares pertenecen desde afuera hacia adentro: el dartos en la piel escrotal (con células musculares lisas), el músculo cremáster y las fascias espermáticas externa e interna y, además, también la túnica vaginal del testículo. La **túnica vaginal del testículo** comprende con sus hojas parietal (periorquio, del gr. *peri*, alrededor y *orchis*, testículo) y visceral (epiorquio) la cavidad serosa estrecha (cavidad serosa testicular). La región de reflexión entre la hoja visceral y la hoja parietal, que al mismo tiempo fija el testículo a la piel escrotal, recibe el nombre de mesorquio. El testículo está cubierto por fuera por una capa gruesa de tejido conjuntivo (**túnica albugínea**), con la cual está bien fusionado el epiorquio con su delgado epitelio simple plano externo (**Fig. 13.3**, **Fig. 13.4**). La túnica albugínea contiene muchas células musculares lisas, que mantienen un tono, y envía láminas de tejido conjuntivo con aspecto de tabiques (tabiques testiculares) hacia el interior del órgano.

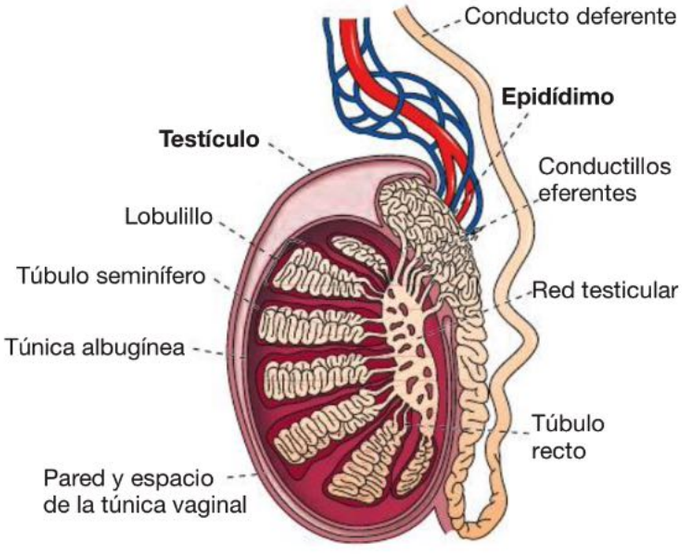

Fig. 13.3 Testículo, epidídimo y conducto deferente (representación esquemática).

Testículo

El testículo es ovoide y posee un diámetro longitudinal de unos 4 a 4,5 cm y un diámetro transversal de alrededor de 3 cm. Los tabiques testiculares (véase antes) dividen el tejido del órgano en unos 350 lobulillos (**Fig. 13.3**). En cada uno de estos lobulillos se encuentra el tejido testicular específico (parénquima), los túbulos seminíferos. Cada lobulillo puede contener 2-4 túbulos seminíferos; por consiguiente, hay un total de alrededor de 1.000 de estos túbulos por testículo.

Estructura y función de los túbulos seminíferos

Los túbulos seminíferos, contorneados y de alrededor de 30-70 cm de longitud, son las estructuras dominantes en los preparados histológicos de testículo (**Fig. 13.4**, **Fig. 13.5**). Estos túbulos son estructuras con forma de asa cuyos 2 extremos abiertos desembocan en la red testicular. La longitud total de los túbulos seminíferos alcanza los 600 metros. Los túbulos se cortan en todos los planos posibles.

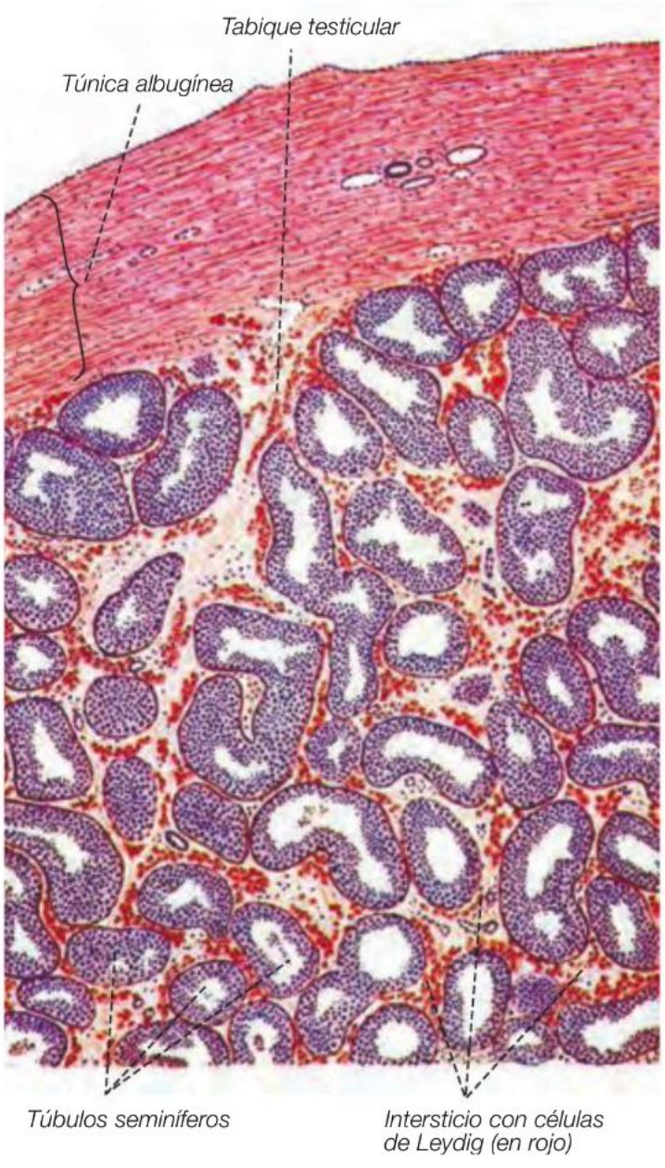

Fig. 13.4 Testículo humano maduro (sector periférico). La túnica albugínea, muy resistente, por afuera está cubierta por el mesotelio del epiorquio. Entre los cortes de los túbulos seminíferos se identifican las células de Leydig (células intersticiales testiculares), muy acidófilas y distribuidas en grupos poco cohesivos. H-E; 40 ×. (De [1])

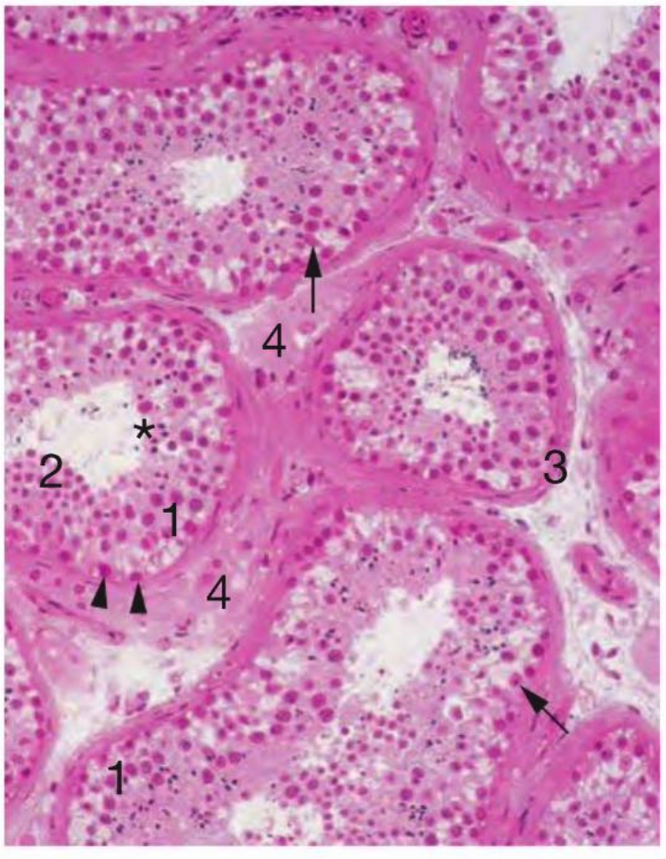

Fig. 13.5 Tejido testicular con varios túbulos seminíferos que están compuestos por las células de Sertoli (núcleo eucromático con un nucléolo obvio en la región basal del epitelio) y las diversas formas celulares de la espermatogénesis. ► Espermatogonios basales; **1** espermatocitos primarios grandes (la estructura nuclear varía según la fase de la primera división meiótica); **2** espermátides pequeñas (están sobre todo en la región cercana a la luz); * espermátides que ya se parecen a espermatozoides y se ven como pequeños puntos oscuros en los recesos apicales de las células de Sertoli (→). Los túbulos seminíferos están rodeados por una capa de tejido conjuntivo eosinófilo, que está formada sobre todo por miofibroblastos (**3**) delgados. En el tejido conjuntivo que hay entre los túbulos se encuentran las células de Leydig (**4**). Ser humano; inclusión en plástico; H-E; 120 ×. (De [1])

Su diámetro es de unos 150-250 µm. La altura de su epitelio (epitelio germinativo) varía y puede alcanzar los 80 µm. En la mayor parte de los casos, la luz está vacía pero puede contener espermatozoides aislados.

Epitelio germinativo

En el epitelio germinativo se encuentran células germinales y células sustentaculares (células de Sertoli, células no germinales). Las células germinales proliferan en este epitelio, atraviesan la meiosis y se diferencian en espermatozoides (**Fig. 13.5**, **Fig. 13.6**).

Células de Sertoli

Morfología Las células de Sertoli son células epiteliales cilíndricas altas que, entre otras cosas, tienen una función de sostén y nutrición para las células germinales. Se extienden desde la lámina basal hasta la luz de los túbulos seminíferos. En sus superficies lateral y apical, las células de Sertoli forman recesos en los cuales se encuentran células germinales (**Fig. 13.6**, **Fig. 13.7**). Algunas prolongaciones laminares pueden sobrepasar estos recesos y llenar todos los espacios entre las células germinales. El núcleo de estructura característica (**Fig. 13.8**) es alargado y muestra una escotadura o dos. Contiene casi con exclusividad eucromatina, así como un nucléolo que se destaca muy bien y que lateralmente se acompaña de heterocromatina centromérica. Las mitocondrias alargadas son abundantes y el aparato de Golgi es extenso. Hay una gran cantidad de RE liso, mientras que, en cambio, el RE rugoso es escaso. El citoesqueleto está muy bien desarrollado y participa tanto en los cambios morfológicos de las células germinales como en su migración desde la región basal hacia la región apical. Los lisosomas abundantes desempeñan un papel en la degradación de los componentes de las espermátides en

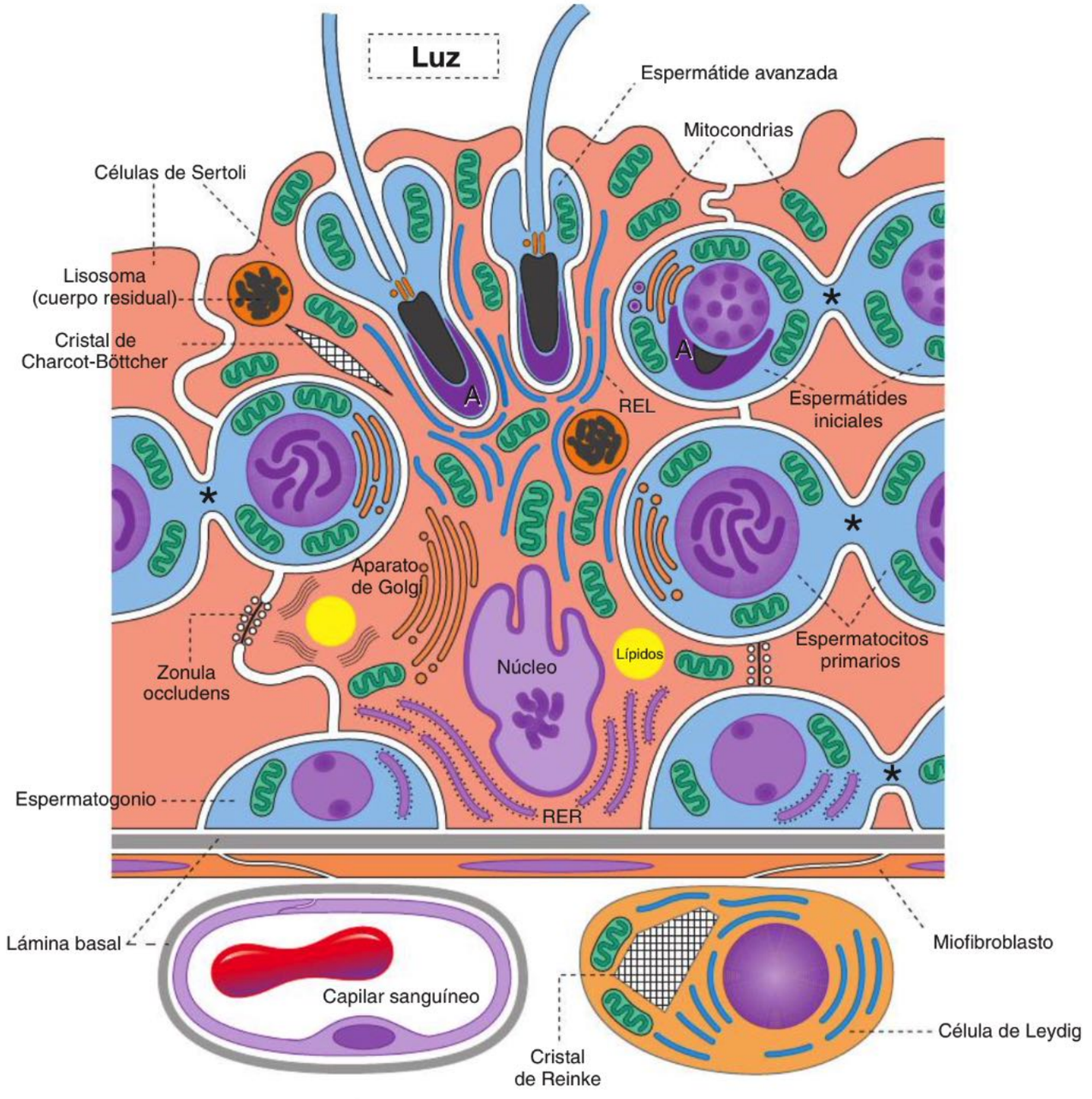

Fig. 13.6 Epitelio germinativo del testículo (representación esquemática) con células de Sertoli y células germinales, así como partes del tejido conjuntivo intersticial. Las zonulae occludentes especiales entre las células de Sertoli forman la llamada barrera hematotesticular que separa los compartimientos basal y adluminal del epitelio germinativo. El núcleo claro de las células de Sertoli es lobulado y posee un nucléolo obvio; en los lisosomas se degradan los fragmentos del citoplasma de las espermátides que se desprenden durante su maduración (cuerpos residuales). **RER** retículo endoplasmático rugoso; **REL** retículo endoplasmático liso; * puentes citoplasmáticos entre las células germinales en estados de maduración diferentes; **A** acrosoma. Las células de Leydig producen testosterona. (De [1])

el proceso de maduración. Se encuentran inclusiones cristaloides peculiares, los llamados cristales de Charcot-Böttcher (Fig. 13.6), cuya función no se conoce. Con regularidad aparecen inclusiones lipídicas.

Compartimientos Cerca de la base celular, las células de Sertoli contiguas están unidas por zonulae occludentes. Por esta razón, en el epitelio germinativo se forman 2 compartimientos con características funcionales diferentes. El compartimiento basal, ubicado por debajo de la zonula occludens, se comunica en un grado reducido con el medio matricial del tejido conjuntivo subepitelial. En cambio, en el compartimiento adluminal, situado por encima de la zonula occludens, hay un medio cerrado (sobre todo en el aspecto inmunológico), en el cual maduran las células germinales.

Nota La zonula occludens de las células de Sertoli forma una barrera en el epitelio que recibe el nombre de **barrera hematotesticular**.

Funciones A continuación se reseñan las funciones múltiples de las células de Sertoli:

- función de sostén para las células germinales

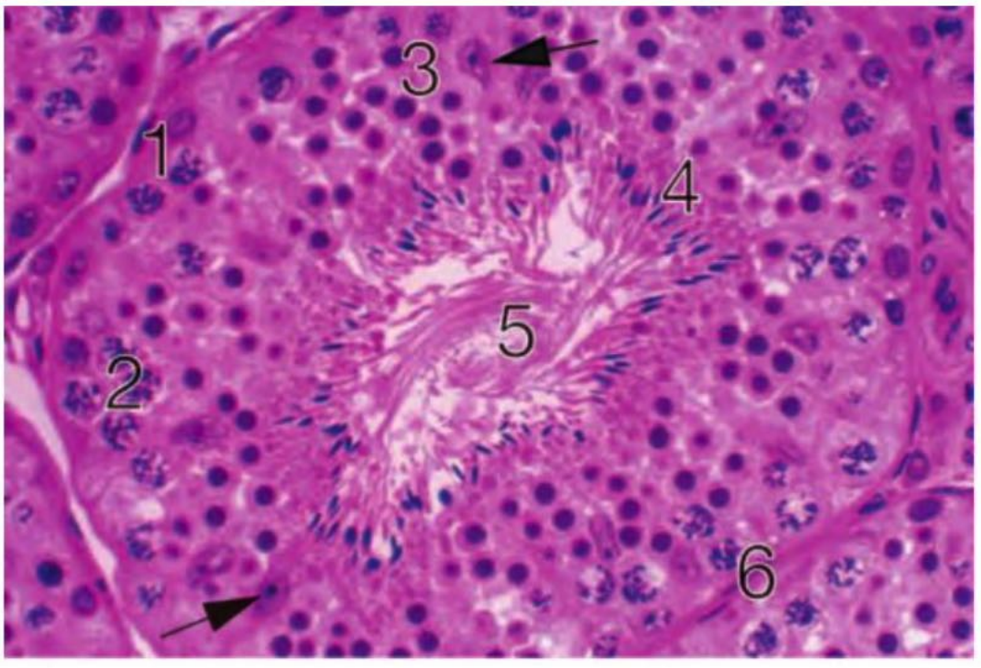

Fig. 13.7 Epitelio germinativo con espermatogénesis activa. → Células de Sertoli. **1** Espermatogonios; **2** espermatocitos primarios; **3** espermátides; **4** espermatozoides ampliamente diferenciados que todavía están en los recesos de las células de Sertoli; **5** luz del túbulo seminífero que en una parte considerable está llena de las colas de los espermatozoides cuyas cabezas aún se encuentran en recesos de células de Sertoli; **6** miofibroblastos. Testículo, mono Rhesus; inclusión en plástico; H-E; 450 ×.

- función de nutrición para las células germinales
- ayuda en la migración de las células germinales de basal a apical
- formación de la barrera hematotesticular
- fagocitosis y degradación del citoplasma de las espermátides
- liberación de las espermátides maduras en la luz de los túbulos
- receptores para FSH y testosterona: la FSH es importante para la maduración de las células germinales. Transforman la testosterona en estradiol y dihidrotestosterona, lo que es importante para el desarrollo de las células germinales
- síntesis de las hormonas peptídicas inhibina (inhibe la liberación de FSH por un mecanismo de retrocontrol negativo) y activina (promueve la secreción de FSH por un mecanismo de retrocontrol positivo)
- secreción de la proteína fijadora de andrógenos, la cual mantiene las concentraciones de testosterona elevadas en los túbulos seminíferos y en las vías espermáticas.

Células germinales

En el epitelio germinativo del testículo las células germinales atraviesan varias etapas evolutivas:

- espermatogonios
- espermatocitos de primer orden (espermatocitos primarios, espermatocitos I)
- espermatocitos de segundo orden (espermatocitos secundarios, espermatocitos II)
- espermátides
- espermatozoides.

La morfología de las células germinales se describe a continuación en la sección sobre la espermatogénesis.

Espermatogénesis

Organización de las células en el epitelio germinativo

Las células germinales derivadas de un espermatogonio permanecen unidas por puentes citoplasmáticos delgados y forman un clon (grupo de células genéticamente homogéneo que deriva de una célula precursora común). En los preparados histológicos se comprueba que las células de cada etapa del desarrollo de las células germinales, por ejemplo los espermatocitos I o los espermatogonios, forman grupos pequeños o grandes y aparecen en combinaciones determinadas (**Fig. 13.9**). Este fenómeno se debe a que las etapas de desarrollo consecutivas están organizadas en la forma de una franja celular helicoidal en el epitelio germinativo del túbulo seminífero. Varias de estas espirales están unas junto a otras y forman un sistema complejo de estructuras helicoidales enfrentadas. En cada una de estas franjas celulares de organización helicoidal, las células germinales en diferenciación migran desde la base del epitelio hacia la superficie luminal. En su base están los espermatogonios y en su vértice están las células germinales más diferenciadas. La duración de este proceso de diferenciación es de alrededor de 75 días.

Temperatura óptima

La espermatogénesis es sensible a los cambios de la temperatura. La fiebre o un baño caliente reducen la producción de espermatozoides. La temperatura ideal para la esperma-

Fig. 13.8 Célula de Sertoli.

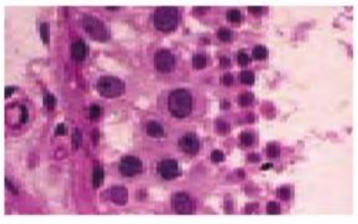

Fig. 13.9 Epitelio germinativo con muchos espermatogonios.

togénesis es de 35°C. En el testículo, esta temperatura se logra con la ayuda del plexo pampiniforme, intercambiador de calor, el cual capta el calor de la sangre de la arteria testicular y lo devuelve hacia el cuerpo. Si baja la temperatura, el músculo cremáster del cordón espermático y el músculo liso del dartos en el escroto se contraen. A causa de ello, los testículos se acercan a la pared corporal y la temperatura vuelve a subir. En la criptorquidia (testículos no descendidos) las gónadas masculinas permanecen en el conducto inguinal o en la cavidad abdominal. Aquí la temperatura corporal normal (37°C) impide la espermatogénesis, lo cual conduce a la esterilidad, cuando la criptorquidia es bilateral.

Período de proliferación

El período de proliferación es la primera de las 3 fases de la espermatogénesis y comprende sobre todo los espermatogonios. Los espermatogonios son células pequeñas con un núcleo redondeado y ocupan la región basal del epitelio germinativo (**Fig. 13.6**, **Fig. 13.9**, **Fig. 13.10**). Al igual que todas las otras células del organismo, son diploides, es decir que su núcleo contiene tanto el complemento cromosómico materno como el paterno. El contenido de DNA es 2n (**Cap. 2.2.2**). Pueden distinguirse 2 tipos de espermatogonios:

- Los **espermatogonios A** poseen un citoplasma claro u oscuro. Son las verdaderas células madre del epitelio germinativo y se dividen por mitosis, con lo cual una célula hija persiste como espermatogonio A mientras que la otra se desarrolla en espermatogonio B a través de varias divisiones mitóticas.
- Con los **espermatogonios B** comienza el período de maduración. De cada espermatogonio B derivan por mitosis 2 espermatocitos I. Las células germinales derivadas de un espermatogonio forman un clon celular (véase antes).

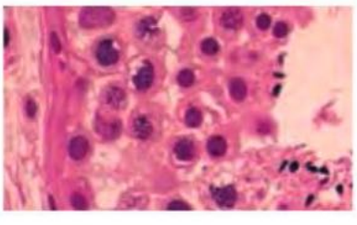

Fig. 13.10 Epitelio germinativo con espermátides que ya se parecen a espermatozoides.

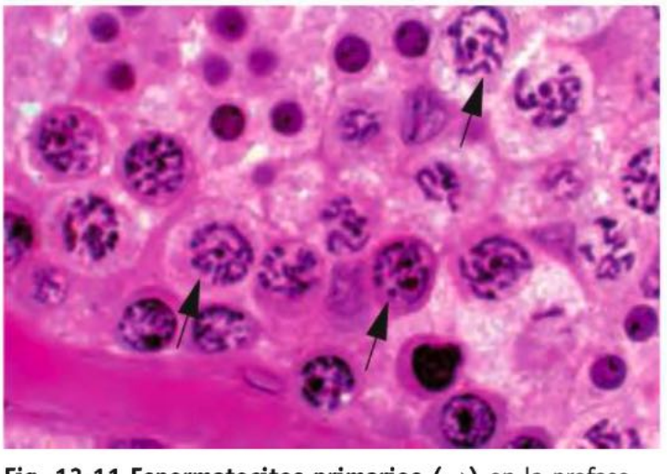

Fig. 13.11 Espermatocitos primarios (→) en la profase con un patrón cromatínico marcado característico. Mono Rhesus; H-E; 1.100 ×.

Período de maduración

El período de maduración, la segunda fase de la espermatogénesis, es la fase de la meiosis (véase también el **Cap. 2**). A partir de las células con un complemento cromosómico diploide surgen células haploides. Al principio, de los espermatogonios B surgen los **espermatocitos I** (**Fig. 13.6**, **Fig. 13.11**, **Fig. 13.12**). Estos espermatocitos duplican su contenido de DNA (4n) y comienzan con la primera división meiótica (división reduccional), cuyo resultado son 2 **espermatocitos II**. Los espermatocitos II poseen un complemento cromosómico haploide (22 autosomas con un cromosoma X o un cromosoma Y). El contenido de DNA es 2n. Al poco tiempo los espermatocitos II se dividen nuevamente (segunda división meiótica), con lo cual a partir de ellos se forman las **espermátides** (contenido de DNA: 1n).

Primera división meiótica La **profase** de la primera división meiótica transcurre con mucha lentitud (tarda unos 20 días). La profase atraviesa varias etapas, que pueden identificarse por el patrón cromatínico de los núcleos grandes de los espermatocitos I (**Fig. 13.11**, **Fig. 13.13**):

- **leptoteno:** la profase comienza con el leptoteno. En esta etapa los cromosomas se tornan gradualmente visibles en la forma de hilos delgados y comienzan a condensar su cromatina. Los cromosomas homólogos paternos y

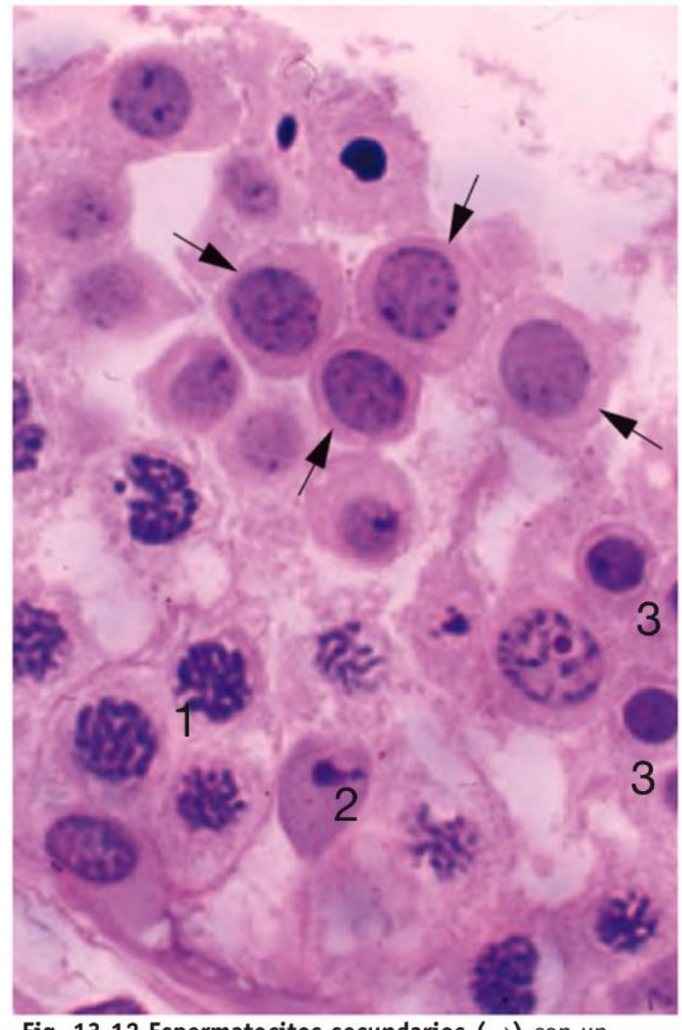

Fig. 13.12 Espermatocitos secundarios (→) con un patrón cromatínico fino y un citoplasma eosinófilo delicado. Los núcleos son obviamente más grandes que los de las espermátides (**3**). **1** Espermatocitos primarios; **2** células de Sertoli. Ser humano; H-E; 1.100 ×.

maternos han duplicado su contenido de DNA y cada uno se compone de 2 cromátides. Se aproximan unos a otros. Los pares cromosómico correspondientes (con el DNA duplicado) se denominan bivalentes.

- **cigoteno:** los cromosomas homólogos se depositan muy cerca uno de otro (apareamiento cromosómico, conjugación). Entre los cromosomas se forma el llamado complejo sinaptonémico (**Fig. 13.13**). Debido a que cada cromosoma está compuesto por 2 cromátides, en total aparecen imágenes de 4 cromátides (tétradas).
- **paquiteno:** los cromosomas se acortan y se tornan más gruesos; ahora están completamente unidos por el complejo sinaptonémico.
- **diploteno:** el complejo sinaptonémico se disuelve por etapas. Pero los cromosomas se mantienen unidos en los puntos de cruzamiento, los quiasmas. En estos sitios hay complejos especiales de RNA y proteínas, los llamados nódulos de recombinación; aquí ocurren roturas en las cromátides y se intercambian segmentos de las cromátides maternas y paternas. Así, los genes de los padres se mezclan y de esta forma surgen combinaciones génicas nuevas.

Al final de la profase (**diacinesis**), la envoltura nuclear se desintegra y las tétradas forman una placa de metafase en el ecuador de la célula. En la **anafase,** los cromosomas homólogos se separan y migran hacia polos celulares opuestos y se forman 2 células hijas (espermatocitos II). Los espermatocitos II posen un solo complemento cromosómico haploide, es decir que la cantidad de cromosomas se ha reducido a la mitad (23). Cada cromosoma está compuesto por 2 cromátides y entonces el contenido de DNA es 2n. Lo importante es que se han intercambiado secuencias del DNA.

Segunda división meiótica Los **espermatocitos II** viven poco tiempo y, por ende, no es frecuente encontrarlos en los preparados. Su núcleo es un poco más grande que el de las espermátides y posee una cromatina fina (**Fig. 13.12**). El citoplasma es eosinófilo. Vuelven a dividirse después de unas cuantas horas (segunda división meiótica, división ecuacional) sin que ocurra duplicación del DNA (no hay fase S). Las cromátides se separan como en una mitosis y se distribuyen entre las células hijas, las llamadas **espermátides**. El complemento cromosómico de las espermátides (al igual que el de los espermatocitos II) es haploide, pero el contenido de DNA es sólo 1n. A partir de 2 espermatocitos II, que están unidos por puentes citoplasmáticos, después de la segunda división meiótica surgen 4 espermátides, también unidas por puentes citoplasmáticos. Pero, a su vez, los 2 espermatocitos II están unidos por puentes citoplasmáticos a otros espermatocitos II, de modo que a partir de la etapa de espermatogonio B se generan cadenas de células germinales (clones) de longitud creciente.

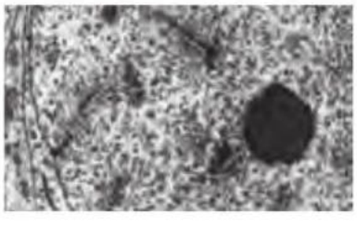

Fig. 13.13 Espermatocito primario en profase.

Fig. 13.14 Espermátide en una etapa relativamente temprana de su maduración.

Espermiogénesis

De espermátide a espermatozoide Con el término espermiogénesis, la tercera fase de la espermatogénesis, se desig-

Fig. 13.15 Microfotografía electrónica de espermátides ya muy parecidas a espermatozoides. Las espermátides casi maduras se encuentran en los recesos apicales de una célula de Sertoli (**1**) y poseen un núcleo denso (**2**). **dZ:** centríolo distal; **pZ:** centríolo proximal. → Cinocilio, originado en el centríolo distal; ▶ acrosoma con forma de capuchón. Testículo, ser humano; 15.290 ×.

na la transformación de las espermátides en espermatozoides. Ya no hay divisiones. Sólo cambia la forma de las células y durante este proceso se disuelven los puentes citoplasmáticos. El **núcleo** de las espermátides (Fig. 13.7, Fig. 13.14), al principio todavía claro, se condensa cada vez más y migra hacia la periferia. La condensación nuclear se caracteriza por el intercambio de las histonas somáticas por protamina, una proteína con arginina y lisina abundantes. Mediante este intercambio el DNA genómico del espermatozoide se estabiliza y se protege. El aparato de Golgi se desplaza entre la membrana celular y el núcleo y por último forma una vesícula, el **acrosoma**. El acrosoma equivale a un lisosoma especial y se apoya sobre el núcleo (Fig. 13.15). Contiene enzimas hidrolíticas (proteasas, fosfatasa ácida, hialuronidasa, neuraminidasa, etc.) muy condensadas localmente. Las enzimas se liberan durante la fecundación y facilitan el movimiento del espermatozoide hacia el oocito a través de la corona radiante y la zona pelúcida. Las mitocondrias se desplazan hacia la periferia celular y los centríolos migran hacia el polo celular opuesto al del acrosoma. La vesícula acrosómica se aplana lateralmente y forma un capuchón sobre el núcleo comparable a una cisterna aplanada (Fig. 13.14). El núcleo se torna cada vez más denso y más aplanado. Desde el centríolo distal crece el **filamento de la cola**, que primariamente corresponde a un cinocilio (patrón "9 × 2 + 2") pero se diferencia en una forma compleja (Fig. 13.15). Las mitocondrias se agrupan alrededor de la porción inicial del cilio. Grandes regiones citoplasmáticas con la mayor parte de los orgánulos se desplazan hacia atrás, aquí se desprenden y son fagocitadas por las células de Sertoli.

Espermatozoide En el ser humano, el espermatozoide maduro (gameto masculino, Fig. 13.16) mide unos 60 µm de largo y se divide en cabeza y cola (Fig. 13.17). La **cabeza**, de unos 5 µm de largo, contiene el núcleo y el acrosoma, cuyas enzimas hidrolíticas le abren el camino al espermatozoide a través de las cubiertas del óvulo (corona radiante y zona pelúcida). Se liberan por exocitosis (reacción acrosómica). La **cola** está compuesta por un cuello (pieza de conexión), una pieza intermedia, una pieza principal y una pieza terminal. El **cuello**, de sólo unos 2 µm, contiene el centríolo proximal y el centríolo distal transformado en cuerpo basal y las estructuras fibrilares. La **pieza intermedia** es de una longitud de alrededor de 6 µm y en su centro contiene la porción inicial del cinocilio, que está rodeado por un manguito de mitocondrias. Las estructuras microtubulares del cinocilio (patrón "9 + 2") están rodeadas por 9 fibras densas externas, que están compuestas principalmente por queratina. La **pieza principal** mide unos 45 µm de largo por 1-0,5 µm de diámetro. Está compuesta por los elementos fundamentales de un cinocilio, las 9 fibras densas externas y una estructura de cubierta adicional, la vaina fibrosa. La **pieza terminal**, de unos 5-7 µm de longitud, todavía tiene un diámetro de 0,25 m y aún contiene los microtúbulos del cinocilio, cuya organización en el extremo final se torna demasiado irregular y cuya cantidad se reduce. El cinocilio con sus microtúbulos es el motor del movimiento de la cola del espermatozoide, cuyo fundamento molecular son las dineínas, proteínas motoras. Las dineínas utilizan la energía de la hidrólisis del ATP para deslizar los microtúbulos contiguos entre sí.

Semen La totalidad de los espermatozoides y los diversos productos de secreción (sobre todo de la próstata, las vesículas seminales y las glándulas bulbouretrales) reciben el nombre de **semen** (esperma). La porción líquida se denomina plasma seminal y es levemente alcalina; sólo en él

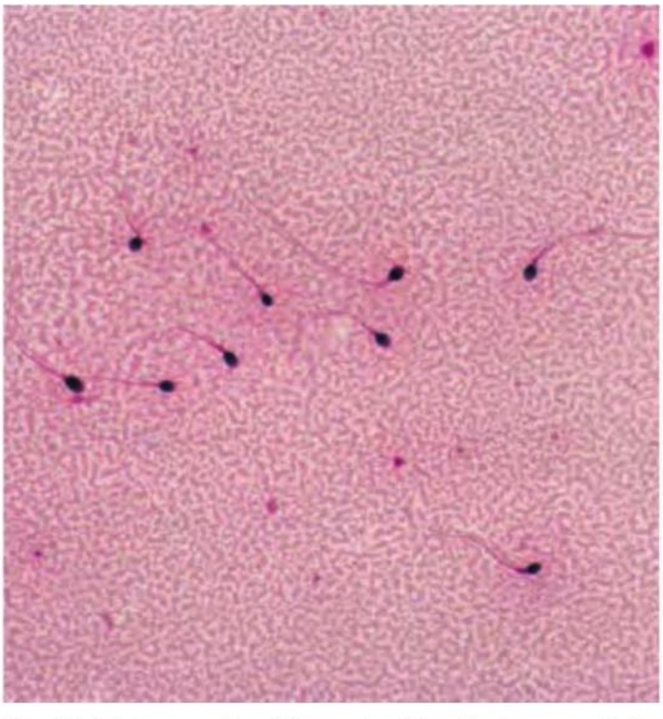

Fig. 13.16 Espermatozoides, extendido. Ser humano; H-E; 450 ×.

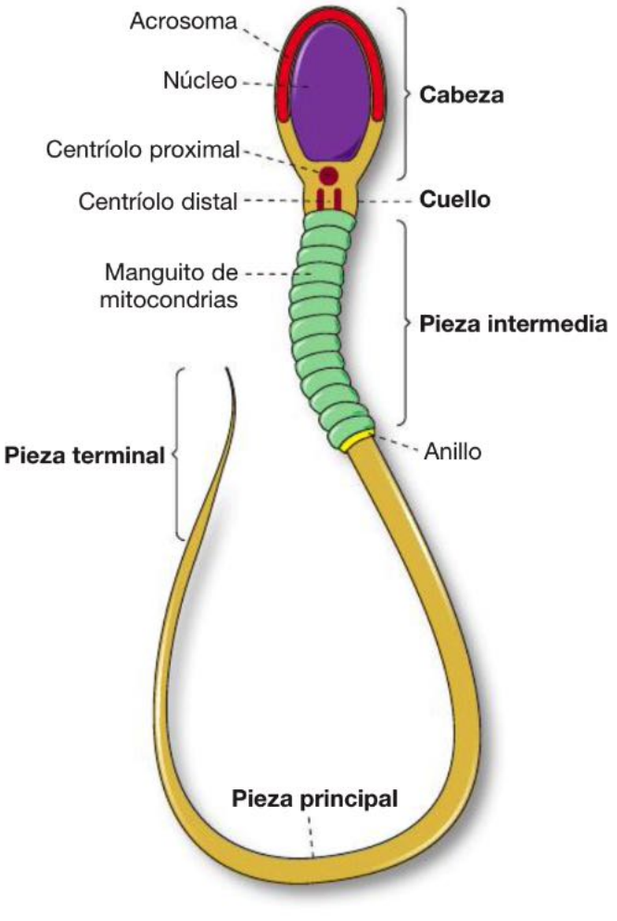

Fig. 13.17 Estructura del espermatozoide: componentes de la cabeza y la cola.

adquieren movilidad los espermatozoides. En una eyaculación, cuyo volumen es de unos 4 mL, hay 200-300 millones de espermatozoides. Los espermatozoides sólo se tornan definitivamente capaces de fecundar en el sistema genital femenino.

Nota Las células germinales se diferencian en el epitelio germinativo de los túbulos seminíferos, que además contiene las células de Sertoli, las cuales poseen funciones diversas y forman la barrera hematotesticular.

Correlación clínica Las **enfermedades testiculares** no son infrecuentes; alrededor del 5% de los varones sufre de esterilidad. El síndrome de Klinefelter (XXY) aparece en 1 de cada 500 varones. Varias formas de hipogonadismo son comunes y pueden tratarse mediante la sustitución hormonal. Los carcinomas testiculares en su gran mayoría (95%) derivan de las células germinales primitivas, hacen su aparición sobre todo entre los 20 y los 40 años y son claramente más frecuentes en los caucásicos que en otros grupos étnicos. Por lo general, reaccionan muy bien a la irradiación y a la quimioterapia. En el subgrupo de los no seminomas, el tejido carcinomatoso está diferenciado en una forma variable en diversos tejidos embrionarios y del adulto.

Red testicular

Los túbulos seminíferos se continúan con los túbulos rectos que desembocan en la red testicular. Esta red consiste en un sistema intercomunicado de conductos y espacios aplanados, que tienen un revestimiento de epitelio simple plano o cúbico (**Fig. 13.18**). En conexión con la red testicular comienza la vía espermática verdadera.

Tejido intersticial testicular

Estructura El tejido conjuntivo ubicado entre los túbulos seminíferos se denomina tejido intersticial. Los túbulos están envueltos por una capa de miofibroblastos y fibrocitos. Las contracciones rítmicas de los miofibroblastos movilizan los espermatozoides en la luz de los túbulos seminíferos en dirección hacia el epidídimo. En el resto del intersticio testicular se encuentra un tejido conjuntivo laxo con vasos sanguíneos, vasos linfáticos y nervios.

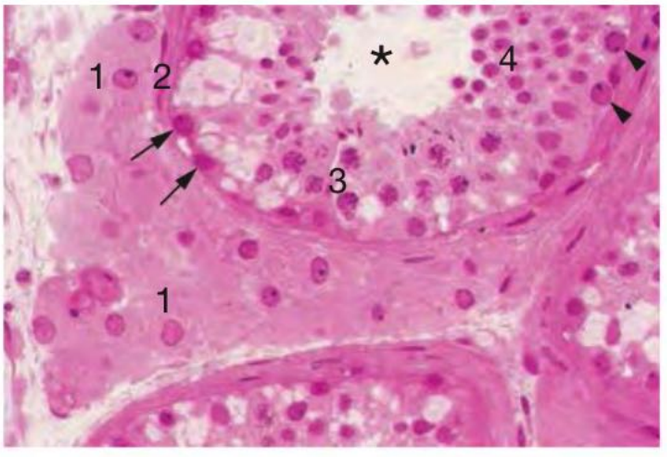

Fig. 13.19 Tejido conjuntivo testicular con un grupo de células de Leydig (1) entre los túbulos seminíferos. Las células son relativamente grandes, poseen un citoplasma eosinófilo delicado (mucho RE liso) y contienen un núcleo redondeado. **2** Miofibroblasto; → espermatogonios; **3** espermatocitos primarios; **4** espermátides; ▶ células de Sertoli; * luz. Ser humano; inclusión en plástico; H-E; 200 ×. (De [1])

Células de Leydig Los componentes más importantes del tejido intersticial son las grandes células de Leydig (células intersticiales de Leydig, en honor a Franz Leydig, 1821-1908). Son células grandes, acidófilas (**Fig. 13.6**, **Fig. 13.19**, **Fig. 13.20**), con un núcleo excéntrico, redondeado y eucromático. En el citoplasma se destacan el RE liso bien desarrollado y las mitocondrias alargadas, que poseen crestas tanto tubulares como laminares. Además, contiene inclusiones lipídicas, gránulos de lipofuscina, pequeñas regiones de RER, peroxisomas y cristales de Reinke (**Fig. 13.20**).

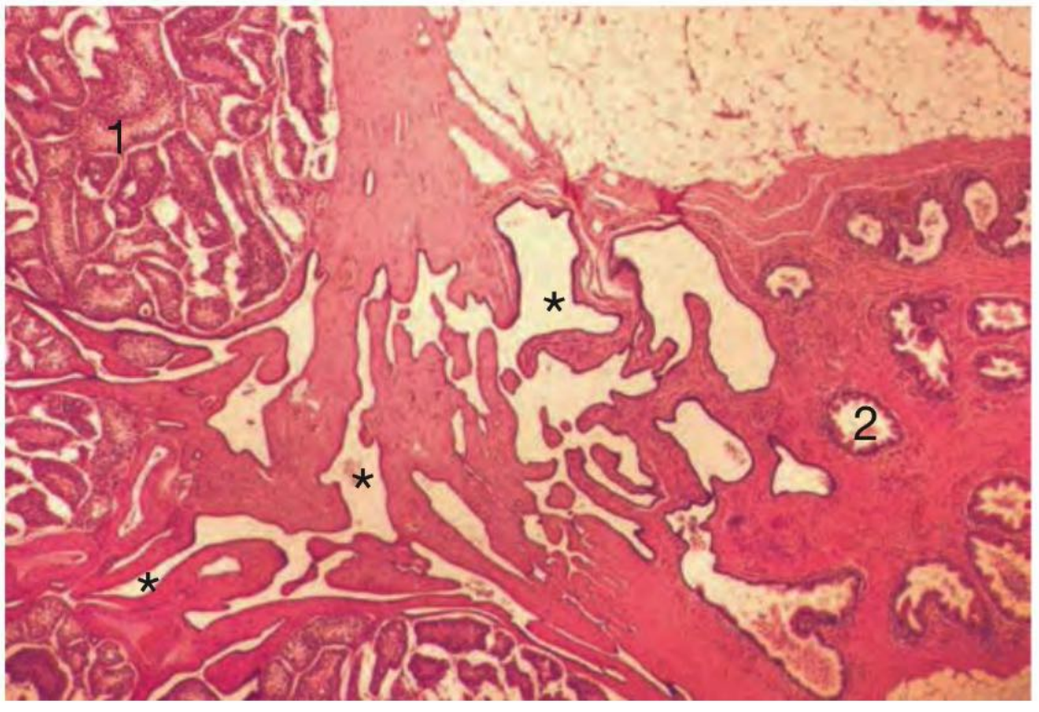

Fig. 13.18 Red testicular. * Cortes de la luz irregular de la red testicular; **1** túbulos seminíferos; **2** conductillo eferente. Testículo, mono Rhesus; H-E; 110 ×.



Fig. 13.20 Cristal de Reinke.

Hormonas

Las células de Leydig fetales son hormonalmente activas entre la octava y la decimooctava semana de la gestación y producen testosterona. Esto es de una importancia decisiva para el desarrollo del sistema genital masculino. Dos a tres semanas después del nacimiento, el testículo del neonato vuelve a mostrar actividad hormonal. Luego la síntesis hormonal disminuye mucho hasta la pubertad. En este momento la producción de andrógenos vuelve a activarse por la acción de la LH y puede durar hasta la ancianidad en forma variable en cada individuo. El 95% de la testosterona sanguínea (3-10 mg/dL) proviene de las células de Leydig; el 5%, de la corteza suprarrenal (alrededor de 0,5 mg/dL). Hay oscilaciones cíclicas diarias de la concentración de testosterona; a la madrugada es claramente más alta que por la tarde.

Síntesis de la testosterona La sustancia de partida para la testosterona es –como en todos los esteroides– el colesterol, que se capta desde la sangre, se esterifica en el citoplasma y aquí se almacena en inclusiones lipídicas. El colesterol también puede sintetizarse a partir de ácidos grasos en el RE liso de las células de Leydig. Luego el colesterol es transportado por la StAR (*st*eroidogenic *a*cute *r*egulatory protein = proteína reguladora aguda de la esteroidogénesis) desde las inclusiones lipídicas hasta las mitocondrias, donde se transforma en pregnenolona. En el RE liso, a través de progesterona, esta sustancia se convierte en testosterona.

Transporte de la testosterona En los túbulos seminíferos y en las vías espermáticas, la testosterona se une a la proteína fijadora de andrógenos, la cual es sintetizada por las células de Sertoli luego de la estimulación por la FSH. En la sangre, la testosterona está unida a la globulina fijadora de hormona sexual (SHBG = *s*ex *h*ormon-*b*inding *g*lobulin) y a otras proteínas.

Acción en el tejido diana La testosterona se introduce pasivamente en las células diana por difusión y en algunos tejidos puede transformarse en dihidrotestosterona por la acción de la 5α-reductasa. Tanto la testosterona como la dihidrotestosterona se unen a una proteína intracelular receptora de andrógenos que se encuentra tanto en el citoplasma como en el núcleo. La dihidrotestosterona es la responsable del desarrollo del fenotipo masculino e imprime el llamado modelo de comportamiento "masculino". En algunos tejidos, por ejemplo el tejido adiposo, la testosterona puede sufrir aromatización para transformarse en estrógenos.

Función de los andrógenos La testosterona y los 2 andrógenos menos potentes androstenodiona y dehidroepiandrosterona (DHEA) tienen las funciones siguientes:

- en el embrión y el feto masculinos: regulación de la diferenciación del sistema genital masculino y estimulación del crecimiento, del desarrollo y de la función del sistema genital masculino
- en el varón adulto: estimulación de la distribución pilosa masculina, estimulación de la secreción sebácea, inducción del comienzo y mantenimiento de la espermatogénesis, mantenimiento de la función secretora de las glándulas sexuales (vesículas seminales y próstata), estimulación de la libido y comportamiento masculino.

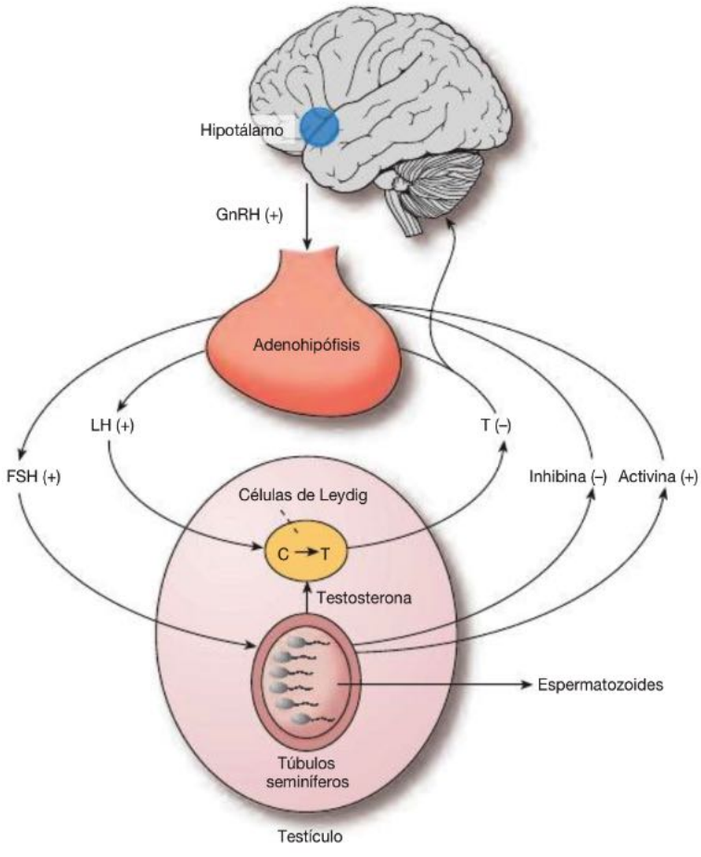

Fig. 13.21 Regulación hormonal de la secreción de testosterona. C colesterol, **T** testosterona.

Regulación La LH –y en parte también la prolactina y la FSH– regulan la función de las células de Leydig: la prolactina regula la expresión de los receptores de LH; la LH es responsable de la producción de la testosterona. La FSH influye especialmente sobre las células de Sertoli, las cuales por su parte se comunican en forma paracrina con las células de Leydig y aumentan la síntesis de testosterona (**Fig. 13.21**). Por su lado, la testosterona regula la secreción de gonadotrofinas, la espermatogénesis y la diferenciación de los conductos de Wolff.

13.2.2 Vía espermática, glándulas sexuales accesorias

La vía espermática comienza con el epidídimo y se continúa con el conducto deferente, el cual desemboca en la uretra. Con la vía espermática se asocian las denominadas glándulas sexuales accesorias (vesículas seminales, próstata y glándulas de Cowper).

Epidídimo

El epidídimo es un órgano almacenador de espermatozoides, en el cual éstos continúan su maduración funcional.

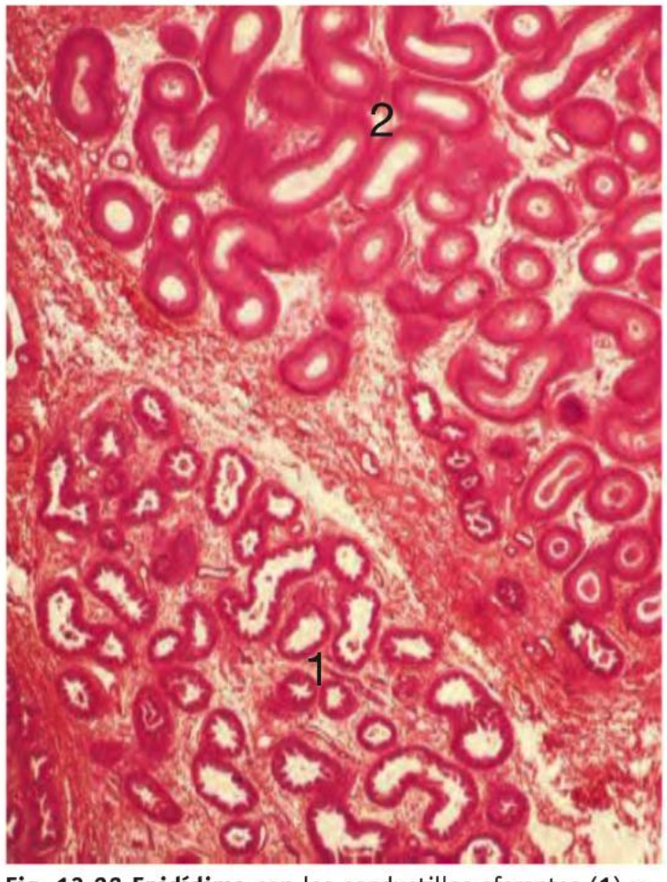

Fig. 13.22 Epidídimo con los conductillos eferentes (**1**) y el conducto del epidídimo (**2**). Ser humano; H-E; 25 ×.

Fig. 13.23 Conductillo eferente.

Conductillos eferentes

La porción inicial del epidídimo está formada por los 12-20 conductillos eferentes que surgen de la red testicular y desembocan en el conducto del epidídimo (**Fig. 13.18**). El epitelio de los conductillos eferentes cambia entre simple cúbico, simple cilíndrico y seudoestratificado cilíndrico. Por esta razón, en el corte transversal su luz muestra un contorno ondulado (**Fig. 13.22**). En los segmentos epiteliales bajos hay sobre todo células provistas de microvellosidades, supuestamente secretoras y, en especial, con actividad reabsortiva. En los segmentos epiteliales más altos hay células que poseen cinocilios y causan una corriente de líquido. Bajo el epitelio se encuentra una red laxa de células musculares lisas (**Fig. 13.23**).

Conducto del epidídimo

El conducto del epidídimo mide unos 6 m de longitud y está muy enrollado en el epidídimo de 4-5 cm de largo. En los preparados histológicos se encuentran todos los cortes posibles. Su luz aumenta de tamaño desde el extremo proximal hacia el extremo distal y suele contener los espermatozoides todavía inmóviles. El epitelio del conducto del epidídimo oscila entre 30 y 80 µm de altura y es seudoestratificado biseriado (células basales pequeñas y célula diferenciadas altas y delgadas). Los estereocilios apicales (microvellosidades particularmente largas) de las células cilíndricas altas de la vía espermática (**Fig. 13.24**, **Fig. 13.25**) participan en los procesos intensivos de reabsorción (absorben alrededor del 90% del líquido producido en el testículo, en el cual están suspendidos los espermatozoides). Además, intervienen en una serie de procesos de secreción. Entre otras cosas, aquí se secreta un producto levemente ácido (pH 6,5) que torna los espermatozoides inmóviles (rigidez o inmovilidad por ácido). Las células epiteliales altas poseen no sólo microvellosidades delgadas de hasta 10 µm de longitud (**Fig. 13.24**, **Fig. 13.25**) sino también un aparato de Golgi muy grande, muchas mitocondrias, cisternas del RER, muchos lisosomas apicales, fagosomas, gránulos de lipofuscina, vesículas endocíticas y cuerpos multivesiculares. Los núcleos celulares eucromáticos a menudo contienen inclusiones esferoidales de función desconocida. Las pequeñas células basales son células de reserva. Bajo el epitelio se encuentran algunas células musculares lisas. Los espermatozoides se transportan a través del conducto del epidídimo en el transcurso de unos 10-14 días.

Nota

- Conductillos eferentes: epitelio simple cúbico, simple cilíndrico o seudoestratificado cilíndrico; superficie epitelial ondulada con cinocilios individuales
- Conducto del epidídimo: epitelio seudoestratificado cilíndrico biseriado; estereocilios.

Fig. 13.24 Corte transversal del conducto del epidídimo. El epitelio es seudoestratificado biseriado con microvellosidades apicales altas (estereocilios), en parte adheridas artificialmente. Ser humano; H-E; 250 ×.

Fig. 13.25 Células epiteliales del conducto del epidídimo.

Conducto deferente

El conducto deferente (**Fig. 13.26**) conecta el conducto del epidídimo con la uretra. Es la estructura más llamativa del cordón espermático (**Fig. 13.27**) y su extremo terminal recibe el nombre **conducto eyaculador**. El conducto deferente es un tubo muscular de alrededor de 30 cm de largo y 2,5-3 mm de diámetro, cuya pared está compuesta por una mucosa y una capa muscular.

Epitelio En los preparados histológicos, el epitelio de la mucosa suele aparecer algo ondulado porque la mucosa forma pliegues longitudinales a causa de la contracción muscular. La estructura del epitelio en principio es como la del conducto del epidídimo, pero las células principales son más bajas y los penachos de estereocilios altos sólo se encuentran en el segmento proximal. Luego los estereocilios se tornan más cortos y más escasos y, al final, desaparecen por completo. La cantidad de las células basales es relativamente grande.

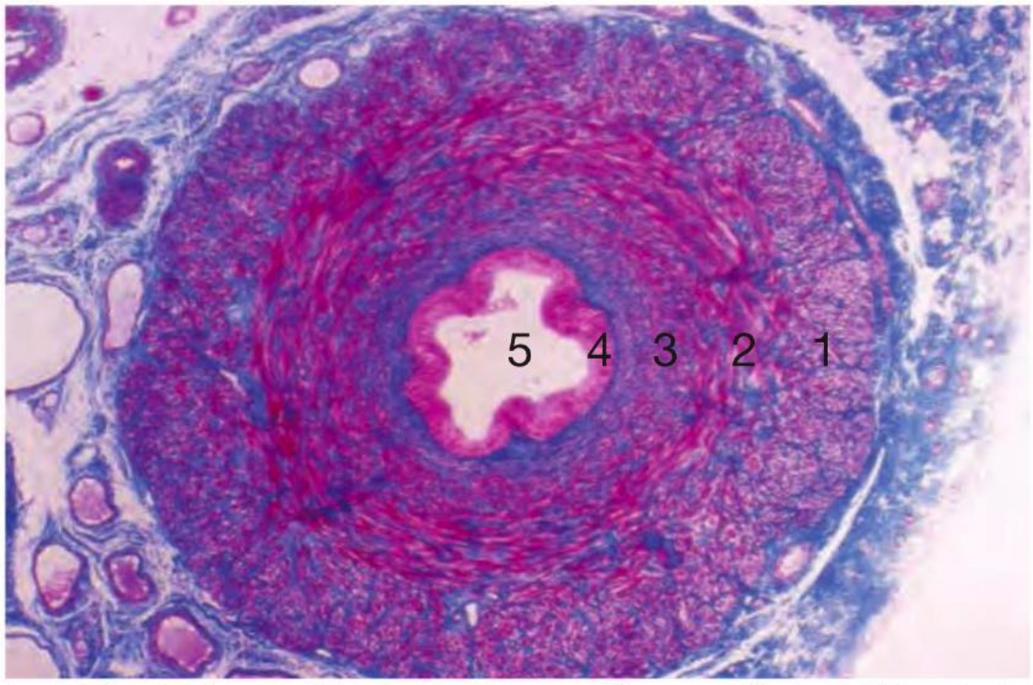

Fig. 13.26 Conducto deferente. Es característica una gruesa capa muscular muy manifiesta, dividida en 3 estratos. Las células musculares cursan verticales (**1**) por fuera, en forma circular (**2**) en el estrato medio y nuevamente verticales (**3**) por dentro, de modo que en el corte transversal aparecen un estrato externo de músculo longitudinal, un estrato intermedio de músculo circular y un estrato interno de músculo longitudinal. El epitelio es seudoestratificado cilíndrico biseriado (**4**) con estereocilios, los cuales desaparecen hacia el final del conducto. A causa de la contracción muscular, la luz (**5**) está estrechada y tiene un aspecto estrellado; por ende, su contorno se parece vagamente al de una rueda dentada. Ser humano; Azán; 45 ×

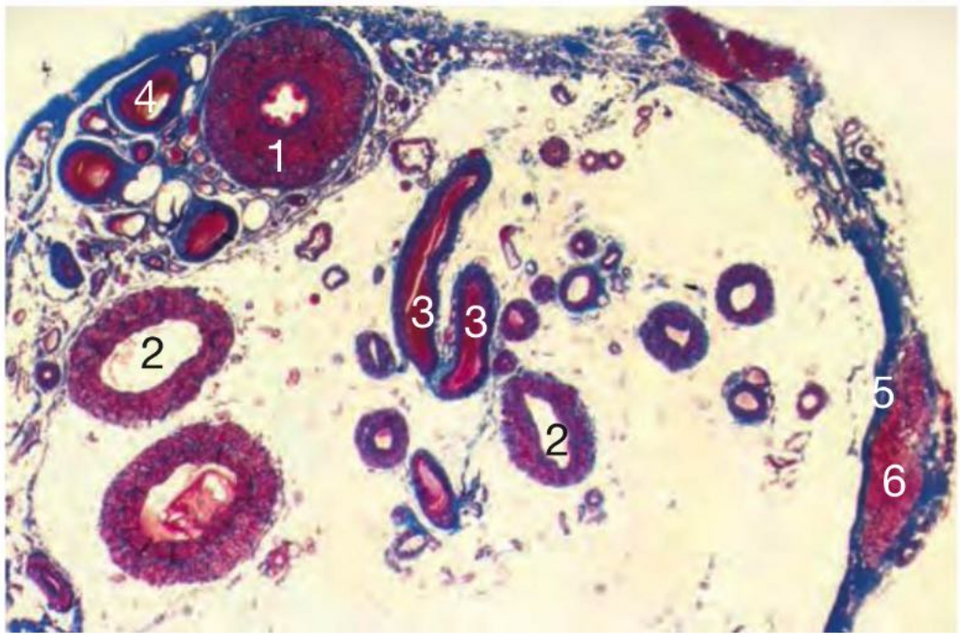

Fig. 13.27 Cordón espermático, vista panorámica. **1** Conducto deferente; **2** venas del plexo pampiniforme; **3** arteria testicular; **4** vena del conducto deferente; **5** fascia espermática interna; **6** haz del músculo cremáster. Ser humano; Azán; 5 ×

Lámina propia En el tejido conjuntivo subepitelial aparecen fibras elásticas y colágenas.

Capa muscular El componente más grueso de la pared es la capa muscular, de músculo liso, que se subdivide en 3 estratos:

- estrato externo de músculo longitudinal, en el cual los haces musculares transcurren con trayectos helicoidales empinados que se entrecruzan
- estrato intermedio de músculo circular (haces helicoidales llanos)
- estrato interno de músculo longitudinal con trayectos helicoidales empinados.

Las células musculares lisas están inervadas por una cantidad extraordinariamente grande de fibras nerviosas secretoras de noradrenalina.

Adventicia Por afuera sigue una capa adventicia que posee abundantes vasos sanguíneos (arteria y vena del conducto deferente con ramificaciones) y muchos nervios vegetativos. La interacción de los nervios y el músculo cumple un papel fundamental para el transporte de los espermatozoides desde el epidídimo hasta la uretra durante la fase inicial de la eyaculación.

Nota El conducto deferente posee en su pared una gruesa capa de fibras musculares lisas de trayectos longitudinal y circular.

Cordón espermático

El cordón espermático conecta el testículo con la cavidad abdominal. Posee cubiertas entre las cuales se encuentra el músculo cremáster y contiene las estructuras siguientes: conducto deferente (véase antes), arteria testicular, plexo venoso pampiniforme, arteria y venas del conducto deferente, vasos linfáticos y nervios vegetativos. En el cordón espermático la arteria testicular es una arteria muscular de pared relativamente delgada; tiene un trayecto sinuoso y con frecuencia se divide en 2 ramas. La mayor parte de las venas del cordón espermático forman el plexo pampiniforme, que está compuesto por venas de trayecto variable y pared gruesa no habitual (**Fig. 13.27**). El conducto deferente es irrigado por la arteria del conducto deferente; las venas del conducto deferente suelen ser varias, en parte tienen una luz relativamente amplia y se anastomosan entre sí.

Glándulas sexuales accesorias masculinas

Vesícula seminal

Con cada conducto deferente se asocia una vesícula seminal (glándula vesicular) de alrededor de 5 cm de longitud. La vesícula seminal contiene un conducto amplio retorcido de unos 15 cm de longitud. La superficie de la mucosa forma un relieve complicado (**Fig. 13.28**, **Fig. 13.29**) con cavidades glandulares separadas por paredes finas y ramificadas. En los preparados histológicos estas paredes de separación pueden estar unidas por "puentes mucosos" delgados. El epitelio de revestimiento superficial, secretor activo, es simple cilíndrico o seudoestratificado cilíndrico biseriado. En el citoplasma aparecen gránulos de secreción y gránulos de lipofuscina (**Fig. 13.30**). Con poca frecuencia se encuentran cinocilios individuales.

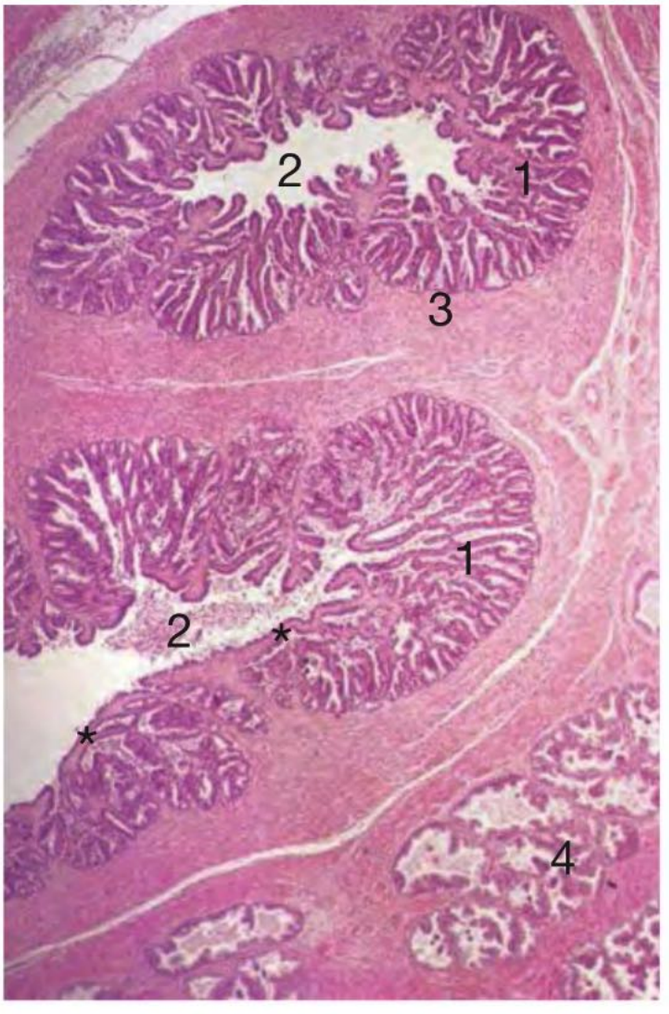

Fig. 13.28 Mucosa (1) de la vesícula seminal con su estructura compleja de pliegues. * "Puentes mucosos"; **2** luz (cortada varias veces); **3** capa muscular; **4** próstata. Ser humano; H-E; 25 ×.

Fig. 13.29 Pliegues de la mucosa de la vesícula seminal.

Fig. 13.30 Epitelio de la vesícula seminal.

La secreción ocurre por exocitosis y mediante mecanismos apocrinos y está regulada por la hormona sexual masculina testosterona. El producto de secreción, levemente alcalino, contiene, entre otras cosas, proteínas y fructosa como alimento para los espermatozoides y totaliza alrededor del 60-80% del líquido eyaculado. En la senectud, las glándulas reducen su tamaño y el epitelio se aplana. Por afuera, la pared contiene muchas células musculares lisas y fibras elásticas.

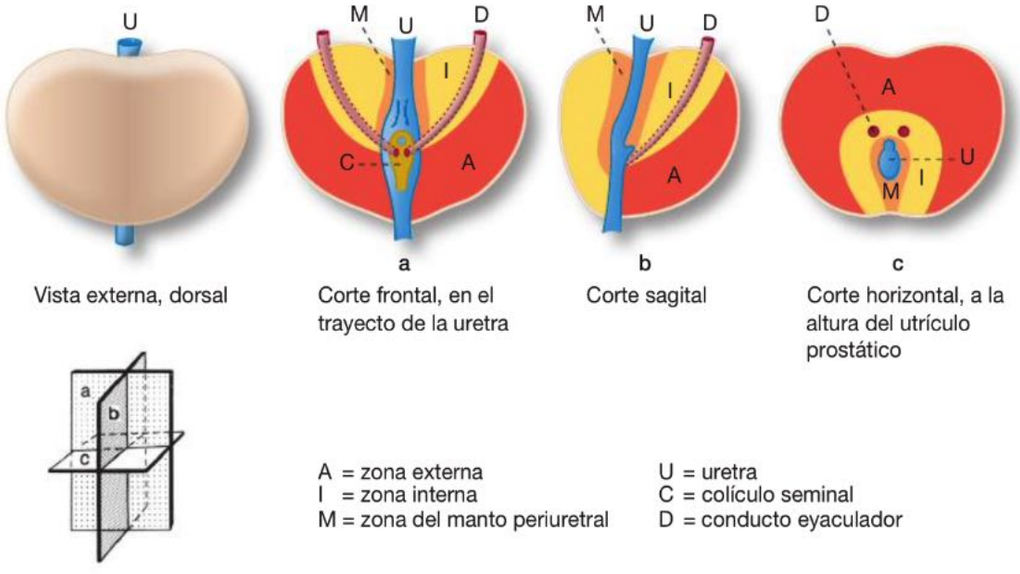

Fig. 13.31 Organización de la próstata. (De [3])

Próstata

Ubicación La próstata es un órgano glandular impar situado debajo de la vejiga, con la cual está fusionado, y tiene la forma y el tamaño de una castaña. A través de ella transcurre el segmento inicial de la uretra (porción prostática de la uretra, Fig. 13.31). El conducto eyaculador (o sea, el segmento terminal del conducto deferente) se introduce en la próstata desde arriba y atrás. En el examen físico el médico puede palparla a través del recto.

Estructura La próstata está compuesta por 40-50 glándulas tubuloalveolares individuales que desembocan a través de 15-30 conductos excretores a la altura del colículo seminal en el seno prostático de la uretra. El seno prostático es una dilatación de la uretra en el interior de la próstata. Aquí la uretra describe un leve recodo hacia abajo y a causa de él se divide en un segmento proximal y un segmento distal (Fig. 13.31). El segmento terminal del conducto deferente también se introduce en la próstata y tiene su desembocadura en el colículo seminal. El tejido muy compacto de la glándula suele dividirse en 3 zonas (Fig. 13.31):

- una **zona del manto periuretral** alrededor de la uretra, que es delgada y corresponde a la mucosa uretral; sólo se encuentra en la región proximal de la uretra prostática

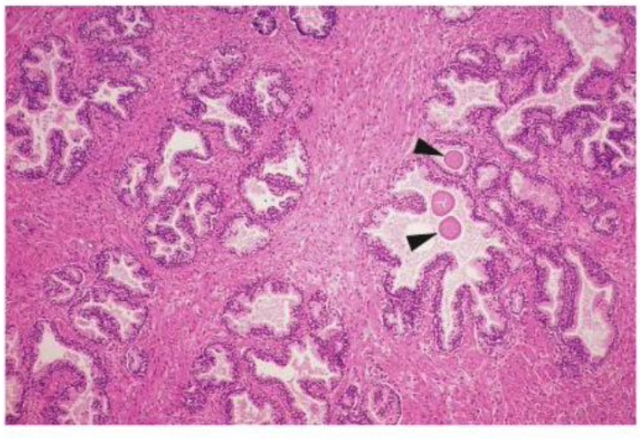

Fig. 13.32 Próstata, poco aumento. Los adenómeros de estas glándulas tubuloalveolares tienen un diámetro variable. Su pared forma pliegues de configuraciones múltiples; en parte, en su luz se encuentran "concreciones prostáticas" (▶). Entre los tubuloalvéolos glandulares hay bandas de tejido conjuntivo de ancho variable con haces de células musculares lisas y fibras colágenas y elásticas. Ser humano; H-E; 40 ×. (De [1])

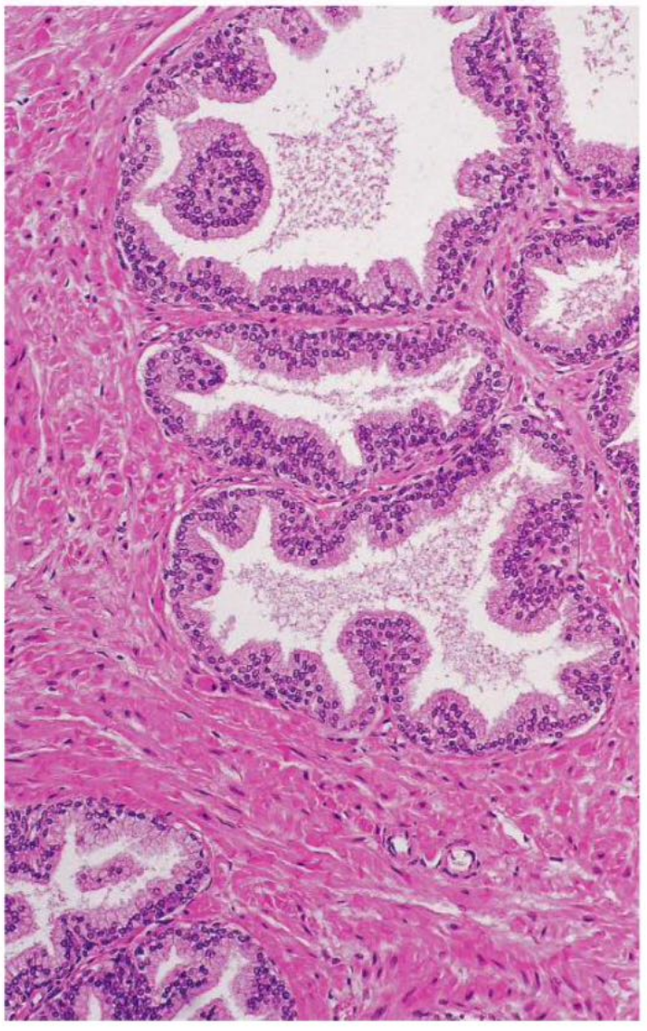

Fig. 13.33 Próstata. La altura del epitelio glandular varía de acuerdo con la concentración de andrógenos. Aquí, en general es cilíndrico alto y en parte seudoestratificado. En la estroma aparecen muchas células musculares lisas que se han cortado en sentido transversal y longitudinal. Ser humano; H-E; 100 ×. (De [1])

- una **zona interna**, que incluye el segmento terminal del conducto deferente y ocupa una región central en la glándula; se extiende en forma de embudo desde arriba hasta el colículo seminal
- una **zona externa** extensa que rodea las otras zonas.

Glándulas Las porciones secretoras (adenómeros) y los conductos excretores tienen una estructura muy semejante en toda la próstata. Las glándulas tubuloalveolares individuales tienen un trayecto contorneado y poseen un epitelio, en su mayor parte, seudoestratificado cilíndrico bise-

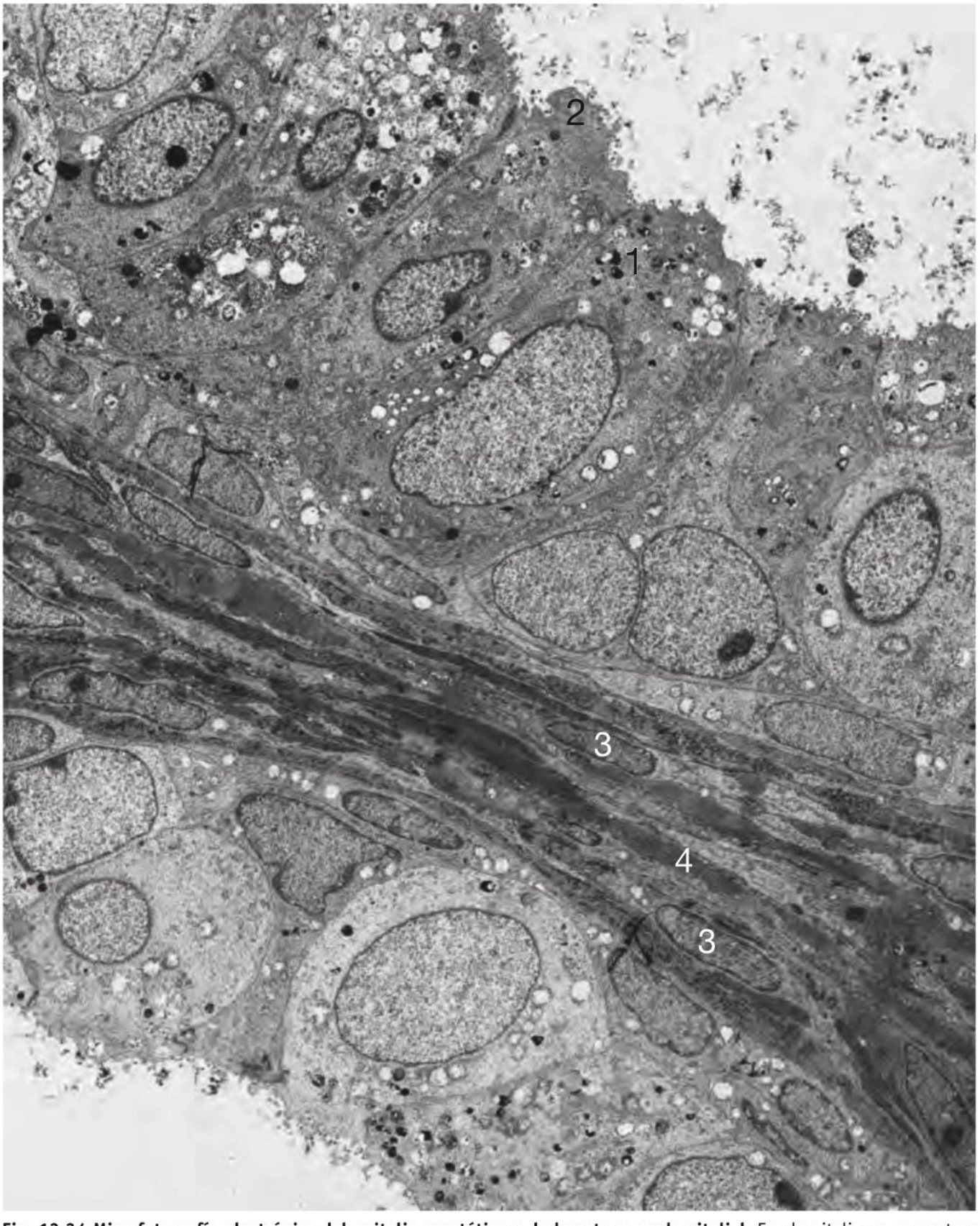

Fig. 13.34 Microfotografía electrónica del epitelio prostático y de la estroma subepitelial. En el epitelio se encuentran muchos gránulos de secreción (**1**) y en parte imágenes de secreción apocrina apical (**2**); en la estroma hay músculo liso (**3**) y fibrillas colágenas (**4**). Ser humano; 3.870 ×.

riado (Fig. 13.32, Fig. 13.33). En la zona interna, los adenómeros suelen ser relativamente estrechos y el epitelio con frecuencia forma pliegues. En la zona externa, los adenómeros en general son relativamente amplios y predomina el contorno epitelial liso. Las glándulas periuretrales son pequeñas y suelen tener adenómeros diminutos.

Epitelio glandular La altura del epitelio depende del estado de actividad; en las glándulas activas el epitelio cilíndrico por lo general forma pliegues irregulares (Fig. 13.33); en las glándulas poco activas el epitelio puede ser cúbico o incluso plano. En las células epiteliales claras, los núcleos se encuentran a alturas variables y en la región apical aparecen gránulos de secreción (Fig. 13.34). Algunos componentes de la secreción también se liberan por medio de un mecanismo apocrino (Fig. 13.35). En el epitelio hay células madre de ubicación basal, a partir de las cuales comienza la renovación epitelial. Además, en el epitelio aparecen células endocrinas individuales que producen principalmente serotonina. Es probable que estas células sean capaces tanto de captar estímulos como de ser efectoras activas. Se cree que la serotonina ejerce una acción contráctil sobre el músculo liso de la próstata. En el plano molecular las células epiteliales se caracterizan por la expresión del receptor de andrógenos, entre otras moléculas. Las células madre expresan la proteína antiapoptósica bcl-2, etcétera. En la luz glandular a veces se encuentran concreciones prostáticas (Fig. 13.32), que consisten en pequeños corpúsculos eosinófilos con una estructura laminar concéntrica. Están compuestas por material de secreción espesado.

Estroma La estroma de tejido conjuntivo con muchas células musculares lisas (Fig. 13.36, Fig. 13.37, Fig. 13.38) está en todas las zonas de la próstata. Debido a este contenido elevado de músculo liso en la estroma, muy característico, la próstata es relativamente firme.

Producto de secreción El producto de secreción de la próstata totaliza el 15-30% del líquido eyaculado y contiene, por ejemplo, ácido cítrico, prostaglandinas, fosfatasa ácida, proteasas, la poliamina espermina, inmunoglobulinas y cinc. Entre las proteasas, una serina proteasa conocida como antígeno prostático específico (PSA = *p*rostate-*s*pecific *a*ntigen, Fig. 13.39) desempeña un papel importante en el diagnóstico de las enfermedades prostáticas. Desde el punto de vista fisiológico, estas proteasas sirven para licuar la secreción prostática. Los cristales de espermina seca tienen una gran importancia en medicina legal para el esclarecimiento de los crímenes sexuales.

Regulación Tanto el epitelio glandular como la estroma conjuntiva con células musculares abundantes (Fig. 13.36) son sensibles a las hormonas; su actividad y su crecimiento dependen de las hormonas sexuales endógenas. Entre

Fig. 13.35 Región apical de las células epiteliales secretoras activas de la próstata.

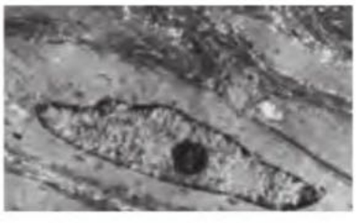

Fig. 13.36 Estroma de la próstata.

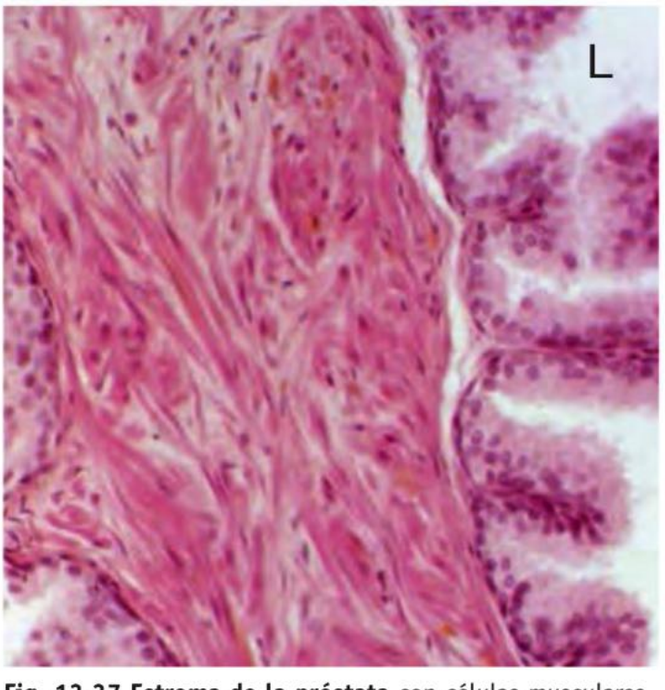

Fig. 13.37 Estroma de la próstata con células musculares lisas abundantes en el tejido conjuntivo. **L** Luz glandular. Ser humano; H-E; 250 ×.

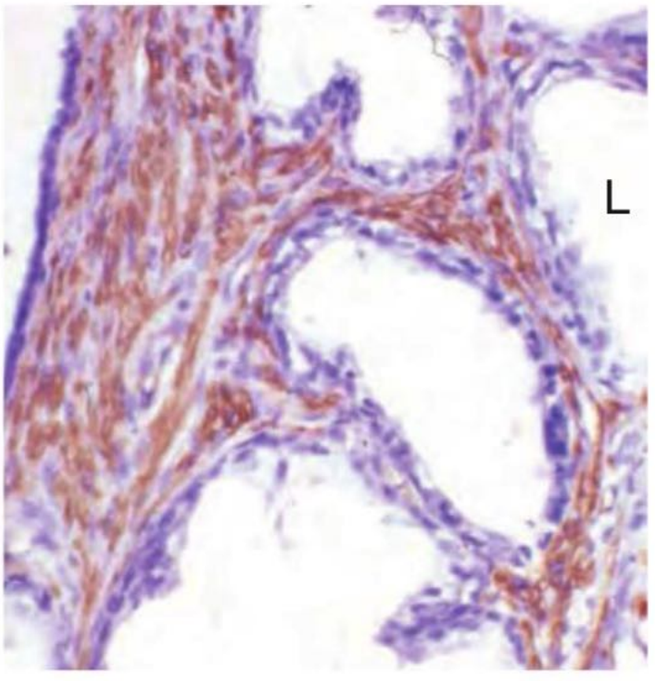

Fig. 13.38 Detección de actina en la estroma de la próstata. Determinación inmunohistoquímica de la actina muscular lisa (tinción parda); así pueden detectarse en forma convincente las abundantes células musculares lisas que hay en el tejido conjuntivo. **L** Luz glandular. Ser humano; 250 ×.

las células epiteliales y las células de la estroma de la próstata se comprueba una interacción estrecha. Ambas poseen receptores de andrógenos (testosterona), pero sólo las células estromales poseen 5α-reductasa, con cuya ayuda se forma la dihidrotestosterona (DHT) activa.

Correlación clínica Con el avance de los años, los varones suelen padecer un agrandamiento nodular benigno de la próstata (**adenoma prostático**). Los nódulos se caracterizan por tejido glandular y conjuntivo particularmente bien desarrollados en la zona interna (hiperplasia nodular benigna de la próstata). El síntoma principal es el trastorno del flujo de la orina desde la vejiga (dificultad miccional). Se cree que en esta enfermedad tienen una participación causal tanto los andrógenos como los estrógenos. Los varones castrados antes de la pubertad no desarrollan hiperplasia benigna ni carcinoma de la próstata, lo cual indica que los andrógenos tienen una importancia particular en el origen de estas enfermedades.
El **carcinoma prostático** se desarrolla con preferencia en la zona externa del tejido glandular, el cual en caso contrario en la ancianidad se atrofia. Es un tumor maligno frecuente de los hombres mayores. Se debate si las causas del origen de este carcinoma son las modificaciones debidas a la edad en las relaciones de las hormonas esteroides entre sí (disminución de la testosterona y aumento relativo de los estrógenos), también los factores genéticos y, algo por completo especulativo, las influencias del medioambiente. En el carcinoma de próstata, el valor del PSA está elevado. Valores superiores a 4,7 ng/mL son sospechosos de carcinoma.

Glándulas de Cowper

Las glándulas de Cowper (glándulas bulbouretrales), pequeñas y pares, están situadas por detrás de la porción membranosa de la uretra y desembocan a través de un conducto de varios centímetros de longitud en el segmento inicial de la porción esponjosa de la uretra. Son glándulas tubulares productoras de moco que, en la excitación sexual, secretan un líquido claro con contenido de mucina.

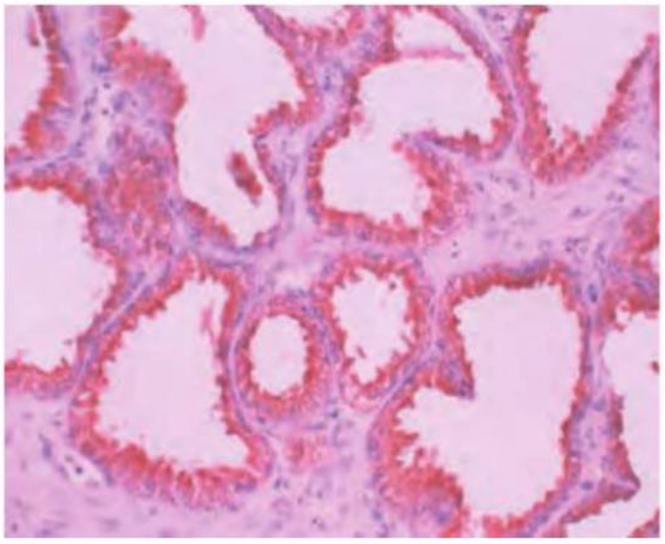

Fig. 13.39 Detección del PSA. Determinación inmunohistoquímica (tinción parda) del antígeno prostático específico (PSA) en la próstata de un anciano. Coloración de contraste de los núcleos con hemalumbre; 110 ×.

El producto de secreción es débilmente alcalino. Neutraliza los restos de orina en la uretra y prepara la uretra para el paso del semen.

Nota Las glándulas sexuales accesorias están sometidas a la influencia de la testosterona y producen el líquido seminal.

13.2.3 Pene

Junto con el escroto, el pene pertenece a los órganos genitales externos. El pene es el órgano copulador masculino. Un tejido eréctil especial en la forma de los 2 cuerpos cavernosos sirve a su función biologicorreproductiva. En cambio, el cuerpo esponjoso de la uretra, impar, no tiene ninguna función eréctil especial. La uretra también es una parte del pene (**Fig. 13.40**).

Piel

La piel del pene es fina y deslizable, no tiene tejido adiposo y posee una abundancia de nervios y estructuras sensoriales. Cabe destacar que en la piel del cuerpo del pene hay músculo liso con células musculares de distribución circular externa y longitudinal interna. El glande del pene y la parte interna (profunda) del pliegue cutáneo denominado prepucio están cubiertos por un epitelio estratificado plano no queratinizado. En la superficie profunda del prepucio aparecen las glándulas prepuciales, glándulas sebáceas especiales, las cuales, junto con las células epiteliales descamadas de la superficie del glande, participan en la formación del esmegma (masa sebácea blanco amarillenta). El tejido conjuntivo subepitelial de la parte interna del prepucio está bien irrigado y, al igual que el epitelio, contiene numerosas células de Langerhans.

Cuerpos eréctiles del pene

Los **cuerpos cavernosos** pares ocupan alrededor de los dos tercios dorsales del cuerpo del pene. Entre ellos se encuentra el tabique del pene, que es incompleto. En la región dorsal están las arterias, las venas y los nervios dorsales del pene. Las arterias profundas del pene transcurren en los cuerpos cavernosos. Por debajo de los cuerpos cavernosos está el **cuerpo esponjoso** con la **uretra**. El cuerpo esponjoso se amplía por delante, en el glande del pene, y forma su estructura histica básica. Los cuerpos cavernosos y el cuerpo esponjoso, cada uno, están rodeados por una **túnica albugínea** de fibras colágenas, que es muy gruesa en el caso de los cuerpos cavernosos y, en cambio, relativamente delgada en el caso del cuerpo esponjoso. Los 3 cuerpos de tejido eréctil están envueltos por la fascia del pene, formada por fibras colágenas abundantes.

Cuerpo cavernoso

El cuerpo cavernoso es un sistema semejante a una esponja compuesto por espacios sanguíneos (cavernas, **Fig. 13.41**) muy juntos y anastomosados, en los cuales entra sangre arterial a través de las arterias helicinas (ramas de la arteria profunda del pene) y desde los cuales la sangre sale por venas que perforan la túnica albugínea (**Fig. 13.41**).

Arterias La arteria profunda del pene, par, transcurre medialmente dentro del cuerpo cavernoso (**Fig. 13.40**). Las

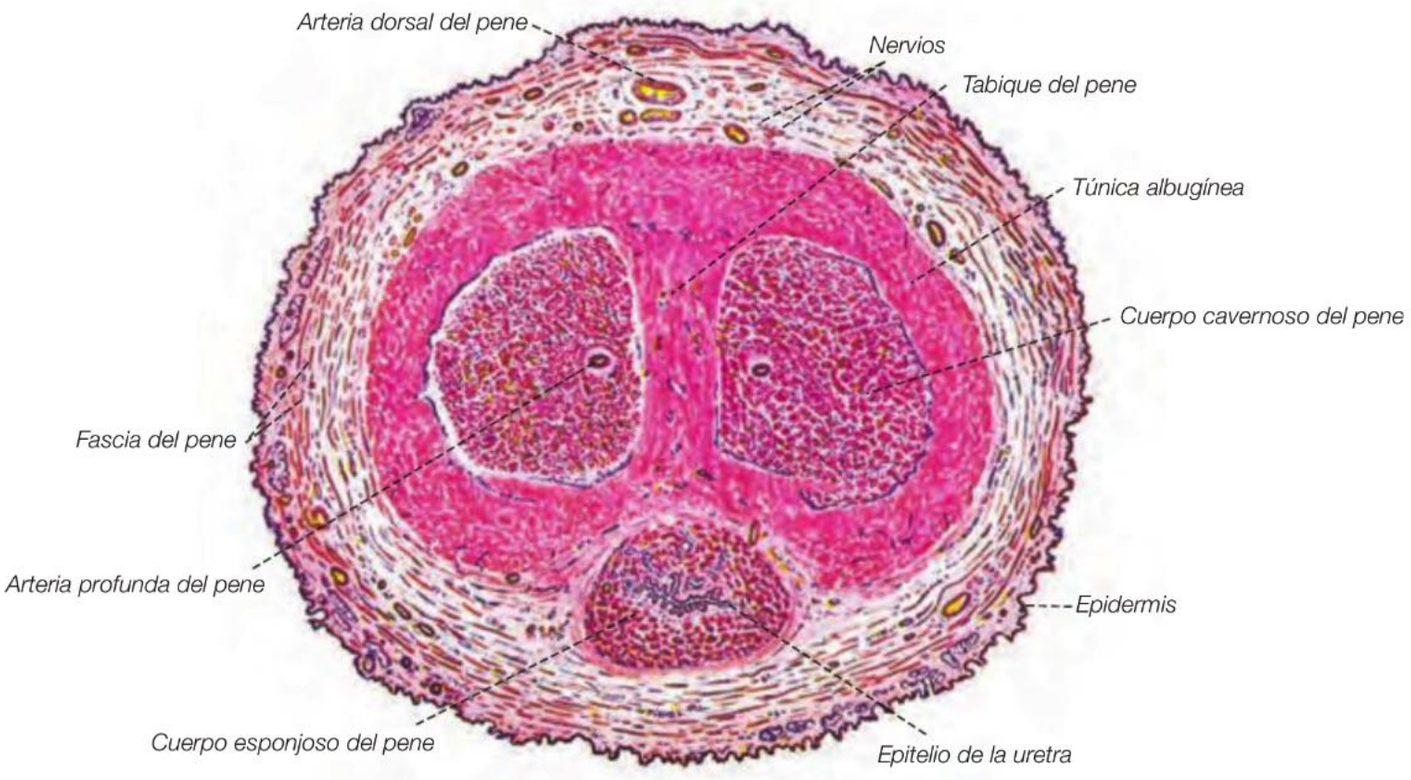

Fig. 13.40 Corte transversal del pene. Ser humano; H-E; 4 ×. (De [1])

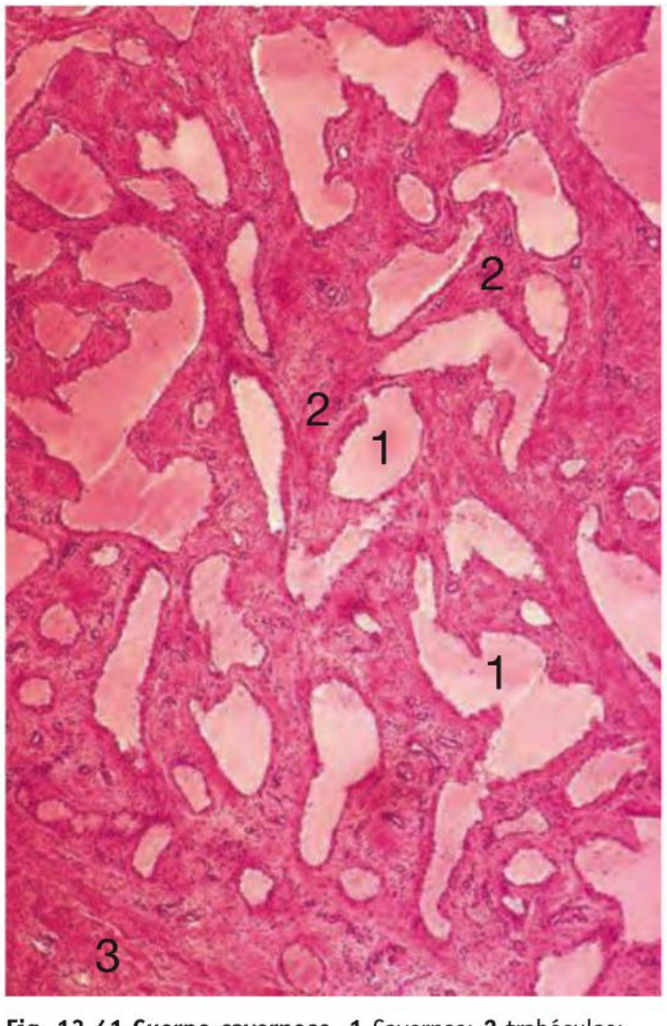

Fig. 13.41 Cuerpo cavernoso. 1 Cavernas; **2** trabéculas; **3** túnica albugínea. Ser humano; H-E; 45 ×.

arterias helicinas, que son ramificaciones de ella y tienen una inervación parasimpática abundante, poseen en su segmento terminal almohadillas intimales con músculo liso, las cuales en el pene flácido están cerradas (sólo algunas de estas arterias forman capilares para la nutrición del tejido eréctil). Las arterias helicinas tienen válvulas. Las células musculares lisas de las almohadillas intimales son grandes y, al igual que en las anastomosis arteriovenosas, también reciben el nombre de células musculares epitelioides.

Cavernas y trabéculas Las cavernas están revestidas por un endotelio y se encuentran separadas unas de otras por las denominadas trabéculas (**Fig. 13.41**). Las trabéculas contienen haces de músculo liso. En el pene flácido, las cavernas forman espacios estrechos; en el estado erecto las almohadillas intimales de las arterias helicinas se han abierto bajo la influencia del estímulo erótico y las cavernas están totalmente llenas de sangre. La contracción del músculo de las trabéculas contribuye al endurecimiento. Las venas eferentes están comprimidas. En la apertura y la dilatación de las arterias helicinas en el contexto de la erección desempeñan un papel fundamental el parasimpático y el óxido nítrico (NO).

El complejo sistema vascular sanguíneo del pene además está provisto de anastomosis arteriovenosas entre las arterias profundas del pene y las venas eferentes.

Cuerpo esponjoso

El cuerpo esponjoso en principio es un plexo venoso denso en la pared de la uretra (**Fig. 13.42**) y también aparece en la pared de la uretra femenina. Este plexo venoso asimismo se encuentra en la porción más anterior del cuerpo esponjoso, en el glande. En el bulbo peniano, es decir, en la raíz del pene, también hay cavernas grandes. La pared de las

Fig. 13.42 Cuerpo esponjoso (*) masculino. Corte de la uretra (**1**) y de los vasos del cuerpo esponjoso con paredes de espesor variable. → glándulas uretrales intraepiteliales. H-E; 45 ×.

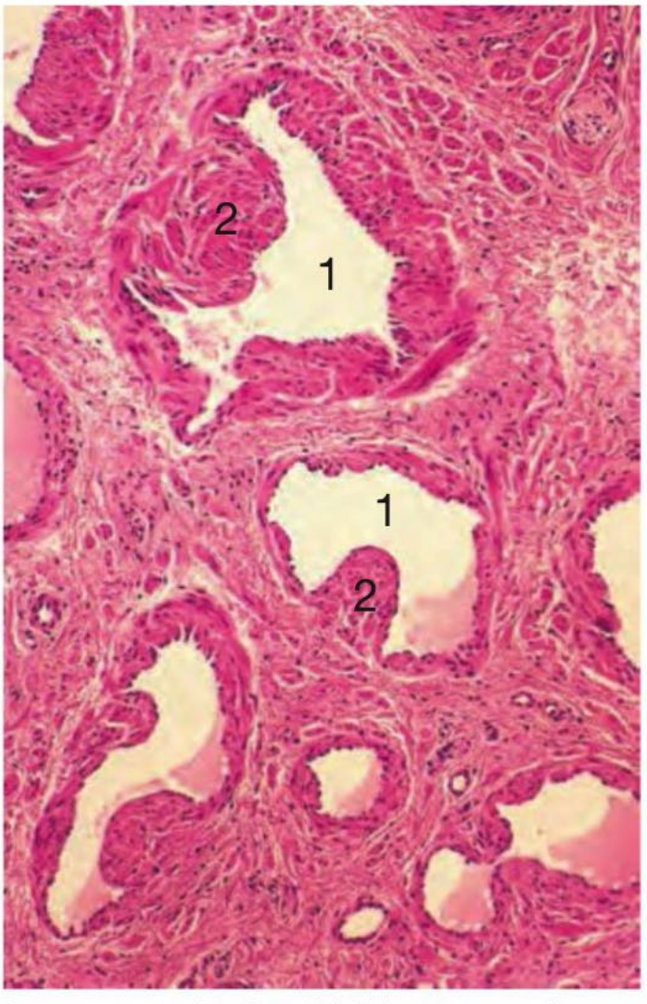

Fig. 13.43 Venas del plexo (1) del cuerpo esponjoso (femenino). La pared tiene espesores diversos y el músculo liso es de trayecto variable. **2** Prominencia característica (como en las venas reguladoras) con músculo de orientación longitudinal. H-E; 120 ×.

venas del plexo muestra almohadillas intimales bajo las cuales hay músculo liso y cuyo trayecto es principalmente longitudinal (**Fig. 13.43**). Asimismo, en el tejido conjuntivo situado entre estas venas hay haces musculares lisos delgados que se introducen en la pared muscular de las venas en forma reiterada, así como pequeñas arterias helicinas que suministran sangre a las venas. A diferencia de lo que ocurre con las cavernas de los cuerpos cavernosos, el plexo venoso del cuerpo esponjoso también tiene una perfusión buena en el pene flácido. Sin embargo, durante la erección, la presión en el cuerpo esponjoso no aumenta tanto como para causar la oclusión fija de la uretra; de ese modo no se bloquea la eyaculación de los espermatozoides.

Nota

- Cuerpo esponjoso: rodea la uretra y equivale a una densa red venosa
- Cuerpos cavernosos: cuerpos de tejido eréctil indispensables para la erección.

Uretra

En los preparados histológicos la uretra forma una hendidura transversal (**Fig. 13.42**). Está revestida por un epitelio estratificado cilíndrico (**Cap. 12.2.4**). En la uretra desembocan glándulas intraepiteliales aplanadas, secretoras de moco, y las llamadas glándulas de Littré (glándulas uretrales), largas, cuyo producto de secreción protege de la orina al epitelio uretral.

13.3 Sistema genital femenino

Introducción

Al sistema genital femenino pertenecen: los ovarios, las trompas uterinas, el útero y la vagina. El **ovario** está cubierto por epitelio peritoneal y tiene una estroma de tejido conjuntivo fusocelular. En la corteza del ovario se encuentran los folículos ováricos, cada uno de los cuales está formado por un ovocito y por las células epiteliales foliculares que se hallan en unión funcional estrecha con él. Luego de la pubertad ocurren diferentes etapas evolutivas de estos folículos que se repiten en ciclos mensuales. Se distinguen: folículos primordiales, folículos primarios, folículos secundarios, folículos terciarios, cuerpos lúteos y folículos atrésicos. El folículo terciario más grande, que llega a la ovulación en la mitad del ciclo menstrual, es el folículo de De Graaf. En las inmediaciones del folículo terciario se encuentra la teca folicular, que se divide en teca interna y teca externa. La teca interna produce estrógenos en interacción con el epitelio del folículo terciario; el cuerpo lúteo sintetiza progesterona.
La **trompa uterina** es un órgano tubular de músculo liso que tiene una mucosa con epitelio ciliado especial.
El **útero** está compuesto por un cuerpo y un cuello. La pared del cuerpo del útero se divide en endometrio (interno, mucosa), miometrio (formado por células musculares lisas, constituye el estrato intermedio grueso de la pared) y perimetrio (externo, capa de tejido conjuntivo cubierta por epitelio peritoneal). La mucosa está formada por un epitelio de revestimiento superficial, glándulas tubulares y una estroma de tejido conjuntivo muy específica. El endometrio se subdivide en un estrato basal y un estrato funcional. Después de la menarca el estrato funcional sufre pronunciados cambios cíclicos mensuales que conducen a su desprendimiento todos los meses, fenómeno que también se identifica externamente como hemorragia menstrual (menstruación). El cuello uterino tiene un epitelio simple cilíndrico productor de moco que por fuera del orificio externo del útero se continúa con el epitelio estratificado plano de la vagina. El moco cervical cambia su consistencia en forma cíclica cada mes. El epitelio estratificado plano de la vagina también sufre cambios citológicos mensuales que son de utilidad diagnóstica.

El sistema genital femenino comprende órganos internos (ovario, trompa uterina [oviducto], útero y vagina) y externos (vulva, clítoris, labios mayores y menores y glándulas vestibulares). En sentido amplio, las mamas también se clasifican dentro del sistema genital femenino (**Cap. 15**).

13.3.1 Fases del desarrollo biologico - reproductivo femenino

El desarrollo del sistema genital femenino sólo se completa en la pubertad (más o menos a los 13 años de edad).
Los términos que siguen son de importancia clínica en el desarrollo del sistema genital de una niña:

- menarca: primera menstruación
- telarca: desarrollo de la mama femenina
- pubarca: desarrollo del vello pubiano.

Entre el inicio del desarrollo mamario y la menarca en general pasan 2-3 años. El momento de la menarca es variable y depende de varios factores, incluso socioeconómicos; en la actualidad, en el mundo occidental se encuentra en los 12-13 años. Luego de la menarca las primeras menstruaciones (hemorragias mensuales) todavía suelen ocurrir en forma irregular.
Durante toda la vida fértil de la mujer ocurren ciclos menstruales (mensuales = sexuales) que se repiten continuamente más o menos cada 28 días y que cesan a alrededor de los 50 años de edad. La última menstruación señala la menopausia. El período previo a la menopausia, en parte con hemorragias irregulares, se llama climaterio. El período que sigue a la menopausia recibe el nombre de posmenopausia.

13.3.2 Ovario

Los ovarios son las gónadas femeninas en las que no sólo se multiplican y se diferencian las células germinales femeninas (ovocitos) sino que también se sintetizan las hormonas sexuales femeninas.

Estructura general

El ovario, un órgano par de alrededor de 3 cm de longitud y 0,5-1 cm de ancho, es intraperitoneal y está sujetado por el mesoovario y ligamentos. El órgano está dividido en una corteza celular densa y una médula de estructura más laxa.

Corteza En su superficie el ovario está cubierto por un **epitelio peritoneal** simple plano a cúbico y, en parte, incluso cilíndrico, que también recibe el nombre incorrecto de epitelio germinativo. Este epitelio puede formar criptas y quistes y a partir de él puede originarse el carcinoma ovárico. Bajo el epitelio se encuentra una capa gruesa de tejido conjuntivo, la túnica albugínea. En el tejido conjuntivo de la corteza, diferenciado en forma especial y con células abundantes (**tejido conjuntivo fusocelular**, **Cap. 3.2.9**), están acumulados los folículos ováricos, entre los cuales pueden distinguirse varias formas de diferenciación: folículo primordial, folículo primario, folículo secundario, folículo terciario, cuerpo lúteo y folículo atrésico. Las formas foliculares diferentes son un reflejo del desarrollo y la maduración de los ovocitos (ovogénesis).

Médula La médula del ovario está compuesta por tejido conjuntivo laxo y muchos vasos sanguíneos y linfáticos. El trayecto de los vasos sanguíneos es muy sinuoso. En las mujeres ancianas, la pared de las arterias suele estar transformada y contiene material homogéneo eosinófilo.

Ovogénesis y desarrollo folicular

Ovogonios Las primeras células germinales femeninas –ovogonios ("células germinales primitivas")– aparecen ya en la tercera semana de la gestación en el epitelio endodérmico del saco vitelino. Migran hacia la cresta genital, donde al principio forman cordones y cúmulos; se rodean de células foliculares derivadas del epitelio peritoneal (epitelio celómico) y aquí proliferan por mitosis.

Ovocitos Entre la décima y la undécima semana, los ovogonios comienzan a desarrollarse en ovocitos primarios (= ovocitos de primer orden). Entre el quinto y el sexto mes, por la proliferación intensa de los ovogonios, en ambos ovarios se han formado alrededor de 6 millones de estos ovocitos primarios. Luego su cantidad disminuye por atresia. En el momento del nacimiento hay más o menos 1 millón de células germinales; en la menarca, unas 400.000. Las células germinales individuales siempre están rodadas por células foliculares.

Meiosis Después que terminan de proliferar los ovogonios, fenómeno que se extiende durante la mayor parte del período prenatal, los ovocitos primarios comienzan a duplicar su DNA y se inicia la meiosis. Sin embargo, el proceso avanza sólo hasta la etapa de dictioteno en la profase de la **primera división meiótica** y se mantiene en esta etapa durante muchos años, a veces décadas, hasta el momento de la ovulación (**Cuadro 13.1**). El dictioteno es una etapa de reposo especial del ovocito, la cual es probable que se mantenga por la acción de un factor de las células foliculares.

Folículo primordial A partir del quinto mes de la vida fetal, un ovocito primario se encuentra en un folículo primordial. Este folículo consiste en el ovocito (que se mantiene en el estado de dictioteno de la primera división meiótica) y una capa simple de células foliculares aplanadas. Al igual que todas las otras etapas del desarrollo folicular ulterior, el folículo primordial está separado de la estroma del ovario por una lámina basal.

Desarrollo folicular ulterior El desarrollo adicional de los folículos ováricos ocurre sólo después de la pubertad. Los primeros pasos de crecimiento de los folículos ocurren en forma independiente de las gonadotrofinas (FSH y LH), pero a partir de la etapa de folículo terciario el proceso depende sobre todo de la FSH, la cual a su vez es regulada por la GnRH hipotalámica. Del fondo común de folículos primordiales al principio de cada ciclo menstrual se reclutan algunos folículos que se convierten en **folículos primarios** y **folículos secundarios**. Las causas de este reclutamiento y del crecimiento siguiente todavía no se conocen en todos sus detalles. Es probable que desempeñen algún papel hormonas (esteroides) y citocinas de secreción paracrina y autocrina. Ni bien se forma un espacio lleno de líquido (antro folicular) en la asociación de células foliculares, el folículo pasa a llamarse **folículo terciario**. A partir del sexto a octavo día del ciclo menstrual, uno de estos folículos terciarios se convierte en dominante. Este proceso se caracteriza por un aumento de la proliferación de las células de la granulosa y una ampliación pronunciada del antro. El folículo dominante posee la mayor parte de los receptores de FSH y crece particularmente rápido bajo la estimulación de la FSH, su antro aumenta de tamaño hasta un diámetro de unos 15-25 mm, se sitúa justo contra la superficie del ovario y sobresale hacia afuera. Este folículo recibe el nombre de **folículo de De Graaf**. Sólo en este folículo ocurre la ovulación; los otros folículos reclutados se destruyen por atresia. Poco antes de la ovulación, en el ovocito del folículo dominante termina la primera división meiótica. Se forman 2 células de tamaños diferentes: a) un ovocito secundario (**Cuadro 13.1**), que es grande y contiene casi todo el citoplasma del ovocito primario, y b) el primer cuerpo polar, una pequeña célula germinal reducida que con frecuencia se destruye pero también puede dividirse una vez más. En esta división, el material cromosómico se distribuye equitativamente entre el ovocito secundario de gran tamaño y el primer cuerpo polar.

Cuadro 13.1 Ovogénesis

Etapa evolutiva de la célula germinal	Ubicación
Ovogonios (diploides)	Saco vitelino, esbozo gonadal temprano
Ovocitos primarios (dictioteno de la primera división meiótica)	Folículo primordial, folículo primario, folículo terciario típico
Final de la primera división meiótica, ovocitos secundarios + primer cuerpo polar	Folículo de De Graaf antes de la ovulación, el ovocito secundario "salta" a la trompa uterina
Final de la segunda división meiótica en la trompa uterina sólo en la fecundación. No hay una fase de diferenciación equivalente a la espermiogénesis. Segundo cuerpo polar	

Ovulación En la ovulación (16-23 horas después del pico de LH), la pared folicular se rompe (estalla). El ovocito abandona el folículo y el ovario junto con las células de la granulosa que lo rodean inmediatamente (la corona radiante) y pasa a la trompa uterina. Durante la ovulación comienza la **segunda división meiótica**, que se detiene en la metafase y sólo termina luego de la fecundación del ovocito por un espermatozoide. Esta división también produce 2 células de tamaño desigual: de nuevo surge una célula con citoplasma abundante que recibe el nombre de óvulo y un cuerpo polar más pequeño (segundo cuerpo polar) que se elimina con rapidez. Si no hay fecundación, el óvulo se destruye a más tardar 12-24 horas después. El folículo que ha sufrido la ovulación se transforma en cuerpo lúteo. Éste se desintegra después de 14 ± 2 días y se reemplaza por tejido cicatrizal (cuerpo albicans). En caso de que se haya producido la fecundación, el cuerpo lúteo se mantiene y continúa su desarrollo a cuerpo lúteo del embarazo.

DNA El complemento cromosómico y el contenido de DNA en las diferentes etapas del desarrollo de las células germinales femeninas son equivalentes a los de las células germinales masculinas:

- ovocito primario antes de la primera división meiótica (ovocito I): 44 autosomas y 2 gonosomas (44XX), diploide, pero 2 cromátides por cromosoma, es decir que el DNA está duplicado
- ovocito secundario (ovocito II): 22 autosomas y 1 gonosoma (22X), haploide, pero 2 cromátides por cromosoma
- óvulo: 22 autosomas y 1 gonosoma (22X), haploide, pero sólo 1 cromátide
- óvulo fecundado (cigoto): 44 autosomas y 2 gonosomas (44XX o 44XY), nuevamente diploide.

Hormonas ováricas

Hormonas esteroides

Las hormonas esteroides del ovario, al igual que todas las otras hormonas esteroides, derivan del colesterol. El ovario puede tanto producir él mismo el colesterol como captarlo de la sangre y luego procesarlo adicionalmente. Las células tecales sintetizan sobre todo los andrógenos androstenodiona y testosterona, mientras que las células de la granulosa producen los estrógenos estradiol y estrona. Ambos estrógenos surgen por la aromatización de los andrógenos mencionados: el estradiol deriva de la testosterona y la estrona proviene de la androstenodiona. La estrona se transforma principalmente en estradiol. El cuerpo lúteo produce progesterona.

Los primeros pasos de la síntesis de los esteroides están regulados por la LH. La LH regula en especial el transporte del colesterol hacia el interior de las mitocondrias a través de la proteína reguladora aguda de la esteroidogénesis (StAR). Además, la LH regula la conversión del colesterol en pregnenolona. La aromatización de los andrógenos (testosterona y androstenodiona) para transformarlos en estrógenos es regulada por la FSH. En consecuencia, la LH estimula el flujo de sustrato y la producción de andrógenos y progesterona sin necesidad de FSH. Pero la acción de la FSH se dificulta si falta la LH, porque entonces no hay sustrato suficiente para la síntesis de los estrógenos.

Estrógenos El estrógeno más importante es el estradiol. Los estrógenos promueven el desarrollo de las características sexuales secundarias femeninas; estimulan el crecimiento uterino, el engrosamiento de la mucosa vaginal, la licuación del moco cervical y el desarrollo de las glándulas mamarias. Contribuyen a evitar las enfermedades cardiovasculares. Los receptores estrogénicos se encuentran en el citoplasma; se diferencian desde el punto de vista molecular y funcional en los órganos individuales.

Progesterona Esta hormona domina la segunda mitad del ciclo. Prepara el útero para la implantación de un óvulo fecundado. Promueve la secreción de las glándulas endometriales, induce la reacción decidual del endometrio e inhibe las contracciones uterinas. La progesterona aumenta la viscosidad del moco cervical, intensifica el desarrollo glandular mamario y eleva la temperatura corporal basal.

Andrógenos Entre los andrógenos del ovario se encuentran la testosterona y la androstenodiona. Se sintetizan en las células tecales y en la células de la estroma. El andrógeno más importante es la androstenodiona que, en parte, se vierte en la sangre y, en parte, es transformada en estrógenos por las células de la granulosa; también puede trasformarse en testosterona y estrógenos en los tejidos periféricos. La conversión en estrógenos ocurre –fuera del ovario– sobre todo en el tejido adiposo. Sólo la testosterona y la dihidrotestosterona son andrógenos verdaderos que tienen acción virilizante (masculinizante) en la mujer.

Otras hormonas

Inhibina La inhibina se sintetiza en el folículo en 2 formas (inhibinas A y B) e inhibe la liberación de la FSH. Las 2 inhibinas no tienen función idéntica en lo absoluto.

Activina La activina también se produce en el folículo, estimula la producción de FSH y puede ejercer influencia sobre la síntesis de esteroides ováricos. La folistatina se une a la activina y puede afectar su acción.

Otras hormonas El ovario produce otras hormonas, por ejemplo relaxina, oxitocina, vasopresina, proteína reguladora folicular (FRP), inhibidor de la maduración ovocítica (OMI), sustancia inductora de la meiosis (MIS), factores de crecimiento (p. ej., factores de crecimiento símil insulina), cuyas funciones supuestas en parte se deducen de los nombres y sobre las cuales, en parte, todavía se conocen pocos detalles específicos.

Etapas foliculares

Criterios para el diagnóstico La maduración de un folículo (**Fig. 13.44**, **Cuadro 13.2**) caracteriza la primera mitad del ciclo menstrual que, en consecuencia, también recibe el nombre de fase folicular. La diferencia histológica entre los

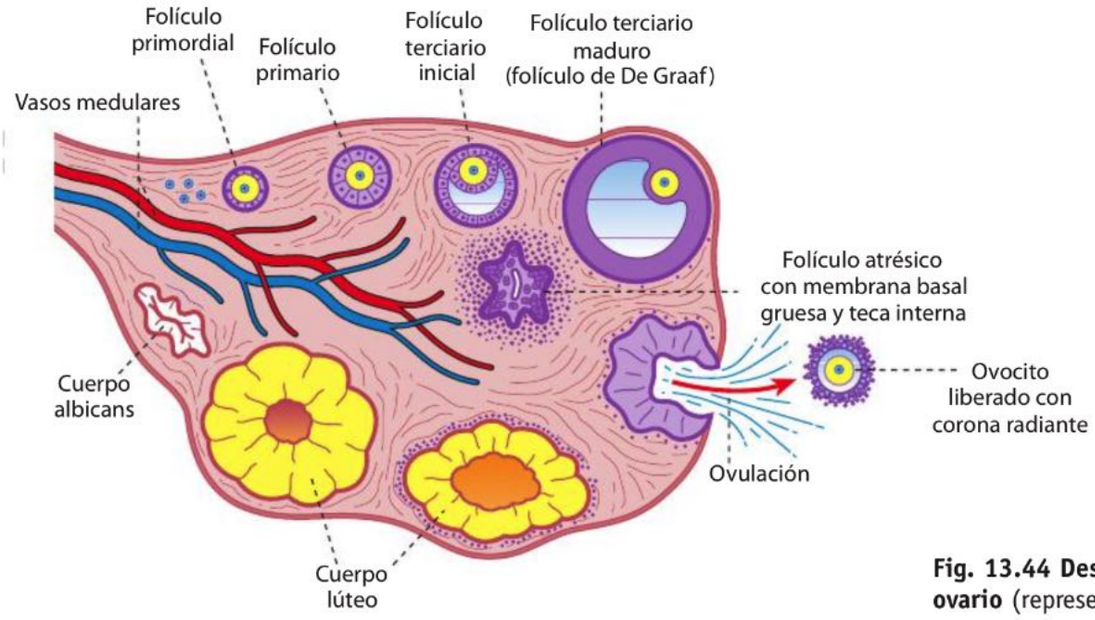

Fig. 13.44 Desarrollo folicular en el ovario (representación esquemática).

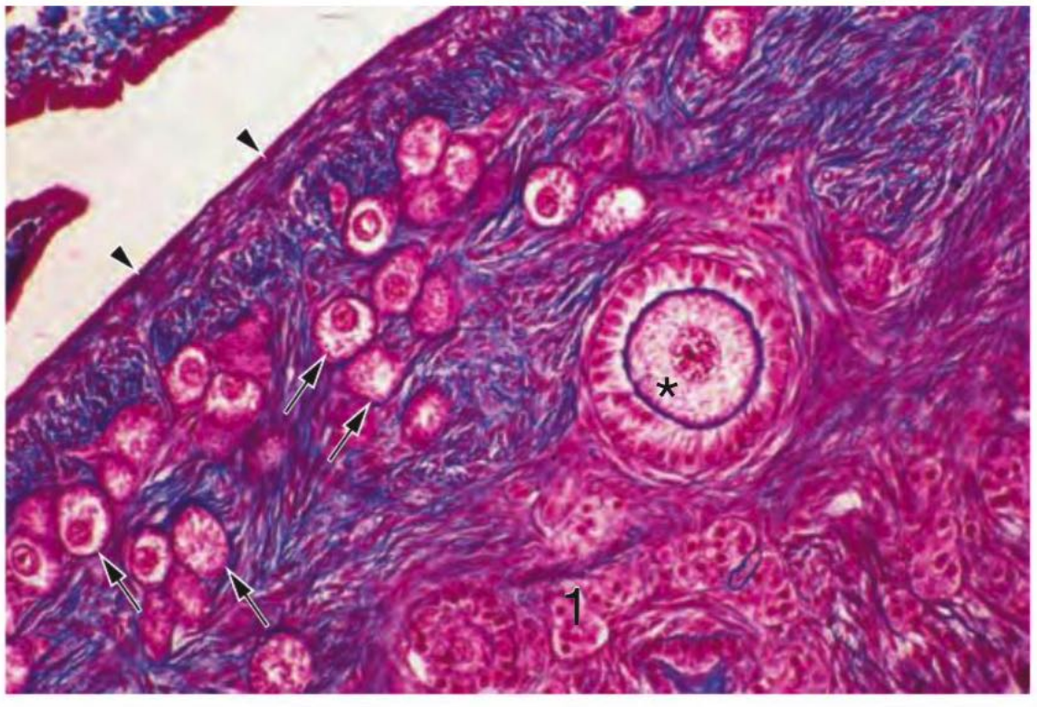

Fig. 13.45 Folículos primordiales (→) y folículo primario (*). ▶ Epitelio peritoneal; **1** células de la teca interna. Ovario, gata; Azán; 250 ×.

folículos primordiales y los **folículos primarios** es cuantitativa. En el folículo primordial, el epitelio es simple plano; en el folículo primario el epitelio es simple cúbico y el ovocito primario es más grande (Fig. 13.45, Fig. 13.46, Fig. 13.47). Los folículos primordiales son folículos en reposo, mientras que los folículos primarios (y todas las formas foliculares ulteriores) son folículos en crecimiento. En los **folículos secundarios,** el epitelio es estratificado y entre el ovocito y las células epiteliales foliculares se forma la zona pelúcida, que está compuesta por 3 glucoproteínas grandes (ZP1, ZP2, ZP3) unidas entre sí (**cap 14.1**). En el tejido conjuntivo circundante comienza a diferenciarse la teca folicular (véase más adelante). Los **folículos terciarios** se caracterizan por el antro folicular y, por ende, también se denominan folículos antrales. A diferencia de los llamados folículos preantrales (folículos primarios y secundarios), los folículos terciarios poseen receptores de FSH y su crecimiento depende de la LH y la FSH. Los folículos terciarios son de tamaño variable y su pared varía en cuanto al espesor. El folículo terciario dominante es el **folículo de De Graaf**, que histológicamente se distingue de los otros folículos terciarios por su tamaño y por el tamaño del ovocito.

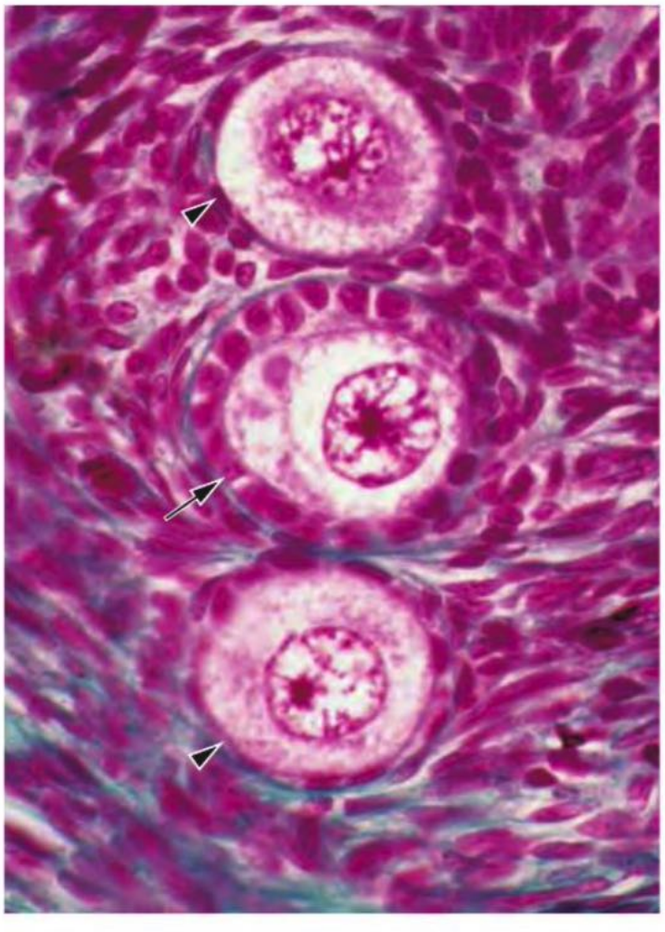

Fig. 13.46 Folículos primordiales (▶) y folículo primario (→) rodeados por tejido conjuntivo fusocelular con células abundantes. Ovario, ser humano; fucsina ácida-verde luz; 450 ×.

Folículo terciario Entre las células epiteliales de este folículo se forma el **antro folicular**, un espacio con contenido líquido que aumenta de tamaño con rapidez. El líquido se denomina líquido folicular y consiste en un filtrado del plasma que proviene de los abundantes capilares sanguíneos que rodean el folículo. Contiene, entre otras cosas, hialuronato, esteroides, factores de crecimiento y gonadotrofinas. El ovocito primario se ubica en la periferia en un engrosamiento del epitelio, el **disco prolígero** o **cúmulo ooforo** (Fig. 13.48). Las células foliculares del entorno



Fig. 13.47 Folículo primordial.

Cuadro 13.2 Características de los folículos

Folículo	Tamaño	Tamaño del ovocito	Epitelio	Características
Folículo primordial	35-40 µm	Alrededor de 20 µm	Una capa de células epiteliales foliculares planas con lámina basal	Células epiteliales foliculares muy planas
Folículo primario	80-100 µm	Alrededor de 50-75 µm	Epitelio simple cúbico a cilíndrico bajo con lámina basal	Las células foliculares están conectadas entre sí y con el ovocito por medio de nexos
Folículo secundario	150-200 µm	Alrededor de 80 µm	Epitelio folicular en parte cilíndrico, de 2 a 5 capas, con lámina basal	• Zona pelúcida entre el ovocito y las células epiteliales foliculares • Comienzo de la diferenciación de la teca folicular
Folículo terciario	variable, alrededor de 300 µm hasta 8 mm	Alrededor de 100 µm	Más o menos 5-10 capas de células de la granulosa con lámina basal	• Zona pelúcida • Teca folicular • Antro folicular • Cúmulo oóforo • Corona radiante
Folículo de De Graaf	15-25 mm	Alrededor de 150 µm	Semejante al del folículo terciario pero en total el epitelio es más bajo	

inmediato del ovocito forman la llamada corona radiante. Las células epiteliales foliculares ahora reciben el nombre de **células de la granulosa**. El núcleo ovoide eucromático de estas células posee un nucléolo obvio o dos (Fig. 13.49). La cantidad de orgánulos celulares aumenta con el crecimiento (¡mitosis!) del folículo terciario. En un folículo terciario grande, el citoplasma de las células de la granulosa contiene muchas cisternas de RE liso, ribosomas libres, inclusiones lipídicas, mitocondrias de crestas tubulares, un aparato de Golgi bien desarrollado y algunas regiones con RE rugoso. Los folículos terciarios siguen creciendo bajo la acción de la FSH. Sólo un folículo terciario madura por completo y sufre ovulación (folículo de De Graaf).

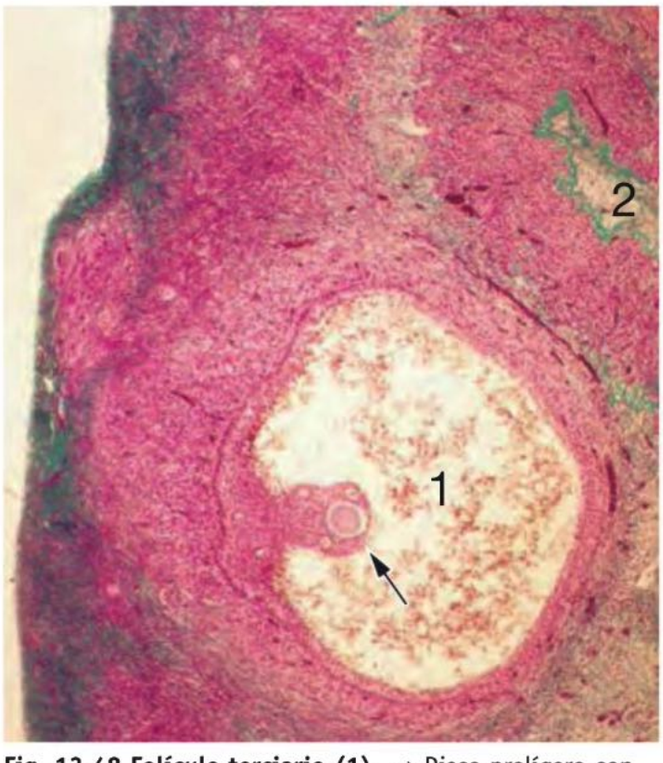

Fig. 13.48 Folículo terciario (1). → Disco prolígero con el ovocito; **2** folículo atrésico. Ovario, ser humano; fucsina ácida-vede luz; 250 ×.

Folículo de De Graaf Su diámetro es de unos 15-25 mm; el de su ovocito alcanza los 150 µm. La zona pelúcida (**Fig. 13.50**) tiene un espesor de más o menos 20-25 µm y se identifica con facilidad. Está atravesada por microvellosidades sobre todo de las células de la granulosa, pero también del ovocito. Las microvellosidades del ovocito y de las células de la granulosa están comunicadas por uniones de hendidura (nexos).

Teca folicular En el tejido conjuntivo que rodea al folículo terciario se ha formado la teca folicular definitiva. Es una cubierta especial de tejido conjuntivo situada alrededor del folículo y tiene una gran abundancia de vasos sanguíneos. Está compuesta por 2 capas, la teca interna y la teca externa. Las agrupaciones celulares seudoepiteliales de la **teca interna** están compuestas por células claras pequeñas, unidas por nexos, que poseen un núcleo redondeado (Fig. 13.51), se diferencian a partir del tejido conjuntivo fusocelular y sintetizan las hormonas esteroides (**Fig. 13.52**). La hormona más importante de estas células, que

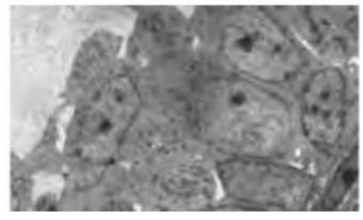

Fig. 13.49 Pared de un folículo terciario.

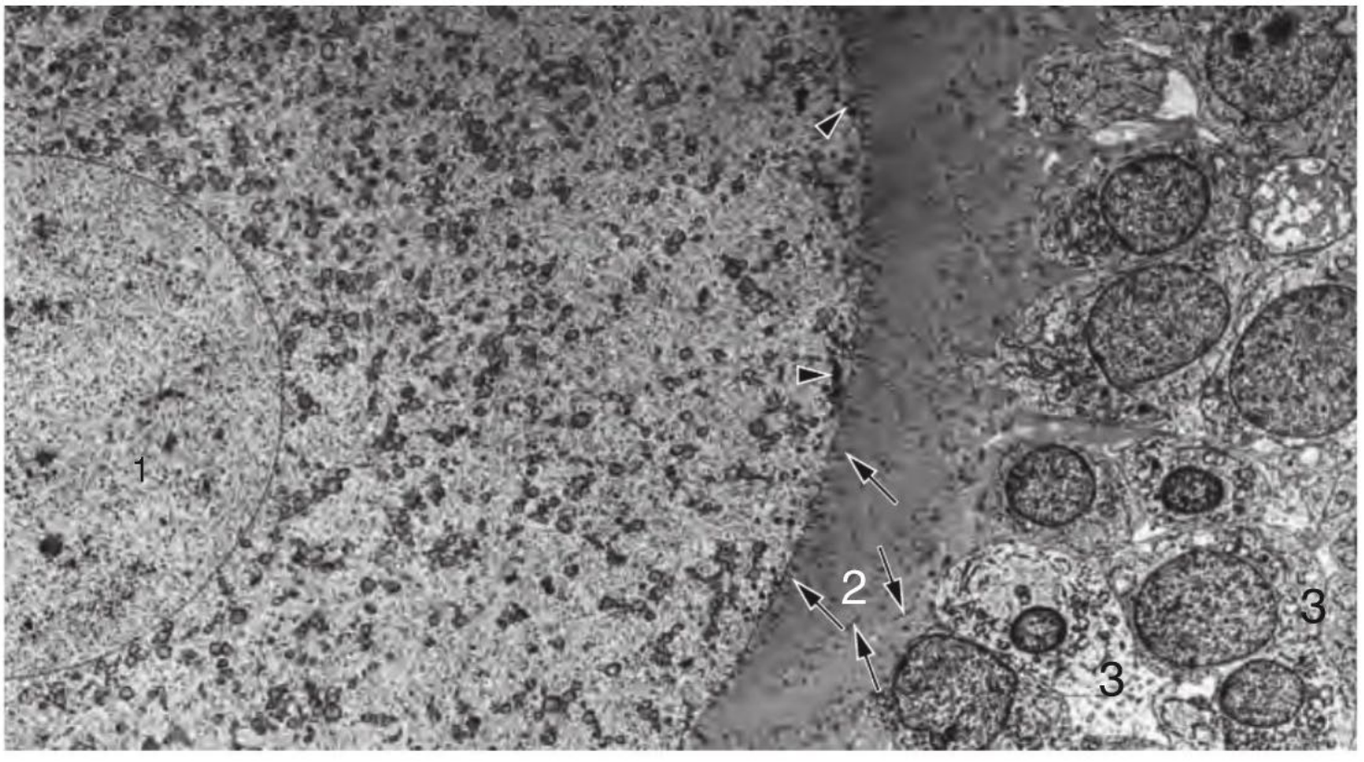

Fig. 13.50 Ovocito y células de la granulosa de un folículo terciario inicial. En el citoplasma del ovocito se encuentra una gran cantidad de mitocondrias pequeñas. **1** Núcleo del ovocito; **2** zona pelúcida, en la cual se introducen las microvellosidades (→) del ovocito y sobre todo de las células de la granulosa; ▶ gránulos en la periferia del ovocito; **3** células de la granulosa. Ser humano; 2.100 ×. (De [1])

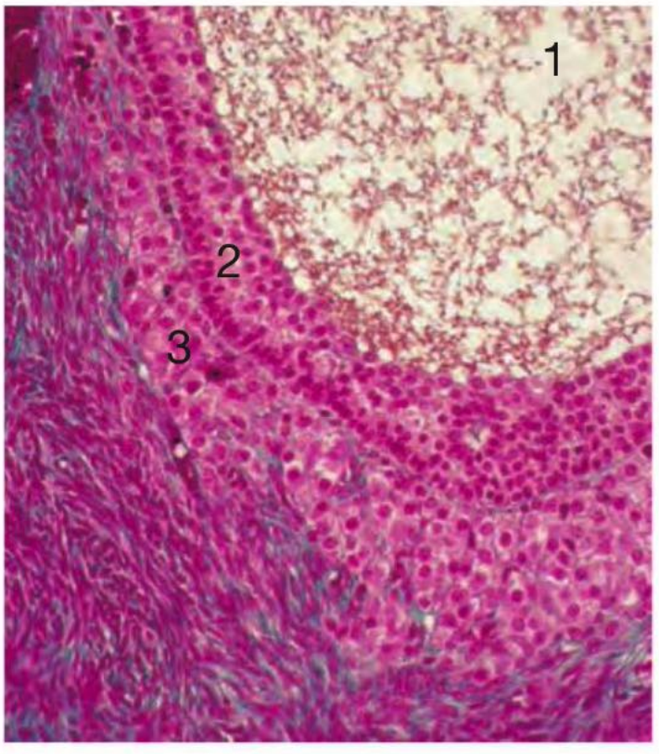

Fig. 13.51 Folículo terciario. 1 Luz; **2** epitelio folicular (células epiteliales foliculares = células de la granulosa); **3** teca interna. Ovario, ser humano; fucsina ácida-verde luz; 250 ×.

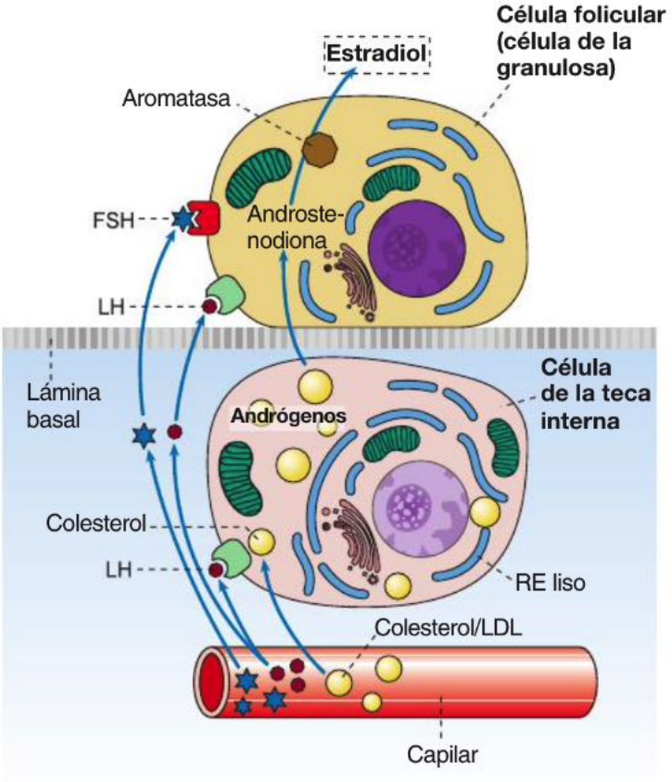

Fig. 13.52 Interacción funcional entre las células foliculares y las células de la teca interna en el folículo terciario.

son equivalentes de las células de Leydig del testículo, es el andrógeno androstenodiona, el cual se sintetiza bajo la acción de la LH. La androstenodiona se libera, es captada por las células de la granulosa del folículo terciario y aquí, bajo la acción de la FSH, se transforma en estrógenos por aromatización (**Fig. 13.52**). En la segunda mitad del ciclo se encuentran células de la teca interna particularmente activas. Contienen inclusiones lipídicas pequeñas (células tecoluteínicas). Las células de la teca interna poseen muchas mitocondrias pequeñas y RE liso y rugoso bien desarrollados. El RE liso está muy desarrollado en particular antes de la ovulación; en ese momento, las células suelen tener inclusiones lipídicas pequeñas. Estas células no sólo están en el entorno de los folículos sino que también pueden encontrarse dispersas en forma laxa en la corteza (un fenómeno muy pronunciado, p. ej., en el ovario de la gata, **Fig. 13.45**).

Nota A los folículos pertenecen no sólo el epitelio folicular y el ovocito, sino también las tecas interna y externa.

Un grupo especial de células de la teca interna son las **células hiliares**, que aparecen con la pubertad en el hilio ovárico y todavía están en las mujeres posmenopáusicas. Se encuentran en cantidades y ubicaciones variables y se parecen a las células de Leydig en un grado extraordinario (cristales de Reinke, lipofuscina, etc.). Las células hiliares producen androstenodiona, estrógenos y progesterona.
Las células de la **teca externa**, de fibras colágenas abundantes, son miofibroblastos que desempeñan un papel en la ovulación.

Ovulación

Poco antes de la ovulación –en el punto medio del ciclo menstrual (**Fig. 13.53**)– aumenta mucho y con rapidez la concentración de LH (pico de LH). También en forma preovulatoria en el folículo comienza a aumentar la concentración de la progesterona, lo cual conduce al aumento de la concentración de enzimas proteolíticas. Las enzimas proteolíticas, las prostaglandinas, el aumento de la presión del líquido folicular y probablemente las contracciones de la teca externa más o menos 16-23 horas después de alcanzado el valor más alto de LH conducen al estallido de la pared folicular en un sitio muy fino y pálido, el estigma. El folículo de De Graaf maduro, repleto de líquido, libera un ovocito con corona radiante (ovulación), un proceso que dura sólo unos cuantos minutos.

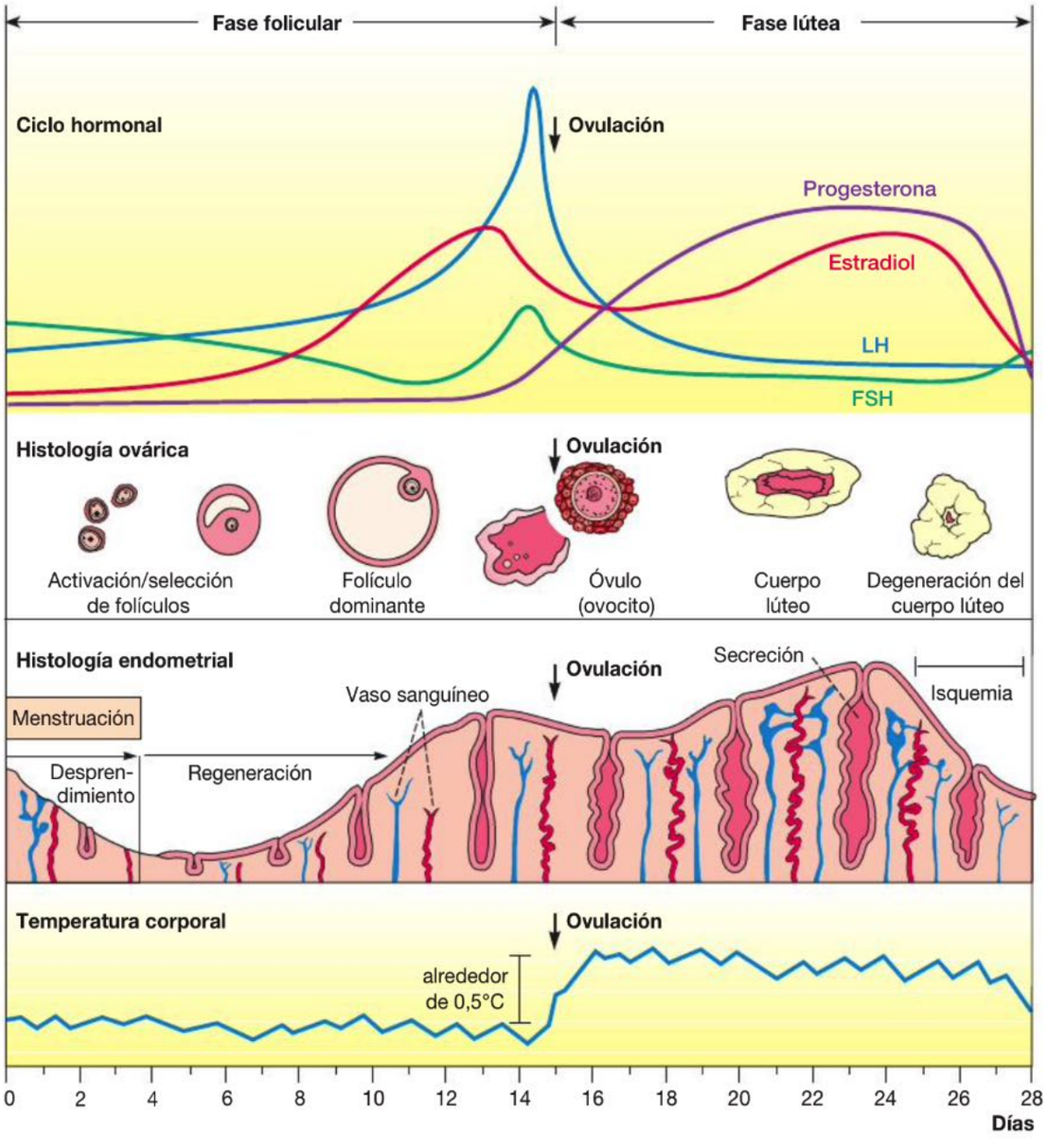

Fig. 13.53 Ciclo mensual femenino (representación esquemática). La mucosa uterina (endometrio) antes de la ovulación pasa por la fase proliferativa y luego de la ovulación se encuentra en la fase secretora. (De [5])

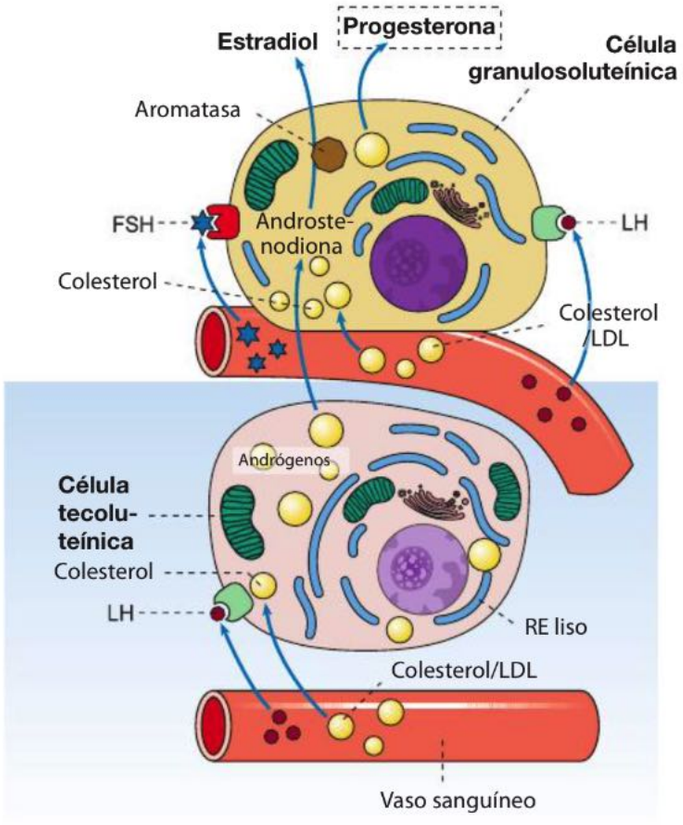

Fig. 13.54 Cooperación funcional entre las células granulosoluteínicas y las células tecoluteínicas en el cuerpo lúteo.

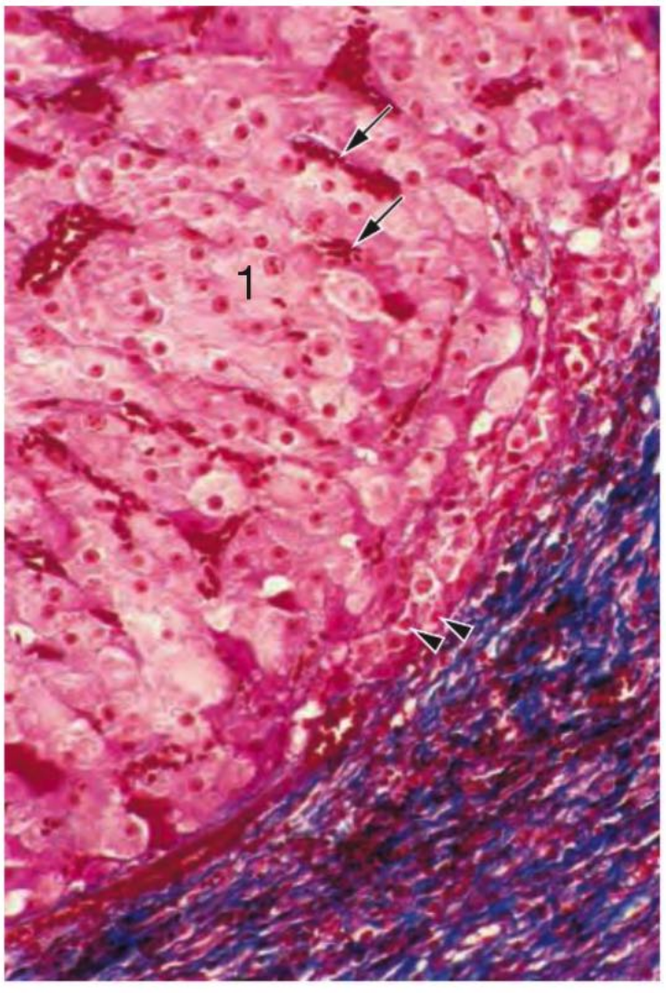

Fig. 13.56 Pared de un cuerpo lúteo con células granulosoluteínicas grandes (**1**), entre las cuales se identifican varios capilares sanguíneos (→). Por fuera de la membrana basal del folículo terciario transformado en cuerpo lúteo se ven algunas células tecoluteínicas pequeñas (►). Ovario, ser humano; Azán; 250 ×.

Los andrógenos inician la involución de los folículos no seleccionados. Luego de la ovulación la secreción de FSH por la adenohipófisis se reduce, a lo cual contribuye la inhibina folicular (equivalente de la inhibina de las células de Sertoli, **Cap. 13.2**) del folículo seleccionado junto con el aumento de la concentración de estrógenos. El ovocito pasa del ovario a la trompa uterina, donde puede ocurrir la fecundación. Si no hay fecundación, el ovocito se desintegra después de unas 12-24 horas.

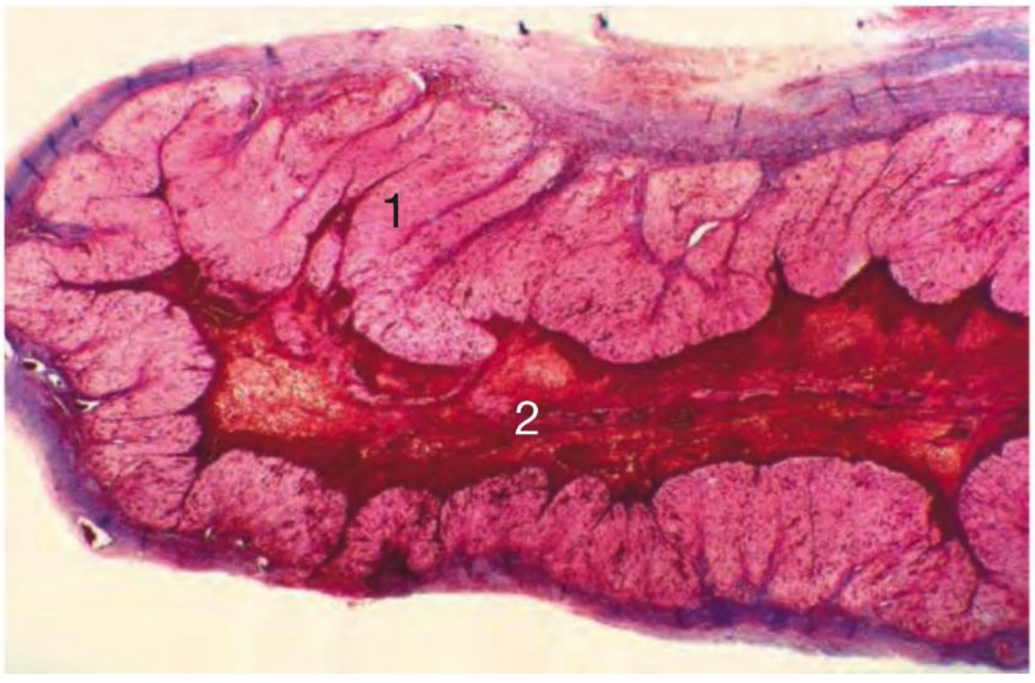

Fig. 13.55 Cuerpo lúteo inicial, vista panorámica. **1** Pared plegada del cuerpo lúteo; **2** luz del cuerpo lúteo con fibrina y restos de sangre. Ovario, ser humano; Azán; 5 ×.

Cuerpo lúteo

Después de la ovulación, el folículo se transforma en el cuerpo lúteo (cuerpo amarillo). El cuerpo lúteo domina la segunda mitad del ciclo menstrual (fase lútea); produce en especial progesterona (**Fig. 13.54**) pero también estrógenos. La progesterona es responsable sobre todo de la transformación de la mucosa uterina para posibilitar la implantación de un óvulo fecundado.

Cuerpo rojo El folículo aflojado luego de la ovulación se llena de sangre (cuerpo rojo, cuerpo hemorrágico, **Fig. 13.55**), la cual se coagula y se reemplaza con lentitud por un tejido conjuntivo invasor. La pared folicular en el cuerpo lúteo forma pliegues (**Fig. 13.55**), se torna más gruesa y el cuerpo lúteo se convierte en un órgano amarillento de unos 2 cm de diámetro. La lámina basal entre el cuerpo lúteo y la teca lentamente se degrada. Desde afuera invade un tejido conjuntivo con vasos sanguíneos y linfáticos y se introduce en la pared del cuerpo lúteo (**Fig. 13.56**).

Células granulosoluteínicas Las células de la granulosa (células epiteliales foliculares del antiguo folículo de De Graaf) crecen con rapidez bajo la acción de la LH y acumulan lípidos y el pigmento amarillo luteína (luteinización). Las células de la granulosa estimuladas ahora se llaman células granulosoluteínicas. En el ser humano en las células granulosoluteínicas sólo aparecen inclusiones lipídicas grandes con relativamente poca frecuencia. En cambio, en algunos mamíferos es frecuente encontrar gotitas de lípidos en los cuerpos lúteos (**Fig. 13.57**).

Células tecoluteínicas Las células (más pequeñas) de la teca interna también se luteinizan (células tecoluteínicas). Se encuentran en grupos en los tabiques de tejido conjuntivo o en la superficie externa del cuerpo lúteo (**Fig. 13.56**). Su citoplasma contiene numerosas mitocondrias (algunas con crestas tubulares), un aparato de Golgi grande y RE rugoso y liso bien desarrollados.

Formas de cuerpo lúteo Se distinguen dos formas de cuerpo lúteo:

- cuerpo lúteo de la menstruación: el cuerpo lúteo de la menstruación persiste sólo unos 14 días en la segunda mitad del ciclo e involuciona si no ocurre la fecundación. Las concentraciones de progesterona y estrógenos comienzan a declinar en el día 22 del ciclo; la estimulación de la LH disminuye. El cuerpo lúteo se desintegra. A continuación aumenta la concentración de GnRH hipotalámica, lo cual inicia una nueva fase folicular luego de la menstruación.

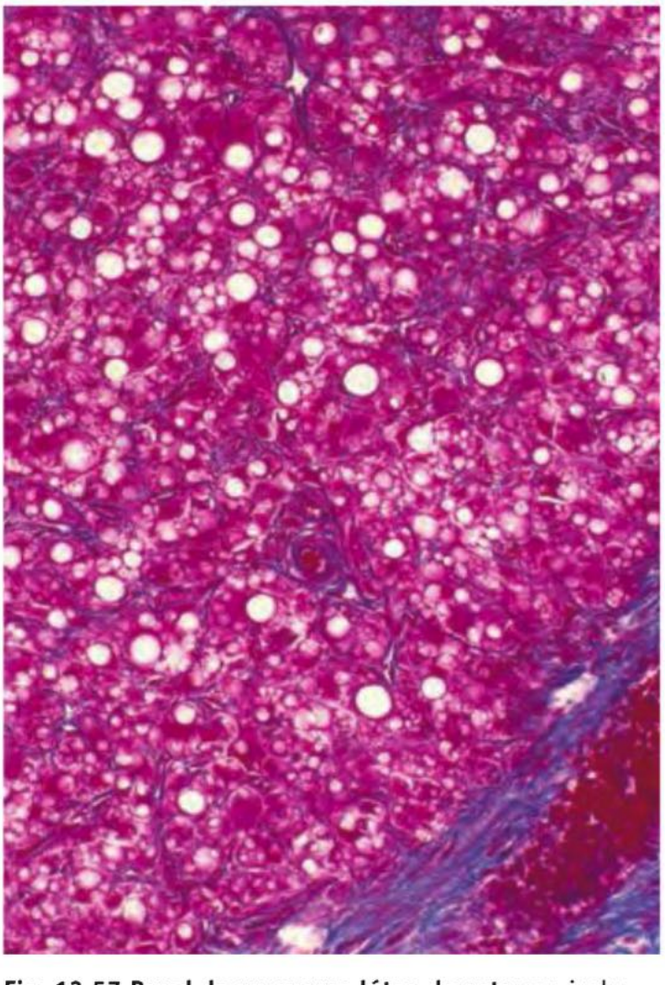

Fig. 13.57 Pared de un cuerpo lúteo de gata con inclusiones lipídicas, en parte grandes, en las células granulosoluteínicas. Azán; 250 ×.

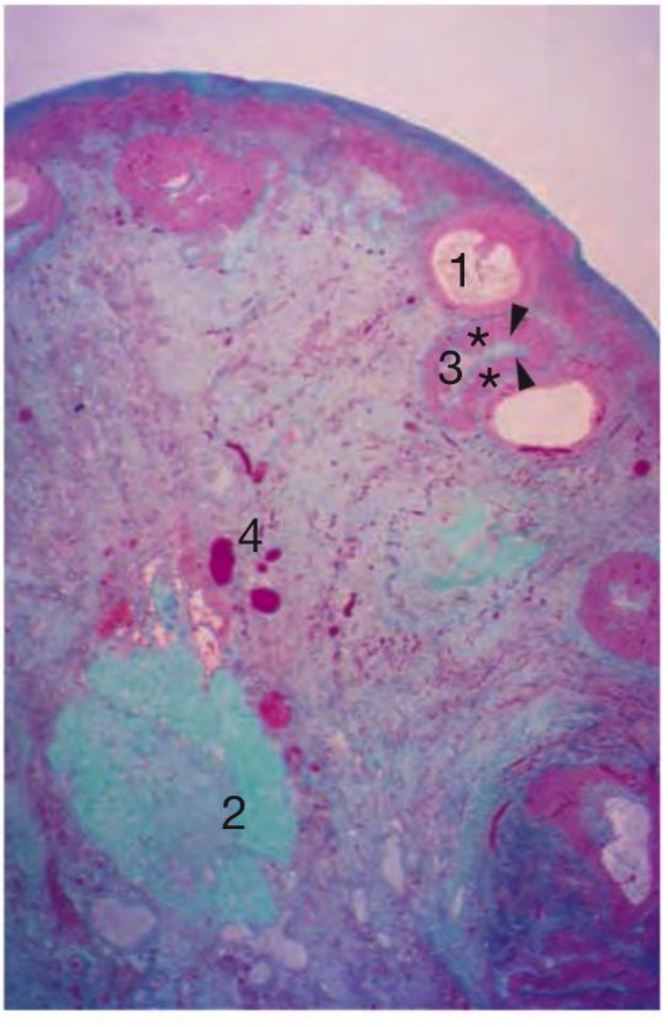

Fig. 13.58 Ovario (mujer mayor). **1** Folículo terciario; **2** cuerpo albicans (cicatriz de tejido conjuntivo); **3** folículo atrésico; **4** médula con muchos vasos sanguíneos. La teca interna (*) del folículo atrésico está muy bien desarrollada y la membrana basal del epitelio folicular ampliamente degradado está engrosada (banda contorneada verde, ►). Ser humano; fucsina ácida-verde luz; 15 ×.

- cuerpo lúteo del embarazo: el cuerpo lúteo del embarazo (cuerpo lúteo de la gestación) surge si ha habido fecundación. Aumenta de tamaño bajo la acción de la gonadotrofina coriónica humana (hCG) hasta alrededor de 2,5-3 cm y permanece activo durante unos 4 meses; luego involuciona en forma paulatina. Después, la placenta se hace cargo de sus funciones.

Cuerpo albicans El cuerpo lúteo en proceso de involución se transforma en un tejido cicatrizal con fibras colágenas abundantes (**Fig. 13.58**). Este tejido cicatrizal incluso puede calcificarse y, con poca frecuencia, también osificarse; recibe el nombre de cuerpo albicans.

Folículo atrésico

Los folículos pueden involucionar en cualquier etapa del desarrollo y en ese caso reciben el nombre de folículos atrésicos, dado que nunca se abren. De los 400.000 folículos primordiales que hay en la menarca, alrededor del 99% se destruyen por el mecanismo de la atresia folicular. El proceso de la atresia tiene su fundamento en la apoptosis de las células foliculares y del ovocito. Los folículos atrésicos grandes se identifican bien en los preparados histológicos. Se retraen y en su epitelio se introducen macrófagos y fibroblastos. El antro se llena de tejido conjuntivo. Es característico el engrosamiento de la lámina basal, la cual recibe el nombre de membrana vítrea y adquiere un aspecto ondulado (**Fig. 13.48**, **Fig. 13.58**). La zona pelúcida persiste identificable por mucho tiempo como una banda teñida homogénea. Al mismo tiempo proliferan las células de la teca interna ("florecimiento del órgano tecal"). Producen sobre todo estrógenos y, en consecuencia, son una fuente importante de estrógenos en el organismo. Algunos folículos terciarios atrésicos persisten durante mucho tiempo y pueden formar quistes de hasta 3 cm de diámetro (quistes foliculares). Por último, los folículos atrésicos se desintegran y sólo queda una pequeña cicatriz de tejido conjuntivo.

Correlación clínica En el ovario pueden aparecer **tumores** benignos y malignos variados, que en su mayor parte son epiteliales y derivan del epitelio peritoneal en la superficie del órgano. Característicos son los tumores de las células germinales con tejidos de todas las hojas embrionarias, estructuras cutáneas, dientes, cartílago, etc. (teratomas, quistes dermoides).
Además ocurren **formaciones quísticas** diversas. Digna de mención es la **poliquistosis ovárica**, descrita originalmente por Stein y Leventhal, con muchos quistes foliculares de tamaños semejantes (alrededor de 1 cm de diámetro), sin células de la granulosa pero con una teca interna hipertrófica. La túnica albugínea está engrosada. No hay ovulaciones (anovulación) y no se forman cuerpos lúteos. La concentración de los andrógenos está elevada. Las mujeres con poliquistosis ovárica son estériles, exhiben hipertricosis (aumento del vello), sufren sobrepeso y no tienen menstruaciones o éstas son infrecuentes. La concentración androgénica elevada, que al principio se debe a una hiperfunción de la zona reticular de la corteza suprarrenal, conduce a un aumento manifiesto de la síntesis de estrógenos en el tejido adiposo (aromatización de los andrógenos [en especial androstenodiona] en los adipocitos para convertirlos en estrógenos). Los estrógenos estimulan la secreción de LH. El aumento de la LH conduce a la hiperfunción de la teca interna, lo cual a su vez conduce a un aumento de la producción de andrógenos. A causa de esto aumenta la producción de estrógenos y así sucesivamente. Se produce un círculo vicioso. Cuanto mayor sea la obesidad, mayor será la producción de estrógenos. La disminución de la FSH tiene como consecuencia la no maduración folicular: anovulación crónica. El tratamiento consiste en: antiestrógenos, reducción del peso, estimulación de la síntesis de FSH.

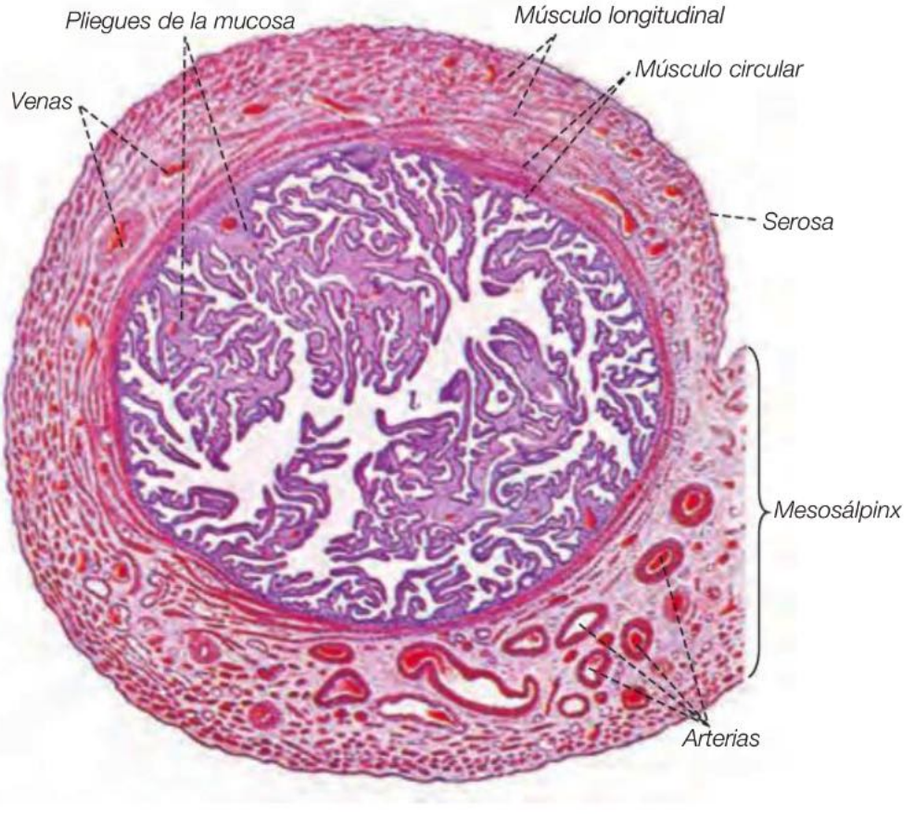

Fig. 13.59 Trompa uterina a la altura de su ampolla, corte transversal. Son característicos sobre todo los pliegues de la mucosa, delgados y muy ramificados, así como la capa muscular de estructura laxa y sin una división nítida en estratos, que se extiende hasta la serosa. Ser humano; H-E; 22 ×. (De [1])

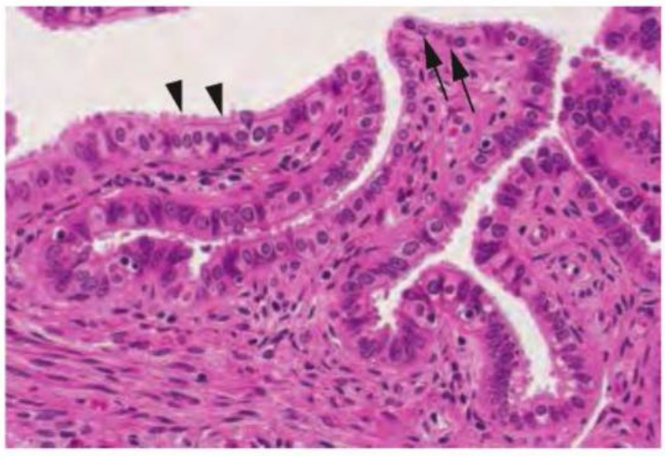

Fig. 13.60 Pliegues de la mucosa de la trompa uterina en la región de la ampolla. El epitelio simple cilíndrico está compuesto por células ciliadas (▶) y células glandulares (→). La cantidad, la morfología y la función de cada una de ellas varían en forma considerable de acuerdo con el momento del ciclo. Ser humano; inclusión en plástico; H-E; 200 ×. (De [1])

13.3.3 Trompa uterina (oviducto)

Las trompas uterinas son órganos tubulares intraperitoneales de 10-14 cm de longitud que por un extremo se abren hacia la cavidad abdominal a través de un orificio infundibular y por el otro extremo se comunican con la luz uterina mediante un segmento estrecho. El extremo infundibular abierto se encuentra en conexión estrecha con el ovario. Las trompas reciben el ovocito ovulado, lo nutren y lo conducen hacia el útero. La migración del ovocito a lo largo de la trompa tarda alrededor de 4-5 días. Las trompas en general son el sitio de la fecundación.

Estructura Las trompas se dividen en infundíbulo, ampolla, istmo y porción intramural. El infundíbulo posee un borde libre que tiene prolongaciones móviles finas y alargadas (**franjas**) que se apoyan contra el ovario, de modo que en la ovulación el ovocito normalmente alcanza la luz de la trompa y no cae en la cavidad abdominal. La ampolla es el componente principal de la trompa (**Fig. 13.59**). El istmo, la porción media, es más estrecha. La porción final atraviesa la pared uterina y se denomina porción intramural. La pared de la trompa uterina se divide en las capas mucosa, muscular, subserosa y serosa.

Mucosa La mucosa (**Fig. 13.60**) posee muchos pliegues ramificados, de trayecto longitudinal, que en el corte dan como resultado una organización de tipo laberíntico. En el istmo los pliegues de la mucosa son más bajos y tienen una estructura más simple que en la ampolla. En el segmento intramural de la trompa los pliegues son aplanados y casi no están ramificados. El epitelio simple cilíndrico de los pliegues posee la altura mayor en la ampolla. Contiene células portadoras de cinocilios (células ciliadas) y células secretoras (células no ciliadas):

- **células ciliadas:** el batido ciliar de las células ciliadas se produce en dirección hacia el útero y causa una corriente de líquido que constituye una orientación para los espermatozoides ascendentes. La cantidad de las células ciliadas, en especial en la región ampular, es la mayor antes de la ovulación y durante ella. En ese momento las células ciliadas tienen una altura de hasta 30 µm. Durante la fase secretora del ciclo menstrual son más bajas (15 µm) y su cantidad se reduce en forma manifiesta. Por el contrario, las células secretoras aumentan.
- **células secretoras:** estas células contienen gránulos de secreción con sustancias nutritivas para el ovocito y también componentes que desempeñan un papel en la capacitación de los espermatozoides. Se cree que también producen un moco superficial. Las células secretoras agónicas son delgadas y oscuras y se supone que se eliminan del epitelio (células en espiga o clavija).

Es probable que en cada ciclo ocurra neoformación de células epiteliales; sin embargo, las mitosis son infrecuentes. No hay células basales típicas. Se sabe que las células epiteliales cambian de diferenciación con rapidez. Así, durante la fase folicular, bajo la acción de los estrógenos, adquieren muchos cilios, mientras que la progesterona más bien promueve la degradación ciliar. La lámina propia es delgada y contiene fibras colágenas y diversas células libres.

Muscular La capa muscular está compuesta por músculo liso que forma estratos enfrentados de límites poco nítidos:

- interno de músculo longitudinal y circular (la capa muscular verdadera de la trompa)
- intermedio de músculo circular laxo
- externo (subperitoneal) de haces musculares de distribución laxa y trayecto en espiral.

El estrato muscular externo tiene a su cargo el movimiento de las franjas; el estrato interno mueve el contenido de la trompa (cigoto, mórula). El espesor de la capa muscular aumenta en dirección hacia el útero.

Subserosa La subserosa es una capa externa de tejido conjuntivo laxo, de espesor variable. Tiene vasos sanguíneos abundantes y llama particularmente la atención un plexo venoso. Aquí, con frecuencia se encuentran restos del conducto de Gartner (equivalente del conducto de Wolff), los cuales a veces sufren dilataciones quísticas y están revestidos por un epitelio simple cúbico. Los quistes de Gartner grandes pueden comprimir la luz de la trompa y ser la causa de la ausencia de embarazo.

Serosa La serosa está compuesta por el epitelio peritoneal y una capa fina de tejido conjuntivo que no está separado de la subserosa.

Correlación clínica Con poca frecuencia –en la mayor parte de los casos a causa de impedimentos mecánicos en la trompa uterina– puede ocurrir un **embarazo tubárico**, el cual alberga el peligro de una rotura tubárica con grandes hemorragias. A menudo, estos embarazos tubáricos involucionan por sí solos sin que aparezcan manifestaciones clínicas. También puede ocurrir excepcionalmente la implantación de un óvulo fecundado en la cavidad abdominal (**embarazo abdominal**). En estos casos pueden formarse estructuras placentarias tanto en el peritoneo como en la trompa.

13.3.4 Útero

El útero es un órgano impar, de pared muscular gruesa y de unos 7,5 cm de longitud que está ubicado en la pelvis

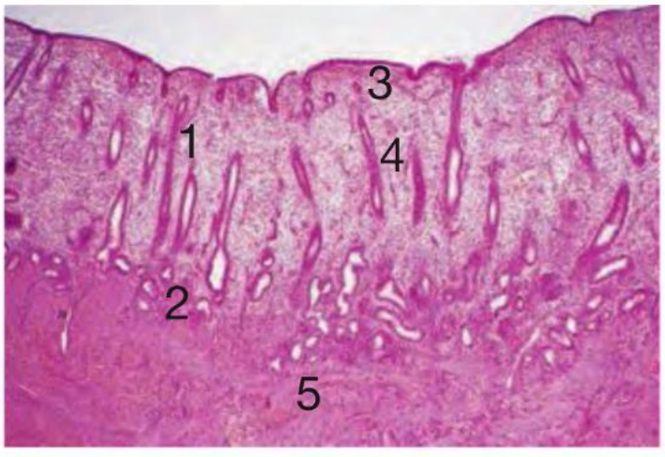

Fig. 13.61 Endometrio, momento relativamente temprano de la fase proliferativa. Las glándulas de la capa funcional (**1**) del endometrio tienen un curso recto, mientras que los túbulos glandulares de la capa basal (**2**) están contorneados. **3** Estrato compacto; **4** estrato esponjoso; **5** miometrio. Útero, ser humano; inclusión en plástico; H-E; 20 ×. (De [1])

menor. Cumple la tarea biológica de captar el ovocito fecundado y de implantar y nutrir el embrión en desarrollo durante alrededor de 9 meses (función de mantenimiento del producto de la concepción). Durante el parto, el músculo uterino se hace cargo de la expulsión del feto. En esencia, el útero está compuesto por el cuerpo uterino y el cuello uterino (cérvix), entre los cuales hay un segmento ístmico corto.

Cuerpo del útero

La pared del cuerpo uterino se divide en 3 capas: endometrio, miometrio y perimetrio. El espacio de tejido conjuntivo ubicado a los lados del útero se denomina parametrio.

Endometrio

El endometrio (mucosa del cuerpo uterino, **Fig. 13.61**) está justo por dentro del miometrio y consiste en un epitelio de revestimiento, glándulas tubulares y un tejido conjuntivo especial con muchas células y pocas fibras (lámina propia, estroma).

Subdivisión Importante desde el punto de vista funcional es la división del endometrio en una capa o estrato basal (de ubicación profunda, junto al miometrio; alrededor de 1 mm de espesor) y una capa o estrato funcional (de ubicación superficial; más o menos 5-8 mm de espesor). Por su parte, la capa funcional se divide en un estrato compacto, superficial y de una gran densidad celular, y un estrato esponjoso, profundo y de estructura laxa.

Nota En la capa funcional ocurren los cambios característicos del ciclo menstrual y sólo esta parte del endometrio se elimina al final del ciclo.

Nota El endometrio contiene glándulas tubulares y sufre cambios cíclicos mensuales pronunciados.

Vasos sanguíneos El endometrio está irrigado por arteriolas ascendentes que transcurren rectas en la región de la capa basal pero en cambio muy onduladas en la región de

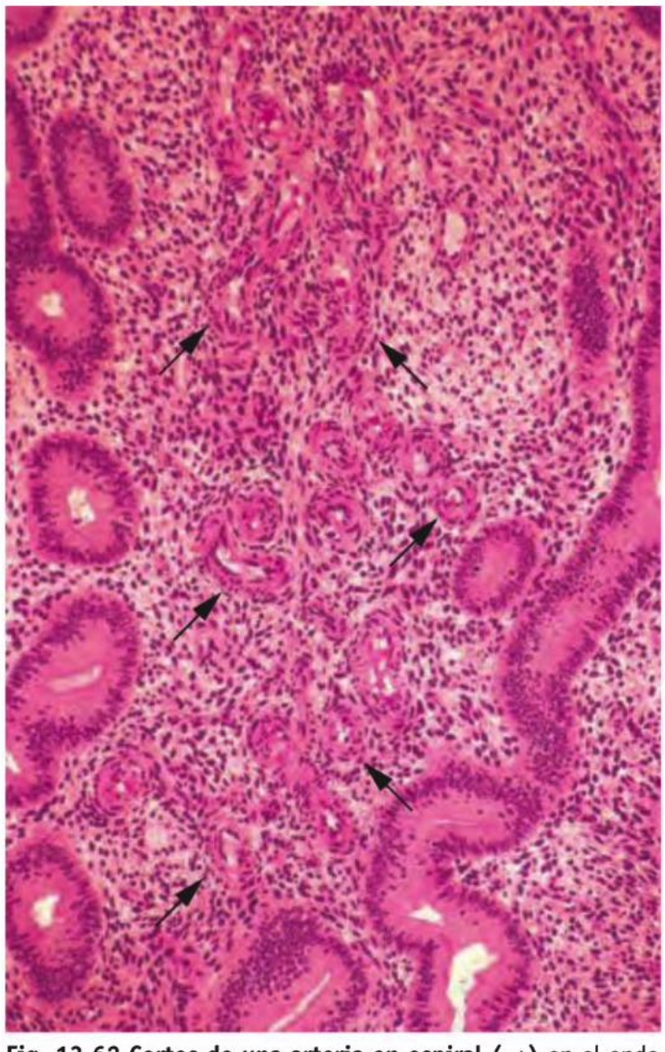

Fig. 13.62 Cortes de una arteria en espiral (→) en el endometrio. En los márgenes derecho e izquierdo de la imagen aparecen cortes de glándulas. Útero, ser humano; H-E; 150 ×.

la capa funcional (arterias en espiral, arteriolas en espiral, **Fig. 13.62**). Las ramas colaterales de estas arterias en espiral irrigan las glándulas endometriales. Bajo el epitelio de revestimiento superficial surge un plexo capilar con dilataciones lacunares que irriga el estrato compacto. La sangre desoxigenada se drena por medio de las venas endometriales, también sinuosas. Los vasos sanguíneos de la capa funcional, al igual que todas sus estructuras, son sensibles a las hormonas; se degeneran y se regeneran durante cada ciclo. El temporizador para los cambios cíclicos del endometrio son las hormonas esteroides ováricas (**Fig. 13.53**).

Epitelio de revestimiento superficial y epitelio glandular El epitelio de revestimiento superficial del endometrio está compuesto por células epiteliales cilíndricas con cinocilios individuales. La mayor parte de las células carecen de cilios y producen una secreción proteica que forma una cubierta superficial. También pueden transportar iones y líquido. En las glándulas se encuentran principalmente células secretoras y células ciliadas aisladas. La composición del producto de secreción glandular cambia con las fases del ciclo. El producto secretado crea el medio para la capacitación de los espermatozoides y para la implantación del ovocito fecundado. En las porciones glandulares de la capa basal hay células madre y células precursoras que pueden regenerar el epitelio glandular.

Posmenopausia En la posmenopausia el endometrio se torna más delgado, pero todavía contiene glándulas simples aisladas que poseen un epitelio simple plano a cúbico y pueden exhibir dilataciones quísticas locales. La estroma está compuesta por fibroblastos fusiformes muy apretados entre sí.

Miometrio

El miometrio (capa muscular del útero) tiene un espesor de hasta 2 cm y está compuesto por haces musculares lisos entrelazados que se hallan separados por una capa gruesa de tejido conjuntivo con fibras elásticas.

Subdivisión El principio estructural según el cual está organizado el músculo liso del miometrio es muy complejo y difícil de analizar. Con frecuencia se distinguen 3 capas de límites bastante imprecisos: tanto por fuera como por dentro, una capa relativamente delgada con fibras musculares de trayecto longitudinal y oblicuo y en el medio, una capa relativamente gruesa con fibras musculares de distribución sobre todo circular y muchos vasos sanguíneos. Entre las células musculares lisas también se encuentran miofibroblastos que derivan de fibroblastos en la segunda mitad del ciclo. En el útero en reposo, las células musculares lisas miden alrededor de 20 µm de largo, mientras que durante el embarazo pueden alcanzar hasta 600 µm de longitud.

Vasos sanguíneos El miometrio tiene gran abundancia de vasos sanguíneos. Las arterias y las venas muestran un curso muy sinuoso. Se considera que el trayecto sinuoso de los vasos es una adaptación a la capacidad de distensión de la pared uterina durante el embarazo. Las paredes arteriales musculares gruesas permiten una contracción enérgica luego del parto y durante la expulsión de la placenta, lo cual mantiene dentro de límites aceptables las hemorragias posparto.

Cambios en el embarazo En la gestación, las células musculares lisas no sólo aumentan de tamaño (hipertrofia) sino que también aumenta su cantidad (hiperplasia). Además, en el embarazo se acumula agua en el tejido conjuntivo del miometrio, lo cual facilita los cambios en la estructura de los tejidos durante el crecimiento del embrión o del feto. En el transcurso del embarazo, el peso del útero aumenta de 100 g, al principio, hasta alrededor de 1.000 g, en el momento del parto.

Perimetrio

El perimetrio forma la superficie externa del útero y constituye una serosa, con el epitelio peritoneal y una capa delgada de tejido conjuntivo. A los lados, la serosa se continúa con los ligamentos anchos derecho e izquierdo. El tejido conjuntivo de los ligamentos anchos del útero contiene redes de músculo liso derivadas de la capa superficial del miometrio, fibras colágenas y elásticas, nervios y muchos vasos sanguíneos y linfáticos.

Correlación clínica Cuando fuera de la mucosa uterina aparecen islotes ectópicos de endometrio, el fenómeno recibe el nombre de **endometriosis**. Estas regiones de mucosa dispersas son dependientes de hormonas y acompañan los cambios cíclicos, lo cual puede conducir a dolores intensos. Aparecen, por ejemplo, en el miometrio, en el perimetrio, en el ovario, en el intestino grueso y en la vejiga, pero también en los pulmones y en los miembros.

Los **miomas** son tumores benignos del miometrio, redondeados, de tamaños diferentes, compuestos por músculo liso y tejido conjuntivo. Su crecimiento está vinculado con las hormonas ováricas; en algunos casos hay una preponderancia de los estrógenos. Las células miomatosas suelen tener alteraciones cromosómicas. Los miomas se manifiestan con signos y síntomas clínicos diversos: trastornos hemorrágicos, dolor, compresión y desplazamiento de los órganos vecinos.

Cuello uterino

La comunicación interna con la porción cervical se llama orificio interno del útero, mientras que la desembocadura del cuello en la vagina recibe el nombre de orificio externo. La parte del cuello uterino que sobresale dentro de la vagina se conoce como porción vaginal (hocico de tenca).

Mucosa endocervical

La mucosa del cuello uterino (cérvix) tiene una superficie muy irregular con pliegues parcialmente ramificados (pliegues palmeados) y hendiduras (**Fig. 13.63**), cuyas porcio-

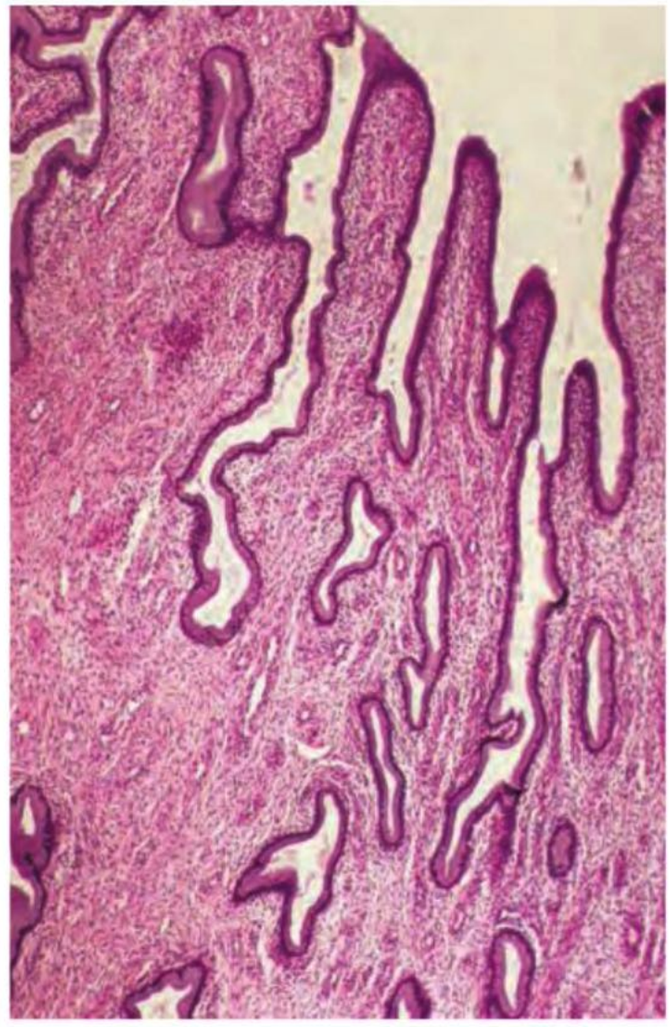

Fig. 13.63 Mucosa del cuello uterino con muchas invaginaciones ramificadas, así como estructuras que se parecen a glándulas tubulares. Estas estructuras tienen un revestimiento de epitelio simple cilíndrico alto, cuyas células, al igual que las células de la superficie libre, producen moco. Este último también se encuentra en la luz de las glándulas y en el conducto cervical. Útero, ser humano; H-E; 45 ×.

nes profundas suelen llamarse glándulas. El epitelio de la superficie y de las hendiduras es del mismo tipo y está compuesto por células cilíndricas altas (**Fig. 13.63**) productoras de moco, lisozima y otras proteínas antibacterianas. Con regularidad se encuentran pequeñas células basales de reemplazo. En forma aislada aparecen células ciliadas. La mucosa del endocérvix no se desprende durante la menstruación.

Secreción La secreción del epitelio cervical forma un tapón de moco que protege contra las infecciones ascendentes. Su viscosidad y su pH cambian en el transcurso del ciclo. Durante la ovulación, el moco es alcalino y de poca viscosidad, lo cual favorece el paso de los espermatozoides. En este momento es diáfano como el cristal y posee una gran filancia (extensibilidad; capacidad que tiene el moco de estirarse para formar hebras cuando se extrae con una pinza y se separan las ramas de ella). Sobre un portaobjetos, durante esta fase, el moco seco forma figuras con aspecto de helecho a causa de su contenido elevado de iones sodio, potasio y cloro (fenómeno de la cristalización en hojas de helecho). Luego de la ovulación, el moco es ácido y muy viscoso.

Nota El moco que se forma en el cuello uterino cambia durante el ciclo menstrual pero la mucosa misma no sufre modificaciones.

Ectropión Después de la menarca, la mucosa cervical glandular sobrepasa las inmediaciones del orificio externo y aquí forma una región rojiza (ectropión). En las mujeres mayores esta región glandular se cubre de epitelio estratificado plano, con lo cual las glándulas se ocluyen paulatinamente y pueden dilatarse para formar quistes a causa del estancamiento de la secreción (**quistes** u **óvulos de Naboth**, en honor al cirujano Martin Naboth, Leipzig, 1675-1721, quien creyó que eran los óvulos humanos).

Capa muscular

La capa muscular del cérvix tiene muchas menos células musculares pero mucho más tejido conjuntivo que la del cuerpo del útero. El cuello uterino carece de perimetrio.

Porción vaginal

La porción vaginal está tapizada principalmente por un epitelio estratificado plano no queratinizado, el cual a la altura del orificio externo se transforma de manera brusca en el epitelio simple cilíndrico del conducto cervical (**Fig. 13.64**). Esta zona de transición también se conoce como zona de transformación. La región de contacto inmediato entre los 2 epitelios diferentes se llama unión escamocolumnar (zona de "lucha de los epitelios").

Correlación clínica En la zona de transformación de la porción vaginal con relativa frecuencia se desarrollan carcinomas, que suelen ser causados por ciertos papilomavirus. Para la **prevención del cáncer** se obtiene material para extendidos que se colorean con la técnica de Papanicolaou (**Fig. 13.65**). Esta técnica utiliza una mezcla compleja de colorantes que permite diferenciar las células del extendido (véase también el **Cap. 13.3.5**).

Ciclo menstrual

En el endometrio del cuerpo uterino de la mujer en edad fértil ocurren cambios periódicos mensuales que se dan al mismo tiempo que los cambios ováricos (**Fig. 13.53**) y se identifican externamente en la hemorragia menstrual (regla, período), la cual aparece cada 4 semanas (26-30 días). La hemorragia señala el comienzo del ciclo y por lo general dura 3-4 días. El ciclo total de los cambios mensuales se denomina ciclo menstrual. Los cambios del endometrio pueden dividirse en 3 fases: fase descamativa (días 1 a 4 del ciclo), fase proliferativa (días 5 a 14 del ciclo) y fase secretora (días 15 a 28 del ciclo).

Fase descamativa

La fase descamativa (fase menstrual, **Fig. 13.66**) se determina por la disminución de las concentraciones de estrógenos y progesterona (**Fig. 13.53**). Mediante esta supresión hormonal se inicia el proceso del desprendimiento de la capa funcional con todos sus componentes, lo cual es visible en la forma de la menstruación ("hemorragia por supresión"). Más o menos un día antes del comienzo de la hemorragia, las arteriolas en espiral se contraen en forma

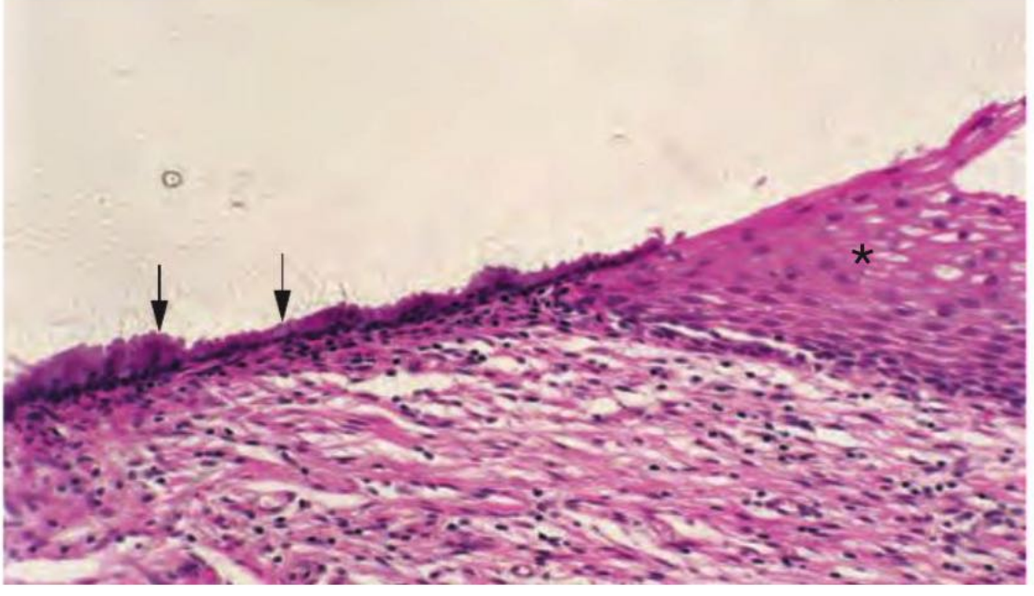

Fig. 13.64 Transición cervicovaginal. → Epitelio simple cilíndrico glandular del cérvix; * epitelio estratificado plano no queratinizado de la vagina. Ser humano; H-E; 250 ×.

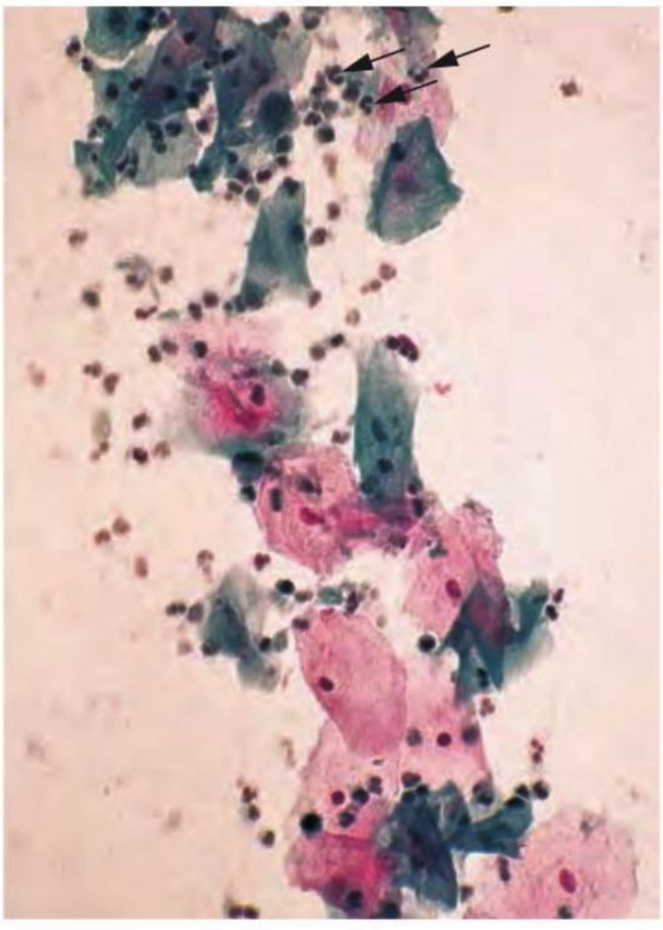

Fig. 13.65 Extendido de material obtenido de la porción vaginal del cuello uterino, teñido con el método de Papanicolaou, en la fase lútea del ovario. Se identifican células epiteliales planas acidófilas (rojo) y basófilas (azul); la cantidad de cada tipo varía en el curso del ciclo mensual. Al principio de la fase folicular, las células acidófilas y basófilas están en una relación de equilibrio entre sí. En la fase folicular avanzada predominan las células acidófilas. Durante la fase lútea dominan las células basófilas, las cuales suelen estar apelmazadas. Las células epiteliales se encuentran asociadas en grupos y sus bordes aparecen enrollados o plegados en forma reiterada. Hay una abundancia de neutrófilos (→). Ser humano; 250 ×.

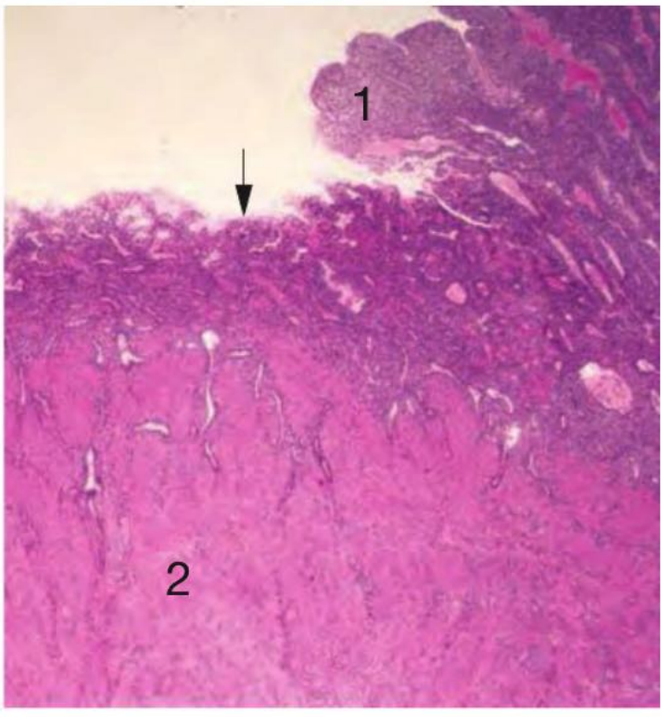

Fig. 13.66 Fase descamativa. 1 Capa funcional en proceso de desprendimiento; → capa basal al descubierto; **2** miometrio. Útero, ser humano; H-E; 25 ×.

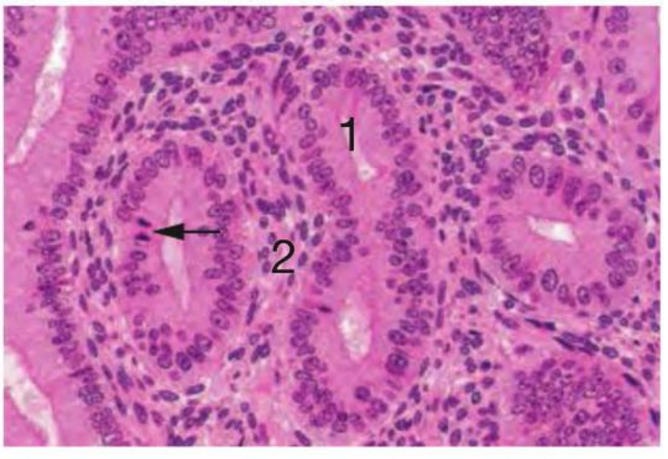

Fig. 13.67 Fase proliferativa. 1 Glándulas cortadas en sentido oblicuo y transversal; **2** tejido conjuntivo con una gran abundancia de células (estroma). Tanto en la estroma como en el epitelio glandular se encuentran muchas mitosis (→). Útero, ser humano; inclusión en plástico; H-E; 200 ×. (De [1])

intermitente y se tornan frágiles. La capa funcional se retrae y sufre isquemia (fase isquémica). La isquemia (interrupción de la perfusión) lesiona el tejido en forma persistente. Macrófagos, eosinófilos, neutrófilos y linfocitos se introducen en la estroma. Ésta es degradada por enzimas proteolíticas, en parte provenientes de las células de la estroma. Las prostaglandinas también cumplen una función importante en la descamación. La sangre menstrual tiene una abundancia llamativa de prostaglandinas. La interacción compleja de los factores que promueven la hemorragia y que finalmente la concluyen aún no se ha esclarecido por completo. La sangre menstrual (su cantidad varía en forma individual) tiene una capacidad coagulante muy reducida, dado que los factores de la coagulación también se degradan por proteólisis. La concentración de progesterona en disminución pronunciada conduce a un predominio de los estrógenos, lo cual en parte puede causar contracciones espontáneas dolorosas del músculo uterino. Al dolor que puede aparecer durante la menstruación (dismenorrea) también pueden contribuir las prostaglandinas. La capa basal del endometrio no se elimina. Las porciones profundas de las glándulas, ubicadas en esta capa, se preservan.

Fase proliferativa

A la fase descamativa le sigue la fase proliferativa, en la cual ocurre la reconstrucción de la capa funcional bajo la acción de los estrógenos. El epitelio de revestimiento superficial se reconstituye con rapidez. Las glándulas proliferan a partir de la capa basal mediante actividad mitótica (**Fig. 13.67**) y muestran un trayecto al principio recto (**Fig. 13.61**) pero luego cada vez más ondulado. Los nú-

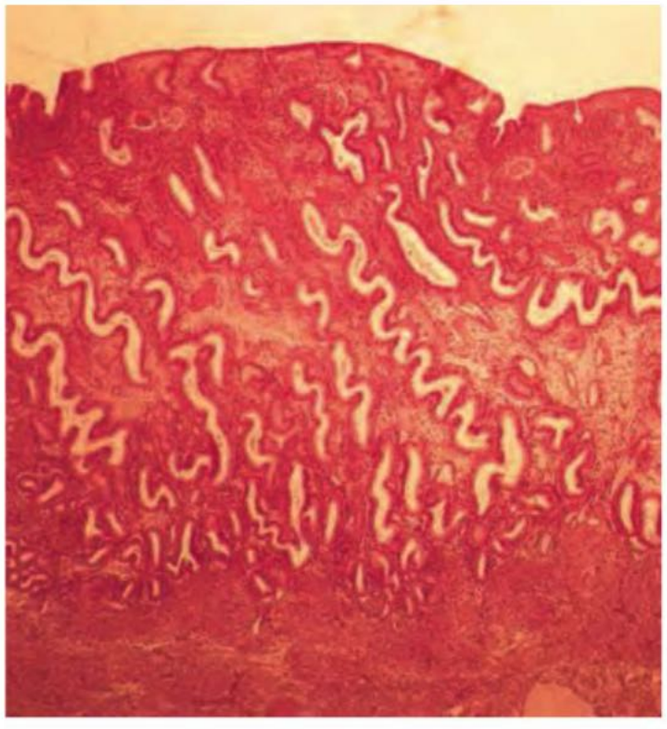

Fig. 13.68 Fase secretora, glándulas de trayecto ondulado. Útero, ser humano; H-E; 45 ×.

cleos de las células glandulares suelen estar a alturas diferentes (seudoestratificación). En especial al final de la fase proliferativa, en el epitelio glandular se expresa en forma intensiva la proteína antiapoptósica bcl-2. En la fase secretora desaparece. En la estroma también se encuentran mitosis. Las arterias en espiral vuelven a crecer. Por último, en la estroma también comienza la neoformación de fibras reticulares.

Fase secretora

La fase secretora se instala luego de la ovulación y está bajo la influencia en especial de la progesterona.

Epitelio Las glándulas adquieren gradualmente una configuración irregular dentada característica (aspecto en serrucho, **Fig. 13.68**). La luz se torna más amplia que en la fase proliferativa y contiene material de secreción. Las células glandulares tienen muchas microvellosidades y desarrollan una actividad secretora intensa. Secretan por exocitosis proteínas y sustancias mucosas. En los primeros 6 días de esta fase en la base celular se acumula mucho glucógeno. En los preparados histológicos, en los cuales el glucógeno se ha extraído, esto conduce al fenómeno de la "vacuola" retronuclear (**Fig. 13.69**), una denominación que hace referencia al citoplasma basal claro.
En la segunda mitad de la fase secretora, la pared de las glándulas, ahora relativamente amplias, forma innumerables pliegues. Las células epiteliales aumentan más su altura y ahora en su región apical contienen mucho glucógeno. El glucógeno basal ha desaparecido y el núcleo se desplaza ampliamente hacia la región celular basal. En la región apical se forman prominencias citoplasmáticas con glucógeno y gránulos de secreción, las cuales pueden estrangularse y separarse por medio de mecanismos apocrinos (**Fig. 13.70**). Al final de la fase secretora, las células glandulares se retraen. Los núcleos se tornan densos y los orgánulos citoplasmáticos comienzan a desintegrarse.

Fig. 13.69 Fase secretora inicial. → Células epiteliales glandulares con vacuola retronuclear. Endometrio, ser humano; H-E; 250 ×.

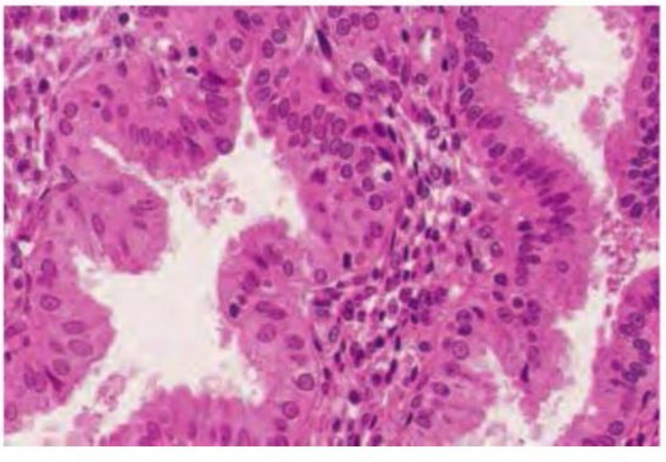

Fig. 13.70 Fase secretora avanzada. Las células glandulares producen activamente moco y su región apical suele sobresalir en la luz. Endometrio, ser humano; inclusión en plástico; H-E; 200 ×. (De [1])

Estroma En el transcurso de la fase secretora, en especial en la estroma del estrato compacto y en las inmediaciones de las arteriolas, los fibroblastos se transforman en células grandes muy juntas, las denominadas **células predeciduales** o **seudodeciduales** (**Fig. 13.71**). Estas células tienen abundancia de cisternas dilatadas del RE rugoso y pueden estar vinculadas por nexos. Producen la matriz del tejido

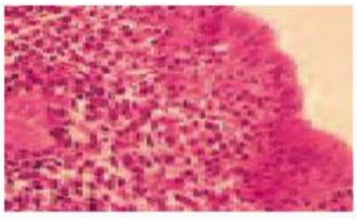

Fig. 13.71 Fase secretora del endometrio.

Fig. 13.73 Epitelio de la mucosa vaginal.

conjuntivo, citocinas, inhibidores de proteasas y prostaglandinas. Están rodeadas por una lámina basal y hasta pueden fagocitar. Otro tipo celular que se encuentra con regularidad en la estroma corresponde a los **granulocitos de la estroma** que, según se cree, serían una población especial de linfocitos T o macrófagos especiales. Desde el principio la estroma acumula mucha agua y, por consiguiente, aparece edematosa. Hacia el final de la fase secretora vuelve a ocurrir un cambio de la matriz conjuntiva. El contenido elevado de agua disminuye. Durante el transcurso de las primeras contracciones de las arteriolas en espiral se introducen en la estroma más leucocitos (monocitos, neutrófilos, eosinófilos y linfocitos).

13.3.5 Vagina

La vagina es un tubo conjuntivomuscular de 8-9 cm de largo que en el estado de reposo funcional se encuentra ampliamente colapsado. Su pared se divide en una mucosa, una muscular y una adventicia.

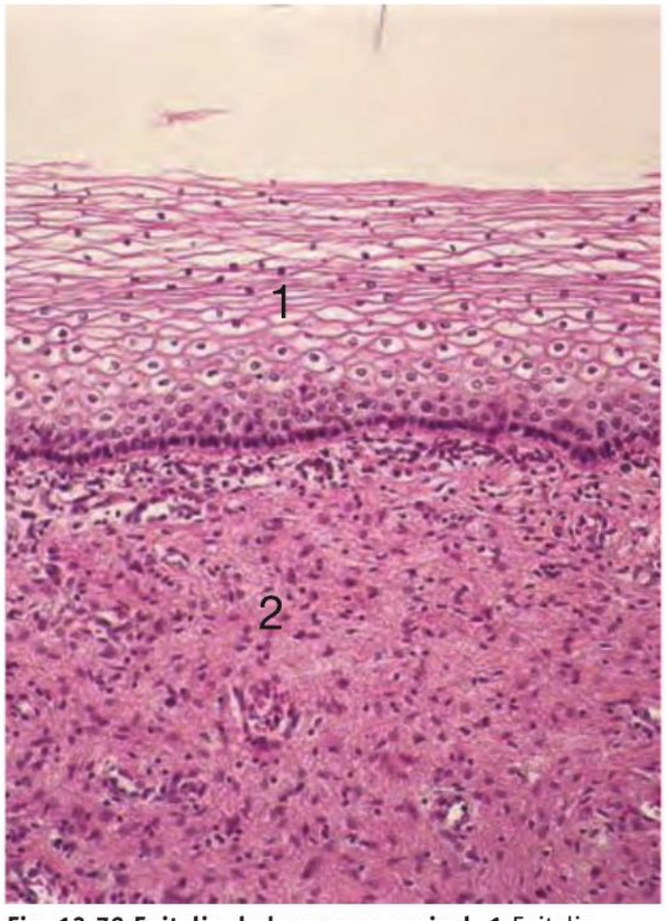

Fig. 13.72 Epitelio de la mucosa vaginal. 1 Epitelio estratificado plano no queratinizado; **2** lámina propia. Ser humano; H-E; 150 ×.

Mucosa La mucosa está compuesta por un epitelio estratificado plano no queratinizado (de 150-200 µm de espesor) y una lámina propia cuyo tejido conjuntivo posee fibras colágenas y elásticas abundantes (**Fig. 13.72**). El epitelio tiene mucho glucógeno (**Fig. 13.73**) y en la fase folicular es obviamente más alto que en la fase lútea. A veces, en las capas celulares más superficiales se identifican gránulos de queratohialina. Sin embargo, los núcleos siempre se preservan, de modo que no ocurre una queratinización verdadera. En el espacio intercelular que hay entre las células más superficiales se encuentra un material lipídico que sirve para sellarlo. En la pared de la vagina no hay glándulas. El moco que se encuentra en la superficie de la mucosa proviene supuestamente del cérvix. Se discute si ocurre trasudación de líquido desde los capilares situados bajo el epitelio de la mucosa vaginal hacia la luz del órgano. Las células epiteliales superficiales se exfolian continuamente, en la fase lútea más que en la fase folicular. El glucógeno de las células que se exfolian es degradado a ácido láctico por los bacilos de Döderlein (*Lactobacillus vaginalis*). El ácido láctico es la causa del pH relativamente bajo (pH 4) en el medio vaginal. El pH ácido es un factor de protección que limita la colonización por los microorganismos patógenos. Cuando aumenta el pH, como ocurre en la deficiencia de estrógenos, proliferan no sólo los gérmenes patógenos sino también los protozoarios como *Trichomonas vaginalis*. La diferenciación del epitelio estratificado plano se encuentra sobre todo bajo la influencia de los estrógenos. Bajo su acción estimuladora surgen las células diferenciadas que aparecen rojas (acidófilas) en los extendidos coloreados con el método de Papanicolaou. Son abundantes en particular antes de la ovulación y durante ella. Después de la ovulación, bajo la acción de la progesterona, la cantidad de células epiteliales planas maduras disminuye; entonces predominan las células azules (basófilas), entre las cuales también aparecen neutrófilos y linfocitos (**Fig. 13.65**). Así, este extendido provee información sobre las concentraciones de estrógenos y progesterona. El epitelio contiene muchas células de Langerhans que desempeñan un papel en las infecciones.

Nota La superficie interna de la vagina está tapizada por un epitelio estratificado plano no queratinizado cuyas células superficiales tienen glucógeno en abundancia.

Muscular La débil capa muscular de la vagina está compuesta por haces entrecruzados de células musculares lisas que, en forma reiterada, establecen conexión con las fibras elásticas de la mucosa.

13.3.6 Órganos genitales externos femeninos

A los órganos genitales externos pertenecen la vulva, los labios mayores y menores, las glándulas de Bartholin y el clítoris. La vulva forma el vestíbulo vaginal y aquí no se darán más detalles.

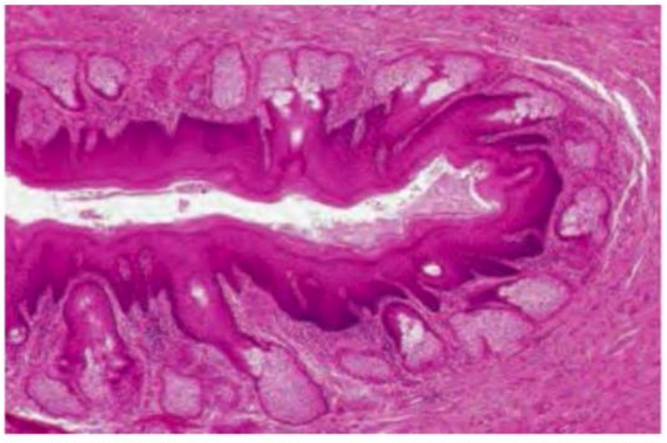

Fig. 13.74 Labio menor. Se ve una depresión de la superficie que está cubierta por un epitelio estratificado plano no queratinizado o muy poco queratinizado. Las glándulas sebáceas son abundantes, pero no hay pelos ni glándulas sudoríparas ni adipocitos. En la región subcutánea se encuentra un plexo venoso que se parece al del cuerpo esponjoso del pene. Ser humano; inclusión en plástico; H-E; 40 ×. (De [1])

Labios mayores y menores

Labios mayores Los labios mayores son prominencias cutáneas con adipocitos abundantes y una epidermis pigmentada en forma relativamente intensa. Por afuera tienen pelos y contienen glándulas odoríferas apocrinas, glándulas sudoríparas ecrinas y glándulas sebáceas holocrinas. Entre los adipocitos hay células musculares lisas. El vello y el contenido de grasa son regulados por los estrógenos a partir de la pubertad.

Labios menores Los labios menores, más profundos, tienen una abundancia de vasos y carecen de tejido adiposo. Poseen un epitelio estratificado plano no queratinizado por adentro y débilmente queratinizado por afuera. Sobre todo del lado interno hay muchas glándulas sebáceas que aquí, sin embargo, no están en relación con pelos (**Fig. 13.74**). En la zona situada entre los labios mayores y menores hay glándulas apocrinas grandes. En ambos labios son frecuentes los corpúsculos sensoriales. Hacia dentro de los labios menores se encuentra el vestíbulo vaginal.

Glándulas vestibulares

En el vestíbulo vaginal desembocan las 2 glándulas de Bartholin (glándulas vestibulares mayores, llamadas así en honor a Caspar Bartholin, 1655-1738, anatomista activo en Copenhague), del tamaño de un guisante, y las glándulas vestibulares menores, de estructura semejante pero más pequeñas. Las glándulas de Bartholin son tubuloalveolares y están compuestas por células glandulares mucosas altas. Los conductos excretores están revestidos por un epitelio estratificado cilíndrico. El producto de secreción de todas las glándulas vestibulares es de tipo mucoso y humecta la entrada a la vagina sobre todo en la excitación sexual.

Clítoris

El clítoris está situado por encima del orificio de la uretra; se dirige hacia adelante entre los labios menores y es un homólogo del pene masculino. Es eréctil y también posee un tejido vascular especializado del tipo del de los cuerpos cavernosos. Otros dos cuerpos eréctiles del tipo del cuerpo esponjoso reciben el nombre de bulbos vestibulares y están en la base de los labios menores.

CAPÍTULO

14 Fecundación, implantación, placenta

14.1 Fecundación 443
14.2 De la fecundación a la implantación 444
14.3 Implantación 445
14.4 Placenta 445
14.5 Cordón umbilical 455

Mediante la fecundación (= concepción), a partir de 2 gametos haploides (espermatozoide y ovocito maduro), se obtiene un cigoto diploide que también se conoce como óvulo fecundado. A partir del cigoto se forma el organismo nuevo, cuyos primeros 9 meses de vida transcurren en el ser humano dentro del útero materno, es decir, protegido dentro del cuerpo de la madre. Las primeras 8 semanas de vida intrauterina se denominan período embrionario. Desde la novena semana hasta el parto se habla de período fetal. Las primeras 3 semanas de desarrollo intrauterino a veces se agrupan con el nombre de fase de desarrollo inicial. En la práctica clínica toda la gestación se subdivide en 3 períodos de 3 meses: primero, segundo y tercer trimestres.

Durante la vida intrauterina, el producto de la concepción se nutre por medio de la placenta. La placenta es un órgano grande que sirve para el intercambio de sustancias entre la madre y el feto en crecimiento por los más o menos 9 meses que preceden al nacimiento. En la composición de la placenta participan tejidos maternos y, sobre todo, fetales. El intercambio de sustancias ocurre a través de la pared de las vellosidades placentarias, que están formadas en su totalidad por tejido fetal y flotan en sangre materna (placenta hemocorial). La pared de las vellosidades placentarias forma la barrera entre las sangres materna y fetal (barrera placentaria).

14.1 Fecundación

Introducción

La fecundación ocurre en la ampolla de la trompa uterina y es precedida por los últimos pasos de la maduración de los espermatozoides, a los cuales pertenece la reacción acrosómica. Esta reacción se produce en contacto con la corona radiante del ovocito y permite que el espermatozoide pueda atravesar la corona radiante y la zona pelúcida. El primer espermatozoide que perfora la zona pelúcida se introduce en el ovocito y realiza la fecundación. La introducción de otros espermatozoides se impide en forma activa. En el momento de la fecundación, el ovocito se encuentra en la metafase de la segunda división meiótica, la cual sólo se completa en el caso de que ocurra la fecundación.

Los espermatozoides permanecen unas 2 semanas en el epidídimo y aquí la mayor parte del tiempo son inmóviles. En este sitio realizan un proceso de maduración al final del cual han adquirido la capacidad de moverse hacia adelante en forma dirigida, un requisito importante para una fecundación exitosa. Antes, cuando provenientes de los conductos seminíferos del testículo se introdujeron en el epidídimo, sólo tenían un movimiento circular lento. Luego de la eyaculación, los espermatozoides se desplazan por el útero con una velocidad de 3-4 mm/min en dirección hacia la trompa uterina, adonde en el término de más o menos una hora sólo llegan, sin embargo, unos cuantos centenares. Aquí permanecen con capacidad de fecundar 2-4 días. Deben alcanzar la trompa porque sólo en este sitio –24 a 48 horas después de la ovulación– ocurre la fecundación.

El proceso de la fecundación comprende 3 pasos:

- la reacción acrosómica
- la unión del espermatozoide a la zona pelúcida
- la fusión del espermatozoide y el óvulo.

Reacción acrosómica

Es el componente fundamental de la capacitación. Con este término se designa el proceso final de maduración de los espermatozoides en los conductos genitales femeninos, el cual es indispensable para perforar las cubiertas que rodean al ovocito. La reacción acrosómica sólo ocurre en los espermatozoides que, en la trompa uterina (principalmente en la porción ampular), entran en contacto con la corona radiante y el ovocito. A la reacción acrosómica la precede un aumento de la concentración del calcio en el espermatozoide. En la reacción se fusiona la membrana externa del acrosoma con la membrana celular de la cabeza del espermatozoide, muy cercana. En esta membrana doble especial aparecen orificios que se agrandan en forma continua. En la parte anterior de la cabeza del espermatozoide dicha membrana se desintegra lentamente. Con esto se liberan las enzimas hidrolíticas del acrosoma, al principio en especial hialuronidasa. La hialuronidasa y otras enzimas degradan la sustancia intercelular y los contactos celulares de las células de la corona radiante.

Unión del espermatozoide a la zona pelúcida

La membrana de la cabeza del espermatozoide posee los llamados receptores de espermatozoides, los cuales se unen a la zona pelúcida. La zona pelúcida está compuesta por 3 glucoproteínas: ZP (proteína de zona pelúcida) 1, ZP2 y ZP3. Las ZP2 y ZP3 forman estructuras filamentosas largas que están unidas por dímeros de ZP1 a distancias regulares. Los espermatozoides en los que ha ocurrido una reacción acrosómica se unen a la ZP3 con la ayuda de sus receptores de espermatozoides. Esta unión conduce a un aumento de la liberación de una proteasa acrosómica semejante a la tripsina, la acrosina, que facilita la perforación de la zona pelúcida por la cabeza del espermatozoide.

Fusión del espermatozoide y el óvulo

La membrana celular conservada de la región posterior de la cabeza del primer espermatozoide que ha atravesado la zona pelúcida se fusiona con la membrana del ovocito. Esto desencadena la liberación dependiente de calcio del contenido (en parte, proteasas) de los gránulos corticales, lo cual impide la introducción de otros espermatozoides en el ovocito. La fusión de las membranas del espermatozoide y el ovocito es inducida por la proteína fertilina en la membrana celular del espermatozoide, la cual pertenece a la familia de las desintegrinas. La fertilina es un heterodímero αβ y posee 3 dominios: un dominio de metaloproteasa, un dominio de péptido de fusión y un dominio de desintegrina. La fertilina se une a una integrina del ovocito. Para ello es necesaria la presencia de una proteína adicional en la membrana celular del ovocito: la CD9, una proteína de paso cuádruple, tiene que estar unida a la integrina en la membrana del ovocito. El dominio de metaloproteasa de la fertilina conduce a la destrucción local de la membrana ovocítica. El núcleo del espermatozoide se introduce en el ovocito (impregnación). Cabe destacar que con esto también se introduce un centríolo en el ovocito, dado que éste carece de centríolos. El centríolo del espermatozoide se duplica y luego participa en la formación del huso mitótico en el ovocito fecundado, el cigoto.

14.2 De la fecundación a la implantación

Mórula A partir del ovocito fecundado (el cigoto), todavía dentro de la trompa uterina, se forma un pequeño cúmulo celular esferoidal, la mórula (**Fig. 14.1**). Representa el embrión inicial completo y aún se encuentra rodeado por la zona pelúcida. Dos a tres días después de la fecundación alcanza la luz uterina.

Blastocisto Dentro de la mórula, las hendiduras intercelulares existentes se expanden para formar espacios intercelulares llenos de líquido que confluyen para finalmente convertirse en una cavidad común. A partir de este momento, la mórula recibe el nombre de blastocisto. Por consiguiente, el blastocisto es una estructura vesiculosa que tiene una luz y el llamado macizo celular interno (embrioblasto), que se encuentra en un sitio interno contra la pared del blastocisto. Luego de unas 72 horas en el útero, el producto de la concepción se "deshace" de la zona pelúcida.

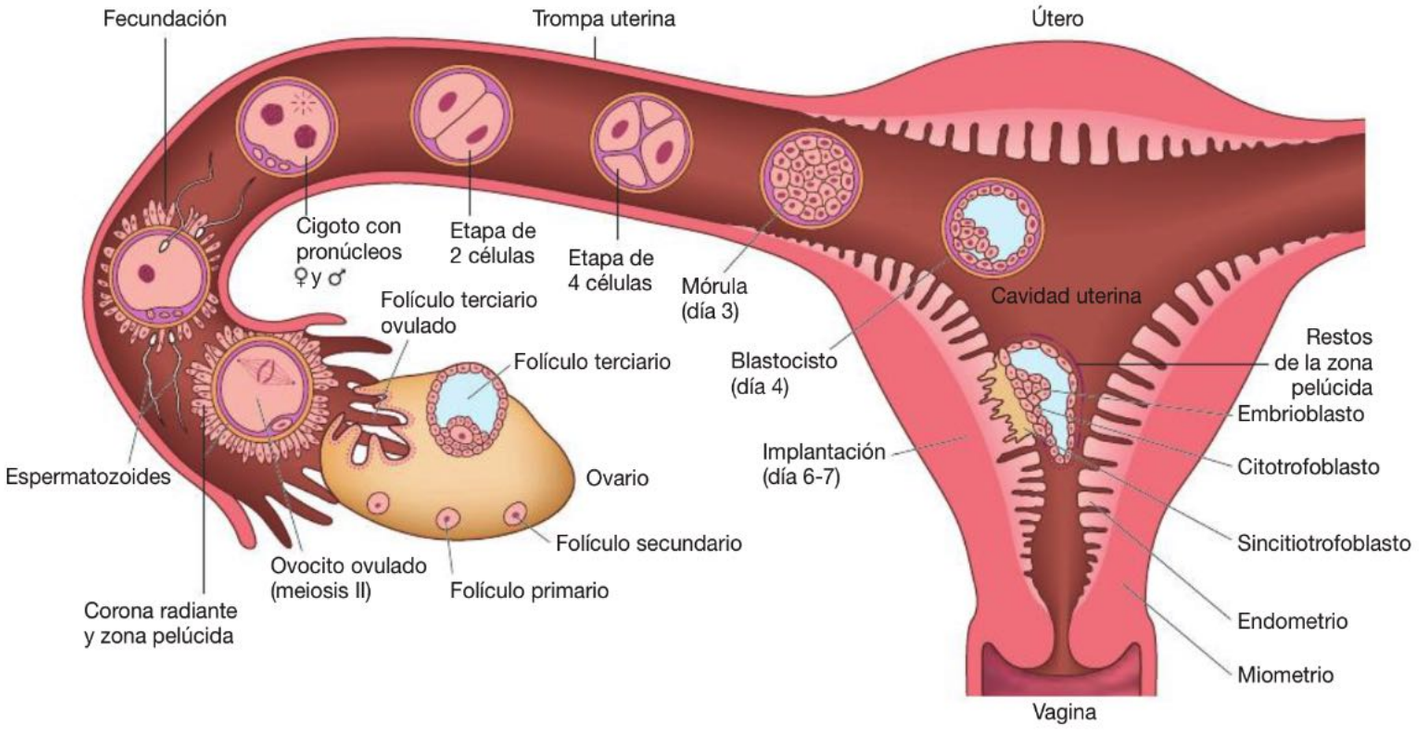

Fig. 14.1 De la fecundación a la implantación. Aquí el ovocito aparece magnificado en comparación con el sistema genital femenino. (De [16])

14.3 Implantación

Introducción

El proceso de la implantación del blastocisto dura desde alrededor del día 6-7 después de la fecundación hasta el día 10. Para entonces, el trofoblasto se ha introducido por completo en la mucosa del cuerpo del útero.

La implantación comienza 6-7 días después de la fecundación (Fig. 14.1). El blastocisto se adosa a la mucosa uterina. Tan pronto como entra en contacto con la mucosa uterina la pared del blastocisto se denomina trofoblasto. Luego en la superficie se forman como seudopodios compuestos de células de la pared del blastocisto (células trofoblásticas) que se introducen en la mucosa uterina. Diez días después de la fecundación, el blastocisto está completamente incluido en la mucosa uterina.

Receptividad La receptividad de la mucosa uterina es mayor en los días 20-24 de un ciclo menstrual normal de 28 días. Esta receptividad se debe a:
- un endometrio muy vascularizado y edematoso
- glándulas endometriales en proceso de secreción activa
- la toma de contacto de las prolongaciones pequeñas (pinopodios) del epitelio superficial de la mucosa con el blastocisto.

Otros contactos moleculares entre el epitelio de la mucosa uterina y el blastocisto se realizan a través de un factor de crecimiento (HB-EGF) en la membrana de las células epiteliales uterinas y un receptor correspondiente de factor de crecimiento, así como proteoglucanos de heparán sulfato en el blastocisto.

Trofoblasto La pared epitelial del blastocisto, el trofoblasto, a veces también llamado trofoectodermo, al introducirse en la mucosa uterina se diferencia en una capa celular interna, el citotrofoblasto, y una capa sincitial externa, el sincitiotrofoblasto (Fig. 14.1). Partes del sincitiotrofoblasto se introducen tanto en la estroma endometrial (invasión intersticial) como en los vasos de la mucosa (invasión intravascular). La circulación sanguínea uteroplacentaria se establece cuando el sincitiotrofoblasto entra en contacto directo con la sangre materna.

Correlación clínica Durante la implantación a veces ocurre la lesión de los vasos sanguíneos grandes de la mucosa uterina. Así puede surgir una **hemorragia de la implantación** que puede confundirse con una menstruación y en algunas circunstancias conducir a un cálculo erróneo de la duración del embarazo.

14.4 Placenta

Introducción

La placenta establece rápidamente estructuras eficaces que posibilitan el intercambio controlado de sustancias entre la sangre materna y la sangre del embrión (o del feto). Ambas sangres siempre se mantienen separadas por una barrera de tejido epitelial y tejido conjuntivo formada por el embrión. Más o menos al final del tercer mes de gestación, la placenta ha alcanzado la madurez estructural. La placenta madura tiene una porción materna (la placa basal y la sangre que circula entre las vellosidades placentarias) y una porción fetal (la placa coriónica y el sistema de vellosidades [terciarias] que parte de ella). La barrera placentaria madura está compuesta por:
- el epitelio de las vellosidades, que consiste sobre todo en el sincitiotrofoblasto y las células citotrofoblásticas cada vez menos abundantes
- la lámina basal del epitelio de las vellosidades
- el tejido conjuntivo de las vellosidades
- la lámina basal vascular de las vellosidades
- el endotelio de los capilares de las vellosidades.

La placenta es un órgano que garantiza la nutrición y el crecimiento del embrión y el feto en las fases del desarrollo previas al nacimiento al amparo del cuerpo materno.

Desarrollo de la placenta

En la formación de la placenta participan la madre y el feto; este órgano se establece en un proceso de desarrollo complicado.

Blastocisto, células deciduales

El ovocito fecundado se convierte en **blastocisto** con rapidez. En la segunda semana de la gestación, el blastocisto se implanta en el endometrio, el cual participa, al igual que el blastocisto, en la formación de la placenta. El endometrio forma sobre todo la placa basal, en cuyo tejido conjuntivo las células predeciduales ahora se transforman en células deciduales, que son grandes y tienen glucógeno abundante. Las **células deciduales** (Fig. 14.2, Fig. 14.3) cumplen una gran variedad de funciones:
- proveen alimento al embrión inicial (contienen glucógeno [Fig. 14.2], inclusiones lipídicas y proteínas).
- actúan sobre la invasión del trofoblasto.
- junto con las células trofoblásticas inhiben las reacciones inmunológicas de defensa contra el embrión.
- tienen funciones endocrinas: producen prolactina (que ejerce un efecto estimulante sobre el cuerpo lúteo), prostaglandinas y relaxina. Poseen receptores para estrógenos y progesterona y secretan proteínas que se unen al factor de crecimiento símil insulina 1 (IGF-1), con lo cual se inhibe su acción proliferativa sobre las células endometriales.

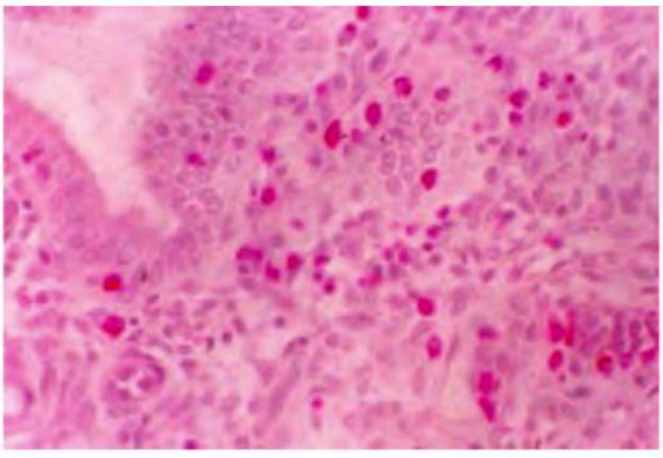

Fig. 14.2 Detección de glucógeno (rojo) en las células deciduales; el contenido de glucógeno varía, por consiguiente no todas las células se tiñen de rojo intenso. Ser humano; técnica de Best para glucógeno; 250 ×.

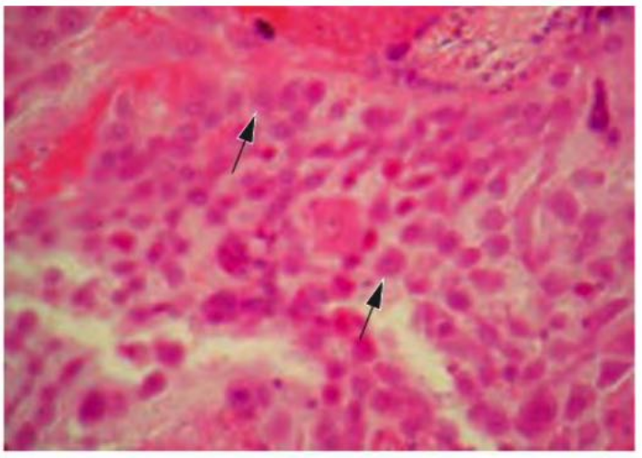

Fig. 14.3 Células deciduales. Las células deciduales (→) se encuentran en gran cantidad en la placa basal. Con frecuencia son grandes y ovoides; su núcleo es voluminoso y eucromático y el citoplasma se tiñe con la eosina (eosinófilo). Ser humano; H-E; 250 ×.

Para las diferentes regiones de la mucosa uterina después de la implantación hay una nomenclatura propia:

- **decidua capsular:** porción angosta entre el blastocisto y la luz uterina
- **decidua basal:** porción situada por debajo del blastocisto y orientada hacia el miometrio
- **decidua parietal:** región ubicada por fuera del embrión implantado.

Nota El término decidua se utiliza para referirse a la mucosa uterina materna durante la gestación (lat. *decadere* = caerse, desprenderse; la mayor parte se desprende luego del parto).

Trofoblasto

Citotrofoblasto y sincitiotrofoblasto Las células trofoblásticas se introducen en forma invasora en el tejido materno. El trofoblasto se compone de un epitelio biestratificado; el estrato interno está formado por células (citotrofoblasto, capa de Langhans), mientras que el estrato externo consiste en una masa celular multinucleada, es decir, un sincitio (sincitiotrofoblasto, **Fig. 14.4**), producto de la fusión de células. En el sincitio aparecen lagunas en las cuales fluye sangre materna de vasos arteriales cuya pared se destruyó. Esta sangre se drena por venas abiertas. Las lagunas sanguíneas aumentan de tamaño y son subdivididas por el relieve de forma trabecular del sincitiotrofoblasto. En estas trabéculas luego se introduce el citotrofo-

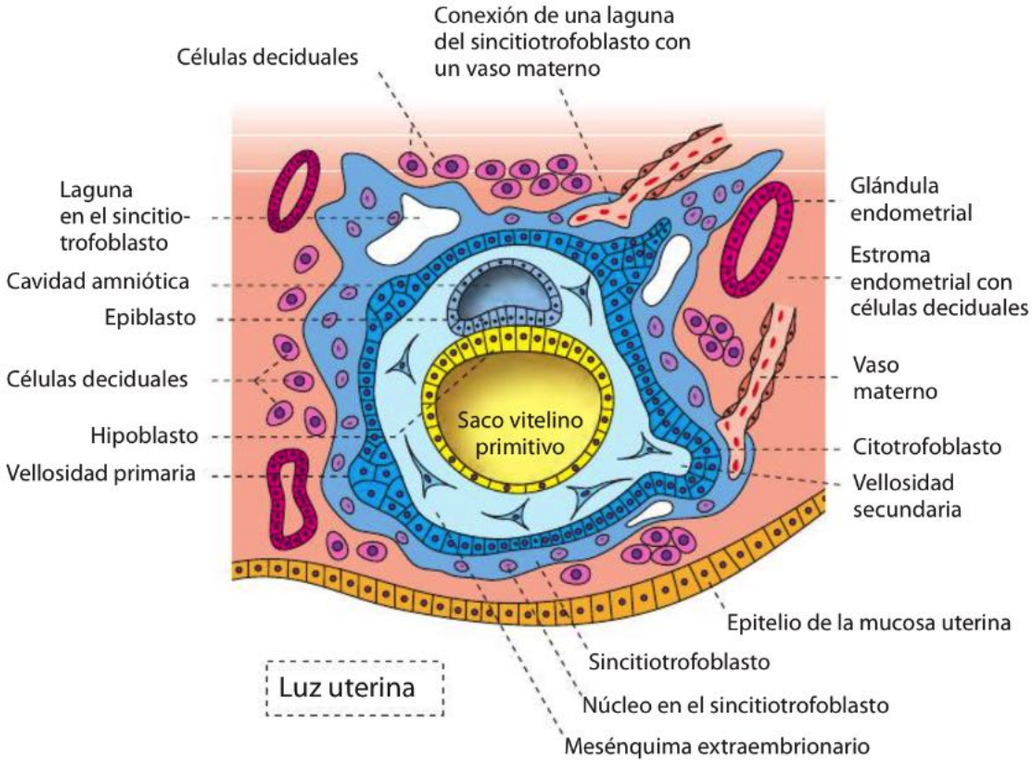

Fig. 14.4 Trofoblasto. Embrión humano de alrededor de 10 días en la mucosa uterina, que ya contiene células deciduales. El trofoblasto está compuesto por el citotrofoblasto y el sincitiotrofoblasto, de proliferación intensa. El sincitiotrofoblasto forma lagunas y establece conexión con vasos sanguíneos maternos. El embrioblasto da origen a un disco embrionario bilaminar (arriba: epiblasto; abajo: hipoblasto) en cuyos márgenes se inicia la formación de la cavidad amniótica (arriba) y del saco vitelino primitivo (abajo).

blasto. El citotrofoblasto crece con una intensidad particular, penetra la superficie del sincitiotrofoblasto y, en la periferia, forma una capa celular cerrada, la llamada coraza citotrofoblástica, la cual separa el tejido del embrión del de la madre y tiene una gran importancia para el anclaje del producto de la concepción en el endometrio.

Cavidad coriónica La cavidad del blastocisto ubicada por dentro del trofoblasto a continuación es tapizada por el mesodermo coriónico y así se convierte en cavidad coriónica. El trofoblasto se convierte en corion mediante la capa de mesodermo apoyada sobre él por el lado interno.

Vellosidades coriónicas Conforme sigue el desarrollo, el mesodermo coriónico se introduce en las trabéculas trofoblásticas. Se forman las vellosidades coriónicas, en las cuales en la cuarta semana de la gestación aparecen los primeros vasos sanguíneos embrionarios que transportan sangre del embrión. Las vellosidades coriónicas se encuentran en toda la superficie del embrión; tienen una distribución radial y se ramifican. Los troncos principales de las vellosidades se adhieren al endometrio (vellosidades de anclaje o de fijación), mientras que las vellosidades más pequeñas flotan en las lagunas llenas de sangre materna. En lo que se refiere a la nomenclatura de las vellosidades del trofoblasto:

- **vellosidades primarias:** brotes epiteliales puros (citotrofoblasto y sincitiotrofoblasto) del trofoblasto (segunda semana)
- **vellosidades secundarias:** el mesodermo extraembrionario se introduce en las vellosidades primarias (tercera semana)
- **vellosidades terciarias:** en el mesodermo extraembrionario aparecen capilares sanguíneos que forman redes arteriocapilares, las cuales conducen al corazón del embrión (a partir de la cuarta semana).

En la cuarta semana de la gestación, el embrión posee estructuras celulares eficaces en su superficie. El intercambio de gases y sustancias entre las sangres materna y embrionaria ya ocurre, al igual que más tarde en la placenta madura, a través de las estructuras siguientes:

- capa sincitiotrofoblástica
- capa citotrofoblástica
- tejido conjuntivo de las vellosidades coriónicas
- endotelio de los vasos embrionarios en las vellosidades coriónicas.

Las capas de citotrofoblasto y sincitiotrofoblasto forman la cubierta epitelial de las vellosidades. El sincitiotrofoblasto tiene un metabolismo activo en particular y en su superficie posee microvellosidades que están en contacto con la sangre materna. Las vellosidades se originan en la capa engrosada de tejido conjuntivo que limita con la cavidad coriónica y recibe el nombre de **placa coriónica**.

Corion calvo y corion frondoso A partir de la décima semana de la gestación en el polo anembrionario, que está dirigido hacia la luz uterina, las vellosidades coriónicas involucionan lentamente (corion calvo), mientras que en el polo embrionario, o sea del lado orientado hacia la pared uterina, aumentan de tamaño, crecen y se ramifican más (corion frondoso). Este lado se convierte en la placenta. La cavidad coriónica se oblitera, dado que la cavidad amniótica aumenta mucho de tamaño y con su pared se apoya sobre el mesodermo coriónico. La cavidad uterina también se ocluye. La delgada lámina de mucosa ubicada sobre el producto de la concepción implantado se fusiona con la mucosa de la pared uterina del lado opuesto.

Cavidad amniótica

Poco después de la implantación entre el macizo celular interno (= embrioblasto) y el trofoblasto se forma un espacio estrecho como una hendidura que pronto adquiere una pared epitelial que crece desde los márgenes del embrioblasto. Este espacio se denomina cavidad amniótica, aumenta de tamaño con rapidez, contiene el líquido amniótico y en poco tiempo rodea al embrión, el cual por así decirlo parece que está "nadando" en ella. El epitelio recibe el nombre de epitelio amniótico.

Epitelio amniótico La cavidad amniótica está tapizada por un epitelio simple cúbico que se apoya sobre una capa delgada de tejido conjuntivo. El epitelio amniótico también recubre el cordón umbilical, pero no el embrión ni el feto. Las células epiteliales amnióticas poseen microvellosidades apicales y están unidas sólo por desmosomas. Contienen orgánulos y glucógeno en una cantidad moderada. Entre las células, que establecen interdigitaciones laterales prominentes, se encuentran estructuras canaliculares, las cuales supuestamente sirven para procesos de transporte. Las células están apoyadas sobre una lámina basal y una capa delgada de tejido conjuntivo.

Líquido amniótico La cavidad amniótica contiene el líquido amniótico, un líquido transparente que contiene sustancias nutritivas y material de desecho del feto. En la trigesimoctava semana de la gestación su cantidad es de 1.000-1.500 mL; hasta la cuadragésima semana disminuye hasta alrededor de 800-1.000 mL. Durante la gestación, el líquido amniótico es isotónico, pero justo al final se torna hipertónico. Su renovación tarda alrededor de 3 horas. La composición y la osmolaridad del líquido amniótico tienen una regulación precisa; la prolactina y el cortisol fetales cumplen algún papel en esto, pero muchos de los detalles aún no se conocen. Por una parte, el feto deglute el líquido amniótico; por la otra, su orina pasa a este líquido.

Correlación clínica Algunos trastornos del desarrollo pueden descubrirse mediante la evaluación directa del líquido amniótico con la ayuda de la **amnioscopia** (p. ej., coloración verde = eliminación temprana de meconio; coloración parda = hemólisis fetal; coloración de agua de lavado de carne = muerte fetal intrauterina).
Mediante la **amniocentesis** puede extraerse líquido amniótico. A continuación, las células obtenidas se cultivan y en ellas pueden buscarse alteraciones cromosómicas (p. ej., trisomía 21).

Placenta madura

En la decimotercera semana de la gestación, la placenta está madura (**Fig. 14.5**, **Fig. 14.6**) y tiene los siguientes componentes:

- placa coriónica de tejido conjuntivo, contra la cual, por adentro (hacia el embrión), se apoya el epitelio amniótico
- sistemas de vellosidades originados en la placa coriónica que sobresalen en el espacio intervelloso y están bañados por la sangre materna
- placa basal (lado materno).

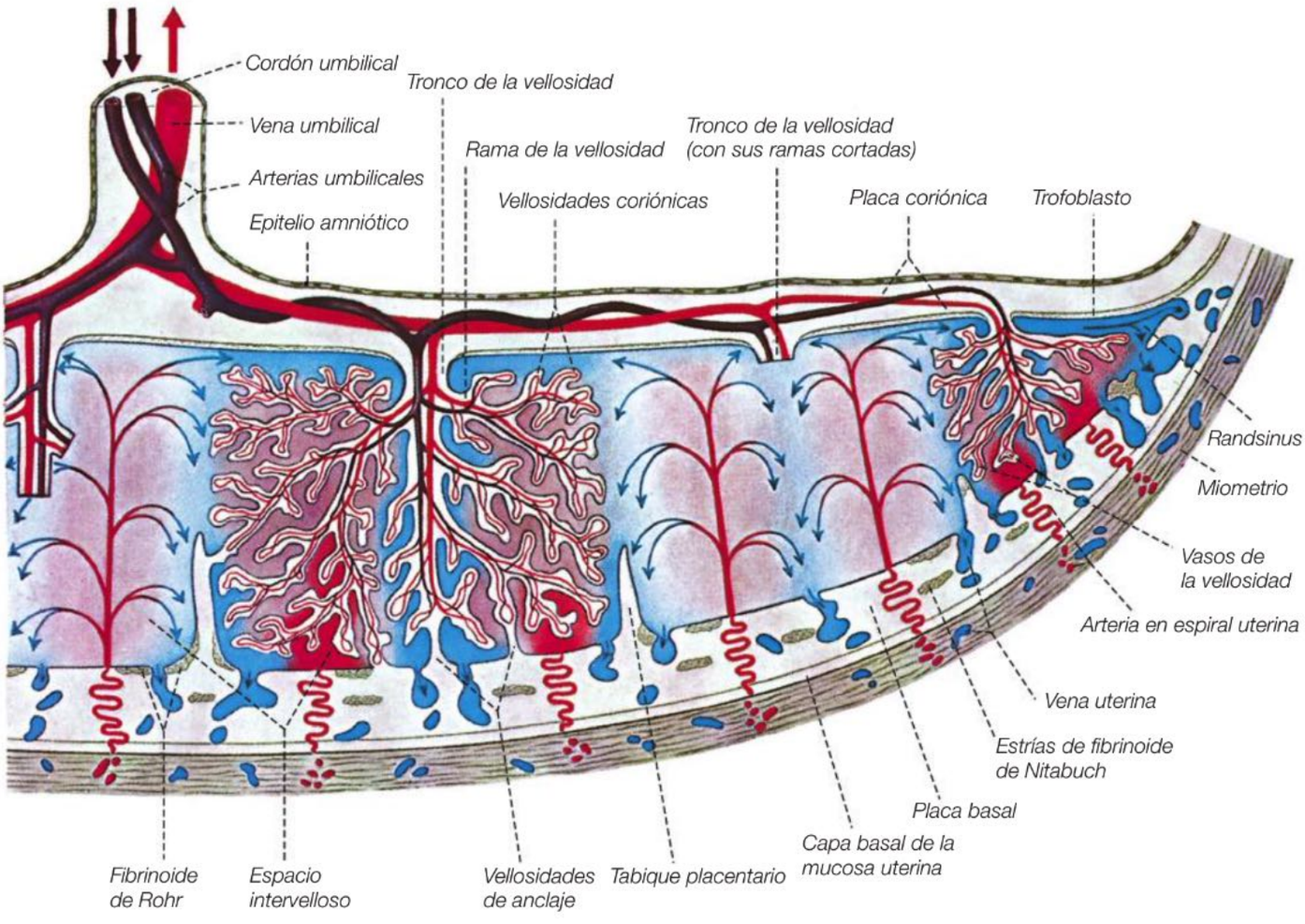

Fig. 14.5 Circulación placentaria (representación esquemática). La sangre de las arterias en espiral de la placa basal que por su presión elevada entra a chorros en el espacio intervelloso asciende hasta la placa coriónica. Desde allí fluye de retorno y baña las vellosidades placentarias, para finalmente ser extraída por las venas uterinas. (De [1])

La placa basal se compone del resto del estrato compacto del endometrio (ahora llamado decidua) y el estrato esponjoso muy comprimido con algunos restos glandulares, así como una capa basal ampliamente intacta. Por la placa basal fluye sangre hacia el espacio intervelloso y también lo abandona.

La placenta madura tiene un espesor de más o menos 2-3 cm, mide unos 20 cm de diámetro y pesa alrededor de 500 gramos.

Placa coriónica

La placa coriónica (**Fig. 14.7**) está cubierta por el epitelio amniótico simple cúbico, cuyas células lateralmente están unidas entre sí por desmosomas. Con mucha frecuencia se encuentra un epitelio amniótico metaplásico, es decir, transformado en un epitelio estratificado plano. El tejido conjuntivo ubicado justo por debajo del epitelio amniótico pertenece al amnios original. Carece de vasos y se continúa sin límites nítidos con el tejido conjuntivo del corion. En esta región limítrofe a menudo se produce una separación artificial (artefacto) en los preparados histológicos.

Los componentes principales de la placa coriónica son los vasos grandes (ramas de las arterias umbilicales y tributarias de la vena umbilical) que están incluidos en el tejido conjuntivo. En el límite con el espacio vellositario se encuentra un sincitiotrofoblasto continuo. Aquí, el citotrofoblasto está limitado a regiones individuales.

Sistema de vellosidades y tabiques placentarios

De la placa coriónica parten unas 30-50 vellosidades troncales (vellosidades de primer orden) (**Fig. 14.5**), que se ramifican en vellosidades intermedias y terminales extensas y muy juntas (**Fig. 14.5**, **Fig. 14.7**). En total forman una superficie de 10-14 m^2. Algunas de estas ramas, las vellosidades de anclaje, se adhieren a la placa basal. De la placa basal misma parten los llamados **tabiques placentarios**, los cuales forman espacios con forma de cuenco y abiertos por arriba, los **placentomos**. Los tabiques placentarios tienen alturas diferentes, en parte son incompletos y alcanzan por lo menos la altura media del espacio intervelloso. Nunca se unen a la placa coriónica. Las vellosidades que se encuentran en el espacio de un placentomo también se agrupan con el término lóbulo. Un lóbulo se compone de varios cotiledones, cada uno de los cuales está formado por una vellosidad troncal y sus ramificaciones.

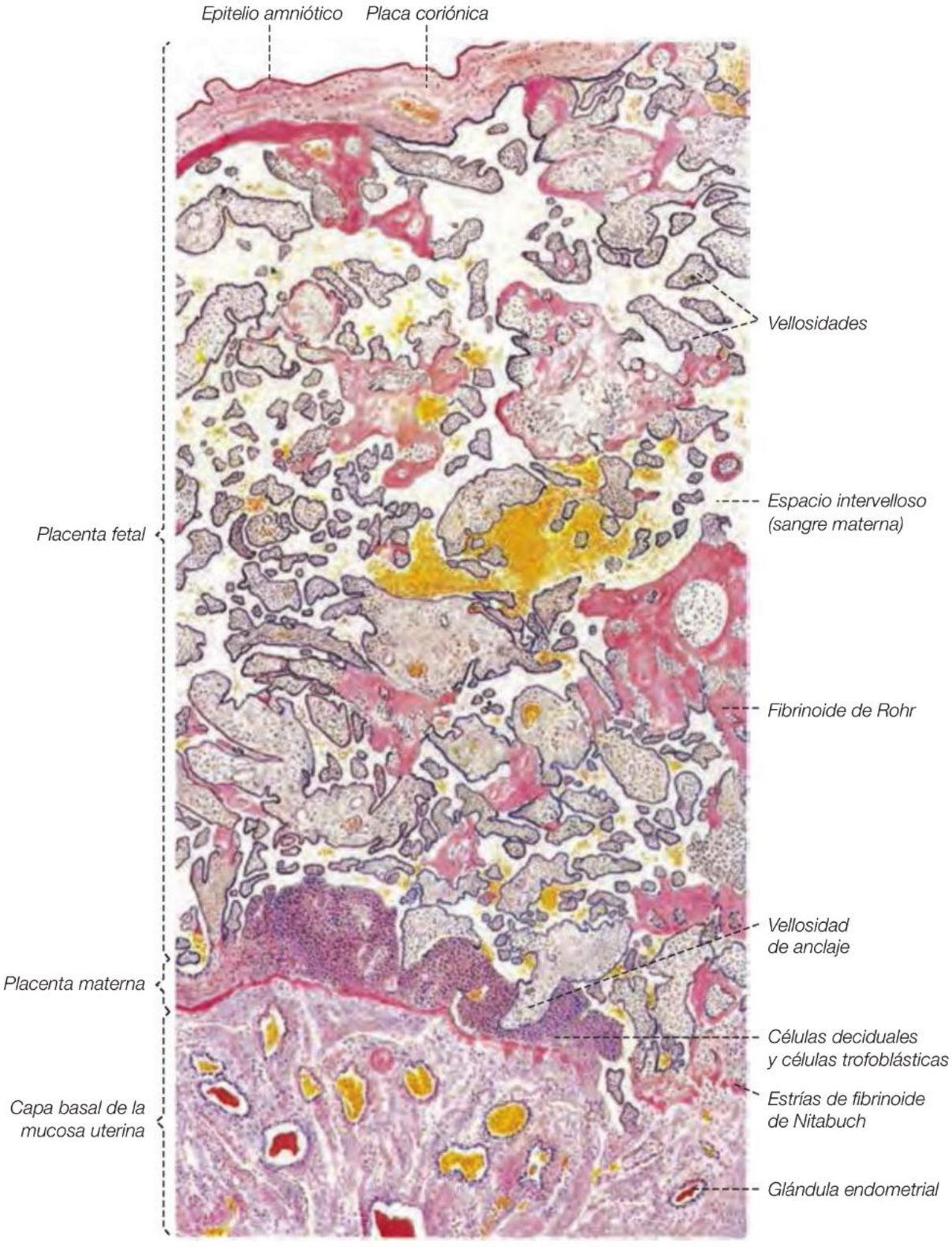

Fig. 14.6 Preparado de placenta madura (dibujo). La porción fetal de la placenta se compone de: 1) la placa coriónica con el epitelio amniótico simple cúbico que la cubre y 2) las arborizaciones vellositarias (cotiledones) que parten de la placa coriónica, se ramifican mucho y en algunos sitios están fijadas a la porción materna de la placenta a través de las llamadas vellosidades de anclaje. La porción materna de la placenta consiste en: 1) la placa basal, que se forma a partir de restos de la decidua basal y 2) los tabiques placentarios que parten de ella, los cuales forman paredes de separación incompletas entre los cotiledones individuales. H-E; 27,5 ×. (De [1])

Placa basal

Las vellosidades de anclaje están limitadas primariamente por una capa limítrofe de células citotrofoblásticas y con ella están fijadas al tejido materno de la placa basal (**Fig. 14.8**). En la placa basal dominan, junto a algunos fibroblastos y linfocitos, las células deciduales grandes y eosinófilas pálidas, con glucógeno y lípidos abundantes (**Fig. 14.9**). En la matriz de la placa basal hay mucho colágeno tipo IV, pero también de los tipos I, III y V. Asimismo están

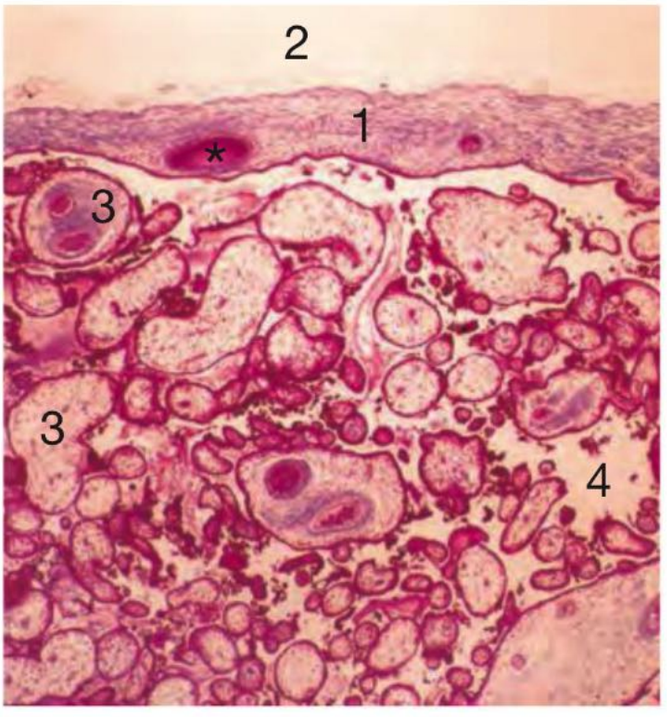

Fig. 14.7 Placa coriónica (1) de la placenta madura. **2** Cavidad amniótica; * vaso sanguíneo fetal grande en la placa coriónica; **3** vellosidades; **4** espacio sanguíneo intervelloso. Ser humano; Azán; 25 ×.

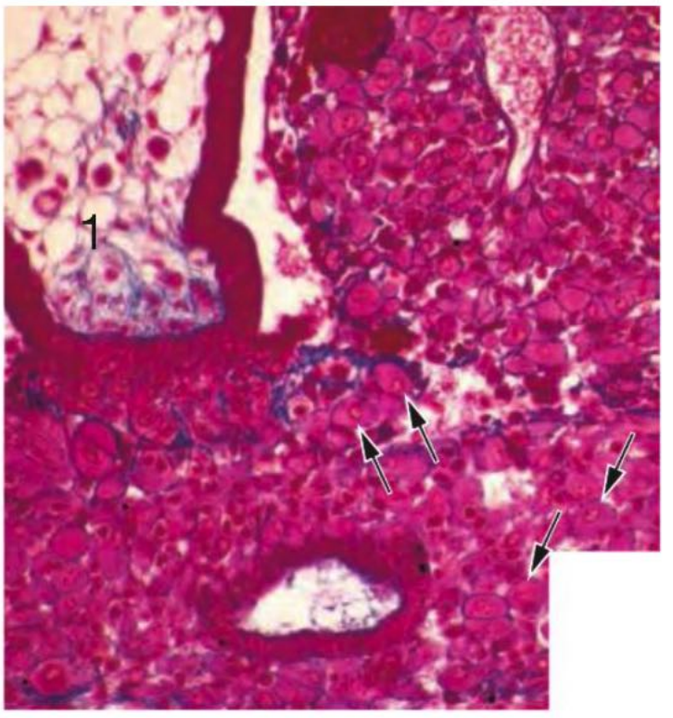

Fig. 14.9 Placa basal en una placenta humana madura con células deciduales (→) grandes, por lo general ovoides, que forman asociaciones seudoepiteliales. **1** Vellosidad de anclaje. Ser humano; Azán; 250 ×.

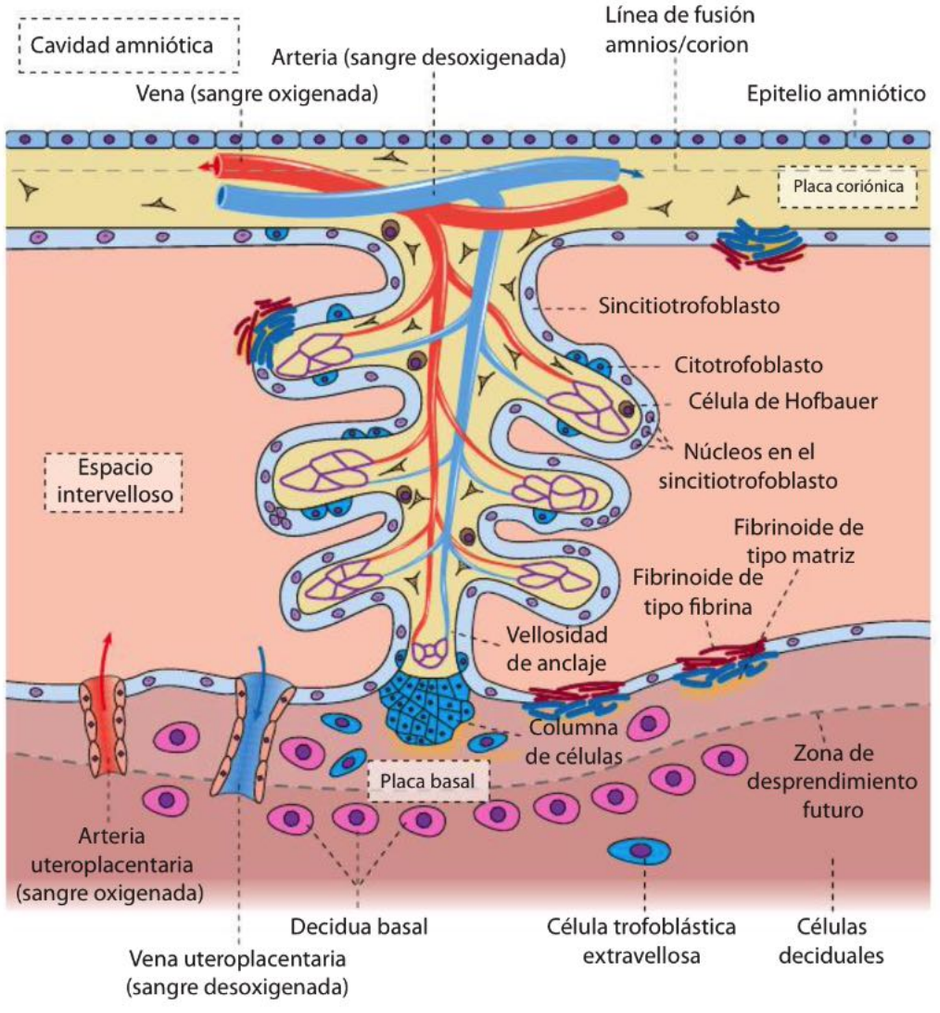

Fig. 14.8 Anatomía microscópica de los componentes fundamentales de la placenta madura (representación esquemática). Arriba: placa coriónica con el epitelio amniótico; en el centro: vellosidad troncal y espacio intervelloso; abajo: placa basal. En varios sitios hay depósitos de fibrinoide (rojo: fibrinoide de tipo fibrina; azul: fibrinoide de tipo mixto).

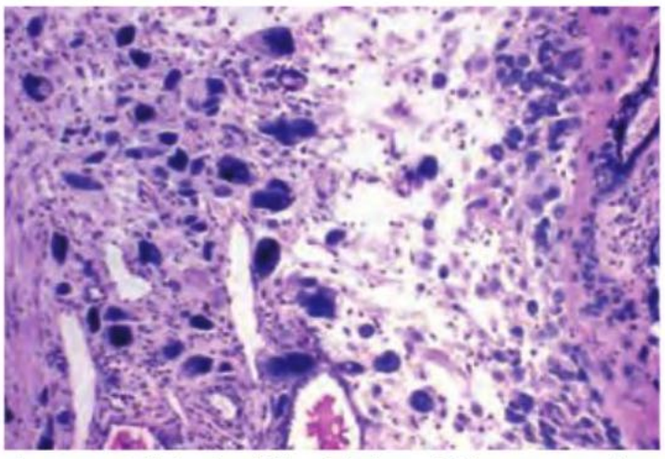

Fig. 14.10 Células basófilas del citotrofoblasto, que se han asentado en la placa basal. Ser humano; tionina; 150 ×.

muy difundidos la laminina, la fibronectina y el heparán sulfato. En el transcurso del embarazo ocurre un aflojamiento múltiple de la zona de contacto. Las células citotrofoblásticas se introducen en la placa basal, donde pueden dar origen a células muy basófilas y multinucleadas y, en parte, a células gigantes multinucleadas (Fig. 14.10). Estas células citotrofoblásticas también se conocen como células X y también pueden invadir la placa coriónica. Las células X contienen la hormona lactógeno placentario (véase más adelante). La región en la que penetran células del embrión y tejidos maternos (p. ej., con sus células deciduales) también recibe el nombre de zona limítrofe fetomaterna o zona de penetración.

Perfusión del espacio intervelloso

En el piso de cada placentomo surge por lo menos una arteria en espiral, cuya sangre oxigenada se derrama en el espacio intervelloso, asciende y se distribuye entre las vellosidades. La sangre se dirige principalmente hacia los lados y fluye en la periferia de los cotiledones en dirección basal; aquí se introduce en los orificios de varias venas de la pared uterina y abandona el órgano. Por encima de los bordes libres de los tabiques placentarios ocurre un intercambio de sangre entre los placentomos contiguos. Se cree que la sangre oxigenada de las arterias en espiral estimula en forma especial el crecimiento de las vellosidades y, por consiguiente, es la causa de la organización en cotiledones. Evidentemente, en un placentomo, las vellosidades son más abundantes que sobre los tabiques placentarios.

Estructura de las vellosidades

La estructura de las vellosidades placentarias cambia notablemente en el transcurso del embarazo, pero las funciones esenciales siguen siendo las mismas.

Hasta el cuarto mes Hasta el final del cuarto mes de la gestación, las vellosidades placentarias están cubiertas por un **epitelio** biestratificado continuo, apoyado sobre una lámina basal. La capa basal está compuesta por células citotrofoblásticas (células de Langhans) y su capa superficial está formada por el sincitiotrofoblasto (Fig. 14.11). Las células citotrofoblásticas se dividen por mitosis. De ellas deriva el sincitiotrofoblasto, el cual representa una masa celular posmitótica (un sincitio formado por la fusión de células citotrofoblásticas). Bajo el epitelio se encuentra un **tejido embrionario** primitivo que al principio tiene pocas fibras pero más tarde es atravesado por muchas fibras colágenas (colágeno de los tipos I, III, VI, etc.). Además de fibroblastos y miofibroblastos, en este tejido se acumulan células de tipo macrofágico con lisosomas abundantes, las **células de Hofbauer**. A estas células se les atribuyen funciones muy diversas: fagocitosis, funciones inmunológicas, regulación del contenido de agua en las vellosidades, etcétera. Componentes fundamentales del centro de tejido conjuntivo de las vellosidades son los **capilares sanguíneos** continuos, rodeados por una lámina basal, los cuales aumentan de tamaño en el transcurso del embarazo. En la placenta inicial, los eritrocitos del embrión todavía son nucleados, pero en la placenta madura ya no lo son (**Fig. 14.11**).

Desde el quinto mes A partir del quinto mes de la gestación, el citotrofoblasto involuciona gradualmente, de modo que en la placenta normal expulsada luego del parto aún se encuentran células trofoblásticas aisladas. En consecuencia, las superficies de las vellosidades están formadas principalmente por una capa de sincitiotrofoblasto de

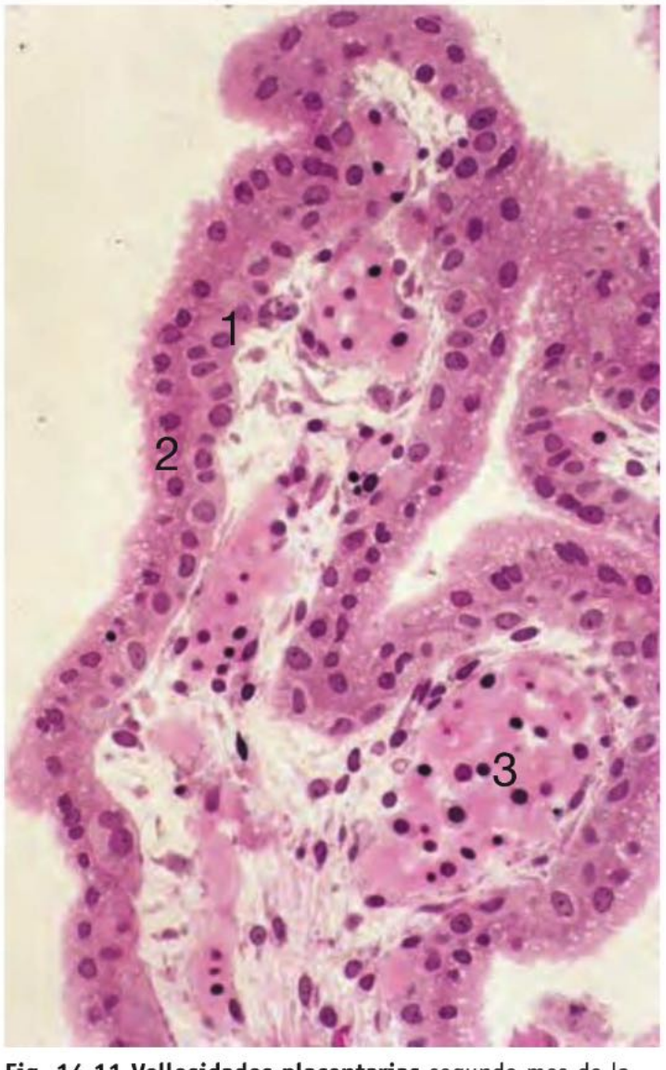

Fig. 14.11 Vellosidades placentarias segundo mes de la gestación. Corte transversal vellositario con un epitelio biestratificado obvio (**1** capa citotrofoblástica, **2** capa sincitiotrofoblástica). **3** Vasos sanguíneos embrionarios con eritrocitos todavía nucleados. Ser humano; H-E; 240 ×.

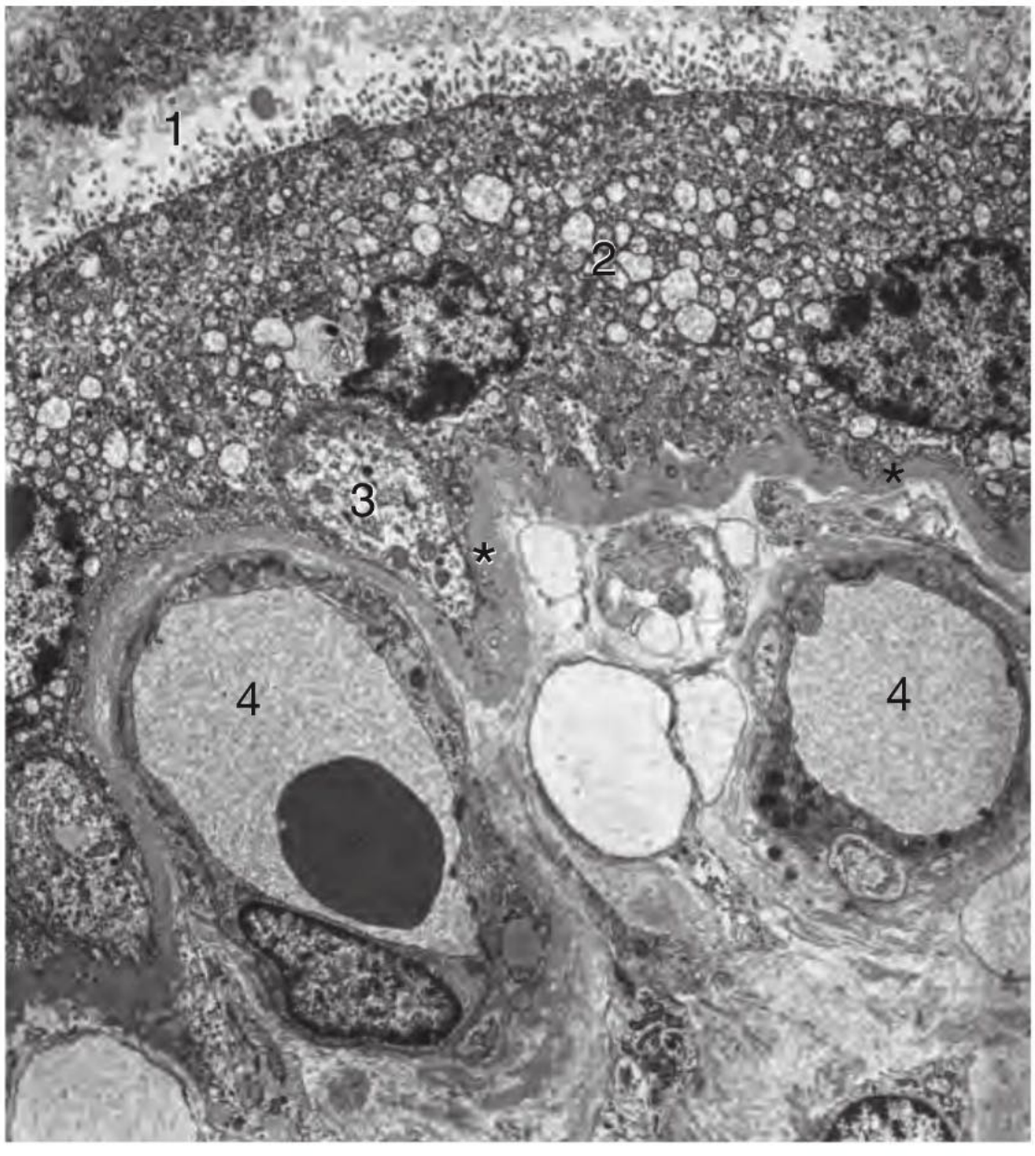

Fig. 14.12 Ultraestructura de la superficie de una vellosidad de una placenta humana madura. **1** Espacio intervelloso; **2** capa sincitiotrofoblástica con microvellosidades y cortes de tres núcleos; **3** corte de célula citotrofoblástica; * lámina basal muy gruesa; **4** capas sanguíneos fetales. 4.480 ×.

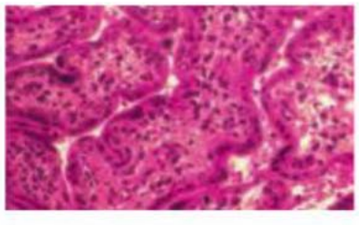

Fig. 14.13 Placenta madura.

espesor variable con orgánulos bien desarrollados y dotada de microvellosidades (**Fig. 14.12**). Sobre los capilares amplios que sobresalen en la superficie, el sincitiotrofoblasto es muy delgado, lo cual es favorable a las necesidades fetales crecientes de oxígeno y sustancias nutritivas. Los núcleos apoptósicos o preapoptósicos del sincitiotrofoblasto suelen ser picnóticos e hipercromáticos (o sea, pequeños y oscuros); en parte se concentran localmente y en parte se acumulan en prominencias nodulares del sincitiotrofoblasto (nódulos sincitiales, **Fig. 14.13**, **Fig. 14.14**). En forma regular, grupos de núcleos se desprenden con un poco de citoplasma y se fagocitan en los pulmones de la madre.

Barrera placentaria

Estructura La barrera placentaria, es decir la capa de tejido interpuesta entre la sangre materna en el espacio intervelloso y la sangre fetal en los capilares de las vellosidades, tiene los componentes siguientes (lo mismo que antes en las vellosidades coriónicas iniciales):

- capa sincitiotrofoblástica continua
- células citotrofoblásticas locales
- lámina basal del trofoblasto
- tejido conjuntivo vellositario con pocas fibras
- lámina basal del endotelio capilar
- células endoteliales de los capilares de las vellosidades.

Este tipo de placenta se denomina **hemocorial**. En muchos mamíferos, la barrera placentaria tiene una estructura diferente de la de la humana y la de los primates superiores. Las capas de tejido que separan las sangres materna y fetal entonces son más extensas porque los tejidos del lado materno no involucionan.

Nota La barrera placentaria es una barrera relativamente hermética dado que en el sincitiotrofoblasto no hay espacios intercelulares. A pesar de que las sangres materna y fetal se hallan separadas por la barrera placentaria, muchos medicamentos, el alcohol y otros productos tóxicos pueden atravesarla.

Permeabilidad Las funciones metabólicas del trofoblasto, en especial del sincitiotrofoblasto, son múltiples; de una

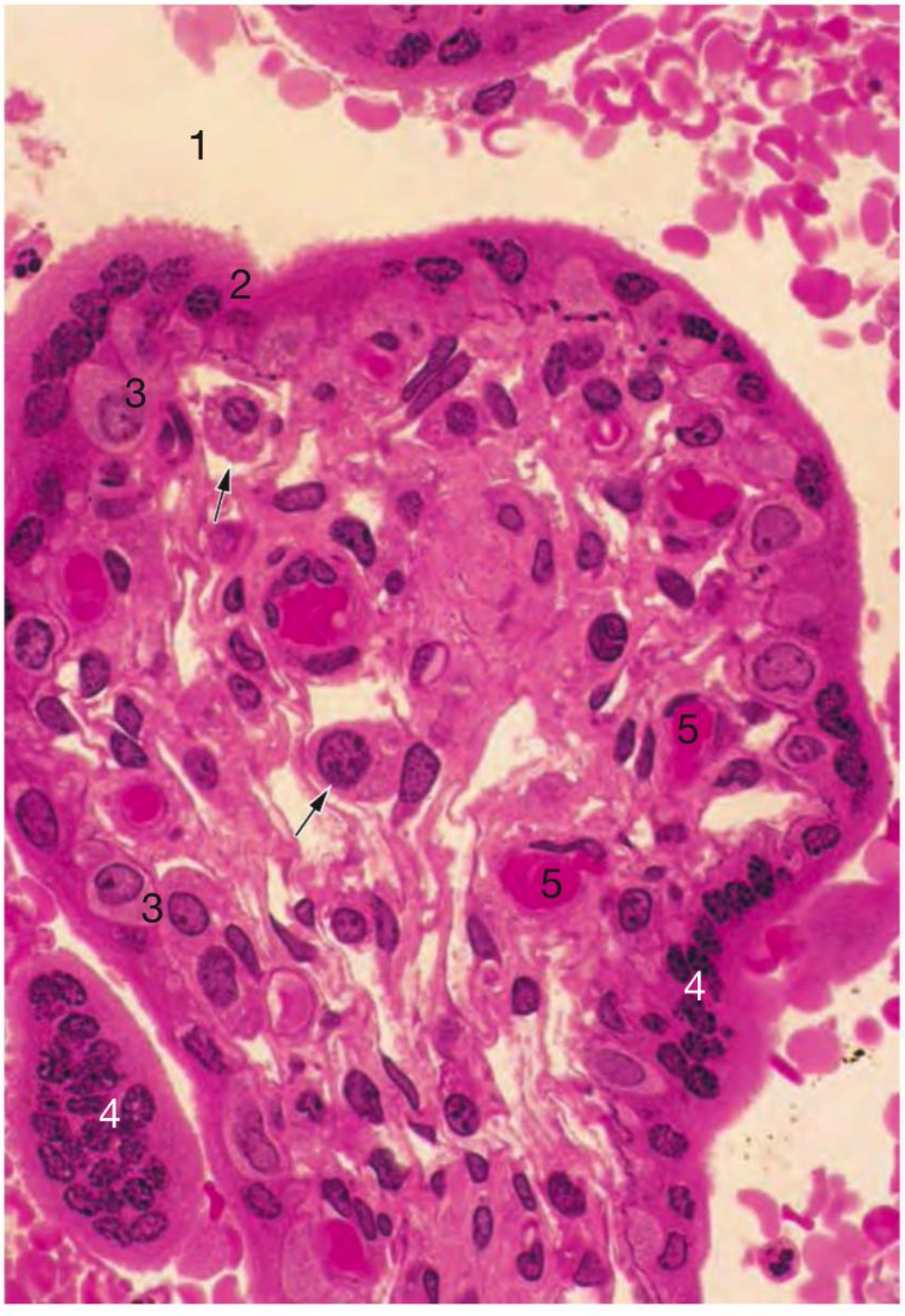

Fig. 14.14 Corte de una vellosidad de una placenta madura, gran aumento. **1** Espacio intervelloso; **2** capa sincitiotrofoblástica; **3** células citotrofoblásticas; **4** "nódulos sincitiales"; **5** capilares sanguíneos fetales; → células de Hofbauer. Ser humano; inclusión en plástico; H-E; 600 ×.

importancia particular son los procesos de transporte y las funciones de síntesis. Las sustancias y las partículas que se mencionan a continuación pueden atravesar la barrera placentaria:

- el intercambio de los gases respiratorios O_2 y CO_2 ocurre por difusión simple. Lo mismo es válido para el monóxido de carbono. Durante el embarazo debe evitarse la anestesia (como se utiliza, en parte, en odontología) con óxido de nitrógeno (N_2O, gas hilarante).
- las **inmunoglobulinas maternas de la clase IgG** son incorporadas por el sincitiotrofoblasto a través de una endocitosis mediada por receptores y se transportan a los capilares fetales (inmunización pasiva). Otras clases de inmunoglobulinas no pueden atravesar la barrera placentaria.
- en cambio, los **anticuerpos maternos contra el antígeno D Rhesus** (**Rh**) atraviesan la barrera placentaria. Si una mujer Rh-negativa se embaraza por primera vez con un feto Rh-positivo, entonces produce anticuerpos anti-Rhesus-D. En un segundo embarazo con un feto Rh-positivo, estos anticuerpos pueden atravesar la barrera placentaria, unirse al antígeno Rhesus D en los eritrocitos fetales, activar el complemento y así destruir los eritrocitos (hemólisis, en este caso llamada eritroblastosis fetal).
- una ATPasa de Na^+-K^+ en la membrana del sincitiotrofoblasto es el motor para algunos procesos de transporte. La glucosa atraviesa la barrera placentaria (difusión facilitada) con la ayuda de un transportador de glucosa (GLUT 1). La glucemia fetal se correlaciona con la glucemia materna.

- el **alcohol** atraviesa con facilidad la barrera placentaria y puede dificultar el desarrollo mental del feto; además, el alcohol puede causar malformaciones craneofaciales. El alcohol es tóxico en forma directa, pero también puede tener un efecto tóxico indirecto a través de su metabolito acetaldehído.
- los **agentes infecciosos** (virus de la rubéola, citomegalovirus, virus del herpes simple, HIV-1, *Treponema pallidum* [bacteria causante de la sífilis] y toxoplasmas) pueden superar la barrera placentaria y conducir a la enfermedad del feto. En los primeros tres meses de embarazo, el virus de la rubéola puede causar un aborto espontáneo o lesiones graves, como malformaciones cardíacas, retraso mental, sordera y cataratas.

Funciones endocrinas de la placenta

Gonadotrofina coriónica La placenta es un órgano endocrino grande. En el sincitiotrofoblasto produce gonadotrofina coriónica humana (hCG), una glucoproteína parecida a la LH que estimula la secreción de progesterona en el cuerpo lúteo. Ya puede detectarse en la sangre materna una semana después de la fecundación (detección del embarazo).

Progesterona, estrógenos Además, la placenta sintetiza progesterona y estrógenos. En el transcurso del embarazo la progesterona placentaria se hace cargo cada vez más de las tareas de la progesterona del cuerpo amarillo y es fundamental para el mantenimiento de la gestación. Inhibe las contracciones del músculo uterino hasta el final del embarazo. El trofoblasto extrae de la sangre materna el colesterol, la materia prima para la síntesis de las hormonas esteroides. La síntesis de estrógenos en el trofoblasto parte de andrógenos que se sintetizan en las suprarrenales materna y fetal.

Otras hormonas Otras hormonas placentarias son el lactógeno placentario (lactógeno placentario humano [hPL], somatomamotrofina), que cumple un papel en la provisión de glucosa y ácidos grasos maternos para el feto, prostaglandinas, tirotrofina coriónica, etcétera. La proteína relacionada con la parathormona (PTH-RP) se sintetiza en grandes cantidades en la placenta y dirige el transporte transplacentario del calcio.

Cambios hormonales para el parto

Para la iniciación del parto desempeña un papel importante la **hormona liberadora de corticotrofina** (CRH) del hipotálamo, la cual durante la gestación humana se sintetiza en grandes cantidades en la placenta. La CRH fetal también sustenta el proceso del parto.

En la hipófisis fetal, la CRH causa la liberación de ACTH (corticotrofina, véase el **Cap. 11.3**), lo cual estimula la producción de cortisol en la corteza suprarrenal fetal. El cortisol promueve la maduración de los pulmones y detiene la síntesis de CRH. Pero la ACTH fetal estimula la suprarrenal fetal no sólo para que produzca cortisol sino también sulfato de dehidroepiandrosterona (DHEA-S). En la placenta el DHEA-S se transforma en estrógenos, los cuales a su vez pasan a la sangre materna. La concentración elevada de estrógenos inicia el parto. El músculo uterino se alista para comenzar con las contracciones (aparecen nexos y receptores de oxitocina). La oxitocina desencadena las contracciones peristálticas del músculo uterino. Los estrógenos también promueven la síntesis de prostaglandinas en las membranas embrionarias, lo cual, a su vez, induce la producción de enzimas en el tejido del cuello uterino. Estas enzimas degradadoras de colágeno determinan que, durante el proceso del parto, el tejido cervical se torne más blando y deformable.

Depósito de fibrinoide

Formas En el transcurso del embarazo en la placenta se deposita cada vez más fibrinoide eosinófilo extracelular, el cual está compuesto por fibrina, inmunoglobulinas, células trofoblásticas muertas y, supuestamente, otros componentes. En parte, vellosidades enteras son remplazadas por fibrinoide. Se distinguen:

- fibrinoide de Langhans (placa coriónica) (**Fig. 14.6**)
- fibrinoide de Rohr, en la superficie de la placa basal y las vellosidades (**Fig. 14.6**)
- fibrinoide de Nitabuch, en la placa basal, donde lindan los tejidos materno y fetal, pero por encima de la capa basal del endometrio (**Fig. 14.5**, **Fig. 14.6**).

Tipos Es posible distinguir 2 tipos de fibrinoide, que pueden aparecer juntos y se comportan de manera muy semejante desde el punto de vista tintorial:

- fibrinoide de tipo fibrina: se forma por coagulación de la sangre materna allí donde se lesionó el sincitiotrofoblasto. Lo remplaza en su función de barrera y fija anticuerpos maternos.
- fibrinoide de tipo matriz: se compone de matriz extracelular, la cual recuerda a un material semejante a la lámina basal y es secretada por células trofoblásticas que emigran de la superficie de las vellosidades.

Al final del embarazo, en regiones aisladas de la placenta ocurren oclusiones vasculares que causan los denominados "infartos blancos". La placenta se desprende 15-30 minutos después del parto en la región del fibrinoide de Nitabuch. Luego del desprendimiento de la placenta, el endometrio se regenera a partir de la capa basal.

Placenta como alotrasplante

El feto equivale a un alotrasplante, es decir, un tejido que se transfiere de un individuo a otro individuo de la misma especie. Los alotrasplantes suelen rechazarse. Todavía no hay una hipótesis completamente satisfactoria que explique por qué no se rechaza el feto, pero algunas observaciones ayudan a comprender la ausencia de una reacción inmunitaria eficaz por parte de los linfocitos T maternos:

- El trofoblasto limítrofe con el tejido materno no expresa las proteínas clásicas MHC-I (ni tampoco las MHC-II), con lo cual se encuentra bien protegido contra el reconocimiento por los linfocitos T maternos y su ataque. Sin embargo, los linfocitos NK sí pueden atacarlo. El trofoblasto contrarresta este ataque porque expresa proteínas MHC "no clásicas" infrecuentes, sobre todo HLA-G. La proteína HLA-G, tanto soluble como incorporada en la membrana, se une a 2 importantes receptores símil inmunoglobulina (KIR1 y KIR2) en la membrana de los linfocitos NK y así tornan ineficaces sus ataques.
- En la región limítrofe entre la madre y el feto, la enzima placentaria indolamina-2,3-desoxigenasa (IDO) causa un déficit de triptófano, lo cual limita la función de los linfocitos T maternos.

- En la región limítrofe mencionada se secretan citocinas, por ejemplo TGF-β, IL-4 e IL-10, que deprimen la actividad de los linfocitos T_H1 maternos.
- En los ratones durante la preñez disminuye la expresión del receptor de linfocito T. Se cree que en los seres humanos también ocurre lo mismo.
- La placenta produce hormonas con actividad inmunosupresora: gonadotrofina coriónica humana (hCG), corticosteroides y estrógenos.

14.5 Cordón umbilical

El cordón umbilical, de 50-60 cm de longitud, conecta la placenta con el producto de la concepción y tiene función de abastecimiento y de eliminación de desechos. Consiste en un cordón de tejido conjuntivo mucoso cubierto por epitelio amniótico y en él transcurren las 2 arterias umbilicales y la vena umbilical y se encuentra un vestigio de la vesícula alantoidea (**Fig. 14.15**):

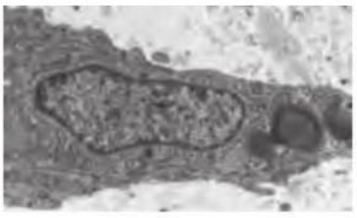

Fig. 14.16 Tejido conjuntivo mucoso.

- **vasos sanguíneos:** la vena umbilical transporta sangre oxigenada, mientras que las 2 arterias umbilicales conducen sangre desoxigenada desde el embrión o el feto hacia la placenta.
- **vesícula alantoidea:** la vesícula alantoidea, que en los primeros meses de la gestación todavía está bien formada, en el cordón umbilical maduro ha involucionado ampliamente. La alantoides es la vejiga urinaria rudimentaria del embrión. En los reptiles y en las aves, su pared con capilares abundantes también es un órgano respiratorio situado contra la superficie inter-

Fig. 14.15 Cordón umbilical maduro, corte transversal. **1** Arterias umbilicales, sin lámina elástica interna; **2** vena umbilical, con una lámina elástica interna bien desarrollada; → vestigio de la vesícula alantoidea. Luego del parto, la luz de las arterias se oblitera ampliamente por la formación de abultamientos longitudinales. Ser humano; Azán; 5 ×.

na de la cáscara del huevo. La riqueza capilar primaria de la alantoides capacita a este órgano en un grado particular para contribuir a las estructuras placentarias.

- **tejido conjuntivo:** la matriz de tejido conjuntivo contiene haces de fibrillas colágenas finas (**Fig. 14.16**) y una gran abundancia de hialuronano y proteoglucanos. En el cordón umbilical maduro los fibroblastos todavía son células grandes muy activas. El cordón umbilical carece de capilares sanguíneos.

CAPÍTULO

15 Mama y glándula mamaria

15.1 Cuerpo glandular **457**
15.1.1 Sistema de conductos excretores 457
15.1.2 Lobulillos glandulares 459
15.1.3 Tejido conjuntivo y tejido adiposo 463

15.2 Aréola y pezón **463**

15.3 Control hormonal de la glándula mamaria **463**

La mama y la glándula mamaria son estructuras que sufren el mismo desarrollo embrionario en ambos sexos. Pero sólo en la mujer, después de la pubertad, la mama sufre un desarrollo adicional. El tejido epitelial glandular se desarrolla a partir de la epidermis embrionaria bajo la acción de la prolactina y los estrógenos maternos y la progesterona placentaria. En el feto masculino, el tejido glandular involuciona hasta conductos lactíferos aislados bajo la acción de la testosterona.

Desde el punto de vista médico-biológico, la glándula mamaria femenina tiene una importancia triple:

- Produce la leche, que es el alimento natural para el neonato y el lactante en los primeros meses de vida y contiene todas las sustancias nutritivas necesarias.
- En la relación entre los sexos, la mama posee funciones de señalización y provocación.
- A partir de la glándula mamaria se origina el tumor maligno más frecuente de la mujer, el carcinoma de mama.

15.1 Cuerpo glandular

Introducción

El componente funcional más importante del cuerpo glandular es la **glándula mamaria**, que en cada lado está formada por 12-20 glándulas individuales estrechamente relacionadas entre sí que desembocan separadas en el pezón. Los segmentos más importantes del **sistema de conductos** son (desde la región de desembocadura hasta los adenómeros) el gran conducto excretor mamilar, el seno galactóforo, los conductos galactóforos (conductos lactíferos) y las finas ramificaciones terminales (conductos terminales) que están en conexión con los adenómeros glandulares en los lobulillos. El sistema de conductos posee un epitelio biestratificado.

Los **adenómeros glandulares** en los lobulillos son muy diferentes de acuerdo con la fase funcional: en la no lactación son estructuras nodulares pequeñas con una luz muy estrecha, células epiteliales cúbicas a cilíndricas y células mioepiteliales más o menos bien diferenciadas. En la glándula en lactación los adenómeros forman alvéolos de luz amplia con células epiteliales glandulares productoras de leche y células mioepiteliales ramificadas. Las células epiteliales de la glándula en lactación producen los componentes de la leche. Las grasas se secretan por un mecanismo apocrino, mientras que las proteínas, los hidratos de carbono y otros componentes abandonan las células por exocitosis. La caseína de la leche forma micelas específicas que pueden identificarse con el microscopio electrónico. La producción láctea se encuentra bajo el control de la prolactina; la expresión de la leche ocurre por la actividad de la oxitocina.

Entre los lobulillos glandulares en la glándula que no está en lactación, hay **tejido conjuntivo** y **tejido adiposo** extensos que durante el embarazo y la lactación se reducen debido al crecimiento del componente epitelial secretor.

Un componente esencial de la mama es el cuerpo glandular mamario, el cual se compone de tejido conjuntivo, tejido adiposo y las estructuras glandulares epiteliales. Originalmente, en cada mama se forman 12-20 glándulas individuales (lóbulos glandulares), que en la mujer adulta apenas pueden distinguirse como estructuras individuales. Sin embargo, cada lóbulo glandular tiene su autonomía porque desemboca a través de un conducto excretor propio en la superficie del pezón.

El tejido epitelial glandular de un lóbulo se diferencia en un sistema de conductos excretores extenso y en lobulillos glandulares (**Fig. 15.1**).

15.1.1 Sistema de conductos excretores

Conductos galactóforos Los segmentos principales del sistema de conductos excretores son los conductos galactóforos (conductos lactíferos) ramificados. Los conductos galactóforos pequeños también se denominan conductos interlobulillares y están conectados con los delicados conductos terminales y los adenómeros de los lobulillos glandulares (**Fig. 15.2**). Los conductos terminales y los adenómeros glandulares en conjunto también se denominan "unidad lobulillar de conducto terminal". Los conductos terminales están incluidos en los lobulillos, donde no se distinguen con claridad de los adenómeros en la glándula no lactante.

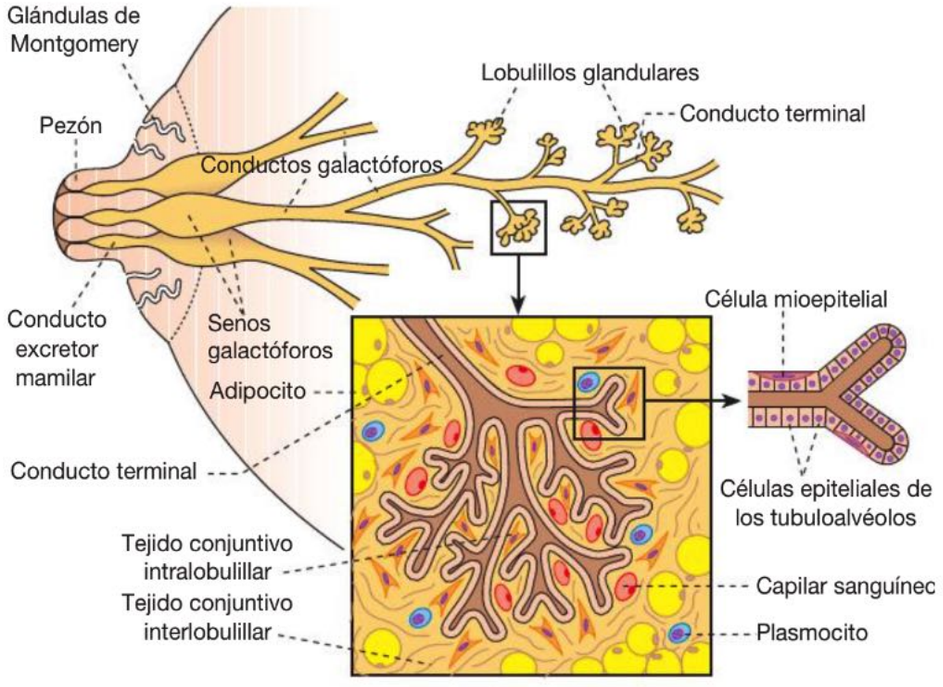

Fig. 15.1 Estructuras glandulares en la glándula mamaria no lactante (representación esquemática).

Seno galactóforo y conducto excretor mamilar En su segmento distal, poco antes de su desembocadura en la región basal del pezón, los conductos galactóforos adquieren una dilatación, el seno galactóforo (seno lactífero). El seno galactóforo se continúa con el conducto excretor mamilar (conducto papilar mamario), que transcurre en el pezón y desemboca en su vértice. En los seres humanos, los conductos excretores mamilares desembocan separados unos de otros y su cantidad equivale a la de los lóbulos mamarios, o sea 12-20 unidades.

Preparados histológicos En los preparados histológicos, en la mayor parte de los casos, se encuentran varios cortes de conductos galactóforos de diámetros diferentes en el tejido conjuntivo denso que hay entre los lobulillos glandulares (Fig. 15.2). Los conductos galactóforos pueden tener pliegues que sobresalen en la luz y están densamente rodeados por fibras elásticas. Su pared consiste en un epitelio biestratificado cúbico, cuyo estrato basal está compuesto por células mioepiteliales (Fig. 15.3). El estrato celular apical tiene una gran abundancia de filamentos de queratina. Tiene una actividad secretora reducida y en su superficie apical hay un glucocáliz bien desarrollado.

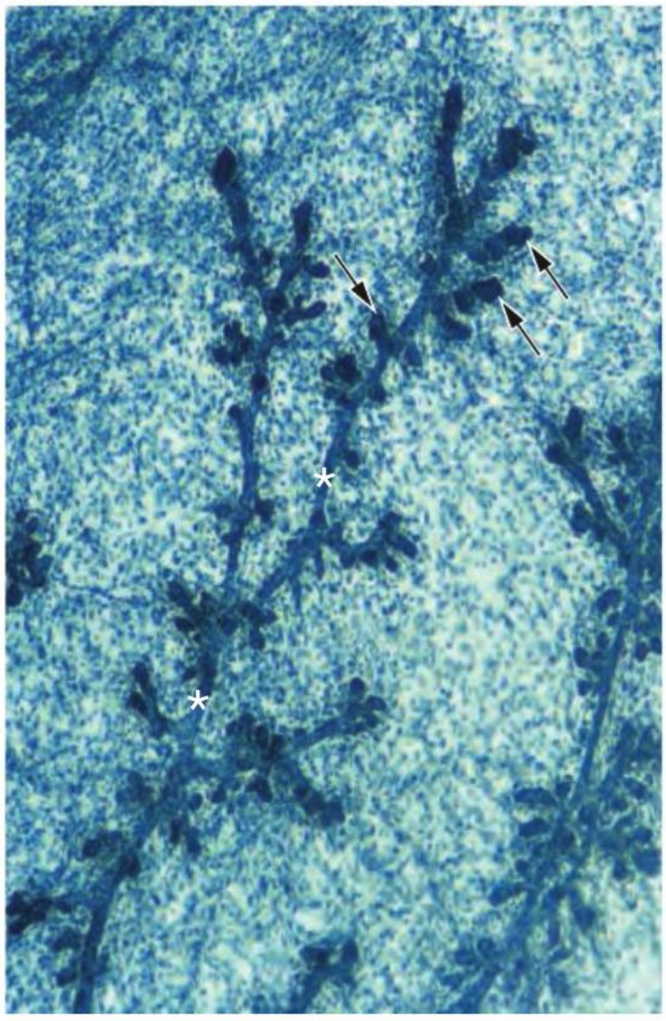

Fig. 15.2 Sistema de conductos excretores (mama no lactante). * Conductos galactóforos pequeños; → tubuloalvéolos en un lobulillo glandular. Mono Rhesus; material montado entero, sin cortar; hematoxilina; 20 ×.

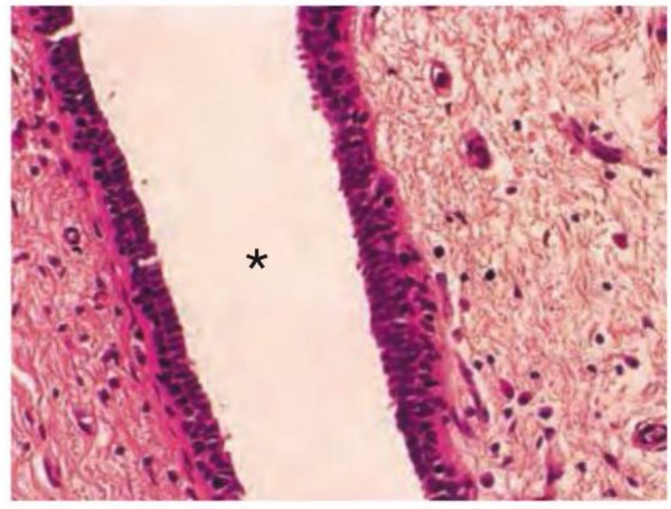

Fig. 15.3 Conducto galactóforo (glándula mamaria no lactante) con epitelio biestratificado; * luz. Ser humano; H-E; 250 ×.

Correlación clínica Las alteraciones malignas de la mama (**cáncer de mama, carcinoma mamario**) se originan en su mayor parte por una proliferación desenfrenada del epitelio de los conductos o, con mucho menos frecuencia, de los tubuloalvéolos de los lobulillos. El cáncer de mama es una enfermedad clonal que tiene su origen en una célula transformada y se desarrolla en forma inadvertida durante un tiempo prolongado. Por consiguiente, la prevención y el diagnóstico precoz son de una importancia particular. En la aparición del cáncer mamario tienen alguna influencia los factores genéticos, las hormonas (**Cap. 15.3**) –en especial los estrógenos– y supuestamente también los factores ambientales. El cáncer de mama es el cáncer más frecuente de la mujer. En Alemania, cada año hay alrededor de 60.000 casos nuevos y ocurren unas 10.000-15.000 muertes por la enfermedad. La incidencia va en aumento. En el este asiático, las mujeres se enferman mucho menos de cáncer mamario que en Europa central. Tienen concentraciones sanguíneas de estrógenos y progesterona menores que las mujeres en Estados Unidos y Europa. En lo que se refiere al pronóstico son importantes unas cuantas variables, por ejemplo el tamaño del tumor, la afectación de los ganglios linfáticos y la detección de células del tumor en la microcirculación. El carcinoma mamario genera metástasis al principio, a través de los vasos linfáticos, en los ganglios linfáticos regionales (sobre todo axilares) y luego, por vía hematógena, en los huesos, la piel, los pulmones, el hígado y el encéfalo. Con poca frecuencia, el cáncer mamario también aparece en los varones.

15.1.2 Lobulillos glandulares

La configuración de las estructuras lobulillares epiteliales muestra diferencias considerables en las glándulas no lactantes y en las glándulas lactantes.

Glándula no lactante

Tubuloalvéolos En la glándula no lactante ("en reposo") están formados los conductos excretores mamilares, los senos galactóforos, los conductos galactóforos ramificados, los conductos interlobulillares pequeños, así como los conductos terminales y los lobulillos simples pequeños correspondientes (**Fig. 15.2**, **Fig. 15.4**). Estos lobulillos consisten en unos cuantos adenómeros tubulares ramificados (los llamados **"tubuloalvéolos"**; en la actualidad también suelen denominarse simplemente alvéolos), los cuales se componen de células epiteliales cilíndricas con mucha citoqueratina (células epiteliales glandulares mamarias, **Fig. 15.5**) y algunas células basales. Estas últimas, por lo general, son células mioepiteliales escasa o moderadamente diferenciadas. En el transcurso de un ciclo mensual en los tubuloalvéolos ocurren procesos proliferativos, apoptósicos y secretores (**Fig. 15.6**, **Fig. 15.7**). Una cantidad variable de células epiteliales expresa en su núcleo receptores de estrógenos y progesterona (**Fig. 15.7**). La luz de los tubuloalvéolos es estrecha y en la microscopia óptica no suele distinguirse. Los tubuloalvéolos desembocan en el segmento inicial de límites poco nítidos de los conductos terminales, que abandona el lobulillo y se conecta con un conducto interlobulillar pequeño. En las porciones intralobulillares de los conductos terminales están las células madre epiteliales de las glándulas.

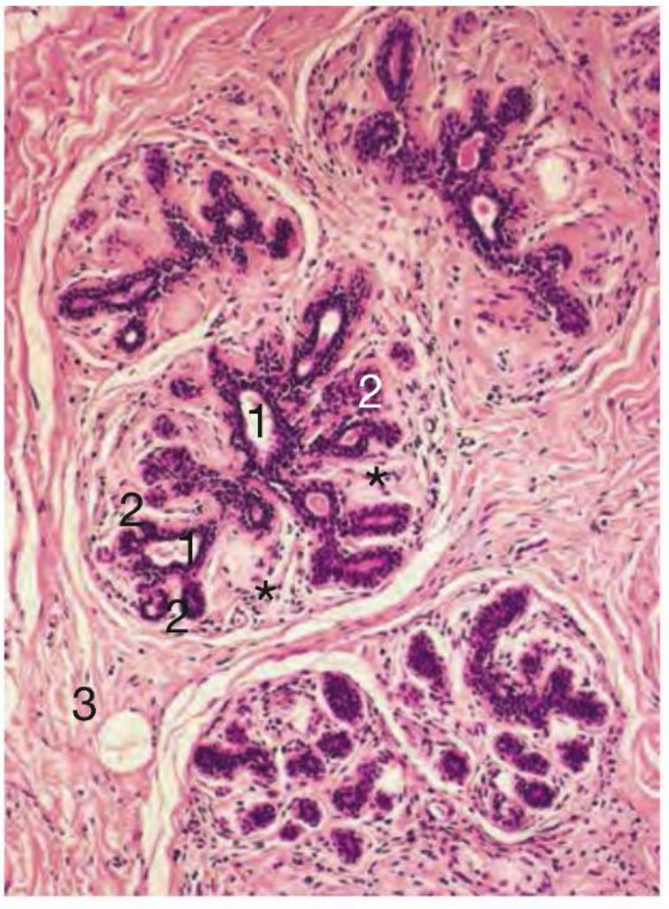

Fig. 15.4 Lobulillos glandulares (glándula mamaria no lactante). **1** Conductos terminales intralobulillares, con los cuales se asocian tubuloalvéolos (**2**); * tejido conjuntivo laxo del lobulillo, con células abundantes (tejido conjuntivo intralobulillar); **3** tejido conjuntivo interlobulillar. Ser humano; H-E; 150 ×.

Fig. 15.5 Determinación inmunohistoquímica de la citoqueratina 19 (CK19).

Funciones secretoras del epitelio de los conductos Las células epiteliales de los conductos –incluso los de la glándula mamaria en lactación– sintetizan una gran variedad de proteínas y péptidos antimicrobianos, por ejemplo defensinas, lisozima y transferrina. Además producen mucinas diversas y poseen un glucocáliz con gran cantidad de cargas negativas, lo que impide el asentamiento de los microorganismos.

Glándula lactante

Durante la gestación, la glándula no lactante se transforma en glándula lactante. La lactación comienza en el momento del nacimiento del niño.

Cambios En la glándula lactante, las ramificaciones terminales intralobulillares del sistema de conductos se continúan con los **adenómeros alveolares**, ahora bien delimitables, de luz amplia y muy juntos (**Fig. 15.8**, **Fig. 16.9**). La

Fig. 15.6 Proteína bcl-2. Determinación inmunohistoquímica (tinción parda relativamente intensa de algunas células) de la proteína protectora bcl-2 en los lobulillos glandulares (glándula mamaria no lactante). La proteína bcl-2 protege las células contra la apoptosis. → Células bcl-2-positivas. Ser humano; 250 ×.

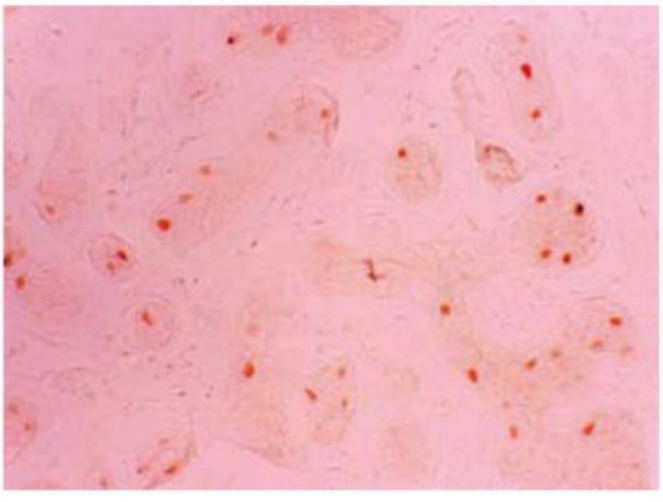

Fig. 15.7 Receptor de progesterona. Determinación inmunohistoquímica en los núcleos celulares (tinción parda) de adenómeros y conductos terminales de la glándula mamaria humana no lactante. Ser humano; 250 ×.

pared de las unidades secretoras (alvéolos de la lactación) consiste en una capa simple de células epiteliales cúbicas y cilíndricas (células epiteliales glandulares mamarias, células epiteliales mamarias, lactocitos) y células mioepiteliales, así como una lámina basal.

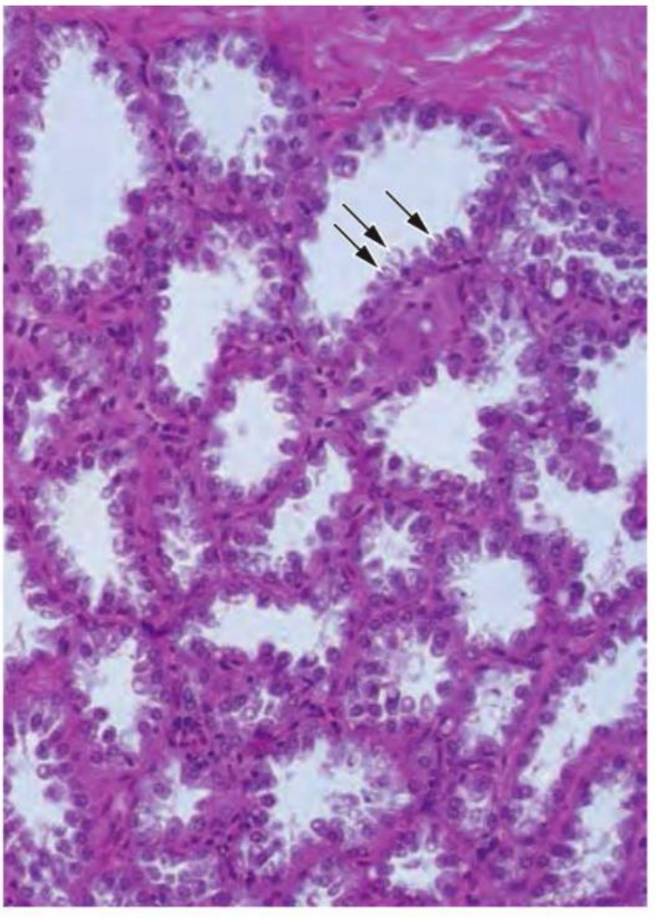

Fig. 15.8 Glándula mamaria en lactación. Los adenómeros tubuloalveolares de la glándula mamaria están compuestos por células epiteliales cúbicas a cilíndricas, las cuales tienen una región apical que suele sobresalir mucho dentro de la luz (→). En este citoplasma apical sobresaliente hay inclusiones lipídicas de hasta 5 µm de diámetro que se secretan en forma apocrina. Ser humano; H-E; 200 ×. (De [1])

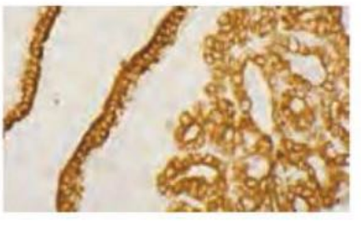

Fig. 15.9 Determinación inmunohistoquímica de la citoqueratina 7 (CK7).

Fig. 15.10 Membrana celular apical de las células epiteliales de la glándula mamaria en lactación.

Epitelio lactífero En la glándula, durante la lactación, los adenómeros secretores (alvéolos) de los lobulillos individuales ofrecen una imagen variable. Contienen diferentes cantidades de leche y la altura del epitelio lactífero varía en forma considerable. Las células epiteliales glandulares mamarias en lactación (véase más adelante) expresan en su membrana celular apical hidratos de carbono especiales que pueden detectarse con la ayuda de lectinas, en particular la lectina de cacahuete (PNA = *peanut agglutinin*, aglutinina de cacahuete) (**Fig. 15.10**).

Células epiteliales glandulares mamarias

Contactos celulares Las células epiteliales glandulares están unidas por zonulae occludentes (uniones herméticas), zonulae adherentes, maculae adherentes y nexos (uniones de hendidura) (**Fig. 15.11**). La extensión y la configuración de las zonulae occludentes cambia en forma considerable antes y durante la lactación. Justo antes del parto, las uniones herméticas son muy permeables, lo cual explica la semejanza de la preleche (calostro) con el plasma sanguíneo. En los primeros días después del parto disminuye mucho la permeabilidad. Luego, durante la lactación, la mayor parte de los procesos de transporte ocurren por la vía transcelular.

Citoplasma El citoesqueleto (filamentos de actina y de queratina, microtúbulos) de las células está muy desarrollado. En la fase de lactación, las células epiteliales glandulares poseen un RE rugoso abundante, en el cual se sintetizan las proteínas y las grasas de la leche. El aparato de Golgi supranuclear es muy extenso. En el aparato de Golgi se originan grandes vesículas (gránulos) de secreción que contienen, entre otras cosas, proteínas (p. ej., caseína, lactoferrina, lactalbúmina). En estas vesículas también se incorpora el hidrato de carbono de la leche (lactosa), lo cual conduce a una entrada considerable de agua, iones y moléculas pequeñas para mantener el equilibrio osmótico. La caseína forma aglomeraciones especiales (micelas, **Fig. 15.12**). El calcio, el fosfato y el citrato están unidos principalmente a las micelas de caseína. El contenido de las micelas se expulsa por exocitosis.

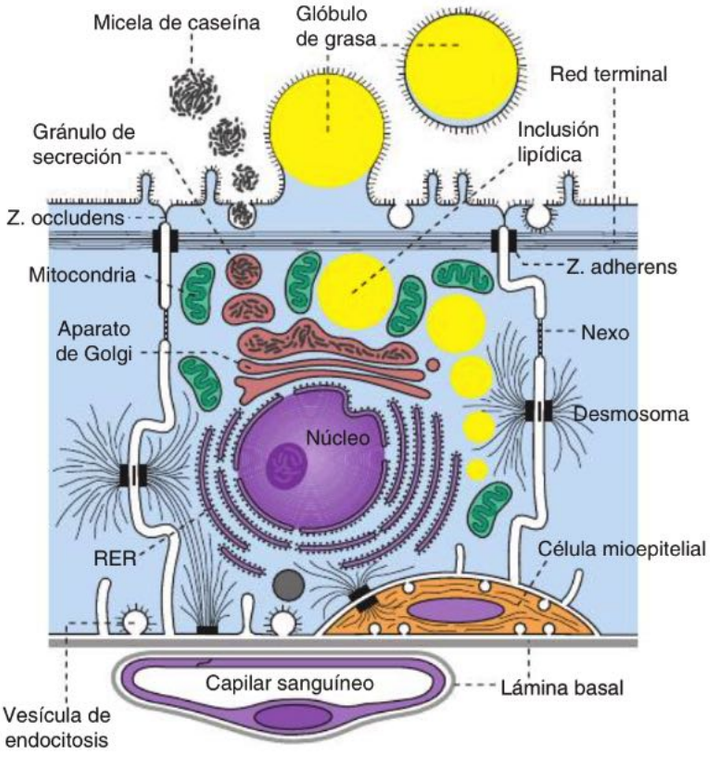

Fig. 15.11 Estructura fina de células glandulares mamarias en lactación (representación esquemática). Las grasas de la leche se secretan por medio de un mecanismo apocrino; los glóbulos de grasa poseen una cubierta densa de mucina, de carga eléctrica negativa. Las proteínas (p. ej., caseína) y los hidratos de carbono de la leche, entre otros componentes, se liberan por exocitosis desde gránulos de secreción. (De [1])

Proteína relacionada con la parathormona Cabe destacar que el epitelio glandular lactífero sintetiza cantidades considerables de proteína relacionada con la parathormona (PTH-RP). Esta proteína está relacionada estructural y funcionalmente con la parathormona y se cree que influye sobre el transporte del calcio.

Glóbulos de grasa de la leche Las grasas de la leche (triacilgliceroles) se agrupan en la célula en la forma de gotitas de hasta 4-5 µm de diámetro, que se secretan por un mecanismo apocrino (**Fig. 15.13**). Esto significa que las gotitas de lípidos desprendidas en la leche están rodeadas por membrana plasmática. En los seres humanos, la membrana de los glóbulos de grasa, al igual que la membrana celular apical, posee un glucocáliz complejo de glucoproteínas diversas, entre ellas mucinas (MUC1, MUC3, etc.) con cargas eléctricas negativas. Es probable que este glucocáliz cumpla una función en la defensa contra las infecciones en el intestino del neonato. Además, en la membrana de los glóbulos de grasa hay otras proteínas, entre ellas la xantinooxidasa y la butirofilina, una proteína de la superfamilia de las inmunoglobulinas. En el Cuadro 15.1 se presenta una sinopsis de los componentes más importantes de la leche humana y bovina. Una mujer sana produce alrededor de un litro de leche por día.

Calostro La leche –incluso la humana– contiene inmunoglobulinas (sobre todo dímeros de IgA secretora) y la preleche (calostro) posee más de estas moléculas que la leche definitiva. Otra característica del calostro bastante espeso y amarillento es la aparición en cantidades variables de leucocitos (entre ellos: neutrófilos, eosinófilos y linfocitos), entre los cuales llaman especialmente la atención los llamados corpúsculos del calostro. Estos corpúsculos consisten en células fagocíticas de origen monocítico repletas de lípidos.

Células mioepiteliales

En su estructura, las células mioepiteliales equivalen a células musculares lisas. En los conductos pequeños son

Cuadro 15.1 Comparación de los componentes de la leche

Contenido (cada 100 mL)	Humano	Bovino
Energía (kcal)	69	66
Proteína (g)	0,9-1,2	3,3
Relación entre la proteína del suero de la leche y la caseína	80:20	20:80
Grasa (g)	3,8	3,7
Ácido linolénico (% de la grasa total)	13	4
Lactosa (g)	7	4,5
Sustancias minerales (cenizas en g)	0,2	0,7
Calcio (mg%)	30	125
Fósforo (mg%)	15	95

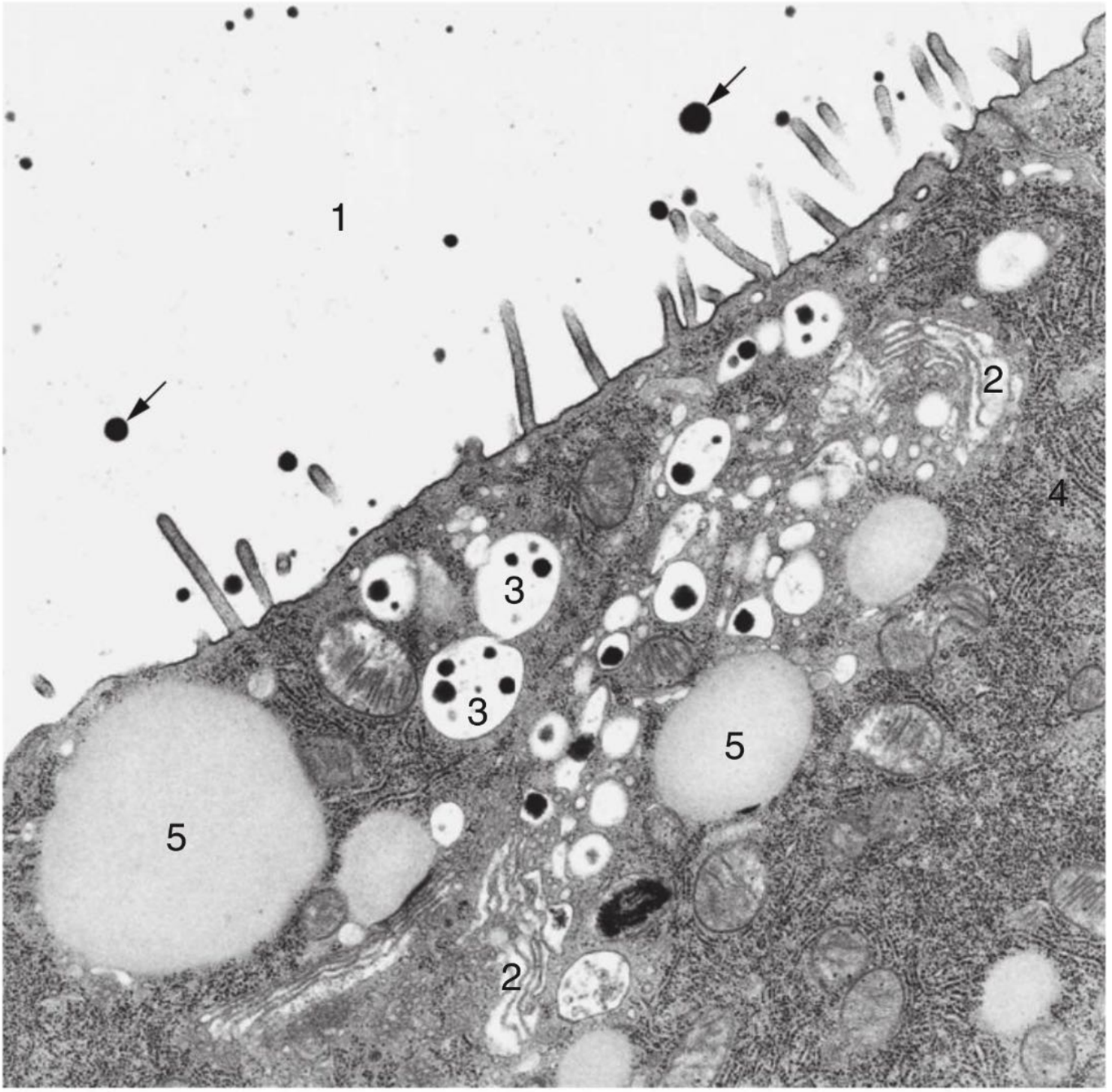

Fig. 15.12 Citoplasma apical de una célula glandular mamaria en lactación, microfotografía electrónica. **1** Luz alveolar; **2** aparato de Golgi; **3** gránulos de secreción con micelas de caseína. → Micelas de caseína en la luz llena de leche; **4** RE rugoso; **5** inclusiones lipídicas. Rata; 20.700 ×.

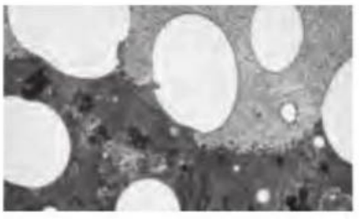

Fig. 15.13 Gotitas de lípidos en una célula de un alvéolo mamario en lactación.

fusiformes y están bastante juntas y en el epitelio de los alvéolos son células ramificadas de ubicación basal. Aquí, las células mioepiteliales forman un plexo con forma de cesta y están conectadas entre sí por medio de desmosomas y uniones de hendidura (nexos). En los alvéolos y en los conductos glandulares desempeñan un papel fundamental en la expresión de la leche desde la glándula y poseen receptores para la hormona oxitocina, liberada en la neurohipófisis, que las estimula.

Involución

Fin del período de amamantamiento Una vez terminada la fase de lactación ocurre la involución del epitelio glandular. La secreción láctea se termina cuando la mama no se vacía por completo. El producto de secreción retenido es fagocitado por macrófagos, los alvéolos se desintegran y sólo se preservan los conductos y los lobulillos simples con adenómeros en su mayor parte en reposo (**Fig. 15.4**). En la degradación de los alvéolos desempeñan un papel destacado los macrófagos y los procesos apoptósicos inducidos por TGFβ-3; la degradación de la lámina basal también tiene una importancia fundamental en la involución.

Climaterio En el transcurso del climaterio, con la abolición de la función ovárica, ocurre la llamada involución senil de la glándula mamaria. Los lobulillos glandulares en su totalidad se atrofian cada vez más. Sólo se preserva un resto del sistema de conductos excretores. En el epitelio de los conductos pueden aparecer irregularidades con proliferación celular.

15.1.3 Tejido conjuntivo y tejido adiposo

Tejido conjuntivo interlobulillar El tejido conjuntivo del cuerpo glandular que está entre los lobulillos (tejido conjuntivo denso interlobulillar, **Fig. 15.1**, **Fig. 15.4**, **Fig. 15.14**) tiene fibras colágenas abundantes, relativamente pocas células y áreas de tamaños diversos con adipocitos uniloculares. El tejido adiposo aumenta con la edad. Con frecuencia se encuentran vasos sanguíneos grandes, así como vasos linfáticos (**Fig. 15.14**).

Tejido conjuntivo intralobulillar En cambio, el tejido conjuntivo de los lobulillos situado entre los adenómeros (tejido conjuntivo laxo intralobulillar) tiene pocas fibras, una gran cantidad de proteoglucanos, muchas células y abundancia de vasos sanguíneos pequeños. No sólo contiene fibrocitos activos sino también plasmocitos, linfocitos y macrófagos. Los mastocitos aparecen aisladamente en el tejido conjuntivo intralobulillar y en grandes cantidades en el tejido conjuntivo denso que hay entre los lobulillos. El tejido conjuntivo intralobulillar tiene una importancia particular en los procesos de crecimiento e involución de las estructuras epiteliales glandulares. Sus proteoglucanos fijan no sólo agua, sino también proteasas, inhibidores de las proteasas y moléculas de señal (p. ej., factores de crecimiento: EGF, TGFβ, IGF). Los factores de crecimiento pasan al neonato a través de la leche. Cumplen una función en el crecimiento del sistema digestivo del lactante.

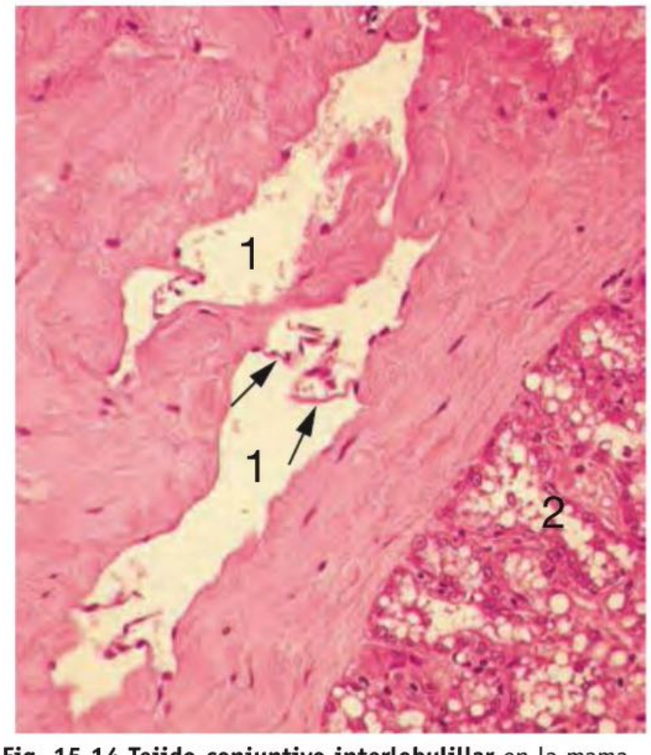

Fig. 15.14 Tejido conjuntivo interlobulillar en la mama en lactación. **1** Vasos linfáticos con válvulas (→). **2** Lobulillo con células glandulares en lactación. Elefante africano; H-E; 250 ×.

Correlación clínica El agrandamiento de la mama masculina se denomina **ginecomastia**. Este agrandamiento puede ser patológico o fisiológico. Por ginecomastia patológica se entiende un aumento de la mama a causa del crecimiento del tejido glandular y la proliferación del tejido de la estroma en los varones. Las causas pueden ser muchas, por ejemplo defectos de la síntesis de testosterona o una producción excesiva de estrógenos. Esta última es la causa de la ginecomastia en las hepatopatías crónicas graves, en las cuales el hígado ya no realiza la degradación de los estrógenos. La ginecomastia patológica con frecuencia es causada por medicamentos, por ejemplo antidepresivos, bloqueantes de los canales de calcio, inhibidores de la ACE y diacepam. La llamada ginecomastia fisiológica suele aparecer en los neonatos de ambos sexos, en la pubertad y en la senectud en los varones.
Las **alteraciones benignas de la mama** aparecen en gran cantidad sobre todo en las mujeres, a saber, en la región del epitelio glandular o del tejido conjuntivo, a menudo incluso en ambos tejidos al mismo tiempo. Por lo general son las llamadas alteraciones fibroquísticas con quistes pequeños e hiperplasia del epitelio glandular y del tejido conjuntivo. Cuando las hiperplasias son atípicas existe un riesgo considerable de adquirir un cáncer de mama.

15.2 Aréola y pezón

En la aréola y en el pezón hay músculo liso con una inervación simpática abundante (**Fig. 15.15**, **Fig. 15.16**), que puede contraerse por estimulación mecánica (p. ej., la boca del lactante). De esta manera ocurre el endurecimiento y la erección del pezón. El sistema complejo del músculo liso se encuentra en relación con tendones elásticos finos ramificados, los cuales están fijados sobre todo en la dermis y en la epidermis del pezón (sistema elástico-muscular).

Conductos excretores En el pezón se encuentran 12-20 conductos excretores mamilares (**Fig. 15.15**, **Fig. 15.17**), los cuales se originan en los senos galactóforos de luz amplia.
Glándulas de Montgomery La aréola contiene 20-30 glándulas de Montgomery tubulares enrolladas que en su estructura histológica corresponden a glándulas odoríferas apocrinas (**Fig. 15.18**). Las unidades secretoras están compuestas por células mioepiteliales basales y las células epiteliales secretoras, cuya altura varía según el estado funcional. El conducto excretor tiene un epitelio biestratificado cúbico. El producto de secreción de las glándulas de Montgomery es de color amarillo anaranjado y sirve para el adosamiento hermético entre el pezón y los labios del lactante durante el proceso de succión.

Otros componentes Además, en la aréola hay muchas glándulas sebáceas pequeñas (sin relación con pelos) y algunas glándulas sudoríparas. En la epidermis de la aréola y del pezón se encuentran muchos melanocitos y una gran cantidad de gránulos de pigmento en los queratinocitos.

15.3 Control hormonal de la glándula mamaria

En la niñez, la glándula mamaria no está sujeta a influencia hormonal. En la pubertad, el crecimiento de la mama y la glándula mamaria es regulado sobre todo por los estrógenos.

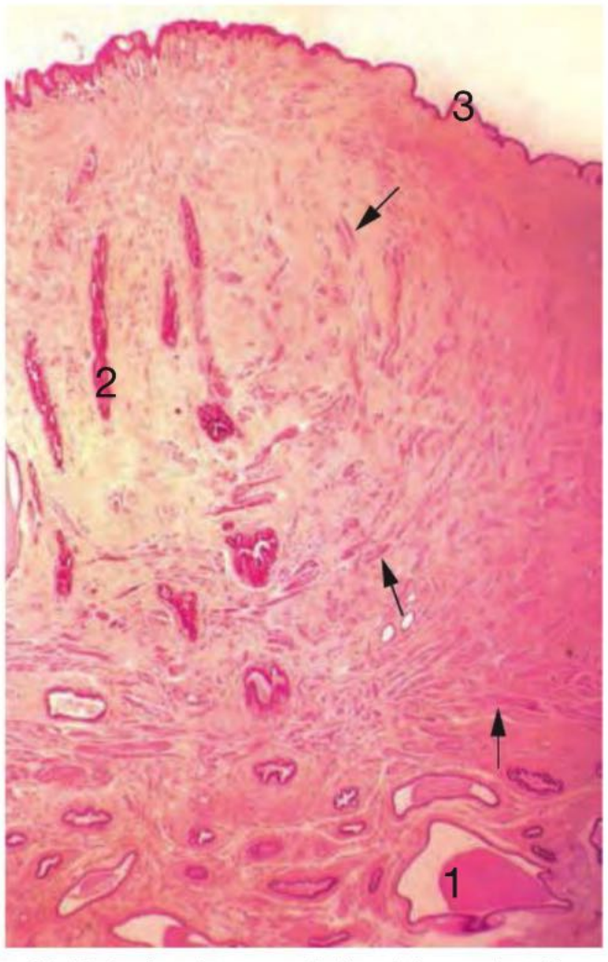

Fig. 15.15 Pezón, vista panorámica. **1** Seno galactóforo; **2** conducto excretor mamilar (conducto papilar mamario) en corte longitudinal (en total aparecen los cortes de 4 de estos conductos); **3** epidermis; → haces de células musculares lisas. Ser humano; H-E; 12 ×.

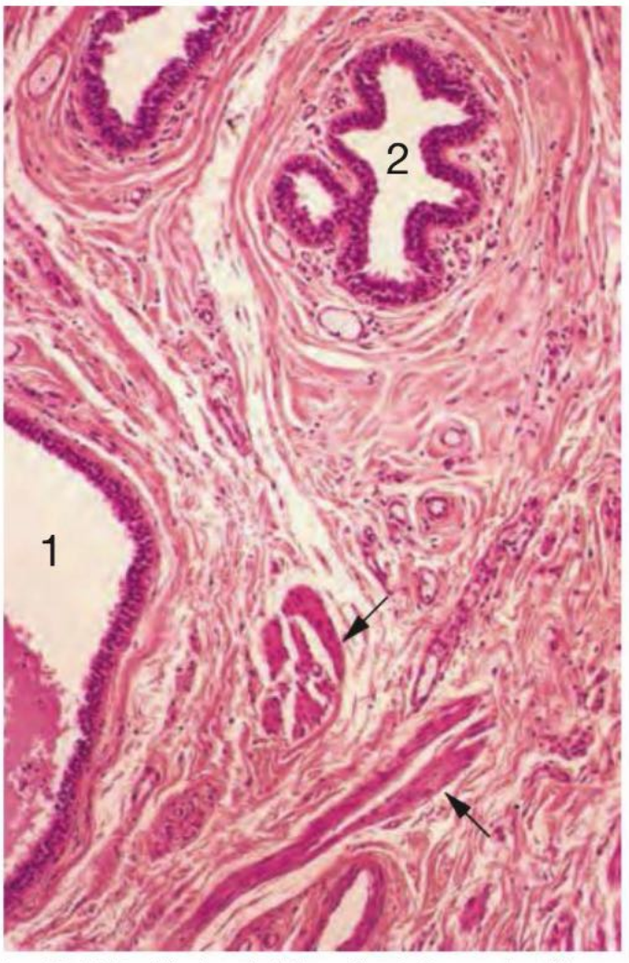

Fig. 15.17 Región basal del pezón. 1 Seno galactóforo; **2** conducto papilar mamario; → músculo liso. Ser humano; H-E; 150 ×.

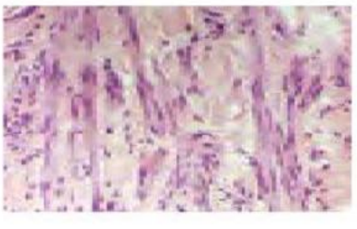

Fig. 15.16 Tejido conjuntivo en el pezón.

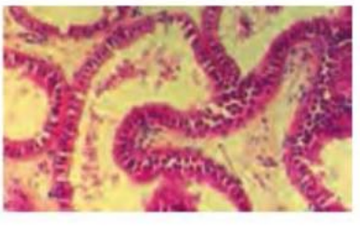

Fig. 15.18 Glándulas de Montgomery.

Durante el embarazo, la glándula crece y se diferencia en especial bajo el control sinérgico de los estrógenos, la progesterona, la prolactina y el lactógeno placentario. En la lactación, la prolactina de la adenohipófisis regula la síntesis de leche en el epitelio glandular. Durante la lactación, la adenohipófisis está compuesta en el 60-80% por células productoras de prolactina. La oxitocina, que se sintetiza en células neurosecretoras del diencéfalo y se libera en la neurohipófisis, es la causa de la contracción de las células mioepiteliales y de la expresión de la leche. En la mayor parte de las funciones mencionadas también participan la insulina, la tiroxina, los glucocorticoides y la hormona del crecimiento.

Correlación clínica Con el término **galactorrea** se designa la secreción láctea patológica a causa de una falla en el control de la secreción de prolactina en mujeres y varones. La causa de esto es una deficiencia de la inhibición hipotalámica de la secreción de prolactina mediante la dopamina. Muchos medicamentos que influyen sobre el SNC (sustancias psicotrópicas, antieméticos, metildopa) también conducen a un aumento de la secreción de prolactina.

CAPÍTULO

16 Piel

16.1 Epidermis 465
16.1.1 Queratinocitos 466
16.1.2 Otros tipos celulares de la epidermis 471

16.2 Dermis 474
16.2.1 Capa papilar 474
16.2.2 Capa reticular 474
16.2.3 Vasos 474

16.3 Hipodermis 475

16.4 Glándulas cutáneas 475
16.4.1 Glándulas sudoríparas ecrinas 475
16.4.2 Glándulas odoríferas apocrinas 476
16.4.3 Glándulas sebáceas holocrinas 478

16.5 Pelo 478
16.5.1 Estructura del pelo 479
16.5.2 Crecimiento del pelo 483

16.6 Uña 483

16.7 Estructuras sensoriales de la piel 483

Introducción

La piel está compuesta por la epidermis y la dermis. Bajo la dermis se encuentra el tejido subcutáneo (hipodermis). La epidermis es un epitelio estratificado plano queratinizado cuyas células, los queratinocitos, se renuevan en el transcurso de 4 semanas. Además de los queratinocitos, en la epidermis hay células de Merkel (células sensoriales táctiles), células de Langerhans (células del sistema inmunitario) y melanocitos (células pigmentarias). La dermis tiene una abundancia de fibras colágenas, fibras elásticas y vasos sanguíneos. Contiene terminaciones nerviosas sensoriales libres que pueden introducirse en la epidermis, corpúsculos táctiles de Meissner y otras estructuras receptoras. La hipodermis consiste sobre todo en tejido adiposo unilocular y también posee corpúsculos sensoriales, por ejemplo, los corpúsculos laminares de Vater-Pacini. Los pelos, las uñas y las glándulas son los llamados anexos de la piel.

La piel forma la superficie del cuerpo y es el órgano más grande de toda la economía. Su superficie es de alrededor de 2 m^2. La piel tiene funciones múltiples:

- protección contra lesiones mecánicas, térmicas y químico-tóxicas y contra agentes patógenos del medio exterior
- protección contra la pérdida de agua
- absorción de radiaciones
- regulación de la temperatura
- percepción sensorial
- envío de señales al entorno
- vigilancia inmunológica
- formación de vitamina D bajo la acción de la luz solar (UV-B).

En la jerga clínica práctica, todas las capas de la superficie corporal reciben el nombre de piel. En cambio, en la nomenclatura anatómica se designan piel (lat., *cutis*) sólo las dos capas más superficiales:

- epidermis y
- dermis (corion).

La capa que se encuentra por debajo de esta piel es el tejido subcutáneo (hipodermis). La piel y el tejido subcutáneo en conjunto forman el tegumento (*integumentum commune*). A la piel pertenecen no sólo el robusto epitelio estratificado plano queratinizado de la epidermis y estructuras complejas de tejido conjuntivo, sino también nervios, corpúsculos sensoriales y vasos sanguíneos y linfáticos. Los pelos, las uñas y las glándulas, que también pertenecen a la piel, reciben el nombre de faneras o anexos cutáneos. En las palmas de las manos y las plantas de los pies, la superficie cutánea forma un modelo de crestas específico y aquí la piel se designa **piel gruesa**. En todos los otros sitios del cuerpo, la superficie cutánea está dividida en campos finos y se llama **piel fina**. Sólo hay pelos en la piel fina.

Correlación clínica En la piel se desarrollan muchas enfermedades específicas que se acompañan de signos y síntomas diversos, por ejemplo eritemas (enrojecimientos), nódulos o vesículas. Sin embargo, el aspecto de la piel también puede ser el reflejo de muchas otras enfermedades, incluso psíquicas.

16.1 Epidermis

La epidermis forma la superficie directa del cuerpo y su límite con el entorno. Está formada por un epitelio estratificado plano queratinizado (**Cap. 16.1.1**) que se compone principalmente de queratinocitos. La epidermis de la piel gruesa es llamativamente gruesa (0,4-0,6 mm); en cambio, la de la piel fina es relativamente delgada (75-150 µm). Además, la epi-

dermis contiene melanocitos, células de Langerhans y células de Merkel, las cuales se encuentran distribuidas en forma laxa en sus estratos profundos (**Cap. 16.1.2**). La epidermis no sólo es una capa protectora dinámica y adaptable sino que también secreta en forma activa y produce, por ejemplo, péptidos antimicrobianos como las defensinas.

La superficie de la epidermis puede ser bastante lisa (piel final) o formar crestas (piel gruesa). Su superficie profunda también forma crestas que se introducen en la dermis y debido a que se anastomosan reciben el nombre de redes de crestas (**Fig. 16.1**, **Fig. 16.5**).

La epidermis está apoyada sobre una membrana basal gruesa (unión dermoepidérmica), junto a la cual suelen ocurrir procesos patológicos específicos que pueden conducir a su engrosamiento diagnóstico, por ejemplo en el lupus eritematoso.

16.1.1 Queratinocitos

Los queratinocitos, que son las células epiteliales específicas de la epidermis, se renuevan en el transcurso de 4 semanas y en ese período atraviesan por etapas de diferenciación características. La diferenciación está genéticamen-

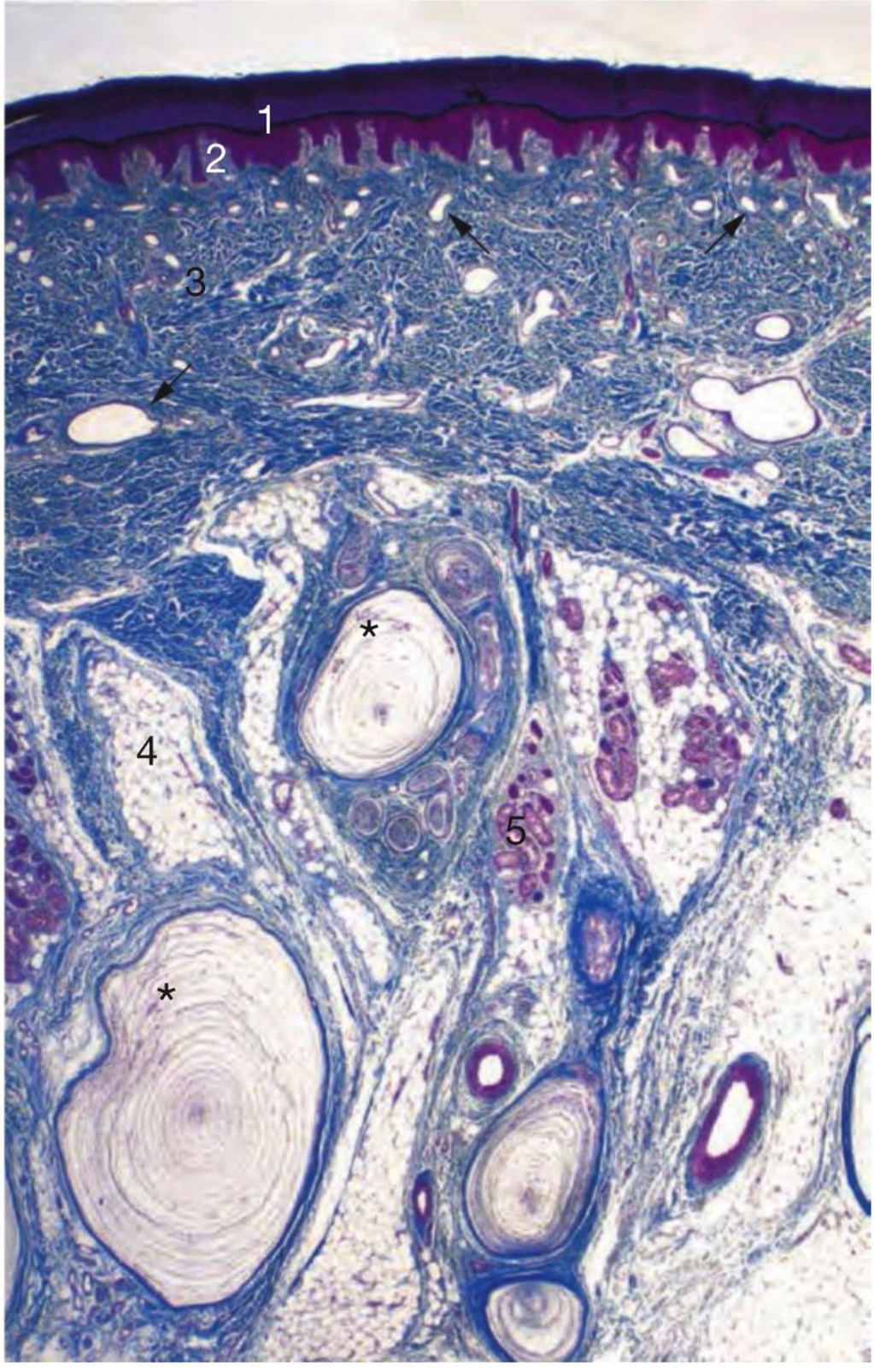

Fig. 16.1 Piel e hipodermis (tegumento) del pulpejo de un dedo de la mano. Aquí pueden identificarse bien las capas principales. La epidermis (**1**) está subdividida en estratos: en la profundidad se encuentran las células vivas; le sigue una estrecha banda oscura con células que han comenzado a queratinizarse (estrato granuloso) y en situación más superficial están las células queratinizadas muertas. **2** Capa papilar de la dermis; **3** capa reticular de la dermis; **4** tejido adiposo de la hipodermis; **5** glándula sudorípara ecrina; → vasos sanguíneos en la dermis; * corpúsculos laminares de Vater-Pacini en la hipodermis. Ser humano; tricrómica de Masson; 25 ×.

te programada. Comienza con los queratinocitos posmitóticos de la región basal del epitelio y termina con células queratinizadas anucleadas.

Correlación clínica La **psoriasis** se caracteriza por una proliferación excesiva de las células epidérmicas. En esta enfermedad cutánea, el recambio celular tarda sólo 1 semana en lugar de las 4 semanas de la epidermis normal.

Estratos

La diferenciación de los queratinocitos se refleja en la formación de capas o estratos en la epidermis (**Fig. 16.2**). Pueden distinguirse los estratos siguientes:

- estrato basal
- estrato espinoso
- estrato granuloso
- estrato lúcido (sólo en la piel gruesa)
- estrato córneo.

El estrato basal, el estrato espinoso y el estrato granuloso están compuestos por células epiteliales vivas. Los estratos basal y espinoso también se agrupan con el nombre de **estrato germinativo**, dado que aquí ocurren las divisiones celulares. Los estratos lúcido y córneo están formados por células epiteliales muertas.

Estrato basal La capa epitelial basal (estrato basal, **Fig. 16.3**) consiste en queratinocitos cúbicos o cilíndricos. Estas células envían prolongaciones basales finas ("raicillas") hacia el tejido conjuntivo que sirven para la fijación del epitelio. Los queratinocitos del estrato basal están fijados a la lámina basal por medio de hemidesmosomas (**Fig. 16.3a**). El citoplasma de los queratinocitos se caracteriza por una abundancia de haces de filamentos de queratina (tonofilamentos) y ribosomas libres, polirribosomas y algunas cisternas cortas del RE rugoso.
En el estrato celular basal se encuentran células madre con

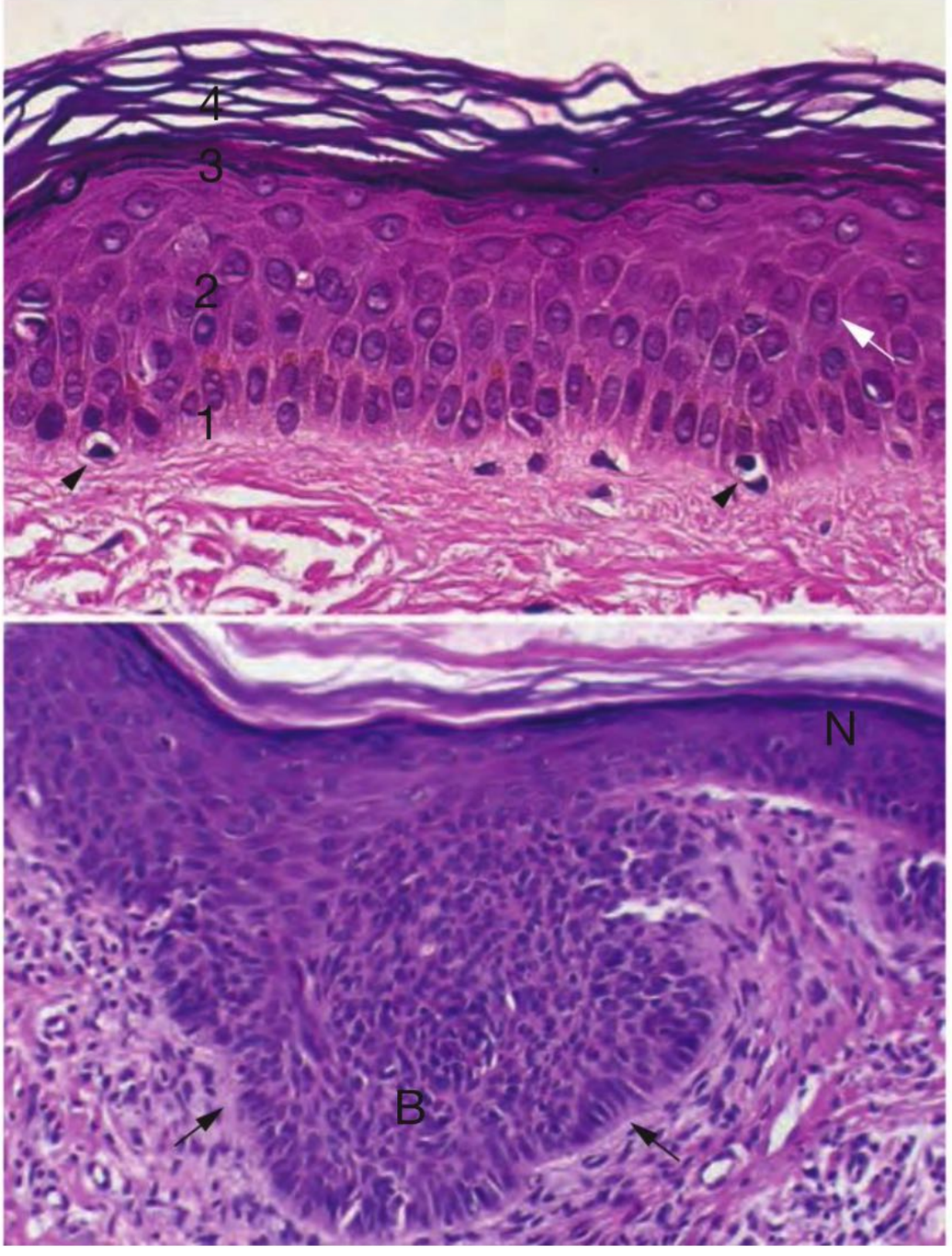

Fig. 16.2 Epidermis. a: estratos de la epidermis (superficie de flexión del antebrazo, ser humano). **1** Estrato basal (a menudo con pigmento supranuclear, p. ej., en el tercio izquierdo de la imagen); **2** estrato espinoso; **3** estrato granuloso; **4** estrato córneo; ▶ melanocitos (en los cortes teñidos con H-E de especímenes cutáneos de personas de piel clara, a menudo con citoplasma balonizado claro); → prolongaciones citoplasmáticas finas con desmosomas a través de los cuales están unidas las células epidérmicas. H-E; 450 ×. **b:** basalioma (**B**), carcinoma de células basales, ser humano. Las células basales proliferan sin control y comienzan a extenderse en la profundidad (→) pero todavía no han perforado la lámina basal de la epidermis. **N** epidermis normal. H-E; 250 ×. (Preparado gentileza del doctor Ch. Schubert, docente adscripto).

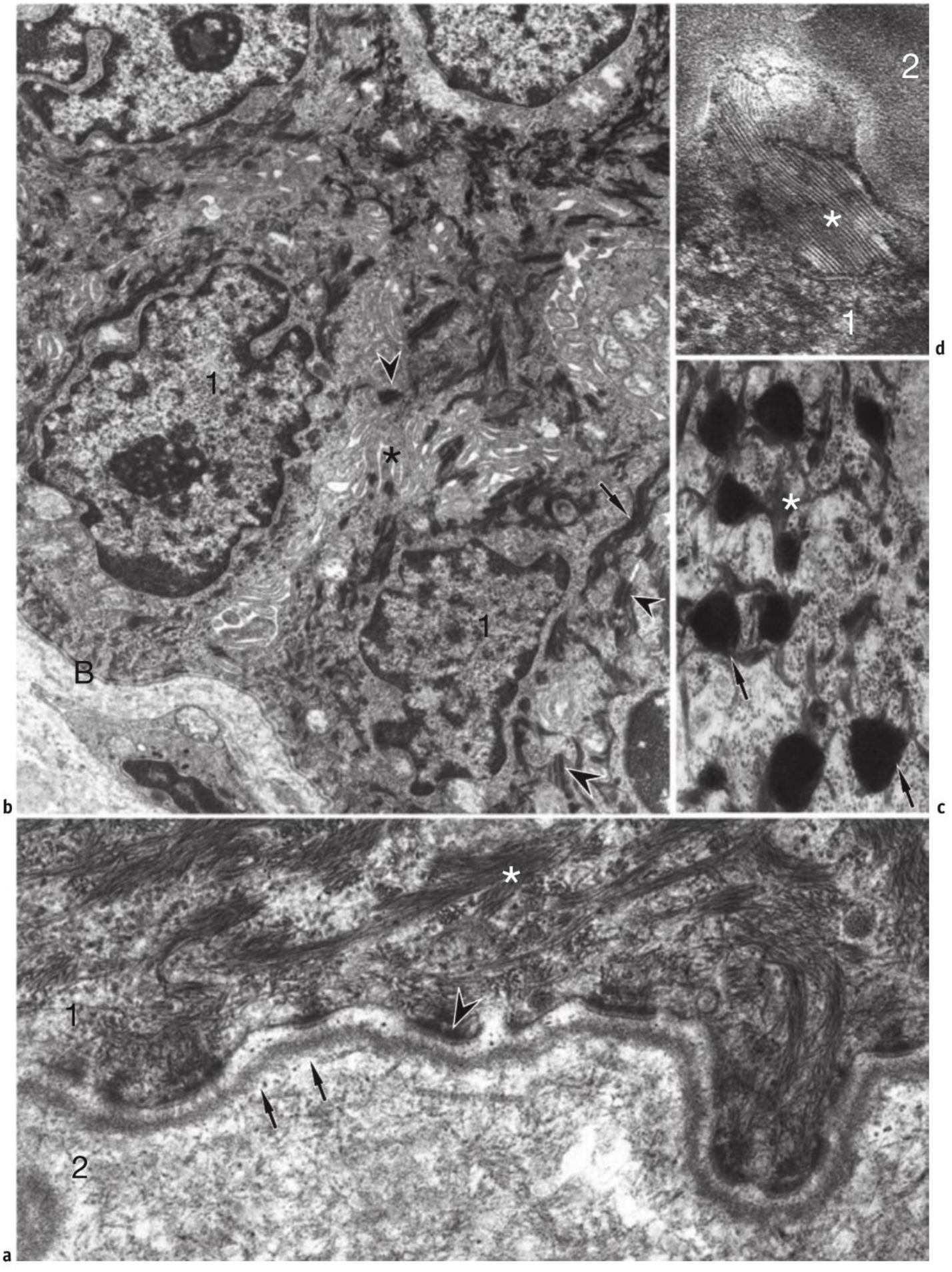
2
*
1
d
1
*
1
B
b
*
c
*
1
2
a

capacidad de división que se identifican por las figuras mitóticas o por la reacción positiva con el anticuerpo Ki67. Estas células carecen de raicillas o sólo las tienen cortas y yacen sobre todo a la altura de las papilas dérmicas. Pero no sólo las células madre se caracterizan por figuras mitóticas; a partir de las células madre primero surgen células precursoras que se dividen activamente. Recién los queratinocitos posmitóticos inician la vía de diferenciación hacia células epiteliales queratinizadas. Las figuras mitóticas también aparecen todavía en el estrato espinoso (**Fig. 16.4**).

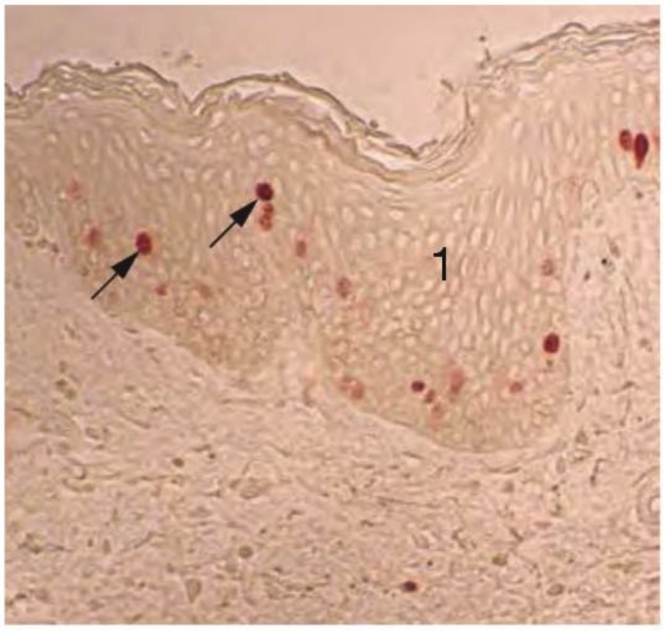

Fig. 16.4 Queratinocitos en proliferación en los estratos basal y espinoso de la epidermis (**1**). Ser humano; determinación inmunohistoquímica (anticuerpo Ki67) de las células proliferantes (tinción parda de los núcleos, →); 250 ×.

Estrato espinoso Al estrato basal lo sigue el estrato espinoso de varias láminas de células. Aquí los queratinocitos son más voluminosos y poliédricos. Cada célula muestra en su superficie prolongaciones finas con forma de espinas que entran en contacto con prolongaciones semejantes de células contiguas (incluso las del estrato basal). El contacto está formado por desmosomas robustos que con frecuencia se encuentran en el extremo de las prolongaciones finas (**Fig. 16.3b**). Hay una gran abundancia de haces de filamentos de queratina. El espacio intercelular es relativamente amplio, aloja la gran cantidad de microvellosidades y micropliegues de las células contiguas (**Fig. 16.3b**) y contiene hialuronano, como la matriz de muchos tejidos conjuntivos.

Estrato granuloso Las células aplanadas del estrato granuloso, de 1-3 láminas de células, contienen gránulos basófilos (**Fig. 16.3c**, **Fig. 3.1.8**) que están compuestos por filamentos de queratina y por queratohialina (**gránulos de queratohialina**) y no se encuentran limitados por membrana. La queratohialina contiene un precursor de la proteína filagrina (protofilagrina). Además, las células producen **cuerpos laminares** de 0,1-0,3 µm de diámetro y limitados por membrana (**Fig. 16.3d**), que contienen proteínas (hidrolasas ácidas) y lípidos diversos (entre otros, el glucolípido acilglucosilceramida). Secretan su contenido de lípidos hacia el espacio intercelular, desde donde los lípidos se extienden hasta las hendiduras intercelulares de estrato córneo y en cierta medida las sellan. De esta forma en la epidermis surge una barrera hidrófuga y, además, se impide la pérdida del agua y la desecación del organismo. Los queratinocitos superiores del estrato granuloso están unidos entre sí no sólo por desmosomas sino también por zonulae occludentes.

Estrato lúcido En la piel gruesa, sobre el estrato granuloso hay una capa de transición eosinófila, el estrato lúcido. Se identifica con una claridad más o menos pronunciada y señala la transición entre las capas más profundas de células vivas y las células cornificadas superficiales muertas. Cuando se ajusta el condensador, el estrato lúcido puede aparecer muy brillante en el corte histológico no teñido, de ahí el nombre. En este estrato, los núcleos y los orgánulos se destruyen con rapidez, un proceso en el que participan muchas enzimas y que corresponde a una forma especial de apoptosis.

Estrato córneo El estrato córneo es la capa externa de la epidermis que está compuesta por varias láminas de células cornificadas (queratinizadas) muertas. Forma una barrera externa que protege al organismo del mundo exterior y ayuda a mantener el medio interno. El espesor del estrato córneo varía en las diferentes regiones corporales y es más grueso en la piel gruesa.

En el estrato córneo, las células sin núcleo ni orgánulos (corneocitos) pierden el 50 al 80% del agua y están compuestas principalmente (alrededor del 80%) por queratina, la cual está incluida en una matriz. La protofilagrina se fragmenta en monómeros de filagrina que causan la acumulación densa de todos los filamentos de queratina. Los filamentos de queratina se unen por puentes disulfuro. El complejo de filagrina y filamentos de queratina llena por completo la célula y la torna resistente y flexible. Contra la superficie interna de membrana celular se depositan proteínas complejas y forman una cubierta insoluble firme

◀ **Fig. 16.3 Epidermis**, microfotografías electrónicas. **a:** base de la epidermis. En el citoplasma de las células basales (**1**) hay abundancia de ribosomas y filamentos intermedios (filamentos de queratina, tonofilamentos) que forman haces gruesos (*); ▶ hemidesmosomas; → lámina basal; **2** matriz de tejido conjuntivo bajo la lámina basal. Ser humano; 49.960 ×. **b:** queratinocitos en el estrato basal de la epidermis. **B** lámina basal; ▶ desmosomas; → haz de filamentos de queratina; * espacio intercelular, cuya superficie limitante está muy aumentada por numerosas microvellosidades y micropliegues de las membranas celulares de los queratinocitos contiguos. Rata; 12.000 ×. **c:** célula epitelial del estrato granuloso con gránulos de queratohialina (→), la cual corresponde a un material proteico denso (véase el texto) que se acumula en los haces de tonofilamentos (*). 20.100 ×. **d:** cuerpo laminar (*) en un queratinocito situado en la transición entre estrato granuloso (**1**) y estrato córneo (**2**). Bovino; 66.740 ×.

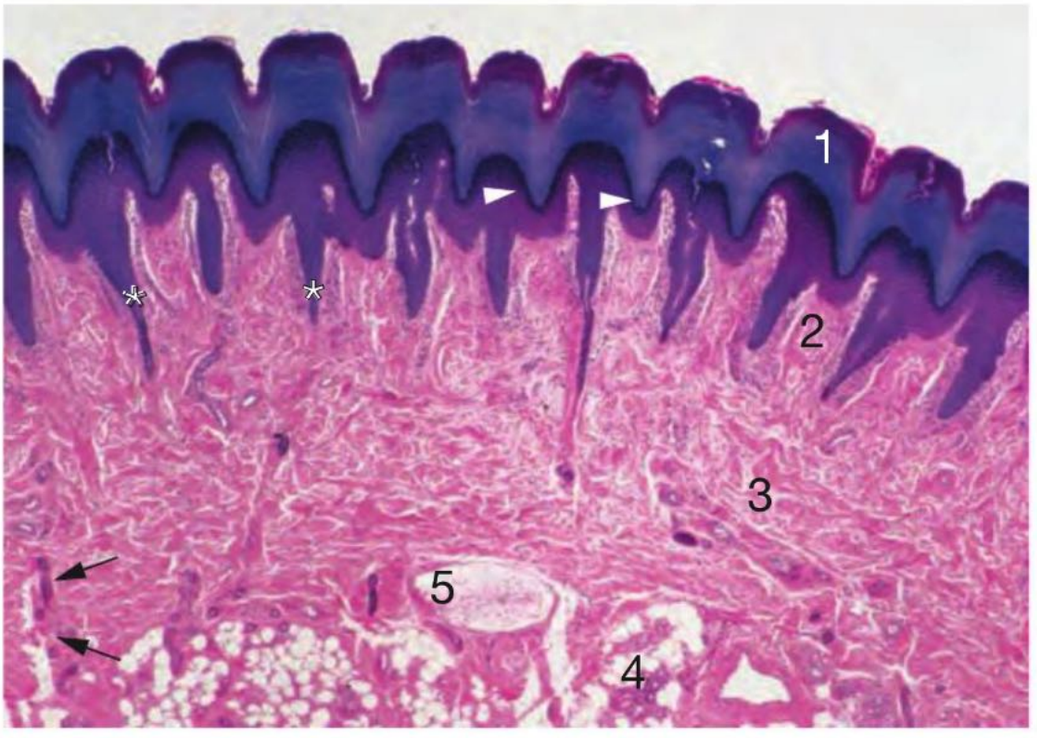

Fig. 16.5 Piel de la yema de un dedo de la mano. La epidermis gruesa (**1**) forma un modelo de ondas (corresponde al sistema de crestas de la superficie cutánea). El estrato córneo es muy grueso; en el tercio inferior se identifica el estrato granuloso (►) muy basófilo, teñido casi de negro. **2** Capa papilar de la dermis; **3** capa reticular de la dermis; **4** hipodermis con adipocitos; **5** corpúsculos laminares de Vater-Pacini. * Crestas epidérmicas. Las glándulas sudoríparas (→) se encuentran principalmente entre los lobulillos adiposos de la hipodermis. Ser humano; H-E; 45 ×.

pero flexible que está unida tanto a la queratina como a la membrana. La membrana celular misma se convierte en una capa de lípidos polares. Las células aplanadas, con forma de escamas, se mantienen unidas por desmosomas. El espacio intercelular está sellado con el material lipídico de los cuerpos laminares (**Fig. 16.3d**) y es impermeable al agua. Sin embargo, las sustancias liposolubles, entre ellas también los medicamentos en forma de pomadas, pueden introducirse en la epidermis. En la superficie de la epidermis los corneocitos se descaman.

Correlación clínica La escabiosis (**sarna**) es una enfermedad cutánea causada por el ácaro *Sarcoptes scabiei*. Las hembras fecundadas excavan túneles en el estrato córneo (p. ej., en la superficie de flexión de la muñeca y en las regiones laterales de los dedos de la mano) y aquí depositan sus huevos. El cuadro cínico se caracteriza por prurito intenso, inflamación purulenta, desarrollo de eccema, etcétera. Los ácaros se alimentan principalmente de los corneocitos muertos.

Diferenciación de los queratinocitos

El proceso de diferenciación comprende: la síntesis y la modificación de proteínas estructurales (sobre todo queratina); la formación, la transformación y la degradación de orgánulos celulares; la apoptosis; el cambio de la forma celular; las alteraciones de la membrana celular y la pérdida de agua.

Moléculas de queratina En los distintos estratos de la epidermis hay moléculas de queratina diferentes que son características de cada uno de los estratos. Por ejemplo, en las células basales aparecen queratinas de bajo peso molecular (queratinas K5 y K14) que están asociadas con la proliferación. Las células epidérmicas más superficiales expresan K1 y K10; en las palmas de las manos y en las plantas de los pies se encuentra la queratina K19.

Correlación clínica Las mutaciones de las queratinas K5 y K14 conducen al desarrollo de enfermedades ampollares hereditarias (**epidermólisis ampollar simple**).
Los **carcinomas** (sobre todo basaliomas, **Fig. 16.2b**), de aparición frecuente, suelen correlacionarse con la exposición crónica a la luz solar. Cuando la capa de ozono es insuficiente (Tierra del Fuego, Patagonia y Australia), la incidencia de estos basaliomas aumenta.

Renovación celular La neoformación, la diferenciación y la descamación de los queratinocitos están en equilibrio. En los seres humanos, las células neoformadas en el estrato basal necesitan alrededor de 2 semanas para convertirse en células del estrato córneo. En este estrato más o menos en el transcurso de otras 2 semanas migran hacia la superficie de la epidermis, donde se pierden por desprendimiento de la asociación epitelial. En total, las células permanecen en el epitelio unas 4 semanas.
La neoformación de la epidermis ocurre bajo la acción de varios factores y hormonas, cuya expresión aumenta en la curación de las heridas epidérmicas. Algunos ejemplos son: el factor de crecimiento epidérmico (EGF, **Fig. 16.6**), el factor de crecimiento de los queratinocitos y el ácido retinoico, un derivado de la vitamina A. En la curación de las heridas también desempeñan un papel importante la lámina basal y la matriz de la dermis.

Nota Las células epiteliales de la epidermis (queratinocitos) en un proceso de transformación de 4 semanas se diferencian en células muertas con forma de escamas, carentes de núcleo y orgánulos, que se desprenden de la superficie.

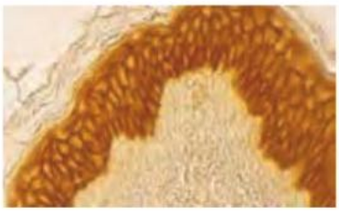

Fig. 16.6 Determinación inmunohistoquímica del receptor del factor de crecimiento epidérmico.

Cubierta ácida protectora En la superficie de la epidermis predomina un pH ácido de alrededor de 5,7, lo cual es un factor protector importante. Todavía no se sabe mucho sobre sus causas, pero se supone que en su origen participan componentes del sudor y de las glándulas sebáceas; las glándulas sudoríparas poseen bombas de protones.

16.1.2 Otros tipos celulares de la epidermis

Los otros tipos celulares de la epidermis corresponden a los melanocitos, las células de Langerhans y las células de Merkel (Fig. 16.7).

Melanocitos

Más o menos 1 de cada 10 células del estrato basal es un melanocito. La cantidad de los melanocitos varía en las diferentes regiones corporales, pero es prácticamente igual en todos los grupos étnicos humanos. Los melanocitos son las únicas células de la epidermis que sintetizan un pigmento pardo, la melanina (se presenta en las formas de eumelanina [pardusca] y feomelanina [rojiza]), que transfieren a los queratinocitos en cantidades considerables. En los seres humanos se distinguen 3 tipos de melanocitos:

- melanocitos epidérmicos, que transfieren la melanina a los queratinocitos
- melanocitos de la úvea (en la úvea del ojo: estroma del iris, cuerpo ciliar, coroides), que sólo producen eumelanina
- melanocitos del bulbo piloso, que se dividen en la fase de anágeno y producen eumelanina y feomelanina.

Los melanocitos derivan de la cresta neural y se desarrollan a partir de melanoblastos. Las células madre de los melanocitos se encuentran en el rodete del folículo piloso.

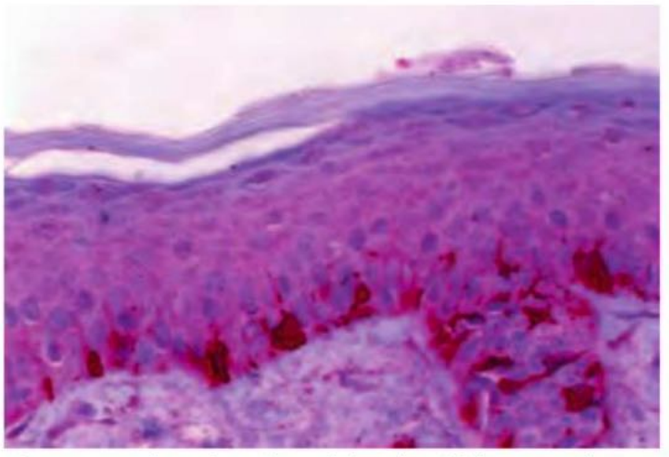

Fig. 16.8 Melanocitos (en rojo) en la piel humana; determinación inmunohistoquímica mediante el anticuerpo MEL; 100 ×. (Preparado gentileza del doctor Ch. Schubert, docente adscripto).

Morfología Los melanocitos emiten prolongaciones celulares delgadas que se extienden entre los queratinocitos y se introducen ampliamente en el estrato espinoso (**Fig. 16.7**, **Fig. 16.8**, **Fig. 16.11**). No forman desmosomas, pero están unidos a los queratinocitos por medio de cadherinas exclusivas.

Melanina La melanina se encuentra tanto en los melanocitos como en los queratinocitos. Un melanocito provee de pigmento a unos 35 queratinocitos (unidad melanoepidérmica). En los seres humanos de piel clara, la mayor parte de los melanocitos apenas contienen melanina y, por consiguiente, son células llamativamente claras un tanto balonizadas. Lo más seguro para su identificación son las téc-

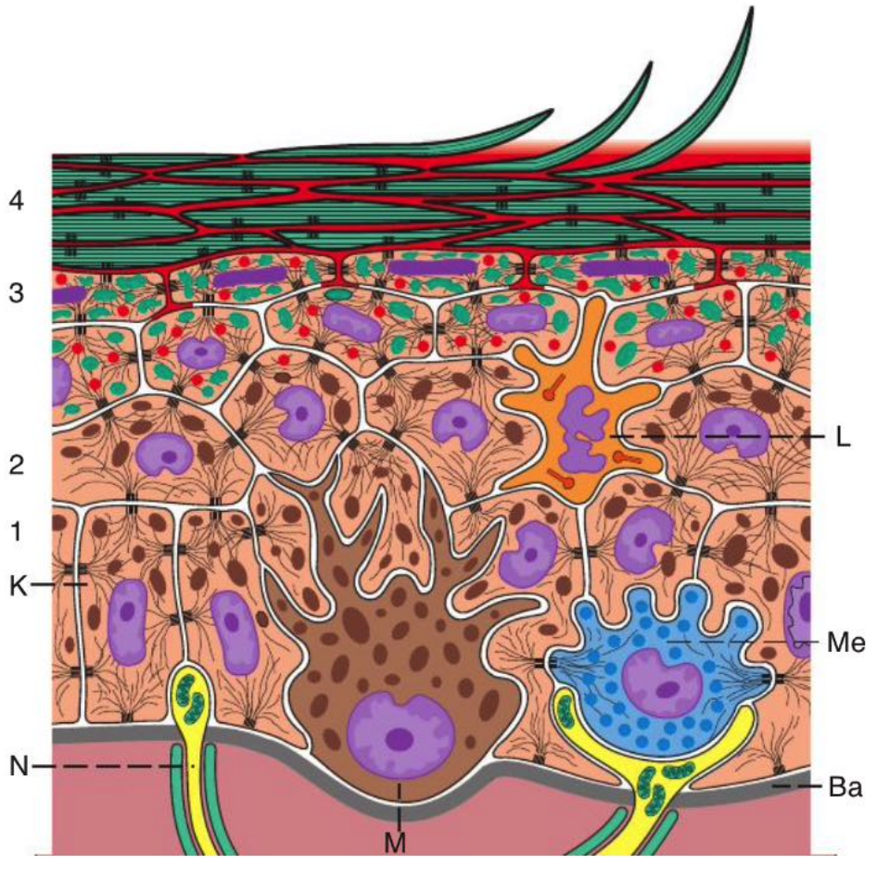

Fig. 16.7 Tipos celulares de la epidermis (representación esquemática). Los queratinocitos (**K**) forman el volumen principal de las células epidérmicas. Su diferenciación conduce a la formación de estratos: **1** estrato basal; **2** estrato espinoso; **3** estrato granuloso; **4** estrato córneo. En el estrato granuloso aparecen los gránulos de queratohialina (en verde) como primer signo de queratinización. Además, las células producen cuerpos laminares (en rojo) cuyos lípidos sellan el espacio intercelular contra la pérdida de agua pero también contra su entrada. Los melanocitos (**M**) producen en cantidades variables los melanosomas pardos oscuros, que también se transfieren a los queratinocitos. Las células de Merkel (**Me**) son células receptoras inervadas, que supuestamente también sintetizan factores con actividad local. Las células de Langerhans (**L**) captan los antígenos que se introducen en la epidermis y fuera de ella se diferencian en células presentadoras de antígenos. En las capas epidérmicas profundas se introducen terminaciones nerviosas libres (**N**). (**Ba** = lámina basal). (De [1])

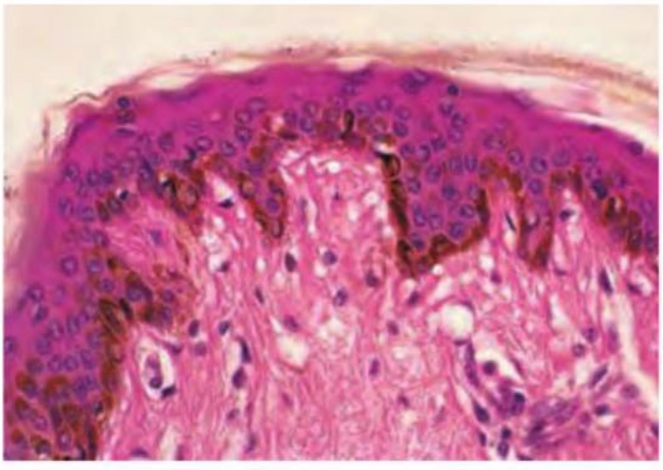

Fig. 16.9 Piel de un ser humano de piel oscura con pigmento melánico abundante en las capas celulares basales de la epidermis. El pigmento se encuentra tanto en los melanocitos (sitio de producción del pigmento) como en los queratinocitos (donde está la mayor parte del pigmento). H-E; 100 ×.

nicas inmunohistoquímicas (**Fig. 16.8**). Las etnias de piel oscura producen más melanina, de modo que todas las células, o sea incluso los queratinocitos, están repletas de gránulos de melanina, en especial en las capas basales del epitelio (**Fig. 16.9**). En las capas superficiales de la epidermis, la melanina se pierde, por lo que se protegen sobre todo las células de ubicación basal, incluidas las células madre y las células precursoras con capacidad mitótica. En la dermis se encuentran en parte macrófagos que han fagocitado melanina (melanóforos).

Síntesis Los melanocitos sintetizan melanina en orgánulos exclusivos (melanosomas, gránulos de melanina, **Fig. 16.10**, **Fig. 16.11**), para lo cual la enzima decisiva es la tirosina cinasa. Los melanosomas se originan en el aparato de Golgi y muestran signos de parentesco con los lisosomas (pH ácido, algunas hidrolasas ácidas, etc.). Luego, los gránulos de melanina maduros migran hacia las prolongaciones delgadas (dendritas), en las cuales por la acción de la proteína motora cinesina se desplazan hacia el extremo distal a lo largo de los microtúbulos. El último paso de la migración hacia el extremo de las dendritas ocurre mediante la participación de actina y miosina. Luego, la melanina suele transferirse en la forma de paquetes a los queratinocitos, los cuales no pueden sintetizarla por sí mismos (**Fig. 16.11**). La luz UV, las citocinas, la MSH y también la ACTH intensifican la síntesis de melanina. Los queratinocitos con frecuencia concentran la melanina en la forma de un capuchón sobre su núcleo (protección del DNA contra la radiación UV).

Correlación clínica Los **lentigos** solares (efélides o pecas) son alteraciones cutáneas benignas y están compuestas por melanocitos hiperplásicos que sintetizan una gran cantidad de melanina. Aparecen especialmente en los sitios de la piel expuestos a la luz solar.
La falta de enzimas (sobre todo de la tirosinasa) conduce a una producción insuficiente de pigmento; en los casos extremos, al **albinismo**.
Con la proliferación maligna de los melanocitos surgen los **melanomas**.

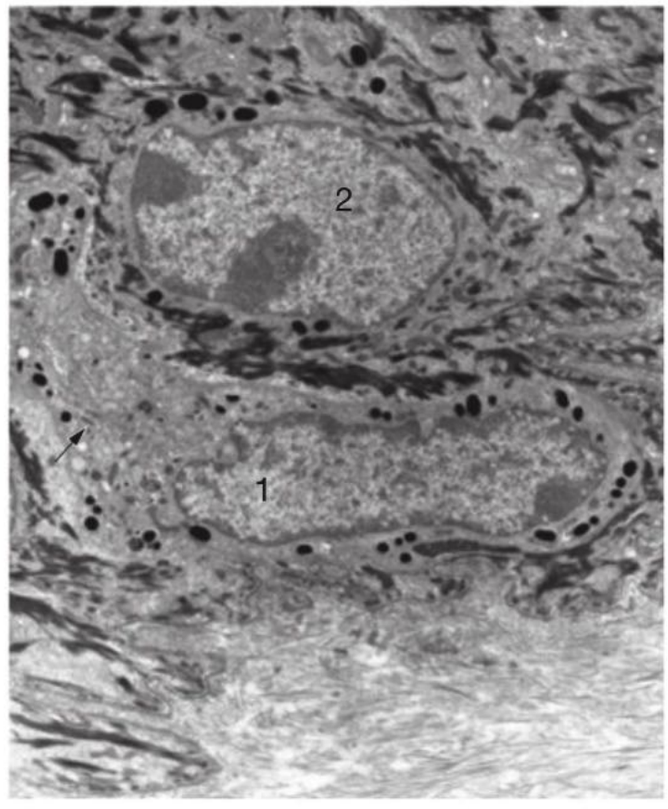

Fig. 16.10 Melanocito (1) en la epidermis (microfotografía electrónica). → Melanosomas; **2** queratinocito. Tenrec; 20.000 ×.

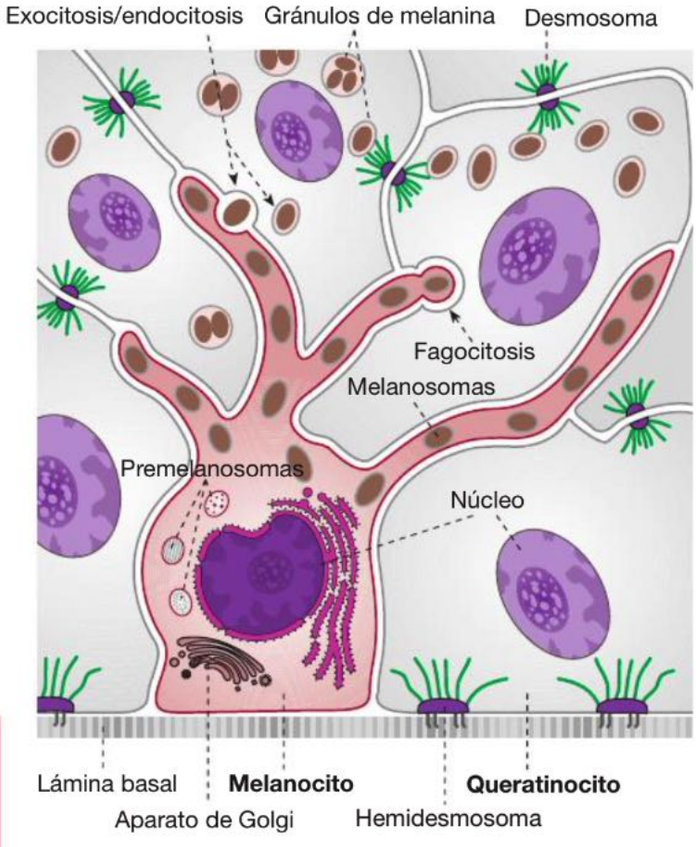

Fig. 16.11 Síntesis de la melanina y transporte de los gránulos de melanina pardonegruzcos desde los melanocitos hacia los queratinocitos. Se cree que en la transferencia del pigmento participan mecanismos diversos, por una parte exocitosis y endocitosis; sólo se transfiere el contenido de los melanosomas.

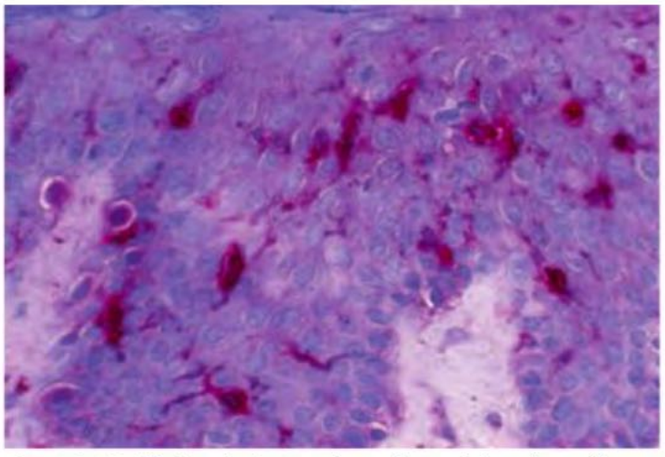

Fig. 16.12 Células de Langerhans (en rojo) en la epidermis; determinación inmunohistoquímica de Cd1a; ser humano; 450 ×. (Preparado gentileza del doctor Ch. Schubert, docente adscripto.)

Células de Langerhans

Función Las células de Langerhans (llamadas así en honor al patólogo, médico y biólogo Paul Langerhans, 1847-1888) son células dendríticas interdigitantes presentadoras de antígenos aún inmaduras (**Cap. 6.2.2**). Derivan de una línea celular de la médula ósea (emparentada con el linaje de los macrófagos) y se han trasladado a la epidermis. Las células de Langerhans pueden captar antígenos que se han introducido en la epidermis. Luego de captar el antígeno abandonan la epidermis y migran hacia los órganos linfáticos (p. ej., amígdalas o ganglios linfáticos), donde se convierten en células dendríticas interdigitantes presentadoras de antígenos maduras y activan linfocitos T. Las células de Langerhans con regularidad también son un componente de los epitelios estratificados planos no queratinizados, por ejemplo de la vagina, del prepucio (superficie interna), del conducto anal, de la cavidad bucal y del esófago, que a menudo constituyen una puerta de entrada para los agentes patógenos, como el HIV.

Morfología Las células de Langerhans se encuentran principalmente en el estrato espinoso y poseen un núcleo escotado de configuración irregular (**Fig. 16.7**). Su citoplasma contiene muchas mitocondrias, filamentos de vimentina y gránulos de Birbeck (véase más adelante). Emiten numerosas prolongaciones que forman una red muy densa en la epidermis. No están unidas a sus células vecinas por medio

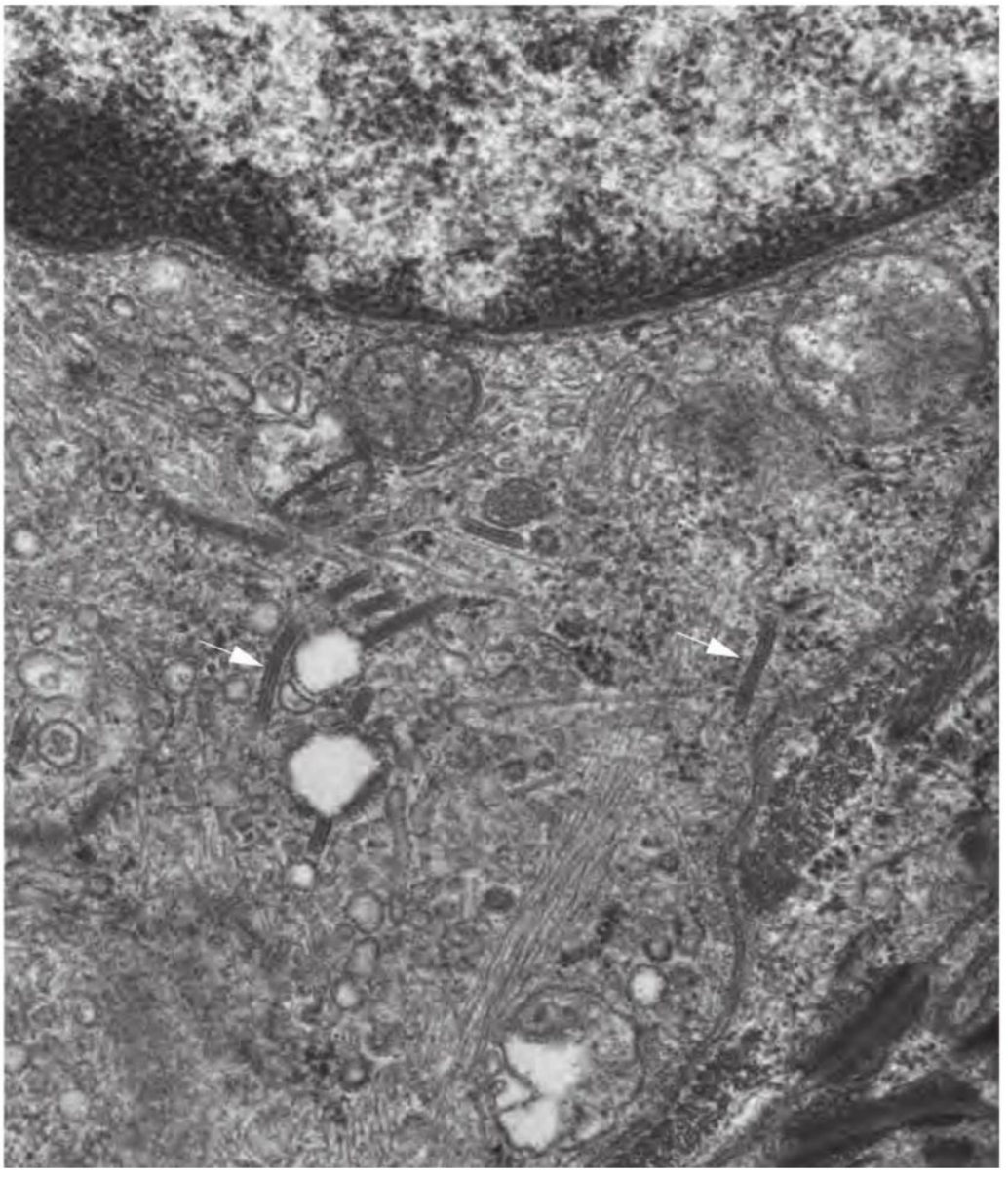

Fig. 16.13 Microfotografía electrónica de una célula de Langerhans con gránulos de Birbeck (→). Los gránulos de Birbeck son alargados y poseen una dilatación en un extremo (se parecen a una raqueta de tenis). Ratón; 72.000 ×. (Preparado gentileza del profesor doctor Dr. H. Bartels, Munich.)

de desmosomas. Lo mejor para identificarlas es utilizar métodos inmunohistoquímicos (CD1, proteína S-100, XY-MEL) (**Fig. 16.12**). En el plano microscópico electrónico son característicos los gránulos alargados específicos (gránulos de Birbeck) (**Fig. 16.13**).

Correlación clínica Hay enfermedades cutáneas graves que son infrecuentes, ocurren preferentemente en la infancia y se caracterizan en particular por la aparición de pápulas producidas por una infiltración de células de Langerhans.

Linfocitos

En los estratos profundos de la epidermis, normalmente pueden encontrarse algunos linfocitos. Al igual que en otros epitelios, en este caso suelen ser linfocitos T CD8-positivos.

Células de Merkel

Las células de Merkel (denominadas así en honor al anatomista Friedrich Merkel, Göttingen, 1845-1919) al parecer son de origen epidérmico y se sitúan en las porciones profundas de la epidermis. Contienen citoqueratinas exclusivas que se parecen a las de las células glandulares, pequeños gránulos densos (diámetro: 80-100 nm; contenido: neuropéptidos) y robustas prolongaciones cortas que recuerdan un poco a los cilios sensoriales. Están unidas a las células vecinas por medio de desmosomas (**Fig. 17.50**, **Fig. 17.51**). Contra su superficie se encuentra una terminación nerviosa sensorial grande. Son receptores mecánicos (presión), pero es probable que también sean activas desde el punto de vista neurosecretor.

Correlación clínica Las células de Merkel pueden dar origen a carcinomas.

16.2 Dermis

La dermis (corion) es el tejido conjuntivo especial de la piel y junto con la hipodermis totaliza alrededor del 15-20% del peso del cuerpo. Algunas funciones importantes son la protección contra las lesiones y el almacenamiento de agua. Además, le confiere firmeza y elasticidad a la piel. La dermis está compuesta por colágeno, fibras elásticas, microfibrillas, hialuronano, dermatán sulfato, fibronectina, nervios y vasos. En la dermis se encuentran diversos tipos celulares como fibrocitos, macrófagos, linfocitos y mastocitos.

En la dermis, desde afuera hacia adentro, pueden distinguirse dos capas (**Fig. 16.1**, **Fig. 16.5**): la capa papilar y la capa reticular.

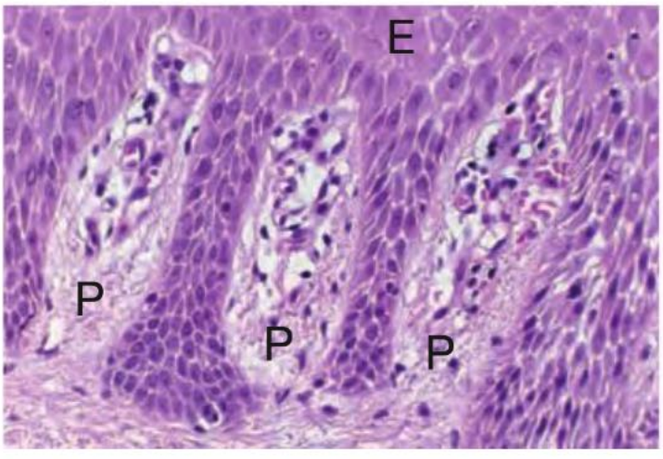

Fig. 16.14 Tres papilas de tejido conjuntivo (P) con capilares abundantes que a menudo contienen eritrocitos teñidos de rojo. **E** Epidermis. Piel de la región lateral del pie humano, H-E; 250 ×.

16.2.1 Capa papilar

La capa papilar está debajo de la epidermis y forma las papilas conjuntivas primarias y secundarias que se interdigitan con las redes de crestas epidérmicas. Esta capa de estructura laxa contiene más colágeno tipo III que colágeno tipo I. Posee capilares sanguíneos abundantes (**Fig. 16.14**) que sirven sobre todo para la nutrición de la epidermis. En muchas papilas de tejido conjuntivo, en especial en la piel gruesa, hay corpúsculos táctiles de Meissner.

16.2.2 Capa reticular

La capa reticular es la capa profunda de la dermis. Está compuesta por un tejido conjuntivo denso no modelado en el que predomina el colágeno tipo I. Además, aquí hay fibras elásticas gruesas (**Fig. 3.2.17**).

Correlación clínica La exposición excesiva a la luz desencadena la lesión y la fragmentación de las fibras elásticas en la dermis (elastosis), en particular en las personas de piel blanca. Las fibras elásticas también se alteran en la vejez. La luz también lesiona el colágeno, que puede atrofiarse en un grado considerable.

Nota La dermis está compuesta por tejido conjuntivo y se subdivide en 2 capas: la capa papilar con numerosos capilares y la capa reticular con abundancia de colágeno.

16.2.3 Vasos

Arterias Las arterias de la piel son ramificaciones de los vasos del músculo y cursan por la hipodermis hacia la superficie. Forman una red vascular arterial en la región limítrofe entre la hipodermis y la dermis; paralela a esta red arterial hay una red vascular venosa. Algunas ramas arteriales que se ramifican vuelven hacia el tejido adiposo subcutáneo y también irrigan los adenómeros de las glándulas sudoríparas en la hipodermis y las raíces de los pelos. Otras ramas ascendentes forman un plexo bajo las papilas de la capa papilar. De este plexo surgen las asas capilares de las papilas de tejido conjuntivo que irrigan la epidermis.

Venas La sangre capilar se recoge en un plexo venoso subpapilar cuya perfusión influye sobre la eliminación de calor. Desde este plexo, la sangre fluye hacia el plexo profundo ubicado en el límite entre la dermis y la hipodermis, que también recibe venas de la hipodermis. El drenaje adicional ocurre a través de venas más grandes situadas por fuera de la fascia corporal. Numerosas anastomosis arteriovenosas pueden desviar la sangre arterial directamente hacia el complejo venoso subpapilar, pasando por alto los capilares de las papilas.

Vasos linfáticos Los vasos linfáticos forman un plexo subpapilar y un plexo más grande en el límite entre la dermis y la hipodermis. De este plexo surgen vasos linfáticos que llegan hasta los ganglios linfáticos regionales epifasciales o que también se comunican con los vasos linfáticos subfasciales.

16.3 Hipodermis

Capas La hipodermis está situada bajo la dermis (**Fig. 16.1**). El componente fundamental de la hipodermis es, en grado variable, el tejido adiposo, en el que se identifican por lo menos 3 capas y que se encuentra dividido por tabiques delicados de tejido conjuntivo laxo (retináculos). En las mujeres, la capa más superficial es más gruesa y claramente posee menos tabiques de tejido conjuntivo que en los varones. Así, en las mujeres, los compartimentos adiposos son más grandes que en los varones, lo cual también se correlaciona con las alteraciones cutáneas femeninas debidas a la edad ("celulitis"). Las diferencias mencionadas de la arquitectura de la hipodermis superficial dependen de los andrógenos.

Papilas adiposas El tejido adiposo de la hipodermis superficial proyecta evaginaciones digitiformes (papilas adiposas) en la dermis, que en los cortes histológicos con frecuencia pueden aparecer como pequeños islotes. En estos islotes de tejido adiposo se encuentran los adenómeros tubulares enrollados de las glándulas sudoríparas, vasos sanguíneos y nervios.

Función En las plantas de los pies y en otras partes del cuerpo, el tejido adiposo tiene funciones estructurales (grasa estructural); en otros sitios (p. ej., la piel abdominal) es grasa de depósito. El tejido adiposo de la hipodermis es un aislante térmico y una almohadilla antichoque. En los tabiques de tejido conjuntivo también se encuentran vasos sanguíneos y linfáticos, así como nervios que irrigan, drenan e inervan la dermis y la epidermis. Además, en la hipodermis están los corpúsculos laminares de Vater-Pacini, que perciben presión y vibraciones. Los folículos de los pelos terminales también están en la hipodermis.

16.4 Glándulas cutáneas

En la piel hay 3 tipos de glándulas cutáneas que aparecen en una extensión y con una frecuencia variables:
- glándulas sudoríparas ecrinas
- glándulas odoríferas apocrinas
- glándulas sebáceas holocrinas.

Sus características generales se comentan en el **Cap. 3.1**. La glándula mamaria también es una glándula cutánea. A causa de su posición biológica privilegiada y su gran importancia clínica se describe en forma separada el **Cap. 15**.

16.4.1 Glándulas sudoríparas ecrinas

Las glándulas sudoríparas ecrinas son glándulas tubulares enrolladas, no ramificadas, de distribución muy amplia y con una luz estrecha. Suelen extenderse en profundidad hasta la hipodermis (**Fig. 16.1**, **Fig. 16.5**). No se encuentran en relación con pelos. Su cantidad supera el millón de unidades y son particularmente abundantes en las plantas de los pies, las palmas de las manos y la piel de la región frontal de la cabeza.

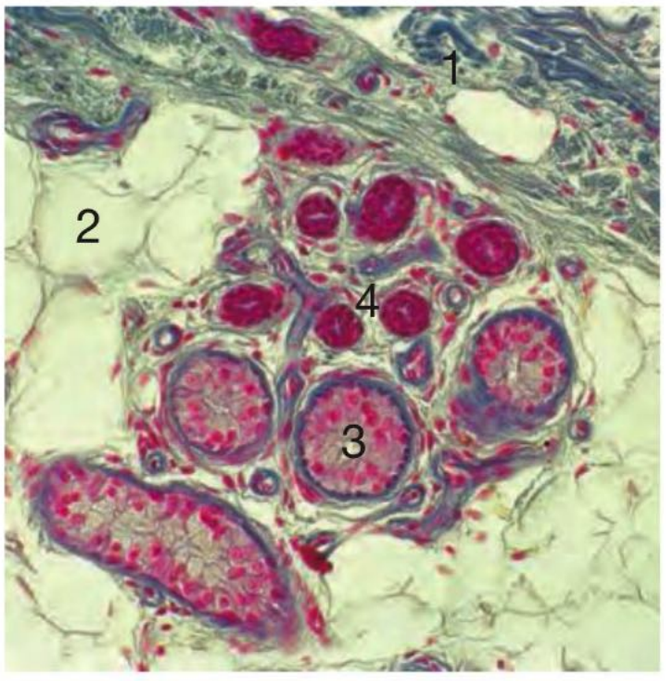

Fig. 16.15 Glándula sudorípara ecrina en el límite entre la dermis (**1**) y la hipodermis con adipocitos (**2**); **3** adenómero de la glándula sudorípara; **4** cortes del conducto excretor de la glándula sudorípara. Piel, ser humano; Azán; 250 ×.

Morfología

Conductos excretores Los conductos excretores poseen un epitelio biestratificado. Su diámetro es menor que el de las porciones secretoras (**Fig. 16.15**). Las células de la capa más superficial están unidas por zonulae occludentes herméticas. Tienen una escasez relativa de orgánulos, pero poseen un citoesqueleto bien desarrollado. Las células de la capa más profunda están vinculadas con las de la capa más superficial por medio de uniones de hendidura (nexos). En ellas las mitocondrias y los ribosomas son abundantes. Los conductos se introducen en las redes de crestas de la epidermis (**Fig. 16.5**), a través de la cual continúan con un trayecto sinuoso hacia la superficie de la piel. En los conductos se reabsorbe sodio y cloro desde el sudor y, dado que son impermeables al agua, el sudor normal es un líquido muy hipotónico.

Adenómeros En los adenómeros de epitelio simple cilíndrico se encuentran células glandulares claras y oscuras (cuyos núcleos se distribuyen en forma un tanto irregular en el epitelio), así como células mioepiteliales con una inervación colinérgica abundante. Todas las células epite-

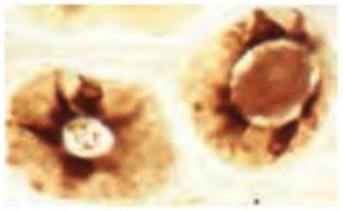

Fig. 16.16 Corte transversal de adenómeros tubulares enrollados (glomerulares) de glándula sudorípara.

liales del adenómero tienen una gran cantidad de citoqueratinas (**Fig. 16.18**).
Las **células epiteliales glandulares oscuras** (sólo identificables con seguridad en preparados especiales) producen sobre todo glucoproteínas (**Fig. 16.16**) que se almacenan en gránulos PAS-positivos y se secretan por un mecanismo de exocitosis. Productos especiales de las células oscuras son las defensinas antimicrobianas. Las células tienen una región apical relativamente ancha y una base delgada.
Las **células epiteliales glandulares claras** secretan agua y electrolitos. Tienen una base ancha y una región apical delgada, poseen muchas mitocondrias y contienen glucógeno, así como pequeñas vesículas aisladas, por lo general claras, supuestamente de secreción. En la región lateral se forman microvellosidades y micropliegues muy juntos. Entre las células claras contiguas aparecen dilataciones del espacio intercelular con el aspecto de canales que reciben el nombre de canalículos intercelulares o "capilares secretores" y desembocan en la luz glandular.
Las delgadas **células mioepiteliales** están ubicadas en la región basal del epitelio y se identifican con facilidad por su núcleo pequeño y relativamente oscuro. El citoplasma es de una eosinofilia intensa.

16

Sudoración y sudor

Sudoración emocional La sudoración emocional ocurre en forma particularmente abundante en las palmas de las manos y las plantas de los pies, en la frente y en las axilas; aquí también participan en la sudoración las glándulas odoríferas apocrinas.

Sudoración termorreguladora La sudoración termorreguladora desempeña un papel importante en el control de la temperatura corporal y se distribuye de un modo uniforme por todo el cuerpo. La sudoración es un mecanismo que protege al cuerpo del sobrecalentamiento cuando la temperatura ambiental es alta. La eliminación del calor ocurre por la evaporación de agua a través de las capas superficiales de la piel y la mucosa de la boca, la nariz y las vías respiratorias inferiores. El aumento de la perfusión cutánea promueve adicionalmente la evaporación. En una medida obviamente reducida, el agua puede secretarse a través de las glándulas sudoríparas, lo cual también conduce a la eliminación de calor. Por litro de agua evaporada total se eliminan del cuerpo alrededor de 2.400 kJ de calor.

Nota Más de 1 millón de glándulas sudoríparas ecrinas producen el sudor típico.

Secreción del sudor Las células claras con mitocondrias abundantes de las glándulas sudoríparas producen el sudor en forma activa en un proceso de secreción especial que es desencadenado por fibras nerviosas simpáticas colinérgicas. Un papel importante en la secreción del sudor lo cumple la membrana basolateral muy plegada de las células epiteliales glandulares claras, la cual transporta iones y agua. En esta membrana se encuentra una ATPasa de Na^+-K^+ y un simportador de Na^+-K^+-$2Cl^-$. El Cl^- se acumula en la célula y se transporta hacia la luz glandular a través de un canal de cloro. El Na^+ fluye por la vía paracelular a través de la zonula occludens relativamente permeable y el agua lo sigue en forma pasiva al parecer por 2 vías: transcelular por las acuaporinas y paracelular a través de las zonulae occludentes. El sudor está compuesto por agua y NaCl al 0,2-0,3%, así como cantidades reducidas de sustancias orgánicas, por ejemplo mucinas. También contiene poquísima cantidad de urea, ácido úrico y amoníaco. En el adenómero, el sudor es isotónico; en el conducto excretor se extrae Na^+ activamente (el Cl^- lo sigue en forma pasiva) por la acción de la aldosterona, de modo que el sudor definitivo es hipotónico. El sudor en principio es inodoro; sin embargo, por la acción de microorganismos se producen sustancias odoríferas.

Correlación clínica En la fibrosis quística (**mucoviscidosis**), los conductos de las glándulas sudoríparas no pueden reabsorber el NaCl. Un defecto genético de la proteína de membrana CFTR (*c*ystic *f*ibrosis *t*ransmembrane conductance *r*egulator, regulador de la conductancia transmembrana de la fibrosis quística), que tiene la función de un canal de cloro, impide la reabsorción. Característico de la mucoviscidosis es el aumento del contenido de cloro en el sudor (> 70 mmol/L en la prueba del sudor).

16.4.2 Glándulas odoríferas apocrinas

Morfología Las glándulas odoríferas apocrinas (a veces también llamadas glándulas sudoríparas grandes apocrinas) forman adenómeros tubulares enrollados, en parte ramificados, de luz amplia (**Fig. 16.17**). Los conductos excretores tienen una estructura semejante a la de los conductos de las glándulas ecrinas, pero siempre desembocan en infundíbulos pilosos. Los adenómeros tienen inervación adrenérgica y poseen numerosas células mioepiteliales de ubicación basal, así como un solo tipo celular glandular que, sin embargo, ofrece un aspecto morfológico variable. La forma celular varía de plana a cilíndrica alta. Una característica de las células cilíndricas es la presencia de una región apical que sobresale en la luz. Todavía hay muchas cuestiones sin resolver en lo que se refiere a sus funciones y a su producto de secreción.

Secreción La secreción de las células es compleja; una parte del producto de secreción se envasa en gránulos y se elimina por exocitosis (**Cap. 3.1.3**). Los gránulos contienen, entre otras cosas, componentes antibacterianos (p. ej., defensinas), así como sustancias odoríferas. Por otra parte, las células también pueden desprender toda la región celular apical hacia la luz mediante un mecanismo que aún no se conoce bien (secreción apocrina). La región apical desprendida (aposoma) supuestamente contiene proteínas que no se envasan en gránulos porque carecen de la secuencia de señal correspondiente. En la región apical desprendida no hay orgánulos. Un componente característico de las células epiteliales glandulares son los gránulos de lipofuscina heterogéneos, de función desconocida, que las células no liberan. La membrana celular basal de las células epiteliales glandulares forma numerosos pliegues muy juntos que, según se cree, están correlacionados con un transporte rápido de líquido. Es probable que las células glandulares secretan por su región basal factores semejantes a hormonas, como la adrenomedulina.

Ubicación Las glándulas odoríferas apocrinas se encuentran en la axila, la aréola mamaria (glándulas de Montgomery), los pliegues de flexión, la región perianal, los labios mayores, el monte del pubis, el vestíbulo nasal, los bordes libres palpebrales (glándulas de Moll) y el conducto auditivo externo (glándulas ceruminosas). La mayo-

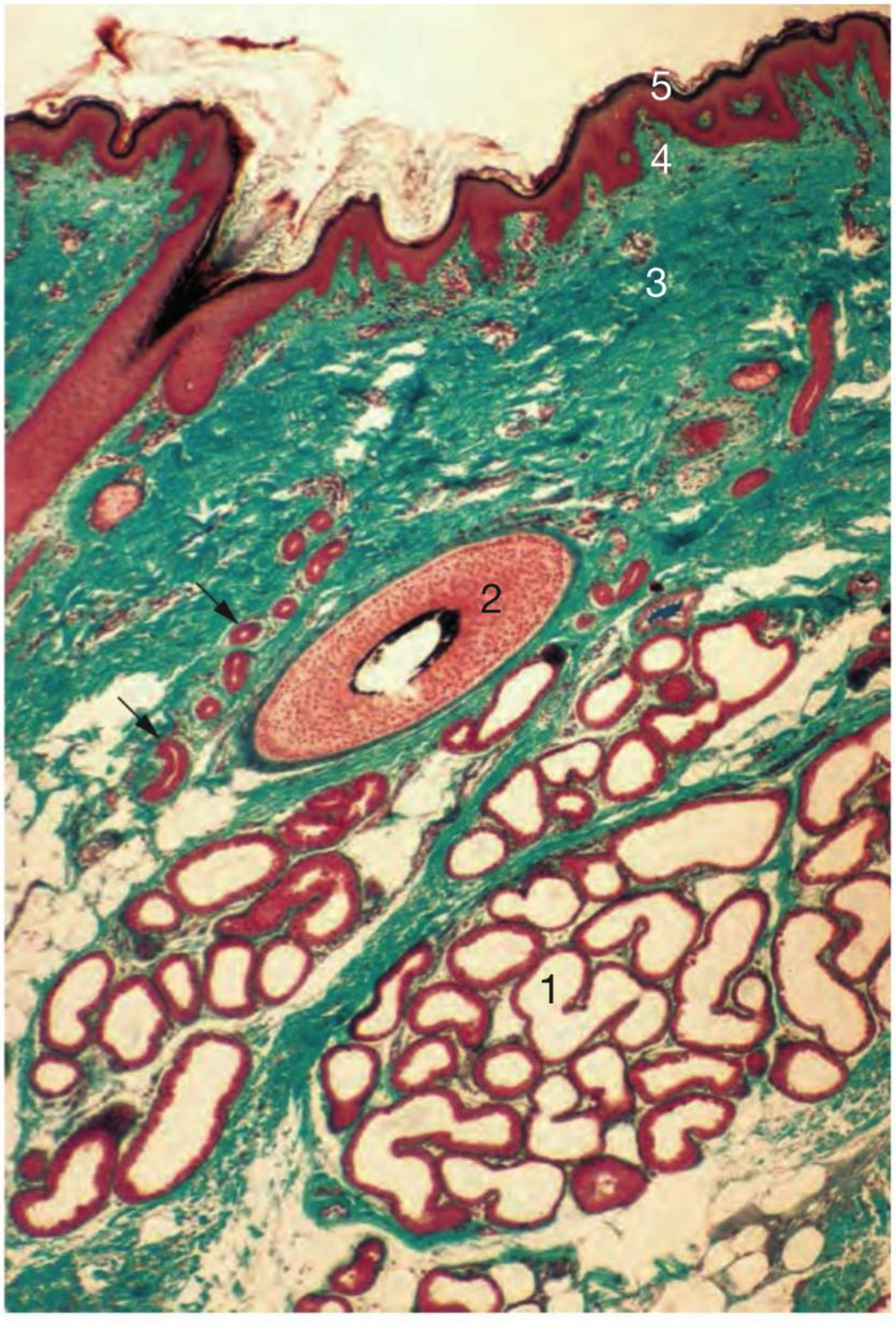

Fig. 16.17 Glándulas apocrinas (1) de la piel de la axila. Llaman la atención la luz amplia de los túbulos glandulares muy juntos y la altura variable del epitelio glandular. → Conductos excretores de las glándulas apocrinas; **2** folículo piloso (el tallo del pelo falta); **3** capa reticular de la dermis; **4** capa papilar de la dermis; **5** epidermis. Método de Goldner; 45 ×.

ría de las veces en las mujeres están mejor desarrolladas que en los varones. Se tornan activas después de la pubertad y están reguladas por las hormonas sexuales. Su producto de secreción contiene sustancias odoríferas que en los mamíferos cumplen una función en la comunicación olfatoria. Las sustancias liberadas se extienden por la superficie cutánea en el sudor líquido y son desdobladas enzimáticamente por bacterias, con lo cual se liberan los componentes que generan el olor. Es probable que las sustancias odoríferas específicas también se unan a lípidos secretados en otro sitio. Las glándulas apocrinas de Moll (párpados) y las glándulas ceruminosas (conducto auditivo externo) ya son activas en la infancia y producen casi con exclusividad sustancias antimicrobianas o sustancias que defienden contra los artrópodos (insectos, ácaros). No son influidas por las hormonas sexuales.

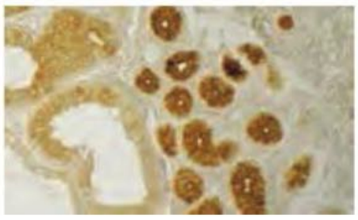

Fig. 16.18 Determinación de citoqueratina (CK19) en la piel axilar.

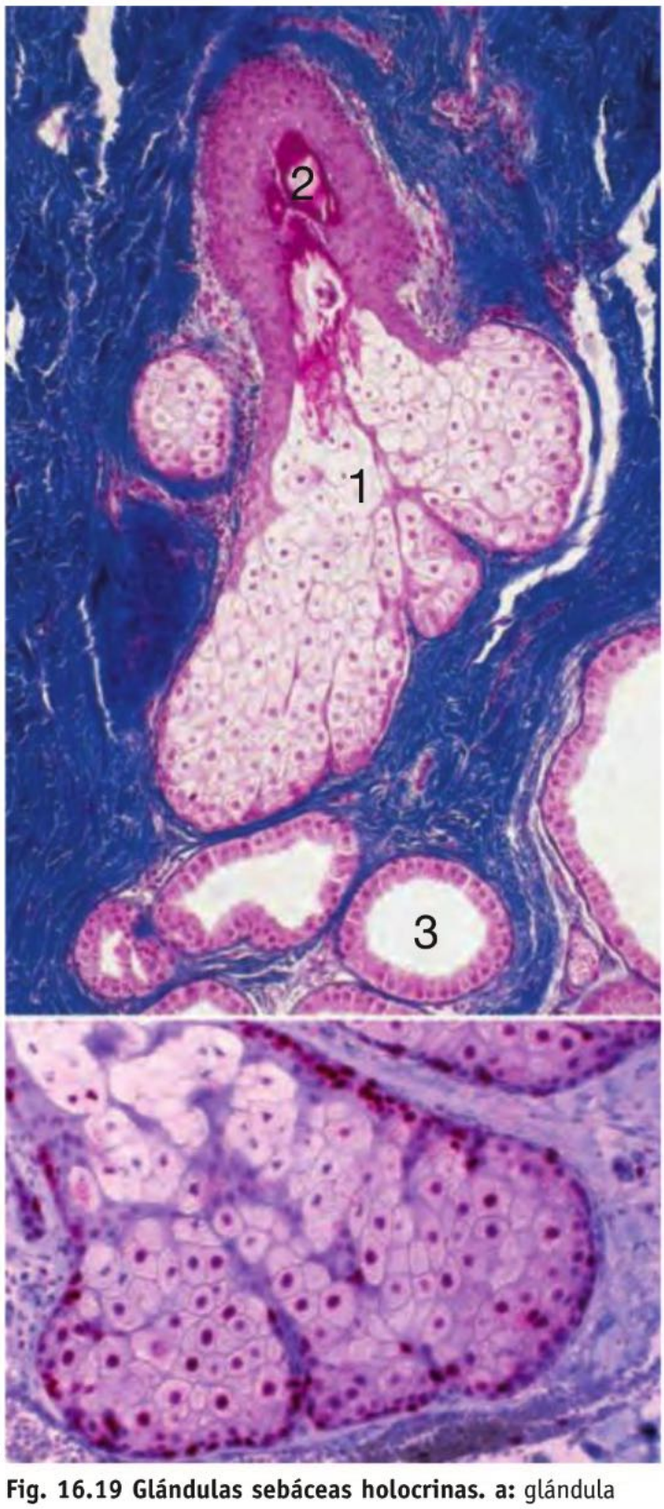

Fig. 16.19 Glándulas sebáceas holocrinas. a: glándula sebácea holocrina (**1**) de la piel axilar con raíz de pelo (**2**). **3** Glándulas apocrinas. Ser humano; tricrómica de Masson; 150 ×. **b:** glándula sebácea con determinación de los núcleos mitóticos (teñidos de rojo) en el epitelio glandular mediante el anticuerpo Ki67. Capacidad mitótica tienen no sólo las células de la capa celular basal sino también muchas células situadas a más altura dentro del epitelio y que ya producen unto sebáceo en forma activa. Ser humano; 250 ×. (Preparado gentileza del doctor Ch. Schubert, docente adscripto).

Correlación clínica Los llamados **abscesos glandulares sudoríparos** de la piel axilar tienen su origen en inflamaciones de las glándulas apocrinas causadas por bacterias.

16.4.3 Glándulas sebáceas holocrinas

Morfología Las glándulas sebáceas holocrinas son glándulas cutáneas con adenómeros amplios (alveolares) que no forman luz y un conducto excretor no delimitado con claridad, que la mayoría de la veces desemboca en un infundíbulo piloso (**Fig. 16.19a**). En la mayor parte de los casos hay varios adenómeros (bulbos sebáceos) separados entre sí en forma incompleta. En la periferia de los adenómeros se encuentran células epiteliales planas a cúbicas que pueden dividirse por mitosis (células de reserva). Hacia el interior siguen células más grandes cuyo citoplasma está lleno de inclusiones lipídicas (sebo) (**Fig. 16.19b**) y que todavía tienen capacidad de dividirse. El centro del adenómero contiene células repletas de glóbulos de lípidos, que aquí se destruyen (los núcleos se condensan y se desintegran). Estas células se desprenden del epitelio glandular en el conducto y así constituyen el producto de secreción (secreción holocrina, **Cap. 3.1.3**). No hay células mioepiteliales. Las glándulas sebáceas forman una película de lípidos en la superficie de la piel que al parecer reduce la permeabilidad al agua.

Ubicación Tienen una distribución extensa, pero faltan en la piel gruesa de las palmas de las manos y las plantas de los pies. En la figura 13.74 se ilustran glándulas sebáceas libres que no tienen relación con folículos pilosos.

Correlación clínica El infundíbulo piloso y los conductos excretores de las glándulas sebáceas pueden ser colonizados por bacterias lipófilas especiales (*Propionibacterium acnes*), lo cual es un factor importante en el desarrollo del cuadro clínico del **acné vulgar**. El acné es una enfermedad inflamatoria de la piel que se origina por la formación de ácidos grasos libres a causa de la actividad bacteriana. La inflamación ocurre en quistes (comedones) en los folículos pilosos y en el tejido conjuntivo circundante. La gran actividad de las glándulas sebáceas en la pubertad favorece la instalación del cuadro clínico. El ataque de los infundíbulos pilosos por el ácaro *Demodex folliculorum* no suele tener valor patológico.

Nota Pueden distinguirse 3 tipos distintos de glándulas cutáneas que se diferencian sobre todo por su función y su mecanismo de secreción. Las glándulas cutáneas ecrinas producen el sudor; las glándulas cutáneas apocrinas, sustancias odoríferas; las glándulas cutáneas holocrinas (glándulas sebáceas), una secreción con lípidos abundantes.

16.5 Pelo

Los pelos son un componente de la llamada "unidad pilosebácea" a la que, además del pelo, pertenecen el folículo piloso y la glándula sebácea, así como, si están presentes, la glándula odorífera y el músculo erector del pelo. Los pelos son estructuras epidérmicas de orientación oblicua en la piel y corresponden a cilindros finos de células epiteliales cornificadas (**Fig. 16.20**). La mayoría de las veces los pelos se encuentran solos, pero también pueden aparecer en grupos (mechones) en la superficie.

En los adultos se distinguen el **vello** (fino, blando, sin médula, corto, no pigmentado) y el **pelo terminal** (firme, grueso, con médula, largo, a menudo pigmentado, con

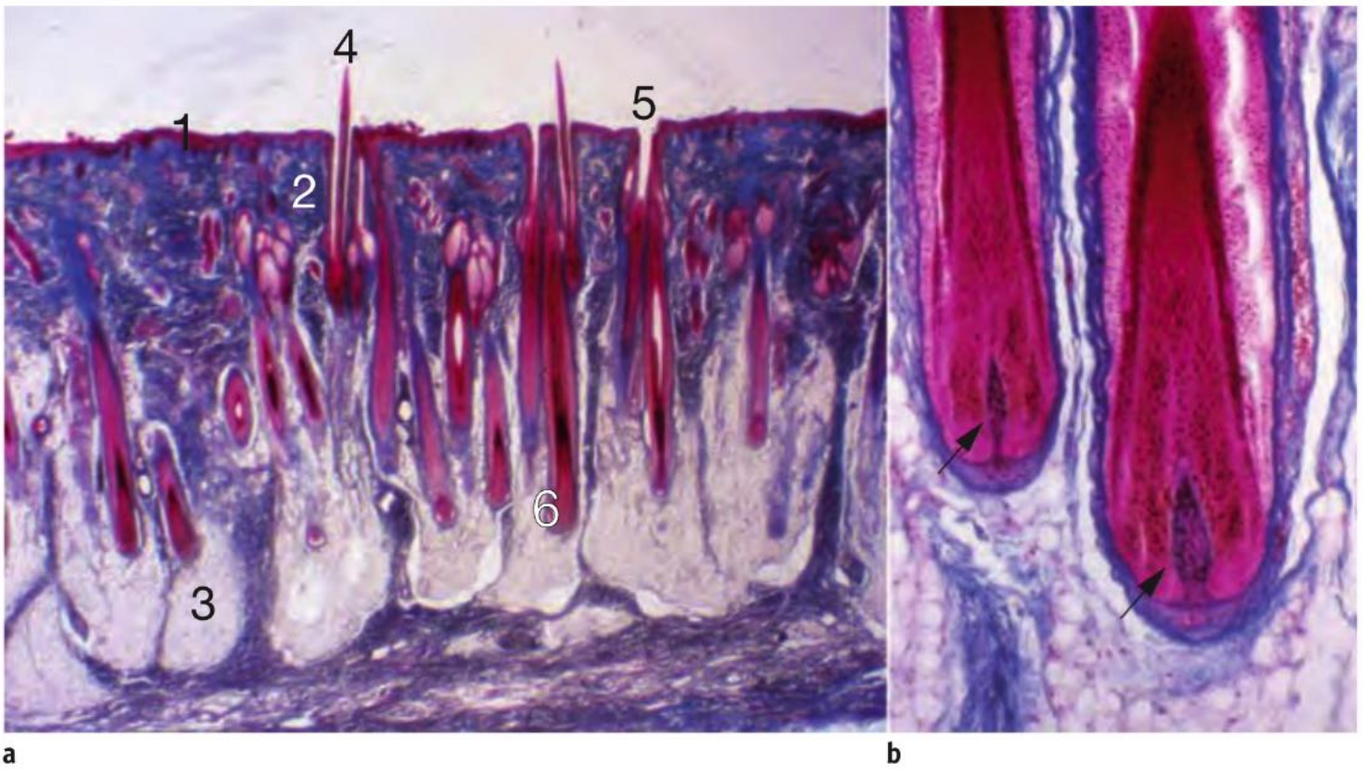

Fig. 16.20 Pelos en el cuero cabelludo. a: vista panorámica; sobre todo se ven folículos pilosos en su mayor parte en corte oblicuo. **1** Epidermis; **2** dermis; **3** hipodermis; **4** tallo piloso, **5** infundíbulo piloso, **6** bulbo piloso. Azán; 12 ×. **b:** dos bulbos pilosos seccionados en sentido levemente oblicuo con papilas dérmicas (→). Para los detalles, véase la **Fig. 16.24**. Ser humano; Azán; 130 ×.

diferencias obvias en los distintos grupos étnicos humanos). El vello forma la cubierta pilosa fina del tronco y los miembros. El pelo terminal forma el cabello, la barba y el pelo de las regiones pubiana y axilar, así como las cejas y las pestañas. En los seres humanos, con fundamento genético, hay 3 tipos de pelo terminal:

- pelo grueso lacio (p. ej., en habitantes nativos del este asiático, que por tener este tipo de pelo se llaman lisotricos)
- pelo fino ondulado (p. ej, en muchos europeos, que por tener este pelo son cimotricos)
- pelo crespo corto (p. ej, en africanos de la parte del continente ubicada al sur del Sahara, denominados ulotricos debido a su tipo de pelo).



Fig. 16.21 Pelo terminal del cuero cabelludo de una mujer joven (microfotografía electrónica de barrido). Se ve la superficie externa de la cutícula del pelo. Los bordes de las células cornificadas de la cutícula del pelo en parte están algo corroídos. 2.200 ×.

16.5.1 Estructura del pelo

Los pelos surgen de la profundidad de una invaginación epidérmica, el folículo piloso, cuyo origen en los pelos terminales se encuentra en la región superficial de la hipodermis; el término corriente "pelo" se refiere principalmente sólo a la porción del pelo que sobresale por fuera de la superficie cutánea para la cual también se utiliza el término "tallo piloso".

Tallo del pelo

El tallo piloso tiene corteza y médula. Su componente principal es la **corteza** gruesa de células cornificadas muy juntas, que en esencia están formadas por queratina dura. Por afuera, la corteza está cubierta por la **cutícula del pelo** (**Fig. 16.21**), que consiste en células cornificadas planas dispuestas como las tejas de un tejado. Sólo en el interior de los pelos terminales hay un cordón delgado de células cornificadas más grandes y espacios llenos de aire, la **médula**. En la vejez, la cantidad de burbujitas de aire suele aumentar, lo cual conduce a la aparición del pelo canoso.

Folículo piloso

El folículo piloso es una invaginación tubular de la epidermis que tiene a su cargo el crecimiento del pelo, así

como su renovación. El folículo piloso consiste en (**Fig. 16.22**)
- el bulbo piloso,
- la vaina radicular interna, que está compuesta por 3 capas de queratina blanda de cornificación rápida,
- la vaina radicular externa, que sólo se cornifica por encima de la desembocadura de las glándulas sebáceas.

Al folículo piloso también pertenecen las porciones del tallo del pelo originadas en el bulbo piloso y aún no cornificadas o sólo parcialmente cornificadas, que también reciben el nombre de **raíz del pelo**. La raíz del pelo en la profundidad del folículo todavía no está cornificada. La zona contigua en donde se inicia la cornificación del pelo recibe el nombre de zona queratógena. Por debajo del rodete (véase más adelante), el tallo del pelo ya está obviamente cornificado. Se designa **infundíbulo piloso** la parte del folículo con la cual éste desemboca en la superficie cutánea y la cual se delimita como un espacio libre alrededor del tallo del pelo sólo por encima de la desembocadura de las glándulas sebáceas.

Bulbo piloso

El bulbo piloso es el segmento terminal engrosado del folículo que se sitúa en la dermis (vello) o en la hipodermis (pelo terminal).

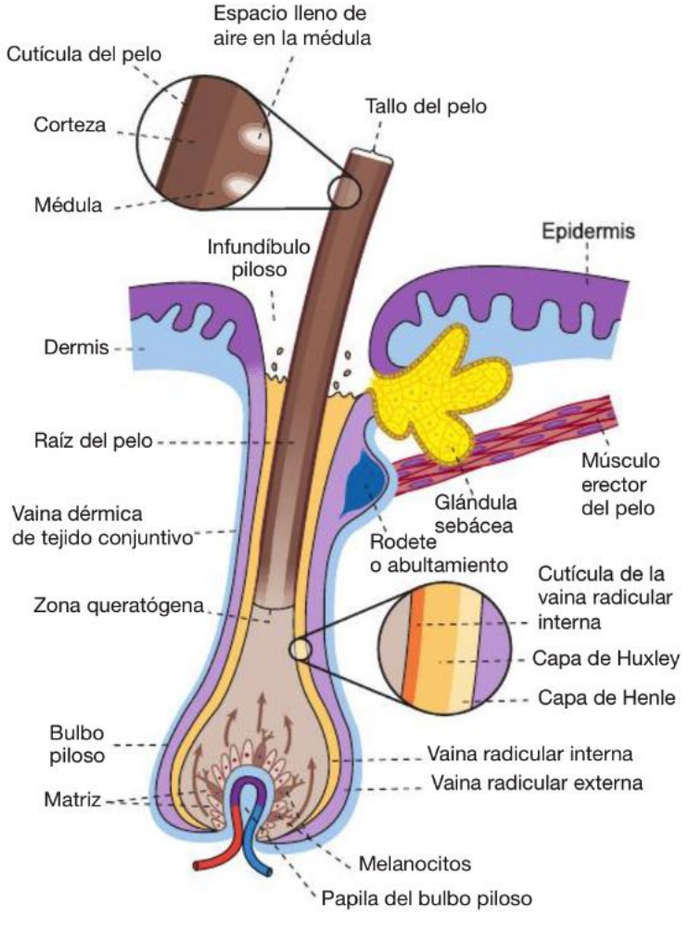

Fig. 16.22 Estructura de un folículo piloso (representación esquemática). La vaina radicular interna termina en la región de la desembocadura de la glándula sebácea en el infundíbulo piloso.

Papila de tejido conjuntivo En el bulbo piloso se invagina desde abajo una papila de tejido conjuntivo (papila dérmica) con capilares sanguíneos (**Fig. 16.22**, **Fig. 16.23**). Los fibroblastos de la papila de tejido conjuntivo regulan la actividad mitótica de las células matriciales. Las células epiteliales basales del bulbo proliferan y forman el tallo del pelo y la vaina radicular interna (**Fig. 16.22**).

Matriz La región profunda del bulbo, que es comparable con el estrato basal o el estrato germinativo de la epidermis y que se caracteriza por las células en proliferación, también se llama matriz o zona de células matriciales. En la región de la matriz también hay melanocitos muy ramificados que suministran melanina a las células en proceso de cornificación del tallo del pelo. El pelo rubio posee menos melanina; la melanina especial del pelo rojo, feomelanina, se encuentra en melanosomas redondeados; los gránulos de melanina típicos del pelo castaño y del pelo negro son elípticos.

Vainas radiculares

Por encima del bulbo piloso, el tallo del pelo en diferenciación está rodeado por las vainas radiculares epiteliales interna y externa. Por afuera, el folículo está envuelto por una vaina dérmica de tejido conjuntivo.

Vaina radicular interna Está en contacto directo con el pelo y también se origina en la región de la matriz. Rodea el pelo en crecimiento y se encuentra entre él y la vaina radicular externa. La vaina radicular interna termina a la mitad de la altura del folículo piloso, allí donde las glándulas sebáceas desembocan en el folículo y donde comienza el infundíbulo piloso. Se diferencia con celeridad en 3 capas, que al principio están compuestas por células vivas y luego rápidamente se cornifican. De adentro hacia afuera se distinguen:
- la cutícula de la vaina radicular
- la capa de Huxley
- la capa de Henle.

La cutícula fina de la vaina radicular interna esta interdigitada en forma débil con la cutícula del pelo, la capa más externa de la raíz del pelo y de estructura semejante. Las células cornificadas enfrentadas y con forma de escama de ambas cutículas se engranan entre sí. La capa de Huxley es la capa más ancha de la vaina radicular interna y contiene gránulos eosinófilos de tricohialina, que equivalen a los gránulos de queratohialina, por lo demás, basófilos. La capa de Henle es plana y se cornifica con rapidez.

Vaina radicular externa Esta vaina corresponde a la invaginación digitiforme de la epidermis en cuya profundidad se forma el pelo. En las regiones superiores tiene la misma estructura que la epidermis, pero por debajo de la desembocadura de las glándulas sebáceas pierde el estrato granuloso y el estrato córneo. Se torna cada vez más delgada y en el piso del folículo se continúa con la zona de la matriz de la raíz del pelo. Por encima de la desembocadura de las glándulas sebáceas en el folículo piloso, la vaina radicular externa está separada del pelo por un espacio libre, el infundíbulo piloso. Por debajo de la desembocadura de las glándulas sebáceas, las vainas radiculares epiteliales externa e interna están unidas. Una región de la vaina radicular

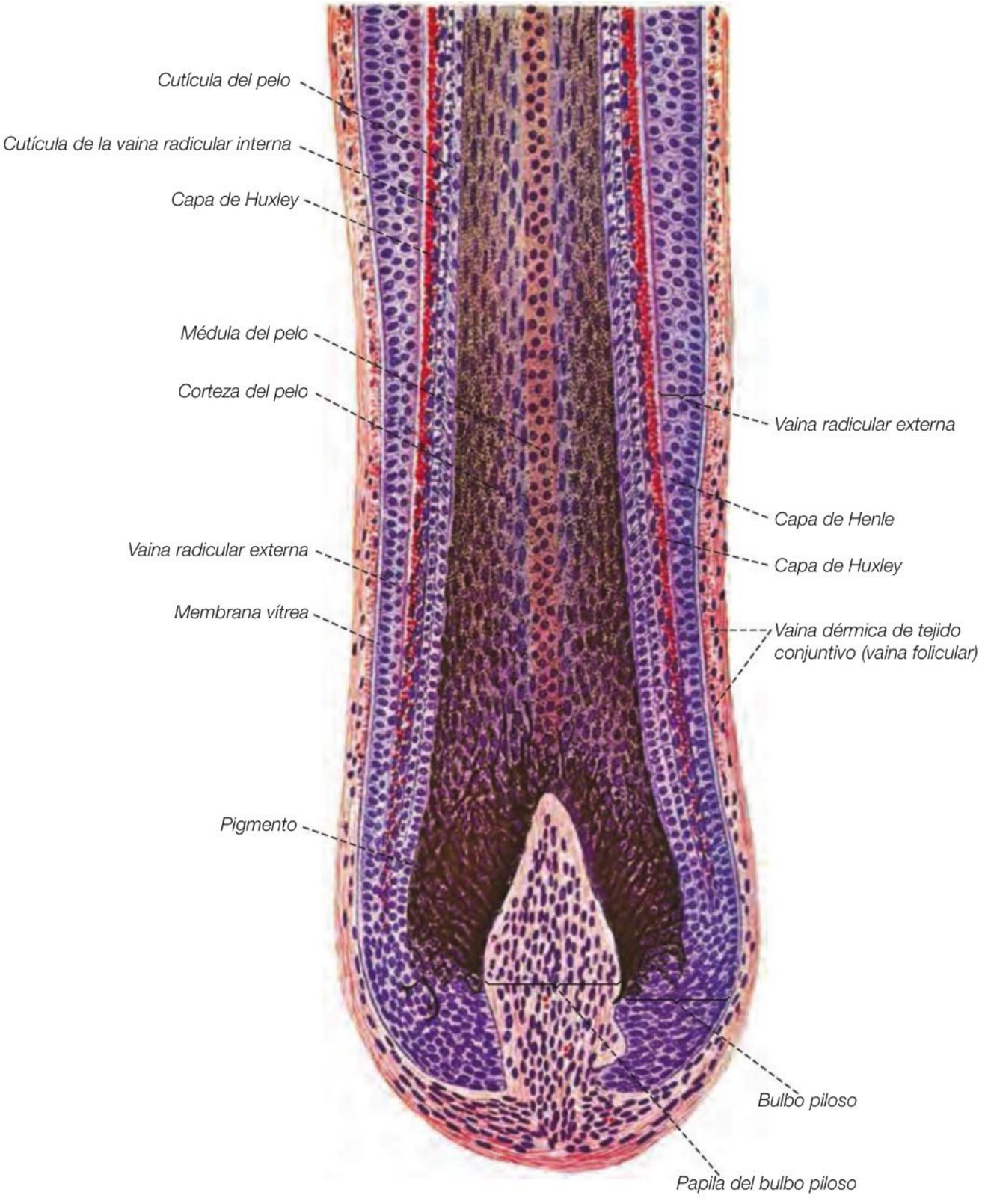

Fig. 16.23 Folículo piloso, corte longitudinal. Con más aumento, las vainas radiculares epiteliales muestran una estratificación compleja en una vaina radicular externa y una vaina radicular interna dividida en tres capas. La última comienza por dentro con la cutícula de la vaina radicular interna, la cual mediante interdigitaciones con la cutícula del pelo sirve para fijar la raíz del pelo en la vaina. Hacia afuera siguen la capa de Huxley monoestratificada o biestratificada y la capa de Henle, celular muy fina. La vaina radicular externa es un epitelio estratificado que se continúa con el estrato germinativo del infundíbulo piloso a la altura de la desembocadura de las glándulas sebáceas. Como límite entre la vaina radicular externa y, por afuera, la vaina dérmica de tejido conjuntivo (vaina folicular) hay una membrana vítrea, una membrana basal gruesa. Cuero cabelludo, ser humano; H-E; 200 ×. (De [1])

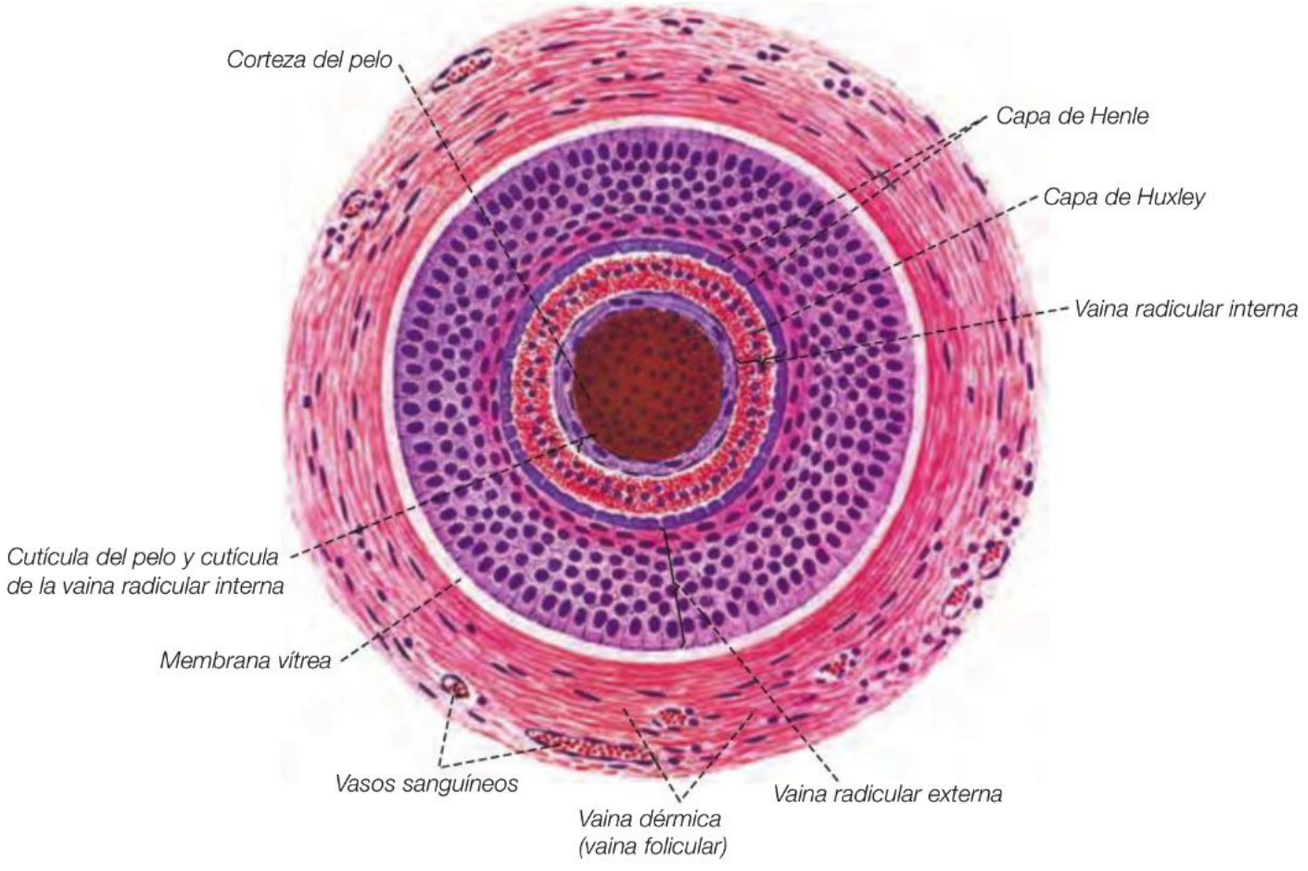

Fig. 16.24 Folículo piloso, corte transversal. Ser humano; H-E; 300 × (De [1])

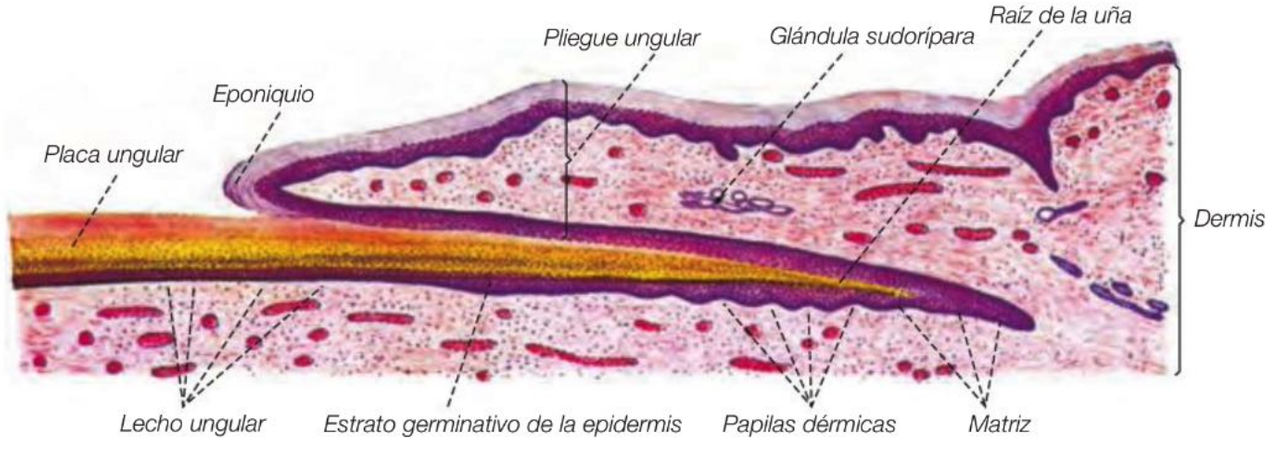

Fig. 16.25 Uña, lecho ungular y pliegue ungular de un neonato, corte longitudinal. Corion = dermis. Ser humano; H-E; 30 ×. (De [1])

externa de importancia especial es el **rodete** o **abultamiento**. Este rodete consiste en un engrosamiento de la vaina por debajo de la desembocadura de las glándulas sebáceas. Aquí se encuentran células madre de los queratinocitos que pueden propagarse en direcciones diferentes:

- Una parte asciende por el infundíbulo piloso y se asienta en el estrato basal de la epidermis cercana.
- Otra parte desciende en las regiones matriciales del bulbo, donde las descendientes de las células madre continúan su proliferación y forman el tallo piloso y la vaina radicular interna.
- A partir de las células madre del rodete también pueden originarse glándulas sebáceas. En la superficie externa del rodete se inserta el músculo erector del pelo.
- En el rodete también se encuentran células madre de los melanocitos.

Vaina dérmica de tejido conjuntivo (vaina folicular) Por afuera, el folículo piloso epitelial está rodeado por una cubierta de tejido conjuntivo, la vaina folicular (= vaina dérmica de tejido conjuntivo). En la vaina folicular (**Fig. 16.23**, **Fig. 16.24**) se encuentra una gran cantidad de fibras

nerviosas sensoriales. Entre la dermis y la raíz del pelo transcurren los músculos erectores de los pelos, músculos finos formados por células musculares lisas, que pueden enderezar el pelo (piel de gallina).

16.5.2 Crecimiento del pelo

El crecimiento del pelo parte del bulbo piloso, donde están las células mitóticamente activas (células de la matriz) (**Fig. 16.22**). Los cabellos crecen alrededor de 1 cm por mes y se mantienen durante meses o hasta alrededor de 8 años. El crecimiento piloso es cíclico y en él se alternan fases de crecimiento y de reposo.

Fase de crecimiento En la fase de crecimiento (el anágeno), que puede tener una duración variable en los pelos individuales (desde meses hasta 8 años), el pelo crece. Aquí, el cabello de una mujer obviamente puede alcanzar una longitud superior a los 50 cm. En casos aislados, por ejemplo en mujeres de Norteamérica y del este asiático, se ha comprobado la existencia de un cabello de hasta 2 m de largo, el cual al parecer permanece continuamente en la fase de crecimiento.

Fase de involución A la fase de crecimiento le sigue una fase de involución (el catágeno), que dura alrededor de 3 semanas y en la cual el bulbo piloso comienza a atrofiarse.

Fase de reposo A continuación sigue una fase de reposo (el telógeno) de alrededor de 3 meses de duración, en la cual el bulbo y porciones considerables del folículo se atrofian más. La porción inferior del folículo desaparece hasta la altura del rodete y el pelo se cae. Sin embargo, en esta fase algunas células madre en el rodete se tornan activas y establecen un bulbo nuevo con células matriciales, a partir del cual luego se forma un pelo nuevo. Las células madre también activan fibroblastos que forman una papila y luego por su parte influyen sobre las células de la matriz. Durante la fase de crecimiento, las células madre en el rodete se encuentran en un estado de reposo relativo y en esta fase el rodete no suele llamar especialmente la atención como estructura. A veces en un folículo se encuentra tanto el pelo viejo como uno nuevo en crecimiento. En el cuero cabelludo por lo general no menos del 90% de los pelos están en la fase de crecimiento.

16.6 Uña

Las uñas de los dedos de las manos y de los pies también son formaciones epiteliales (**Fig. 16.25**). Durante el desarrollo, la epidermis del segmento distal de los dedos de las manos y de los pies se empuja hacia adelante en la dermis y forma proximalmente el **receso ungular** y lateralmente el **surco ungular**. En el piso del receso surge una región de matriz, desde la cual proliferan células hacia afuera y juntas forman la **placa ungular** queratinizada. La porción inicial de la placa ungular también recibe el nombre de raíz de la uña. La placa ungular madura se compone de queratina muy dura. La región de la matriz corresponde más o menos a la **lúnula**, la estructura semilunar clara situada en la base de la uña. La epidermis sobre la cual crece la placa ungular se denomina **lecho ungular** y está compuesto por estrato basal y estrato espinoso. El lecho ungular es comparable con la vaina radicular externa del pelo. En el borde de la uña se forma el pliegue ungular con forma de herradura. La membrana clara que crece hacia adelante desde el receso ungular está compuesta por células cornificadas y se denomina **eponiquio**.
Las uñas crecen más o menos medio milímetro por semana y las uñas de los dedos de las manos crecen con más rapidez que las uñas de los dedos de los pies. Si se lesiona o se extirpa una placa ungular, crece una uña nueva, siempre y cuando la matriz permanezca intacta.

16.7 Estructuras sensoriales de la piel

Los órganos sensoriales están muy extendidos en la piel (**Cap. 17.5**), en especial los corpúsculos laminares como los corpúsculos de Vater-Pacini (**Fig. 16.1**) en la hipodermis o los corpúsculos táctiles de Meissner en la capa papilar de la dermis. La región basal de los pelos está rodeada por terminaciones nerviosas sensoriales y, en consecuencia, pueden cumplir la función de un órgano táctil. Las células sensoriales y las terminaciones nerviosas sensoriales en la piel confieren a la función de un órgano sensorial.

CAPÍTULO

17 Órganos de los sentidos

17.1 Órgano del equilibrio y de la audición 486
17.1.1 Estructura del oído 486
17.1.2 Órgano del equilibrio 488
17.1.3 Órgano de la audición 491
17.1.4 Proceso de la audición 497

17.2 Órgano de la visión 497
17.2.1 Estructura del ojo 498
17.2.2 Mitad anterior del ojo 498
17.2.3 Mitad posterior del ojo 506
17.2.4 Párpados, conjuntiva, glándulas lagrimales .. 513

17.3 Órgano del gusto 517
17.3.1 Corpúsculos gustativos 517
17.3.2 Papilas gustativas 518
17.3.3 Sustancias sápidas, percepción del gusto 518

17.4 Órgano del olfato 520
17.4.1 Epitelio olfatorio 520

17.5 Corpúsculos sensoriales, terminaciones nerviosas libres 523
17.5.1 Componentes de los corpúsculos sensoriales .. 523
17.5.2 Tipos de corpúsculos sensoriales 524

Los órganos de los sentidos captan con la ayuda de células sensoriales especiales (células receptoras) estímulos ópticos, mecánicos, químicos y térmicos del medioambiente o del interior del cuerpo y los transforman en impulsos eléctricos que se conducen al sistema nervioso central para su elaboración. Influyen sobre todas las actividades del organismo y posibilitan las adaptaciones biológicas necesarias al medio interno y externo.

Tipos de órganos sensoriales

Los órganos de los sentidos nos transmiten una imagen altamente compleja y muy diferenciada del entorno. Además, los órganos de los sentidos complejos (oído interno y ojo) no sólo contienen células receptoras sino también dispositivos auxiliares de importancia fundamental. Entre los órganos sensoriales superiores tradicionalmente se incluyen:

- órgano del equilibrio y de la audición (**Cap. 17.1**)
- órgano de la visión (**Cap. 17.2**)
- órgano del gusto (**Cap. 17.3**)
- órgano del olfato (**Cap. 17.4**).

Además existen varios corpúsculos sensoriales simples pequeños y las llamadas terminaciones nerviosas libres (**Cap. 17.5**) que captan diversos estímulos (p.ej., presión, dolor o calor) tanto del medioambiente como del interior del cuerpo.

Células sensoriales

Captación del estímulo Cada uno de los órganos sensoriales –por medio de sus células sensoriales– o cada una de las terminaciones de las neuronas sensoriales reaccionan ante un estímulo específico que se conoce como el estímulo adecuado. Estos estímulos pueden aparecer en el medioambiente (las células sensoriales que los captan se denominan exteroreceptores) o en el interior del cuerpo (las células sensoriales que reaccionan ante ellos son los llamados interorreceptores). Para poder reaccionar ante cada uno de los estímulos, las células sensoriales poseen diferentes especializaciones complejas de la membrana, por ejemplo cilios sensoriales o cinocilios modificados. Los estímulos desencadenan procesos físicos y químicos, por ejemplo la entrada de cationes o la unión de moléculas estimuladoras (p. ej., sustancias odoríferas) a receptores acoplados a proteínas G. Estos procesos conducen a la estimulación de la célula sensorial, lo cual a menudo tiene como consecuencia una entrada de Ca^{2+} o la secreción de un neurotransmisor. Luego el neurotransmisor en general desencadena un potencial de acción en una neurona sensorial.

Nota La transformación del estímulo en el impulso eléctrico de la célula sensorial se denomina transducción. Mediante diversos mecanismos bioquímicos y biofísicos surge un potencial de receptor que puede alcanzar un valor umbral y luego desencadena un potencial de acción en la fibra nerviosa correspondiente (transformación). El potencial de acción se transmite a través de estaciones intermedias hasta la corteza cerebral sensorial y aquí se interpreta.

Células sensoriales primarias y secundarias Las células sensoriales que captan un estímulo y lo transmiten se denominan células sensoriales primarias o neuronas sensoriales primarias (p. ej., células sensoriales olfatorias). En cambio, si las células receptoras son células epiteliales conectadas sinápticamente por su superficie basal con una neurona sensorial, entonces se denominan neuronas sensoriales secundarias. En este caso hay intercalado un transmisor especial en el flujo de los impulsos (p. ej., células ciliadas del oído interno).

17.1 Órgano del equilibrio y de la audición

Introducción

Los órganos del equilibrio y de la audición se encuentran en el oído interno. Tienen un desarrollo embrionario común y son de estructura anatomomicroscópica semejante. El oído externo y el oído medio pertenecen sólo al órgano de la audición. El **oído interno** está compuesto por el laberinto óseo, el laberinto membranoso (espacio endolinfático) y el espacio perilinfático. El espacio endolinfático contiene la endolinfa; el espacio perilinfático, la perilinfa. Al igual que el líquido intracelular, la endolinfa es un líquido con potasio abundante y sodio escaso, mientras que la perilinfa, al igual que el líquido extracelular normal, tiene escasez de potasio y abundancia de sodio. El **órgano del equilibrio** (= órgano vestibular) está compuesto por:

- tres conductos semicirculares (cada uno con su propia ampolla)
- el sáculo
- el utrículo.

Todas estas estructuras poseen regiones epiteliales con células sensoriales mecanorreceptoras (epitelio sensorial) que en su región apical contienen estereocilios y un cinocilio y que reciben el nombre de células ciliadas. Sobre las células ciliadas se apoya una masa extracelular gelatinosa algo diferente en cada caso (cúpula en las ampollas de los conductos semicirculares, membrana otolítica en el sáculo y el utrículo). Los cilios sensoriales son estimulados por los movimientos de la endolinfa.

El **órgano de la audición** es el caracol (cóclea). En el centro del caracol se encuentra el modiolo con el ganglio espiral (octavo nervio craneal); a su alrededor se enrollan los espacios tubulares de contenido líquido del órgano de la audición. El conducto del caracol (= rampa intermedia = conducto coclear), membranoso y lleno de endolinfa, tiene por lo menos 3 cm de longitud, describe dos vueltas y media y termina en un fondo de saco ciego. Está acompañado por 2 espacios perilinfáticos, la rampa vestibular ("arriba") y la rampa timpánica ("abajo"), que se continúan uno con el otro a la altura del vértice coclear (helicotrema). El órgano de Corti es el órgano sensorial auditivo específico. Se encuentra situado en la forma de una estría en el piso de la rampa intermedia sobre la membrana basilar. Está compuesto por un aparato complejo formado por células epiteliales de sostén (células de los pilares, células falángicas) y las células ciliadas internas y externas. Al igual que las células del órgano del equilibrio, las células ciliadas son células sensoriales secundarias mecanorreceptoras y poseen estereocilios apicales que se inclinan (flexionan) por los movimientos de los líquidos de la cóclea inducidos por los sonidos y desencadenan una estimulación. La pared lateral de la rampa intermedia contiene la estría vascular, que produce la endolinfa. En situación medial con respecto al órgano de Corti se encuentra el limbo espiral, del cual surge la membrana tectoria.

Los órganos sensoriales para el equilibrio y la audición están relacionados entre sí en forma estrecha, lo cual puede percibirse con claridad en la estructura microscópica óptica y electrónica y en los mecanismos funcionales, así como en el desarrollo ontogénico y filogenético. En los seres humanos ambos órganos sensoriales se encuentran en el oído interno (**Fig. 17.1**). El órgano de la audición se ha desarrollado a partir del órgano del equilibrio, más antiguo desde el punto de vista filogenético.

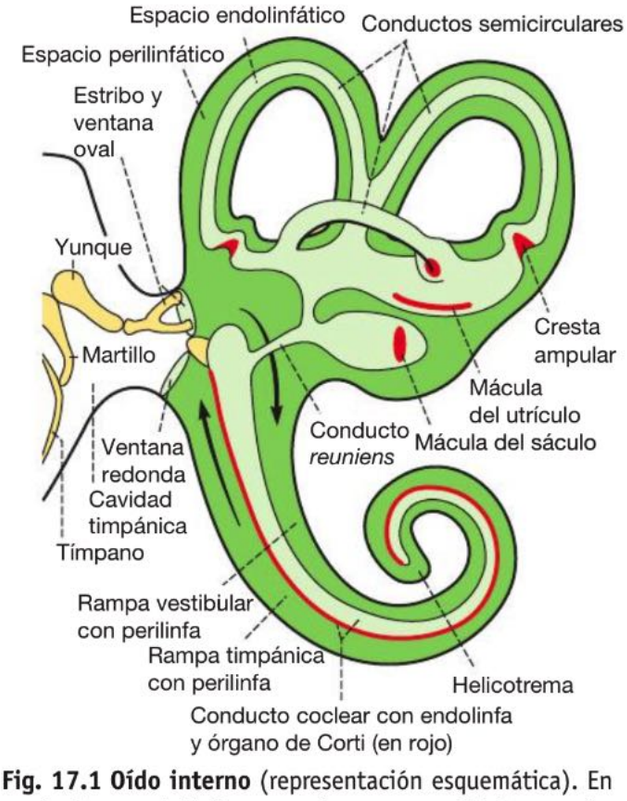

Fig. 17.1 Oído interno (representación esquemática). En verde claro: endolinfa; en verde oscuro: perilinfa; en rojo: epitelios sensoriales; en amarillo: huesecillos del oído. (De [5])

El **órgano de la audición** sirve para la captación y para el primer análisis de los estímulos acústicos (ondas sonoras) del entorno; las informaciones codificadas en los estímulos se interpretan en el SNC. La audición tiene funciones esenciales en las conductas sociales (p. ej., en lo que se refiere a la comprensión del lenguaje y en el habla) y en la orientación en el medioambiente.

El **órgano del equilibrio** transmite informaciones sobre la situación, la postura y el movimiento en el espacio. Filogenéticamente, el órgano del equilibrio deriva de los receptores de flujo de la piel de los peces.

17.1.1 Estructura del oído

El oído se subdivide en oído externo, oído medio y oído interno. El oído externo y el oído medio tienen a su cargo la captación y la conducción de los sonidos. En el oído interno se encuentra el aparato sensorial de estructura compleja de los órganos del equilibrio y de la audición.

Oído externo

El oído externo está compuesto por el pabellón auricular (oreja) y el conducto auditivo externo.

Pabellón auricular El tejido de sostén del pabellón auricular es un cartílago elástico sobre el cual se insertan múscu-

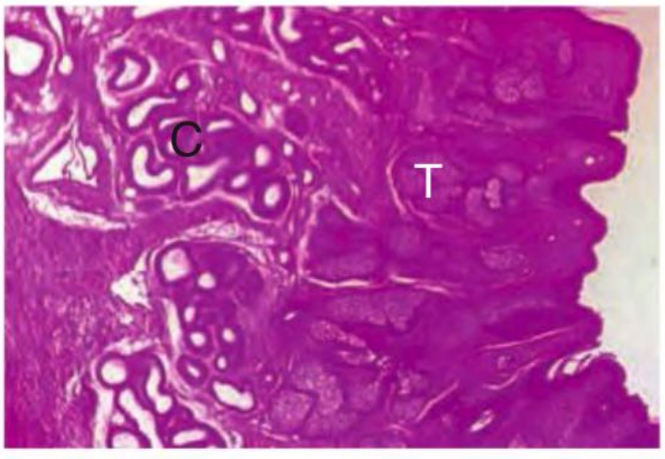

Fig. 17.2 Pared del conducto auditivo externo (corte transversal). El conducto auditivo está tapizado por piel en la cual, además de pelos con glándulas sebáceas (**T**), se encuentran numerosos cortes de glándulas apocrinas (glándulas ceruminosas, **C**). Ser humano; H-E; 45 ×.

los de la mímica. En los seres humanos, en comparación con muchos mamíferos, estos músculos se encuentran considerablemente reducidos. A pesar de ello, los movimientos del pabellón auricular son posibles y acompañan muchas emociones.

Conducto auditivo externo El conducto auditivo externo tiene unos 25 mm de longitud y 8 mm de diámetro. En los dos tercios externos está reforzado por cartílago elástico. La porción interna está rodeada por tejido óseo.
En la dermis del conducto auditivo externo además de pelos también hay glándulas sebáceas y glándulas glomerulares apocrinas (glándulas ceruminosas; **Fig. 17.2**). El epitelio glandular de las glándulas apocrinas está formado por células epiteliales secretoras y células mioepiteliales muy juntas. El producto de secreción de ambos tipos de glándulas en conjunto da como resultado el **cerumen**, una sustancia oleosa pardusca de sabor amargo. El cerumen protege el conducto auditivo y también el tímpano contra la desecación y tiene un efecto defensivo contra los insectos.

Tímpano El tímpano (membrana timpánica) está en el límite entre el oído externo y el oído medio. Está insertado en el surco timpánico óseo a través de su borde engrosado de cartílago fibroso. Su superficie externa está cubierta por una epidermis fina y su superficie interna se encuentra revestida por el epitelio simple, aquí en general plano, del oído medio. El interior del tímpano consiste principalmente en fibras colágenas y elásticas. Las fibras elásticas se encuentran sobre todo en una ubicación subepitelial. Las fibras colágenas del tímpano hacia la periferia están distribuidas principalmente en forma radial; en el centro, en cambio, tienen una organización circular. En la capa fibrosa hay incluidos pequeños vasos sanguíneos y linfáticos, así como fibras nerviosas sensitivas.

Oído medio

Estructura El oído medio está lleno de aire y contiene los huesecillos del oído:
- martillo
- yunque
- estribo.

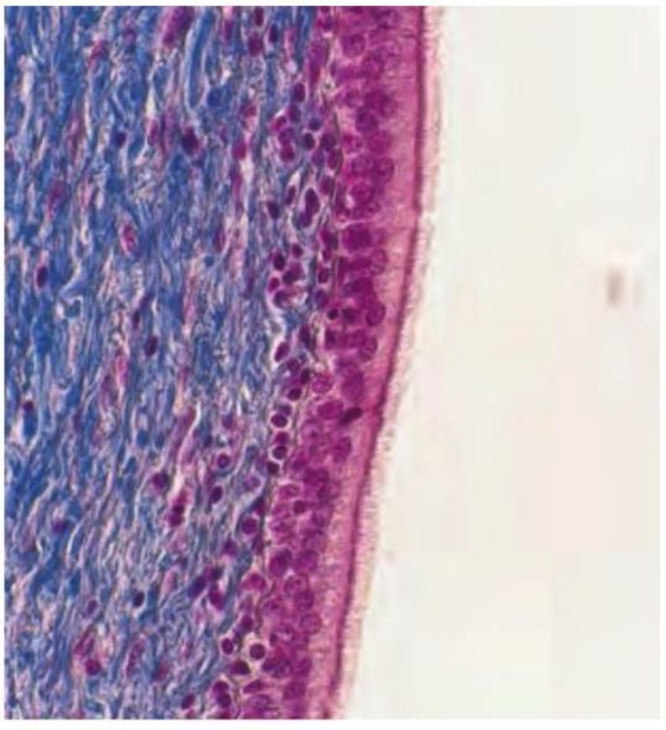

Fig. 17.3 Oído medio. Epitelio seudoestratificado cilíndrico ciliado y tejido conjuntivo subepitelial en una región de la cavidad timpánica. Foca de Weddell; tricrómica de Masson; 450 ×.

Los huesecillos del oído sirven para la transmisión sonora desde el aire hacia el líquido del oído interno con poca pérdida de sonidos. En el manubrio del martillo se inserta el músculo tensor del tímpano y en la cabeza del estribo, el músculo estapedio. Estos músculos permiten reducir en forma refleja la transmisión de estímulos sonoros muy intensos. La base del estribo está ubicada en la ventana oval. El espacio interno del oído medio se denomina cavidad timpánica.

Epitelio El oído medio está revestido principalmente por un epitelio simple plano o cúbico. En un grado que varía localmente según el individuo hay epitelio seudoestratificado cilíndrico (**Fig. 17.3**). Este tipo de epitelio se encuentra sobre todo en la salida hacia la trompa auditiva. En los niños, el epitelio del oído medio es principalmente ciliado y también contiene células caliciformes. La lámina propia relativamente fina y delicada posee una extensa red capilar sanguínea y muchos capilares linfáticos, un plexo nervioso bien desarrollado y algunas glándulas mucosas.

Trompa auditiva La trompa auditiva (trompa de Eustaquio) es un conducto de unos 4 cm de longitud que conecta el oído medio con la faringe. En la parte externa, cercana al oído medio, la pared de la trompa auditiva está sostenida por hueso. En los dos tercios mediales en la pared se encuentra un tubo de cartílago elástico y cartílago fibroso abierto lateralmente. La porción "abierta" del cartílago tubárico con forma de canal está cubierta por tejido conjuntivo denso. Allí se inserta el músculo tensor del velo del paladar, que es importante para la aireación del oído medio.
En la porción ósea, la trompa está tapizada por una mucosa delgada con un epitelio simple cilíndrico ciliado. Los dos tercios internos poseen una mucosa más gruesa con epite-

lio seudoestratificado cilíndrico ciliado, glándulas seromucosas y folículos linfáticos.
En las inmediaciones de la desembocadura de la trompa auditiva en la faringe se encuentra tejido linfático, la denominada amígdala tubárica.

Oído interno

El oído interno (laberinto) se origina a partir de la placoda ótica o auditiva. Esta placoda forma una vesícula (otocisto) que se rodea de células de la cresta neural y se divide en una región dorsal (vestibular) y una región ventral (coclear) bajo la influencia del gen Pax-2. Puede dividirse en el órgano del equilibrio (órgano vestibular) y el órgano de la audición (órgano coclear).

Nota El oído interno contiene el órgano del equilibrio y el órgano de la audición. Ambos se originan en un esbozo embrionario común y están conectados entre sí por el conducto *reuniens*.

Estructura El oído interno está encerrado en conductos óseos. Comprende porciones epiteliales y conjuntivas tubulares llenas de líquido (**Fig. 17.4**) y puede dividirse en 3 regiones:

- El **laberinto óseo** es un sistema complejo de espacios y conductos de formas diversas situados en el peñasco del hueso temporal.
- El **laberinto membranoso (espacio endolinfático)** está dentro del laberinto óseo. Todas sus partes (**Fig. 17.4**) están revestidas por un epitelio apoyado sobre una lámina basal y contienen endolinfa. El conducto endolinfático (no ilustrado en la **Fig. 17.4**) surge del conducto de conexión entre el utrículo y el sáculo y termina en la duramadre en una dilatación ciega, el saco endolinfático.
- El **espacio perilinfático** es un espacio estrecho de tejido conjuntivo con pocas fibras, situado entre los laberintos óseo y membranoso, que contiene perilinfa y a veces melanocitos aislados de función desconocida. Está en conexión con el espacio subaracnoideo a través del fino conducto perilinfático en la parte posterior del peñasco.

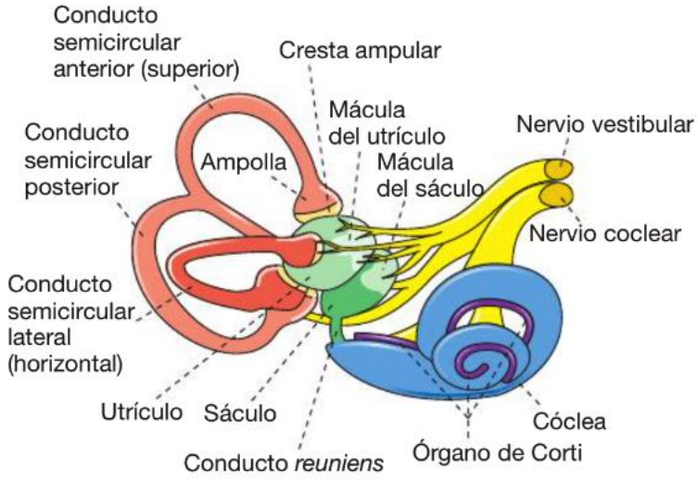

Fig. 17.4 Los componentes del laberinto membranoso son el utrículo, el sáculo, los 3 conductos semicirculares con sus ampollas y la cóclea. Todas estas estructuras poseen regiones sensoriales: mácula del utrículo, mácula del sáculo, crestas ampulares y órgano de Corti.

Líquidos Tanto el laberinto membranoso como el espacio perlinfático contienen un líquido extracelular cuya composición, sin embargo, es claramente diferente. El líquido en el interior del laberinto membranoso, la **endolinfa**, se parece en su composición al líquido intracelular (tiene mucho potasio y poco sodio). El líquido del espacio perilinfático, la **perilinfa**, equivale en su composición al líquido extracelular: se destaca por su contenido elevado de sodio y su contenido reducido de potasio. El contenido de calcio libre, cloro y bicarbonato es mucho mayor que el de la endolinfa.

Células sensoriales Las células sensoriales (receptoras) de los órganos del equilibrio y de la audición están configuradas según el mismo principio estructural. Su característica específica consiste en las prolongaciones apicales con forma de pelitos (cilios sensoriales, estereocilios, véase el **Cap. 2.14**) que adquieren rigidez por los filamentos de actina en su interior y que en su extremo son claramente más anchas que en su base. A la altura de esta base pueden sufrir un movimiento mecánico oscilatorio pasivo. La causa de este movimiento son los movimientos específicos de la endolinfa que se desencadenan por los estímulos provenientes del medioambiente. Los potenciales de receptor específicos de las células sensoriales que surgen por estos movimientos se transmiten a terminaciones nerviosas sensoriales con las cuales esas células sensoriales establecen contacto sináptico y se conducen al encéfalo para su análisis. Las células sensoriales unidas por sinapsis se denominan células sensoriales secundarias. En todos los órganos sensoriales del oído interno, las células sensoriales están cubiertas por una masa gelatinosa (cúpula, membrana otolítica, membrana tectoria) que participa en la intensificación del estímulo. La estructura espacial y el comportamiento de las gelatinas son diferentes y se adaptan a cada función particular. En el órgano vestibular, la gelatina se fija con firmeza al epitelio sensorial; en el órgano auditivo, la conexión entre la gelatina y el epitelio sensorial es más diferenciada.

Nota Las células sensoriales en los órganos del equilibrio y de la audición son células mecanorreceptoras secundarias de estructura semejante (células ciliadas). Se caracterizan por sus estereocilios apicales cuya inclinación, causada por el movimiento de la endolinfa, conduce a la despolarización (estimulación) de las células receptoras. En consecuencia, en ellas se abren canales de Ca^{2+} y la entrada del Ca^{2+} conduce a la secreción del neurotransmisor glutamato que, por su parte, desencadena un potencial de acción en las fibras nerviosas aferentes del nervio vestibulococlear.

17.1.2 Órgano del equilibrio

El órgano del equilibrio (órgano vestibular) percibe la posición y los movimientos del cuerpo en el espacio. Está compuesto por los 3 conductos semicirculares, el sáculo y el utrículo (**Fig. 17.1**, **Fig. 17.4**). Los conductos semicirculares, así como el sáculo y el utrículo, son tubos o dilataciones saculares con revestimiento de epitelio y contenido líquido. La endolinfa se forma en la estría vascular y probablemente en algunas regiones del epitelio de la base de las crestas ampulares y se cree que se reabsorbe en el saco endolinfático.

Conductos semicirculares

Los 3 conductos semicirculares –el anterior (superior), el lateral y el posterior– comienzan y terminan en el utrículo (Fig. 17.1). En el utrículo, cada conducto semicircular muestra una dilatación, la **ampolla**. En cada ampolla se encuentra una cresta cubierta de epitelio (**cresta ampular**, Fig. 17.5, Fig. 17.6).

Estructura de las crestas ampulares

Células sensoriales y células de sostén A diferencia del epitelio de los conductos semicirculares, que posee células aplanadas, el epitelio de las crestas contiene células sensoriales y células de sostén (Fig. 17.5):

- Las células sensoriales poseen cilios sensoriales (estereocilios) y un cinocilio, también de movilidad pasiva, y reaccionan ante los movimientos rotatorios de la cabeza (véase más adelante).
- Las células de sostén no poseen cilios y se cree que se encargan del desprendimiento de la cúpula de glucoproteínas abundantes.

Las células de sostén y las células sensoriales están unidas por zonulae occludentes y zonulae adherentes.

Cúpula Sobre la cresta hay una cubierta de material extracelular gelatinoso, la llamada **cúpula**, en la que están incluidos los estereocilios y el cinocilio (Fig. 17.6). Por la corriente de endolinfa, la cúpula puede torcerse hacia un lado o combarse como una vela de barco. El movimiento de la cúpula modifica la posición de los estereocilios y del cinocilio de las células sensoriales: si los estereocilios se mueven hacia el cinocilio, entran iones potasio y otros cationes, lo que conduce a la estimulación de la célula. Si los estereocilios se alejan del cinocilio, la célula sensorial se inhibe.

Fig. 17.5 Cresta ampular (1) en el oído interno. **2** Luz de la ampolla del sistema de conductos semicirculares. En este preparado, el material gelatinoso (cúpula) depositado sobre el epitelio sensorial (**3** células sensoriales, claras) está deformado artificialmente, de modo que aquí el epitelio sensorial casi toca el epitelio ampular de la pared opuesta. Normalmente la cúpula mide alrededor de 1 mm de altura. **4** Espacio perilinfático. → Melanocitos. Cobayo; método de Goldner; 250 ×.

Tejido conjuntivo En el centro de tejido conjuntivo de las crestas se encuentran numerosas fibras nerviosas mielínicas de la porción vestibular del octavo nervio craneal y muchos capilares sanguíneos.

Células sensoriales de la cresta ampular

En su región basal las células sensoriales de la cresta ampular establecen contacto sináptico con las neuronas aferentes (sensitivas) del octavo nervio craneal (nervio vestibulococlear), pero también con terminaciones nerviosas eferentes colinérgicas; por consiguiente, son células sensoriales secundarias. El neurotransmisor de las sinapsis aferentes es el glutamato. En la región del contacto sináptico, las células sensoriales poseen **barras sinápticas** (= **laminillas sinápticas**) contra las cuales se depositan vesículas pequeñas. Los estereocilios son más delgados en su base que en su porción distal y en su centro contienen un haz de filamentos de actina. El haz se inserta en una condensación apical de la célula sensorial (placa cuticular; falta debajo de los cinocilios), que corresponde a una red terminal muy densa y está compuesta sobre todo por actina, espectrina y actinina α. Por las características de la ultraestructura se distinguen células sensoriales tipo I y tipo II (Fig. 17.7). La diferencia funcional entre los dos tipos celulares todavía no se ha dilucidado.

Célula sensorial tipo I La célula sensorial tipo I posee un cinocilio de alrededor de 50 µm de longitud, móvil sólo en

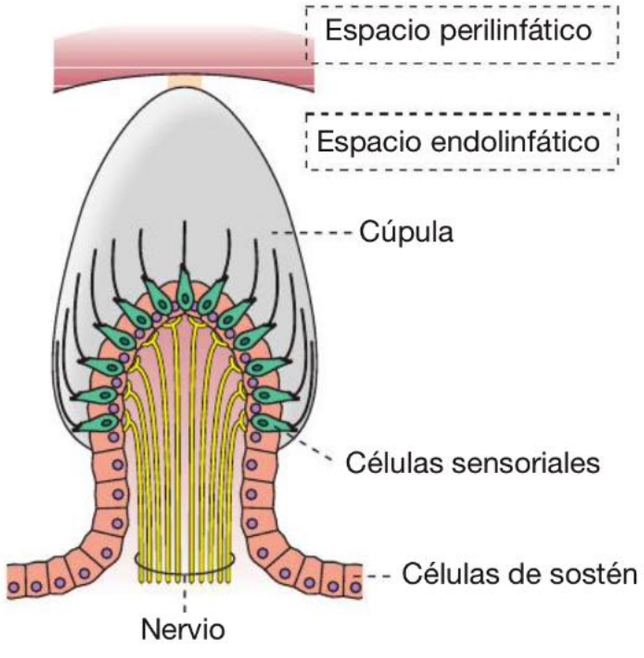

Fig. 17.6 Estructura de la cresta ampular (representación esquemática). La cúpula, de alrededor de 1 mm de altura, está compuesta principalmente por otogelina y alcanza el epitelio ampular de la pared opuesta en el que se fija.

forma pasiva. En sus inmediaciones hay unos 80 estereocilios altos que se encuentran ordenados en 5 o 6 hileras. Los estereocilios que están justo al lado del cinocilio tienen una longitud de 40-60 µm. Conforme aumenta la distancia al cinocilio, los estereocilios pierden altura con rapidez. Los estereocilios de las hileras contiguas están unidos por filamentos de material extracelular (enlaces apicales). El cinocilio también está unido a los estereocilios mediante un enlace apical. Las células tienen forma de matraz y están rodeadas por una sinapsis aferente grande de aspecto caliciforme. Por su parte, esta sinapsis grande está en contacto con sinapsis eferentes.

Célula sensorial tipo II La célula sensorial tipo II también posee un cinocilio de unos 50 µm de largo, móvil sólo en forma pasiva. Los estereocilios tienen una longitud semejante a la de los correspondientes a las células tipo I. Ellos también pierden gradualmente altura a medida que se alejan del cinocilio. La forma de las células es cilíndrica. Las células sensoriales tipo II son más delgadas que las células tipo I y tienen una abundancia de cisternas del RE liso. En su base se encuentran varias sinapsis aferentes y eferentes pequeñas.

Mecanismo de la estimulación Un estímulo específico para ambos tipos de células sensoriales es la inclinación de los estereocilios por el movimiento de la endolinfa. La inclinación de los estereocilios hacia el cinocilio correspondiente aumenta la capacidad de conducción de la membrana de los estereocilios para la entrada de los cationes en la célula. El cinocilio se hunde un poco en la región celular apical. En la membrana de los estereocilios se abren canales catiónicos, entre los cuales los de potasio son muy importantes desde el punto de vista funcional. Así se produce la despolarización de la célula. A continuación se abren canales de calcio independientes del voltaje y en la

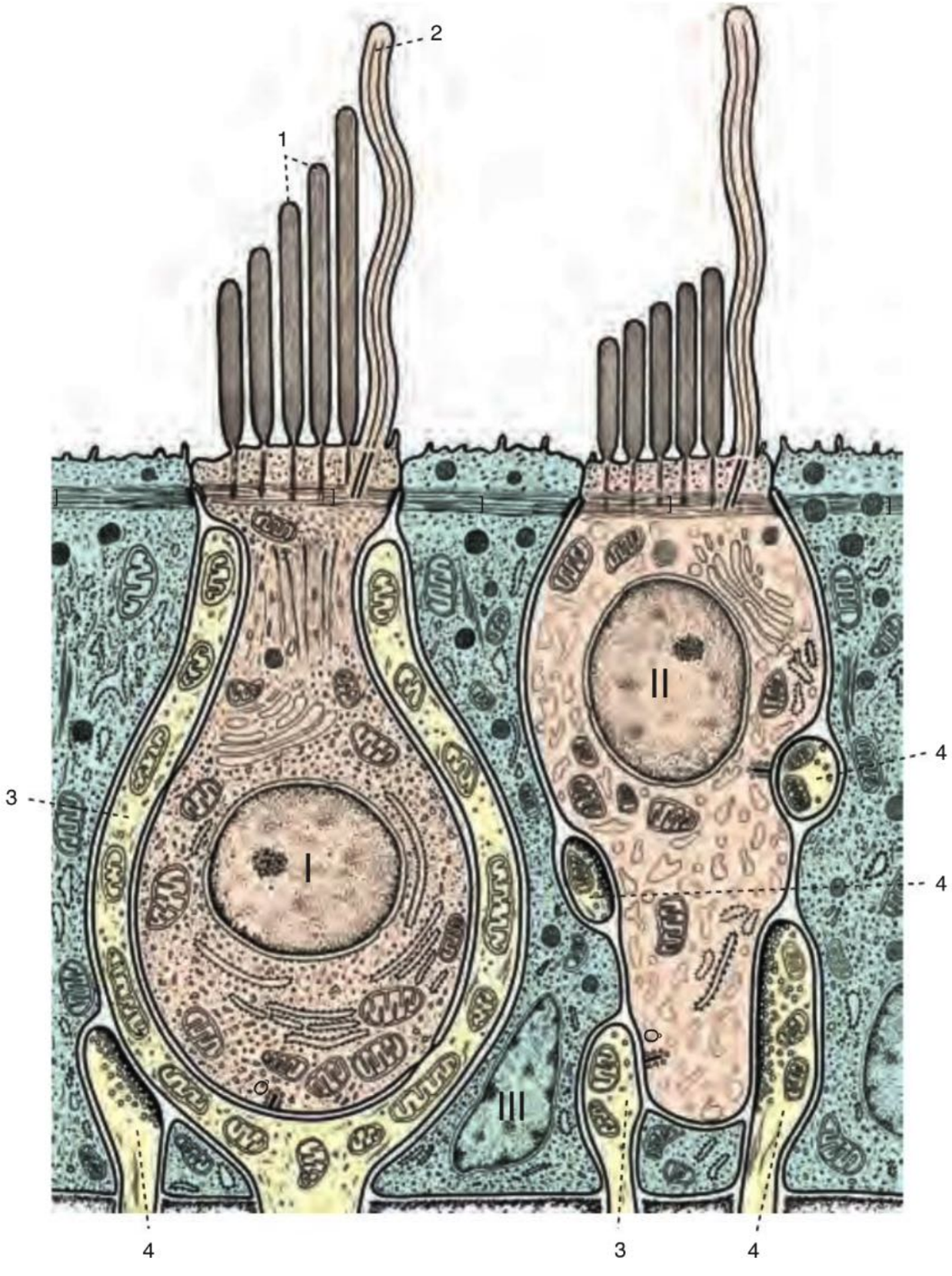

Fig. 17.7 Células sensoriales del órgano del equilibrio en el oído interno (representación esquemática). Ultraestructura de los 2 tipos de células sensoriales (tipo I y tipo II) en las máculas del utrículo y del sáculo en el oído interno.
I Célula sensorial tipo I; **II** célula sensorial tipo II; **III** célula de sostén; **1** estereocilios, unidos por enlaces apicales; **2** cinocilio; **3** sinapsis aferente; **4** sinapsis eferente; ▶ nexo; → barra sináptica; * red terminal. (De [10], modificado).

célula entra el Ca^{2+} en forma masiva, lo cual causa la liberación de glutamato y el inicio de un potencial de acción en las fibras nerviosas sensitivas aferentes. La inclinación de los estereocilios hacia el lado opuesto del cinocilio conduce a una elevación leve de los cinocilios: hiperpolarización = inhibición. La inervación eferente influye sobre la sensibilidad de las células sensoriales.

Utrículo y sáculo

Células Las células sensoriales del utrículo y el sáculo están concentradas en regiones maculares de unos 2 mm de longitud, las llamadas **máculas estatosensoriales**. Al igual que en las crestas ampulares, las células sensoriales en las máculas también son mecanorreceptores. En estas máculas, al igual que en las crestas ampulares, hay células sensoriales de los tipos I y II y células de sostén.

Membrana otolítica Las máculas están cubiertas por la membrana otolítica gelatinosa y cristales de carbonato de calcio (en la forma de calcita), los llamados otolitos o estatoconios. En el centro de la mácula los otolitos son más pequeños, de modo que aquí se forma un surco poco profundo (estriola). Por esta razón, las células sensoriales quedan separadas en 2 campos opuestos.

Mecanismo de la estimulación En la mácula del utrículo, los cinocilios de las células sensoriales de ambos campos están orientados hacia la estriola, es decir hacia el centro; en cambio, en la mácula del sáculo lo están hacia afuera. Las células sensoriales de las máculas ya reaccionan ante la aceleración lineal gravitacional (aceleración terrestre) mínima. En la mácula del utrículo registran los movimientos horizontales y en la mácula del sáculo, los movimientos verticales.

17.1.3 Órgano de la audición

El caracol (cóclea) contiene el órgano de la audición de los seres humanos y los otros mamíferos. Las estructuras epiteliales que contienen endolinfa forman en él el conducto coclear (rampa intermedia). En el piso del conducto coclear se encuentra un órgano sensorial con forma de estría que posee células sensoriales, el órgano de Corti. El conducto coclear y el órgano de Corti describen en los seres humanos 2 vueltas y media alrededor de un cono óseo central, el modiolo. El conducto coclear está rodeado por el espacio perilinfático (rampa vestibular y rampa timpánica) y tejido óseo (caracol óseo, conducto coclear óseo) (**Fig. 17.1**, **Fig. 17.8**).

Las células sensoriales del órgano de Corti perciben frecuencias con valores entre 1,6 y alrededor de 16.000 hertzios (Hz).

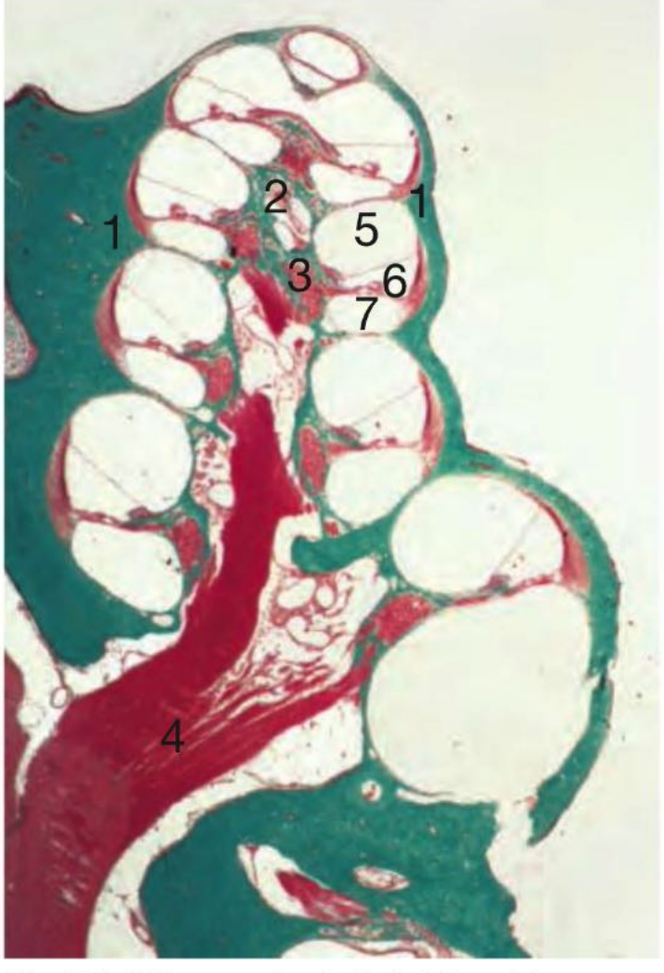

Fig. 17.8 Cóclea, corte longitudinal. **1** Caracol óseo; **2** modiolo; **3** ganglio espiral; **4** nervio auditivo; **5** rampa vestibular; **6** conducto coclear; **7** rampa timpánica. Cobayo; método de Goldner; 25 ×. (Preparado para el curso de histología del Instituto de Anatomía de la Universidad de Kiel.)

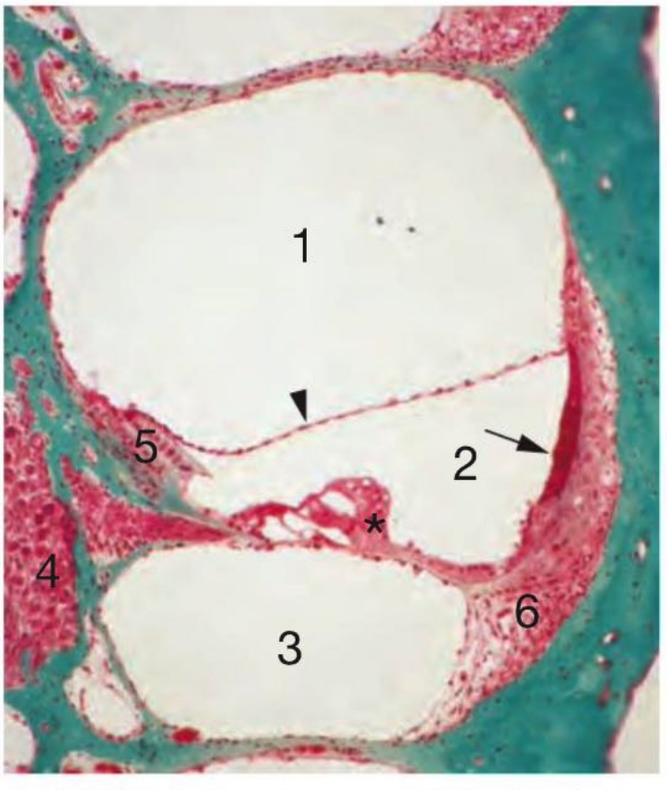

Fig. 17.9 Oído interno. **1** Rampa vestibular; **2** conducto coclear; **3** rampa timpánica; **4** ganglio espiral; **5** limbo espiral con las células interdentales (forman la membrana tectoria que aquí apenas puede identificarse); **6** ligamento espiral; ► membrana de Reissner; * órgano de Corti (apoyado sobre la membrana basilar); → estría vascular. Cobayo; método de Goldner; 150 ×. (Preparado para el curso de histología del Instituto de Anatomía de la Universidad de Kiel.)

Espacio perilinfático

Estructura y trayecto El espacio perilinfático está dividido, por arriba, en la rampa vestibular (comienza en la ventana oval) y, por abajo, en la rampa timpánica (termina en la ventana redonda). Ambas estructuras acompañan al conducto coclear (**Fig. 17.9**) y se comunican entre sí en el vértice del caracol por un orificio llamado helicotrema. Los calificativos "superior" para la rampa vestibular e "inferior" para la rampa timpánica se refieren a la orientación en el corte histológico longitudinal que atraviesa el caracol paralelamente al modiolo (**Fig. 17.9**).
Las rampas vestibular y timpánica están tapizadas por fibrocitos aplanados, que forman una asociación que recuerda un mesotelio y entre los cuales hay brechas.

Modiolo

En el eje del modiolo están el ganglio espiral, de organización en espiral, y su haz de fibras nerviosas mielínicas que forman el nervio coclear. Las somas neuronales bipolares del ganglio espiral, en muchos mamíferos levemente mielinizados (en los seres humanos no tienen mielina), se encuentran en una concavidad al pie de la lámina espiral ósea (**Fig. 17.10**). Del ganglio parten fibras nerviosas receptoras hacia el órgano de Corti. El borde libre de la lámina espiral ósea está más o menos a la altura de las células ciliadas internas.

Conducto coclear (rampa intermedia)

Estructura y trayecto El conducto coclear enrollado comienza basalmente a la altura del conducto de conexión con el sáculo (conducto reuniens) y termina en fondo de saco ciego en el vértice (cúpula) del caracol. Tiene una longitud de por lo menos 3 cm. El eje del caracol transcurre más o menos paralelo a la superficie de la Tierra y está rechazado un poco hacia afuera de la línea media (sagital) de la cabeza.

Epitelio El conducto coclear con contenido de endolinfa está tapizado por células epiteliales de diferenciación muy diversa, todas las cuales están unidas por zonulae occludentes. Estas uniones herméticas forman una barrera entre los espacios endolinfático y perilinfático. En el corte transversal, el conducto coclear tiene forma de cuña (**Fig. 17.9**) con el vértice que apunta hacia el modiolo:

- El techo del conducto coclear está formado por la delgada membrana vestibular (membrana de Reissner). Es difícil de estudiar con el microscopio óptico y se compone del epitelio muy aplanado del conducto coclear y de la capa de fibrocitos muy planos que tapizan la rama vestibular, así como una lámina interpuesta de tejido conjuntivo delicado. Aunque es muy delgada, separa en forma segura la endolinfa y la perilinfa con sus diferentes composiciones iónicas.
- Lateralmente, el conducto coclear está unido al tejido óseo por medio de tejido conjuntivo; el epitelio de su pared lateral forma la estría vascular.
- El piso del conducto colear que sostiene el órgano de Corti, interesante en particular desde el punto de vista funcional, tiene una estructura compleja:
  - por adentro (medialmente) hay una cresta ósea (lámina espiral ósea)
  - en el centro, bajo la parte principal del órgano de Corti, se encuentra la membrana basilar

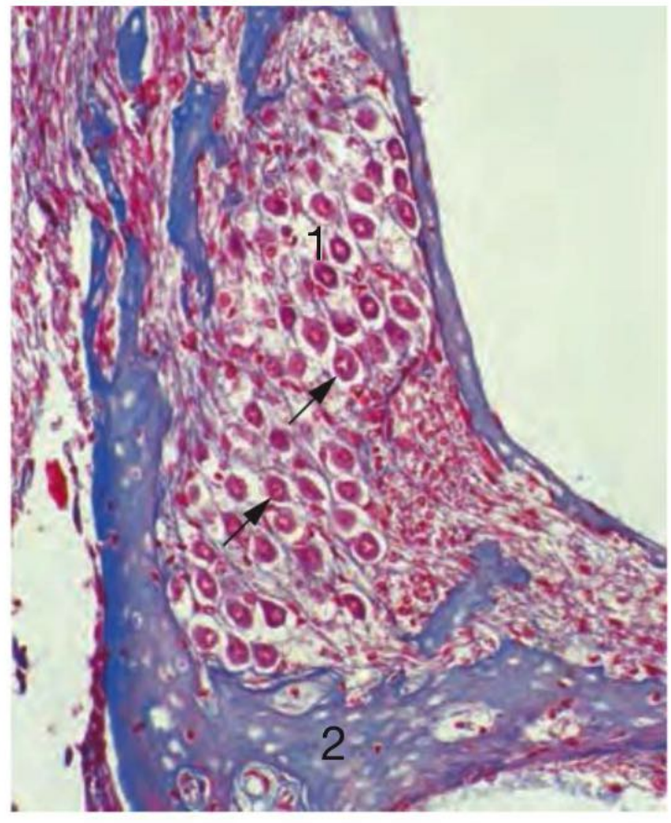

Fig. 17.10 Ganglio espiral (1) en la cóclea. → Somas ovoides de las neuronas bipolares del ganglio; **2** tejido óseo del modiolo. Ser humano; Azán; 250 ×.

  - por afuera (lateralmente) se extiende el ligamento espiral, con forma de abanico (**Fig. 17.9**, **Fig. 17.11**).

Órgano de Corti

El órgano de Corti es una estructura epitelial compleja formada por células de sostén (células de los pilares y células falángicas) y células sensoriales (células ciliadas). En su epitelio aparecen espacios tubulares llenos de líquido (**Fig. 17.9**, **Fig. 17.11**), que contienen cortilinfa (alta concentración de sodio y baja concentración de potasio; composición semejante a la de la perilinfa), están comunicados entre sí y forman 3 túneles llamativos:

- el túnel interno (túnel de Corti)
- el espacio de Nuël y
- el túnel externo.

El túnel interno se encuentra entre las células de los pilares y representa casi el punto medio del órgano de Corti. La identificación del túnel interno es importante para la orientación en el preparado histológico. Las estructuras ubicadas entre este túnel y el modiolo son "internas", mientras que las que se sitúan en dirección hacia la estría vascular son "externas".

Células de los pilares El túnel interno está limitado por las células de los pilares interno y externo (interno = medial, externo = lateral con respecto al túnel). Son 2 células de sostén grandes. Sus pies amplios establecen el piso del túnel de Corti y sus cabezas forman el techo de este túnel. Estas células de sostén poseen un citoesqueleto muy desarrollado. En él predominan los haces gruesos de microtúbulos que sustentan sobre todo la región central

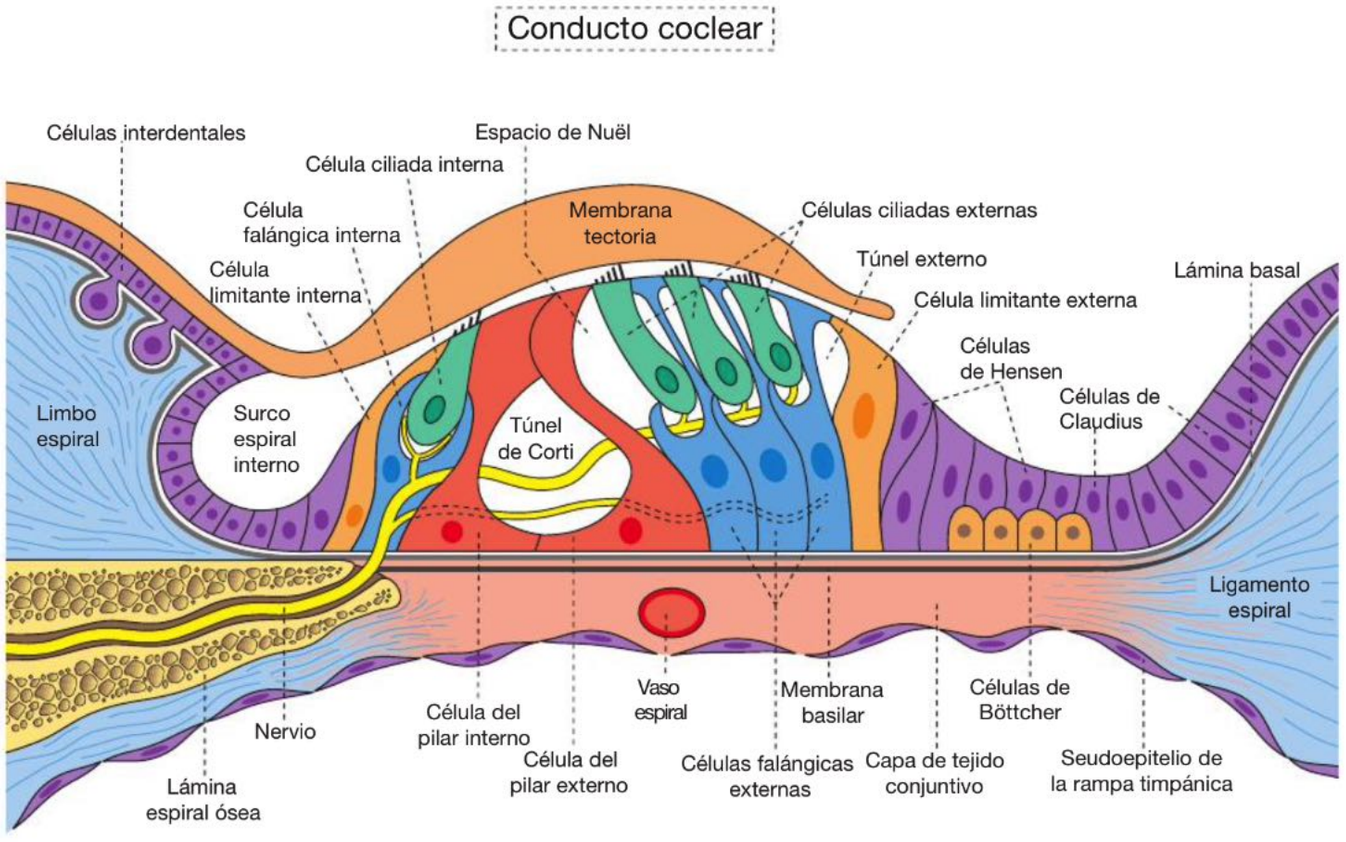

Fig. 17.11 Órgano de Corti en el oído interno (representación esquemática). La compleja inervación aferente y eferente de las células ciliadas se ha simplificado mucho. (De [1])

columnar delgada de estas células de alrededor de 70 µm (célula del pilar interno) a 85 µm (célula del pilar externo) de altura. El núcleo es de ubicación basal. Hay unas 5.600 células de pilar interno, pero sólo 3.800 de pilar externo.

Células falángicas internas En situación medial con respecto a las células del pilar interno se encuentra una hilera longitudinal de células falángicas internas (**Fig. 17.11**), sobre las cuales se apoyan las células ciliadas internas. Estas células también poseen un citoesqueleto muy bien diferenciado. La célula de sostén que limita medialmente con las células falángicas internas también recibe el nombre de célula limitante interna.

Células interdentales Medialmente con respecto a las células limitantes internas, el epitelio pierde altura con rapidez y tapiza el surco espiral interno. Este surco limita con el limbo espiral, que se eleva sobre la lámina espiral ósea, y está cubierto por las denominadas células interdentales, que tienen forma de pera (**Fig. 17.9**, **Fig. 17.11**).

Membrana tectoria Las células interdentales secretan la membrana tectoria. Esta membrana cubre el órgano de Corti y entra en contacto con los extremos de los estereocilios de las células ciliadas externas. La membrana tectoria es una masa acelular que contiene, entre otras cosas, colágenos varios (II, V, IX, XI) y las proteínas tectorina α y tectorina β. Está fijada a las células limitantes en especial por estructuras fibrilares plexiformes. El espacio estrecho que hay entre la membrana tectoria y la superficie del órgano de Corti recibe el nombre de espacio subtectorio.

Células ciliadas internas Las células ciliadas internas, que tienen forma de pera y orgánulos relativamente escasos, son los verdaderos receptores del sonido. Luego del nacimiento no pueden renovarse y a lo largo del órgano de Corti (**Fig. 17.11**) forman una hilera celular compuesta en total por 3.500 células. Las células ciliadas individuales están apoyadas sobre el hombro de una célula falángica interna (**Fig. 17.12**). Con su región apical alcanzan la superficie del epitelio. En su superficie apical poseen varias hileras con forma de C y alturas diferentes compuestas por **estereocilios** inclinables de pocos µm de longitud (**Cuadro 17.1**) que terminan libres en la endolinfa del espacio subtectorio y no se unen a la membrana tectoria. La altura de los estereocilios aumenta desde la base de la cóclea (4 µm) hasta el helicotrema (8 µm). La organización de las hileras es tal que la concavidad de la C queda orientada en sentido medial. A la altura de sus bases estrechas los estereocilios pueden describir movimientos pasivos que los inclinan (flexionan). Ante la más mínima inclinación mecánica de los estereocilios la célula ciliada, sobre todo por la entrada de K^+, se despolariza (**Fig. 17.12**), lo que conduce a la apertura de un canal de Ca^{2+} dependiente del voltaje y a la entrada de Ca^{2+}, con lo que se libera el neurotransmisor glutamato y en consecuencia se conduce el impulso en la forma de un potencial de acción (**Cap.17.1.4**).

En el **citoplasma**, los filamentos de actina muy juntos de los estereocilios de las células ciliadas internas se encuentran fijados en una red terminal densa, la llamada placa cuticular, que está formada principalmente por actina y espectrina. Contra la membrana celular hay algunas cisternas del RE liso. En la región basal, las células ciliadas inter-

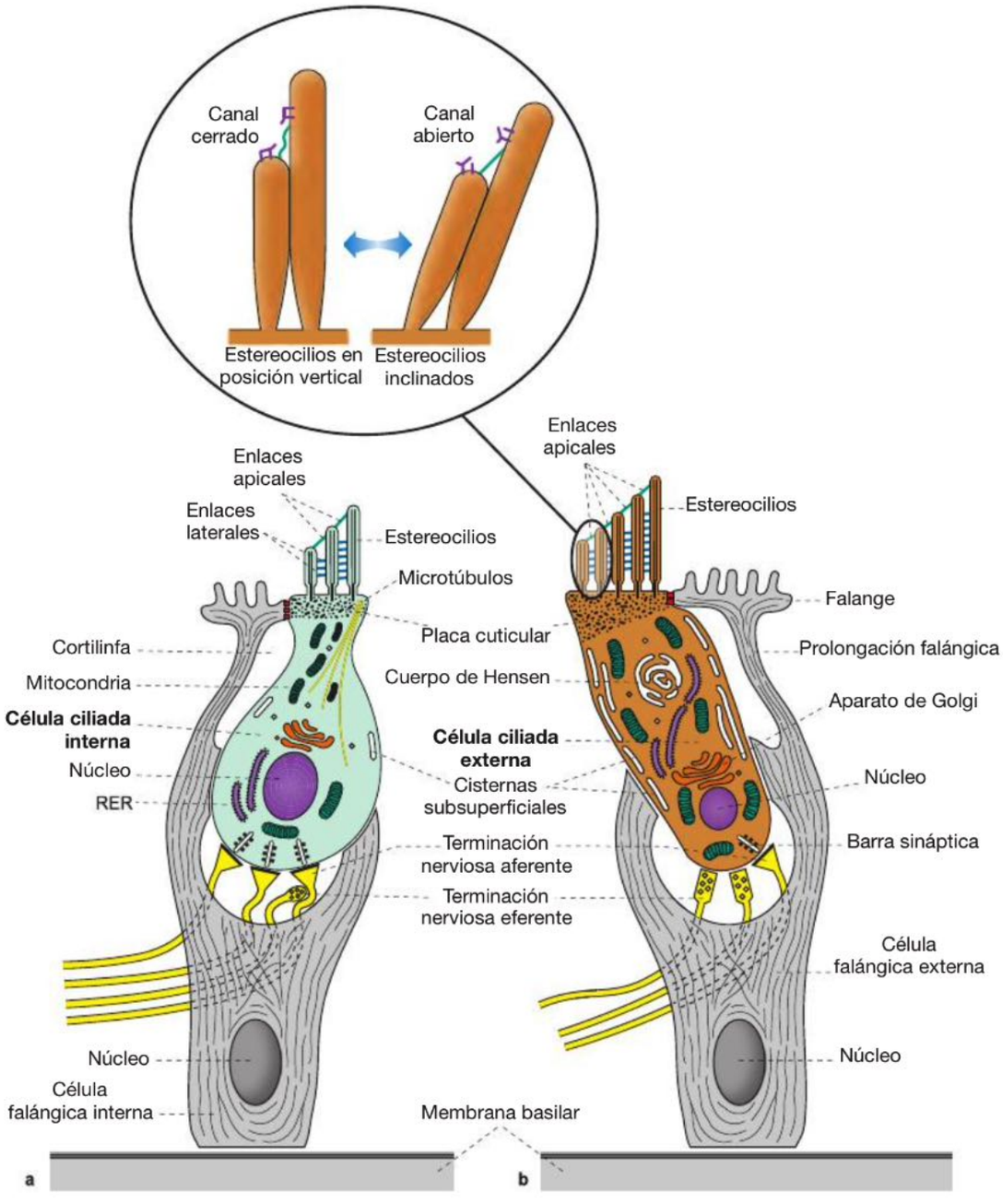

Fig. 17.12 Células ciliadas interna y externa y sus células falángicas asociadas en el órgano de Corti (representación esquemática). Las células ciliadas internas son las verdaderas células sensoriales; luego de la estimulación liberan por su región basal el neurotransmisor glutamato, lo que conduce a la generación de un potencial de acción en las fibras cocleares aferentes del octavo nervio craneal. Las células ciliadas externas tienen una función intensificadora. Las ondas sonoras causan la inclinación (reversible) de los cilios sensoriales de alturas diferentes. Un filamento fino (enlace apical, compuesto por cadherina 23) conecta los cilios sensoriales contiguos. La inclinación de los cilios sensoriales tensa los filamentos, lo cual abre canales de potasio influenciables mecánicamente (sensibles al estiramiento) en la membrana de los cilios sensoriales. La apertura causa la entrada de iones potasio desde la endolinfa, lo cual conduce a la despolarización de la célula ciliada. El retorno de los estereocilios a su posición inicial cierra los canales: repolarización de la célula. Los cilios sensoriales además están unidos lateralmente por proteínas de conexión ("filamentos o enlaces laterales").

nas contienen barras sinápticas con las cuales se asocian numerosas sinapsis aferentes y eferentes. Predomina mucho la inervación aferente.

Células falángicas externas En situación lateral con respecto al túnel de Corti se encuentran las células falángicas externas delgadas, cuyo cuerpo columnar sostiene las células ciliadas externas (**Fig. 17.12**). Las células falángicas externas forman 3 hileras en la vuelta inferior del caracol y 5 hileras en la vuelta superior. A la mitad de su altura poseen un hombro sobre el cual se apoyan las células ciliadas. Desde el hombro parte una prolongación delgada, con forma de cuello, hacia la superficie del epitelio. Allí está unida a través de contactos celulares a la región apical de varias células ciliadas por medio de una delgada porción cefálica apical con forma de ala. Del mismo modo, las regiones apicales de las células ciliadas, las células falángicas y las células de los pilares, en su totalidad, están unidas firmemente por zonulae occludentes y zonulae adherentes y en conjunto forman la **membrana reticular**. La célula

Cuadro 17.1 Comparación entre las células ciliadas internas y externas

Criterio	Células ciliadas internas	Células ciliadas externas
Función	Células receptoras	Células intensificadoras
Cantidad	3.500	Alrededor de 15.000
Ubicación	Están apoyadas sobre las células falángicas internas	Están apoyadas sobre las células falángicas externas
Organización	1 hilera	• 3 hileras en la vuelta basal • 4 hileras en la vuelta media • 5 hileras en la vuelta apical
Forma	Dilatada, piriforme	Delgadas, alargadas
Citoplasma apical	Placa cuticular para el anclaje de los estereocilios Centríolo delante de los estereocilios más largos	• Placa cuticular para el anclaje de los estereocilios • Cuerpos de Hensen
Membrana lateral y citoplasma contiguo	Sin particularidades estructurales	• Muchísimas cisternas subsuperficiales • Citoesqueleto especial bajo la membrana y prestina
Citoplasma basal	Barras sinápticas; más sinapsis aferentes que sinapsis eferentes	Pocas barras sinápticas; más sinapsis eferentes que sinapsis aferentes
Estereocilios	75 por célula	Alrededor de 100 por célula, 4-5 hileras, alturas variables
• Longitud	• los más largos miden 4-8 µm de longitud • en la base de la cóclea son más cortos que en su vértice • los estereocilios más largos siempre apuntan hacia la estría vascular	• hasta más o menos 10 µm de longitud • los estereocilios más largos apuntan hacia la estría vascular
• Conexiones	• Enlaces apicales • Enlaces laterales	• Enlaces apicales • Enlaces laterales
• Relación con la membrana tectoria	Libres en el estrecho espacio endolinfático que hay bajo de la membrana tectoria	Los extremos de los estereocilios más largos están unidos a la membrana tectoria

ubicada justo al lado de la célula falángica externa también se conoce como célula limitante externa.

Células ciliadas externas Las más o menos 15.000 células ciliadas externas (**Fig. 17.12**) son elementos intensificadores cocleares que están antepuestos a las células ciliadas internas. A partir del quinto mes de la gestación, en los seres humanos tampoco pueden regenerarse, por ejemplo después de una lesión. Son contráctiles y, por ende, pueden modificar su longitud. En el **citoplasma**, en su región apical, poseen un cuerpo redondeado característico formado por RE liso (cuerpo de Hensen); además contienen un sistema bien desarrollado de cisternas de membrana lisa debajo de la membrana celular (cisternas subsuperficiales). Entre la membrana celular lateral y las cisternas subsuperficiales se encuentra un citoesqueleto específico de actina, espectrina y miosina que participa fundamentalmente en las modificaciones de la longitud de estas células. Los cambios de la longitud celular son mediados por la prestina, una proteína motora ubicada contra la membrana celular lateral. En la superficie apical, las células ciliadas externas tienen unos 100 **estereocilios** de alrededor de 10 µm (al igual que las células ciliadas internas, carecen de cinocilio). Los estereocilios (**Cuadro 17.1**) se distribuyen en varias hileras y están organizados en una formación con aspecto de M. Por las oscilaciones de la endolinfa, que causan desplazamientos entre la membrana basilar y la membrana tectoria, sucede que los estereocilios de las células ciliadas externas se mueven pasivamente:

- En el movimiento en una dirección, con la ayuda de los enlaces apicales, se abren canales catiónicos mecanosensibles a través de los cuales entra en particular K^+. Esto produce la despolarización de la célula, lo que conduce al acortamiento celular en sincronía con el estímulo. Para la repolarización se abren canales de K^+; el K^+ que sale es captado por las células falángicas y conducido (a través de varias estaciones celulares) hacia la estría vascular.

- Si los estereocilios se mueven en la dirección opuesta, los canales catiónicos mecanosensibles se cierran, lo que conduce al estiramiento de las células ciliadas externas.

Esta electromovilidad especial de las células ciliadas externas es mediada por la proteína motora prestina; el citoesqueleto asociado con la membrana es la base de la electromovilidad. La movilidad de las células ciliadas externas provoca movimientos de la endolinfa en el espacio subtectorio, que conducen a la inclinación de los estereocilios de las células ciliadas internas. Luego estas células se despolarizan, dejan entrar el Ca^{2+} y liberan su neurotransmisor (glutamato) (**Cap. 17.1.4**).

Nota Las células ciliadas son células sensoriales secundarias de estirpe epitelial que tienen inervación aferente y eferente.

Células de Hensen, de Claudius y de Böttcher Las células falángicas externas son contiguas lateralmente a las células limitantes externas y a las células de Hensen. Pierden altura con rapidez y se transforman en células cúbicas. Estas células forman el piso del surco espiral externo y se continúan en el epitelio de la estría vascular, de ubicación lateral. En el piso del surco espiral externo en parte pueden distinguirse las células de Claudius y las células de Böttcher (**Fig. 17.11**). En algunos mamíferos se identifican mejor que en el ser humano. El cobayo tiene células de Böttcher pequeñas, oscuras y particularmente fáciles de identificar en el epitelio del surco espiral externo. Casi nada se sabe acerca de la función específica de estas células.

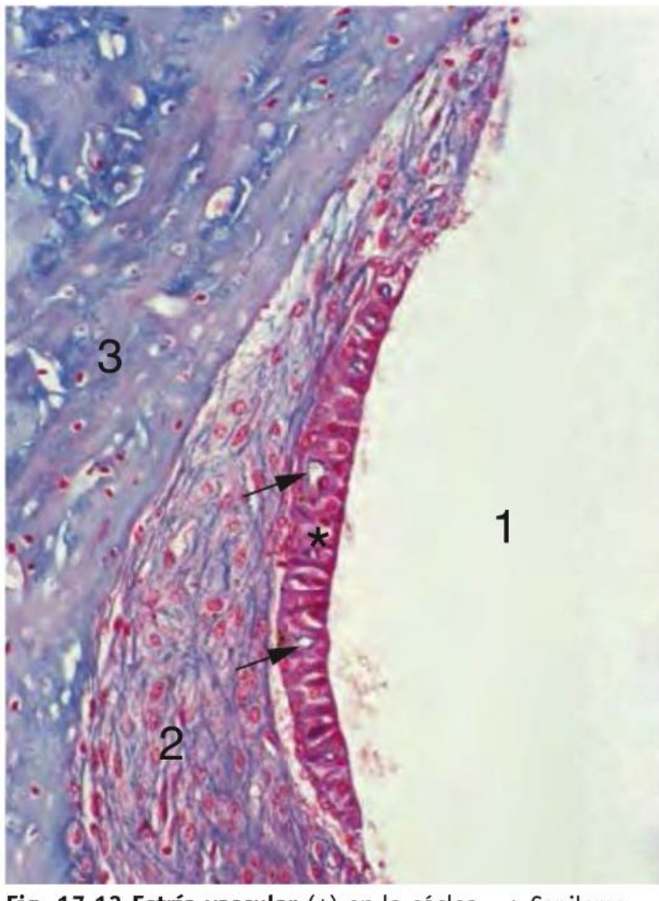

Fig. 17.13 Estría vascular (*) en la cóclea. → Capilares sanguíneos en el epitelio de la estría vascular; **1** conducto coclear; **2** ligamento espiral; **3** tejido del caracol óseo. Ser humano; Azán; 250 ×.

Membrana basilar

El órgano de Corti está apoyado sobre la membrana basilar (**Fig. 17.11**). La membrana basilar se compone de:

- la lámina basal de las células de sostén del órgano de Corti
- una red de fibrillas colágenas finas
- sustancia extracelular amorfa
- fibroblastos alargados
- una capa seudoepitelial de fibroblastos que, sin embargo, tiene brecha obvias. Esta capa forma el límite con la rampa timpánica.

La membrana basilar a la altura del estribo es claramente más tensa que en el helicotrema y en dirección al helicotrema también se torna cada vez más ancha. Para cada frecuencia de estímulo se encuentra un sitio con capacidad vibratoria óptima, o sea que con cada frecuencia se asocia un sitio determinado de la membrana basilar (teoría topográfica).

Estría vascular

La pared lateral del conducto coclear está formada por la estría vascular (**Fig. 17.13**), un engrosamiento epitelial (epitelio marginal) bajo el cual hay una red capilar particularmente densa. Asas capilares de esta red cubiertas de pericitos se introducen en el epitelio de la estría. El endotelio capilar es continuo.

Epitelio El epitelio seudoestratificado de la estría participa no sólo en la formación de la endolinfa sino también en el metabolismo del órgano de Corti. Está compuesto por 3 tipos celulares epiteliales:

- **células marginales:** las células marginales forman la superficie epitelial, donde están unidas por medio de un complejo de unión bien desarrollado con zonulae occludentes. Secretan potasio hacia la endolinfa. Las células contienen mitocondrias abundantes y forman un laberinto basal muy complejo. Emiten prolongaciones que terminan junto a los capilares y que también se entrelazan con las prolongaciones de las células intermediarias.
- **células intermediarias:** las células intermediarias son melanocitos especiales y están unidas a las células marginales y a las células basales por medio de nexos.
- **células basales:** las pequeñas células basales emiten sobre todo prolongaciones laterales aplanadas que forman zonulae occludentes con las prolongaciones correspondientes de las células epiteliales contiguas. Las prolongaciones celulares basales entran en contacto con fibrocitos de núcleo eucromático a través de nexos, lo cual tiene importancia en la recirculación del potasio entre las células ciliadas y la estría vascular. Esta recirculación notable del K^+ comprende las estaciones endolinfa, células ciliadas externas, células falángicas externas, células epiteliales laterales en el surco espiral externos, fibrocitos especiales del ligamento espiral, células basales de la estría vascular, células intermediarias de la estría, células marginales de la estría y endolinfa. En los adultos no hay una lámina basal típica bajo el epitelio de la estría vascular.

Melanocitos Para la función del oído interno se cree que son importantes los melanocitos presentes en el tejido conjuntivo subepitelial. Los trastornos de la pigmentación pueden estar asociados con la sordera congénita (síndrome de Waardenburg).

17.1.4 Proceso de la audición

El ser humano oye ondas sonoras con frecuencias entre 16 y 16.000 hertzios (Hz).

Conducción del sonido El proceso de la audición comienza con la conducción aérea y ósea de las señales acústicas. Las ondas sonoras llegan al tímpano y lo hacen vibrar. Por su parte, las vibraciones desencadenan movimientos de los huesecillos (martillo, yunque y estribo) en el oído medio. El movimiento de la base del estribo en la ventana oval conduce a cambios en la presión de la perilinfa en el oído interno. Esto causa el surgimiento de una onda migrante a lo largo de la membrana basilar de la cóclea, desde la base del caracol hasta su vértice.

Onda migrante Por la onda migrante se inclinan los cilios sensoriales de las células ciliadas en el órgano de Corti (el llamado estímulo adecuado). En las células ciliadas internas es la vibración de la endolinfa la que desencadena esta inclinación; en las células ciliadas externas, que están unidas a la membrana tectoria, es el desplazamiento insignificante de alrededor de 0,3 nm de la membrana tectoria contra la membrana basilar. El grado de la vibración de la endolinfa o de la inclinación de los cilios sensoriales está determinado por la frecuencia del sonido estimulante. Los sonidos de frecuencia alta causan una deformación máxima de la membrana basilar sobre todo en la base del caracol; los de frecuencia baja lo hacen en el vértice coclear.

Transducción La inclinación de los estereocilios tiene como consecuencia la apertura de canales catiónicos (canales de transducción); de importancia particular es la entrada de K^+, que conduce a la despolarización de la célula. En las células ciliadas internas esto produce una entrada basal de Ca^{2+}, con lo cual las células liberan el neurotransmisor glutamato, que transmite el impulso a las fibras del nervio auditivo. Cuando se cierran los canales catiónicos de los estereocilios tiene lugar la repolarización. En las células ciliadas externas, la entrada de cationes causa no sólo una despolarización sino también un acortamiento celular. Luego de la repolarización ocurre una hiperpolarización, lo cual conduce de nuevo a un alargamiento de las células ciliadas externas, de modo que se producen cambios oscilatorios de la longitud en los que participa el citoesqueleto asociado con la membrana. Las células ciliadas externas pueden modificar su longitud por estímulos químicos, mecánicos y eléctricos. La movilidad de las células ciliadas externas también cambia la micromecánica de las células ciliadas internas y conduce a una intensificación coclear, que es fundamental para la extraordinaria sensibilidad y la selectividad de frecuencias de la cóclea.

Patrón de inervación Las células ciliadas internas y externas del órgano de Corti son células mecanorreceptoras de estructura semejante, pero tienen un patrón de inervación diferente. Las células ciliadas internas, los verdaderos receptores sonoros, tienen una inervación principalmente aferente. En cambio, las células ciliadas externas, que están antepuestas a las células ciliadas internas como elementos intensificadores, tienen sobre todo una inervación eferente. La inervación eferente es inhibidora. El órgano de Corti no sólo reacciona ante estímulos acústicos sino que también produce energía acústica que puede medirse con micrófonos especiales colocados sobre el tímpano. Estas emisiones otoacústicas (EOA) se originan en las células ciliadas externas; aparecen tanto en forma espontánea como luego de la estimulación acústica.

Potenciales La endolinfa en el conducto coclear tiene un potencial de reposo (potencial endolinfático) de +80 mV a +110 mV con respecto a la perilinfa. Este potencial se produce en forma activa en la estría vascular. Las células ciliadas internas en reposo poseen un potencial celular de −40 mV, mientras que el de las células ciliadas externas es de −70 mV. Por consiguiente, a través de la membrana celular apical de las células sensoriales se comprueba una diferencia de potencial de alrededor de 120-150 o 150-180 mV.

Correlación clínica Algunas formas de **hipoacusia** se correlacionan con las alteraciones y la pérdida de las células ciliadas. En la vejez se afectan principalmente las células ciliadas externas. Se atrofian y se destruyen; en parte aparecen estereocilios gigantes de un tamaño grande no habitual. Esto se acompaña de la pérdida de la capacidad de oír los sonidos agudos. Las células ciliadas pueden ser lesionadas en forma generalmente irreparable por el ruido, las infecciones por virus, las sustancias ototóxicas (p. ej., aminoglucósidos, quinina, furosemida y cisplatino) y otras causas.

17.2 Órgano de la visión

Introducción

La pared del globo ocular se divide en 3 capas:
- túnica externa o fibrosa, con esclera y córnea
- túnica media o vascular (úvea), con coroides, cuerpo ciliar y estroma del iris
- túnica interna o nerviosa, con los diferentes segmentos de la retina.

La **esclera** es una capa protectora firme de tejido conjuntivo denso. La **córnea** es completamente transparente y está compuesta por:
- el epitelio anterior de la córnea (epitelio estratificado plano no queratinizado),
- la estroma de la córnea con capas de disposición regular de fibras colágenas y proteoglucanos y
- el epitelio posterior (interno) de la córnea (endotelio de la córnea) y su lámina basal especial, la membrana de Descement.

La **túnica media del ojo**, con sus abundantes vasos sanguíneos, irriga las porciones externas de la retina y forma el cuerpo ciliar con el músculo ciliar (acomodación) y los procesos ciliares (producción del humor acuoso). En la superficie posterior del iris se encuentra el epitelio del iris, pigmentado y biestratificado, que desde el punto de vista ontogénico deriva de la retina. En el iris se diferencian 2 músculos: el músculo esfínter de la pupila y el músculo dilatador de la pupila. Detrás de la pupila se encuentra el cristalino, deforma-

ble, que está unido a los procesos ciliares por medio de las fibras zonulares.
El **humor acuoso** es formado por los procesos ciliares, se secreta hacia la cámara posterior del ojo y desde allí pasa a la cámara anterior a través de la pupila antes de drenar hacia el conducto de Schlemm por medio de los espacios de Fontana del ángulo iridocorneal.
La mitad posterior del ojo es dominada por la **retina**, que aquí posee células fotorreceptoras (porción óptica de la retina). La retina está compuesta por 2 estratos, la hoja externa de la retina (que aquí sólo forma el epitelio pigmentario) y la hoja interna de la retina o capa nerviosa (que en la porción óptica tiene una estructura muy compleja y que en sentido general es la retina). En la capa nerviosa deben diferenciarse los tipos celulares siguientes: desde afuera (limitando con el epitelio pigmentario) hacia adentro aquí hay 3 neuronas conectadas una a continuación de la otra: la primera neurona corresponde a las células fotorreceptoras, la segunda neurona está representada por las células bipolares y la tercera neurona consiste en las células ganglionares. Estas neuronas se hallan vinculadas sinápticamente entre sí en una forma muy compleja. Se distinguen 2 tipos de células fotorreceptoras: conos (visión de los colores) y bastones (visión de claridad-oscuridad). Las células fotorreceptoras poseen una ultraestructura singular; su porción fotorreceptora está orientada hacia afuera.
Los **dispositivos auxiliares** de protección del ojo son los párpados, la conjuntiva y las glándulas lagrimales.

17.2.1 Estructura del ojo

El ojo es el órgano de la visión par del ser humano. Está compuesto por el globo ocular y varias estructuras de sostén y protección (entre ellas, los párpados).

Globo ocular El globo ocular es casi esferoidal y mide alrededor de 2,4 cm de diámetro. Su pared puede dividirse en 3 capas (**Fig. 17.14**):
- túnica fibrosa, compuesta por la esclera blanquecina y la córnea transparente
- túnica vascular (úvea), que comprende la capa vascular (coroides), así como el cuerpo ciliar y la estroma del iris
- túnica nerviosa (retina), que se desarrolla a partir del diencéfalo y está compuesta por 2 hojas.

Nota La pared del globo ocular está compuesta por 3 capas, las túnicas fibrosa, vascular y nerviosa, que tienen estructura, funciones y origen embrionario diferentes.

El globo ocular en su mayor parte está ocupado por el **cuerpo vítreo**, de consistencia gelatinosa.

Cámaras del ojo Entre la pupila y la superficie anterior del cuerpo vítreo se encuentra el cristalino (**Fig. 17.14**). Además, en la parte anterior del ojo hay 2 espacios llenos de humor acuoso, la cámara anterior (entre la córnea y el iris) y la cámara posterior (entre el iris y el cuerpo vítreo, así como el cristalino). Ambas cámaras del ojo están comunicadas a través de la pupila. En el interior del globo ocular hay una presión de 15-18 mm Hg (presión intraocular). La magnitud de la presión intraocular está dada por el equilibrio entre la velocidad de producción del humor acuoso y la resistencia ofrecida a su drenaje en el ángulo iridocorneal.
Por razones prácticas, el ojo suele dividirse en una mitad anterior y una mitad posterior.

Correlación clínica Una presión intraocular superior a 20-22 mm Hg se considera patológica. El aumento sostenido de esta presión conduce al **glaucoma**, una causa frecuente de ceguera. Una disminución no fisiológica de la presión ocurre, por ejemplo, en el coma diabético y luego de inflamaciones graves del globo ocular.

17.2.2 Mitad anterior del ojo

En la mitad anterior del ojo (**Fig. 17.15**) en esencia están alojadas las cámaras del ojo, así como las estructuras refractantes de la luz (córnea, cristalino) y sus componentes auxiliares. Entre estos componentes auxiliares se encuentran sobre todo el músculo ciliar (acomodación) y el iris (diafragma).

Córnea

La córnea (**Fig. 17.16**), junto con la esclera, es un componente de la túnica externa del globo ocular y consiste en una región redondeada transparente (alrededor de 11 mm de diámetro), de más o menos 0,5-0,7 mm de espesor (en su centro no menos de 0,5 mm y en su borde justo 0,7 mm), que está compuesta por varias capas (epitelio corneal, estroma, endotelio corneal). Tiene un radio de curvatura mayor que el de la esclera y representa un medio de difracción importante. Su poder de refracción es constante y mayor que el del cristalino, cuyo poder refractario es variable. En el epitelio se introducen las ramificaciones terminales del nervio oftálmico (sensorial) que lo tornan muy sensible a los cuerpos extraños que entran en contacto con la superficie.

Epitelio anterior de la córnea El epitelio anterior (externo) de la córnea tiene alrededor de 50 µm de espesor y consiste en un epitelio estratificado plano no queratinizado de 5-6 capas. Está apoyado sobre una lámina basal y una capa de tejido conjuntivo de unos 15 µm de espesor, la membrana de Bowman. Ésta se compone de finas fibrillas colágenas de distribución irregular. El epitelio anterior de la córnea se continúa con el epitelio de la conjuntiva ocular. Las células basales del epitelio en la mayor parte de los casos tienen forma cúbica o cilíndrica; las células del estrato medio son aplanadas y se encuentran un tanto combadas hacia afuera y las células del estrato más superficial, que tienen mitocondrias relativamente abundantes, están muy aplanadas. Todas las células se hallan vinculadas por desmosomas y nexos. Las células más superficiales están unidas por una zonula occludens y su membrana apical forma microvellosidades cortas y micropliegues con un glucocáliz complejo, que retiene la película de lágrimas. El poder de regeneración del epitelio es grande; las células de remplazo se encuentran en el borde de la córnea.

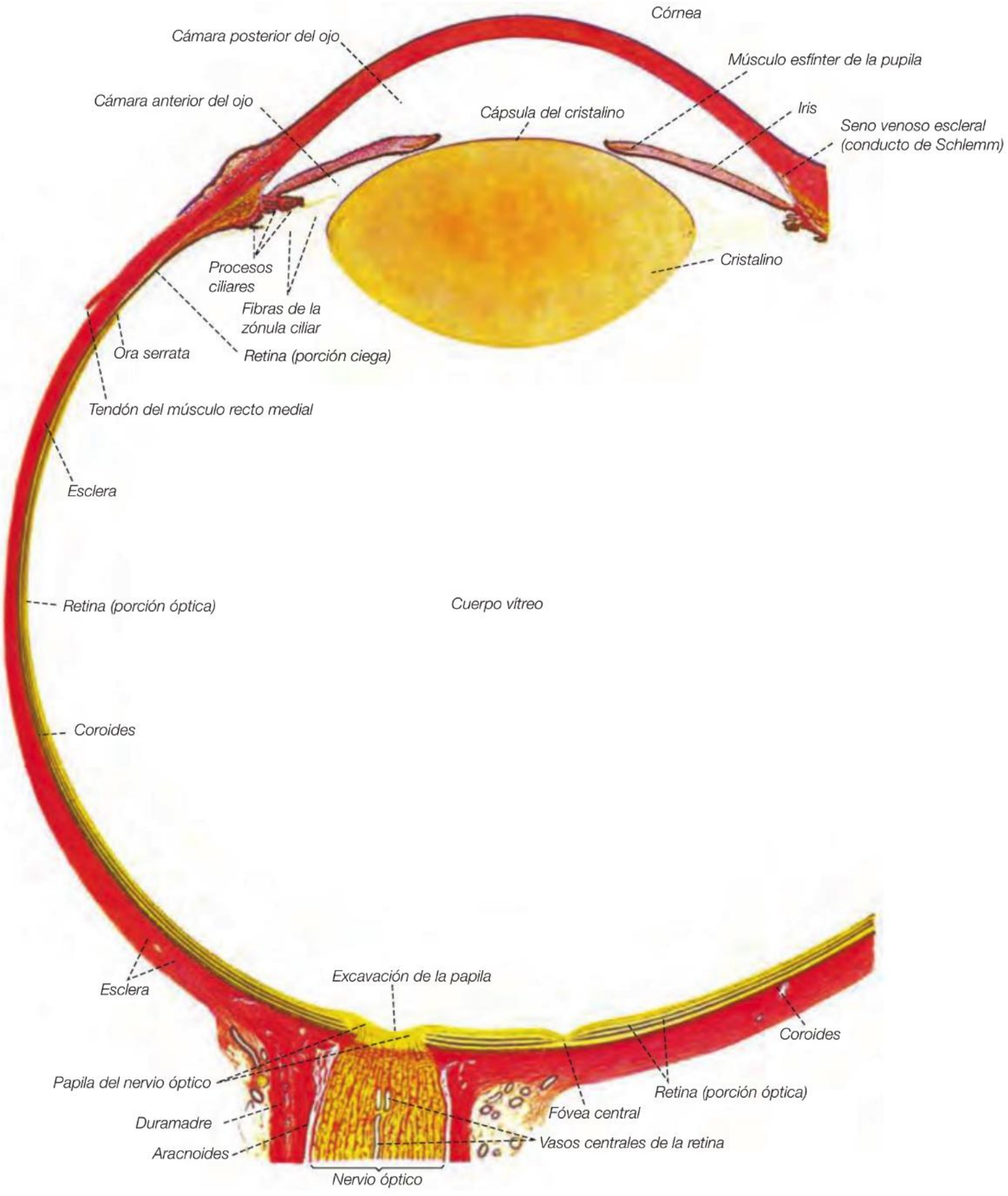

Fig. 17.14 Globo ocular, dibujo de un corte horizontal. Papila = disco del nervio óptico. Ser humano; técnica de van Gieson; 7 ×. (De [1])

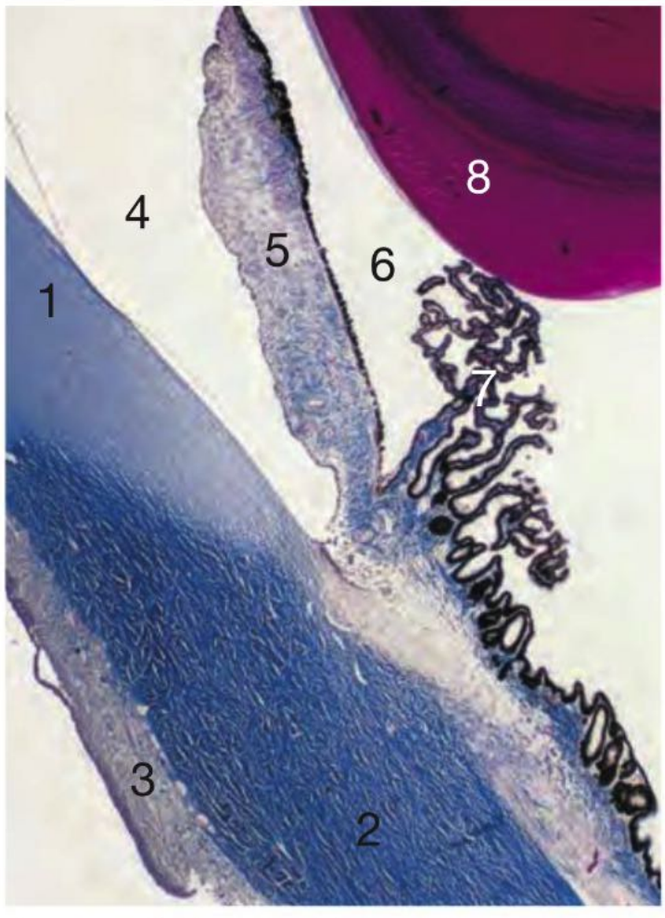

Fig. 17.15 Mitad anterior del ojo. 1 Córnea; **2** esclera; **3** conjuntiva; **4** cámara anterior del ojo; **5** iris; **6** cámara posterior del ojo; **7** procesos ciliares; **8** cristalino. Cerdo; tricrómica de Masson; 25 ×.

Epitelio posterior de la córnea El epitelio posterior (interno) de la córnea (endotelio corneal) es un epitelio simple plano y está apoyado sobre una membrana basal de 5-10 µm de espesor y estructura especial, la membrana de Descemet (Fig. 17.17). Las células están unidas por zonulae occludentes, zonulae adherentes y nexos; su poder de regeneración es muy escaso. La membrana de Descemet es una membrana basal especial que en esencia consiste en una lámina fibrorreticular. Está compuesta en una parte considerable por colágeno tipo VIII, un colágeno no fibrilar. En el corte tangencial muestra condensaciones puntuales unidas por medio de estructuras filamentosas, con lo que se forman patrones hexagonales. En el corte transversal de la membrana aparece un patrón característico de estriaciones transversales (Fig. 17.17).

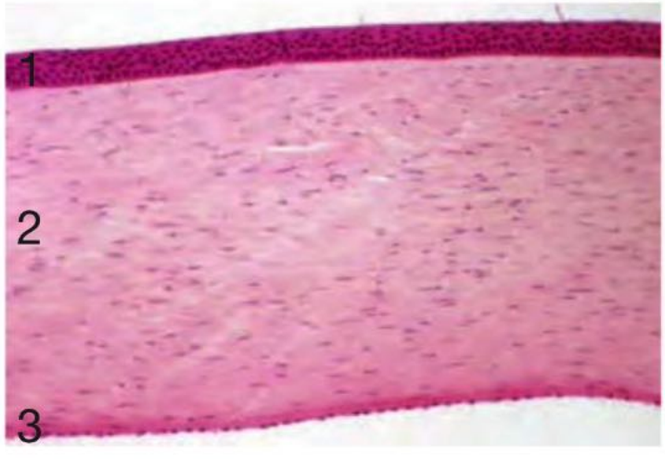

Fig. 17.16 Córnea. La córnea es avascular y su estroma (**2**, sustancia propia) consiste en láminas de fibras colágenas entre las cuales sólo se identifican los núcleos de los fibrocitos corneales (corpúsculos corneanos) aplanados y ramificados. **1** Epitelio anterior de la córnea; **3** epitelio posterior de la córnea (endotelio corneal). Ser humano; H-E; 80 ×.



Fig. 17.17 Membrana de Descemet.

Ambos epitelios de la córnea desempeñan un papel fundamental en la regulación del contenido acuoso de la estroma corneal; para ello es de una importancia particular la función del epitelio posterior de la córnea que, por medio de mecanismos diversos, bombea el exceso de agua de la estroma hacia la cámara anterior del ojo.

Estroma, transparencia La estroma de la córnea (sustancia propia) está compuesta por fibrillas colágenas (colágeno tipo I), proteoglucanos, agua (75-80%), fibras elásticas aisladas, fibrocitos aplanados y fibras nerviosas sensoriales (del nervio oftálmico, una de las divisiones del nervio trigémino). Las fibrillas colágenas tienen un grosor uniforme (diámetro de alrededor de 28 nm), están separadas de modo regular por una distancia de más o menos 50-55 nm y forman más de 200 capas (láminas) delgadas. En cada capa individual, las fibrillas son paralelas entre sí pero en cada una de las capas sucesivas la orientación de las fibrillas cambia en unos 90° o 45°. En las capas periféricas de la estroma, que reciben oxígeno abundante, los proteoglucanos tienen mucho condroitín sulfato; en la capas intermedias hay sobre todo queratán sulfato. Para la transparencia de la córnea son importantes la distribución regular de las fibrillas colágenas y el contenido de agua constante. Si desde la cámara anterior del ojo entra agua en la estroma por una lesión del epitelio posterior de la córnea, la estroma sufre tumefacción y se torna opaca. Las células del epitelio anterior, sobre todo las células con mitocondrias abundantes de la capa apical, que están unidas por zonulae occludentes, bombean continuamente agua hacia afuera (ATPasa de Na^+-K^+ basal, acuaporina). El epitelio posterior de la córnea también transporta hacia afuera iones y (principalmente por la vía paracelular) agua; en su región basal posee ATPasas de Na^+-K^+.

Película de lágrimas Sobre la superficie externa de la córnea se deposita una película de lágrimas compuesta por varias capas: mucinas y glucoproteínas (por adentro), agua (en el medio) y lípidos (por afuera). Además tiene una función defensiva, lo cual se refleja en la existencia de lisozima e IgA secretora.

Limbo esclerocorneal En el borde, la córnea se continúa con la esclera blanca y opaca (Fig. 17.15). La zona de transición recibe el nombre de limbo esclerocorneal. Aquí, la esclera emite 2 prolongaciones que abrazan el borde de la córnea por afuera y por adentro. La prolongación interna

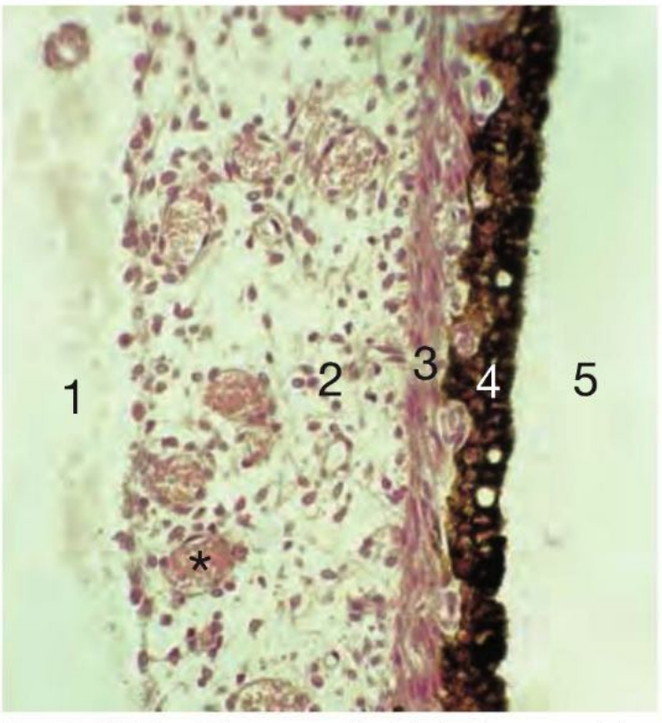

Fig. 17.18 Iris. 1 Cámara anterior del ojo; **2** estroma del iris; * vaso sanguíneo en la estroma del iris; **3** músculo dilatador de la pupila, corresponde a las prolongaciones contráctiles del epitelio externo del iris (que limita con la estroma del iris); **4** epitelio pigmentario interno del iris; **5** cámara posterior del ojo. Ser humano; H-E; 110 ×.

recibe el nombre de espolón escleral. La región del limbo tiene una red capilar particularmente abundante.

Correlación clínica A causa de su situación desprotegida, la córnea está expuesta a muchas amenazas: lesiones directas, desecación, energía radiante, microorganismos infecciosos como bacterias y virus (virus del herpes simple y del herpes zóster), hongos y parásitos.
La inflamación de la córnea se denomina **queratitis**. Con frecuencia se acompaña de inflamaciones de la túnica vascular del ojo (**uveítis**). Las enfermedades metabólicas pueden conducir a **opacidades de la córnea**. Un ejemplo son los depósitos de fosfato de calcio y carbonato de calcio en los trastornos del metabolismo del calcio o de ésteres del colesterol en la hipercolesterolemia. Los trasplantes de córnea tienen buen éxito en el 90% de los casos.

Iris

El iris forma el aparato diafragmático del sistema óptico. Está situado por delante del cristalino y en su centro posee un orificio, la **pupila**. El diámetro de la pupila puede oscilar entre 1,5 y 8 mm. El iris está compuesto por 2 partes, la estroma situada por adelante (externa) y el epitelio del iris situado por atrás (interno).

Epitelio del iris El epitelio del iris está formado por 2 capas celulares que derivan del borde anterior de la cúpula óptica embrionaria. En consecuencia, el epitelio del iris está cubierto por 2 láminas basales: por un lado, en la superficie posterior, que limita con la cámara posterior del ojo, y por el otro, en la superficie anterior, que limita con la estroma del iris. En la región de la pupila una se continúa con la otra. Ambas capas celulares están pigmentadas (**Fig. 17.15**, **Fig. 17.18**) y representan la parte más periférica de la retina (porción iridiana de la retina, estrato pigmentado del iris). Este epitelio doble ubicado en el dorso del iris también se conoce como superficie interna neuroepitelial del iris. La pigmentación de la capa interna del epitelio del iris en la mayor parte de los casos es mucho más intensa que la de la capa externa. Las células de la capa externa basalmente emiten largas prolongaciones contráctiles. Todas las células del epitelio del iris están vinculadas por desmosomas y nexos; las de la capa interna están unidas en forma adicional por zonulae occludentes del lado que limitan con la cámara posterior del ojo.

Estroma La estroma pertenece a la túnica vascular del ojo (úvea). Está compuesta sobre todo por fibrocitos y haces delicados de fibras colágenas que adquieren una distribución en retículo curvo. Esta organización de las fibras colágenas posibilita el diámetro variable de las pupilas. En la estroma aparecen células pigmentadas (melanocitos) en cantidades diversas, las cuales poseen ramificaciones, tienen contenido de melanina y son absorbentes de la luz. El color de los ojos se debe a la cantidad de las células pigmentadas: muchas células pigmentadas dan ojos "pardos", pocas células pigmentadas dan ojos "verdes", "grises" o "azules". Si no hay pigmento melánico en general (albinos), los ojos son rojizos. La superficie anterior del iris está formada por los fibrocitos aplanados de la estroma, entre los cuales pueden abrirse brechas amplias. La estroma contiene un sistema de vasos sanguíneos de abundancia y complejidad no habituales, que es el encargado de la nutrición y la consolidación del iris, así como de la regulación de la temperatura del humor acuoso.

Músculo En una relación espacial estrecha con el epitelio pigmentario del iris se encuentra el músculo del iris (**Fig. 17.18**). Es tejido muscular liso que puede aparecer en la forma de prolongaciones delgadas de las células pigmentadas externas del epitelio del iris (con orientación hacia afuera, hacia la estroma del iris) o en la forma de células musculares lisas aisladas:

- **músculo esfínter de la pupila:** sus delgadas células musculares lisas de distribución concéntrica se encuentran en el borde de la pupila. Derivan del epitelio anterior del iris y se han desprendido de él. Contienen tanto citoqueratinas como vimentina y desmina. El músculo está inervado por el sistema parasimpático y su contracción reduce el diámetro pupilar.
- **músculo dilatador de la pupila:** sus células musculares transcurren en una dirección radial por delante del epitelio externo. Está formado por prolongaciones del epitelio externo del iris que después del nacimiento sólo contienen vimentina y desmina como proteínas de filamento intermedio. El músculo está inervado por el sistema simpático y su contracción dilata la pupila.

Correlación clínica La inhibición del parasimpático, por ejemplo mediante atropina (alcaloide extraído de la solanácea *Atropa belladona*), conduce a la dilatación pupilar. Este efecto en una época estuvo de moda ("bella donna"); en medicina se utiliza para investigar el fondo del ojo. Los diámetros pupilares desiguales (**anisocoria**) suelen ser la expresión de trastornos de la inervación simpática o parasimpática del ojo.
Las inflamaciones del iris (**iritis**) aparecen en el ámbito de enfermedades sistémicas (p. ej., enfermedades reumáticas).

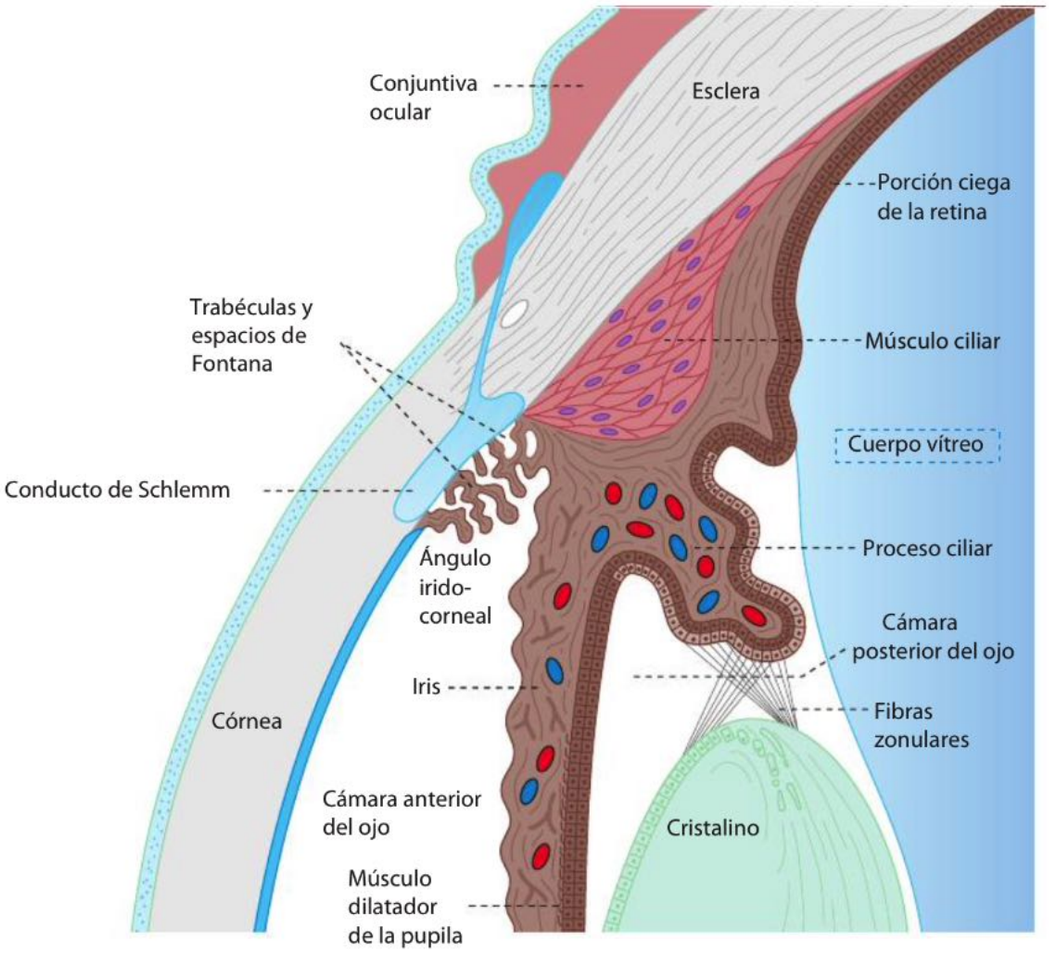

Fig. 17.19 Componentes funcionales esenciales en la mitad anterior del ojo (representación esquemática).

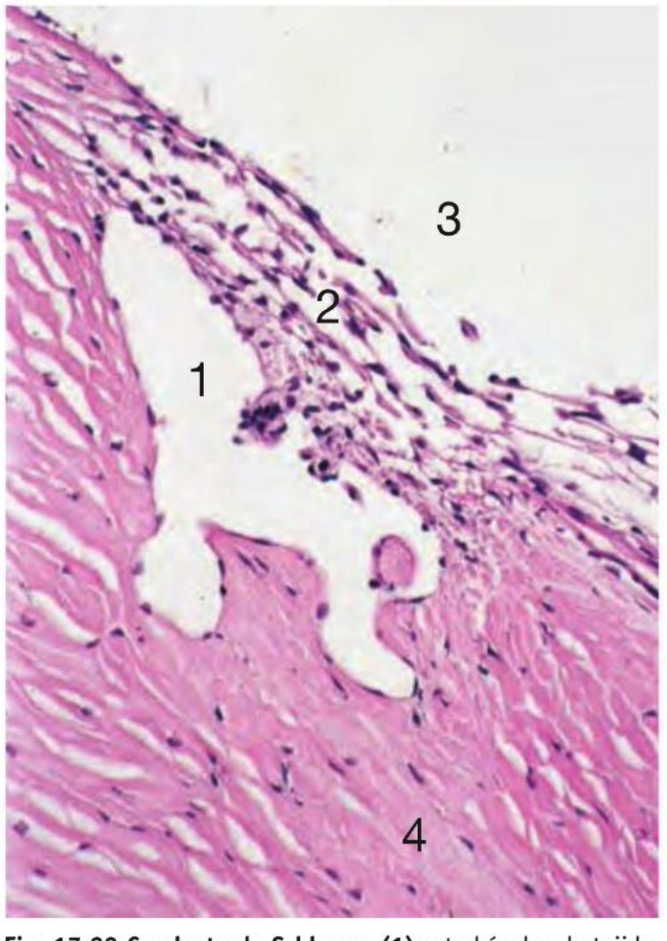

Fig. 17.20 Conducto de Schlemm (1) y trabéculas de tejido conjuntivo, así como espacios de Fontana (**2**) en el ángulo iridocorneal (**3**). **4** Esclera. Mono Rhesus. H-E; 250 ×.

Cámara anterior del ojo

La cámara anterior del ojo está delimitada por la superficie posterior de la córnea y la superficie anterior del iris.

Ángulo iridocorneal El ángulo entre la córnea y la raíz del iris es el llamado ángulo iridocorneal (ángulo de la cámara anterior, **Fig. 17.15**, **Fig. 17.19**). Aquí ocurre el drenaje del humor acuoso. El tejido del ángulo iridocorneal es muy laxo y contiene una malla de trabéculas de tejido conjuntivo que también posee miofibroblastos. Entre las trabéculas se encuentra un sistema de conductos y espacios llenos de líquido (espacios de Fontana), que se comunican con la cámara anterior del ojo. Los espacios de Fontana están tapizados por un epitelio delgado que en muchos aspectos se parece al epitelio posterior de la córnea pero que también fagocita.

Conducto de Schlemm En el borde anterior de esta malla de trabéculas y espacios de Fontana transcurre en forma anular el conducto de Schlemm (**Fig. 17.19**, **Fig. 17.20**), que capta el humor acuoso y lo drena a través de redes venosas intraesclerales y epiesclerales. El conducto de Schlemm está revestido por una capa epitelial cerrada pero la lámina basal es incompleta. Las células endoteliales forman poros o canalículos de 2-3 µm de diámetro identificables ultraestructuralmente, que por momentos se abren o se cierran y así pueden adaptarse a las condiciones de drenaje. En la presión intraocular elevada en el endotelio aparecen vesículas de hasta 20 µm de diámetro que pueden abrirse tanto hacia afuera como hacia la luz del conducto de Schlemm. A través del conducto de Schlemm se drena por lo menos el 80% del humor acuoso; el resto se infiltra

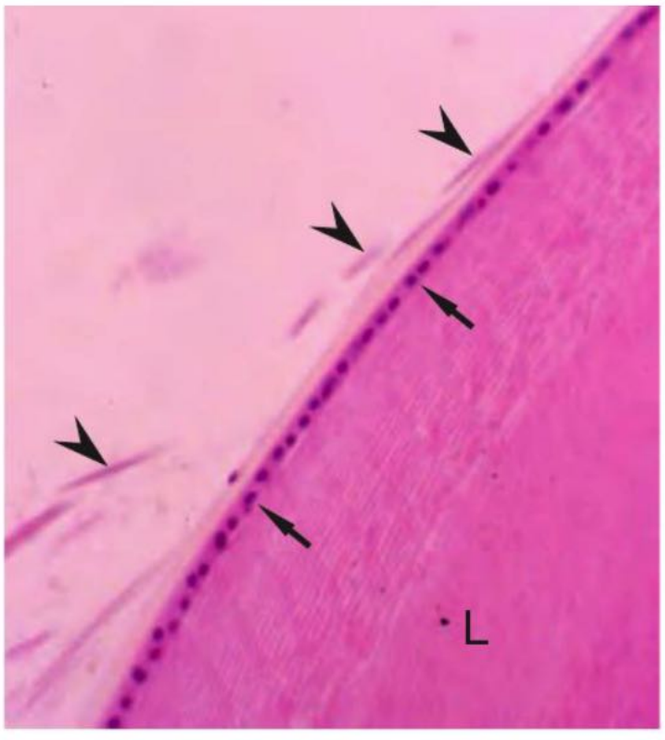

Fig. 17.21 Superficie anterior del cristalino (L) con el epitelio del cristalino (→) y las fibras zonulares que se insertan en la cápsula del cristalino (▶). Ser humano; H-E; 250 ×.

en el tejido conjuntivo laxo que rodea las células musculares del cuerpo ciliar (drenaje uveoescleral).

Correlación clínica La obstrucción al flujo del humor acuoso conduce al aumento de la presión intraocular y con ello al daño de la retina y el nervio óptico, a la afectación de los campos visuales, a reflejos verdosos del cristalino, en parte a dolor intenso, etcétera. La enfermedad se llama **glaucoma**. Se distinguen varios tipos de glaucoma, por ejemplo: **glaucoma de ángulo abierto** (amplitud normal del ángulo iridocorneal, pero alteraciones obstructivas en la red trabecular y el conducto de Schlemm, a menudo una consecuencia de la edad) o **glaucoma de ángulo cerrado** (debido al estrechamiento del ángulo iridocorneal; causas diversas; puede aparecer en forma aguda o crónica). En el glaucoma de ángulo cerrado son indispensables las medidas quirúrgicas o, en el ataque agudo, medidas de urgencia rápidas.

Cristalino

Además de la córnea, el cristalino es la segunda estructura importante de refracción de la luz en el ojo. Sirve para enfocar la luz y su curvatura anterior es menos pronunciada que su curvatura posterior. Se origina a partir de una vesícula epitelial ectodérmica. Su espacio central inicial se llena en el transcurso del desarrollo embrionario con las células de la pared posterior de la vesícula que crecen en longitud.

Estructura El cristalino está rodeado por una lámina basal gruesa especial con propiedades elásticas (cápsula del cristalino). Contiene varios tipos de colágeno y microfibrillas. En la cápsula del cristalino, que mide unos 15 µm de espesor por adelante y más o menos 5 µm por detrás, se insertan las fibras zonulares (véase más adelante).



Fig. 17.22 Fibras del cristalino. En la inclusión y el corte, la asociación estrecha de las fibras del cristalino se ha aflojado un poco; entre las fibras se han producido hendiduras artificiales, de modo que pueden identificarse las fibras individuales cortadas en sentido transversal. La superficie de las fibras del cristalino forma finas crestas de trayecto longitudinal mediante las cuales se unen entre sí las fibras contiguas. Bovino; tricrómica de Masson; 450 ×.

El epitelio de la superficie anterior del cristalino se denomina epitelio del cristalino y es simple cúbico (**Fig. 17.21**); sus células poseen un núcleo. Las células largas de la pared posterior están asociadas en forma compleja y carecen de núcleo. Reciben el nombre de fibras del cristalino. En todos los preparados histológicos a la altura del ecuador del cristalino se observa bien la desaparición gradual de los núcleos.

Fibras del cristalino Las fibras del cristalino (**Fig. 17.22**) son estructuras celulares prismáticas hexagonales, transparentes, de unos 7-10 mm de largo, 8-12 µm de ancho y alrededor de 2 µm de espesor, que están unidas por muchos nexos y algunos desmosomas. Apenas tienen orgánulos y carecen de núcleo. Los componentes fundamentales son las proteínas estables, específicas del cristalino, llamadas cristalinas α, β y γ, así como la proteína filensina. Las cristalinas son muy abundantes y elevan el índice de refracción del cristalino. Son proteínas solubles. La filensina forma junto con la faquinina filamentos intermedios específicos del cristalino que están unidos a las cristalinas. Para la transparencia se requiere un contenido de agua de alrededor del 65% que se mantiene en forma activa (ATPasa de Na^+-K^+, cotransportador de Na^+-HCO_3^- [ambos en el epitelio anterior del cristalino], acuaporina). Las fibras del cristalino persisten durante toda la vida. En el ecuador de cristalino las células proliferan en grado reducido pero en forma continua, de modo que el cristalino crece con mucha lentitud pero de manera constante. Este crecimiento se compensa en una parte considerable porque en el interior las fibras del cristalino se retraen un poco y se condensan, con lo cual aquí aparece el llamado núcleo senil. El metabolito principal del cristalino es la glucosa.

Correlación clínica La opacidad del cristalino se denomina **catarata**. En este trastorno, las cristalinas se tornan insolubles. Una catarata puede ser congénita (infección por virus de la rubéola o del herpes simple o por el agente etiológico de la sífilis durante el embarazo) o adquirida.

Las formas adquiridas son causadas por la edad o aparecen como una enfermedad asociada en la diabetes mellitus, la irradiación, la galactosemia y la hipocalcemia. El tratamiento prolongado con cortisona favorece el desarrollo de cataratas subcapsulares posteriores.
Con la edad, el cristalino se torna cada vez más rígido y pierde gradualmente su capacidad de acomodación (**presbicia**, presbiopía o hipermetropía senil).

Cuerpo ciliar

El cuerpo ciliar se extiende en forma anular alrededor de las regiones internas de la pared del globo ocular desde la *ora serrata* hasta la raíz del iris (**Fig. 17.14**, **Fig. 17.19**, **Fig. 17.23**). Sus funciones esenciales son la acomodación y la producción del humor acuoso.

Músculo ciliar y acomodación

Músculo ciliar El origen del músculo ciliar es el espolón escleral y la membrana de Descemet del epitelio posterior de la córnea; la inserción la forman las fibras elásticas de la llamada membrana de Bruch, la capa limítrofe entre la coroides y la retina. Estas fibras elásticas al mismo tiempo son las antagonistas del músculo ciliar. En los cortes de la mitad anterior del ojo humano y del ojo de otros primates, el músculo ciliar aparece triangular aplanado. Está compuesto por una malla compleja de células musculares lisas que por afuera tienen principalmente una distribución longitudinal (fibras meridionales, músculo de Brücke) y por adentro muestran una organización circular (músculo de Müller). En el centro, las fibras musculares tienen un trayecto radial oblicuo. En la región de transición entre las fibras circulares y las fibras radiales, las células musculares se disponen de modo plexiforme (reticular). El músculo ciliar tiene una inervación parasimpática abundante. Muchos otros mamíferos que no dependen de una acomodación tan precisa y cuyos ojos también se muestran en los cursos de histología con frecuencia poseen un músculo ciliar de estructura sorprendentemente laxa.

Acomodación En la acomodación del aparato óptico auxiliar para la visión cercana se contrae todo el músculo ciliar. Cuando se contraen las fibras meridionales y radiales, el músculo ciliar se desplaza un poco hacia adelante; la contracción de las fibras circulares conduce a la formación de una prominencia ("reborde muscular"), lo que acerca todo el músculo ciliar al cristalino. La membrana de Bruch se

Fig. 17.23 Cuerpo ciliar. 1 Esclera; → conducto de Schlemm; **2** cámara anterior del ojo; **3** iris; **4** músculo ciliar; **5** procesos ciliares; **6** cámara posterior del ojo; **7** cristalino con su epitelio anterior. Mono Rhesus; H-E; 45 ×.

Fig. 17.24 Procesos ciliares con muchos vasos sanguíneos pequeños (*) y un epitelio biestratificado: capa externa (junto al tejido conjuntivo) pigmentada, capa interna no pigmentada. → Fibras zonulares. Foca de Weddell; tricrómica de Masson; 450 ×.

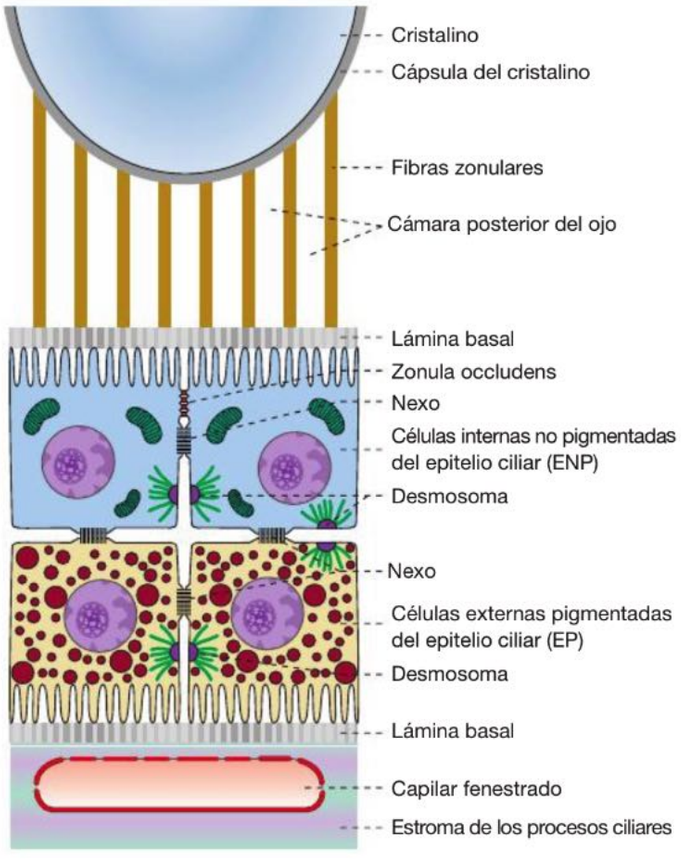

Fig. 17.25 Epitelio ciliar, fibras zonulares y secreción del humor acuoso. Las células de los epitelios ciliares interno y externo están unidas por nexos y desmosomas; las células del epitelio interno adicionalmente tienen zonulae occludentes. La membrana celular basal replegada de las células epiteliales externas contiene una gran cantidad de ATPasa de Na^+-K^+, el motor para la secreción del humor acuoso. En la lámina basal del epitelio interno se insertan las fibras zonulares. Las fibras zonulares no son uniformes; las fibras de sostén gruesas surgen del orbículo ciliar (porción plana del cuerpo ciliar) y corren hacia las superficies anterior y posterior de la región del ecuador del cristalino. Las fibras de tensión finas conectan las fibras de sostén con las prominencias (procesos ciliares) de la corona ciliar (porción plegada del cuerpo ciliar).

torna tensa. De esta manera se relajan sobre todo las fibras zonulares anteriores, lo cual reduce la tensión de la cápsula del cristalino. En consecuencia, la curvatura del cristalino aumenta a causa de su elasticidad propia y el cristalino se redondea. Esto produce un aumento del poder de refracción y posibilita la visión cercana.

En la **visión cercana** ocurren los cambios siguientes en el aparato de la acomodación:

- contracción del músculo ciliar, todas las fibras musculares actúan en conjunto sinérgicamente
- estiramiento de la membrana de Bruch, que es elástica
- relajación de las fibras zonulares
- redondeo del cristalino.

En la **visión lejana**, el músculo ciliar y la membrana de Bruch están relajados. De esta manera las fibras zonulares se tensan y el cristalino se aplana.

Procesos ciliares y producción del humor acuoso

Procesos ciliares Desde el cuerpo ciliar surgen hacia adentro estructuras vellositarias y prominencias de trayecto longitudinal (procesos ciliares). Los procesos ciliares tienen una abundancia de vasos sanguíneos (**Fig. 17.24**), entre los que se encuentran muchos capilares de endotelio fenestrado. Están cubiertos por un epitelio biestratificado (epitelio ciliar) que pertenece a la retina (porción ciliar de la retina). El estrato epitelial externo se denomina capa pigmentaria del cuerpo ciliar y está pigmentada (**Fig. 17.25**). El estrato epitelial interno posee muchas mitocondrias y carece de pigmento; entre sus células se forman zonulae occludentes (el punto de referencia para los términos "externo" e "interno" siempre es el centro del globo ocular). Ambos estratos epiteliales poseen en su base morfológica una lámina basal; la del epitelio pigmentario externo está en el límite con el tejido conjuntivo de los procesos ciliares, mientras que la del estrato epitelial interno está en el límite con la cámara posterior del ojo. En esta lámina basal interna se insertan las **fibras zonulares** que se dirigen a la cápsula del cristalino y están compuestas por fibrillas de fibrillina. Se insertan por delante y por detrás del ecuador del cristalino, con lo cual queda libre un "conducto" de corte triangular entre las fibras que se irradian hacia la cápsula del cristalino (**conducto de Petit**).

Humor acuoso El epitelio de los procesos ciliares secreta el humor acuoso, transparente como el agua y con pocas proteínas, que nutre la córnea y el cristalino y mantiene la presión intraocular (**Fig. 17.25**). El epitelio es una parte fundamental de la barrera hematoacuosa, que impide la difusión descontrolada de líquido de los capilares hacia la cámara posterior del ojo y mantiene la composición específica del humor acuoso. En la formación del humor acuoso participan la anhidrasa carbónica (formación de HCO_3^-) y el transporte activo de iones. La producción (en el epitelio ciliar) y la reabsorción (en el ángulo iridocorneal) del humor acuoso se encuentran en equilibrio. El humor acuoso se remplaza en alrededor de 1-2 horas.

Nota El humor acuoso se produce en los procesos ciliares, se secreta hacia la cámara posterior del ojo y se reabsorbe en el ángulo iridocorneal de la cámara anterior del ojo.

Correlación clínica En el **síndrome de Marfan** (defecto de origen genético de la síntesis de fibrillina) ocurre una deficiencia de la función de las fibras zonulares con un cristalino cada vez más redondeado (trastornos de la visión lejana) y desviado.

La producción del humor acuoso puede disminuirse, por ejemplo mediante **inhibidores de la anhidrasa carbónica**, lo cual tiene uso terapéutico en los casos de aumento de la presión intraocular.

Cuerpo vítreo

El cuerpo vítreo, gelatinoso y transparente, consiste principalmente en agua (98%) y hialuronano, así como fibrocitos (hialocitos) aislados, algunos macrófagos y una red fina de fibrillas colágenas (colágeno tipo II) con un diámetro de 8-15 nm, en parte hasta 30 nm, que en su superficie se espesa un poco (membrana vítrea) y por adentro fija el cuerpo

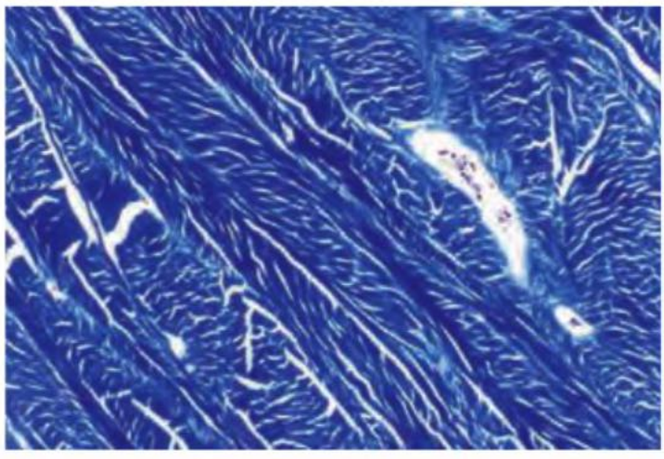

Fig. 17.26 Esclera. La esclera está compuesta por tejido conjuntivo denso colágeno. Las fibras colágenas transcurren en grupos organizados en varias direcciones, de modo que en el preparado histológico pueden aparecer cortadas en sentido transversal, oblicuo o longitudinal. Tricrómica de Masson; 120 ×.

vítreo a la retina. Esta fijación es particularmente firme en la ora serrata y en la papila del nervio óptico. El cuerpo vítreo es producido por las células no pigmentadas de la porción ciega (porción plana) de la retina y por los hialocitos.

Correlación clínica El cuerpo vítreo sufre alteraciones físicas y bioquímicas relacionadas con la vejez. Con frecuencia aparecen opacidades benignas (**moscas volantes**), las cuales se perciben como manchas oscuras que se mueven con los movimientos de los ojos.
En la **retinopatía diabética**, por ejemplo, ocurren hemorragias de los vasos retinianos y formación de membranas. Muchas otras enfermedades, por ejemplo la amiloidosis, pueden conducir a la aparición de depósitos en el cuerpo vítreo.

17.2.3 Mitad posterior del ojo

En la mitad posterior del ojo se encuentran las capas típicas de las túnicas oculares:
- por afuera, la esclerótica
- en el medio, la coroides
- por adentro, sobre todo la parte fotorreceptora de la retina.

Por fuera de la esclerótica, hay un espacio de deslizamiento con pocas fibras colágenas, que forma una capa limitante similar a una cápsula en el límite con el tejido adiposo de la órbita, la llamada **cápsula de Tenon**. En el espacio con dimensiones de hendidura, el globo ocular puede moverse como una cabeza articular en una cavidad cotiloidea.

Esclera

Estructura La esclera (esclerótica) forma junto con la córnea la túnica fibrosa (externa) del ojo. Está compuesta por una red de haces de fibras colágenas muy apretados que cursan en direcciones meridional, longitudinal y oblicua (**Fig. 17.15**, **Fig. 17.26**). El espesor de las fibras varía; el contenido acuoso de la esclera es menor que el de la córnea y posee muchos vasos sanguíneos. Este plexo firme ofrece una protección óptima a las túnicas internas sensibles del ojo y garantiza la longitud funcionalmente adecuada del globo ocular. En algunos grupos de vertebrados en la esclera pueden aparecer placas óseas. En la región de transición entre la esclera y la córnea las fibrillas colágenas modifican su organización (**Fig. 17.15**) y en la córnea adquieren una distribución muy ordenada; además, el contenido de proteoglucanos aumenta.

Fig. 17.27 Retina, vista general. Desde afuera hacia adentro: **1** coroides; **2** epitelio pigmentario; **3** segmentos internos y externos de las células fotorreceptoras; **4** capa nuclear externa; **5** capa plexiforme externa; **6** capa nuclear interna; **7** capa plexiforme interna; **8** capa ganglionar; **9** cuerpo vítreo; **10** arteria pequeña. Cerdo; H-E; 250 ×.

Espesor El espesor de la esclera corresponde más o menos al de la córnea. En promedio es un poco más gruesa (alrededor de 0,8-1 mm); en la región de la salida del nervio óptico adquiere un espesor de hasta 1,5 mm.

Función La esclera firme ofrece resistencia a la presión intraocular, provee un sostén fuerte a los medios de difracción y en ella se insertan los músculos extrínsecos del ojo.

Correlación clínica La miopía y la hipermetropía congénitas se asocian con la alteración de la arquitectura fibrosa de la esclera. En la **miopía** el diámetro anteroposterior del ojo es demasiado largo y los objetos lejanos se representan en forma nítida por delante de la retina. En la **hipermetropía,** el diámetro anteroposterior del ojo es demasiado corto y los objetos se representan con nitidez por detrás de la retina. Esto puede ser compensado en parte por un aumento de la acomodación, pero el ojo pierde la capacidad de representar con nitidez los objetos cercanos o las letras en un libro colocado a la distancia normal de lectura.

Coroides

La coroides, de vasos sanguíneos abundantes, forma con el cuerpo ciliar y el iris la túnica vascular (intermedia) del ojo. Se subdivide en 3 capas:

- la **lámina supracoroidea** (lámina fusca), de ubicación externa (con vasos y nervios)
- la **lámina vascular** intermedia amplia
- la **lámina coroidocapilar** (estrato capilar), de ubicación interna, que limita con el epitelio pigmentario de la retina.

Los vasos sanguíneos están incluidos en un tejido conjuntivo laxo con muchos melanocitos (**Fig. 17.27**). La función más importante de la coroides es la nutrición del epitelio pigmentario y sobre todo de las células sensoriales de la retina. Los capilares muy juntos de luz amplia poseen un endotelio fenestrado. Entre los capilares y el epitelio pigmentario se encuentra la **membrana de Bruch**, de no menos de 2 µm de espesor. A ella pertenecen la lámina basal del epitelio pigmentario y redes especialmente densas de fibras elásticas (antagonistas del músculo ciliar).

Correlación clínica El tumor primario más frecuente del ojo es el **melanoma** de la coroides.

Retina

Regiones

La retina puede subdividirse en 2 regiones, la porción óptica de ubicación posterior y la porción ciega de ubicación anterior. La porción óptica contiene las células sensibles a la luz y tejido nervioso. La porción ciega consiste sólo en 2 capas epiteliales que sobre todo están pigmentadas y carecen de células sensibles a la luz. Cubre la pared posterior del iris (porción iridiana de la retina) y el cuerpo ciliar (porción ciliar de la retina). Un poco por detrás del cuerpo ciliar pero obviamente por delante del ecuador del globo ocular, la porción ciega se continúa con la porción óptica, bastante más gruesa. La transición entre ambas porciones de la retina se llama **ora serrata**, dado que exhibe un contorno dentado. El segmento de la porción ciega entre el cuerpo ciliar y la ora serrata se denomina porción plana de la porción ciega.

Hojas

La porción óptica está compuesta por 2 hojas: la hoja externa de la retina (capa pigmentaria, epitelio pigmentario) y la hoja interna de la retina (capa nerviosa). Las hojas interna y externa de la retina surgen durante el desarrollo embrionario a partir de la llamada cúpula óptica; entre ambas hojas siempre se mantiene una hendidura capilar (ventrículo óptico), de modo que las 2 hojas de la retina pueden desprenderse una de otra con facilidad. El término retina suele designar exclusivamente la hoja interna de la retina.

Hoja externa de la retina

La delgada hoja externa de la retina (capa pigmentaria, epitelio pigmentario, **Fig. 17.27**), también en la porción óptica, siempre consiste sólo en un epitelio simple pigmentado. Es un epitelio cúbico que con su lámina basal está apoyado sobre la membrana de Bruch. Las células del epitelio pigmentario (células pigmentarias) tienen una abundancia de RE liso y contienen sobre todo en la región apical gránulos ovoides de pigmento. Mediante prolongaciones delgadas entran en contacto con las células fotorreceptoras, los conos y los bastones. Las células pigmentadas fagocitan los extremos de los fotorreceptores que se destruyen en la base de los segmentos externos en el ámbito de la renovación continua de la membrana. Por esta razón, el citoplasma de las células pigmentarias también contiene lisosomas abundantes. La membrana celular basal muestra pliegues muy juntos; en su región lateral, las células están unidas por contactos intercelulares, entre ellos zonulae occludentes. Además de la degradación de los conos y los bastones, el epitelio pigmentario cumple muchas otras funciones. Sobre todo forma una barrera importante entre la sangre de la coroides y las células receptoras.

Nota El epitelio pigmentario degrada, entre otras cosas, los rimeros de membrana de las células receptoras que se regeneran en forma continua (véase más adelante), influye sobre la cantidad de luz que llega a las células receptoras y regenera los pigmentos visuales.

Hoja interna de la retina

La hoja interna de la retina (estrato cerebral, capa nerviosa) es una parte del encéfalo desplazada hacia la periferia. Al igual que muchas otras regiones del encéfalo, esta hoja de la retina muestra una organización en capas en principio de aspecto epitelial.

Capas de porción óptica de la retina

En la porción óptica de la retina pueden distinguirse en total 10 capas (**Fig. 17.27**, **Fig. 17.28**). La primera capa

Fig. 17.28 Retina. 1 Capa de conos y bastones (prolongaciones orientadas hacia afuera de las células fotorreceptoras con segmentos interno y externo). Los segmentos internos de las células llamadas conos se destacan en particular por su forma expandida (→). **2** Capa nuclear externa (núcleos de las células receptoras); **3** capa plexiforme externa; **4** capa nuclear interna. Mono Rhesus; tricrómica de Masson; 450 ×.

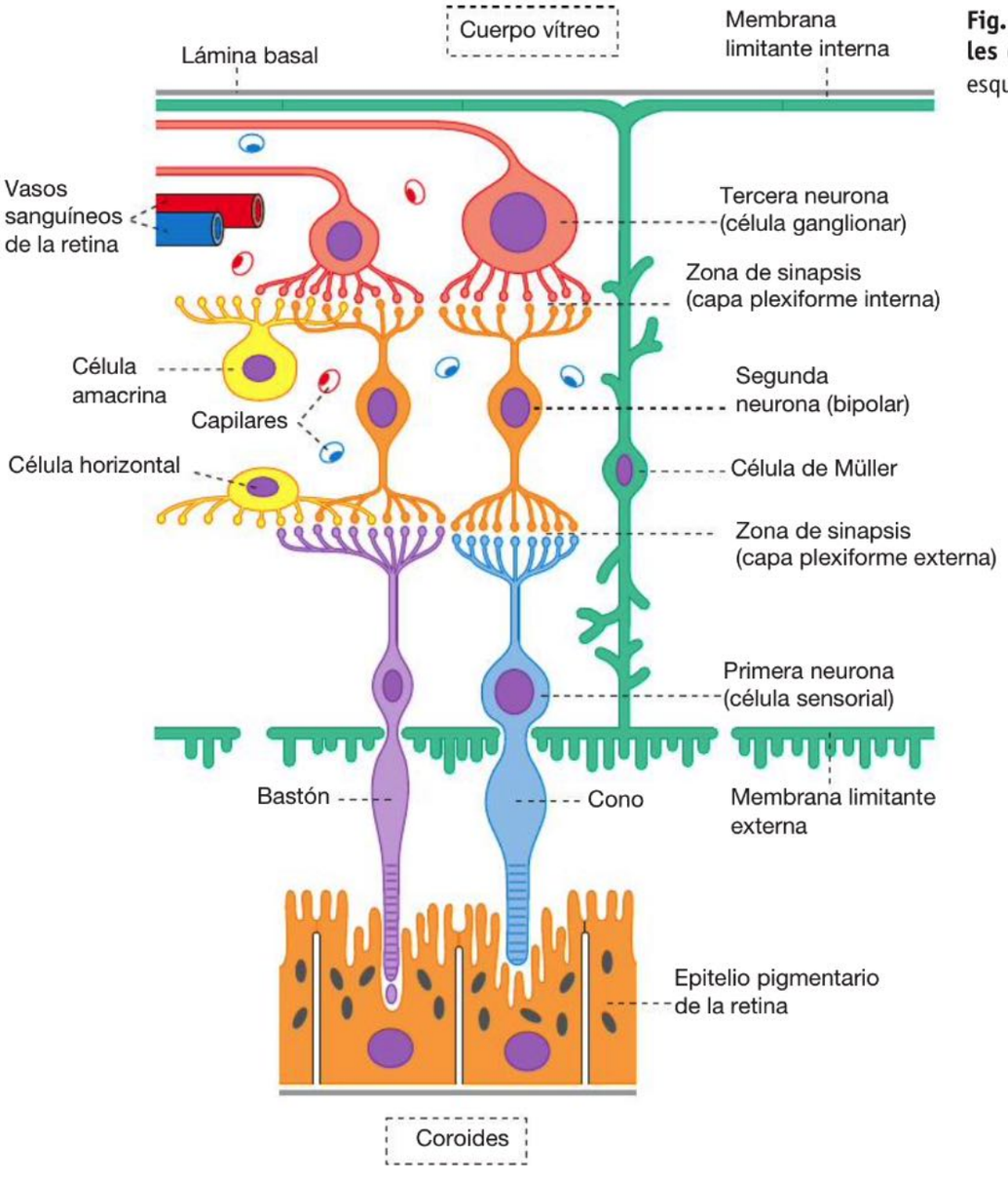

Fig. 17.29 Elementos neuronales de la retina (representación esquemática).

corresponde a la hoja externa de la retina. Las capas 2-9 forman la hoja interna de la retina. Esto se debe en esencia a las estructuras diferentes de 3 neuronas conectadas una a continuación de la otra (**Fig. 17.29**). La numeración de las capas individuales se realiza desde afuera hacia adentro, aunque en la bibliografía especializada esta convención no es totalmente uniforme:

1. Epitelio pigmentario
2. Capa de conos y bastones
3. Membrana limitante externa
4. Capa nuclear externa (somas de las células sensoriales, primera neurona)
5. Capa plexiforme externa
6. Capa nuclear interna (somas de las neuronas bipolares, segunda neurona)
7. Capa plexiforme interna
8. Capa ganglionar (somas de las neuronas ganglionares del nervio óptico, tercera neurona)
9. Capa de fibras del nervio óptico
10. Membrana limitante interna.

Primera neurona

La primera neurona es una célula fotorreceptora (célula sensible a la luz) permanente (que no tiene capacidad de regeneración) y puede considerarse una célula sensorial primaria. Las células fotorreceptoras son de 2 tipos que se distinguen por sus prolongaciones dirigidas hacia afuera, los llamados conos y bastones (véase más adelante). Estas prolongaciones delgadas (**Fig. 17.28**) están muy apretadas unas junto a otras (como los flecos de una alfombra), forman la capa más externa de la hoja interna de la retina (= segunda capa de la retina) y están situadas justo contra el epitelio pigmentario. Las designaciones conos y bastones se utilizan, sin embargo, no sólo para estas prolongaciones provistas de características receptoras sino también para toda la célula, o sea para la primera neurona completa. Asimismo, el término receptor se utiliza tanto para la prolongación receptora como para toda la célula sensorial.

Células fotorreceptoras Las células fotorreceptoras tienen la misma estructura básica compuesta por

- prolongación fotorreceptora (cono o bastón)
- pericarion y
- axón (fibra interna).

Los bastones son prolongaciones delgadas para la visión en penumbra (tonos de gris); los conos son prolongaciones más gruesas para la visión de los colores (**Fig. 17.30**, **Cuadro 17.2**).

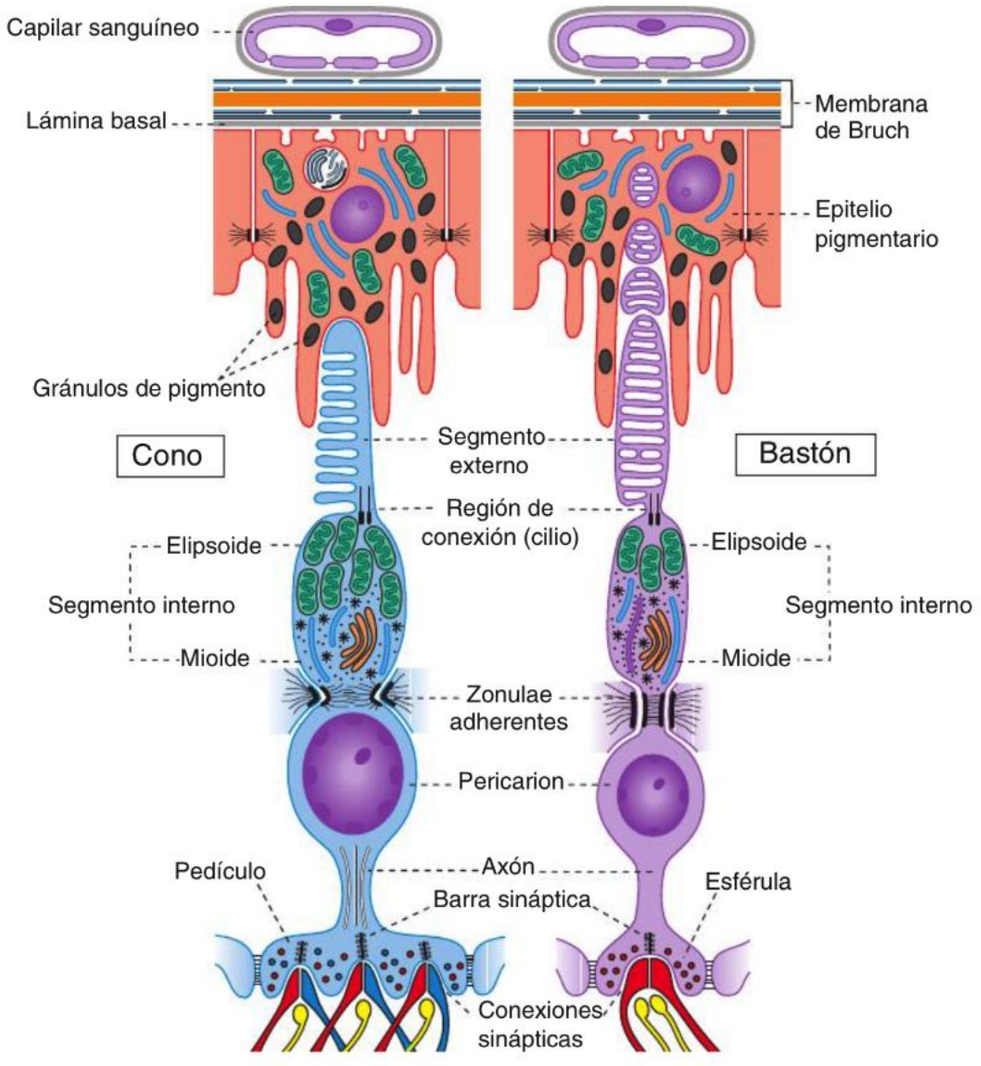

Fig. 17.30 Células receptoras. Representación esquemática de un cono (a la izquierda) y de un bastón (a la derecha), así como del epitelio pigmentario. Las prolongaciones orientadas hacia afuera de las células receptoras se denominan conos o bastones y cada una se divide en un segmento interno y un segmento externo. El epitelio pigmentario fagocita las porciones desprendidas de los segmentos externos. Entre las células sensoriales y las células de Müller se forman zonulae adherentes, cuyo conjunto corresponde a la membrana limitante externa. La membrana de Bruch, acelular y de alrededor de 2 µm de espesor, está compuesta por una lámina basal, fibrillas colágenas y una red densa de fibras elásticas; contra ella se apoyan capilares fenestrados. (De [1])

Cuadro 17.2 Comparación entre los bastones y los conos

Criterio	Bastones	Conos
Tipo	• Receptores de claridad-oscuridad • Reaccionan ya ante intensidades luminosas reducidas (condiciones escotópicas) • Distinguen relativamente mal los patrones estructurales y los detalles de los objetos debido a sus conexiones neuronales	• Reaccionan con la luz brillante (condiciones fotópicas) y los movimientos • Visión de los colores • Pueden resolver bien los detalles estructurales debido a sus conexiones especiales
Cantidad	100-120 millones	5-6 millones
Ubicación	No hay en la fóvea central; alcanzan su densidad mayor a unos 20° por fuera de la fóvea y disminuyen gradualmente hacia la periferia	En particular en el centro de la retina
Morfología	• Alrededor de 90 µm de longitud, delgados • Segmento externo de no menos de 20 µm de longitud y 2 µm de diámetro, discos de membrana	• Alrededor de 90 µm de longitud, dilatados • Segmento externo de justo 20 µm de longitud, más bien cónico; pliegues de la membrana
Pigmento visual	Rodopsina	Yodopsina con 3 tipos

Prolongaciones fotorreceptoras Cada una de estas prolongaciones se divide en un segmento interno y un segmento externo:

- **Segmento externo:** el segmento externo limita con el epitelio pigmentario y está rodeado por la membrana celular. Contiene rimeros de discos de membrana aplanados y muy juntos (en los bastones) o pliegues de la membrana (en los conos); estas membranas contienen pigmentos visuales que reaccionan con las unidades luminosas, los fotones. La porción fotosensible de las

células receptoras está orientada hacia el lado opuesto al de la luz (Fig. 17.27, Fig. 17.29). En su base los discos o los repliegues de membrana se renuevan en forma continua. En el extremo se desprenden y son fagocitados por el epitelio pigmentario. El segmento externo está unido al segmento interno por una región de conexión (cilio sensorial: $9 \times 2 + 0$).

- **Segmento interno:** el segmento interno a su vez se divide en 2 regiones: el **elipsoide**, de ubicación externa y con mitocondrias abundantes, y el **mioide**, más interno y caracterizado sobre todo por el aparato de Golgi y el RE liso y rugoso. El mioide está unido a la parte de la célula que contiene el núcleo, de ubicación más interna, a través de un segmento celular relativamente delgado, la llamada **fibra externa**.

Pericarion Los núcleos de las células receptoras forman la capa nuclear externa (= cuarta capa de la retina).

Axón Se extiende desde el núcleo hasta la región sináptica dilatada, en la cual además de muchas vesículas sinápticas claras hay barras sinápticas. El neurotransmisor es el glutamato.

Nota Los conos se parecen mucho a los bastones pero en general son un poco más regordetes, su segmento externo es un poco más corto y cónico y contiene más bien pliegues de membrana muy juntos en lugar de discos limitados por membrana. El segmento interno, la fibra externa y el axón son más gruesos que en los bastones.

Pigmentos visuales En los párrafos que siguen sólo pueden mencionarse algunos fenómenos importantes; para una explicación más profunda se sugiere la consulta de libros de fisiología. Con la ayuda de los pigmentos visuales (fotopigmentos) que hay en los discos de membrana de sus prolongaciones fotorreceptoras, las células sensoriales del aparato de la visión registran la luz. El fotopigmento de los bastones es la rodopsina. El fotopigmento de los conos (yodopsina) se parece mucho a la rodopsina y se diferencia en su porción de opsina sólo por unos pocos aminoácidos. La **rodopsina** está compuesta por la glucoproteína opsina y el 11-cis-retinal, un derivado de la vitamina A. La opsina es una proteína con 7 hélices transmembrana que está acoplada a una proteína G (transducina). Los complejos opsina-retinal están dispuestos con una densidad extraordinaria en la membrana de los discos membranosos. En consecuencia, estas membranas son de las membranas con más abundancia de proteínas de todo el organismo. En la oscuridad, las células sensoriales están despolarizadas; en este estado se libera glutamato en forma continua, lo cual se deprime ante la iluminación. Algo muy notable es que la opsina no es activada por otra molécula sino por fotones. Decide qué longitudes de onda son absorbidas por el retinal. Éste se transforma de 11-cis-retinal en todo-trans-retinal en picosegundos con la absorción de cuantos luminosos (fotones). La transformación del 11-cis-retinal en todo-trans-retinal determina que la opsina active la transducina. La transducina, por su parte, activa a continuación la cGMP-fosfodiesterasa, que degrada el cGMP a GMP. Esta degradación logra que se cierren los canales iónicos de sodio regulados por cGMP en la membrana celular. Por consiguiente, el sodio ya no puede entrar más en la célula receptora. Esto tiene como consecuencia que la membrana celular se hiperpolarice. O sea que la hiperpolarización es desencadenada por la luz. La consecuencia de la hiperpolarización es que las células receptoras no liberan neurotransmisor. Cuando la rodopsina se regenera de nuevo, la permeabilidad al sodio de la membrana celular se normaliza, con lo cual también vuelve a sintetizarse cGMP y los canales de sodio especiales se abren una vez más.

Una vez que ha cumplido su función, el trans-retinal se transporta desde las células receptoras hasta el epitelio pigmentario. Aquí al principio se convierte en todo-trans-retinol para después regenerarse el 11-cis-retinal y devolverse a las células receptoras. Allí se une nuevamente a la opsina.

Entre los conos, cuyo pigmento está compuesto por la **yodopsina** y 11-cis-retinal, pueden distinguirse 3 clases de pigmentos visuales de sensibilidad diferente, a saber: para luz roja, de gran longitud de onda (565 nm); para luz verde, de mediana longitud de onda (535 nm) y para luz azul, de escasa longitud de onda (420 nm). En concordancia con esto se distinguen conos R (*r*ed = rojos), conos G (*g*reen = verdes) y conos B (*b*lue = azules).

Correlación clínica Los genes para los pigmentos rojo y verde de los conos están ubicados en el cromosoma X; el gen para el pigmento azul de los conos, en el cromosoma 7. Las mutaciones de los genes de los pigmentos rojo y verde causan la **ceguera para los colores congénita ligada al cromosoma X** en el 8% de los varones. Estas personas en realidad no tienen ceguera para los colores. Perciben los colores de una manera diferente y combinan la luz monocromática de un modo distinto.

En la deficiencia de vitamina A poco a poco se produce menos pigmento visual, lo cual tiene un efecto desventajoso en especial para los bastones. Ocurre **ceguera nocturna**.

Membrana limitante externa En la transición entre segmento interno y el pericarion, las células receptoras están unidas a las regiones apicales de las células neuróglicas de Müller a través de zonulae adhaerentes. En los preparados histológicos, la cadena de zonulae adhaerentes contiguas forma una línea fina que corresponde a la membrana limitante externa (= tercera capa de la retina).

Capa plexiforme externa La zona en la que los fotorreceptores establecen contacto sináptico con la segunda neurona tiene una estructura compleja y recibe el nombre de capa plexiforme externa. Los componentes fundamentales de esta capa (= quinta capa de la retina) son los pedículos y las esférulas de las células receptoras (conos y bastones, respectivamente).

Segunda neurona

La segunda neurona (Fig. 17.28, Fig. 17.29) es una célula nerviosa bipolar (= neurona bipolar) típica cuyo neurotransmisor también es el glutamato. Vincula las células receptoras (= primera neurona) con las células ganglionares (= tercera neurona). Pueden distinguirse varios tipos morfológicos y funcionales de células bipolares:

- Se distinguen células bipolares activadas ("*on*") e inactivadas ("*off*"). Los conos están vinculados con neuronas bipolares activadas e inactivadas; en cambio, los bastones sólo establecen sinapsis con células bipolares activadas. Las neuronas bipolares activadas poseen receptores metabolotropos para glutamato; en la oscuridad se encuentran hiperpolarizadas pero la iluminación con-

duce a su despolarización. Las células bipolares inactivadas poseen un receptor ionotropo para el glutamato y en la oscuridad se hallan despolarizadas. La exposición a la luz reduce la liberación de glutamato por los conos y negativiza el potencial de membrana de las neuronas bipolares inactivadas (véanse los libros de fisiología).

- En la fóvea central una célula bipolar puede conectar un cono (célula receptora) con una célula ganglionar pequeña.
- Por fuera de la fóvea central varios conos pueden estar vinculados con una célula bipolar y varias células bipolares con una célula ganglionar grande.
- Los bastones están vinculados con un solo tipo de neurona bipolar que se comporta como célula activada. Sin embargo, se comunican con células ganglionares activadas e inactivadas, lo cual está determinado por las células amacrinas.
- Siempre hay varios bastones conectados con una célula bipolar que, a través de las células amacrinas, está vinculada con una célula ganglionar grande.

Capa nuclear interna Los núcleos de las células bipolares son los componentes principales de la capa nuclear interna (= sexta capa de la retina). En esta capa también están los núcleos de las células neuróglicas de Müller, de las **células horizontales** (enlazan las células receptoras) y de las **células amacrinas** (forman sinapsis tanto con dendritas de células ganglionares como con axones de células bipolares). Se conocen varios tipos de células amacrinas que utilizan neurotransmisores diversos. Las **células de Müller** (**Fig. 17.29**) son células neuróglicas largas y delgadas que tienen numerosas prolongaciones laterales y que se extienden desde la membrana limitante externa hasta la membrana limitante interna de la retina. Sus pedículos internos descansan sobre una lámina basal que señala el límite con el cuerpo vítreo. Su polo celular externo termina entre el pericarion y el segmento interno de las células fotorreceptoras. Se supone que las células neuróglicas de Müller también son fotoconductoras que conducen la luz a través de la retina, con sus densas redes de fibras, hasta las células sensoriales. En las capas internas de la retina también se

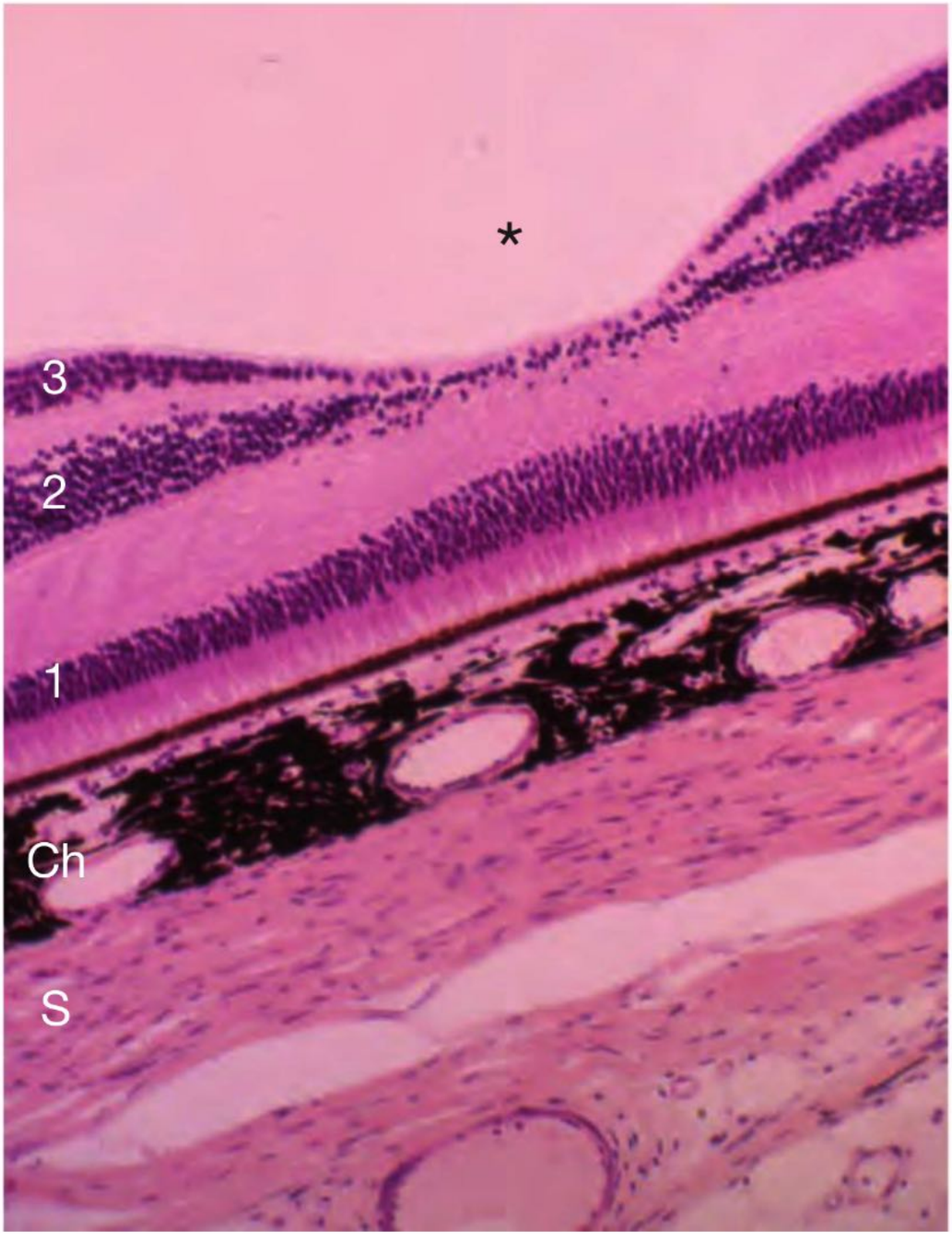

Fig. 17.31 Fóvea central (*) de la mácula lútea, de alrededor de 1,5 mm de diámetro y color amarillento. Aquí la mayor parte de las capas de la retina están muy aplanadas y los conos tienen conexiones monosinápticas. **1** Células sensoriales, **2** células bipolares, **3** células ganglionares, **Ch** coroides, **S**, esclera. Ser humano; H-E; 130 ×.

encuentran astrocitos y sobre todo vasos sanguíneos (ramificaciones de la arteria central de la retina y tributarias de la vena central de la retina).

Capa plexiforme interna La zona de sinapsis entre las células bipolares (= segunda neurona) y las células ganglionares (= tercera neurona) forma la capa plexiforme interna (= séptima capa de la retina).

Tercera neurona

Las células ganglionares (**Fig. 17.27**, **Fig. 17.29**) corresponden a la tercera neurona. Pueden distinguirse varios tipos morfológicos y funcionales cuyos axones forman la capa de fibras del nervio óptico (= novena capa de la retina) y, por último, el nervio óptico (tracto óptico).
Las neuronas ganglionares son multipolares con un núcleo eucromático grande y un citoplasma provisto de orgánulos abundantes. Pueden distinguirse 2 grandes grupos de células ganglionares:

- **células ganglionares grandes** (células A, células M, células fásicas; pueden ser neuronas activadas ["*on*"] o inactivadas ["*off*"], véase más adelante), que se proyectan hacia las llamadas capas magnocelulares del cuerpo geniculado lateral y reaccionan al contraste y el movimiento
- **células ganglionares pequeñas** (células C = células P, células tónicas; pueden ser neuronas activadas ["*on*"] o inactivadas ["*off*"], véase más adelante), que se proyectan hacia las llamadas capas parvocelulares del cuerpo geniculado lateral y elaboran estímulos cromáticos.

Entre las células ganglionares también se distinguen neuronas activadas ("*on*") e inactivadas ("*off*"). Las células bipolares activadas están vinculadas con células ganglionares activadas y las neuronas bipolares inactivadas establecen sinapsis con células ganglionares inactivadas (véase más adelante).

Nota En la retina se encuentran 3 tipos de neuronas conectados uno a continuación del otro: la primera neurona corresponde al fotorreceptor, la segunda neurona es la célula bipolar y la tercera neurona consiste en la célula ganglionar.

Regiones especiales de la retina

Mácula lútea La mácula lútea (mancha amarilla), de una importancia particular para la visión, es una región amarillenta de alrededor de 1,5 mm de diámetro en el centro del fondo del ojo, unos 4 mm lateral con respecto a la papila del nervio óptico. El color amarillo se debe a la presencia de luteína, un pigmento carotenoide en las células sensoriales que protege contra el estrés oxidativo y la luz de poca longitud de onda. La mácula sirve a los 10° centrales de la visión. En la profundidad de la mácula lútea se encuentra una depresión, la **fóvea central** (0,5 mm de diámetro, **Fig. 17.31**), que es el sitio de la visión más nítida. Aquí hay con exclusividad conos, cuyos segmentos externos e internos son extraordinariamente delgados. Se ha calculado que en la fóvea central hay unos 110.000 conos. En este sitio a menudo están conectados en una relación 1:1:1 con las células bipolares y las células ganglionares (pequeñas), cuyos somas en su mayoría están desplazados hacia los lados.

Papila del nervio óptico En la papila del nervio óptico (disco del nervio óptico, más o menos 1,5 mm de diámetro) transcurren juntos todos los axones de las células ganglionares y por aquí abandonan la retina (**Fig. 17.32**). En este sitio no hay neuronas fotorreceptoras y, por esta razón, también se denomina **punto ciego**. Por aquí, en el nervio óptico, entra en la retina la arteria central de la retina y se divide en muchas ramas y sale la vena central de la retina, la cual se forma por la confluencia de muchas tributarias. El centro de la papila está deprimido (**excavación de la papila**).

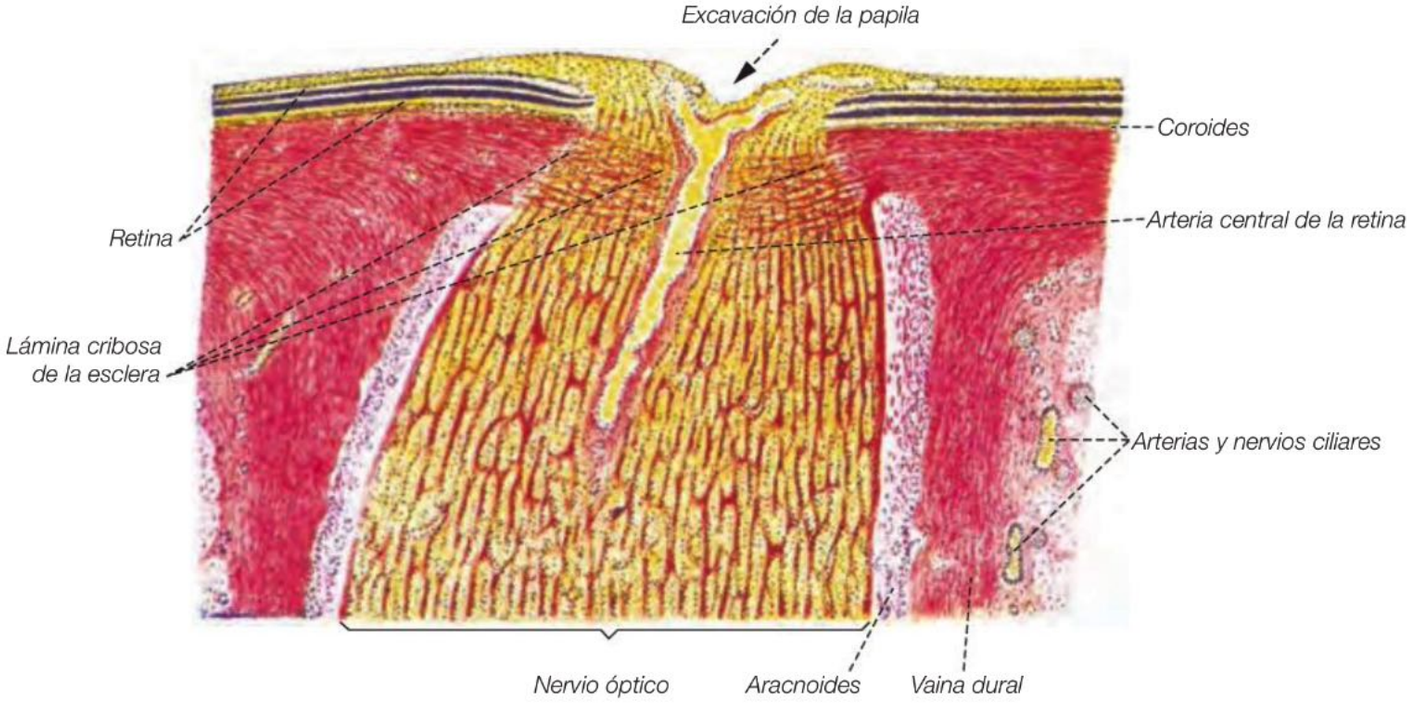

Fig. 17.32 Papila (disco) del nervio óptico (= punto ciego de la retina) con la excavación de la papila en su centro, corte longitudinal del nervio óptico. Ser humano; técnica de van Gieson; 20 ×. (De [1])

Breve reseña de la conducción del impulso en la retina

Transducción Las 3 neuronas de la retina están en relación funcional: los fotorreceptores (= primera neurona) se hiperpolarizan por la luz y activan las neuronas bipolares (= segunda neurona), horizontales y amacrinas en la capa nuclear interna. En el caso de los bastones se sabe que en la oscuridad están abiertos canales catiónicos para sodio y calcio en la membrana. La entrada de sodio y calcio causa la despolarización de la célula y, en consecuencia, la liberación del neurotransmisor glutamato. Ante un estímulo luminoso, los canales catiónicos se cierran y ocurre la hiperpolarización de la célula. Así, la liberación de glutamato se inhibe de nuevo. Esto conduce a modificaciones del potencial en las neuronas sucesivas, es decir, a un impulso eléctrico. Los conos tienen mecanismos semejantes, pero son 100 veces menos sensibles a la luz que los bastones. Los 3 tipos de conos absorben sólo la luz de la longitud de onda para la cual son sensibles.

Neuronas activadas ("*on*") e inactivadas ("*off*") Las neuronas activadas ("*on*") son neuronas estimuladas por la luz, mientras que las neuronas inactivadas ("*off*") son neuronas inhibidas por la luz. Un estímulo luminoso desencadena potenciales de acción en una célula ganglionar activada ("*on*"). El flujo de señales desde los conos hasta las células ganglionares transcurre a través de las células bipolares activadas o las células bipolares inactivadas hacia células ganglionares activadas o células ganglionares inactivadas. El flujo de las señales desde los bastones hasta la células ganglionares activadas e inactivadas sigue su camino a través un tipo de neurona bipolar y una célula amacrina.

Campos receptores, convergencia Mediante la conexión de las células retinianas se forman campos receptores con un centro y una periferia ("entorno"). Estos campos son las unidades funcionales esenciales de la retina. Luego del tratamiento del impulso y la respuesta de los fotorreceptores por este complejo neuronal retiniano muy diferenciado, el flujo de información converge hacia las células ganglionares. En especial en la periferia de la retina ocurre una convergencia considerable de informaciones. Miles de bastones influyen sobre una sola célula ganglionar. En cambio, en la región del campo foveomacular, que sirve para la visión central, sólo ocurre una convergencia reducida; aquí, en parte, los conos, las células bipolares y las células ganglionares están conectadas en una relación 1:1:1.
Las células ganglionares traducen la imagen visual que llega a la retina en una frecuencia alternante continua de potenciales de acción que se transmiten a lo largo de las vías ópticas primarias hacia los centros visuales del encéfalo. En cada ojo hay 1 millón de células ganglionares y, por ende, también un millón de fibras nerviosas en cada nervio óptico. La mitad de estas fibras tiene su origen en la mácula lútea y su entorno inmediato.

Nervio óptico

El nervio óptico (**Fig. 17.32**, **Fig. 17.33**) corresponde a una parte del encéfalo desplazada hacia la periferia y conecta el globo ocular con el encéfalo. Está compuesto por alrededor de 1 millón de axones de las células ganglionares de la retina. Las fibras nerviosas del nervio óptico están rodeadas por las meninges. Por afuera está la duramadre, que en el globo ocular se continúa con la esclera. Hacia adentro siguen la aracnoides con el espacio subaracnoideo (aquí también llamado espacio intervaginal) y la piamadre. En la superficie de las fibras nerviosas se encuentra una membrana limitante glial externa formada por astrocitos, así como la lámina basal correspondiente. Los tabiques de tejido conjuntivo muy finos que parten de la piamadre delgada separan los haces de fibras nerviosas y conducen vasos sanguíneos pequeños. Justo después de abandonar la retina, los axones son mielinizados en un grado variable por oligodendrocitos y se reúnen en fascículos. La arteria central de la retina se introduce en el nervio óptico (y la vena lo abandona) a 1-1,5 cm del globo ocular

17.2.4 Párpados, conjuntiva, glándulas lagrimales

Párpados

El párpado (**Fig. 17.34**) está cubierto por afuera por piel fina. Aquí se encuentran algunos pelos muy finos con glándulas sebáceas y glándulas sudoríparas pequeñas. En la región central hay músculo esquelético y tejido conjuntivo denso (tarso); la superficie interna está tapizada por la conjuntiva palpebral.

Músculo En el párpado se encuentra la porción palpebral del músculo orbicular del ojo (tejido muscular estriado esquelético), que estrecha y cierra la hendidura palpebral. En el párpado superior, desde arriba, se introduce el tendón del músculo elevador del párpado (también de tejido muscular estriado esquelético). El tendón se divide en muchos haces de fibras individuales que atraviesan el músculo circular y terminan en la dermis. Otros fascículos de fibras de este tendón se insertan en el tarso, el cual ocupa la parte interna del párpado.

Tarso El tarso es una placa firme compuesta por un tejido conjuntivo denso con fibras colágenas abundantes en los párpados superior e inferior. En el tarso hay incluidas 20-25 **glándulas de Meibomio** (glándulas tarsales). Las glándulas de Meibomio son glándulas sebáceas holocrinas ramificadas, cada una de las cuales consiste en numerosos adenómeros (alvéolos) y un conducto excretor central. Los conductos desembocan en hilera en el borde libre del párpado y no tienen relación con pelos. El producto de secreción oleoso forma una película sobre las lágrimas y así impide la desecación de la córnea. En los tarsos superior e inferior se insertan los **músculos tarsales** superior e inferior, respectivamente. Son de tejido muscular liso y tienen inervación simpática. Su tono mantiene la hendidura palpebral abierta durante el estado de vigilia.

Nota Los párpados son dispositivos móviles para la protección de la mitad anterior del ojo. Están compuestos fundamentalmente por tejido muscular (músculo orbicular del ojo, músculo tarsal y, en el párpado superior, el tendón del músculo elevador del párpado), tejido conjuntivo denso con función de sostén (tarso), pestañas y tejido glandular.

Pestañas, glándulas de Zeis y glándulas de Moll Las pestañas son grandes pelos gruesos situados en el borde libre del párpado. Se recambian cada 100-150 días. Las glándulas en la región de las pestañas se llaman glándulas

de Zeis y glándulas de Moll. Las glándulas de Zeis son glándulas sebáceas pequeñas que, al igual que las glándulas de Moll, desembocan en el infundíbulo piloso. Las glándulas de Moll (**Fig. 17.35**) son glándulas apocrinas, que están sobre todo al servicio de la defensa y producen péptidos antimicrobianos.

Nota La glándula de Meibomio, de gran tamaño, es una glándula sebácea holocrina sin relación con las pestañas; las glándulas de Moll son glándulas apocrinas que secretan péptidos antimicrobianos y las glándulas de Zeis, pequeñas, son las glándulas sebáceas de las pestañas.

Correlación clínica La inflamación de las glándulas de Meibomio, de Zeis o de Moll recibe el nombre de **orzuelo** (lat. *hordeolum*). Los agentes etiológicos principales son los estafilococos. El orzuelo externo se debe a la inflamación de las glándulas de Zeis o de Moll, mientras que el orzuelo interno corresponde a la inflamación de las glándulas de Meibomio. El **chalazión** es una inflamación granulomatosa crónica indolora de las glándulas de Meibomio.

Conjuntiva

La conjuntiva es una capa del tipo de una mucosa que vincula en una unidad móvil el párpado y el globo ocular (dejando libre la córnea). La conjuntiva es transparente y de color rosa pálido. Sus vasos sanguíneos grandes son rojos y fáciles de desplazar. Es lisa, húmeda y brillante y puede dividirse en 3 sectores:

Conjuntiva palpebral La conjuntiva palpebral cubre por dentro el párpado, a cuyo tarso se une con firmeza. Está compuesta por una capa de tejido conjuntivo laxo con muchos vasos (lámina propia) y un epitelio de 2-5 estratos. Este epitelio es no queratinizado y contiene células caliciformes sobre todo en la región nasal y en el párpado inferior.

Conjuntiva del fórnix La conjuntiva del fórnix es un receso con pliegues abundantes en cuya región la conjuntiva palpebral se continúa con la conjuntiva ocular. Esta región de transición recibe el nombre de fórnix de la conjuntiva o fondo de saco conjuntival. Aquí se encuentran muchas células caliciformes y en algunos sitios incluso epitelio estratificado cilíndrico.

Conjuntiva ocular La conjuntiva ocular (**Fig. 17.19**) está situada sobre la esclera y termina junto a la córnea. Está unida a la esclera sólo en forma laxa y las hemorragias subconjuntivales se producen con facilidad.
En el epitelio de todas las regiones de la conjuntiva pueden aparecer linfocitos con regularidad. Algunas aglomeracio-

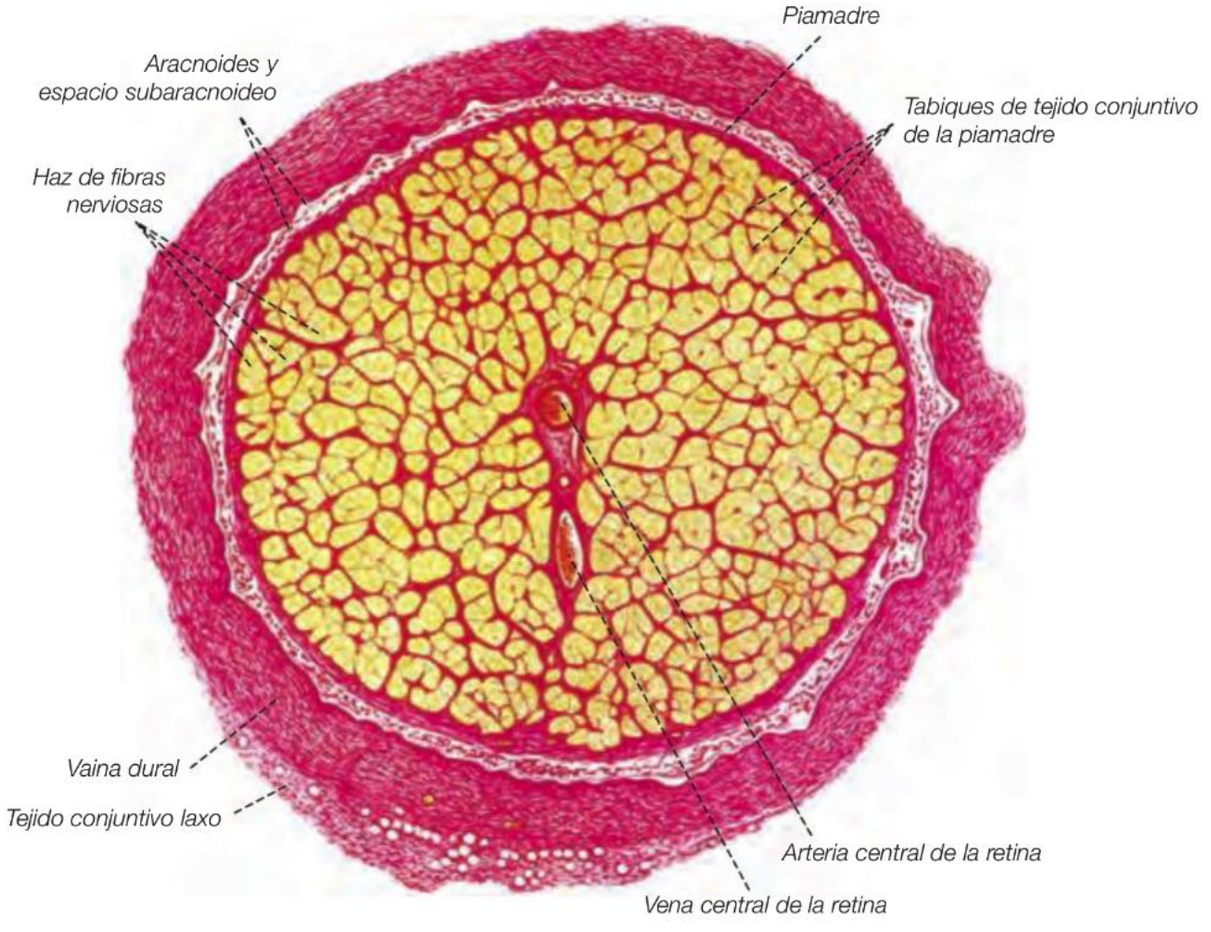

Fig. 17.33 Nervio óptico, corte transversal. Como parte del encéfalo, el nervio óptico está rodeado por el conjunto de las 3 meninges, entre las cuales también se preserva un espacio subaracnoideo estrecho, lleno de líquido cefalorraquídeo. Los cortes del primer centímetro (!) anterior al globo ocular de la arteria central de la retina entrando en el nervio óptico y la vena central de la retina saliendo de él, que suelen señalarse como característicos de este preparado, siempre faltan cuando el nervio óptico se secciona en un plano proximal con respecto a este sitio de entrada y salida. Por consiguiente, no constituyen un criterio diagnóstico diferencial absolutamente necesario. Ser humano; técnica de van Gieson; 22 ×. (De [1])

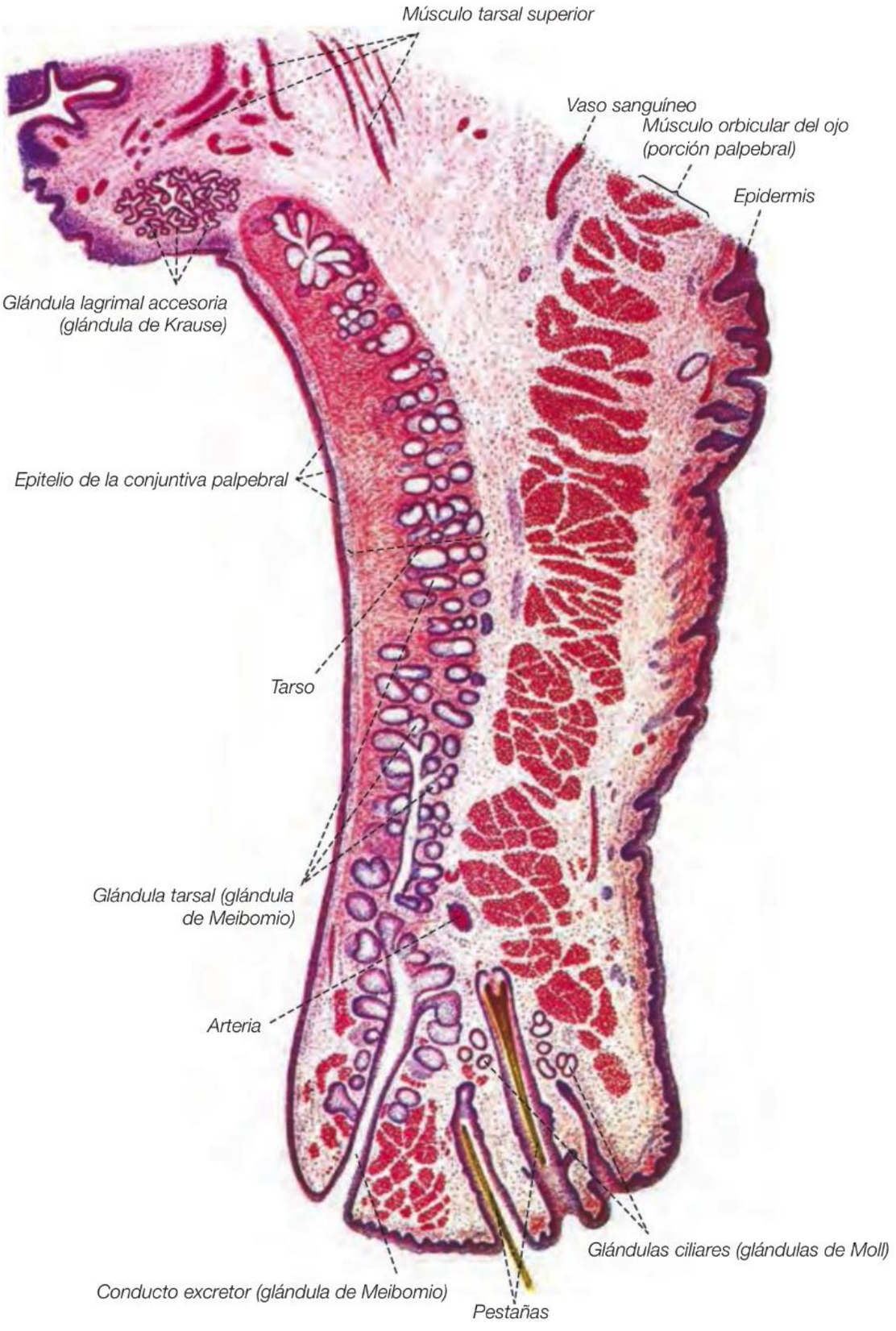

Fig. 17.34 Párpado superior, corte sagital. El tarso, con forma de placa y compuesto por fibras colágenas muy juntas, constituye el esqueleto del párpado, en el que están incluidas las glándulas de Meibomio (glándulas tarsales), alargadas y distribuidas en una hilera. Estas glándulas sebáceas no se hallan en relación con las pestañas. Las pestañas están asociadas con sus propias glándulas sebáceas pequeñas (glándulas de Zeis) y con las glándulas apocrinas de Moll (glándulas ciliares). Por su tono, el músculo tarsal superior, compuesto por tejido muscular liso, mantiene abierta la hendidura palpebral. El músculo orbicular del ojo, formado por fibras musculares estriadas bien desarrolladas, estrecha y ocluye la hendidura palpebral. Ser humano; H-E; 17 ×. (De [1])

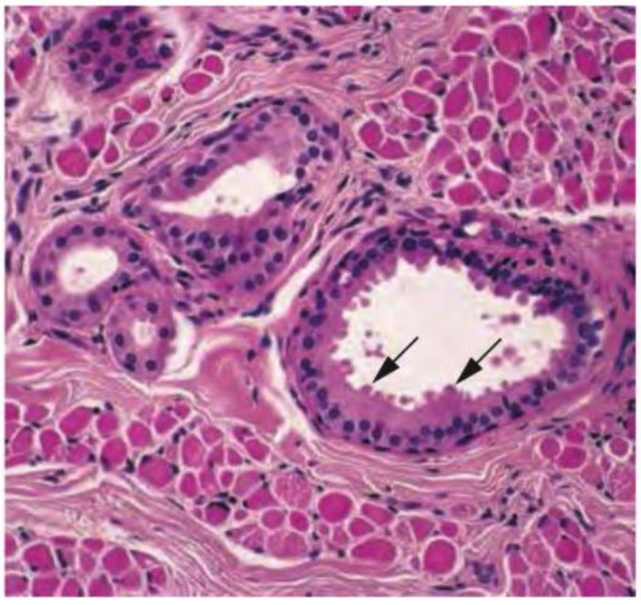

Fig. 17.35 Glándulas de Moll. El epitelio tiene una altura variable; en parte se ven imágenes de desprendimiento apocrino (→). Párpado, ser humano; H-E; 250 ×. (Preparado gentileza del doctor M. Stöckelhuber, docente adscripto, Munich).

nes pequeñas aisladas de tejido linfático se encuentran en situación subepitelial. En la lámina propia de la conjuntiva palpebral con frecuencia hay melanocitos, así como glándulas lagrimales accesorias.

Correlación clínica Las inflamaciones de la conjuntiva son frecuentes y reciben el nombre de **conjuntivitis**. Las causas pueden ser diversos virus y bacterias (conjuntivitis infecciosa). Frecuentes en particular son varias formas de conjuntivitis alérgica, por ejemplo la desencadenada por polen. Los signos y los síntomas consisten sobre todo en enrojecimiento, secreción acuosa o mucopurulenta, a veces prurito y casi siempre dolor soportable.

Glándulas lagrimales

Las glándulas lagrimales pares están situadas en la región superoexterna de la órbita y producen las lágrimas.

Morfología Cada glándula tiene 8-12 conductos excretores separados que desembocan lateralmente en el fórnix o fondo de saco conjuntival superior. Los adenómeros de las glándulas son tubuloalveolares ramificados y su luz es bastante más amplia que las de otras glándulas serosas (**Fig. 17.36**). Las células glandulares cilíndricas de la porción secretora son del tipo seroso y están unidas en su región apical por los complejos de unión característicos. El citoplasma contiene un RE rugoso basal bien desarrollado. Desde el aparato de Golgi supranuclear extenso surgen los gránulos de secreción que se eliminan por exocitosis. Las células tienen una abundancia relativa de mitocondrias y suelen contener algunas inclusiones lipídicas. Contra la superficie basal de las células glandulares hay fibras nerviosas simpáticas y parasimpáticas. Entre las células glandulares se ubican basalmente células mioepiteliales pequeñas, difíciles de identificar, así como linfocitos provenientes del tejido conjuntivo. En el tejido conjuntivo entre los adenómeros también suele haber linfocitos y plasmocitos.

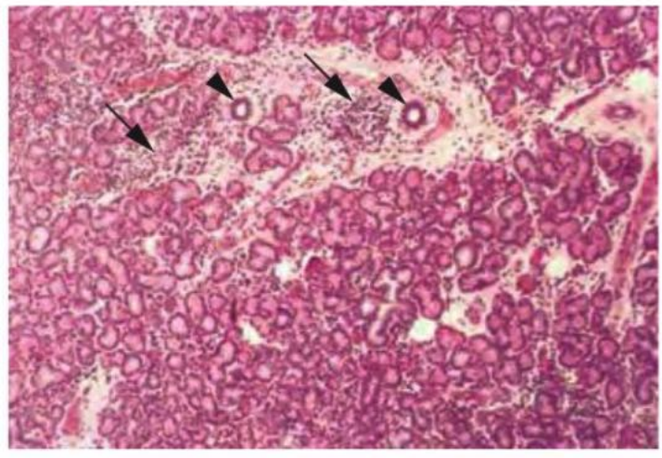

Fig. 17.36 Glándula lagrimal. Las células secretoras de los adenómeros de las glándulas lagrimales siempre tienen un núcleo redondeado (semejante al de las células de los ácinos parotídeos); en la base del epitelio aparecen células mioepiteliales. ► Conductos excretores pequeños. En el tejido conjuntivo intersticial de células abundantes se encuentran muchos linfocitos (→) y plasmocitos; estos últimos suelen organizarse en grupos pequeños. H-E; 150 ×.

En los conductos excretores pueden encontrarse células productoras de moco. El epitelio de los conductos es simple cilíndrico con células mioepiteliales. No se encuentran conductos intercalares ni conductos estriados.

Secreción lagrimal Las glándulas lagrimales secretan las lágrimas de un modo semejante al modo en el que una glándula salival secreta la saliva primaria. Las lágrimas son incoloras, isotónicas y estériles. Su componente principal es agua, en la cual hay NaCl, IgA, enzimas bactericidas (sobre todo lisozima) y lactoferrina, así como péptidos antibacterianos, por ejemplo defensinas. En cada ojo se produce por día alrededor de 1 mL de lágrimas. Las lágrimas protegen la córnea de la desecación. Arrastran las partículas pequeñas de suciedad, sirven para la defensa contra los agentes patógenos y forman una película lubricante para los párpados.

Conductos lagrimales Las lágrimas se drenan por medio de 2 conductos lagrimales en el ángulo interno del ojo. Los conductos lagrimales comienzan en los puntos lagrimales y desembocan en el saco lagrimal. Desde allí, el conducto nasolagrimal drena las lágrimas hacia la cavidad nasal.

Nota La glándula lagrimal es una glándula serosa cuyo producto de secreción cubre la superficie de la córnea y la protege contra la desecación. Además, el líquido compensa las más pequeñas irregularidades de la superficie de la córnea y así optimiza la formación de las imágenes. Las lágrimas contienen proteínas antimicrobianas.

Correlación clínica La secreción lagrimal puede reducirse debido a causas diversas: efecto adverso de medicamentos, lesión de determinados nervios craneales, como consecuencia de una inflamación o en el ámbito del síndrome de Sjögren, una enfermedad autoinmunitaria que afecta en particular las glándulas exocrinas. La xeroftalmía (sequedad ocular) es un trastorno peligroso.

17. 3 Órgano del gusto

Introducción

Las delgadas células quimiorreceptoras gustativas son células sensoriales secundarias que alcanzan la superficie de la mucosa lingual por medio de sus microvellosidades. En la membrana de las microvellosidades se encuentran las moléculas proteicas receptoras. Las células sensoriales forman grupos celulares pequeños que reciben el nombre de corpúsculos gustativos. Estos corpúsculos gustativos sufren un recambio celular considerable y están situados en el epitelio de pequeñas papilas especiales de la lengua. Se distinguen las papilas caliciformes, fungiformes y foliadas.

El gusto es transmitido por receptores químicos (quimiorreceptores, células sensoriales gustativas). Las **células sensoriales gustativas**, en conjunto con el sentido del olfato y otros receptores en la cavidad bucal, están encargadas de la sensibilidad gustativa. Comprueban la digestibilidad de los alimentos y desencadenan la secreción de la saliva y el jugo gástrico.

Las células gustativas se encuentran en la lengua en el epitelio estratificado de las **papilas gustativas** (papilas fungiformes, papilas foliadas y papilas caliciformes). Con poca frecuencia aparecen también en forma aislada en la faringe, la epiglotis, el paladar, la laringe e incluso el esófago. En las papilas, los grupos individuales de 40-50 células sensoriales junto con células de sostén secretoras y células basales forman los llamados **corpúsculos gustativos**. Las células sensoriales gustativas son células sensoriales secundarias, cada una de las cuales en su base establece un contacto sináptico con la prolongación receptora de una neurona.

Nota Las células gustativas quimiorreceptoras se encuentran en las papilas gustativas y allí forman los corpúsculos gustativos.

Fig. 17.37 Corpúsculos gustativos (*) de las papilas foliadas. → Poro gustativo; **1** epitelio estratificado plano no queratinizado de la lengua. El poro gustativo del corpúsculo situado junto al margen inferior de la microfotografía quedó fuera del plano del corte. Mono Rhesus; inclusión en plástico; H-E; 450 ×.

17.3.1 Corpúsculos gustativos

Los corpúsculos gustativos son pequeñas estructuras ovoides situadas en el epitelio de la lengua. Su porción apical alcanza una fosita de la superficie epitelial (poro gustativo), en la que sobresalen las microvellosidades tanto de las células receptoras como de las células de sostén (**Fig. 17.37**) para entrar en contacto con las sustancias sápidas de los alimentos y las bebidas.

Inervación Los corpúsculos gustativos de los 2 tercios anteriores de la lengua están inervados por la cuerda del tímpano del nervio facial (VII), mientras que los del tercio posterior reciben su inervación del nervio glosofaríngeo (IX). Los corpúsculos individuales profundos de la base lingual están inervados por el nervio vago (X). En la desnervación experimental, los corpúsculos se atrofian.

Tipos celulares Las células sensoriales y de sostén de los corpúsculos gustativos son difíciles de distinguir unas de otras en los preparados histológicos para la microscopia óptica. Ambos tipos celulares son delgados y se extienden desde la base hasta el poro gustativo. Las células sensoriales aparecen claras, mientras que las células de sostén son más bien oscuras (**Fig. 17.38**). La región apical delgada de las **células sensoriales** posee microvellosidades largas que sobresalen dentro del poro gustativo (**Fig. 17.39**). La membrana de las microvellosidades contiene estructuras moleculares, canales iónicos o proteínas receptoras, que transmiten la sensibilidad gustativa. Las células sensoriales tienen relativamente pocos orgánulos; en cambio, el citoesqueleto filamentoso está bien desarrollado. Las células sensoriales gustativas sufren un recambio continuo. Viven unos 10 días y constantemente se forman de nuevo a partir de células basales. En la región apical de las **células de sostén** hay gránulos de secreción (**Fig. 17.39**) que contienen mucinas. El contenido se libera desde la super-

Fig. 17.38 Corpúsculo gustativo de una papila fungiforme.

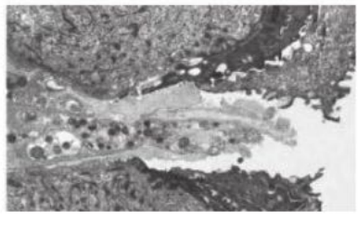

Fig. 17.39 Región apical de un corpúsculo gustativo.

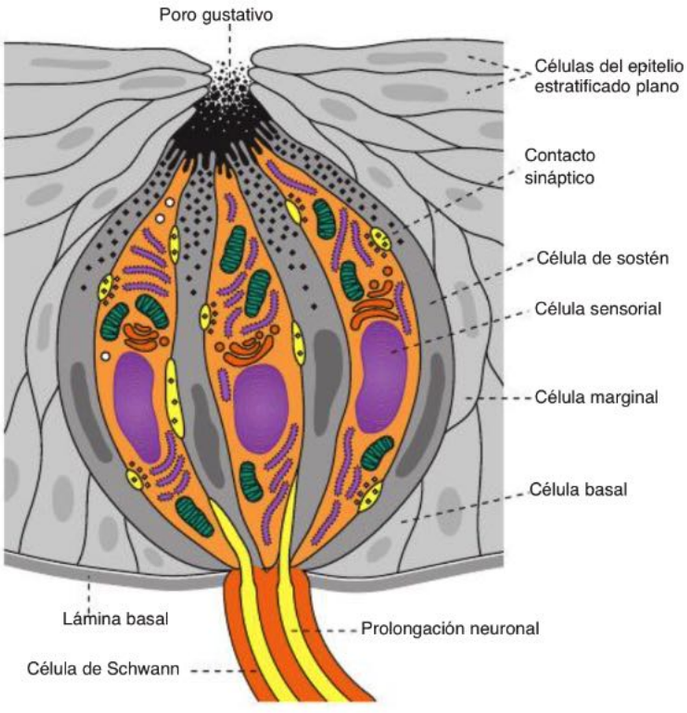

Fig. 17.40 Corpúsculo gustativo (representación esquemática). El poro gustativo está lleno de la secreción (mucinas) de las células de sostén, que fija agua. Todas las células que alcanzan el poro gustativo están unidas por zonulae occludentes.

ficie apical y ocupa todo el poro gustativo (**Fig. 17.40**). Las células de sostén también poseen microvellosidades que sobresalen en el poro gustativo.
La composición celular de los corpúsculos gustativos es diferente en los mamíferos individuales y se discuten algunos de sus detalles. Se cree que hay células sensoriales diferentes; las células de sostén en parte se consideran células sensoriales inmaduras.

Nota Las células gustativas son células sensoriales secundarias.

17.3.2 Papilas gustativas

Las papilas gustativas son estructuras de formas diferentes y un tamaño por lo general de unos pocos milímetros que están ubicadas en la superficie de la lengua. En las inmediaciones de las papilas gustativas hay glándulas serosas (glándulas de von Ebner), las cuales, al igual que las glándulas de Bowman de la mucosa olfatoria, también sintetizan proteínas que se unen a las sustancias sápidas.

Papilas fungiformes Las papilas fungiformes son estructuras dilatadas con forma de hongo (**Fig. 17.41**), cuyos corpúsculos gustativos están en el epitelio de revestimiento. En los adultos estas papilas se encuentran sobre todo en los bordes linguales; en cambio, en el dorso de la lengua hay sólo algunas aisladas. En comparación con los neonatos y los niños, la cantidad de corpúsculos gustativos en los adultos es escasa.

Papilas foliadas En los seres humanos, las papilas foliadas están sobre todo en el tercio medio de los bordes linguales. Son pliegues de la mucosa de configuración imprecisa y cuya manifestación varía según el individuo. Las papilas foliadas contienen muchos corpúsculos gustativos en sus pliegues (**Fig. 17.42**). Sin embargo, en las personas hay menos corpúsculos gustativos que en muchos otros mamíferos, incluidos los primates no humanos.

Papilas caliciformes Las 7-12 papilas caliciformes (papilas circunvaladas, **Fig. 17.43**) se alinean con una distribución en forma de V en la base de la lengua. Los corpúsculos gustativos están ubicados lateralmente en las papilas, en ambas paredes del surco que rodea la papila; en los neonatos también se encuentran en la superficie superior. En los seres humanos hay 100-200 corpúsculos gustativos por papila; en el perro, alrededor de 800.

17.3.3 Sustancias sápidas, percepción del gusto

Las sustancias sápidas alcanzan las células receptoras gustativas a través del poro gustativo. Deben estar disueltas en agua para poder ser percibidas. Se distinguen 5 clases principales de sustancias sápidas: dulces, saladas, ácidas, amargas y umami, el sabor del glutamato (mono)sódico.

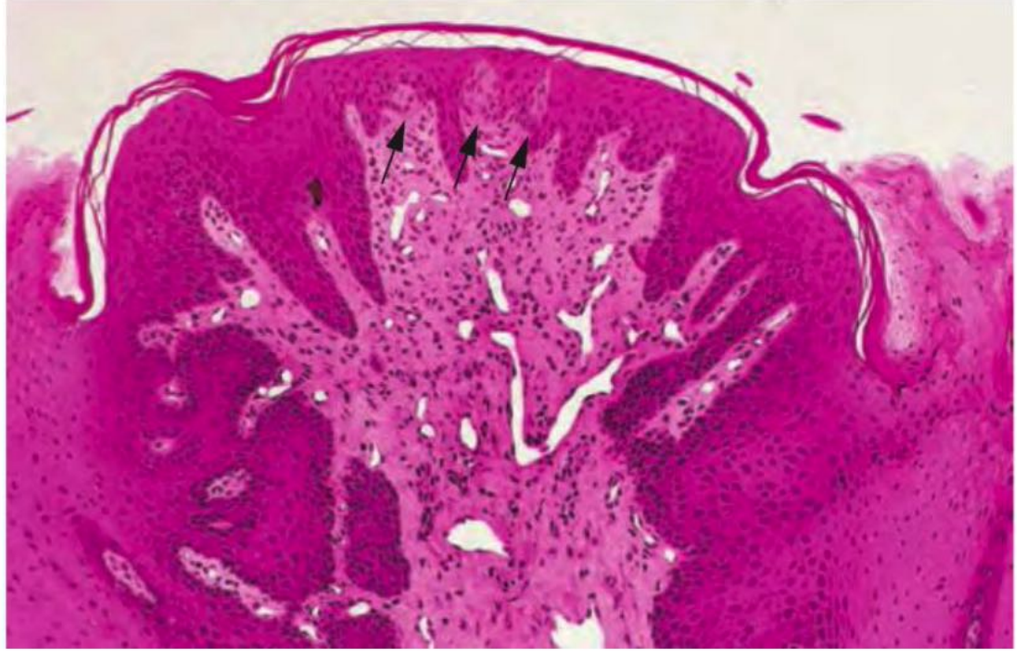

Fig. 17.41 Papila fungiforme de un ser humano adulto con sólo unos pocos corpúsculos gustativos (→). Inclusión en plástico; H-E; 120 ×.

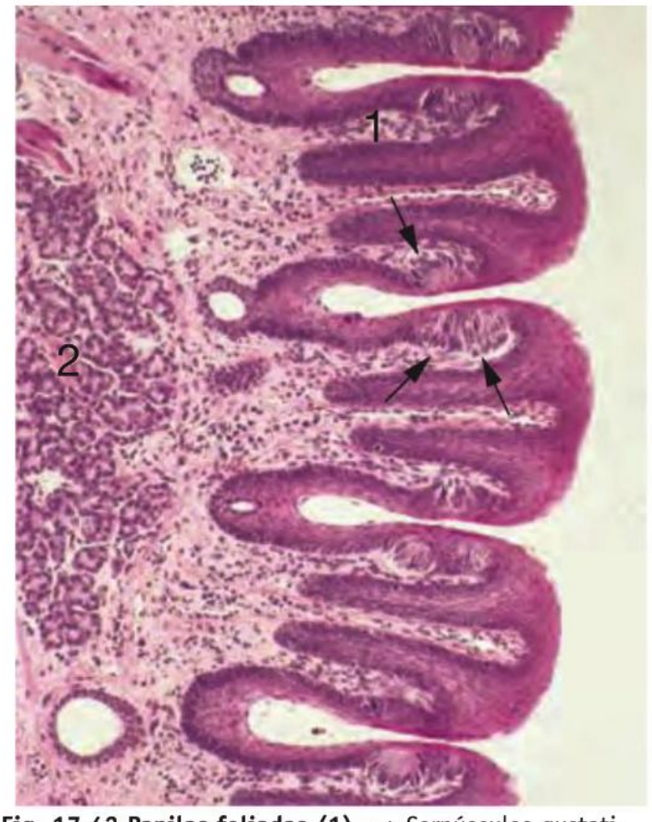

Fig. 17.42 Papilas foliadas (1). → Corpúsculos gustativos; **2** glándulas serosas (glándulas de von Ebner). Conejo; H-E; 120 ×.

Para cada calidad de sabor se ha demostrado un mecanismo característico de transducción de señales, pero una célula receptora gustativa puede utilizar varias de estas vías de transducción. En las sustancias de sabor salado, el sodio entra en la célula y la despolariza. En la sensación "ácida", desencadenada por iones H^+, se cierran los canales de potasio apicales, lo cual conduce a la despolarización. La sensación "amarga" se percibe mediante receptores determinados que transmiten la señal a través de proteínas G. Las sustancias sápidas dulces también se unen a proteínas receptoras de la membrana apical. El azúcar, por ejemplo, activa un sistema de señalización en el que también participan proteínas G y que causa el cierre de los canales de potasio basolaterales y, con ello, la despolarización de la célula. Los mecanismos diversos conducen a la entrada de Ca^{2+}, lo cual desencadena la liberación de un neurotransmisor que transmite la información gustativa hacia un axón aferente. El umbral para la identificación de las sustancias sápidas es de una magnitud variable. Para las sustancias dulces es obviamente más alto que para las sustancias amargas, las cuales, en consecuencia, se identifican en un grado menor.

Correlación clínica La **pérdida del sentido del gusto** puede tener causas diversas. Por ejemplo, cuando hay trastornos de la producción de moco y líquido por las glándulas bucales y salivales o cuando se produce una colonización masiva de los poros gustativos por microorganismos, puede ser que las sustancias sápidas no alcancen las células sensoriales. En las enfermedades degenerativas o inflamatorias crónicas de la cavidad bucal, las células sensoriales pueden destruirse. En la intoxicación con metales pesados, el sentido del gusto también se encuentra limitado. La neoformación de las células sensoriales puede quedar suspendida por la acción de medicamentos que deprimen la división celular. En la destrucción de las fibras gustativas (p. ej., sección de los nervios gustativos) los corpúsculos gustativos se destruyen.

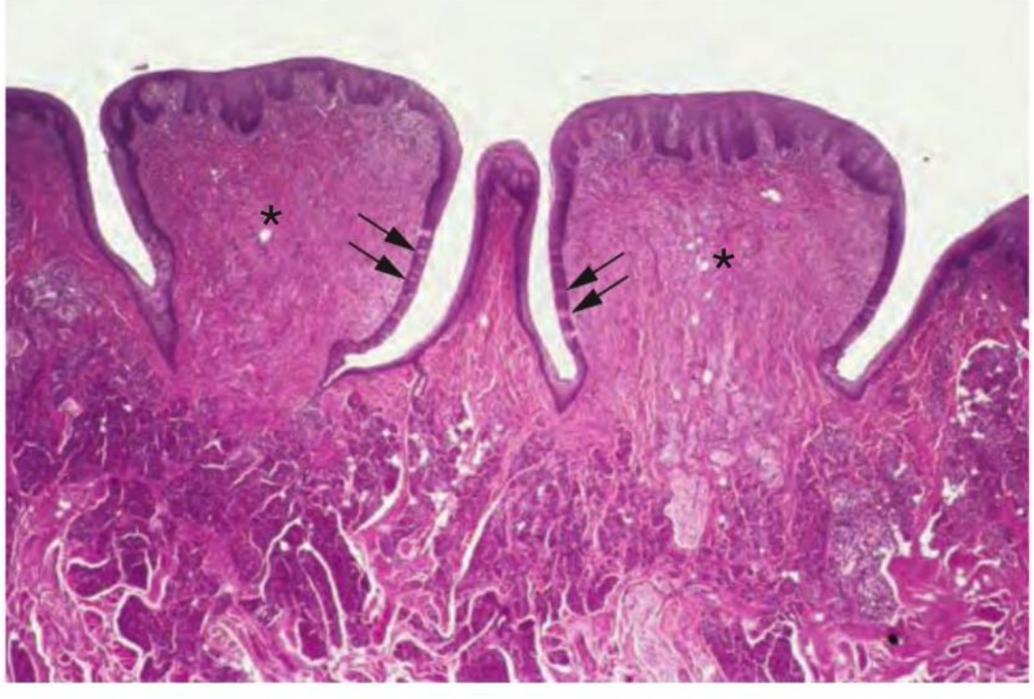

Fig. 17.43 Papilas caliciformes (*). → Corpúsculos gustativos. Ser humano; inclusión en plástico; H-E; 25 ×.

17.4 Órgano del olfato

Introducción

El órgano del olfato humano es una región epitelial engrosada, de tamaño relativamente pequeño, que está ubicada en la mucosa del techo de las cavidades nasales, la región olfatoria. El epitelio olfatorio, además de células de sostén, posee las características células sensoriales olfatorias. Estas células quimiorreceptoras son células sensoriales primarias. Su axón abandona el epitelio y atraviesa la lámina cribosa en dirección hacia el bulbo olfatorio. Los axones forman haces, los filetes olfatorios, que están rodeados por una lámina delgada de neuroglia especial. Además, las células sensoriales poseen una prolongación receptora delgada que alcanza la superficie epitelial y termina en una dilatación pequeña, la vesícula olfatoria (= bulbo dendrítico). Desde esta dilatación terminal parten lateralmente varios cilios olfatorios largos que flotan en el moco de la superficie epitelial y cuya membrana contiene muchas proteínas receptoras diferentes. En la región olfatoria se encuentran las glándulas olfatorias cuyas proteínas de secreción fijan sustancias odoríferas.

El sentido del olfato está ubicado en las células sensoriales primarias quimiorreceptoras de la mucosa nasal. Verifica el aroma y la digestibilidad de los alimentos. Junto con las aferencias trigeminales, glosofaríngeas y neumogástricas, también comprueba la presencia de sustancias tóxicas en el aire inhalado, así como el calor y el frío. Los sentidos del olfato y del gusto desarrollan una colaboración funcional estrecha.

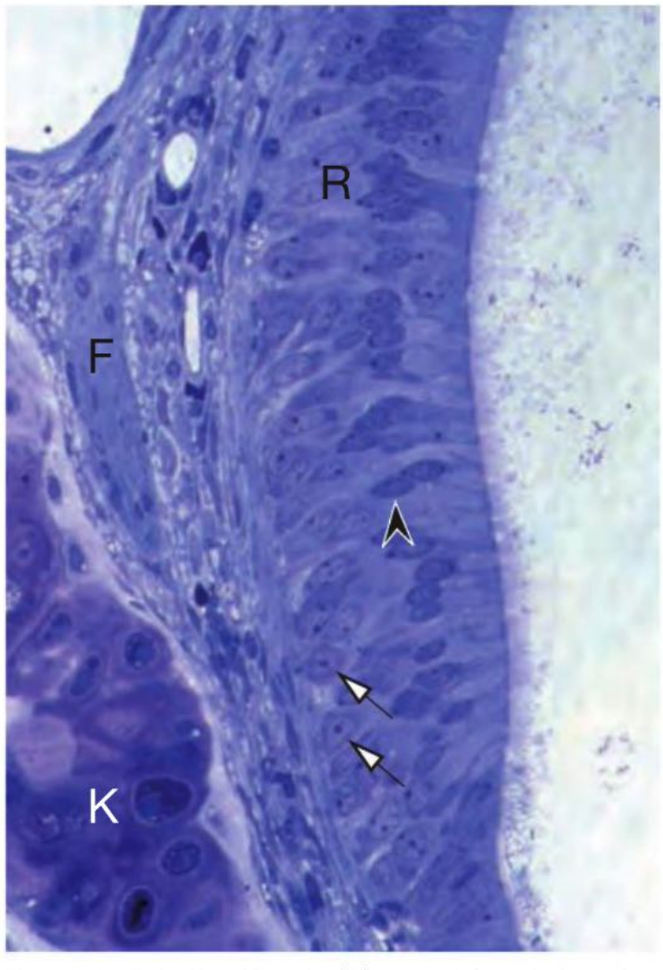

Fig. 17.44 Epitelio olfatorio (R). Los núcleos de las células sensoriales (→) olfatorias son eucromáticos y poseen un nucléolo obvio; los núcleos de las células sustentaculares (►) son oscuros y están ubicados más superficialmente en el epitelio. **K** porción cartilaginosa del esqueleto de la pared de la cavidad nasal, **F** filete olfatorio (haz de axones de células sensoriales olfatorias). Tenrec; corte semifino; azul de toluidina/azur II; 450 ×.

17.4.1 Epitelio olfatorio

El órgano del olfato humano se encuentra en una región pequeña, de alrededor de 5 cm^2, de la mucosa del techo de la cavidad nasal (región olfatoria). Los quimiorreceptores de la mucosa nasal están en el epitelio olfatorio.

Morfología El epitelio olfatorio es seudoestratificado cilíndrico y de pigmentación pardusca clara. Este epitelio tiene un espesor de hasta 60 µm y, por ende, es obviamente más grueso que el del resto de las regiones de la mucosa de la cavidad nasal. El epitelio olfatorio no contiene células caliciformes ni células epiteliales ciliadas. Las células características son las células sensoriales olfatorias, las células con microvellosidades, las células de sostén o sustentaculares y las células basales. Las células sensoriales olfatorias poseen un núcleo eucromático con un nucléolo

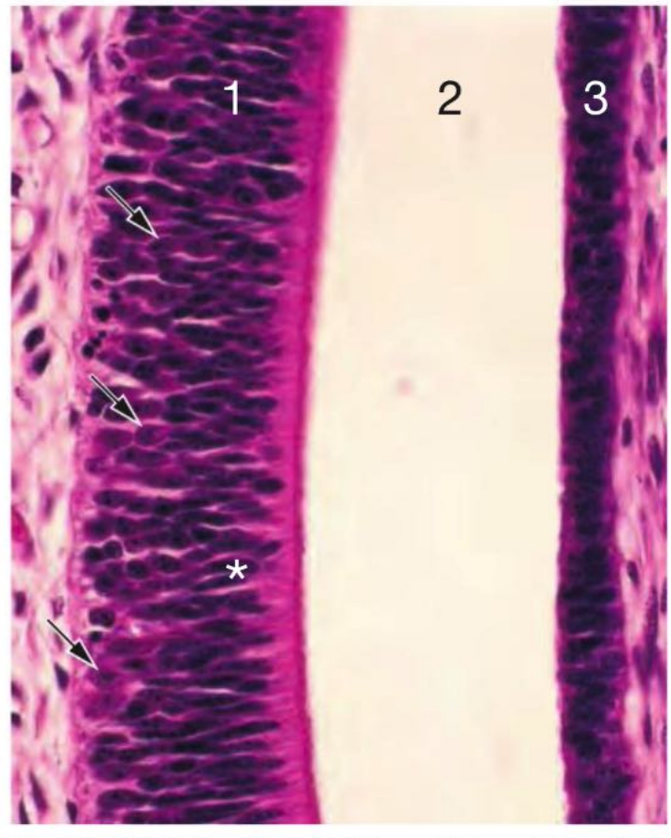

Fig. 17.45 Epitelio olfatorio (1). → Núcleos de las células sensoriales olfatorias; * núcleos de las células sustentaculares; **2** luz de la cavidad nasal; **3** epitelio seudoestratificado cilíndrico ciliado inmaduro. Ser humano de 4 meses; H-E; 450 ×.

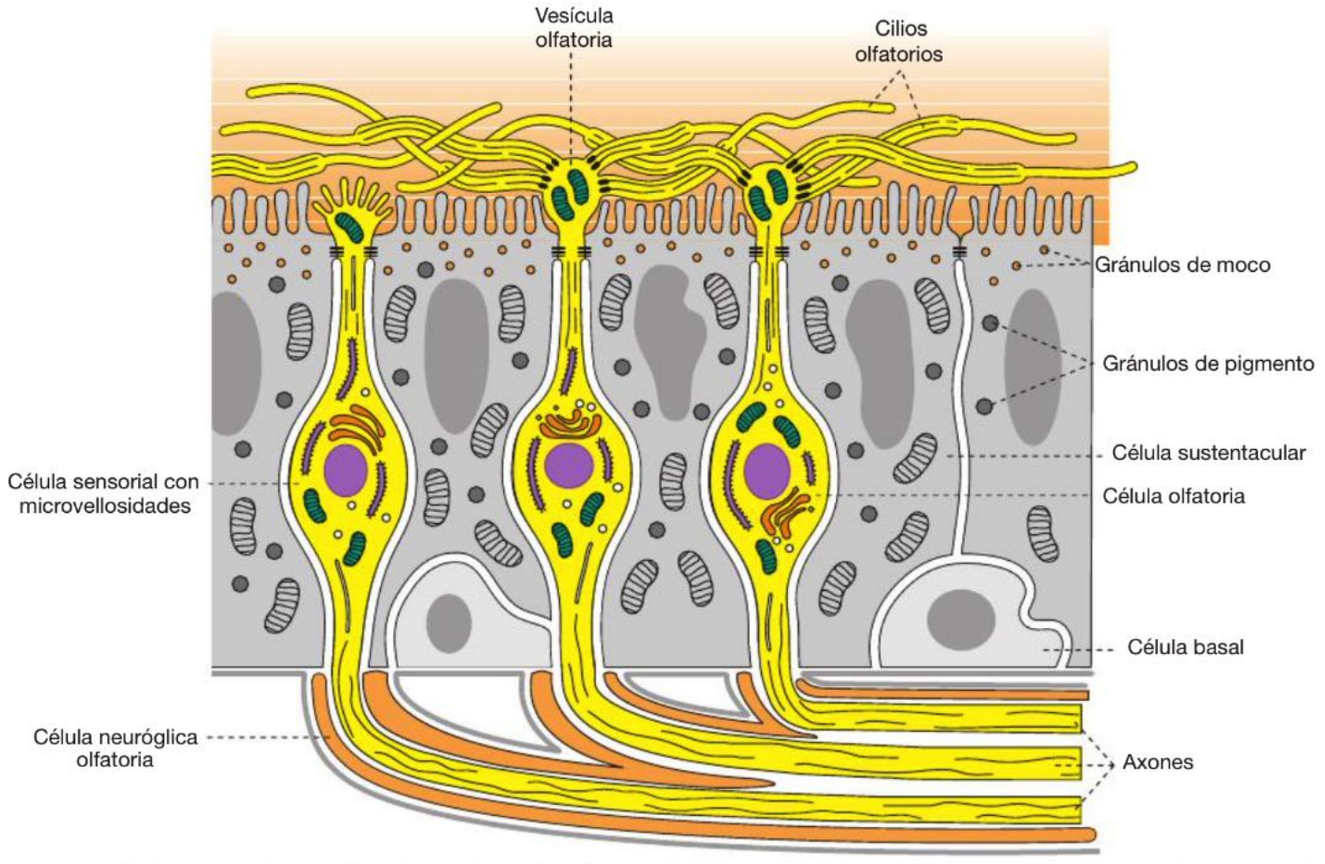

Fig. 17.46 Células sensoriales olfatorias, células basales y células sustentaculares (representación esquemática). Vesícula olfatoria = bulbo dendrítico.

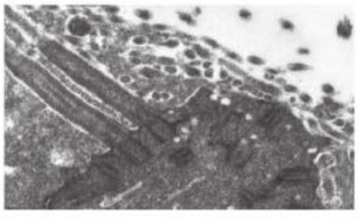

Fig. 17.47 Vesícula olfatoria.

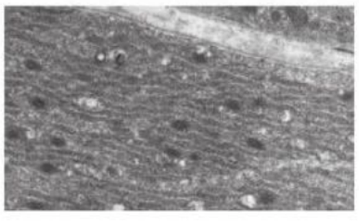

Fig. 17.48 Haz subepitelial de axones finos.

obvio que está situado en la profundidad del epitelio; el núcleo de las células de sostén es oscuro y está ubicado en un nivel más superficial (**Fig. 17.44**). La porción más superficial del epitelio casi no contiene núcleos y, por esta razón, aparece como una banda más clara (**Fig. 17.45**).

Glándulas olfatorias Bajo el epitelio olfatorio se encuentran glándulas tubulares ramificadas, de tipo seroso (glándulas olfatorias, glándulas de Bowman), que poseen una luz llamativamente amplia. El producto de secreción sirve tanto para "lavar" como para solubilizar las sustancias odoríferas. Las glándulas también producen proteínas especiales fijadoras de sustancias odoríferas (OBP = *o*dorant-*b*inding *p*rotein).

Células sensoriales olfatorias

Las 10^7 células sensoriales olfatorias (**Fig. 17.46**) son de estructura bipolar. Poseen una prolongación dendrítica delgada que se dirige hacia la superficie del epitelio y un axón delgado en la región basal. Los núcleos de las células sensoriales forman varias hileras en el epitelio. Las células sensoriales olfatorias se remplazan cada 30-50 días mediante mitosis de células basales.

Vesícula olfatoria La prolongación se dilata en forma de bulbo en su extremo terminal y recibe el nombre de vesícula olfatoria (bulbo dendrítico). De aquí parten lateralmente y en forma paralela a la superficie del epitelio 6-20 (en otros mamíferos suelen ser más) los cilios olfatorios (**Fig. 17.47**), que no tienen movimiento activo (les faltan los brazos de dineína). La estructura interna se parece en un segmento inicial corto a la estructura de los cinocilios. Sin embargo, en el segmento terminal delgado sólo contiene microtúbulos en cantidades diversas y con una organización diferente. Los cuerpos basales de estos cilios están en la vesícula olfatoria. En los seres humanos, los cilios sólo tienen unos pocos micrómetros de longitud, pero en otros mamíferos con una capacidad de olfacción mejor pueden alcanzar hasta 80 µm. Sólo tienen movimientos pasivos, están incluidos en una capa de moco y en su membrana poseen receptores para sustancias odoríferas.

Axones y neuroglia olfatoria Por su región basal, las células sensoriales emiten un axón fino que perfora la delgada lámina basal y forma, junto con los axones contiguos, haces de fibras amielínicas (**Fig. 17.48**). Estos haces subepiteliales de fibras de células olfatorias están compuestos, en parte, por centenares de axones. Están envueltos en las prolongaciones delgadas y aplanadas de una forma especial de neuroglia periférica que recibe el nombre de neuroglia olfatoria. Las prolongaciones individuales de estas células neuróglicas pue-

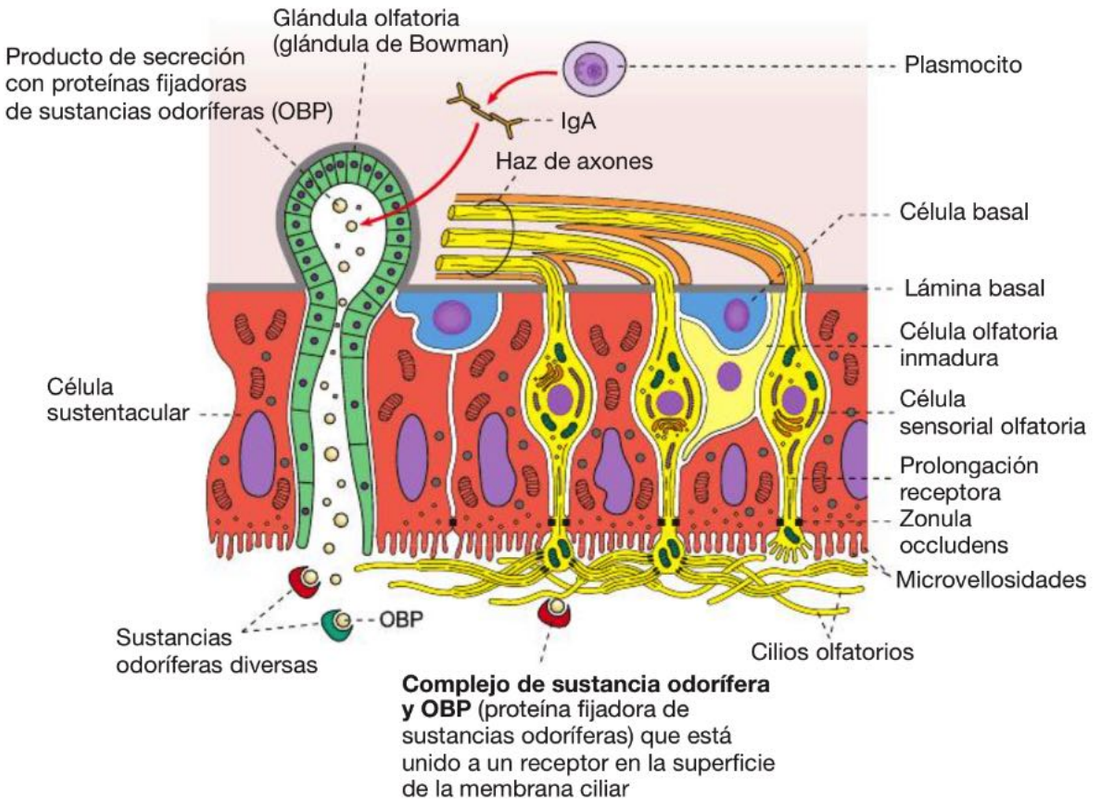

Fig. 17.49 Histofisiología del epitelio olfatorio. Las sustancias odoríferas se unen a las proteínas fijadoras de sustancias odoríferas (OBP = *o*dorant-*b*inding *p*rotein) producidas por las glándulas olfatorias. El complejo formado se une, a su vez, a los cilios olfatorios.

den subdividir el haz de fibras. Estas células neuróglicas poseen características de células de Schwann (pueden formar vainas de mielina en situaciones experimentales y luego de la lesión) y de astrocitos. Producen, entre otras cosas, factores que favorecen la regeneración y sirven como guía de los axones nuevos en desarrollo. Varios de estos haces forman los filetes olfatorios (nervios olfatorios), que atraviesan la lámina cribosa del etmoides para dirigirse al bulbo olfatorio.

Nota Las células olfatorias son células sensoriales primarias que emiten una prolongación receptora hacia la superficie epitelial y una prolongación aferente hacia el bulbo olfatorio del encéfalo.

Sustancias odoríferas Las sustancias odoríferas se adhieren al moco superficial y se difunden hacia las proteínas receptoras de los cilios, donde se unen en forma reversible (**Fig. 17.49**). Las proteínas receptoras están acopladas a proteínas G, las cuales están vinculadas con la adenilato ciclasa. La unión de las sustancias odoríferas desencadena una cadena de procesos bioquímicos. Esto conduce a la apertura de los canales catiónicos para sodio y calcio, lo cual finalmente tiene como consecuencia la formación de un potencial de acción. Una familia de un tamaño grande poco habitual de genes de receptores (entre 600 y 2.000 genes; en parte, varios genes para una proteína) permite suponer que para cada sustancia odorífera hay receptores específicos. Se cree que existen alrededor de 200-400 proteínas receptoras diferentes. Todas las neuronas receptoras que poseen una proteína receptora determinada en su membrana proyectan sus axones hacia un glomérulo del bulbo olfatorio o dos.

Células con microvellosidades, terminaciones nerviosas libres

Células con microvellosidades En el epitelio olfatorio, las células con microvellosidades son mucho menos frecuentes que las células sensoriales olfatorias. También son células sensoriales bipolares. En la superficie del epitelio su prolongación apical forma algunas microvellosidades gruesas, relativamente altas y con muchos filamentos; no hay cilios. La prolongación basal delgada abandona el epitelio y se dirige hacia el encéfalo con los filetes olfatorios.

Terminaciones nerviosas libres Además de las células sensoriales, en el epitelio de la mucosa olfatoria (y también en la región del epitelio respiratorio) hay terminaciones nerviosas libres del nervio trigémino que reaccionan ante estímulos agresivos, por ejemplo el amoníaco.

Órgano de Jacobson Los quimiorreceptores sin cilios, comparables con las células con microvellosidades, también aparecen en el órgano de Jacobson (órgano vomeronasal), un órgano quimiorreceptor en el tabique nasal de muchos mamíferos. Con él, por ejemplo, los animales machos verifican el contenido de hormonas sexuales en las hembras con el fin de determinar el momento adecuado para una fecundación exitosa (manifestado en gatos o caballos con el fruncimiento labial que los alemanes llaman "Flehmen"). En los seres humanos, este órgano sólo se detecta durante la época embrionaria.

Células sustentaculares y células basales

Células sustentaculares Las células de sostén o células sustentaculares del epitelio olfatorio (**Fig. 17.46**) poseen en su superficie apical microvellosidades delgadas abundantes que son un poco más cortas que las de las células con microvellosidades. Su núcleo es alargado y se encuentra en la región apical del epitelio. Contienen muchas mitocondrias y otros orgánulos, así como algunos gránulos de pigmento (color pardo dorado del epitelio olfatorio) y producen gránulos de secreción mucinosa. Están unidas a las células olfatorias por medio de contactos celulares apicales (zonulae occludentes y zonulae adherentes).

Células basales Las células basales están apoyadas sobre la lámina basal en la forma de elementos pequeños. Pueden dividirse y son células precursoras de las otras células del epitelio.

Correlación clínica Los **trastornos del sentido del olfato** pueden deberse al impedimento del acceso de las sustancias odoríferas a las células receptoras, por ejemplo en las tumefacciones inflamatorias de la mucosa nasal. Las células receptoras pueden ser destruidas por inflamaciones víricas, tumores, inhalación crónica de productos químicos tóxicos, irradiación o medicamentos que deprimen la división celular. Otra causa de la pérdida del sentido del olfato pueden ser las enfermedades de las estructuras olfatorias centrales como ocurre, por ejemplo, en la enfermedad de Parkinson. Una deficiencia grave de vitamina B_{12} o el uso de sustancias neurotóxicas también pueden irritar o incluso destruir el sentido del olfato. Las células neuróglicas olfatorias se utilizan terapéuticamente en las lesiones del SNC, por ejemplo las de la médula espinal luego de las lesiones por radiación. Estas células promueven la remielinización.

17.5 Corpúsculos sensoriales, terminaciones nerviosas libres

Introducción

Una enorme cantidad de terminaciones nerviosas libres y pequeños corpúsculos sensoriales específicos están al servicio de la sensibilidad superficial, la sensibilidad visceral y la sensibilidad profunda. Desde el punto de vista funcional se distinguen mecanorreceptores, quimiorreceptores, termorreceptores y nocirreceptores.
Los pequeños corpúsculos sensoriales poseen un componente nervioso, un componente neuróglico y un componente de tejido conjuntivo. En la piel se distinguen sobre todo células de Merkel (epidermis), corpúsculos táctiles de Meissner (capa papilar de la dermis), corpúsculos de Vater-Pacini (hipodermis) y corpúsculos de Ruffini (dermis).
La sensibilidad profunda (propiorrecepción) sirve para la regulación del aparato locomotor. En ella participan los husos neuromusculares y los órganos tendinosos de Golgi.
El cuerpo carotídeo es un corpúsculo sensorial de la sensibilidad visceral; percibe los cambios de la presión parcial de O_2 y CO_2 en la sangre.

Además de los órganos sensoriales grandes, una gran cantidad de terminaciones nerviosas libres y corpúsculos sensoriales de estructura simple envía al sistema nervioso central informaciones importantes, por ejemplo sobre temperatura, dolor, presión, tacto y vibraciones. Las estructuras sensitivas pueden clasificarse de la siguiente manera:
- órganos de la sensibilidad superficial (exterorreceptores),
- órganos de la sensibilidad profunda (propiorreceptores) y
- órganos de la sensibilidad visceral (viscerorreceptores).

Las sensibilidades superficial y profunda también se agrupan bajo la denominación de sensibilidad somática.

Tipos de receptores Las modalidades de percepción de estas estructuras sensoriales de morfología variada son múltiples. Los estímulos son captados por receptores diversos, que corresponden a fibras nerviosas sensitivas en todos los corpúsculos sensoriales y desde luego también en las terminaciones nerviosas libres. Pueden distinguirse 4 tipos principales de receptores:
- mecanorreceptores, que reaccionan ante las acciones mecánicas, por ejemplo la presión,
- quimiorreceptores, que reaccionan ante estímulos químicos, por ejemplo presiones parciales de O_2 o CO_2,
- termorreceptores, que reaccionan ante el calor o el frío y
- nocirreceptores (receptores del dolor), que reaccionan ante lesiones destructoras de los tejidos y desencadenantes de dolor.

Las fibras del dolor en su mayoría son polimodales, es decir que reaccionan ante estímulos variados (p. ej., calor, frío intenso, acciones mecánicas y estímulos químicos potentes, que luego se perciben como dolor). Los opiáceos reducen el umbral de percepción de los receptores; en cambio, las prostaglandinas y la bradicinina (sustancias que se liberan en la reacción inflamatoria) promueven la estimulación.

Histología Las **terminaciones nerviosas libres** están distribuidas por todo el organismo. Son los segmentos terminales de fibras nerviosas sensitivas que aún están cubiertos parcialmente por células de Schwann. En los sitios libres con frecuencia muestran un engrosamiento nodular y poseen muchas mitocondrias. Son termorreceptores, nocirreceptores, quimiorreceptores y también mecanorreceptores. Los **corpúsculos sensoriales** tienen una estructura compleja y además de la fibra nerviosa sensitiva poseen dispositivos auxiliares formados por células neuróglicas y células del tejido conjuntivo.

17.5.1 Componentes de los corpúsculos sensoriales

Los corpúsculos sensoriales por lo general tienen 3 componentes: componente nervioso, componente neuróglico y componente conjuntivo.

Componente nervioso El componente nervioso está representado por una fibra nerviosa sensorial (axón dendrítico o centrípeto), cuyo soma neuronal se encuentra en el ganglio espinal. La terminación de esta fibra nerviosa está un poco dilatada. Contiene muchas mitocondrias y, además, vesículas claras o gránulos pequeños.

Componente neuróglico La parte neuróglica está representada por las células de Schwann terminales. Estas células generan diversas estructuras de envoltura alrededor de la terminación de la fibra nerviosa, principalmente en la forma de laminillas citoplasmáticas delgadas, y están cubiertas por una lámina basal.

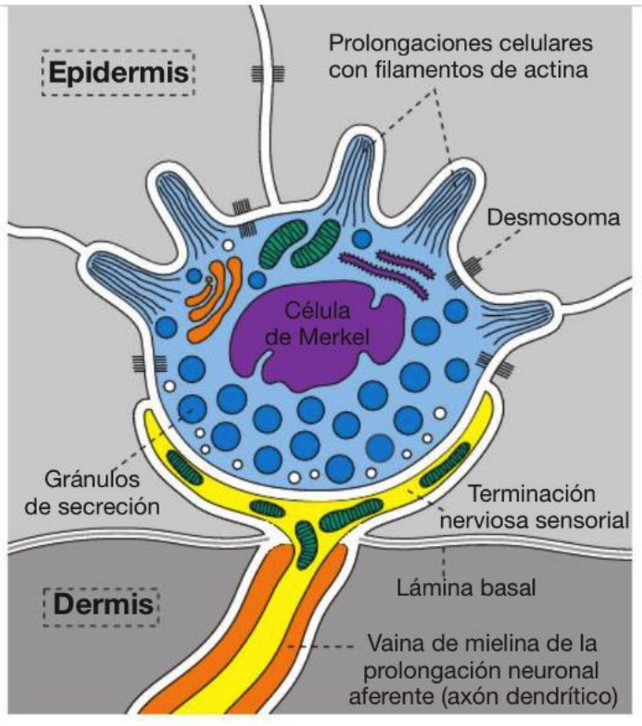

Fig. 17.50 Célula de Merkel en la epidermis (representación esquemática). Posee características tanto de célula sensorial como de célula secretora.

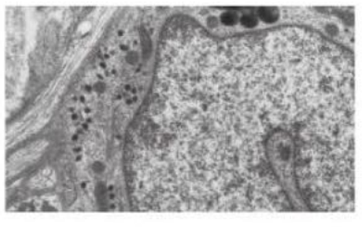

Fig. 17.51. Célula de Merkel.

Componente conjuntivo El componente conjuntivo forma una cápsula alrededor de los componentes nerviosos y neuróglicos. Deriva del endoneuro, el perineuro y el epineuro e incorpora el corpúsculo sensorial en su entorno.

17.5.2 Tipos de corpúsculos sensoriales

Corpúsculos sensoriales exterorreceptores

Los corpúsculos sensoriales exterorreceptores están en la piel y las mucosas y transmiten informaciones sobre el medioambiente. Desde el punto de vista funcional son nocirreceptores, termorreceptores, quimiorreceptores y mecanorreceptores. Proximales con respecto a las terminaciones de la fibra nerviosa se encuentran los axones aferentes mielínicos o amielínicos.

Células de Merkel

Las células de Merkel aparecen solas o en grupos pequeños en la epidermis y en el epitelio estratificado plano no queratinizado (**Fig. 17.50**). Son abundantes en particular en los sitios sensibles al tacto, por ejemplo los pulpejos de los dedos de las manos y de los pies. Sobre ellas finalizan terminaciones nerviosas grandes y aplanadas que tiene una abundancia de mitocondrias. Se habla de un **disco táctil de Merkel** cuando una fibra nerviosa inerva varias células de Merkel.

Morfología Las células de Merkel poseen un núcleo eucromático con varias escotaduras (**Fig. 17.51**), emiten prolongaciones cortas y gruesas del tipo de las microvellosidades (que contienen filamentos de actina) y están unidas a las células epiteliales contiguas por medio de desmosomas. Las células tienen muchas mitocondrias, vesículas claras, citoqueratina 20, especial, y gránulos característicos de alrededor de 80-100 nm de diámetro con varios neuropéptidos (p. ej., metencefalina y bombesina) y serotonina, cuya función precisa en las células de Merkel aún no se conoce. Es probable que representen una función paracrina de estas células.

Función Las células de Merkel son mecanorreceptores de adaptación lenta. Transmiten una impresión acerca de la índole de la superficie de los objetos. Reaccionan particularmente bien cuando un objeto se mueve o cuando se desliza el dedo sobre el objeto que se está comprobando.

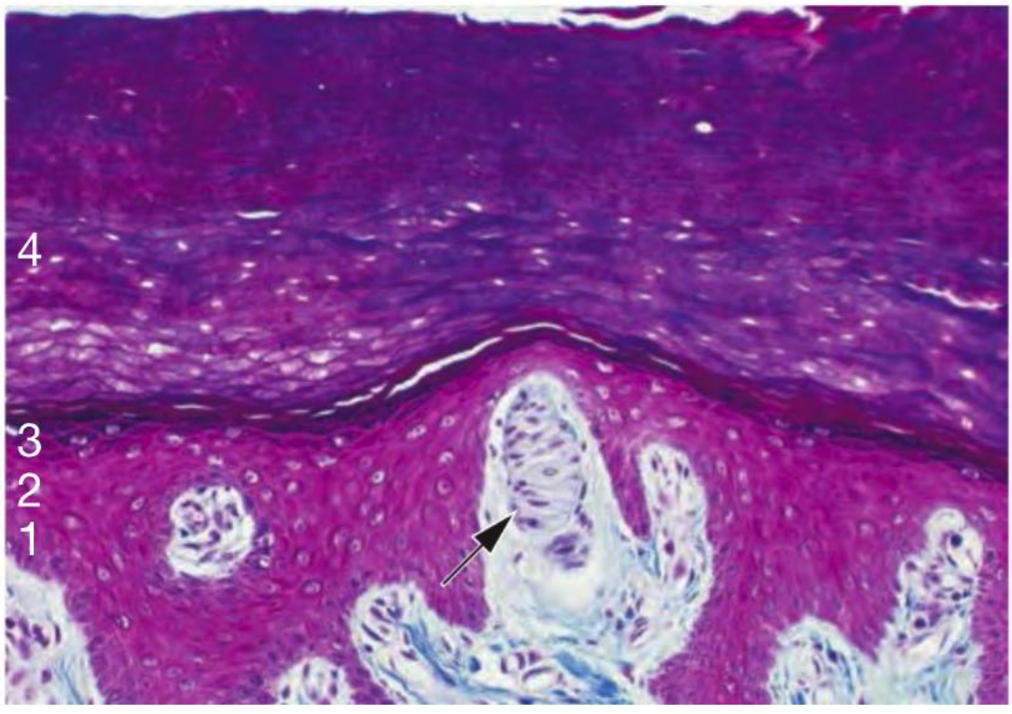

Fig. 17.52 Corpúsculo táctil de Meissner (→) en una papila de la capa papilar de la dermis; **1** estrato basal; **2** estrato espinoso; **3** estrato granuloso; **4** estrato córneo. Piel, ser humano; tricrómica de Masson; 250 ×.

Corpúsculos laminares

El grupo más conocido de corpúsculos sensoriales es el de los corpúsculos laminares, los cuales se identifican con facilidad en los preparados histológicos, por ejemplo de piel, páncreas y cápsulas articulares. Pueden distinguirse 2 grupos: corpúsculos laminares sin cápsula o con una cápsula perineural simple y corpúsculos laminares con una cápsula perineural muy diferenciada.

Corpúsculos laminares sin cápsula o con una cápsula perineural simple

Corpúsculos táctiles de Meissner Los corpúsculos táctiles de Meissner, ovales alargados, son receptores de presión de adaptación rápida. En particular perciben el movimiento de un objeto sobre la piel y cumplen una función importante en la regulación de la fuerza de prensión. Se encuentran en las papilas de tejido conjuntivo de la capa papilar de la dermis de la piel gruesa (**Fig. 17.45**) y en el tejido conjuntivo subepitelial del ano, del pene y de la mucosa bucal. Están compuestos por las ramificaciones terminales con trayecto helicoidal de 1-7 axones sensoriales, las cuales están engrosadas en su extremo terminal y se encuentran rodeadas por pilas de láminas de varias células de Schwann terminales (células laminares) (**Fig. 17.52**, **Fig. 17.53**). Los núcleos celulares que se identifican en los corpúsculos de Meissner en los preparados pertenecen a estas células de Schwann. En las regiones inferiores los corpúsculos de Meissner están rodeados por 1-2 células perineurales aplanadas. Entre las láminas se introducen finas fibrillas colágenas, que también están unidas a la lámina basal de la epidermis. Las fibrillas colágenas desempeñan un papel en la transmisión de la presión a las terminaciones nerviosas.

Receptores de los folículos pilosos

En los folículos pilosos hay receptores especiales que no poseen una envoltura perineural. Las estructuras sensoriales terminales están fijadas circularmente en la forma de un manguito al tejido conjuntivo de la vaina dérmica del folículo piloso y reaccionan ante la inclinación del tallo del pelo. Están compuestos por una terminación nerviosa aplanada, con mitocondrias abundantes, que está cubierta por células de Schwann en cada lado plano. Entre las células de Schwann permanece libre un espacio estrecho del tipo de una hendidura, por el cual pasa la membrana receptora de la fibra nerviosa hacia la superficie y es estimulada por los movimientos del pelo. Estos receptores son de adaptación rápida.

Corpúsculos laminares con una cápsula perineural muy diferenciada

Los corpúsculos laminares con una cápsula perineural muy diferenciadas aparecen en una variedad morfológica considerable. Están compuestos por:

- una terminación nerviosa sensorial (con poca frecuencia 2), con mitocondrias, que puede estar ramificada y tener un trayecto recto o también enrollado
- laminillas citoplasmáticas muy juntas de una célula de Schwann terminal o algunas de ellas, que forman la llamada maza interna
- una cantidad variable de capas concéntricas de células laminillares aplanadas que, junto con su matriz de tejido conjuntivo, derivan del perineuro (capa laminillar externa).

Las células laminillares (perineurales) externas muy aplanadas están cubiertas por una lámina basal, tanto por adentro como por afuera. Entre las células laminillares hay fibrillas colágenas, proteoglucanos fijadores de agua y también algunos vasos sanguíneos. Muchos de los corpúsculos laminares más simples y pequeños reaccionan ante la presión y se adaptan con rapidez (receptores RA, RA = *r*apidly *a*dapting).

Corpúsculos de Vater-Pacini Los corpúsculos laminares más grandes son los corpúsculos de Vater-Pacini (**Fig.**

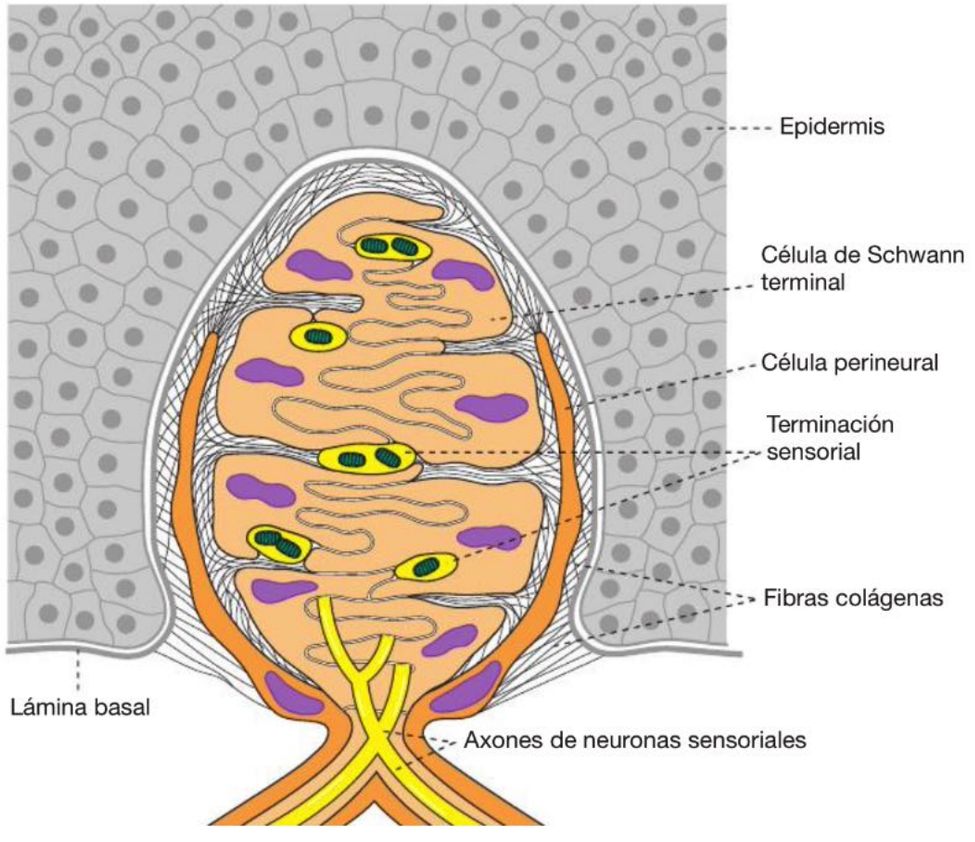

Fig. 17.53 Corpúsculo táctil de Meissner (representación esquemática). Las células de Schwann terminales (en ocre claro) están muy entrelazadas. Entre sus prolongaciones se ramifican las terminaciones de fibras nerviosas sensitivas (en amarillo). El corpúsculo táctil está unido a la epidermis y al entorno mediante fibras colágenas.

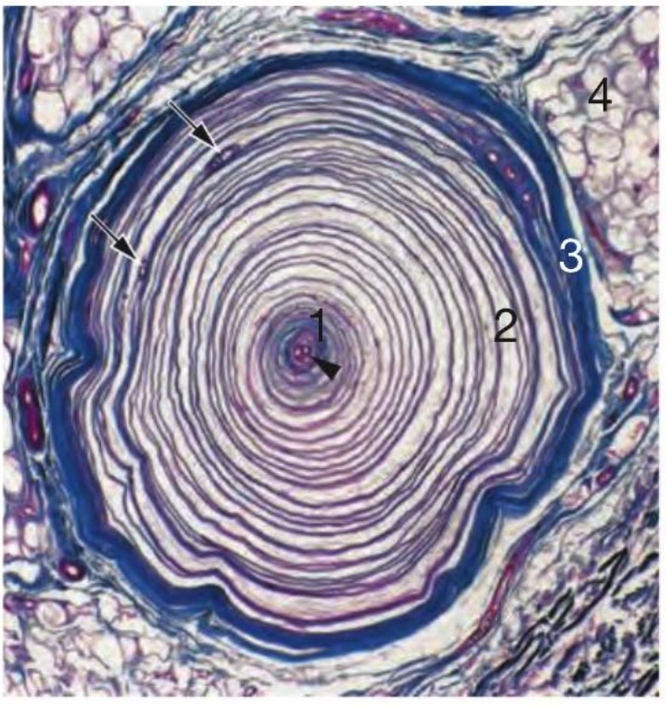

Fig. 17.54 Corpúsculo de Vater-Pacini, corte transversal. En el centro está la fibra nerviosa (►). **1** Maza interna; **2** capa laminillar externa (laminillas perineurales); **3** cápsula; → vasos sanguíneos pequeños; **4** adipocitos en el tejido conjuntivo hipodérmico. Hipodermis de la región palmar de un dedo, ser humano; tricrómica de Masson; 110 ×.

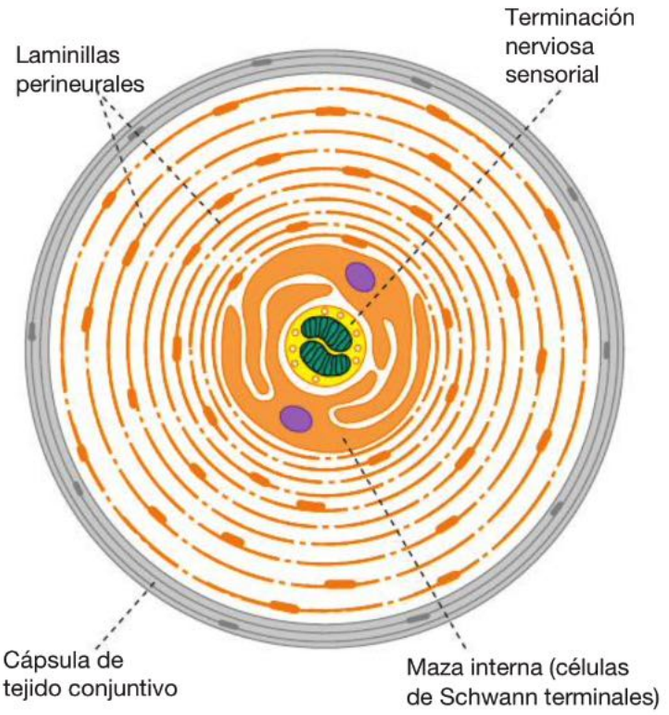

Fig. 17.55 Corpúsculo de Vater-Pacini (representación esquemática).

17.54, Fig. 17.55). Se encuentran en las capas profundas de la dermis y en la hipodermis, en los mesenterios, en el páncreas, en la vejiga, en la vagina, en los tabiques que hay entre los haces musculares y en el periostio. En algunos casos pueden sobrepasar los 2 mm de diámetro. La cantidad de las laminillas puede superar las 50 unidades en la maza interna y en parte también las 50 unidades en la capa laminillar externa. Los corpúsculos laminares con 2 mazas internas o más también reciben el nombre de **corpúsculos de Golgi-Mazzoni**. Los corpúsculos de Vater-Pacini son mecanorreceptores que poseen campos receptores grandes, perciben los cambios en la velocidad de un estímulo mecánico, se adaptan con rapidez y reaccionan particularmente bien ante las vibraciones. También participan en la regulación de la fuerza durante el manejo de los objetos, por ejemplo al tallar madera.

Corpúsculos de Ruffini Los corpúsculos de Ruffini, de formas múltiples, se encuentran en la piel, en las cápsulas articulares y en el periodonto. En la dermis poseen una cápsula cilíndrica, abierta por ambos extremos, que semeja un perineuro. En su interior hay fibras colágenas que entran o salen por los extremos. Un axón sensorial (aferente) se introduce lateralmente o por uno de los extremos en el interior de esta estructura cilíndrica y aquí se ramifica. Las estructuras terminales de la fibra nerviosa están unidas a las fibras colágenas. En las cápsulas articulares hay corpúsculos de Ruffini con cápsula o sin ella, entre los cuales hay algunos que recuerdan a los órganos tendinosos de Golgi. Algunos de estos corpúsculos en las cápsulas articulares están ramificados y contienen fibras colágenas ordenadas en direcciones diferentes. Los corpúsculos de Ruffini son receptores de adaptación lenta (receptores SA, SA = *s*lowly *a*dapting) que perciben los estiramientos y las fuerzas de cizalla en el tejido conjuntivo, con cuyas fibras colágenas siempre tienen vinculación estructural y funcional.

Nota Además de una terminación nerviosa sensorial en su interior, los diversos corpúsculos sensoriales poseen dispositivos auxiliares que intensifican los estímulos. Estos dispositivos en su mayor parte son cubiertas laminillares formadas tanto por las células de Schwann como por tejido conjuntivo.

Terminaciones nerviosas propiosensitivas (órganos tendinosos de Golgi, husos neuromusculares)

Las terminaciones nerviosas propiorreceptoras suministran información sobre la posición y el movimiento de las articulaciones, el tono muscular, la tensión de los tendones, etcétera. Intervienen en las percepciones de la fuerza, la posición y el movimiento del aparato locomotor y se encuentran en los músculos, las cápsulas articulares y los tendones. Los órganos tendinosos de Golgi miden la tensión de los músculos esqueléticos; los husos neuromusculares miden la longitud de estos músculos.

Órgano tendinoso de Golgi

Los órganos tendinosos de Golgi son terminaciones nerviosas sensoriales encapsuladas que aparecen en la transición entre el músculo esquelético y los tendones o las aponeurosis (Fig. 17.56).

Morfología Las estructuras fusiformes tienen una configuración muy variable y pueden medir hasta 1,5 mm de longitud y hasta 120 µm de diámetro. Están rodeadas por una cápsula de células perineurales aplanadas y contienen varios haces delgados de fibras colágenas. Estos haces se encuentran unidos al músculo esquelético por un lado y a la superficie interna de la pared capsular por el otro (**Fig.**

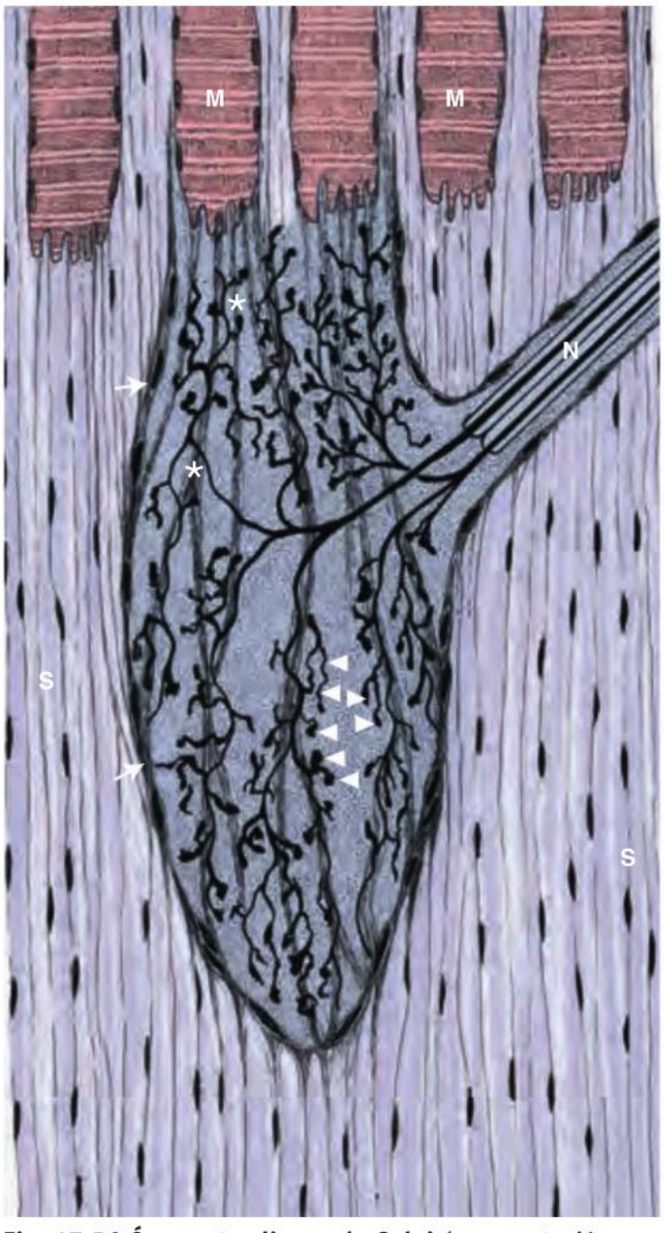

Fig. 17.56 Órgano tendinoso de Golgi (representación esquemática). **M** Células musculares esqueléticas; **S** fibras tendinosas comunes; → cápsula del órgano tendinoso; * haces finos de fibras colágenas de trayecto ondulado que están unidos estrechamente a las numerosas formaciones terminales (►) de por lo general 1-4 fibras nerviosas sensoriales (**N**). Por fuera del órgano tendinoso, las fibras nerviosas sensoriales están mielinizadas. El órgano tendinoso tiene una abundancia relativa de matriz morfa y puede estar dividido en compartimientos.

17.56). Por afuera la cápsula está unida a las fibras tendinosas comunes, de modo que desde el punto de vista estructural el espacio interno del órgano tendinoso y su entorno están vinculados en forma estrecha.
Por sus lados entran en la cápsula sobre todo varios axones Ib sensoriales (aferentes) mielínicos, que se ramifican dentro del órgano tendinoso luego de haber perdido su vaina de mielina. Las ramificaciones están cubiertas por una célula de Schwann. Se extienden entre las fibras colágenas en el interior del órgano tendinoso y trepan alrededor de ellas. En su trayecto aparecen engrosamientos con mitocondrias, los cuales equivalen a estructuras terminales y están cubiertos en parte sólo por una lámina basal y en parte por prolongaciones muy aplanadas de las células de Schwann. Estas estructuras terminales receptoras están unidas a las fibras colágenas del órgano tendinoso de Golgi a través de la lámina basal de las células de Schwann.

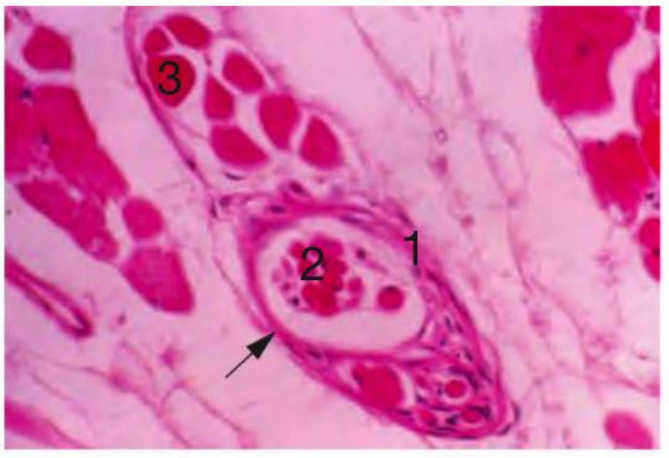

Fig. 17.57 Huso neuromuscular, corte transversal (→). El huso posee una cápsula firme (**1**) por dentro de la cual se encuentra un grupo de fibras musculares intrafusales (**2**) delgadas. **3** Fibras musculares extrafusales. El huso está unido al tejido conjuntivo de las fibras musculares extrafusales. Músculo lingual, ser humano; H-E; 450 ×.

Función Los órganos tendinosos de Golgi perciben cambios del estado de tensión de los músculos y los tendones. Son activados por el estiramiento activo y pasivo y están ubicados en serie con el músculo esquelético (el músculo y los órganos tendinosos están uno a continuación del otro). Los órganos tendinosos funcionan en colaboración con los husos neuromusculares. En el caso de una contracción muscular intensa los órganos tendinosos ejercen una función inhibidora sobre las motoneuronas.

Huso neuromuscular

Morfología Los husos neuromusculares son órganos receptores de estiramiento, de configuración fusiforme, que miden 1-7 mm de longitud y 100-200 µm de diámetro en su centro. Poseen una cápsula conjuntiva firme, están incorporados en la asociación de células musculares de un músculo esquelético y transcurren paralelos a ellas (**Fig. 17.57**, **Fig. 17.58**).

Fibras intrafusales Los husos neuromusculares están compuestos por 3-10 células musculares delgadas especiales que reciben el nombre de fibras musculares intrafusales. Las células musculares comunes a su alrededor se llaman fibras musculares extrafusales; ambas están unidas por tejido conjuntivo y la cápsula del huso neuromuscular. Esta última consiste en tejido conjuntivo denso y está vinculada con el endomisio y el perimisio de las fibras extrafusales y también con el perineuro del nervio entrante. Las fibras intrafusales están rodeadas por un endomisio propio, que también rodea las terminaciones nerviosas y recibe el nombre de **cápsula fusal** (vaina fusal). Las miofibrillas de las fibras intrafusales sólo aparecen en los extremos de las células musculares. Faltan en el centro (ecuador), donde están los núcleos; por los tanto, esta región no es contráctil.
Las fibras musculares intrafusales son de 2 tipos (**Fig. 17.58**):

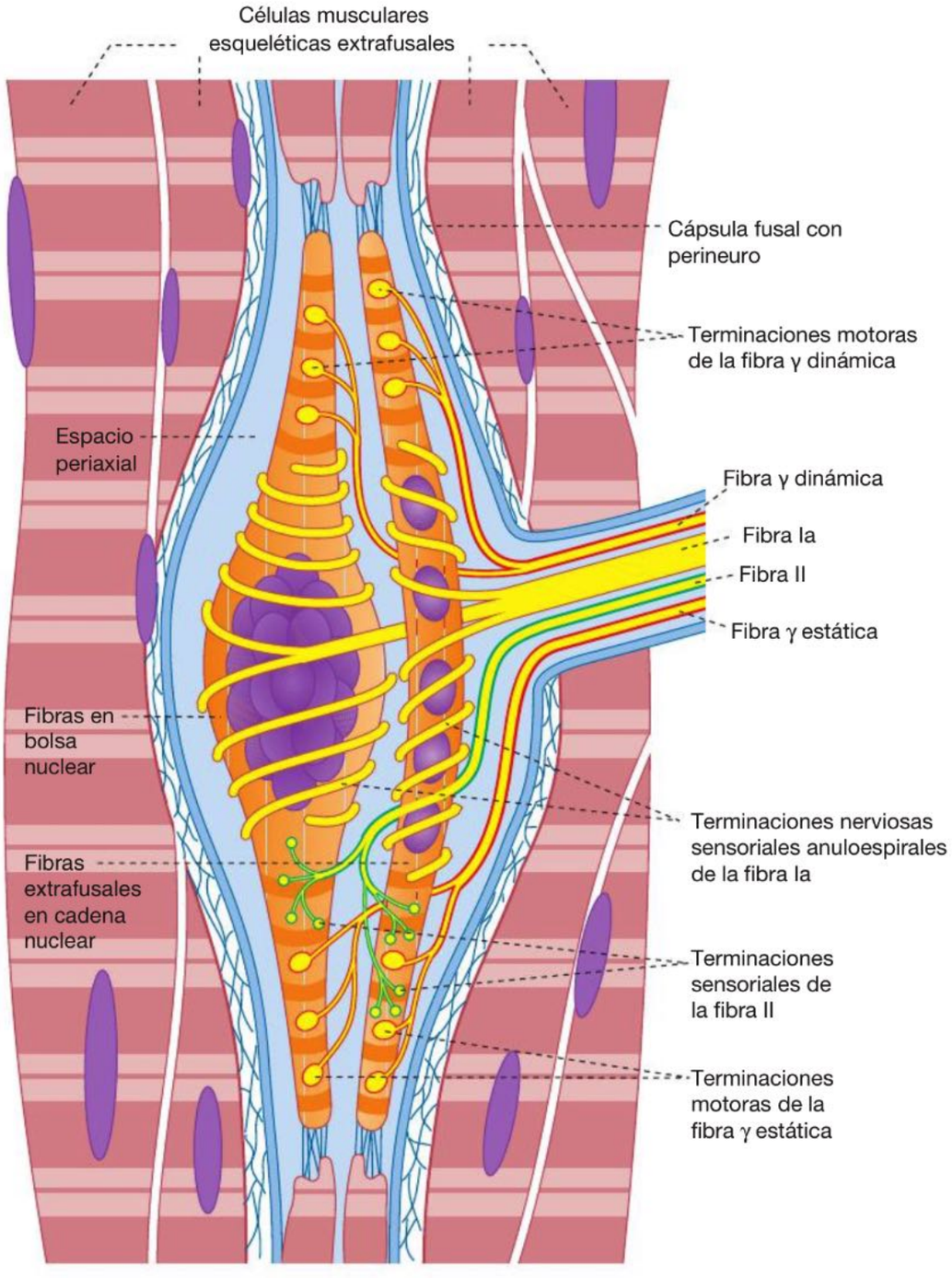

Fig. 17.58 Huso neuromuscular (representación esquemática). Todas las fibras musculares intrafusales (en naranja) tienen inervación motora en sus extremos terminales efectuada por medio de fibras γ. Estas fibras son principalmente de índole estática, pero en parte también dinámica. Además, todas las fibras musculares intrafusales reciben inervación sensorial a través de fibras primarias (fibras anuloespirales). Asimismo, fibras II sensoriales inervan las fibras de bolsa nuclear (con terminaciones "en ramillete de flores" o "en umbela") y las fibras de cadena nuclear (en parte con terminaciones anuloespirales). Las fibras extrafusales aparecen en color pardo.

- **fibras de cadena nuclear:** en ellas los núcleos celulares están dispuestos en hilera en el segmento central (el ecuador) de la fibra.
- **fibras de bolsa nuclear:** en ellas los núcleos se encuentran acumulados en una dilatación en el centro de la fibra.

Las fibras de cadena nuclear son más cortas y más abundantes (2-10) que las fibras de bolsa nuclear (1-4).

Función Los husos neuromusculares miden y controlan la longitud del músculo. El estímulo adecuado para las terminaciones receptoras es el alargamiento de los segmentos centrales ("ecuatoriales") de las células musculares especiales. Al igual que los órganos tendinosos, generan impulsos con el estiramiento activo y pasivo del músculo.

Inervación Las fibras intrafusales tienen una inervación sensorial y motora muy compleja. Las **terminaciones motoras** pertenecen a neuronas motoras γ (motoneuronas fusales) tanto dinámicas como estáticas y se encuentran en los segmentos con miofibrillas de las fibras intrafusales. La inervación motora sirve para aumentar la sensibilidad a los estímulos de estiramiento de las fibras musculares intrafusales por su contracción. Las motoneuronas γ dinámicas se insertan sobre todo en las fibras de bolsa nuclear y aumentan la sensibilidad para los procesos dinámicos, sobre todo para los cambios de la longitud. Las motoneuronas γ estáticas inervan principalmente las fibras de cadena nuclear y registran sobre todo funciones de medición estáticas, por ejemplo la longitud muscular absoluta. Entre las **terminaciones sensoriales** pueden distinguirse terminaciones primarias y secundarias.

- Las **terminaciones primarias** (terminaciones anuloespirales) están enrolladas en espiral alrededor de la región central, donde están los núcleos, tanto de las fibras de cadena nuclear como de las fibras de bolsa nuclear.
- Las **terminaciones secundarias** (terminaciones en

"ramillete de flores" o "en umbela") inervan las fibras de cadena nuclear por encima y por debajo de las terminaciones primarias. Las terminaciones secundarias pueden adoptar un aspecto tanto de ramillete como de espiral.

Ambas formas de terminaciones pertenecen a axones mielínicos; las terminaciones primarias pertenecen a las fibras Ia y las terminaciones secundarias, a las fibras II. Las terminaciones sensoriales del huso neuromuscular son estimuladas por la distensión pasiva y también por impulsos fusomotores.

Terminaciones nerviosas libres

Las terminaciones nerviosas libres están ampliamente distribuidas en muchos órganos internos, en el aparato locomotor y en la piel. Sirven para la percepción del dolor (nocirreceptores), la temperatura (termorreceptores) y la presión y estímulos comparables (mecanorreceptores).

Morfología

En el tejido, las terminaciones de las fibras nerviosas sensoriales finalizan libres o parcialmente cubiertas por células de Schwann. La membrana de la porción libre al parecer tiene función receptora y reacciona ante cada uno de los estímulos diferentes. En la mayor parte de los casos, la terminación está dilatada y contiene mitocondrias, vesículas claras y a veces también gránulos. Los axones sensoriales correspondientes suelen ser amielínicos (fibras IV) pero también hay axones sensoriales poco mielinizados (fibras III) cuyas terminaciones poseen adicionalmente microtúbulos.

Funciones

Las terminaciones nerviosas libres registran sobre todo estímulos mecánicos y químicos pero también comprenden receptores del dolor y la temperatura. Cerca del cuerpo carotídeo, en la pared del seno carotídeo, hay **mecanorreceptores** (baro[preso]rreceptores) que perciben la presión en el vaso. Son terminaciones nerviosas libres que también pertenecen al nervio glosofaríngeo. Aquí la túnica media de la carótida es relativamente gruesa y distensible. Los receptores se encuentran en la túnica adventicia y son estimulados por el estiramiento de la pared del seno. En el arco de la aorta y en los atrios cardíacos también hay receptores de estiramiento que desempeñan un papel en la regulación de la tensión arterial. Los receptores de estiramiento pulmonares participan en la regulación de la profundidad respiratoria. Los mecanorreceptores en el tubo digestivo regulan el peristaltismo y la frecuencia evacuatoria en el recto. Transmiten informaciones acerca del estado de llenado del estómago y el intestino.

Los **receptores del dolor** se encuentran sobre todo en la piel y en la pared de los órganos huecos. Están encargados de la percepción del dolor, que tiene su causa, por ejemplo, en la contracción espasmódica del músculo liso (cólicos). Los receptores del dolor situados en la pared de los vasos sanguíneos registran las lesiones de órganos a causa de una perfusión deficiente (p. ej., los receptores de las arterias coronarias en la angina de pecho).

Los **glomos** pertenecen a los paraganglios. Son órganos quimiorreceptores con una buena irrigación sanguínea y de unos pocos milímetros de diámetro, que en su mayor parte se encuentran en la pared de los vasos sanguíneos. Los más conocidos son el cuerpo carotídeo, que está ubicado en la región de la bifurcación carotídea, y los glomos muy semejantes del arco de la aorta (glomos aórticos). La función principal de los glomos consiste en proteger el organismo contra el déficit de oxígeno.

Cuerpo carotídeo

El cuerpo carotídeo (glomo carotídeo, Fig. 17.59) está compuesto por células principales, células de sostén, terminaciones nerviosas sensoriales y capilares sanguíneos abundantes con endotelio fenestrado.

Células principales Las células principales (Fig. 17.60) derivan del esbozo del simpático, es decir, de la cresta neural. Forman nidos y cordones de células ovoides claras con un núcleo eucromático grande. Contienen muchos gránulos densos (60-200 nm de diámetro) en los que hay dopamina, pero también serotonina, noradrenalina y varios péptidos. La presencia de las aminas biógenas les imparte –al igual que a la médula suprarrenal– la propiedad de la cromafinidad. Las células principales están unidas por nexos y tienen una inervación abundante, a saber, principalmente aferente. Las fibras aferentes pertenecen al nervio glosofaríngeo. Además hay inervación simpática y, en grado reducido, también parasimpática.

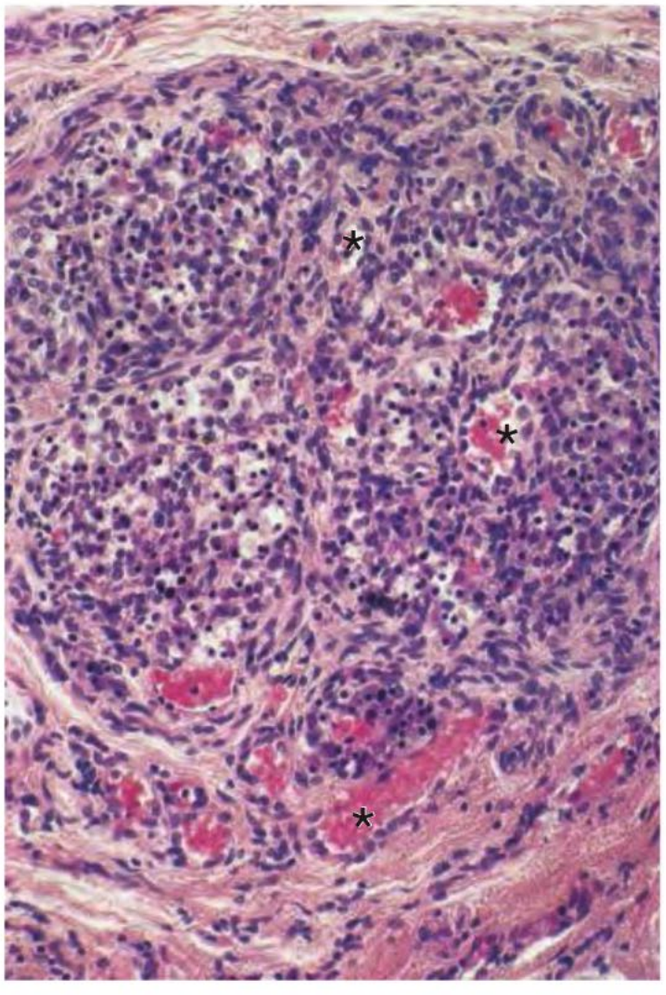

Fig. 17.59 Cuerpo carotídeo. En los preparados histológicos de rutina, los tipos celulares individuales del glomo apenas pueden distinguirse unos de otros. * Vasos sanguíneos. Ser humano; H-E; 250 ×.

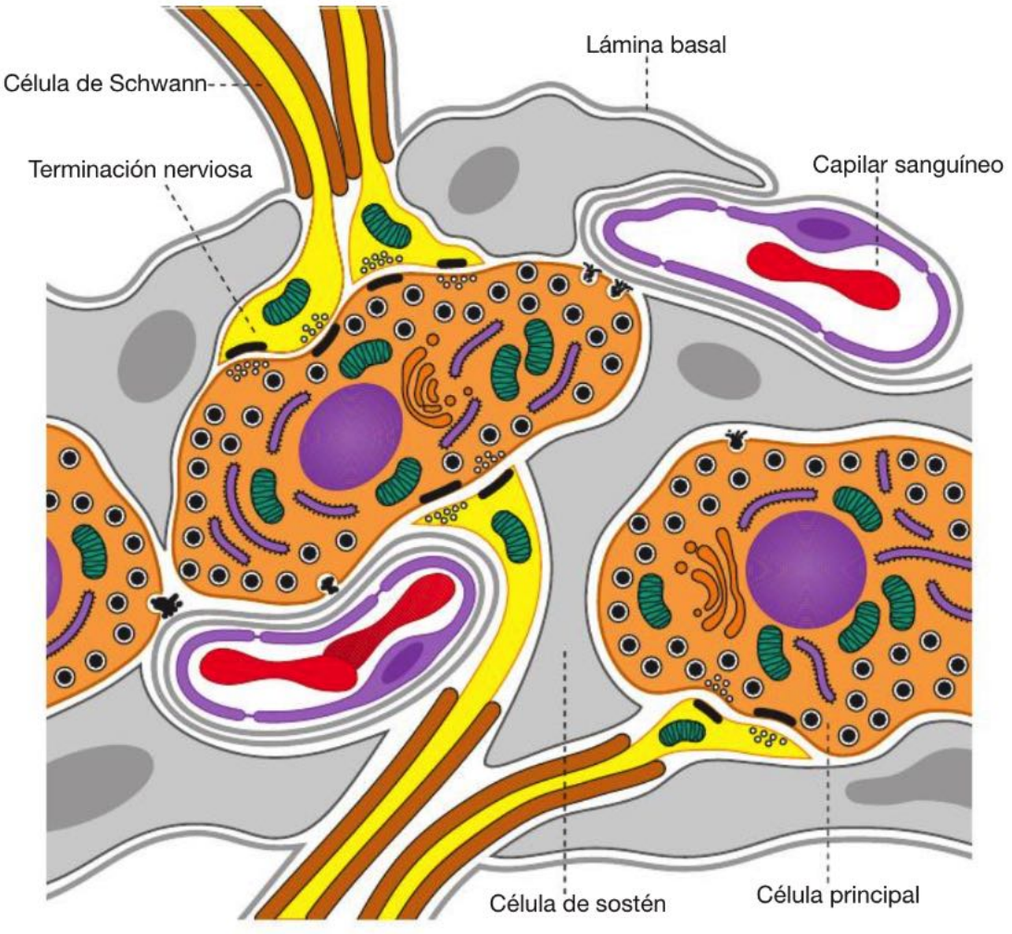

Fig. 17.60 Cuerpo carotídeo (representación esquemática de los elementos celulares más importantes). Las células principales tienen sobre todo inervación aferente, pero también eferente. Las fibras nerviosas aferentes son estimuladas por dopamina, que se libera desde las células principales. (De [9])

Células de sostén Las delgadas células de sostén (= células de cubierta) equivalen a las células de Schwann y poseen un núcleo hipercromático alargado. Rodean las células principales mediante prolongaciones delgadas.

Función Las células principales del cuerpo carotídeo son quimiorreceptores periféricos. Registran la disminución de la presión parcial de O_2 arterial, pero también el aumento de la presión parcial de CO_2 arterial y la disminución del valor del pH. La percepción de estos estímulos conduce a la entrada de Ca^{2+}, lo que desencadena la secreción del neurotransmisor dopamina que produce un potencial de acción en los axones sensoriales del nervio del seno carotídeo (rama del nervio glosofaríngeo).

CAPÍTULO

18 Sistema nervioso central

T. Deller y U. Welsch

18.1 Generalidades **531**
18.1.1 Sistemas nerviosos central y periférico 531
18.1.2 Técnicas neurohistológicas 532

18.2 Sistema nervioso periférico **532**
18.2.1 Ganglios sensoriales 532
18.2.2 Ganglios del sistema nervioso vegetativo 534

18.3 Sistema nervioso central **535**
18.3.1 Médula espinal 536
18.3.2 Encéfalo 540

El sistema nervioso no es el único conjunto de órganos de coordinación (compárese con el sistema endocrino, **Cap. 11**, y el sistema inmunitario, **Cap. 6**) pero sí el más grande y el más desarrollado. Recibe informaciones del entorno y del interior del cuerpo, las procesa y en poco tiempo puede reaccionar ante los cambios. Así permite que el organismo se **adapte a su medioambiente** en forma rápida y vital. Para sus acciones se sirve de estímulos eléctricos y de un sistema muy diferenciado de moléculas de señal, los neurotransmisores. Pero el sistema nervioso no sólo reacciona en forma estereotipada a los estímulos sino que también puede aprender de las experiencias y, por ende, desarrollar modos de actuar nuevos, probablemente mejores. En consecuencia, cuenta con la capacidad denominada **plasticidad**.

18.1 Generalidades

Introducción

El sistema nervioso se divide en sistema nervioso periférico (SNP) y sistema nervioso central (SNC). El SNP comprende de ganglios (sensoriales y autónomos) y nervios; el SNC está compuesto por la médula espinal y el encéfalo. El límite entre el SNP y el SNC se encuentra a la altura de las raíces de los nervios que abandonan el SNC (en la transición entre la neuroglia central de cubierta, la oligodendroglia y la neuroglia periférica de cubierta, las células de Schwann).

18.1.1 Sistemas nerviosos central y periférico

Importancia de la neuroglia de cubierta El sistema nervioso forma una unidad funcional. Sin embargo, desde el punto de vista anatómico se subdivide en SNP y SNC, aunque el límite entre ambas partes no está determinado por los axones de las neuronas, dado que ellos se extienden sin interrupción del SNC al SNP y a la inversa. En la transición entre el SNC y el SNP, la neuroglia central de cubierta (oligondendroglia) de las fibras nerviosas es remplazada por la neuroglia periférica de cubierta (células de Schwann) y las fibras se agrupan en haces que se rodean de tejido conjuntivo. Desde el punto de vista histológico, el SNP está compuesto por grupos de neuronas (en ganglios o en órganos), prolongaciones neuronales (en los nervios) y terminaciones nerviosas que finalizan principalmente en células de órganos periféricos (p. ej., células musculares o glándulas) o entran en contacto con células sensoriales (p. ej., células sensoriales cutáneas). Es característico que los nervios y los ganglios del SNP estén rodeados por tejido conjuntivo colágeno (epineuro, perineuro y endoneuro). El SNC también contiene neuronas, prolongaciones neuronales y terminaciones nerviosas. Sin embargo, las terminaciones nerviosas alcanzan sobre todo otras neuronas y las estructuras del SNC están cubiertas por las meninges (**Cap. 3.4.7**).

Sustancia gris y sustancia blanca La mayor parte de las estructuras del SNC pueden subdividirse adicionalmente. La sustancia gris está compuesta por los somas de las neuronas; la sustancia blanca consiste principalmente en axones mielínicos. La distribución de las sustancias gris y blanca es diferente en las distintas regiones del SNC; por ejemplo, la sustancia gris en el cerebro y el cerebelo está sobre todo en la superficie y allí forma la corteza (corteza cerebral, corteza cerebelosa) mientras que en la médula espinal es interna y en el corte transversal adquiere forma de alas de mariposa. En otros sitios la sustancia gris está rodeada por sustancia blanca y forma un núcleo gris. En la sustancia gris los somas neuronales con frecuencia se encuentran organizados en capas o en grupos pequeños. Estas organizaciones son características de cada una de las regiones encefálicas y permiten distinguir las regiones individuales y los núcleos del SNC entre sí mediante su "arquitectura", es decir la organización de sus elementos estructurales.

18.1.2 Técnicas neurohistológicas

En la neurohistología, además de las técnicas habituales (**Cap. 1.3.3**), para el estudio del sistema nervioso se han desarrollado métodos de tinción especiales (**Cuadro 18.1**). Mediante ellos, pueden describirse la estructura de las diversas regiones encefálicas y descifrarse las conexiones de las neuronas individuales.

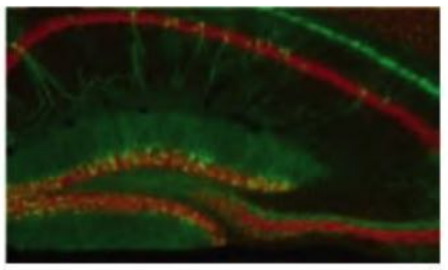

Fig. 18.1 Hipocampo de un ratón transgénico.

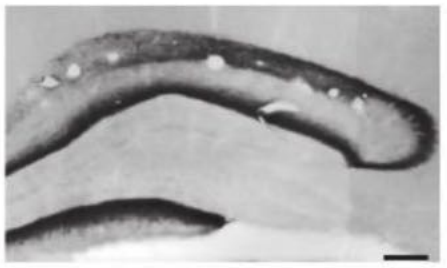

Fig. 18.2 Marcación de axones con un trazador.

Cuadro 18.1 Métodos neurohistológicos

Propósito del examen	Métodos
Distribución del pericarion ("citoarquitectura")	• Tinción con H-E (**Fig. 18.8**) • Tinciones del pericarion (tinción de Nissl; **Fig. 18.33**) • Tinciones para el pigmento lipofuscina ("arquitectura pigmentaria") • Hibridación in situ (detección de mRNA en las células; **Fig. 18.22**) • Determinación inmunohistoquímica de proteínas intracelulares (**Fig. 18.23**) • Procedimientos genéticos (las neuronas se modifican genéticamente y producen sustancias fluorescentes); uso exclusivamente experimental (**Fig. 18.1**)
Trayecto de fibras y tractos ("fibroarquitectura")	• Tinciones para la vaina de mielina (técnicas para mielina; **Fig. 18.11**, **Fig. 18.25**) • Marcación de los axones con sustancias trazadoras (anterógradas: transporte del trazador desde el pericarion hacia la sinapsis; retrógradas: transporte del trazador desde la sinapsis hacia el pericarion); uso principalmente experimental (**Fig. 18.2**) • Procedimientos genéticos (las neuronas se modifican genéticamente y producen sustancias fluorescentes); uso exclusivamente experimental (**Fig. 18.1**)
Forma de las neuronas y de las células neuróglicas individuales ("citomorfología")	• Impregnaciones argénticas de Golgi (**Fig. 18.19**, **Fig. 18.24**) • Inyecciones intracelulares de sustancias marcadoras • Determinación inmunohistoquímica de proteínas intracelulares (**Fig. 18.23**) • Procedimientos genéticos (las neuronas se modifican genéticamente y producen sustancias fluorescentes); uso exclusivamente experimental (**Fig. 18.1**)
Neurotransmisores y sus receptores ("quimioarquitectura y receptoarquitectura")	• Determinación inmunohistoquímica de neurotransmisores y receptores • Determinación autorradiográfica de receptores y sitios de unión de ligandos

18.2 Sistema nervioso periférico

Introducción

Al SNP pertenecen los ganglios sensoriales (ganglios espinales, ganglios craneales), los ganglios autónomos (ganglios vegetativos) y los nervios. Los **ganglios sensoriales** contienen los somas de las neuronas originarias de las vías sensoriales (neuronas seudounipolares con prolongación bifurcada en forma de T que va desde la periferia del cuerpo hasta el interior del SNC). Las prolongaciones que se dirigen hacia la médula espinal forman las raíces dorsales de los nervios espinales. Los somas de las neuronas ganglionares nutren la larga prolongación; en ellos no se establecen sinapsis. Histológicamente se encuentran somas neuronales con células satélite y abundancia de haces de fibras nerviosas dentro de una cápsula de tejido conjuntivo. Los **ganglios vegetativos** pertenecen al sistema nervioso vegetativo, establecen sinapsis con fibras preganglionares del SNC y regulan la motricidad visceral. En consecuencia, tienen una gran diferencia funcional con los ganglios sensoriales pero desde el punto de vista histológico son bastante semejantes. Aquí se encuentran somas de neuronas multipolares con células satélite.

18.2.1 Ganglios sensoriales

Los ganglios sensoriales (ganglios craneoespinales, **Cuadro 18.2**) se encuentran muy cerca de la médula espinal y del tronco del encéfalo. En la región de la columna vertebral, los ganglios sensoriales se denominan **ganglios espinales** (**Fig. 18.3**), mientras que en el cráneo reciben el nombre de **ganglios craneales**. Los ganglios espinales se

hallan en conexión con los nervios espinales; en cambio, los ganglios craneales se asocian con los nervios craneales.

Función y sinapsis

Los ganglios sensoriales son de una importancia fundamental para el sistema nervioso. En ellos se encuentran los somas de las neuronas de origen de casi todas las vías sensoriales. Si faltasen estos ganglios los seres humanos no recibirían ninguna percepción (p. ej., sentido del tacto, percepción del dolor, percepción de vibraciones) desde la periferia del cuerpo. Las neuronas de los ganglios craneoespinales son de **tipo seudounipolar**: Desde el soma surge un segmento corto de fibra nerviosa, al principio muy sinuoso (*crus commune*), que se divide en 2 prolongaciones axónicas: una que se dirige al SNC (axón axónico) y otra que se dirige a la periferia (axón dendrítico). La transmisión del estímulo se inicia en la periferia, por ejemplo en una terminación nerviosa libre, y se transfiere directamente de la prolongación axónica periférica al axón (centrífugo) que se dirige al SNC. Los axones centrífugos de las neuronas ganglionares seudounipolares forman las raíces dorsales de los nervios espinales que se introducen en la médula espinal. El soma neuronal tiene exclusivamente funciones de nutrición; en el ganglio espinal no se establecen sinapsis ni ocurre el procesamiento de los estímulos (informaciones).

Histología

Los ganglios craneales y espinales no muestran diferencias histológicas entre sí, sólo su ubicación es distinta. Mientras que los ganglios craneales (p. ej., ganglio trigeminal) forman parte de los nervios craneales, los ganglios espinales pertenecen a los nervios espinales. Los ganglios espinales están ubicados en el trayecto de las raíces espinales dorsales (posteriores) y se encuentran rodeados por una cubierta de tejido conjuntivo que en dirección de la médula espinal se distribuye entre las meninges medulares (transición entre las cubiertas de tejido conjuntivo del SNP y las meninges del SNC). En el interior del ganglio espinal (**Fig. 18.3**) hay un tejido conjuntivo delicado que equivale al endoneuro de los nervios periféricos y en el que se hallan incluidas unas 10.000 neuronas seudounipolares y sus prolongaciones centrípetas (periféricas) y centrífugas (centrales), así como capilares sanguíneos. Los somas neuronales (**Fig. 18.4**) están rodeados por una capa de **células satélite** (anficitos) que corresponden a células de la neuroglia periférica (células de Schwann). Todos los somas contienen sustancia de Nissl fina y concentrada y, en parte, también lipofuscina pardoamarillenta (**Fig. 2.65**); en el pericarion también pueden encontrarse cuerpos de inclusión de origen vírico (**Fig. 18.4**). Se distinguen somas neuronales grandes y pequeños. Los grandes (células A, alrededor de 100 µm de diámetro, 80% de los somas) son los somas de los axones mielínicos de conducción rápida. Forman el comienzo de las vías del sentido del tacto y de la propiorrecepción (tacto, presión, temperatura, posición de las articulaciones, informaciones provenientes de los husos neuromusculares y de los órganos tendinosos).

Nota En los ganglios sensoriales están las primeras neuronas de las vías somatosensoriales.

Las pequeñas (células B, hasta 50 µm de diámetro, alrededor del 20%) en general son los somas de axones amielínicos o poco mielínicos. Algunas de estas neuronas forman el comienzo de las vías del dolor (nocirrecepción), otras contienen informaciones sensoriales de los órganos internos (viscerorrecepción).

Nota Ganglios sensoriales

- Ganglios espinales (ganglios sensoriales de los nervios espinales) y craneales (ganglios sensoriales de los nervios craneales)
- Neuronas seudounipolares
- Sin sinapsis

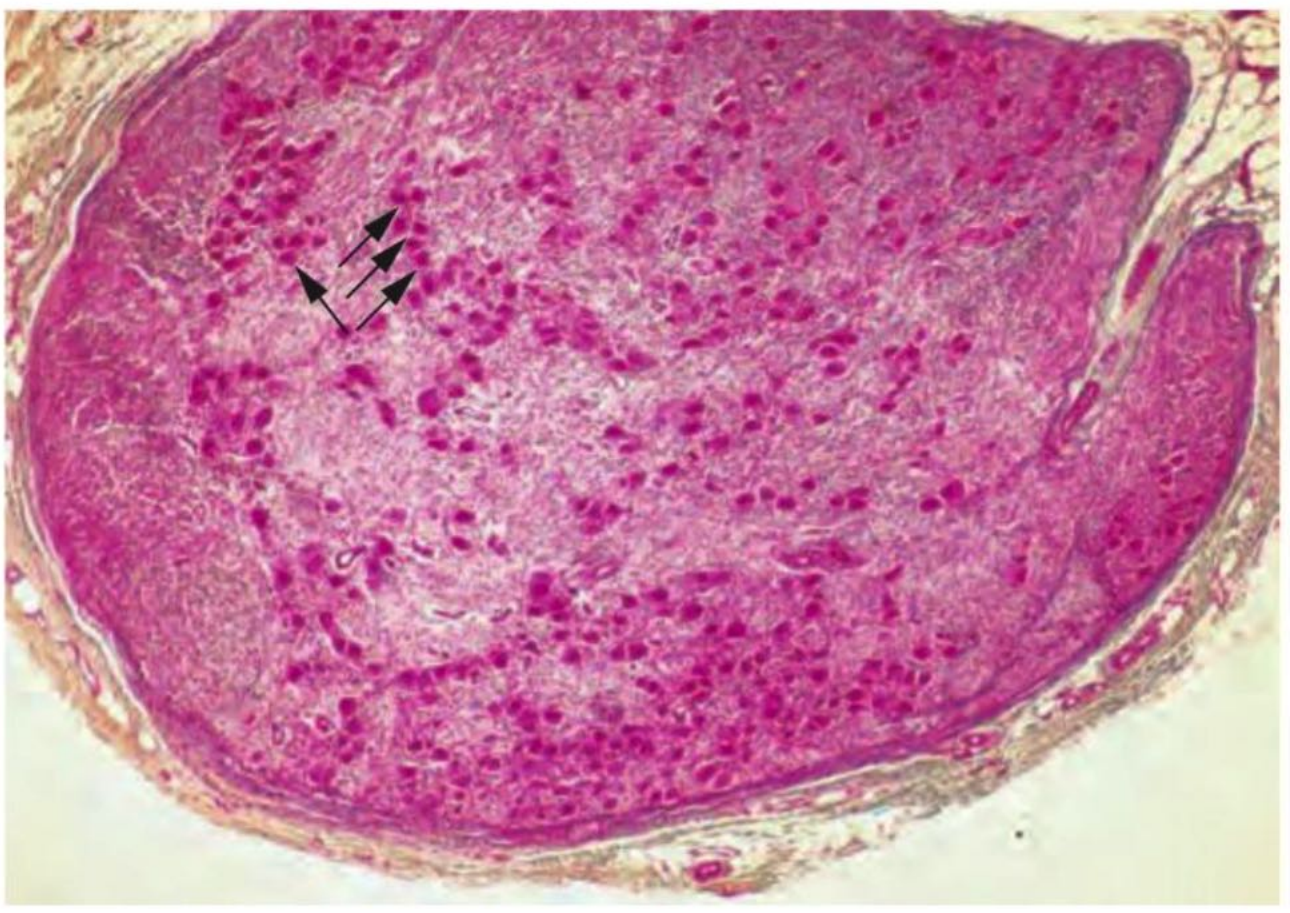

Fig. 18.3 Ganglio espinal, vista panorámica. → Somas neuronales del ganglio. Ser humano; Azán; H-E; 45 ×.

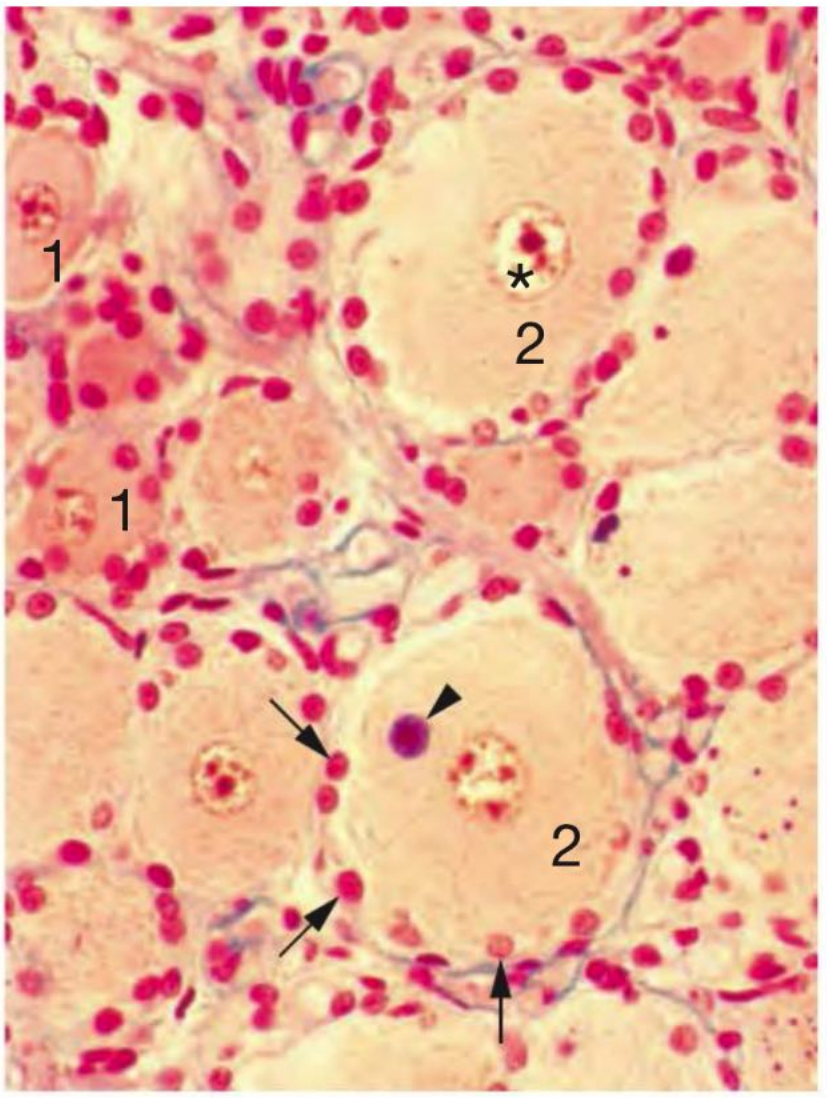

Fig. 18.4 Ganglio espinal con somas pequeños (**1**) y grandes (**2**). Cada soma neuronal está envuelto por células satélite (anficitos, →). Con frecuencia, en los cortes histológicos las células satélite están separadas de los somas por un espacio que es producto de la retracción (artefacto).
* Núcleo de una neurona ganglionar con un nucléolo grande teñido de rojo; ► inclusión vírica. Ser humano; Azán; H-E; 450 ×.

18.2.2 Ganglios del sistema nervioso vegetativo

Las colecciones de somas neuronales en el SNP que sirven para la regulación inconsciente de los órganos internos reciben el nombre de ganglios vegetativos o autónomos (**Cap. 3.4.6**). Los ganglios vegetativos se encuentran en la forma de estructuras circunscritas y también delimitables macroscópicamente tanto en el componente simpático (p. ej., tronco simpático paravertebral) como en el componente parasimpático (p. ej., ganglio submandibular, ganglios de la pelvis) del sistema nervioso vegetativo eferente.

Función y sinapsis

En los ganglios vegetativos (**Cuadro 18.2**) se procesan informaciones eferentes del SNC e informaciones aferentes de la periferia, o sea que hay conexiones sinápticas (**Cuadro 18.1**). Desde el punto de vista anatómico microscópico contienen somas de neuronas multipolares, es decir que desde el pericarion parten varias dendritas que se ramifican, así como un axón. En sus dendritas se establecen sinapsis con neuronas vegetativas del SNC o de ganglios sensoriales. Estas conexiones sirven para la regulación rápida y refleja de las vísceras, en parte "autónoma", o sea sin la participación del SNC.

Histología

Las neuronas ganglionares vegetativas del simpático y el parasimpático se ven semejantes con las tinciones histológicas habituales (**Fig. 18.5**, **Fig. 18.6**). Son característicos los somas neuronales grandes rodeados por **anficitos** (células satélite). El núcleo de las neuronas suele ser excéntrico. Entre los somas se encuentran fibras nerviosas que conducen los estímulos hacia el ganglio o desde él. Con las tinciones habituales, las dendritas sólo pueden identificarse en su región cercana al soma (**Fig. 18.5**). Se obtiene un resultado mejor cuando las neuronas multipolares se someten a técnicas especiales, por ejemplo impregnaciones argénticas (**Fig. 18.6**). Con la ayuda de anticuerpos pueden identificarse en las células las enzimas que catalizan la síntesis de los neurotransmisores. Además de noradrenalina y acetilcolina, en las neuronas ganglionares vegetativas se encuentran muchos otros neurotransmisores, entre ellos numerosos péptidos. Particularmente variada es la composición de neurotransmisores en el tubo digestivo, donde las neuronas vegetativas forman un extenso plexo autónomo, el sistema nervioso entérico.

Nota Ganglios vegetativos
- Función de regulación (motricidad visceral)
- Neuronas multipolares
- Conexiones sinápticas

Cuadro 18.2 Comparación entre células ganglionares sensoriales y vegetativas

Criterio	Ganglio sensorial	Ganglio vegetativo
Función	Conducción de informaciones aferentes de los sistemas nerviosos somático y vegetativo	Procesamiento de informaciones del sistema nervioso vegetativo (p. ej., motricidad visceral)
Tipo celular	Neuronas seudounipolares	Neuronas multipolares
Sinapsis	No	Sí
Neurotransmisores	Glutamato y varios cotransmisores (p. ej., sustancia P)	Noradrenalina (simpático), acetilcolina (parasimpático), muchos otros neurotransmisores (p. ej., péptidos)

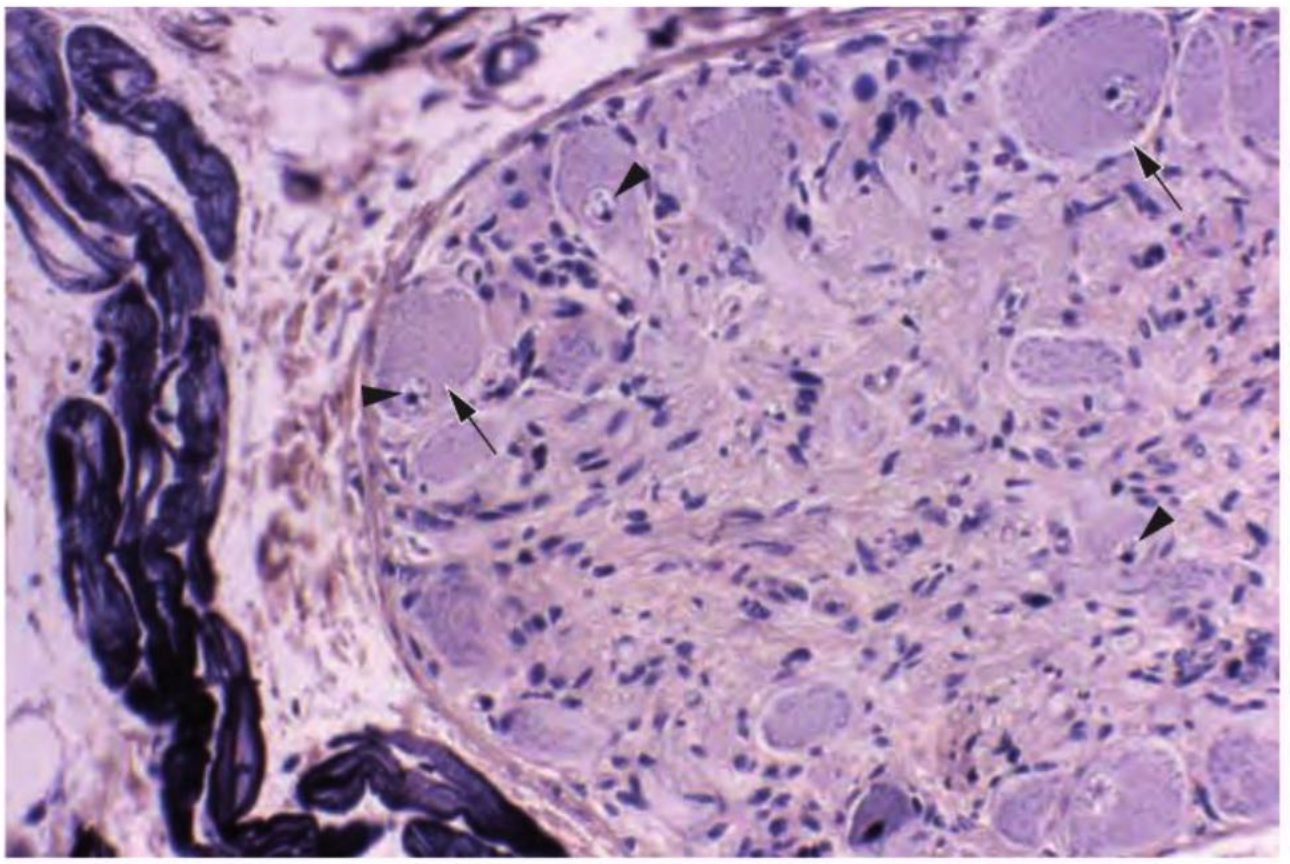

Fig. 18.5 Neuronas multipolares en un ganglio vegetativo (corazón, ser humano). Los cuerpos neuronales redondeados u ovoides (→) contienen un núcleo esferoidal grande y excéntrico (▶) con un nucléolo siempre obvio. Los cuerpos de las neuronas están rodeados por una cubierta de anficitos. Hematoxilina férrica; 250 ×. (De [1])

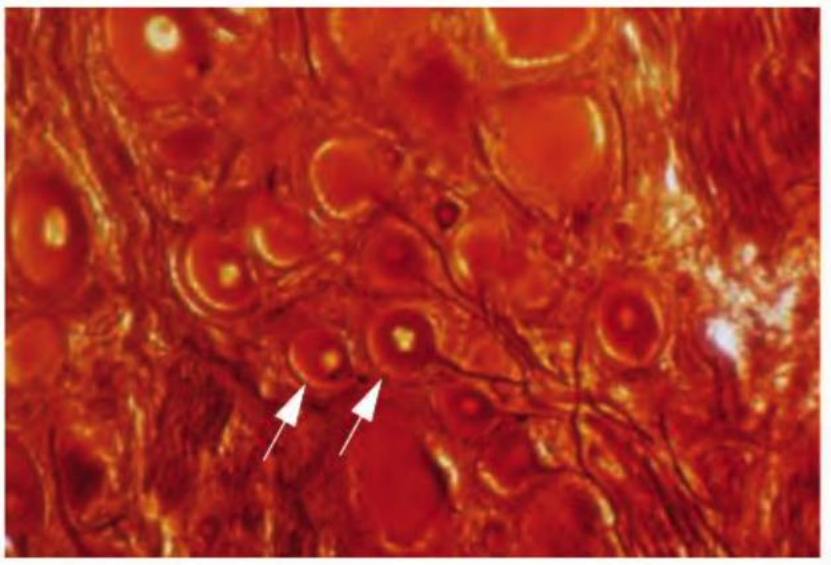

Fig. 18.6 Ganglios del tronco simpático humano. Los cuerpos (→) de las neuronas multipolares son de tamaños variables y en algunos se identifica el axón centrífugo. Impregnación argéntica de Bielschowski; 250 ×.

18.3 Sistema nervioso central

Introducción

Al SNC pertenecen la médula espinal y el encéfalo (tronco del encéfalo, cerebelo y cerebro). En la **médula espinal**, la sustancia gris forma 2 astas dorsales delgadas y 2 astas anteriores abultadas (figura en alas de mariposa); en la médula torácica hay adicionalmente 2 astas laterales. La sustancia gris tiene una subdivisión funcional:

- dorsal (posterior) - somas somatosensoriales
- lateral - somas visceromotores
- ventral (anterior) - somas somatomotores.

Las neuronas motoras tienen sus somas en el asta ventral y en el asta lateral (los axones abandonan la médula espinal a través de la raíz ventral); los somas de las neuronas sensoriales están en el asta dorsal (forman las vías ascendentes hacia el encéfalo); las interneuronas terminan localmente y poseen funciones principalmente inhibidoras. La sustancia blanca se divide en cordones anterolaterales y dorsales (vías hacia el encéfalo y desde él). En el **cerebelo** se distinguen la corteza, la sustancia blanca y los núcleos profundos. La corteza triestratificada comprende, desde la superficie hacia la profundidad, la capa molecular, la capa de células de Purkinje y la capa granulosa. El **cerebro** se divide en corteza (isocorteza y alocorteza), sustancia blanca y núcleos cerebrales. La isocorteza se subdivide horizontalmente (en forma paralela a la superficie) en 6 capas, que en sentido vertical (perpendicular a la superficie) están unidas entre sí por medio de las prolongaciones de las neuronas. Por consiguiente, las unidades funcionales de la corteza son cilindros verticales (columnas corticales). La alocorteza tiene una estructura "diferente" de la de la isocorteza y se encuentra en las regiones corticales antiguas desde el punto de vista filogenético (arquicorteza, paleocorteza). Un ejemplo de alocorteza es la región cortical del hipocampo, de tres capas, que es importante para la memoria explícita y la regulación vegetativa del organismo.

18.3.1 Médula espinal

La médula espinal conecta la periferia del cuerpo con el encéfalo y sirve como órgano de los reflejos para los miembros y el tronco. Tiene un 1 cm de diámetro y alrededor de 45 cm de longitud y está en el conducto vertebral de la columna vertebral. A distancias regulares por adelante salen raicillas motoras y por atrás entran raicillas sensoriales. Las raicillas contiguas se agrupan y forman a intervalos de 1-2 cm una raíz ventral (anterior) y una raíz dorsal (raíz posterior). Las raicillas de un segmento de la médula espinal se dirigen juntas hacia un agujero intervertebral de la columna vertebral y allí forman un nervio espinal. A la altura del agujero intervertebral se encuentra el ganglio espinal.

Divisiones

Por la agrupación de las raicillas en raíces en **toda su longitud**, la médula espinal se subdivide en segmentos. Además, en concordancia con la altura de la salida de los nervios espinales, se distinguen 4 grandes regiones: cervical, torácica, lumbar y sacra. En el **corte transversal** la sustancia blanca externa y la sustancia gris interna, que adopta la forma de alas de mariposa, aparecen bien delimitadas una de la otra (**Fig. 18.7**). Este corte transversal en principio es semejante en todas las regiones (cervical, torácica, lumbar y sacra). Sin embargo, desde el punto de vista microscópico, los diversos segmentos medulares longitudinales se subdividen en forma adicional debido a particularidades en la distribución de su sustancia blanca y su sustancia gris.

Nota Orientación en el preparado histológico
Para la orientación en un corte transversal de la médula espinal son de utilidad los surcos de la superficie. En la región ventral está la profunda fisura media anterior, que se introduce desde la superficie de la médula espinal casi hasta la sustancia gris. En la región posterior sólo se encuentra un surco superficial, el surco medio posterior. En la "mariposa", las porciones anteriores (astas ventrales) por lo general son más anchas y más cortas que las porciones posteriores (astas dorsales). A diferencia de lo que ocurre con las astas dorsales, las astas ventrales no llegan a la superficie de la médula espinal.

Sustancia gris

Estructura

Columnas de la médula espinal En la sustancia gris de todos los segmentos de la médula espinal se distinguen, tanto a la derecha como a la izquierda, un asta ventral (asta o cuerno anterior, **Fig. 18.8**) y un asta dorsal (asta o cuerno posterior). Además, en la médula torácica aparece a ambos lados un asta lateral (cuerno lateral). Esas "astas" son imágenes bidimensionales del corte transversal de crestas o columnas de curso longitudinal, de ahí que también se utilicen las denominaciones columna anterior, columna posterior y columna lateral para indicar la extensión espacial de tales estructuras.

Comisura y conducto central Ambos lados de la médula espinal están unidos entre sí por un puente de sustancia gris que recibe el nombre de comisura gris. En su interior se encuentra el conducto central (**Fig. 18.9**), un resto de la luz del tubo neural que en la región caudal de médula espinal puede estar obliterado en forma parcial o total. Su superficie luminal está tapizada por una capa simple de tipo epitelial formada por células ependimarias. Las célu-

Fig. 18.7 Estructura de la médula espinal, vista panorámica. La sustancia gris con forma de alas de mariposa está dividida en astas ventrales (**1**) y dorsales (**2**) obvias. La sustancia blanca, externa, se subdivide en cordón anterior (**3**), cordón lateral (**4**) y cordón posterior (**5**). ► Motoneuronas; * conducto central; → fisura media anterior. Rata; técnica de Golgi; 25 ×.

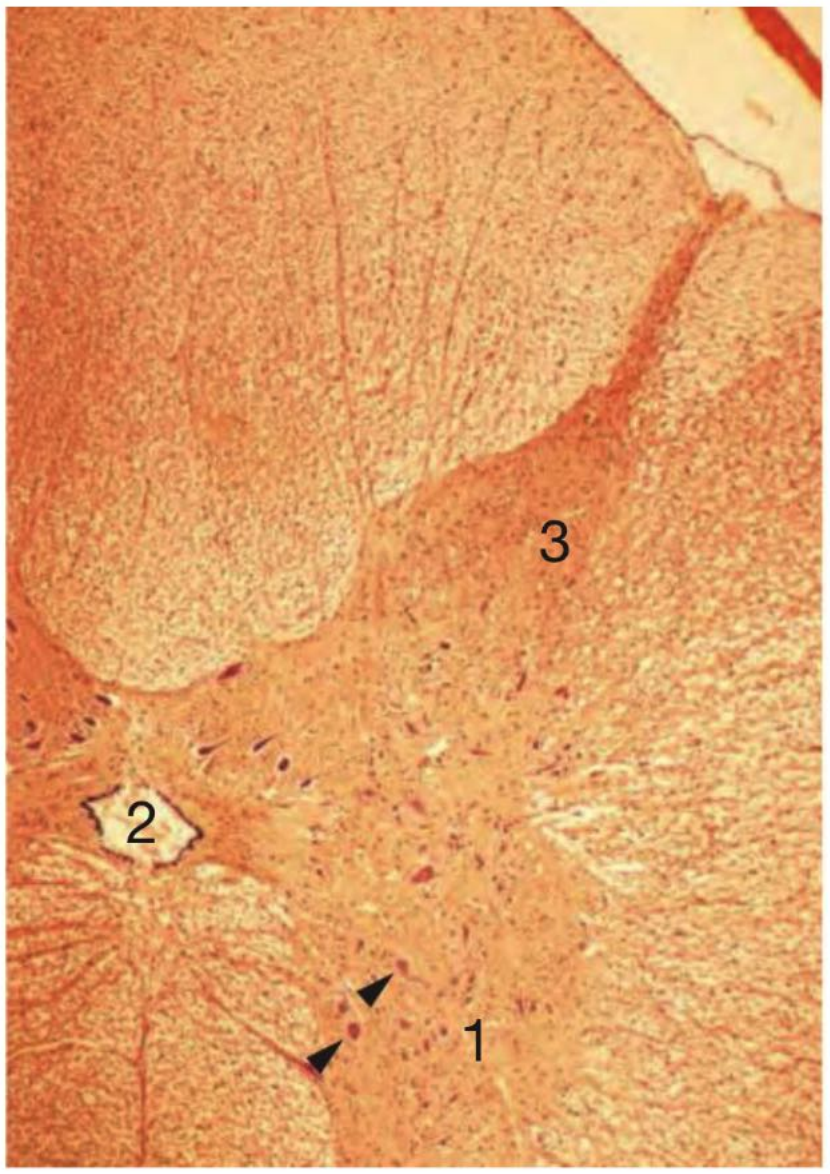

Fig. 18.8 Médula espinal, sector. **1** Asta ventral; **2** conducto central; **3** asta dorsal; ► neurona motora del asta ventral. Ser humano; H-E; 45 ×.

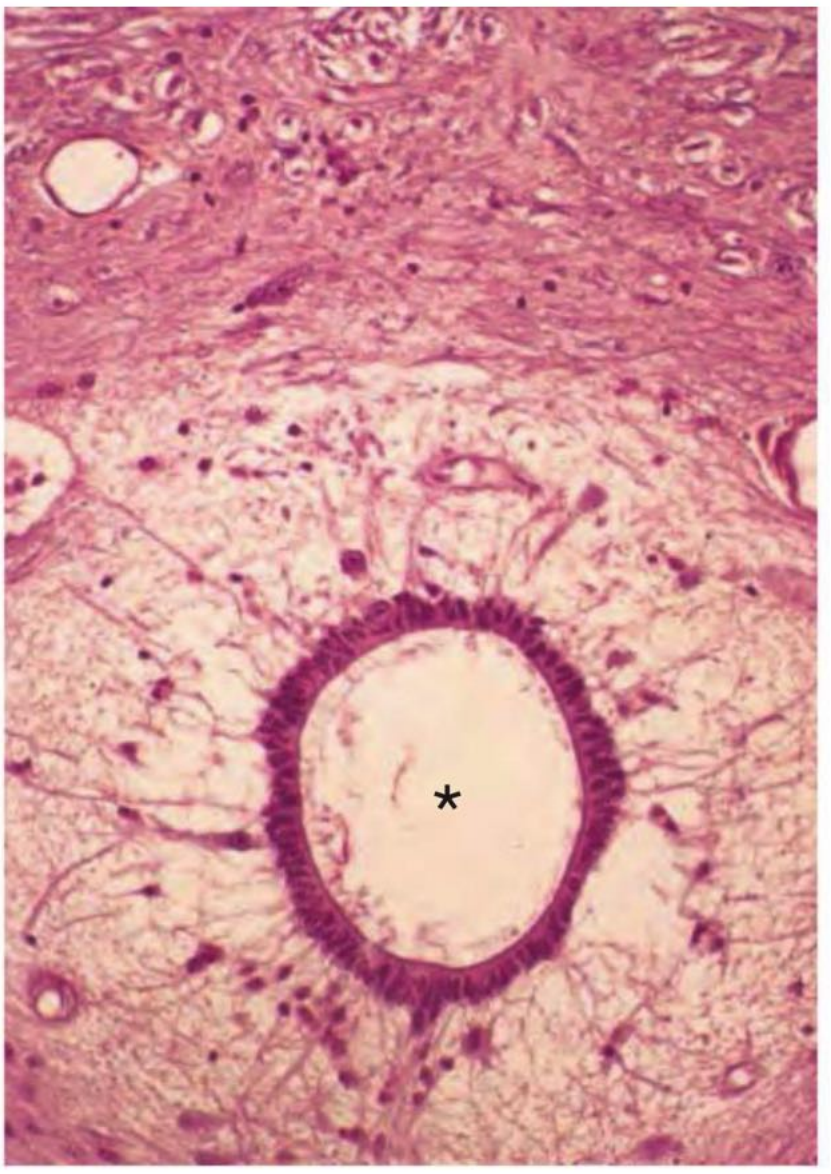

Fig. 18.9 Médula espinal. * Conducto central con pared de epéndimo. El conducto central está rodeado por la sustancia gelatinosa central, de aspecto claro. Ser humano; H-E; 300 ×.

las ependimarias tienen forma cúbica o cilíndrica y en su superficie apical poseen microvellosidades y cilios. Alrededor del conducto central se encuentra la sustancia gelatinosa central, que está compuesta principalmente por células neuróglicas.

Láminas, núcleos La sustancia gris de la médula espinal se divide en capas, las láminas I-X (según Rexed, **Fig. 18.10**), en las cuales se distinguen adicionalmente diferentes regiones nucleares (conocimiento neuroanatómico avanzado). Los núcleos que se mencionan con frecuencia en la bibliografía son:

- Sustancia gelatinosa (de Rolando, **Fig. 18.8**, **Fig. 18.10**): corresponde a la lámina II; en ella y en las capas contiguas (láminas I-III) terminan axones aferentes segmentarios, entre ellos fibras de la sensibilidad dolorosa.
- Núcleo propio: núcleo grande del asta dorsal; se encuentra en las láminas III-V y recibe variadas informaciones somatosensoriales variadas (sentido del tacto, propiorrecepción, temperatura y dolor).
- Núcleo dorsal (de Clarke): también llamado núcleo torácico posterior y columna de Stilling-Clarke; se encuentra en la lámina VI; recibe informaciones propiorreceptoras de los husos neuromusculares y se proyecta hacia el cerebelo.
- Núcleo intermedio lateral: está en la lámina VII (asta lateral); contiene los somas de las neuronas preganglionares del simpático (toracolumbar) y del parasimpático (sacro).

Neuronas de la sustancia gris

Según el destino de sus axones (proyecciones), las neuronas de la sustancia gris se clasifican en 3 grupos:

- neuronas motoras (eferentes), motoneuronas ("neuronas radiculares")
- neuronas sensoriales (aferentes) ("neuronas cordonales")
- interneuronas ("neuronas intercalares").

Los 3 grupos neuronales están compuestos por neuronas multipolares, es decir que las células poseen numerosas dendritas y un axón.

Motoneuronas

Las neuronas motoras tienen un axón que abandona la médula espinal a través de la raíz ventral. Las neuronas somatomotoras (asta ventral) inervan el músculo esquelético), mientras que las neuronas visceromotoras (asta lateral) inervan el músculo visceral. Las motoneuronas son excitadoras y utilizan la acetilcolina como neurotransmisor.

Neuronas somatomotoras Las neuronas motoras del asta ventral se subdividen en motoneuronas α, grandes, y motoneuronas γ, más pequeñas. Las **motoneuronas** α inervan las fibras musculares esqueléticas a través de placas motoras terminales. Reciben y procesan impulsos motores de la médula espinal (vías reflejas) y del encéfalo (vías

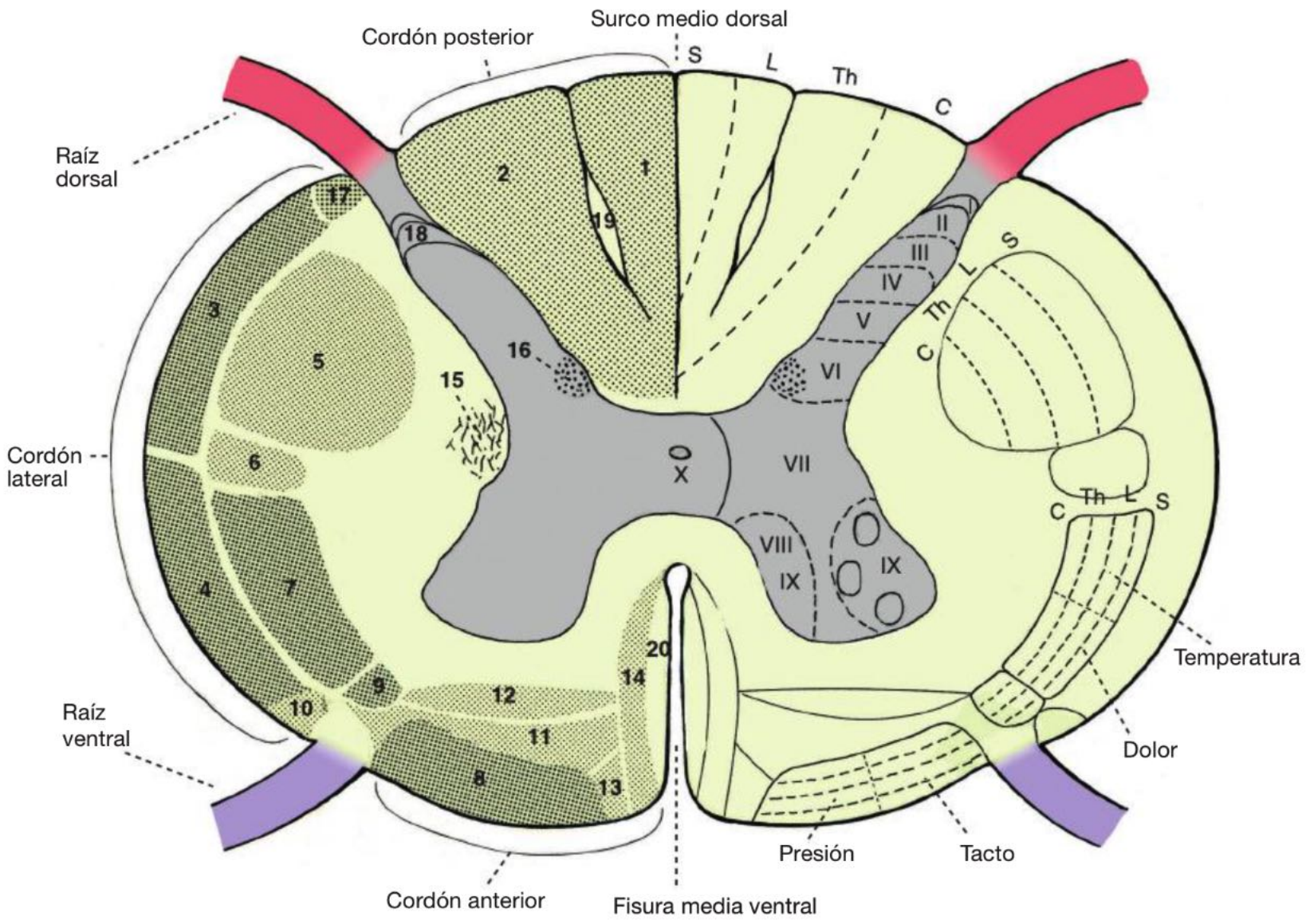

Fig. 18.10 Estructura funcional de la médula espinal (representación esquemática). **S** sacro; **L** lumbar; **Th** torácico; **C** cervical; **I-X** láminas de Rexed de la sustancia gris. Los fascículos o tractos en los cordones de la sustancia blanca se representan simplificados: a la izquierda, topográficamente; a la derecha, con algunos datos funcionales. **1** Fascículo grácil; **2** fascículo cuneiforme (1 y 2 conducen informaciones epicríticas y de la sensibilidad profunda); **3** tracto espinocerebeloso posterior; **4** tracto espinocerebeloso anterior (3 y 4 son aferencias del aparato locomotor hacia el cerebelo); **5** tracto corticoespinal lateral (motricidad voluntaria; trayecto cruzado de las fibras); **6** tracto rubroespinal y reticuloespinal (motricidad extrapiramidal); **7** tracto espinotalámico lateral (dolor, temperatura); **8** tracto espinotalámico anterior (presión, tacto); **9** tracto espinotectal; **10** tracto olivoespinal y espinoolivar; **11** tracto vestibuloespinal; **12** tracto reticuloespinal; **13** tracto tectoespinal; **14** tracto corticoespinal anterior (trayecto no cruzado); **15** formación reticular; **16** núcleo torácico posterior; **17** tracto dorsolateral; **18** sustancia gelatinosa; **19** fascículo semilunar; **20** fascículo surcomarginal. (De [11], modificado)

motoras descendentes). De esta forma se reúnen todos los impulsos motores y se transmiten a las fibras musculares esqueléticas a través de una sola neurona, la "recta final de la motricidad". Las **motoneuronas** γ inervan las fibras intrafusales de los husos neuromusculares y regulan su sensibilidad. En ellas también terminan vías reflejas medulares y vías motoras cerebrales descendentes.

Las motoneuronas α son las neuronas más grandes de la médula espinal y tienen un diámetro de 50-90 µm. Las motoneuronas γ se parecen mucho pero con sus 30-50 µm de diámetro son claramente más pequeñas. Desde el punto de vista histológico, las neuronas motoras multipolares del asta ventral se identifican con facilidad (**Fig. 3.4.1**, **Fig. 18.7**, **Fig. 18.8**). La célula individual posee un núcleo redondeado, eucromático y voluminoso con un nucléolo grande. En el citoplasma y en la región inicial de las dendritas se encuentran granulaciones de Nissl (pilas de cisternas del RE rugoso) gruesas, que sólo faltan en la región de salida del axón (cono axónico).

En las motoneuronas se encuentran unos cuantos miles de contactos sinápticos inhibidores y excitadores de otras neuronas. Entregan informaciones provenientes de la periferia, de otros segmentos de la médula espinal, de la corteza cerebral, del cerebelo y del tronco del encéfalo. Estas innumerables informaciones son elaboradas por las motoneuronas y conducen a una respuesta biológicamente sensata.

Neuronas visceromotoras Las neuronas visceromotoras se encuentran en el asta lateral de la médula torácica y lumbar (simpático) y en la médula sacra (parasimpático). En ambos casos son neuronas preganglionares que establecen sinapsis con neuronas posganglionares ubicadas en los ganglios autónomos. Desde el punto de vista histológico son más pequeñas (15-50 µm) que las neuronas somatomotoras, pero en cuanto a su morfología son muy semejantes.

Interneuronas

Las interneuronas son células nerviosas que conectan entre sí neuronas ubicadas a distancias cortas. Actúan como **neuronas intercalares** o **intermedias** que pueden modular

el flujo de la información. La mayoría de las interneuronas son células inhibidoras y sus neurotransmisores consisten principalmente en GABA y glicina. Su **función moduladora** se torna obvia en particular en la médula espinal: la mayor parte de las vías motoras descendentes y muchas vías reflejas terminan primero en interneuronas y no en forma directa en las motoneuronas. De este modo, las interneuronas pueden ejercer una acción directa sobre la actividad de las motoneuronas.

Un caso especial de interneurona en el ámbito de la médula espinal es la **célula de Renshaw**. Esta célula es estimulada por colaterales axónicas de una motoneurona y luego inhibe la neurona que la estimuló (inhibición recurrente, **Fig. 3.4.12**). Así limita la actividad neuronal en la médula espinal y funciona como un "seguro" contra una estimulación demasiado intensa. Otro caso especial son las interneuronas que conectan varios segmentos medulares entre sí. De esta forma se tornan posibles los reflejos complejos, por ejemplo el reflejo de huida. Las interneuronas por lo general son claramente más pequeñas que las motoneuronas.

Neuronas sensoriales

Los axones de las neuronas sensoriales primero cursan por la sustancia blanca de la médula espinal y luego se dirigen hacia el encéfalo. Su soma se encuentra en los núcleos del asta dorsal. Como neuronas de proyección son excitadoras y su neurotransmisor más frecuente es el glutamato. Algunas neuronas sensoriales emiten colaterales axónicas que alcanzan las neuronas de otros segmentos medulares. De esta forma son posibles los reflejos complejos.

Las neuronas sensoriales son neuronas multipolares que casi siempre son más pequeñas que las motoneuronas.

Células neuróglicas de la sustancia gris

En el neurópilo de la sustancia gris también se encuentran numerosas células de la neuroglia (**Cap. 3.4.2**). Los astrocitos rodean con sus prolongaciones las neuronas y las sinapsis. La oligodendroglia forma la vaina de mielina alrededor del segmento proximal del axón y los microgliocitos sirven para la defensa. Las células ependimarias tapizan la superficie del conducto central de la médula espinal (**Fig. 18.3**). Desde el punto de vista histológico, las células neuróglicas de la sustancia gris se identifican mejor con técnicas inmunohistoquímicas, dado que los procedimientos de este tipo también tornan visibles las prolongaciones de estas células. Pero incluso en un preparado sometido a una tinción de Nissl, con un poco de práctica puede comprobarse que en las neuronas se tiñen el núcleo y las granulaciones de Nissl (RE rugoso) situadas en el pericarion, mientras que en las células de la neuroglia, en cambio, sólo se tiñe el núcleo (sin el cuerpo celular ni las prolongaciones). El núcleo de las células neuróglicas es claramente más pequeño que el de las neuronas: en los astrocitos es redondeado; en la oligodendroglia y la microglia, de ovoide a bastoniforme.

Sustancia blanca

Cordones La sustancia blanca consiste principalmente en fibras nerviosas mielínicas (**Fig. 18.11**). Estas fibras forman simétricamente a ambos lados el cordón anterolateral y el cordón posterior. En la médula cervical, el cordón posterior se divide en 2 fascículos: el fascículo grácil (medial) y el fascículo cuneiforme (lateral).

Comisura blanca Mientras que los cordones contienen sobre todo fibras de trayecto paralelo al eje longitudinal de la médula espinal, en la comisura blanca se encuentran fibras transversales, es decir, fibras que cruzan de un lado a otro (fibras comisurales). La comisura blanca está justo delante de la comisura gris, el puente de sustancia gris que une ambas mitades de la médula espinal.

Función de conexión Los somas neuronales de los axones de la sustancia blanca se encuentran en el encéfalo o en la médula espinal. Los axones con somas neuronales en el encéfalo son descendentes; los que tienen el soma neuronal en la médula son axones ascendentes. Los axones descendentes conducen los estímulos desde el encéfalo hacia la médula espinal; los ascendentes, a la inversa. De este modo, el encéfalo establece una conexión recíproca con la médula espinal y, por ende, con la periferia corporal ("función de conexión" de la médula espinal). En la sustancia blanca los axones ascendentes y descendentes con el mismo origen o el mismo destino se agrupan en fascículos y forman vías (tractos). El trayecto y la función de estos sistemas de vías son complejos (véase también la **Fig. 18.10**).

Aparato propio Además hay axones cuyos somas neuronales están en la médula espinal y ascienden o descienden hacia otros segmentos medulares. Estos axones transcurren en los **fascículos propios**, una lámina de sustancia blanca que está situada directamente contra la sustancia gris. En ellos, los axones son de interneuronas o de neuronas sensoriales que, mediante estas conexiones, posibilitan reflejos complejos. Dado que estos reflejos son una función propia de la médula espinal, es decir que también pueden realizarse sin regulación encefálica, se habla de "aparato propio" de la médula espinal (médula espinal como "órgano de los reflejos").

Cortes transversales de la médula espinal

La organización de las sustancias gris y blanca en la médula cervical, torácica, lumbar y sacra muestra diferencias en lo que se refiere a la extensión, el contorno y la estructura interna. Las astas ventrales y dorsales son más gruesas en

Fig. 18.11 Médula cervical, corte transversal. Sustancia gris clara, astas ventrales anchas; fisura media anterior (*); tabique medio posterior (→); aquí la sustancia blanca aparece oscura porque se tiñó con una técnica para mielina. Ser humano; 6 ×.

particular en los segmentos de la médula espinal en los que se encuentran los somas neuronales para la inervación de los miembros. En estos sitios, la médula espinal aparece con un contorno engrosado o expandido. Estas regiones de engrosamiento reciben el nombre de **intumescencia cervical** (inervación de los miembros superiores) e **intumescencia lumbosacra** (inervación de los miembros inferiores).

Médula cervical En la médula cervical alta las astas ventrales al principio son relativamente angostas pero en la intumescencia cervical (**Fig. 18.11**) se tornan grandes y anchas, mientras que las astas dorsales se mantienen delgadas. Entre las astas dorsales se encuentran los anchos cordones posteriores que, a la altura de la médula cervical, a ambos lados se subdividen en 2 fascículos (o sea, 4 tractos en total). Junto al tabique dorsal ubicado en la línea media hay, a cada lado, un fascículo grácil y, lateral con respecto a él, un fascículo cuneiforme (**Fig. 18.10**). Los cordones anterolaterales también son los más gruesos en la médula cervical, lo que concuerda con la cantidad mayor de axones ascendentes hacia el encéfalo y descendentes desde él.

Médula torácica La médula torácica posee una sustancia gris de corte transversal grácil con astas ventrales y dorsales delgadas, casi verticales, así como astas laterales obvias, en las cuales se encuentran los somas neuronales visceromotores del sistema simpático (**Fig. 18.12**).

Médula lumbar En la médula lumbar alta las astas ventrales y dorsales al principio se parecen a las de la médula torácica; aquí también hay asta lateral. En la médula lumbar baja, en particular a la altura de la intumescencia lumbosacra, las astas ventrales y dorsales son gruesas (**Fig. 18.13**, **Fig. 18.14**) y el asta lateral ha desaparecido.

Médula sacra En la médula sacra, relativamente pequeña, las astas ventrales y dorsales engrosadas están ampliamente unidas y ofrecen espacio para las neuronas parasimpáticas de asta lateral (**Fig. 18.15**).

Nota Médula espinal
La médula espinal es parte del SNC. Conduce informaciones desde la periferia del cuerpo hasta el encéfalo (y a la inversa) y media numerosos reflejos. En la médula espinal, la sustancia gris está en el centro, rodeada por la sustancia blanca. En el corte transversal, la sustancia gris aparece en la forma de alas de mariposa con 2 astas dorsales delgadas (neuronas sensoriales) y 2 astas ventrales gruesas (neuronas somatomotoras), cuya configuración varía en las médulas cervical, torácica, lumbar y sacra. Además, en la médula torácica hay 2 astas laterales (neuronas visceromotoras). La sustancia blanca se subdivide en cordones anterolaterales y cordones posteriores, que contienen vías que ascienden hacia el encéfalo y vías que descienden desde él.

Correlación clínica Las **atrofias musculares espinales** (AME) son enfermedades en las que ocurre atrofia muscular de progresión lenta y parálisis debido a la destrucción progresiva de las neuronas motoras del asta ventral de la médula espinal. Para realizar el diagnóstico se toma una muestra de tejido (biopsia) del músculo afectado.

18.3.2 Encéfalo

Muchos otros órganos tienen una estructura anatómica microscópica uniforme, pero esto no es válido en el caso del encéfalo. Para posibilitar las funciones encefálicas variadas y complejas obviamente no alcanza el "modelo estructural estándar" del tejido nervioso. Por ello en las regiones encefálicas individuales han surgido "arquitecturas" diversas y optimizadas para cumplir con cada una de las funciones. Desde el punto de vista macroscópico, el encéfalo habitualmente se subdivide en cerebro (telencéfalo y diencéfalo), tronco del encéfalo (mesencéfalo, puente, médula oblongada) y cerebelo. Cada una de estas subdivisiones tiene una composición diferente, está especializada desde el punto de vista funcional y posee una estructura heterogénea que varía según la región. Así, por ejemplo, la corteza cerebral está subdividida en 50 subregiones que pueden distinguirse mediante su citoarquitectura.
La anatomía microscópica del cerebelo y de algunas regiones selectas de la corteza cerebral permite darnos una pri-

Fig. 18.12 Médula torácica alta, corte transversal. Aquí la forma de la médula espinal aparece artificialmente un poco asimétrica. → Asta lateral. Sustancia gris: rosa. La sustancia blanca aparece de color azul grisáceo porque se ha teñido con otra técnica para mielina. Ser humano; 6 ×.

Fig. 18.13 Médula lumbar, corte transversal, astas ventrales y dorsales anchas. Sustancia gris: rosa; sustancia blanca: azul grisáceo. Ser humano; técnica para mielina. 6 ×.

mera idea acerca de la organización hística del encéfalo humano.

Cerebelo

Función y subdivisión

El cerebelo es un órgano de integración sensomotora. Recibe informaciones sensoriales del cuerpo y del medioambiente, las coteja con las instrucciones de ejecución motora del cerebro y por último optimiza el desarrollo de los movimientos de la motricidad. Además, es importante para el aprendizaje de nuevos patrones de movimiento y participaría en algunas funciones cognitivas.

Macroscopia El cerebelo está apoyado sobre la superficie dorsal del tronco del encéfalo y se halla unido a él por medio de "pedúnculos". En el corte horizontal del cerebelo, la sustancia gris forma la corteza (corteza cerebelosa) y la sustancia blanca, el centro medular. Incluidas en la sustancia blanca se encuentran algunas formaciones nucleares, los núcleos cerebelosos.

Fig. 18.14 Médula lumbar, corte transversal. Astas ventrales y dorsales anchas. En las astas ventrales se han teñido los somas de las motoneuronas. Ser humano; técnica de Golgi; 6 ×.

Fig. 18.15 Médula sacra, corte transversal. → Raíces de nervios espinales. Sustancia gris: rosa; sustancia blanca: azul grisáceo. Ser humano; técnica para mielina; 6 ×.

Procesamiento de la información El cerebelo procesa o elabora informaciones en simultáneo con el cerebro. Para ello, la corteza cerebelosa recibe informaciones desde el cerebro (p. ej., informaciones sobre el movimiento), el tronco del encéfalo (p. ej., informaciones sobre el equilibrio) y la médula espinal (p. ej., informaciones sobre la posición de las articulaciones y la tensión muscular). Procesa las informaciones, las compara y transmite el resultado a los núcleos cerebelosos. Desde allí, las informaciones fluyen de retorno al cerebro, al tronco del encéfalo y a la médula espinal, donde contribuyen a la optimización del desarrollo de los movimientos.

Corteza cerebelosa Debido a las conexiones con otras regiones del encéfalo, en la corteza cerebelosa se distinguen el vestibulocerebelo (conexión con los órganos del equilibrio), el espinocerebelo (conexión con la médula espinal) y el cerebrocerebelo (conexión con el cerebro). A pesar de esta especialización funcional, la estructura de la corteza cerebelosa es muy semejante. De afuera hacia adentro está compuesta por (**Fig. 18.16**, **Fig. 18.17**):

- capa molecular, estrato de fibras, dendritas de células de Purkinje y pocas interneuronas (células estrelladas y células de las cestas)
- capa de células de Purkinje (capa ganglionar), estrato de somas neuronales grandes (células de Purkinje)
- capa granulosa, capa de neuronas pequeñas e interneuronas (células de Golgi) muy juntas.

La histología del cerebelo se comprende con más facilidad si se conocen sus conexiones neuronales, por lo cual se comentarán primero en los párrafos que siguen.

Nota El cerebelo regula la coordinación de los movimientos corporales e influye sobre el tono muscular. Desde el punto de vista histológico consiste en una corteza relativamente delgada y un centro medular de sustancia blanca. La corteza está compuesta por 3 capas (de afuera hacia adentro: capa molecular, capa de células de Purkinje y capa granulosa).

Conexiones neuronales en el cerebelo

Aferencias Las informaciones llegan al cerebelo por las fibras musgosas (lado derecho de la **Fig. 18.17**) o por las fibras trepadoras (lado izquierdo de la **Fig. 18.17**):

- **fibras musgosas:** conducen informaciones sensomotoras hacia el cerebelo, es decir, informaciones sobre los movimientos planeados y en curso y sobre la posición del cuerpo en el espacio. Los somas neuronales de las fibras musgosas se encuentran en el cerebro, el tronco del encéfalo y en la médula espinal, y las fibras terminan dentro de la capa granulosa sobre las dendritas cortas de las células granulosas. Los axones de las células granulosas ascienden en la capa molecular y en ella transcurren paralelos a la superficie del cerebelo (**fibras paralelas**). Por una parte establecen sinapsis con las células de Purkinje y por otra alcanzan interneuronas en la capa molecular (células estrelladas, células de las cestas) y en la capa granulosa (células de Golgi). Las interneuronas pueden influir tanto sobre la actividad de las células granulosas como sobre la actividad de las células de Purkinje.

Fig. 18.16 Cerebelo. La corteza trilaminar muy plegada se compone de la capa molecular (**1**), la fina capa de células de Purkinje (►) y la capa granulosa (**2**). **3** Sustancia blanca. Ser humano; H-E; 25 ×.

- **fibras trepadoras:** provienen de neuronas cuyos somas están en la oliva de la médula oblongada (núcleo olivar inferior). Ascienden por la capa granulosa y terminan directamente sobre las células de Purkinje. Una fibra trepadora inerva 1-10 células de Purkinje, pero una célula de Purkinje recibe exactamente una sola fibra trepadora. Dado que las fibras trepadoras establecen una gran cantidad de sinapsis con una célula de Purkinje, pueden estimular con intensidad y en forma dirigida "sus" células de Purkinje. Son capaces de acoplar temporalmente desarrollos motores con precisión e iniciar procesos de aprendizaje motor.

Eferencia Las células de Purkinje son las únicas neuronas cuyo axón finalmente abandona la corteza del cerebelo y alcanza los núcleos cerebelosos. Estas células regulan la actividad de los núcleos cerebelosos y, por ende, el flujo de la información que parte desde el cerebelo hacia otras regiones del encéfalo.

Neuronas excitadoras e inhibidoras Las fibras musgosas y las fibras trepadoras, pero también las fibras paralelas de las células granulosas, estimulan cada una sus células diana. Utilizan glutamato y aspartato como neurotransmisores (fibras trepadoras). En cambio, las interneuronas y las células de Purkinje son neuronas inhibidoras que utilizan el neurotransmisor GABA. La actividad de las células de Purkinje repercute sobre la permeabilidad de los núcleos cerebelosos a las informaciones sensomotoras: la activación de las células de Purkinje conduce a la inhibición de la transmisión de la información en los núcleos cerebelosos, mientras que la inhibición de las células de Purkinje tiene como consecuencia una pérdida de la inhibición (**"desinhibición"**, **Fig. 3.4.12**) y una mejora de la transmisión de la información en los núcleos cerebelosos.

Nota Cerebelo
La célula de Purkinje es la neurona principal de la corteza sobre la que influyen en forma directa o indirecta fibras excitadoras (fibras trepadoras, fibras paralelas) e interneuronas inhibidoras (células estrelladas, células de las cestas, células de Golgi). La misma célula de Purkinje envía un axón inhibidor hacia los núcleos cerebelosos, a los que también llegan colaterales excitadoras de las fibras musgosas y de las fibras trepadoras.

Corteza cerebelosa

La corteza del cerebelo tiene más o menos 1 mm de espesor y se supone que alberga más de 50.000 millones de neuronas. Esta cifra corresponde a alrededor de la mitad de las neuronas del encéfalo. Las 3 capas de la corteza cerebelosa pueden identificarse bien con el microscopio y sirven para el diagnóstico diferencial entre el tejido cerebeloso y otros tejidos nerviosos.

Capa molecular

La capa molecular, con fibras abundantes, forma la superficie de la corteza cerebelosa (**Fig. 18.16**, **Fig. 18.18**). En ella transcurren las dendritas muy ramificadas de las células de Purkinje, las fibras trepadoras y las fibras paralelas (véase asimismo la **Fig. 18.17**). Además, aquí también se encuentran células de la neuroglia (células neuróglicas de Bergmann, entre otras) así como los somas y las prolongaciones de las células estrelladas (**Fig. 18.19**) y las células de las cestas. Las células de las cestas y las células estrelladas son interneuronas inhibidoras estimuladas por las fibras paralelas (ramificaciones axónicas de las células granulosas):

- Las **células de las cestas** alcanzan con sus ramificaciones axónicas (neurotransmisor: GABA) los somas de las células de Purkinje. La red de fibras y terminaciones nerviosas inhibidoras que rodea el soma de las células de Purkinje es tan densa que parece una "cesta" alrededor del cuerpo de esta neurona grande. Las "cestas" que rodean las células de Purkinje sólo pueden verse mediante el uso de tinciones especiales (**Fig. 18.18**).
- Las **células estrelladas**, que se llaman así debido al patrón de ramificación estrellado de su árbol dendrítico (**Fig. 18.19**), alcanzan con su axón las dendritas de las células de Purkinje.

Capa de células de Purkinje

Células de Purkinje La capa de células de Purkinje (capa ganglionar) es un estrato delgado que contiene los somas de estas neuronas y está ubicado entre las capas molecular y granulosa. Con sus 30 µm de diámetro, las células de Purkinje son las neuronas más grandes de la corteza cerebelosa (**Fig. 18.18**, **Fig. 18.20**, **Fig. 18.21**). Contienen muchas mitocondrias, un RE rugoso abundante, un aparato de Golgi y lisosomas. Por consiguiente, son células particularmente activas desde el punto de vista metabólico. Las células de Purkinje son las únicas neuronas de la corte-

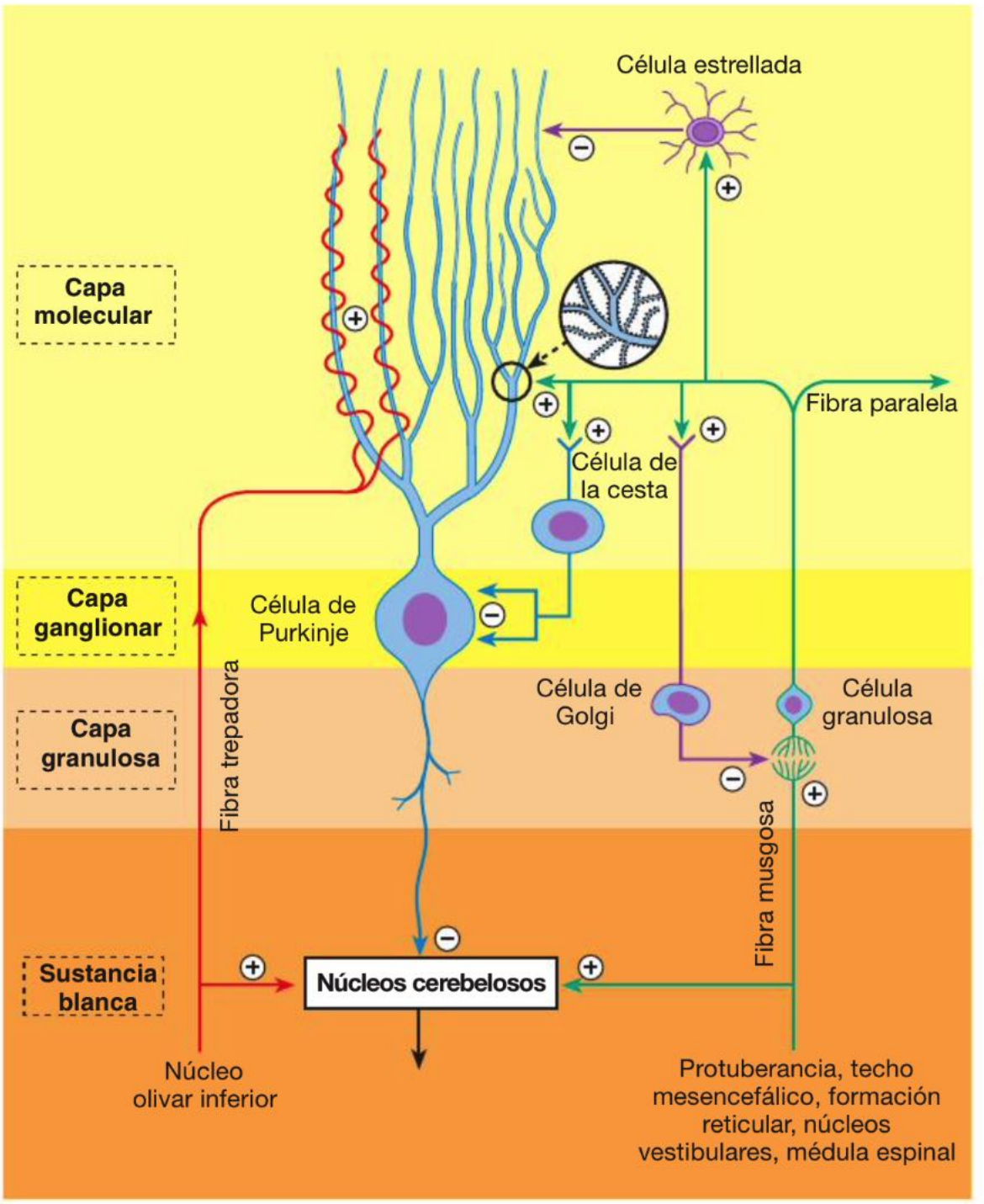

Fig. 18.17 Neuronas y conexiones de las fibras en la corteza cerebelosa (representación esquemática). El cerebelo está compuesto por una corteza externa relativamente delgada, la sustancia blanca interna y los núcleos cerebelosos. De afuera hacia adentro la corteza se subdivide en una capa molecular, una capa de células de Purkinje y una capa granulosa. La célula de Purkinje es la neurona principal de la corteza sobre la que influyen en forma directa o indirecta fibras excitadoras (fibras trepadoras, fibras paralelas) e interneuronas inhibidoras (células estrelladas, células de las cestas, células de Golgi). La misma célula de Purkinje envía un axón inhibidor hacia los núcleos cerebelosos, a los que también llegan colaterales excitadoras de las fibras musgosas y de las fibras trepadoras. Si la célula de Purkinje se activa, los núcleos cerebelosos se inhiben y el flujo de información desde el cerebelo se reduce. Si la célula de Purkinje se inhibe, los núcleos cerebelosos se desinhiben ("desinhibición") y el flujo de información desde el cerebelo aumenta. + Sinapsis excitadoras; – sinapsis inhibidoras.

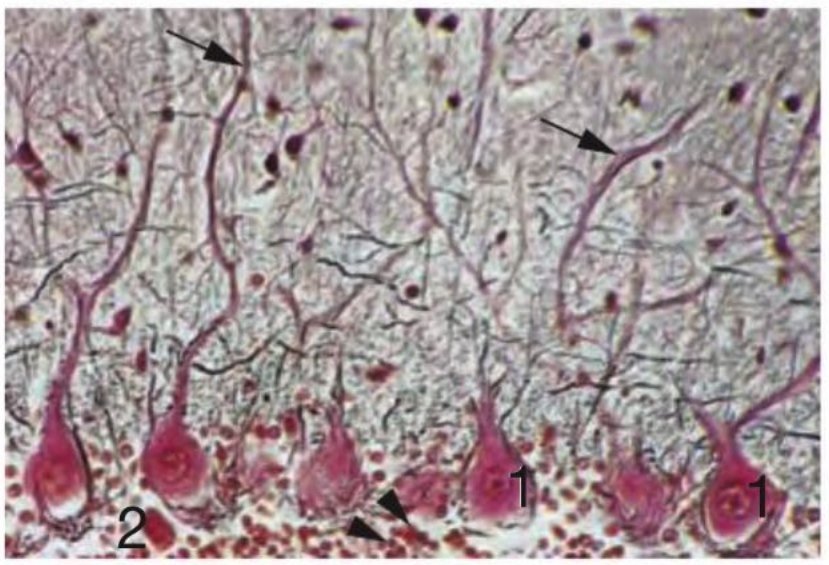

Fig. 18.18 Cerebelo. Las dendritas (→) de las células de Purkinje (**1**) están en la capa molecular. Sus ramificaciones distales alcanzan la superficie del cerebelo. El axón que surge del polo celular inferior atraviesa la capa granulosa y se dirige a la sustancia blanca para terminar en uno de los núcleos cerebelosos. Las ramificaciones axónicas de las células de las cestas rodean los somas de las células de Purkinje y están teñidas de negro. **2** Célula de Golgi; ► célula granulosa. Babuino; impregnación argéntica de Bodián; 240 ×. (De [1])

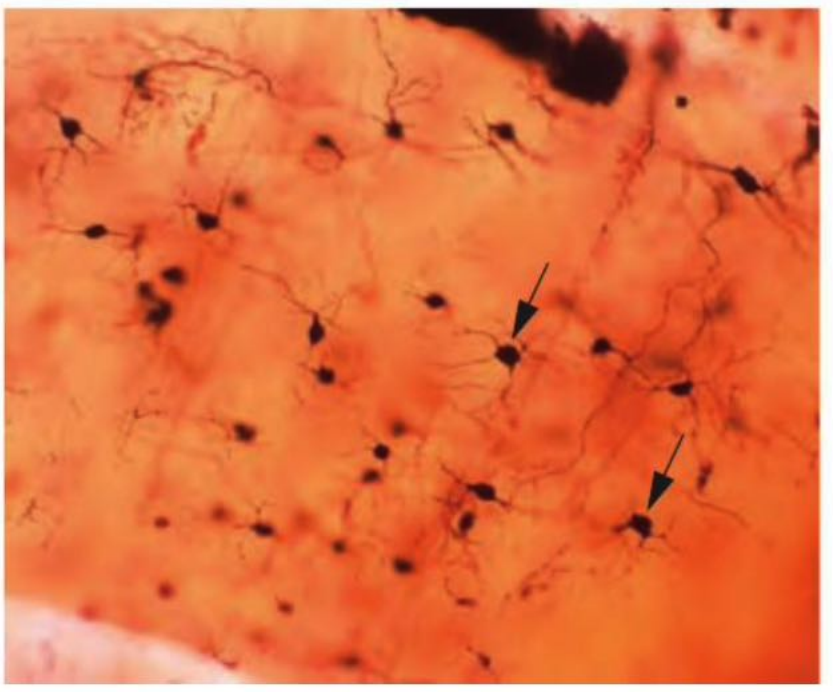

Fig. 18.19 Neuronas estrelladas (→) en la capa molecular de la corteza cerebelosa. Ser humano; impregnación argéntica de Golgi; 250 ×.

Fig. 18.20 Corteza cerebelosa. La impregnación argéntica de Golgi muestra bien las células de Purkinje con sus árboles dendríticos grandes; → somas de las células de Purkinje; árbol dendrítico en la capa molecular. Perro; 250 ×.

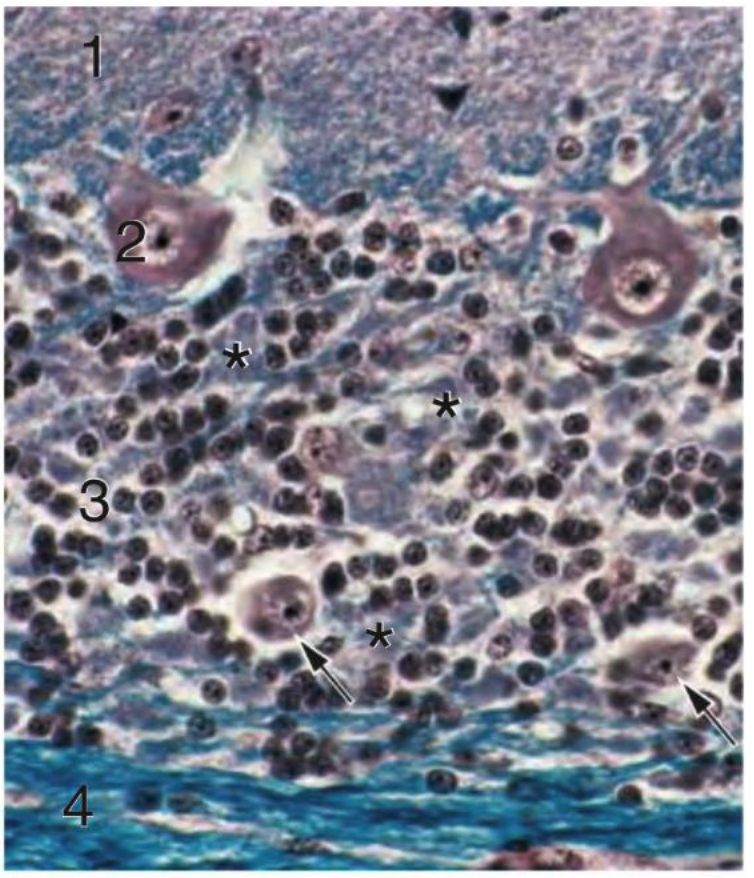

Fig. 18.21 Corteza cerebelosa. 1 Capa molecular; **2** célula de Purkinje; **3** capa granulosa. Obsérvense las regiones carentes de núcleos (glomérulos cerebelosos, *) que corresponden a regiones sinápticas complejas entre las fibras musgosas y las dendritas de las células granulosas. → Células de Golgi; **4** sustancia blanca. Las fibras nerviosas mielínicas (teñidas de azul) son las estructuras dominantes de la sustancia blanca, pero también aparecen en la capa granulosa e incluso forman un plexo relativamente denso en la profundidad de la capa molecular. Gato; tinción de la mielina con azul Luxol rápido y coloración de contraste con el método de Goldner modificado. (Preparado gentileza del Prof. Dr. K. Fleischhauer, Bonn.)

za cerebelosa que producen calbindina, una proteína fijadora de calcio, y pueden detectarse por ella (**Fig. 18.22**, **Fig. 18.23**).

Árbol dendrítico Una característica morfológica particular de las células de Purkinje es el árbol dendrítico. Comienza con una dendrita principal que se dirige hacia la superficie del cerebelo y luego se ramifica en forma reiterada (**Fig. 18.18**, **Fig. 18.20**). Sin embargo, el árbol dendrítico no se distribuye de modo uniforme en el espacio, sino que está extendido en un plano, como si fuera una planta en una espaldera, y se orienta perpendicular a la lámina del cerebelo (circunvolución cerebelosa). Las dendritas de una célula de Purkinje poseen alrededor de 180.000-200.000 espinas con las cuales establecen sinapsis las fibras paralelas y las fibras trepadoras. El axón abandona la célula de Purkinje por el lado orientado hacia la capa granulosa, atraviesa esta capa y se introduce en la sustancia blanca para alcanzar los núcleos cerebelosos profundos.

Capa granulosa

Células granulosas La capa más profunda de la corteza cerebelosa, la capa granulosa, está compuesta por neuronas pequeñas (diámetro de los somas: 5-8 µm) densamente agrupadas (**Fig. 18.16**, **Fig. 18.21**). El núcleo está rodeado por un fino reborde de citoplasma, por lo cual con poco aumento los núcleos hipercromáticos parecen una colección de granos (**Fig. 18.16**). El cerebelo humano poseería alrededor de 5×10^{10} células granulosas. Las células granulosas emiten sólo 3-5 dendritas cortas que permanecen en la capa granulosa. En estas dendritas terminan las fibras musgosas y los axones de las células de Golgi y forman extensas sinapsis complejas. Estas regiones sinápticas son tan extensas que entre las células granulosas individuales siempre hay áreas acelulares que con gran aumento también pueden identificarse bajo el microscopio óptico. Estas áreas reciben el nombre de **glomérulos cerebelosos** (**Fig. 18.21**). Los axones de las células granulosas ascienden hasta la capa molecular y allí transcurren paralelos al eje longitudinal de la lámina cerebelosa (fibras paralelas). De este modo cursan perpendiculares a las dendritas orientadas en sentido transversal de las células de Purkinje, con cuyas espinas establecen sinapsis.

Fig. 18.22 Corteza cerebelosa, hibridación in situ (células de Purkinje).

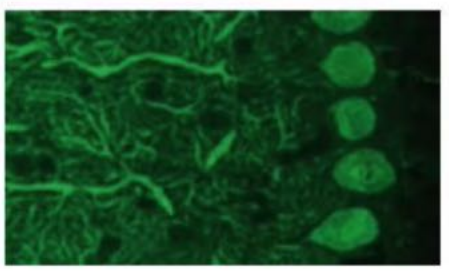

Fig. 18.23 Corteza cerebelosa, inmunotinción con calbindina (células de Purkinje).

Células de Golgi Entre las células granulosas también se encuentran aisladamente somas neuronales grandes que pertenecen a las células de Golgi (**Fig. 18.16**, **Fig. 18.21**, véase también la **Fig. 18.17**) y cuyas dendritas se extienden hasta la capa molecular. Allí son estimuladas por las fibras paralelas. Los axones de las células de Golgi participan en las sinapsis complejas de los glomérulos cerebelosos. Ante una estimulación demasiado intensa de las células granulosas pueden "inactivar" las aferencias de las fibras musgosas

Células neuróglicas de la corteza cerebelosa

En la corteza cerebelosa, además de las células neuróglicas características de todo el encéfalo (astroglia, oligodendroglia y microglia), también se encuentra una forma especial de astrocitos, las **células neuróglicas de Bergmann**. Sus cuerpos celulares se encuentran en la región de los somas de las células de Purkinje y sus prolongaciones, las llamadas fibras neuróglicas de Bergmann, atraviesan la capa molecular hacia la superficie del cerebelo para formar allí la membrana limitante glial (**Fig. 18.24**). Lateralmente emiten prolongaciones laminares que cubren todas las regiones asinápticas de las células de Purkinje. Contienen una gran densidad de transportadores de glutamato y, en consecuencia, pueden eliminar con rapidez del espacio extracelular este neurotransmisor excitador luego de su liberación desde las terminaciones axónicas de las fibras paralelas. Así protegen el cerebelo contra la estimulación excesiva, aunque se supone que tienen otras funciones biológicas.

Sustancia blanca, núcleos del cerebelo

La sustancia blanca del cerebelo (**Fig. 18.16**, **Fig. 18.25**) está compuesta sobre todo por axones y células neuróglicas. En su profundidad se encuentran los núcleos cerebelosos. A través de colaterales de las fibras musgosas y de las fibras trepadoras, sus neuronas reciben informaciones sensomotoras que sólo se transmiten cuando las células de Purkinje inhibidoras mismas se inhiben. Sólo mediante esta inhibición de la inhibición (desinhibición), las informaciones pueden abandonar el cerebelo (compárese con la **Fig. 18.17**).

Correlación clínica En las **lesiones del cerebelo** aparece un trastorno de la motricidad. Se distinguen 2 grupos de signos y síntomas: en uno la coordinación se desorganiza (**ataxia**), en el otro disminuye el tono muscular (**hipotonía**). Es característico que los pacientes con lesiones cerebelosas ya no puedan calcular los cursos temporales ni la extensión de los movimientos. Los movimientos con finalidad (p. ej., en la prueba índice-nariz) se tornan imprecisos y rebasan el objetivo. Por los movimientos de corrección, que por su parte también son imprecisos, surge el cuadro clínico del **temblor intencional**.

Cerebro

El cerebro es el órgano más grande del encéfalo y participa en muchas funciones sensoriales, motoras y cognitivas encefálicas. Mediante las modernas técnicas de diagnóstico por imágenes ("visualización encefálica") y los nuevos procedimientos electrofisiológicos ("mapeado encefálico") en los últimos años se han adquirido conocimientos cada vez más precisos acerca de las especializaciones funcionales de la corteza cerebral humana y se han comparado con la histología.

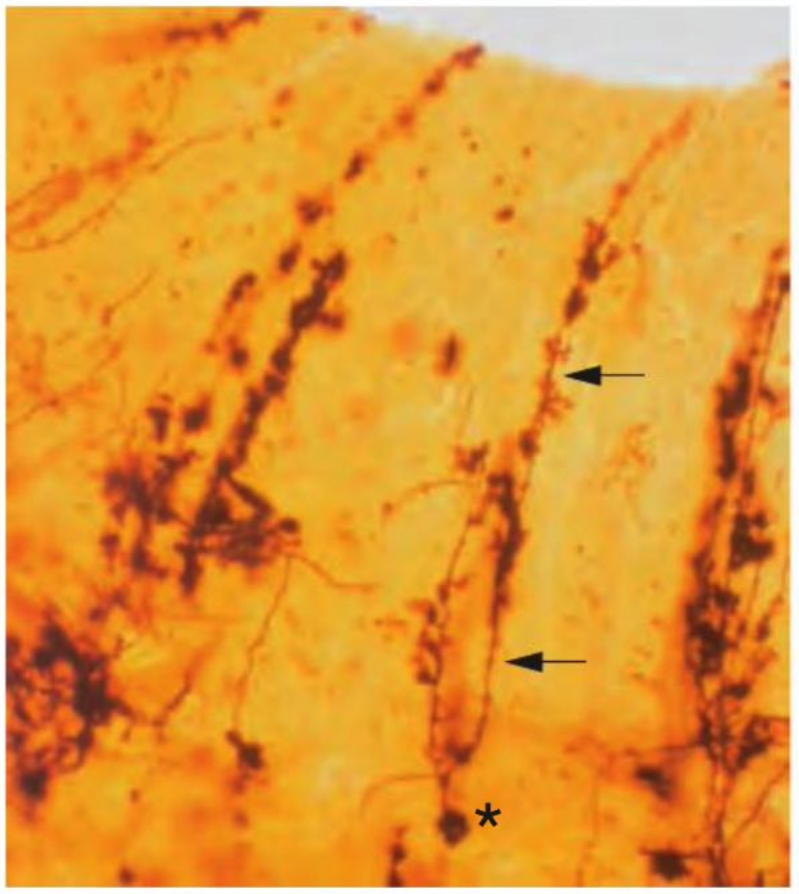

Fig. 18.24 Células neuróglicas de Bergmann en la capa molecular de la corteza cerebelosa. Desde el cuerpo principal de estas células (*), que se encuentra a la altura de los somas de las células de Purkinje, parte hacia la superficie de la corteza una prolongación larga (→) con formaciones laminares. Ser humano; impregnación argéntica de Golgi; 250 ×.

Fig. 18.25 Sustancia blanca del cerebelo. La tinción de la mielina con azul Luxol rápido pone de manifiesto la sustancia blanca ramificada del cerebelo (teñido de azul, *). Ser humano; azul Luxol rápido junto con una tinción de Goldner modificada; 8 ×.

Subdivisión del cerebro

Corteza y centro oval La sustancia gris del cerebro se encuentra en la superficie y forma una corteza (corteza cerebral). La sustancia blanca es interna y forma el llamado centro oval o medular. En la profundidad de la sustancia blanca se encuentran acumulaciones de sustancia gris (núcleos).

Neocorteza, arquicorteza, paleocorteza Con fundamento en la filogenia del encéfalo, la corteza cerebral se clasifica en corteza nueva (neocorteza, p. ej., la corteza parietal), corteza antigua (arquicorteza, p. ej., hipocampo) y corteza muy antigua (paleocorteza, p. ej., corteza olfatoria). La neocorteza tiene una estructura relativamente uniforme y está compuesta por 6 capas neuronales horizontales, es decir que son paralelas a la superficie (estratificación de la corteza cerebral). En cambio, las regiones de arquicorteza y paleocorteza son de estructura variable.

Isocorteza, alocorteza La corteza cerebral se clasifica en 2 grandes categorías:

- **isocorteza:** corteza con una estructura de 6 capas (neocorteza; **Fig. 18.26**, **Fig. 18.27**, **Fig. 18.28**, **Fig. 18.29**, **Fig. 18.30**)
- **alocorteza:** corteza con una estructura diferente (arquicorteza y paleocorteza; **Fig. 18.1**, **Fig. 18.37**, **Fig. 18.38**).

Reciben el nombre de mesocorteza las regiones corticales de transición en las que la isocorteza de 6 capas se transforma en la alocorteza, la mayor parte de las veces de estructura más simple.

Áreas de Brodmann, columnas Con un examen más minucioso en la corteza cerebral pueden distinguirse subregiones histológicas (52 áreas de Brodmann). Además, la isocorteza de 6 capas tiene una organización no sólo horizontal sino también vertical. Las capas neuronales están vinculadas verticalmente entre sí en forma estrecha y forman unidades funcionales mayores (**columnas corticales**). Una columna tiene un tamaño de unos 200-300 µm y comprende todas las neuronas que hay en este espacio, es decir, todas las neuronas de las 6 capas. Los límites entre las columnas no pueden distinguirse con las técnicas histológicas habituales y son capaces de sufrir modificaciones en el ámbito de los procesos de aprendizaje (**plasticidad neuronal**).

Nota La división en columnas corticales corresponde a una caracterización funcional; en cambio, las áreas de Brodmann se caracterizan histológicamente: cada una de las 52 áreas de Brodmann contiene muchas columnas corticales, en total se cree que varios millones.

Corteza cerebral

La corteza cerebral humana en su mayor parte tiene un espesor de 3-4 mm. Contiene alrededor de 12.000-15.000 millones de neuronas y a esto se añade una cantidad 10 veces mayor de células de la neuroglia. Las células neuróglicas en su mayoría son astrocitos.

Isocorteza Alrededor del 95% de la corteza cerebral humana es neocorteza y está compuesta por 6 estratos celulares (isocorteza). La neocorteza muestra diversas especializaciones regionales (regiones sensoriales, motoras, cognitivas) que se acompañan de variaciones en la arquitectura isocortical, es decir que las 6 capas neuronales se manifiestan con una magnitud diferente y contienen una cantidad variable de neuronas en las distintas regiones. Estas variaciones de la conformación de la isocorteza son el fundamento de la subdivisión adicional de la neocorteza en las áreas de Brodmann.

Alocorteza El resto de la corteza cerebral consiste en arquicorteza o paleocorteza. Aquí se encuentran distribuciones celulares variables, que pueden ser monoestratificadas o multiestratificadas. Las regiones alocorticales deben considerarse en forma individual, dado que las diferencias estructurales entre ellas son demasiado grandes como para formular reglas generales. Una región alocortical importante del SNC es el hipocampo.

Nota Corteza cerebral
La corteza cerebral se subdivide en isocorteza y alocorteza. La **isocorteza** está dividida en 6 capas celulares consecutivas. La **alocorteza** es una corteza que tiene una estructura "diferente".

Isocorteza

Capas La división horizontal de la isocorteza en 6 capas puede verse mediante el uso de tinciones diversas (**Fig. 18.26**). La técnica de Nissl y los métodos para identificar pigmentos tiñen los somas neuronales y permiten estudiar la citoarquitectura de una región; las tinciones para mielina y la técnica de Golgi permiten exponer la fibroarquitectura y la morfología de las células individuales, respectivamente. La estratificación horizontal de la isocorteza se identifica mejor en los preparados en los que sólo se han teñido los somas neuronales y que se examinan con un aumento mediano (**Fig. 18.27**, **Fig. 18.28**, **Fig. 18.29**, **Fig. 18.30**). En estas condiciones, el observador tiene la impresión visual de estratificación debido a la acumulación de somas neuronales de tamaños diferentes y asociados con densidades distintas que se ubican a una distancia determinada de la superficie cortical. Comenzando desde la superficie del cerebro, las capas de la corteza se designan con números romanos del I al VI (**Cuadro 18.3**).

Estriación radial Además de la estratificación manifiesta de los somas neuronales en capas horizontales, en la isocorteza existe una división en columnas celulares verticales que también se identifica en los preparados de cortes realizados en sentido perpendicular a la superficie (**Fig. 18.27**). Las columnas celulares tienen un espesor de más o menos 300-500 µm y se extienden desde la base de la corteza hasta su superficie. La impresión de columnas celulares verticales surge por los axones de trayecto radial ("estriación radial"). Esta división vertical estructural no coincide con la división vertical funcional (columnas verticales).

Nota La impresión de estratificación depende de la tinción de los somas y del aumento escogido.

Tipos de neuronas Para poder identificar morfológicamente las neuronas individuales de la corteza cerebral deben exponerse las prolongaciones neuronales (p. ej., mediante técnicas de impregnación argéntica, **Fig. 18.32**). Las neuronas de la isocorteza son en el 85% neuronas piramidales y neuronas piramidales modificadas y en el 15% neuronas no piramidales:

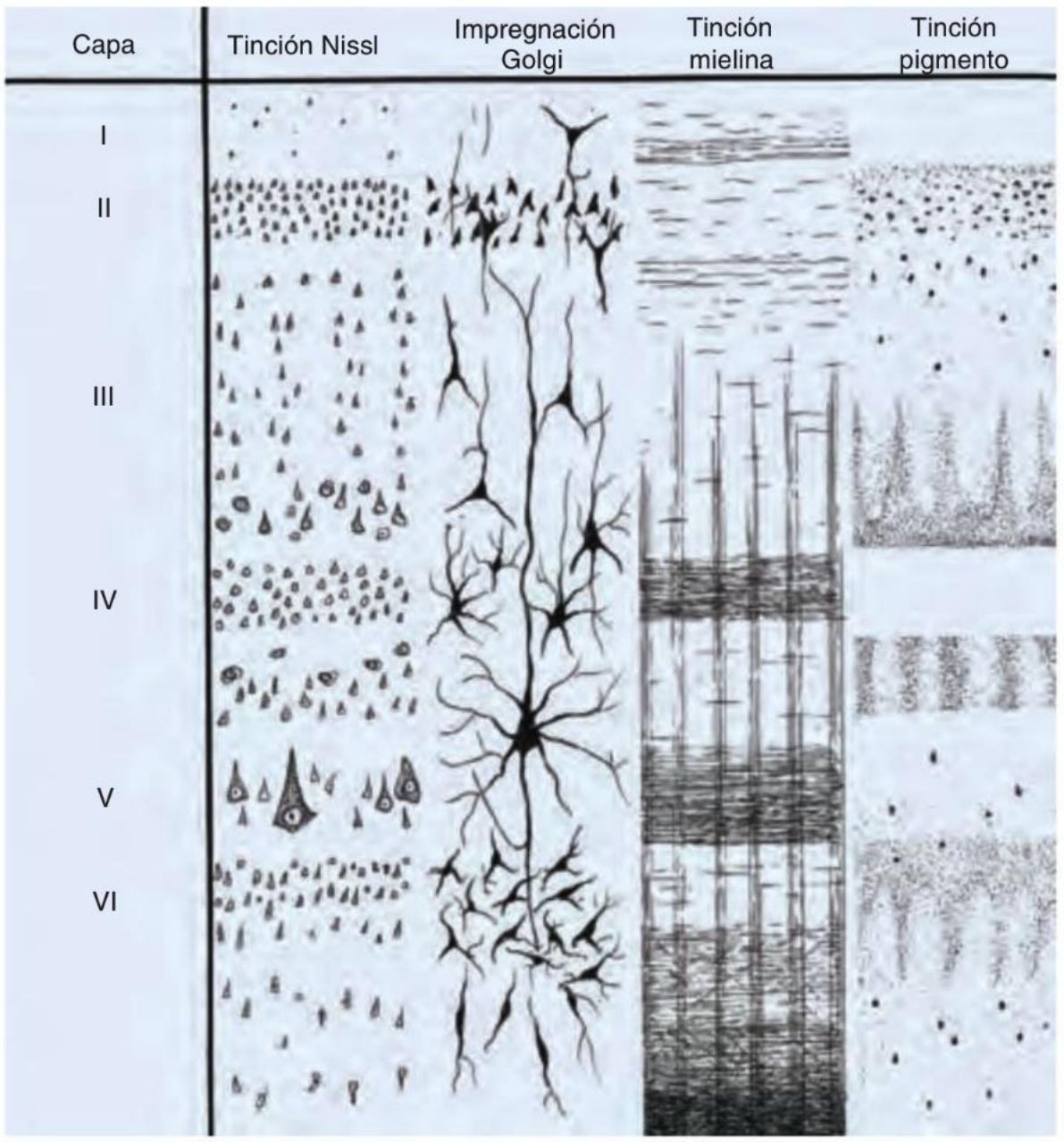

Fig. 18.26 Isocorteza. Representación esquemática del aspecto en la microscopia óptica con el uso de técnicas diferentes. (De [4], modificado)

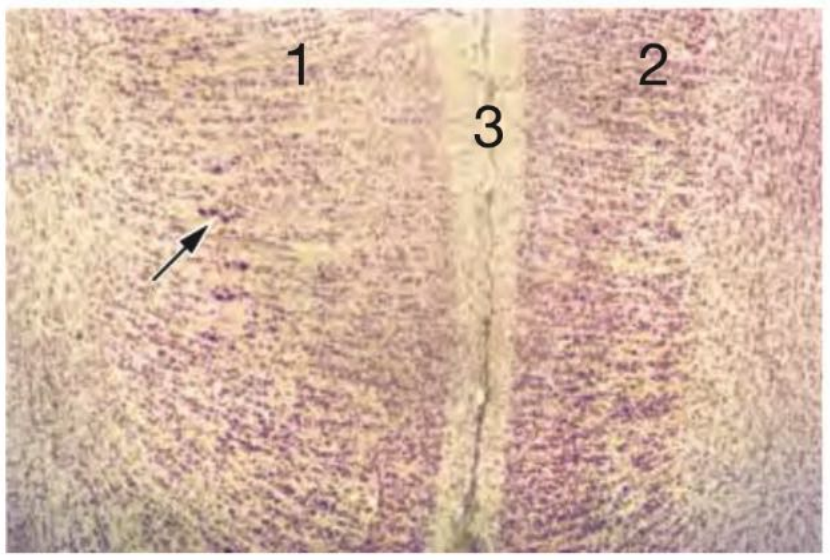

Fig. 18.27 Isocorteza que se manifiesta en forma diferente en los giros precentral (**1**) y poscentral (**2**) del cerebro. Ambos giros están separados por el surco central (**3**).
→ Neuronas piramidales grandes. Ser humano; técnica de Nissl; 10 ×.

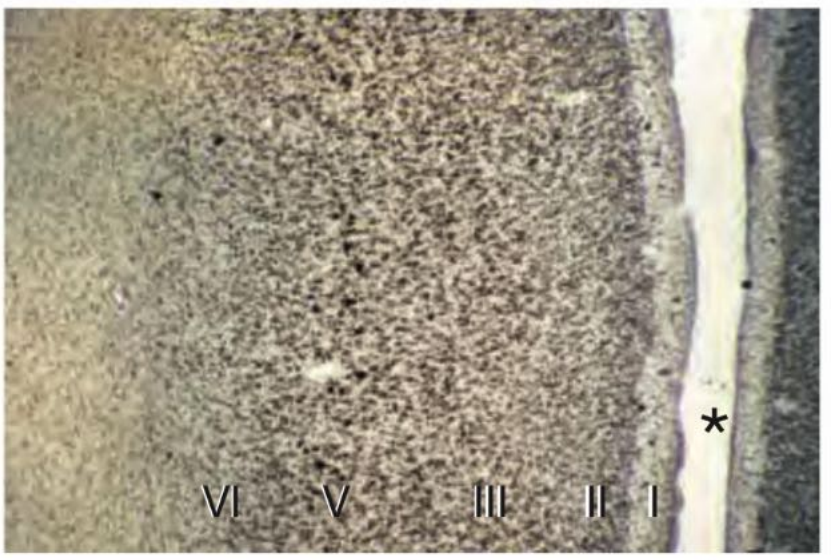

Fig. 18.28 Isocorteza en la corteza motora del giro precentral (área 4 de Brodmann). Con aumento mediano ya puede identificarse una distribución laminar en varias capas, las cuales desde afuera hacia adentro son: **I** capa molecular; **II** capa granulosa externa; **III** capa piramidal externa; **V** capa piramidal interna (con somas neuronales grandes llamativos, de forma piramidal; neuronas gigantopiramidales de Betz); **VI** capa polimorfa). En esta región, la capa IV (capa granulosa interna) está reducida y sus límites sólo se reconocen con dificultad (corteza agranular).
* Surco central. Ser humano; técnica de Golgi modificada; 20 ×.



Fig. 18.29 Isocorteza en la corteza somatosensorial del giro poscentral, aumento mediano. En la corteza somatosensorial predominan las capas de neuronas granulosas (corteza granular). Aquí la corteza también tiene seis capas (**I-VI**). Sin embargo, al igual que en la corteza motora, la identificación de todas las capas suele resultar más difícil que en otras regiones cerebrales. El límite con la sustancia blanca es relativamente nítido. * Surco central. Ser humano; técnica de Golgi modificada; 20 ×.

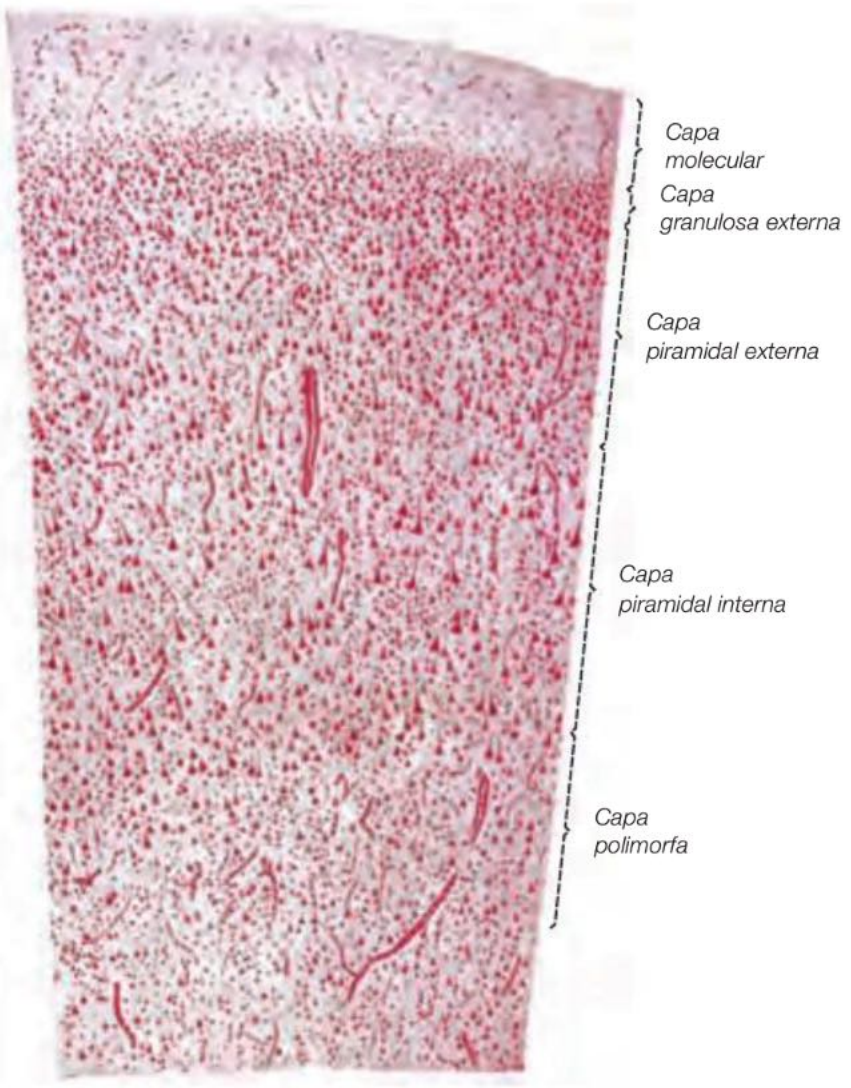

Fig. 18.30 Capas de la corteza motora, dibujo. En la corteza motora de la región precentral la capa granulosa interna (capa IV) está reducida, de modo que dominan la imagen ambas capas piramidales (tipo cortical agranular). Ser humano; carmín; 50 ×. (De [1])

- **neuronas piramidales:** su soma tienen una forma semejante a la de una pirámide angosta. De su vértice surge una dendrita gruesa (dendrita apical) que está orientada hacia la superficie del cerebro. Desde la base parten las dendritas basales de trayecto más horizontal. Las dendritas se ramifican en un grado diverso y tienen numerosas espinas pequeñas con las cuales establecen sinapsis los axones de otras neuronas. Las ramificaciones terminales de las dendritas pueden alcanzar la capa más externa de la corteza y allí ramificarse otra vez en forma abundante (ramillete dendrítico apical). El tamaño de las neuronas piramidales es muy variable. Un ejemplo de neuronas piramidales muy grandes son las **neuronas gigantopiramidales de Betz** de la corteza motora primaria (**Fig. 18.28**, **Fig. 18.31**), cuyos somas pueden alcanzar hasta 100 µm de diámetro. Son de las neuronas más grandes que hay en el sistema nervioso. Las neuronas piramidales poseen un núcleo redondeado voluminoso que contiene un nucléolo obvio y un citoplasma con abundancia particular de mitocondrias, RE rugoso y gránulos de pigmento oscuros (**Fig. 18.33**). Por lo general también pueden identificarse varios lisosomas y un aparato de Golgi. La cantidad de pigmento (lipofuscina) acumulado en los somas aumenta con la edad. Los axones de las neuronas piramidales abandonan el soma principalmente por su base o desde una de las dendritas troncales. Se introducen en la sustancia blanca o se dirigen hacia otras regiones corticales (neuronas de asociación) o hacia núcleos subcorticales (neuronas de proyección). Con frecuencia emiten colaterales para neuronas vecinas. Las neuronas piramidales son neuronas excitadoras y utilizan glutamato como neurotransmisor.
- **neuronas no piramidales:** son de forma y tamaño variables. A este grupo de células pertenecen en particular las interneuronas de la corteza. Sus dendritas suelen ser más cortas que las de las neuronas piramidales y no tienen una organización polar. Algunas de estas neuronas poseen dendritas que abandonan el soma en todas direcciones y, por ende, tienen aspecto estrellado. Estas neuronas se denominan células estrelladas. Los axones de las neuronas no piramidales por lo general no abandonan las regiones corticales locales y sólo entran en contacto con las neuronas vecinas. Las neuronas no piramidales pueden tener efectos moduladores sobre las neuronas piramidales.

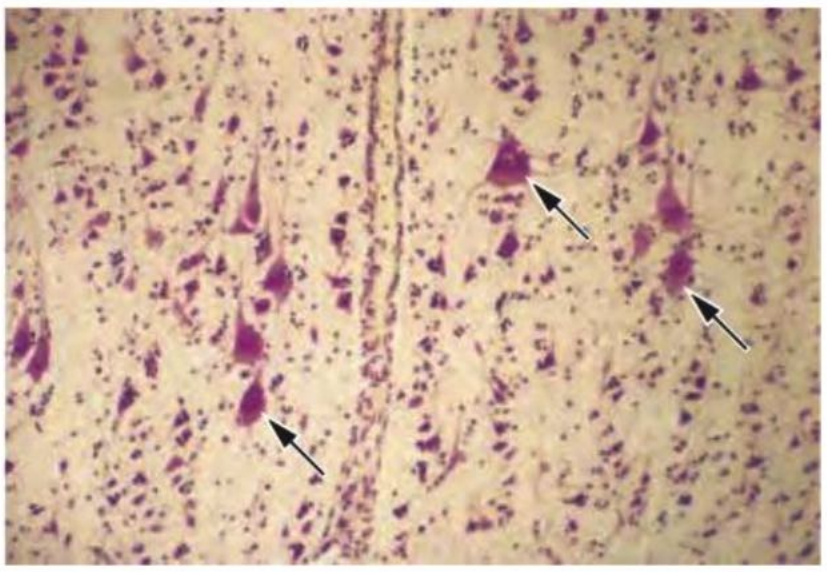

Fig. 18.31 Neuronas gigantopiramidales de Betz (→) en la capa V de la corteza motora. Ser humano; técnica de Nissl; 240 ×.

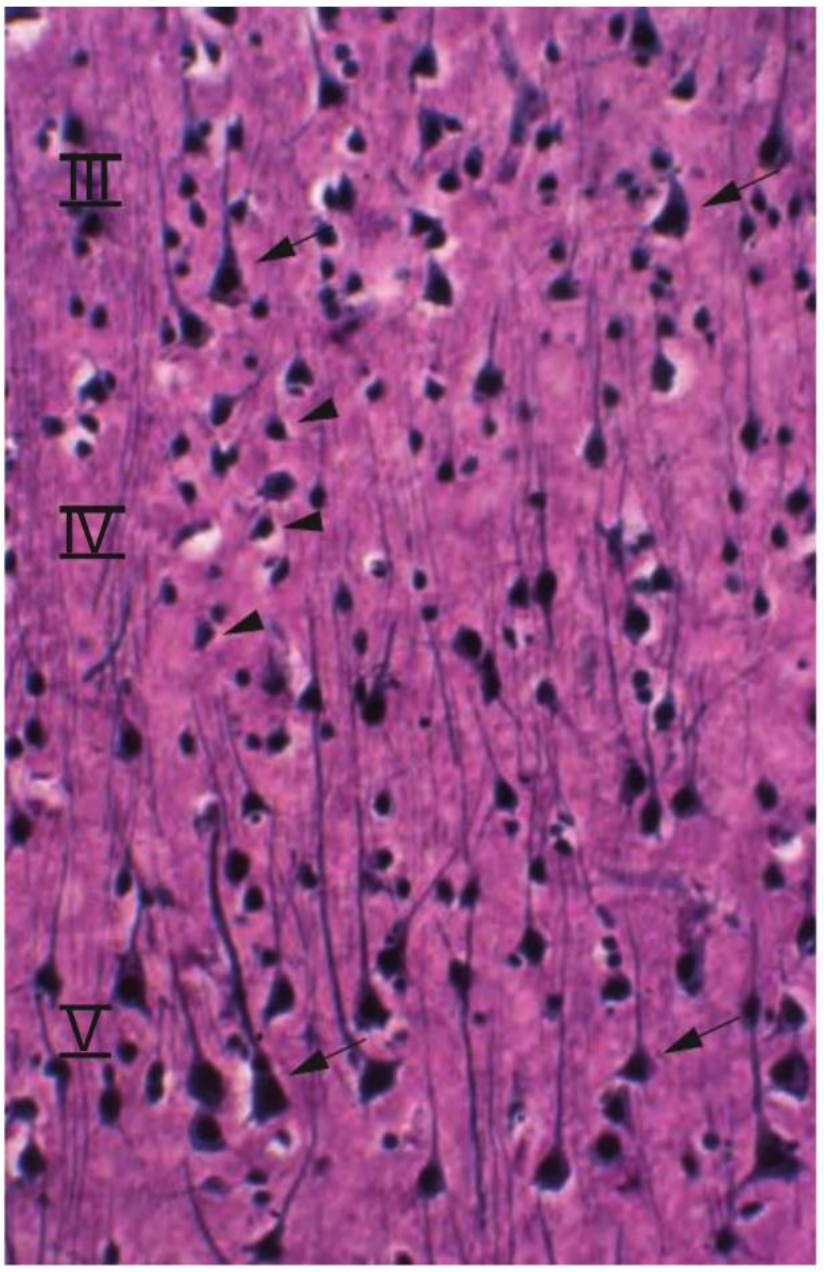

Fig. 18.32 Neuronas piramidales (→) y células granulosas (►) en las capas corticales profundas (V, IV y III) de la isocorteza (giro parahipocampal). Las dendritas apicales se agrupan en haces que se dirigen hacia las capas superficiales (p. ej., en el margen izquierdo de la imagen). Ser humano; impregnación argéntica de Romeis (tinción negra); 250 ×.

Las neuronas piramidales y no piramidales se distribuyen en forma variable en la isocorteza (**Cuadro 18.3**).

Células de la neuroglia Además de neuronas, en la corteza cerebral y en la sustancia blanca del cerebro hay una gran cantidad de células neuróglicas. Los **astrocitos** delimitan la superficie de la corteza (membrana limitante glial superficial) y los vasos (membrana limitante glial vascular). Además, son importantes para la nutrición de las neuronas, para la función de las sinapsis y también para aspectos de la plasticidad sináptica (aprendizaje de las neuronas). Los **oligodendrocitos** rodean los axones de las neuronas corticales y son de una importancia decisiva para la conducción rápida de los estímulos. Los **microgliocitos** protegen el cerebro contra los agentes patógenos (función de defensa). En los preparados teñidos con la técnica de Nissl sólo pueden identificarse los núcleos de las células neuróglicas (véase también el **Cap.18.3.1**).

Áreas de Brodmann Las diversas regiones de la corteza cerebral (áreas de Brodmann) se distinguen por el espesor de las capas, la densidad de las neuronas y los tipos neuronales presentes localmente. Las capas pueden variar en cuanto a su expresión: en la corteza agranular (corteza motora del giro precentral), las capas granulosas están muy reducidas (**Fig. 18.30**); en otras regiones pueden ser dominantes (corteza granular). En la corteza visual (área estriada, **Fig. 18.34**, **Fig. 18.35**) la capa IV se subdivide en las capas IVa, IVb y IVc. La capa IVb contiene muchas fibras nerviosas mielínicas, por lo cual ya en la macroscopia se detectan como estrías longitudinales blanquecinas en la sustancia gris (estrías de Gennari o también estrías de Vicq-d'Azyr). De ahí proviene el nombre de esta región: área estriada.

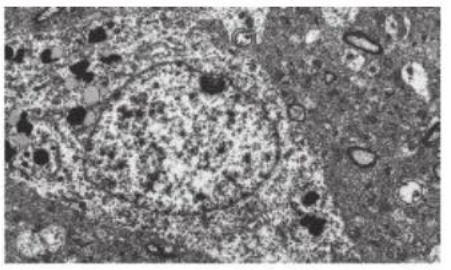

Fig. 18.33 Dos neuronas piramidales.

Conexiones neuronales de la isocorteza Las conexiones de las neuronas isocorticales son complejas y asimismo muestran diferencias regionales. No obstante, en forma muy simplificada pueden enunciarse algunas "reglas de conexión" (**Fig. 18.36**, **Cuadro 18.3**). Así, una unidad funcional vertical de la corteza cerebral, una **columna** cortical, primero recibe informaciones desde otras regiones encefálicas (fibras de asociación) e informaciones sensoriales desde el tálamo (fibras talámicas):

- Las **aferencias talámicas** terminan principalmente en neuronas no piramidales de la capa IV (lado derecho de la **Fig. 18.36**). Los axones de estas células ascienden hacia las capas más superficiales y alcanzan las dendritas apicales de las neuronas piramidales de todas las capas. Las neuronas piramidales forman la rama eferente del sistema y se proyectan desde la columna hacia regiones más alejadas de la corteza (en particular las neuronas piramidales de la capa III) o hacia regiones subcorticales (en particular las neuronas piramidales de la capa V).
- Las **fibras de asociación** alcanzan todas las capas de la columna y ascienden hasta la capa molecular (lado izquierdo de la **Fig. 18.36**). Terminan principalmente en forma directa sobre neuronas piramidales que, a su vez, se proyectan desde la columna hacia otras regiones.

Para ambos sistemas es válido que numerosas neuronas no piramidales (sobre todo interneuronas inhibidoras) pueden influir y modular la actividad de las neuronas piramidales. Estas interneuronas reciben colaterales de las aferencias, las eferencias e incluso las aferencias de otras interneuronas.
A partir de la figura 18.36 se torna obvio que el concepto de estratificación de la corteza cerebral en lo que se refiere a las conexiones de las neuronas es engañoso. Es cierto que los somas de las neuronas se distribuyen en capas, pero sus prolongaciones de ningún modo se mantienen dentro de estos límites. Así, las dendritas de las neuronas piramidales de la capa V ascienden a través de las capas IV-I y se ramifican en forma particularmente profusa cerca de la superficie. Por consiguiente, aunque tengan su soma en la capa V, estas neuronas establecen la mayor parte de sus sinapsis en otras capas. Esto confirma que la organización histológica de las regiones cerebrales es sólo un primer paso para la comprensión de su fisiología.

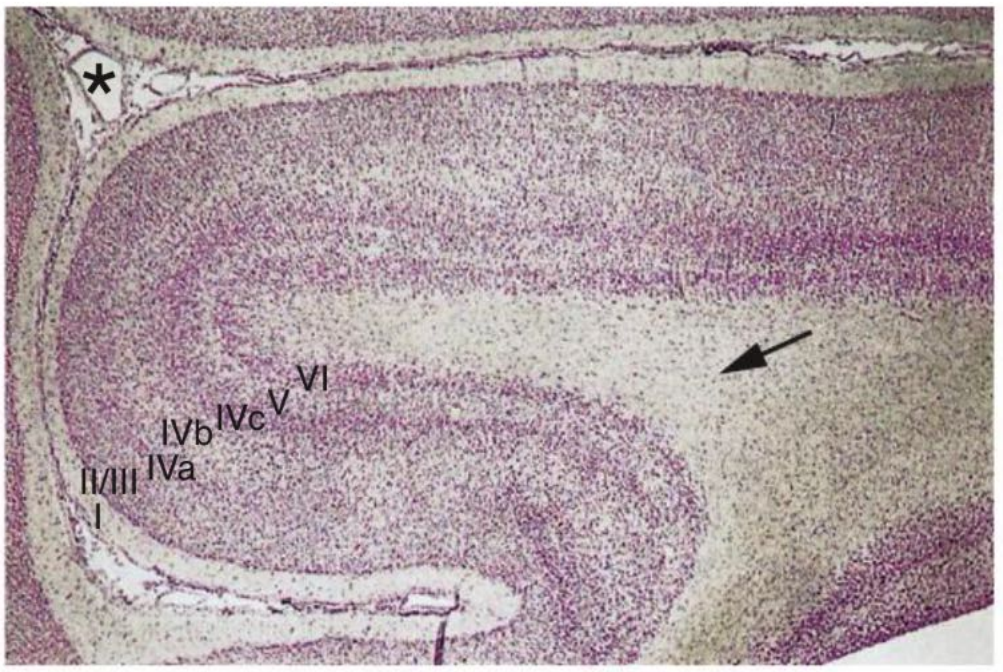

Fig. 18.34 Corteza visual primaria (área estriada) en la región del surco calcarino. Justo contra la sustancia blanca (→) se encuentra la capa VI, que se destaca por su abundancia de células. Hacia afuera sigue la capa V, con menos células y, por ende, más clara. A continuación están la capa IVc, de nuevo con células abundantes, luego la capa IVb ancha (= estría de Gennari) y la capa IVa, angosta y más oscura (con más células). Las capas III y II ocupan el espacio entre la capa IVa y la capa I, la más externa y casi no teñida, pero los límites entre ellas apenas pueden identificarse. * Vena en la piamadre del surco calcarino. Ser humano; técnica de Nissl; 16 ×. (De [1])

Fig. 18.35 Corteza visual primaria (área estriada) con más aumento y otra tinción. Se identifican con facilidad la capa V con pocas células y la capa IVb característica con fibras abundantes. La capa IVb contiene fibras nerviosas mielínicas y suele identificarse a simple vista (estría de Gennari). Ser humano; técnica de Golgi modificada; 40 ×. (De [1])

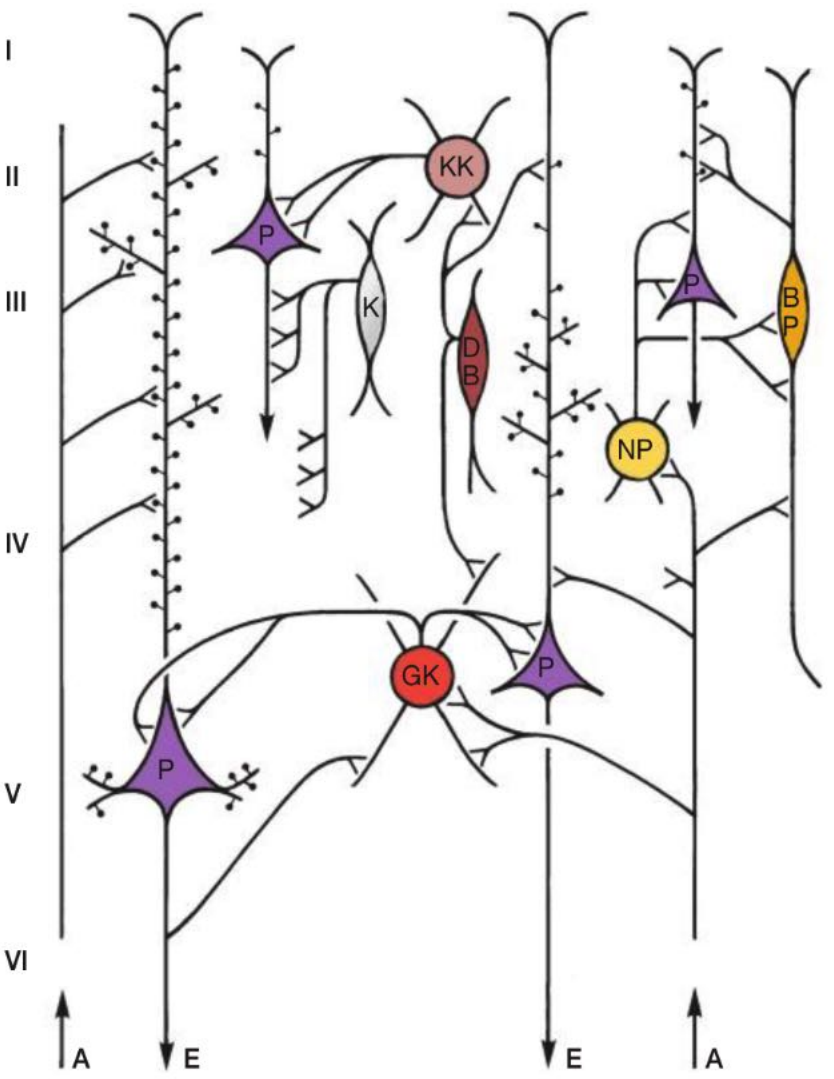

Fig. 18.36 Conexiones isocorticales (representación esquemática) con acento en la división vertical funcional. Los componentes ilustrados corresponden aproximadamente a una columna. A = aferencias extrínsecas, BP = neurona bipolar, DB = neurona de penacho doble, E = eferencias, GK = neurona de las cestas grande, K = neurona en candelabro, KK = neurona de las cestas pequeña, P = neurona piramidal, NP = neurona no piramidal. (De [4])

Cuadro 18.3 Capas de la isocorteza

Capa	Histología	Tipos celulares	Aferencias	Eferencias
I (capa molecular)	Pocas células, axones, dendritas apicales, neuroglia	NNP aisladas	FA, capa IV	
II (capa granulosa externa)	Somas pequeños muy juntos	NP pequeñas, NNP	FA, capa IV	
III (capa piramidal externa)	Somas de tamaño mediano y de distribución laxa	NP de tamaño mediano, NNP	FA, capa IV	Proyección hacia otras regiones corticales
IV (capa granulosa interna)	Somas pequeños muy juntos	NP pequeñas o modificadas, NNP	FA, tálamo	Se proyecta hacia las capas I-III
V (capa piramidal interna)	Somas de tamaño muy grande y de distribución laxa	NP gigantes, NP de tamaño mediano, NNP	FA	Proyecciones hacia regiones subcorticales (p. ej., médula espinal)
VI (capa polimorfa)	Somas de tamaño mediano y de distribución laxa	NP modificadas, de formas variables, NNP	FA	Tálamo (conexiones recíprocas)

NNP = neuronas no piramidales; NP = neuronas piramidales; FA = fibras de asociación

Nota Isocorteza
La isocorteza se subdivide horizontalmente debido a la estratificación de los somas neuronales, como se ve, por ejemplo, en los preparados teñidos con la técnica de Nissl. Pero a causa de la conexión de las neuronas también está subdividida verticalmente. Así surgen las unidades funcionales características de la corteza, las columnas verticales.

Alocorteza-hipocampo

Las regiones alocorticales del cerebro poseen una estructura muy variable. Un ejemplo típico de una región encefálica alocortical es el hipocampo, que forma la mayor parte de la arquicorteza (¡arquicorteza no es sinónimo de alocorteza!). El hipocampo tiene gran importancia en la medicina clínica y en la investigación encefálica experimental. La terminología relacionada con el hipocampo no es uniforme. En los párrafos que siguen se consideran partes de él las subregiones giro dentado, asta de Ammon y subículo. El nombre "formación del hipocampo" incluye además del hipocampo las regiones corticales contiguas de la corteza entorrinal.

División El hipocampo se encuentra a ambos lados en el cerebro. Está ubicado en la región medial del lóbulo temporal y en una gran parte está cubierto por el giro parahipocampal. En los seres humanos longitudinalmente aparece como una estructura alargada y arqueada (como una "banana"), que se extiende desde el cuerpo calloso hasta la punta del ventrículo lateral. En su extremo temporal es obviamente más grueso que en su extremo rostral.
Las **subregiones y las capas** del hipocampo se identifican mejor en los cortes realizados en el polo temporal en sentido perpendicular con respecto al eje longitudinal del hipocampo. En estos cortes (**Fig. 18.37**), el hipocampo aparece como una circunvolución enrollada y con forma de S que puede subdividirse en 2 sectores grandes, el giro dentado (en los cortes transversales también llamado fascia dentada) y el asta de Ammon. Ambas subregiones del hipocampo tienen 3 capas. Están compuestas por una capa media con somas neuronales abundantes que se encuentra rodeada por 2 capas con menos cuerpos de neuronas:

- **capa con neuronas abundantes:** debido a su capa granulosa compacta, en las tinciones de Nissl el giro dentado se identifica con facilidad (**Fig. 18.37**, **Fig. 18.38**). En el asta de Ammon se encuentra una capa piramidal que se subdivide en 4 subsectores de acuerdo con la distribución, la morfología y las conexiones de sus neuronas piramidales (CA1-CA4, **Fig. 18.37**, **Cuadro 18.4**).
- **capas con neuronas escasas:** la capa con neuronas escasas que está sobre la capa con neuronas abundantes recibe el nombre de capa molecular; la otra capa con neuronas escasas se denomina capa polimorfa. Ambas capas contienen axones aferentes y eferentes. La capa molecular en parte se divide en subcapas (**Cuadro 18.4**).

Esta organización básica del hipocampo se encuentra en toda su extensión longitudinal. Sin embargo, la forma de S de las capas con células abundantes puede variar de acuerdo con la altura del corte.

Tipos celulares Las neuronas del hipocampo pueden subdividirse en 2 grandes grupos: neuronas principales y neuronas no principales (interneuronas):

- Las **neuronas principales** son las células granulosas glutamatérgicas del giro dentado y las células piramidales glutamatérgicas del asta de Ammon. Estas células forman una cadena de conexión neuronal (véase más adelante). Las **células granulosas** del giro dentado son neuronas pequeñas (alrededor de 10 µm) cuyos somas se encuentran muy apretados en la capa granulosa (**Fig. 18.1**, **Fig. 18.38**). Tienen una estructura muy polar: sus dendritas se sitúan principalmente en la capa molecular

Cuadro 18.4 Regiones y capas del hipocampo

Subregión	Capa molecular	Capa de células abundantes	Capa polimorfa
Giro dentado	• Capa molecular (región externa) • Capa molecular (región interna)	Capa granulosa	Hilio
Asta de Ammon (CA3)	• Capa lacunosomolecular • Capa radiada • Capa lúcida	Capa piramidal	Capa *oriens*
Asta de Ammon (CA1)	• Capa lacunosomolecular • Capa radiada	Capa piramidal (en los seres humanos se subdivide en: capa profunda y capa superficial)	Capa *oriens*
Subículo	• Capa molecular	Capa piramidal (biestratificada)	Capa *oriens*

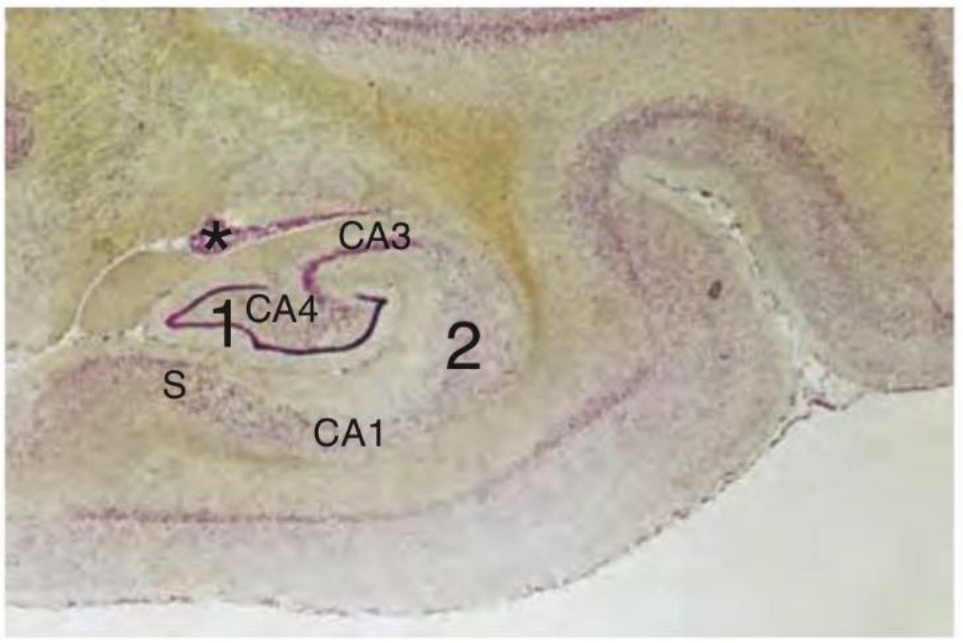

Fig. 18.37 Alocorteza (formación del hipocampo). Los somas neuronales de la formación del hipocampo se distribuyen en forma de S. Además, el giro dentado (**1**) se apoya sobre el asta de Ammon (**2**) como si fuera una capucha. El asta de Ammon se subdivide en varias subregiones: la región CA4 se encuentra por dentro de la región que está rodeada por las células granulosas del giro dentado. La región CA3 se caracteriza por una capa de neuronas piramidales muy compacta y con células abundantes. La región CA1 forma la mayor parte del hipocampo y consiste en una capa de células piramidales parcialmente biestratificada que se ensancha. El subículo (S) se continúa con la región CA1.
* Plexo coroideo. Ser humano; técnica de Nissl; 6 ×. (De [1])

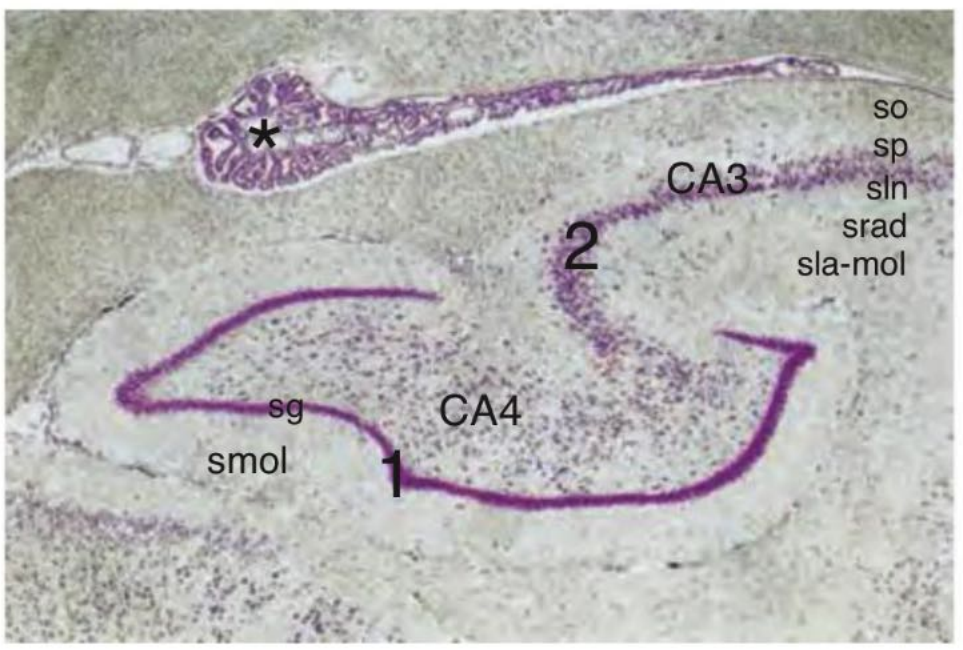

Fig. 18.38 Alocorteza (giro dentado y parte del asta de Ammon). Se distingue bien la estructura triestratificada del hipocampo. El giro dentado (**1**) está compuesto por una capa molecular superficial (**smol**), una capa que contiene los somas de las células granulosas (capa granular, **sg**) y una capa polimorfa delgada subyacente (que no está señalada). Las células piramidales de **CA4** del asta de Ammon (**2**) ocupan una gran parte del espacio que hay entre las células granulosas. A continuación sigue la banda compacta de células piramidales de **CA3**. Más superficial que las células piramidales de la capa piramidal (**sp**) está la capa molecular, que se subdivide en capa lúcida (**slu**), capa radiada (**srad**) y capa lacunosomolecular (**sla-mol**). Más profunda que las células piramidales se encuentra la capa polimorfa, que aquí recibe el nombre de capa *oriens* (**so**).
* Plexo coroideo. Ser humano; técnica de Nissl; 20 ×. (De [1])

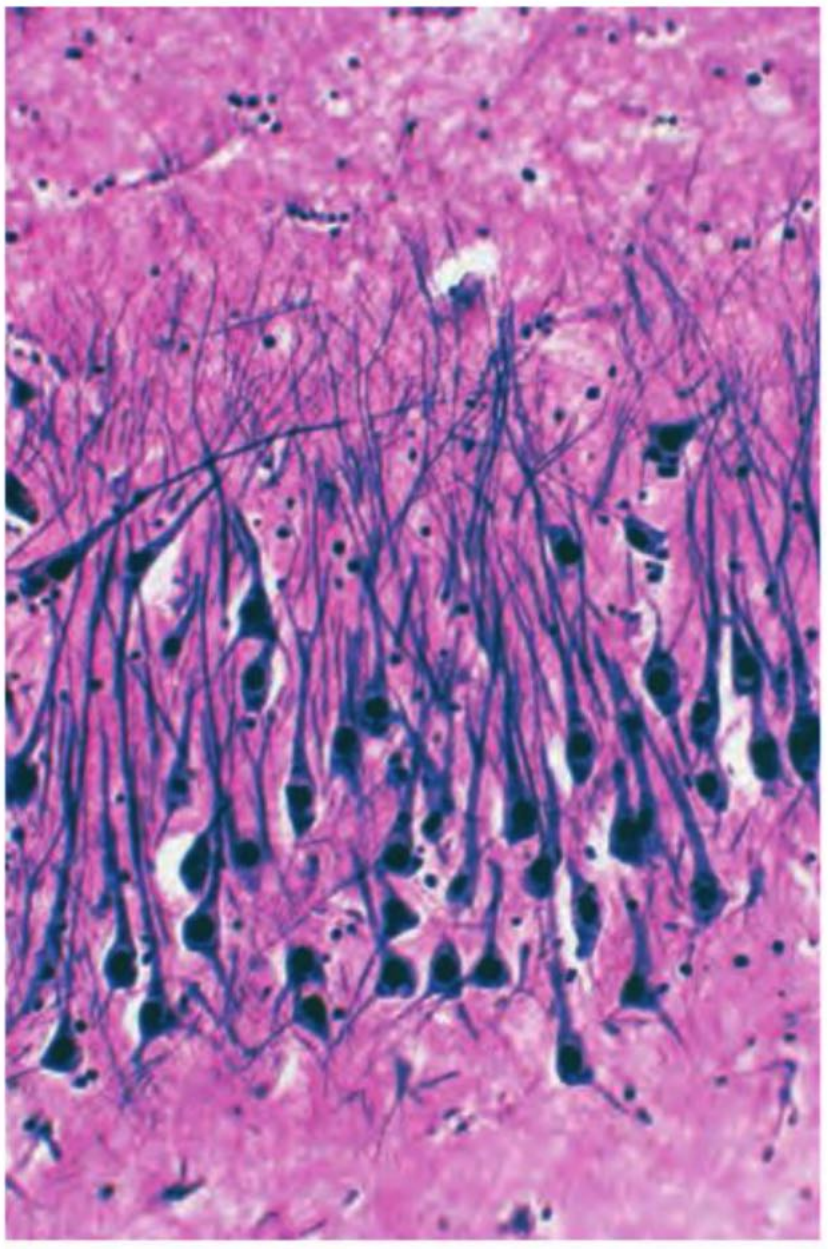

Fig. 18.39 Alocorteza (asta de Ammon). Ser humano; impregnación argéntica de Romeis (tinción en negro) para mostrar las neuronas piramidales. 250 ×.

(donde son alcanzadas por axones aferentes que provienen de la corteza entorrinal); sus axones, las fibras musgosas, se introducen en el hilio y en los sectores CA4 y CA3 (**Fig. 18.1**). Las **células piramidales** del asta de Ammon son neuronas un poco más grandes de forma piramidal característica (véase también la **Fig. 3.4.2**, **Fig. 18.39**). Sus dendritas apicales se introducen en las subcapas de la capa molecular (**Cuadro 18.4**) mientras que sus dendritas basales se encuentran en la capa *oriens*. Las células piramidales del asta de Ammon se proyectan hacia otras neuronas ubicadas dentro de la formación del hipocampo (conexiones intrínsecas) pero también hacia dianas situadas en otras regiones encefálicas (eferencias).

- Las **neuronas no principales** (interneuronas) son células inhibidoras (GABAérgicas). Influyen y regulan la actividad de las neuronas principales excitadoras, tienen formas variadas y se encuentran en todas las capas. Alrededor del 10% de las neuronas del hipocampo son interneuronas (GABAérgicas) inhibidoras. Las interneuronas terminan no sólo en las neuronas principales del hipocampo sino también en otras interneuronas.

En el giro dentado ocurre neoformación de células granulosas (**neurogénesis**), también en el encéfalo del adulto (**Cap. 3.4**). Las células granulosas jóvenes se encuentran en el sector de la capa granulosa orientado hacia el hilio. Se diferencian en el giro dentado, es decir que emiten dendritas apicales, crecen con sus axones hasta el sector CA3 y mantienen conexión con la red neuronal del hipocampo.

Conexiones neuronales Las conexiones del hipocampo pueden subdividirse en aferencias, eferencias y conexiones intrínsecas:

- **Aferencias:** el hipocampo recibe sus aferencias excitadoras principales de la corteza entorrinal. Esta región cor-

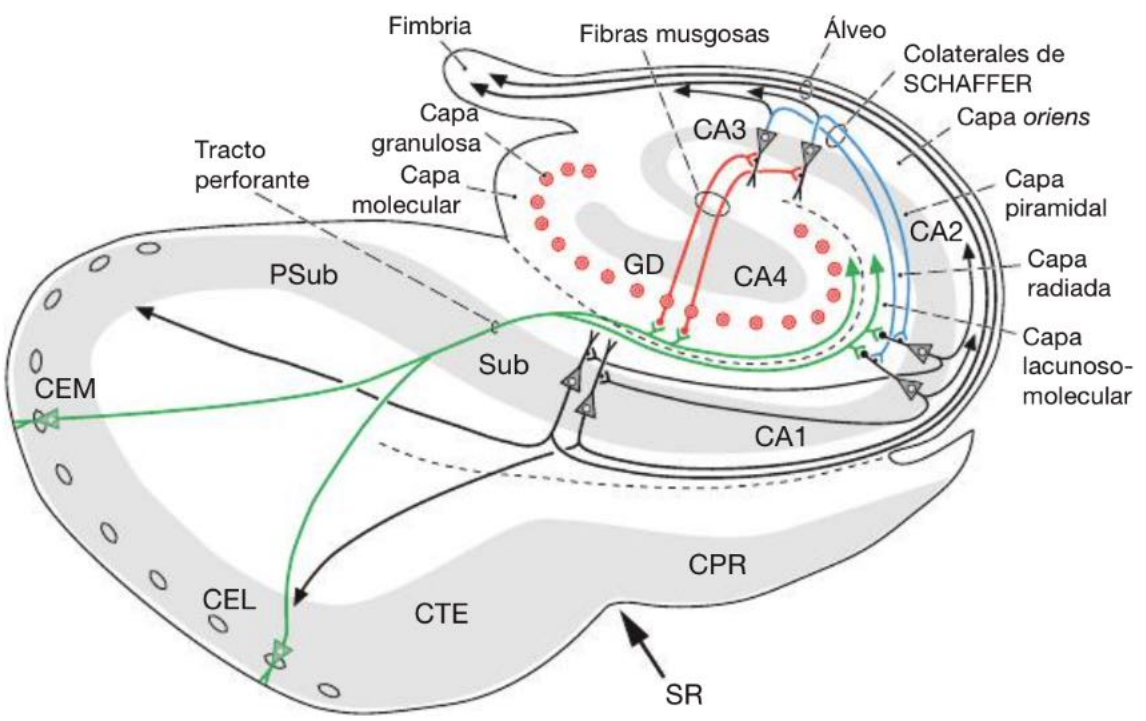

Fig. 18.40 Conexiones de la formación del hipocampo. Vías de conexión principales entre los diferentes sectores de la formación del hipocampo: los axones de las neuronas de la corteza entorrinal (CEM/CEL = corteza entorrinal medial/corteza entorrinal lateral) transcurren en la forma de tracto perforante principalmente hacia las células granulosas del giro dentado (GD). Los axones de las células granulosas (fibras musgosas) terminan en células piramidales de la región CA3 (CA = *Cornu ammonis*, asta de Amón). Por medio de sus axones (colaterales de Schaffer), estas neuronas establecen contacto con las células piramidales de la región CA1. Las neuronas piramidales de esta región se proyectan hacia el subículo (Sub) y las neuronas del subículo por medio de sus axones de nuevo alcanzan la corteza entorrinal. PSub = presubículo, CPR = corteza perirrinal, SR = surco rinal, CTE = corteza transentorrinal.

tical reúne informaciones variadas de la neocorteza y de áreas asociativas sensoriales (informaciones de los órganos de los sentidos) y las transmite al giro dentado y al asta de Ammon (tracto perforante, **Fig. 18.40**).

- **Conexiones intrínsecas:** las células principales de la formación del hipocampo forman una cadena de conexión neuronal (**Fig. 18.40**) perpendicular con respecto al eje longitudinal del hipocampo (capas transversales del hipocampo, **Fig.18.40**). La cadena neuronal comienza con las células granulosas del giro dentado, que con sus axones, las fibras musgosas, se proyectan hacia las neuronas piramidales de CA3. A su vez, los axones de las neuronas piramidales de CA3, en la forma de las colaterales de Schaffer, se dirigen a las neuronas piramidales de la región CA1. Estas neuronas por último se proyectan a través del subículo de retorno hacia la corteza entorrinal.
- **Eferencias:** a través de los axones de las neuronas piramidales del asta de Ammon y del subículo, las informaciones alcanzan sus estructuras diana (p. ej., tálamo, hipotálamo, núcleos del sistema límbico).

Las aferencias de otras regiones (p. ej., núcleos del tabique, núcleos del tronco del encéfalo, núcleos límbicos) pueden modular en gran medida este flujo principal de procesamiento de la información.

Importancia funcional La formación del hipocampo es un componente central del sistema límbico. Está vinculada en forma estrecha con el hipotálamo y el núcleo amigdalino (cuerpo amigdalino) y desempeña un papel importante en la regulación de las funciones vegetativas y endocrinas. Además es decisiva para el aprendizaje permanente de hechos y acontecimientos (memoria explícita). Al hipocampo también se le atribuye un papel particular en la formación de contenidos mnésicos espaciales (memoria topográfica).

Nota Hipocampo
La corteza del hipocampo tiene 3 capas. Su estructura es "diferente" de la de la isocorteza de 6 capas y, por ende, se clasifica como alocorteza. El hipocampo se subdivide en giro dentado, asta de Ammon y subículo. Las neuronas de estas regiones están conectadas entre sí en cadena. El hipocampo cumple un papel importante en la memoria explícita y tiene funciones vegetativas y endocrinas.

Correlación clínica Lesiones del cerebro
En la **enfermedad de Alzheimer**, las células encefálicas se destruyen en forma paulatina. En el transcurso de muchos años en las neuronas se acumulan proteínas patógenas que por último causan la muerte celular. En el trastorno se afectan principalmente las neuronas de la corteza cerebral y en particular de la formación del hipocampo, lo cual conduce a un deterioro considerable de la función mnésica de los pacientes afectados. Desde el punto de vista histológico aparecen depósitos proteicos extracelulares (placas de amiloide) y acumulaciones intracelulares de proteína Tau hiperfosforilada (ovillejos neurofibrillares). Se considera que los trastornos del procesamiento de la proteína precursora de amiloide (APP; *a*myloid *p*recursor *p*rotein) tienen una importancia particular para el desarrollo de la enfermedad de Alzheimer.

CAPÍTULO

19 Diagnóstico diferencial de los preparados histológicos

T. Deller

19.1 Desarrollo del examen 555
19.2 Realización del diagnóstico 556

La identificación de los órganos y las estructuras en los preparados histológicos es una de las destrezas centrales que deben adquirir los estudiantes en el ámbito de los cursos de citología, histología y anatomía microscópica. Para ello debe saberse manejar un microscopio, hay que estar familiarizado con los fundamentos de los métodos de tinción histológica y tiene que poderse examinar en forma sistemática y minuciosa un preparado microscópico. Por último, es necesario recopilar las informaciones y realizar el diagnóstico de los tejidos y los órganos.

Estas habilidades en parte exigen ejercicios prácticos en el microscopio y bastante tiempo para adquirir experiencia suficiente. Además del ojo entrenado y ejercitado, que también caracteriza al histólogo y al patólogo experimentados, para la realización del diagnóstico precisamente también es importante una forma de proceder sistemática. Esta forma de proceder puede aprenderse y practicarse. El proceso diagnóstico habitualmente comprende dos etapas:

- recopilación sistemática de informaciones (algoritmos analíticos)
- interpretación de las informaciones recopiladas y realización de diagnóstico.

19.1 Desarrollo del examen

Los preparados histológicos siempre deben observarse y examinarse siguiendo la misma rutina con el fin de no pasar por alto ninguna estructura fundamental.

Paso 1: a simple vista

El preparado se mira a simple vista porque así ya pueden obtenerse las primeras informaciones importantes. Las preguntas que sirven para la orientación son:

- ¿Qué tamaño tiene el preparado?
- ¿Qué forma tiene el preparado?

¿Hay características que permitan realizar diagnóstico ahora mismo (p. ej., mitad anterior del ojo)?

Paso 2: poco aumento

El preparado se examina con poco aumento, dado que sólo con poco aumento pueden advertirse los principios estructurales de los tejidos (p. ej., corteza y médula; capas de tejido epitelial, tejido conjuntivo y tejido muscular). Las preguntas son:

- ¿Cómo está orientado el preparado? ¿Dónde es "arriba" y "abajo"?
- ¿Qué coloración se utilizó (H-E, Azán, técnica especial)?
- ¿El corte del tejido es en sentido transversal o longitudinal?
- ¿Qué aspecto tiene el borde del preparado? ¿Es un borde de corte o un epitelio?
- ¿Hay división visible del preparado?
- ¿Hay artefactos?

Paso 3: aumento mediano

El preparado se analiza en forma sistemática con los aumentos bajo y mediano mientras se revisa desde un borde ("arriba, a la izquierda") hasta el otro ("abajo, a la derecha") siguiendo un trayecto sinuoso. Con el aumento mediano esto se logra con bastante rapidez y así pueden identificarse los tejidos más importantes y se puede responder a las preguntas siguientes:

- ¿Hay epitelios, tejido conjuntivo, tejido muscular, tejido nervioso?
- ¿Hay indicios de particularidades del sistema vascular?
- ¿Cómo están formados los tejidos individuales (son aplanados, están plegados, forman estructuras tubulares o acinosas)?
- ¿Cómo se organizan estos tejidos uno con respecto al otro (en capas, uno junto al otro, entremezclados,...) y con respecto al sistema vascular?
- ¿Hay una orientación identificable de las células dentro de un tejido?
- ¿Hay, dentro del preparado, cuerpos de inclusión o estructuras particulares (p. ej., concreciones prostáticas, corpúsculos de Hassall) que permitan realizar un diagnóstico?

Paso 4: gran aumento

Sólo rara vez es necesaria la observación de la estructura de las células individuales o de la sustancia intercelular con gran aumento para realizar el diagnóstico de un preparado. No obstante, esto puede ser útil para identificar ciertos tipos celulares y para aclarar las cuestiones siguientes:

- núcleo celular: ¿cuántos núcleos hay y dónde están ubicados en el citoplasma (p. ej., osteoclastos, megacariocitos)?
- citoplasma: ¿cómo es la estructura interna (p. ej., en panal, cuerpos de inclusión, estriaciones basales)?
- forma y tamaño celular: ¿es la célula redondeada, fusiforme, fibrilar?, ¿qué tamaño tiene?

- superficie: ¿hay especializaciones de la superficie (p. ej., cinocilios)?
- estructura de la sustancia intercelular: ¿hay componentes formes (fibras)?

Paso 5: nuevamente comienzo desde el principio

Si no se ha podido identificar el preparado, se vuelve a comenzar por el paso 1 (y no se continúa el intento de realizar el diagnóstico con gran aumento).

Nota En los preparados para la microscopia óptica de campo claro, las estructuras sólo son visibles si se han sometido a un procedimiento de coloración histológica. Por consiguiente, es fundamental (!) dominar el patrón de tinción de las técnicas habituales como H-E y Azán y si es posible también conocer algunas de las otras coloraciones (**Cuadro 1.2**).
El tamaño de las estructuras microscópicas puede calcularse con la ayuda de un patrón de referencia dentro del preparado. Para comparar los tamaños se utilizan los eritrocitos. Los eritrocitos sanos tienen un diámetro de 7,5 µm y se encuentran en casi todos los tejidos.

19.2 Realización del diagnóstico

Resulta útil primero clasificar en forma aproximativa y encasillar en un sistema de órganos un preparado desconocido mediante los tejidos identificados. Para ello se utilizan las características principales que son típicas de estos sistemas de órganos (**Cuadro 19.1**) Después de que se ha logrado la clasificación aproximativa, se identifica el órgano mediante las estructuras que son características de él (**Cuadro 19.2**). A veces un solo criterio alcanza para establecer el diagnóstico con seguridad (p. ej., glándulas de Brunner o glomérulos). En otros casos se requiere una combinación de criterios para llegar a un diagnóstico preciso (p. ej., apéndice: tubo intestinal con criptas y tejido linfático de distribución circular). En otros casos más, también ayuda la falta de un criterio (p. ej., colon: ausencia de válvulas de Kerckring). Si se utilizan criterios negativos para realizar el diagnóstico, entonces desde luego el preparado tiene que haber sido examinado en forma exhaustiva.

Cuadro 19.1 Características principales de los grupos de órganos

Grupo de órganos/sistema	Características principales
Sistema linfático	Acumulación densa de células linfáticas, con frecuencia folículos y con frecuencia rodeada por cápsulas de tejido conjuntivo
Sangre, médula ósea	Principalmente células sanguíneas, individuales o en grupos
Sistema respiratorio	Mucosa con epitelio ciliado, cartílago; en los pulmones sobre todo alvéolos
Intestino	Estructura característica de la pared con cuatro capas
Hígado	Trabéculas radiales de células epiteliales, entre ellas capilares (sinusoides), espacios porta
Tejido glandular exocrino	Adenómeros, sistema de conductos excretores
Tejido glandular endocrino	Nidos celulares o folículos, sin conductos excretores, capilares abundantes
Riñón, vías urinarias	Glomérulos, túbulos, epitelio de transición
Sistema genital masculino	Túbulos seminíferos, espermatozoides, vía espermática con epitelio característico (con frecuencia seudoestratificado biseriado, con frecuencia estereocilios)
Sistema genital femenino	Folículos ováricos; trompa uterina con mucosa muy plegada; útero con glándulas retorcidas
Glándula mamaria	Adenómeros y conductos excretores en tejido conjuntivo y tejido adiposo; glándula tubuloalveolar con secreción apocrina (durante la lactación)
Placenta	Vellosidades ramificadas en cavidades amplias llenas de sangre
Piel	Epitelio estratificado plano queratinizado, pelos, glándulas cutáneas
Órganos de los sentidos	Epitelios sensoriales
Sistema nervioso periférico	Neuronas, fibras nerviosas, tejido conjuntivo
Sistema nervioso central	Sustancias gris y blanca, con frecuencia neuronas dispuestas en capas

Cuadro 19.2 Características principales de los órganos

Grupo/sistema	Órgano/preparado	Características principales para realizar la diferenciación
Sistema linfático	Timo	Corteza/médula; corpúsculos de Hassall
	Bazo	Corpúsculos de Malpighi, vainas linfocíticas periarteriales alrededor de arterias centrales, cordones pulpares
	Ganglios linfáticos	Seno marginal, corteza/médula, folículos linfáticos secundarios en la corteza
	Amígdala palatina	Epitelio estratificado plano no queratinizado, criptas profundas, muchos folículos linfáticos, regiones de linfocitos que atraviesan el epitelio, detritos
	Amígdala lingual	Epitelio estratificado plano no queratinizado, criptas aplanadas, glándulas que desembocan en la base
	Amígdala faríngea	Epitelio seudoestratificado cilíndrico ciliado, sin criptas típicas
Sangre/médula ósea	Extendido sanguíneo	Muchos eritrocitos, leucocitos típicos
	Médula ósea	Trabéculas óseas, muchas etapas evolutivas diferentes de las células sanguíneas, megacariocitos, grupos de eritrocitos con núcleo en las inmediaciones de los sinusoides, adipocitos
Sistema respiratorio	Tráquea	Epitelio seudoestratificado cilíndrico ciliado, cartílagos con forma de herradura
	Pulmón	Alvéolos, bronquios, bronquíolos
Intestino	Esófago	Luz estrellada, epitelio estratificado plano no queratinizado, glándulas en la submucosa
	Estómago	• *Todas las regiones:* fositas gástricas, epitelio simple cilíndrico • Cardias: fositas ($^1/_3$), glándulas cardiales • Fondo/cuerpo: fositas ($^1/_5$), glándulas gástricas con células parietales, principales y mucosas del cuello características • Píloro: fositas ($^1/_2$), glándulas pilóricas tubulares retorcidas, con frecuencia folículos linfáticos, capa muscular gruesa
	Intestino delgado	• *Todas las regiones:* válvulas de Kerckring y vellosidades, enterocitos con microvellosidades • Duodeno: válvulas de Kerckring altas, glándulas de Brunner • Yeyuno: válvulas de Kerckring de altura mediana, sin glándulas de Brunner, sólo acumulaciones pequeñas de nódulos linfáticos • Íleon: válvulas de Kerckring bajas, placas de Peyer características (¡del lado opuesto al del mesenterio!)
	Colon	• *Todas las regiones:* sin válvulas de Kerckring ni vellosidades, sólo criptas • Colon: muchas células caliciformes, tenias de colon • Apéndice: folículos linfáticos de distribución circular, capa muscular con subcapas circular y longitudinal
Tejido glandular exocrino	Glándulas salivales	• Glándula parótida: serosa, adipocitos • Glándula submandibular: *sero*mucosa • Glándula sublingual: *muco*serosa
	Páncreas	Glándula serosa, células centroacinosas, islotes de Langerhans, no hay conductos estriados
Hígado y vesícula biliar	Hígado	Lobulillos hepáticos (vena centrolobulillar), espacio porta con arteriola y vena interlobulillares, conducto biliar y vaso linfático
	Vesícula biliar	Pliegues de la mucosa con epitelio simple cilíndrico, sin capa muscular de la mucosa, con capa muscular externa, con capa subserosa gruesa
Tejido glandular endocrino	Hipófisis	Forma característica, adenohipófisis/neurohipófisis
	Glándula tiroides	Folículos con coloide, células parafoliculares
	Glándula paratiroides	Nidos de células epiteliales rodeados por vasos, con frecuencia rodeada por cápsula de tejido conjuntivo, en los cortes a veces aparece tejido glandular tiroideo
	Glándula suprarrenal	Corteza/médula: en la corteza, células epiteliales glandulares ("zonas GFR") y vasos; en la médula, células endocrinas poliédricas, algunas neuronas grandes, venas reguladoras

Cuadro 19.2 ***Continuación***

Grupo/sistema	Órgano/preparado	Características principales para realizar la diferenciación
Riñón, vías urinarias	Riñón	Corteza/médula, glomérulos, túbulos, conductos colectores
	Vías urinarias	• *Todas las regiones:* epitelio de transición • Uréter: luz estrellada (en el corte transversal), 2-3 capas musculares • Vejiga: pliegues, varias capas de haces de células musculares con disposición diferente
Sistema genital masculino	Testículo	Túbulos seminíferos, células de Leydig, hendiduras de la red testicular
	Vía espermática	• Conductillos eferentes: "luz irregular", epitelio simple a seudoestratificado, cinocilios • Conducto del epidídimo: epitelio seudoestratificado (biseriado), estereocilios; en la luz a veces aparecen espermatozoides • Conducto deferente: epitelio seudoestratificado (biseriado) con estereocilios, pared muscular muy gruesa con tres capas de músculo liso
	Vesícula seminal	Túbulo glandular largo y retorcido, mucosa con estructura plegada compleja, epitelio simple cilíndrico o seudoestratificado (biseriado)
	Próstata	Glándulas tubuloalveolares ramificadas, con frecuencia concreciones prostáticas, células musculares lisas en la estroma
Sistema genital femenino	Ovario	Folículos ováricos, corteza/médula
	Trompa uterina	Luz estrellada (en el corte transversal), mucosa con pliegues abundantes, capa muscular laxa con muchos vasos
	Útero	Capa muy gruesa de músculo liso (miometrio), mucosa (endometrio con glándulas tubulares) subdividida en capa o estrato basal y capa o estrato funcional
	Porción vaginal	Transición entre una superficie anfractuosa con epitelio glandular (epitelio cervical) y un epitelio estratificado plano no queratinizado; quistes de Naboth
Glándula mamaria	Mama en reposo	Sistema de conductos con adenómeros rudimentarios, tejido conjuntivo colágeno, tejido adiposo
	Mama en lactación	Adenómeros tubuloalveolares, secreción apocrina
Placenta		Muchas vellosidades muy ramificadas en un espacio cavernoso; superficie de las vellosidades cubierta de sincitiotrofoblasto; cortes de corion, amnios y decidua posibles
Piel	Pulpejo de los dedos	Piel gruesa sin pelos ni glándulas sebáceas ni glándulas odoríferas, pero con glándulas sudoríparas ecrinas; estrato córneo muy grueso
	Piel axilar	Piel fina (estrato córneo delgado), pelos, muchas glándulas odoríferas apocrinas
	Piel de la cabeza	Piel fina, muchos pelos, sin glándulas odoríferas
Órganos de los sentidos	Ojo	Globo ocular (ant./post.), retina
	Oído interno	Órgano de Corti, otolitos, cresta ampular
	Nariz	Estructura nasal, epitelio seudoestratificado cilíndrico ciliado, epitelio olfatorio con estructura característica
Sistema nervioso periférico	Nervio	Subdivisión por tejido conjuntivo, fibras nerviosas, en las tinciones habituales las cubiertas que rodean las fibras suelen no ser visibles (aspecto "vacío"), dado que los lípidos se diluyen
	Ganglio espinal	Somas neuronales redondeados (células ganglionares seudounipolares), núcleo central, anficitos, fibras nerviosas
	Ganglio vegetativo	Neuronas multipolares con somas redondeados u ovoides, núcleo excéntrico, anficitos, fibras nerviosas
Sistema nervioso central	Médula espinal	Sustancia gris con forma de alas de mariposa, neuronas motoras en las astas ventrales
	Cerebelo	Sustancia gris superficial/sustancia blanca profunda, corteza característicamente con 3 capas (capa molecular, capa de células de Purkinje, capa granulosa)
	Cerebro (isocorteza)	Sustancia gris superficial/sustancia blanca profunda, corteza con 6 capas, neuronas piramidales grandes en la capa V

Referencias

[1] Sobotta, J.: Atlas Histologie. Zytologie, Histologie und Mikroskopische Anatomie. Hrsg. v. Welsch, U. 7. Auflage. Elsevier, München - Jena 2005.

[2] Sobotta, J.: Histologie. Farbatlas der Zytologie, Histologie und Mikroskopische Anatomie des Menschen. Hrsg. v. Welsch, U. 5. Auflage. Urban & Schwarzenberg, München - Wien - Baltimore 1997.

[3] Benninghoff, A./Drenckhahn, D.: Anatomie. Makroskopische Anatomie, Embryologie und Histologie des Menschen, Bd. 1.16. Auflage. Urban & Fischer, München - Jena 2002.

[4] Benninghoff, A../Drenckhahn, D.: Anatomie. Makroskopische Anatomie, Embryologie und Histologie des Menschen, Bd. 2. 16. Auflage. Urban & Fischer, München - Jena 2004.

[5] Deetjen, P./Speckmann, E./Hescheler, J.: Physiologie. 5. Auflage. Elsevier, München - Jena 2004.

[6] Ham, A.W./Leeson, T.S.: Histology. 4. Auflage. Pit-man Medical Publishing Co. Ltd., London 1961.

[7] Harrison, T.R.: Harrisons Innere Medizin, Bd. 2. Hrsg. v. Schmailzl, K.J.G. 13. Auflage. Blackwell Wiss. Verl., Berlin - Wien 1995.

[8] Patzelt, V.: Histologie. 3. Au-flage. Urban & Schwarzenberg, Wien 1948.

[9] Fujita, T./Kanno, T./Kobayashi, S.: The paraneuron. Springer, Berlin - Heidelberg - New York - Tokyo 1988.

[10] Krstić, R. V.: Human Microscopic Anatomy. Springer, Berlin - Heidelberg - New York - Tokyo 1991.

[11] Duus, P.: Neurologisch-topische Diagnostik. 6. Auflage. Thieme, Stuttgart - New York 1995.

[12] Alberts, B. et al: Molecular Biology of the Cell. 4. Auflage. Garland Science, 2002.

[13] Kasper, D.L. et al.: Harrison's Principles of Internal Medicine. 16. Auflage. McGraw Hill, 2004.

[14] Moore, K.L./Persaud, T.V.N.: The Developing Human. 7. Auflage. Saunders, 2003.

[15] Kiechle, M.: Lehrbuch Gynäkologie und Geburtshilfe. 1. Auflage 2006. Elsevier, München.

Créditos de las ilustraciones

Michael Budowick: Fig. 2.2, 2-14, 2-15, 2-26, 2-28, 2-36, 2-51, 2-78, 2-87, 3.1-2, 3.1-3, 3.1-21, 3.1-26, 3.2-14, 3.2-35, 3.3-4, 3.3-12, 3.3-20, 3.4-5, 3.4-13, 3.4-23, 3.4-25, 3.4-35, 3.4-39, 4-29, 5-4, 6-17, 6-23, 6-25, 7-1, 8-15, 8-31, 8-37, 10-11, 10-13, 10-20, 10-21, 10-31, 10-32, 10-40, 10-44, 10-47, 10-55, 10-71, 10-78, 11-1, 11-3, 11-5, 11-6, 11-15, 11-19, 11-25, 11-26, 11-35, 11-36, 11-39, 12-1, 12-6, 13-6, 13-44, 15-1, 15-11, 16-7, 17-11, 17-19, 17-29, 17-30, 17-40, 17-46, 17-50, 17-53, 17-55, 17-58, 17-60

Henriette Rintelen: Fig. 1.1

Horst Ruß: Fig. 2.35, 8-13, 17-8, 17-56, 18-10,18-26

Stefan Elsberger: el resto de las ilustraciones

Índice analítico

A

Abscesos glandulares sudoríparos, 476
Absorción
- capilares, 211
- hidratos de carbono, 324
- lípidos, 325
- proteínas, 324
Acalasia, 313
ACE (enzima convertidora de angiotensina), 398
Aceleración lineal gravitacional (aceleración terrestre), 491
Acetilcolina, 150, 168
- enzimas pancreáticas, 344
- esfínter esofágico, 311
- secreción pancreática, 346
- secreción salivar, 307
- sinapsis colinérgica, 168
- ubicación/receptores y acciones, 168
Acetilcolinesterasa, 171
Ácido (sabor), 518
Ácido(s)
- biliares, 341
- - secreción pancreática, 346
- clorhídrico (HCl)
- - células parietales, 317
- - estómago, 313
- gamma-aminobutírico (GABA), 167
Ácino(s), 89
- hepáticos, 336
- - zone 1 (zona fusiforme), 336
- - zone 2 (zona intermedia), 336
- - zone 3 (zona periférica), 336
- pancreáticos, 344
- pulmonar, 276
- serosos, 84
Acné vulgar, 478
Acomodación, 504
- para la visión cercana, 504
Acoplamiento electromecánico del músculo esquelético, 133
Acoplamiento metálico, 9
Acoplamiento tintorial, 166
Acromegalia, 359
Acrosoma
- espermatozoide, 411
- hialuronidasa, 443
ACTH (hormona adrenocorticotrófica, corticotrofina), 347, 359, 454
- función, liberación y regulación, 360
Actina, 25, 493
- F, 57, 129
- G, 57
Actinina, 30, 57
Activación de los mastocitos, 98
Activador del plasminógeno, 200
- zona paracortical, 244
Activina, 426
Acuaporinas, 19, 396
- 2, 354
- epitelio de serosa, 288
Adamantoblastos, véase *Ameloblastos*
Adenilato ciclasa, 369, 522
Adenohipófisis, 347, 355
- células, 356
- - acidófilas, 356
- - basófilas, 356, 357, 359
- - corticotróficas, 359
- - cromófobas, 357, 360
- - gonadotróficas, 359
- - productoras MSH, 356, 359
- - tirotróficas, 359
- coloide, 356
- desarrollo de la bolsa Rathke, 356
- hormonas, 356
- porción distal, 356
- - intermedia, 356
- - tuberal, 356
- quistes, 356
- regiones, 356
Adenoma prostático, 421
Adenoma tiroideo, 366
Adenómeros
- glandulares, 83
- - acinosos, 84
- - alveolares, 84
- - poliptiquiales, 84
- - próstata, 419
- - tubulares, 84
- glándulas
- - lagrimales, 306
- - mamarias, 460
- - salivales, 306
- - sublinguales, 307
- - sudoríparas, 475
- - ecrinas, 475
- páncreas, 306
- - exocrino, 345
Adenosina, 168
- fosfato, 168
ADH (hormona antidiurética, adiuretina o arginina-vasopresina), 167, 347, 352, 353, 361, 396
- bronquios, 271
- deficiencia, diabetes insípida, 354, 396
- neuronas, células osmorreceptoras, 354
- ovario, 425
Adhesión celular, 25
Adhesión plaquetaria de los trombocitos, 189
Adipocitos
- colágeno tipo IV, 123
- diferenciación, 122
- función, 122
- origen, 121
- PPAR (receptor activado por proliferante peroxisómico), 121
- regulación, 121
- tejido conjuntivo, 93
- tinciones, 123
- tumores benignos, 124
- unidades constitutivas de los triacilgliceroles, 123
Adiponectina, 121
Adrenalina, 348, 352, 372
- músculo bronquial, 272
Adventicia
- arterias, 202
- - elásticas, 203
- - musculares, 206
- arteriolas, 208
- conduto deferente, 417
- esófago, 310
- faringe, 308
- intestino del tronco, 308
- periostio, 118
- testículo, 406
- vasos sanguíneos, 199
- venas, 212
Aferencias, 141
- somatosensoriales, 141
- talámicas, 549
- viscerosensoriales, 141
Aggregatibacter actinomycetemcomitans, 303
Agrecano, 98
- cartílago (condrocitos), 98, 106
Agrina, 171
Ala de la nariz, 264
Albinismo, 472
Alcaloides, 57
Alcaloides de la Vinca, 56
Aldosterona, 370
Aldosteronismo, 371
Alergias, 97
Almacenaje de energía, 121
Alocorteza, 535, 546, 551
Alotrasplante, 454
Alvéolos, 273, 278
- estructura de la pared, 277
- fibras elásticas, 280
- fibrocitos, 280
- miofibroblastos, 280
Amargo (gusto), 518
Ameloblastos (adamantoblastos), 297, 299
- amelogénesis (formación del esmalte), 299
- fases funcionales, 300
- morfología, 299
- tempranos, 297
Amelogénesis, 299
- ameloblastos (adamantoblastos), 299
- diazonias, 300
- dientes, 299
- estriaciones de Hunter-Schreger, 300
Amelogenina, 299
AMH (hormona antimülleriana), 404
Amígdala(s), 247
- características, 250
- criptas, 247
- epitelio de revestimiento, 247
- faríngea, 247
- folículos linfáticos, 247
- linfoma maligno, 248
- lingual, 247, 250, 292
- - criptas, 250
- morfología, 247
- palatina, 247
- - criptas, 250
- región de linfocitos B, 247
- región de linfocitos T, 247
- tejido parafolicular, 247
- tubárica, 250, 488
Amigdalitis, 248
Amilasa, 345
Aminopeptidasas, 346
Amniocentesis, 447
Amnioscopia, 447
Ampolla, 489
Anafase
- meiosis, 67, 410
- mitosis, 60, 64
Anastomosis
- arterias pulmonares y bronquiales, 284
- arteriovenosas, 209, 216
- - arterias pumonares/bronquiales, 283

Anastomosis *(Cont.)*
- glomo, 216
- puente, 216
Anatomía microscópica, 1
Andrógenos
- corteza suprarrenal, 372
- función, 413
- ovario, 425
Androstendiona, 414
Anemia, 182
- esferocítica, 182, 242
Anestésicos locales, 164
Aneurisma de la aorta, síndrome de Marfan, 104
Anficitos
- células satélite, 155
- desarrollo/funciones, 151
- ganglios, 155
- - sensoriales, 533
- - vegetativos, 534
Angina de pecho, 350
Angiogénesis, 217
- metaloproteinasas de la matriz, 217
- tumores, 217
Angiotensina, 397
Angiotensina II (AT II), 352, 398
Angiotensinasa, 200
Ángulo de la cámara anterior (ángulo iridocorneal), 502
Anhidrasa carbónica, 305
Anillo contráctil, 63
Anillo fibroso, 259
- núcleo pulposo, 259
Anillo linfático faríngeo de Waldeyer, 247
Animales que hibernan, 122
Anisocoria, 501
ANP (péptido natriurético atrial), 138
- músculo cardíaco, 137
Anquirina, 181
Anticuerpos, 225
- cadenas ligeras/pesadas, 226
- clases, 227
- estructura, 225
- hipermutación somática, 226
- linfocitos B, 225
- región Fc, 226
Antígenos HLA, Véase *Proteínas MHC*
Antiporte, 19
Antracosis, 246, 248
Aorta, 204
Apararto de Golgi, 15, 43
- estructura, 42
- función, 43
- gránulos de secreción, 43
- pericarion, 142
- proteínas, modificación, 43
- transporte de sustancias, 43
- ubicación, 43
- vesículas con cubierta, 43
Aparato contráctil
- célula muscular esquelética, 129
- célula muscular lisa, 125
Aparato ligamentoso, 261
Aparato mitótico, 64
- microtúbulos, 61
Aparato mucociliar
- frecuencia de batido ciliar, hábito de fumar, 274
- tráquea, 270
Aparato de sostén de los dientes (periodonto), 302
Aparato yuxtaglomerular, 393, 397
- funciones, 397
APC (complejo promotor de la anafase), 64
Apéndice vermiforme, 308, 329
- tejido linfático, 251
Apéndices epiploicos, 329
Apendicitis aguda, 330
Aplasia glandular tiroidea, 366
Aponeurosis de la lengua, 292
Apoptosis, 69
- mitocondrias, 48
Aprendizaje en el nivel celular, 172
Aracnodactilia, síndrome de Marfan, 104
Aracnoides, 176
Árbol dendrítico, 544
Área
- estriada, 549
- postrema, 156
Área o locus de Kiesselbach, 266
Áreas de Brodmann, 546, 549
Arenilla cerebral, 362
Aréola, 463
Arquicorteza, 535, 546, 551
Artefactos, 8
- grietas/hendiduras de retracción, 8
Arteria(s), 199
- anastomosis pulmonares y bronquiales, 284
- arcuatas (riñón), 385
- características, 200
- central de la retina, 511
- centrales del bazo, 238
- elásticas, 200, 203
- - función de bomba de ariete, 204
- estructura de la pared, 201
- helicinas, 421
- hepática, 333
- hepática propia, 333
- interlobulillar(es) (hígado), 332, 338, 384
- musculares, 200, 203
- - membrana elástica externa/interna, 206
- pequeñas, fibras nerviosas, 207
- piel, 475
- profunda del pene, 421
- pulmonar, 215, 282
- renales, 383
- trabeculares del bazo, 237
- túnica adventicia, 203, 206
- túnica íntima, 203, 207
- túnica media, 202, 206
- umbilical, 447
Arteriola(s), 199, 208, 216
- aferentes/eferentes (riñón), 385, 386
- características, 200
- centrales, bazo, 238
- peniciladas, bazo, 238
- terminales, 209
- túnica adventicia, 207
- túnica íntima, 207
- túnica media, 207
Arteriosclerosis, 207
Articulaciones, 253
Articulaciones uncovertebrales, 261
Artritis reumatoidea, 256
- trastornos de la síntesis del colágeno, 101
Asa de Henle, 386, 393, 398
Asma bronquial, 275
- cristales de Charcot-Leyden, 186
- eosinofilia, 186
Aspartato, 168
Asta
- de Ammon, 551
- dorsal o posterior (médula espinal), 536
- lateral (médula espinal), 536
- ventral o anterior (Medulla spinalis), 536
Astrocitoma, 151
Astrocitos, 151
- barrera hematoencefálica, 152, 154
- desarrollo/funciones, 151
- fibrosos, 151, 153
- filamentos neuróglicos, 58
- función de sostén, 152
- funciones, 151
- homeostasis química, 152
- limitación de las superficies, 152
- protoplasmáticos, 151, 153
- sinapsis, 166
- transmisión sináptica, 152
Ataxia, 545
Aterosclerosis, 207
- células espumosas, 208
- trastornos de la síntesis del colágeno, 102
ATP, 19
ATP-sintetasa, 50
ATPasa de Na+-K+, 19
- células principales, vesícula biliar, 343
ATPasas de transporte, 19
Atrapamiento antigénico, 246
Atrofia(s), 69
- musculares espinales, 540
- senil del timo, 235
Autofagia, 24, 46
- lisosomas, 45
Autosomas, 38
Axolema, 147
Axón, 141, 145
- amielínico, 160
- axónico, 144
- botones, 147
- células de Purkinje, 142
- células receptoras olfatorias, 520
- estructura y ultraestructura, 147
- impregnación argéntica de Golgi, 149
- mielínico, 157
- oligodendrocitos, 160
- prolongación fotorreceptora, 507
- subdivisión histológica, 148
Axonema, cinocilios (cilios), 20
Axoplasma, 147
Azan, 7
Azul alciano, 7

B

Bacterias
- citoplasma, 14
- genoma, 14
- gramnegativas, 13
- - pili (= fimbrias), 14
- grampositivas, 13
- microscopia electrónica de barrido, 14
- microscopia electrónica de transmisión, 14
- pared celular, 13
- productoras de ácido láctico (Lactobacillus acidophilus), 77
- tamaño, 3
- tinción de Gram, 13
- tinción de Ziehl-Neelsen, 14
BALT (tejido linfático asociado con los bronquios), 273
- mecanismos de defensa, 236, 282
Banda A, 130
Banda H (banda de Hensen, zona H), 130
Banda I, 130
Bandas de Büngner, 165
Barorreceptores, 529
Barr, corpúsculo de, 36
- cromosoma X inactivo, 36
Barras sinápticas (laminillas sinápticas)
- axón, 508
- cresta ampular, 488
- epífisis, 361
Barrera(s)
- de filtración glomerular, 390
- hematoacuosa, 505
- hematoencefálica, 152, 154
- - astrocitos, 151, 154

- - células endoteliales, 156
- - importancia funcional, 154
- - medidas terapéuticas medicamentosas, 157
- - órganos periventriculares, 154
- hematogaseosa, 281
- hematolicuoral, 156
- hematotesticular, 408
- hematotímica, 235
- hematourinaria, 389
- placentaria, 452
- - agentes infecciosos, 454
- - alcohol, 452
- - anticuerpos anti-Rhesus-D, 453
- - gases respiratorios, 453
- - IgG, 453
- - inmunoglobulinas, 453
- - iones, 452
- - permeabilidad, 452

Basófilo, 183, 185
- características diferenciales, 185
- extendido sanguíneo, 187
- función, 185
- gránulos, 185
- sistema inmunitario innato (inespecífico), 225

Basofiloblasto, 196
Bastones, 507
bax/Bax, 49, 69
Bazo, 236
- arterias trabeculares, 237
- arterias/arteriolas centrales, 238
- arteriolas peniciladas, 238
- capilares envainados, 238
- cápsula, 236
- centro germinativo, 239
- cordones pulpares, 240
- corona, 239
- corpósculo de Malpighi, 239
- enfermedades hematológicas neoplásicas, 243
- eritrocitos envejecidos, degradación, 241
- - no envejecidos, 241
- folículo linfático, 239
- folículo secundario, 239
- metaplasia mieloide, 242
- pulpa, 237
- - blanca, 238
- - roja, 239
- sistema arterial, 237
- trabéculas, 237
- vaina linfocítica periarterial (PALS), 239
- vasos linfáticos, 242
- vasos sanguíneos, 238
- venas, 237
- zona marginal, 239
- zona perifolicular, 240

bcl-2, 69, 420
- determinación inmunhistoquímica, 460

Bicapa lipídica
- membrana celular, 17
- proteínas de membrana, integrales, 18

Bicarbonato, moco gástrico, 315
Bid, 70
Biglucano, 98
Bilirrubina, 339
Bilis, 341
- contenido de colesterol, 343
- obstrucción al flujo, 341

Biomembranas
- asimetría, 17
- componentes, 17

Biosíntesis, proteínas, 47
Blastema, 91
Blastocisto, 444
BNP (péptido natriurético tipo B), 138
Bocio, 366
Bolsa de Rathke, 356
Bolsa testicular, 406
Bomba de protones, 318
Bombas de membrana, 19
- escisión de ATP, 19

Borde bermellón del labio, 293
Borde en cepillo, 22
Borde festoneado (borde fruncido), osteoclastos, 111
Botón "en-passant", 147
Bronquios, 270
- capa fibrocartilaginosa, 272
- capa fibromusculocartilaginosa, 270
- - mucosa, 272
- - muscular, 271
- características histológicas, 268
- epitelio respiratorio, 271
- fuente, 272
- lobar, 273
- mucosa, 272
- segmentario, 273

Bronquíolo(s), 273, 276
- capa muscular, 276
- características histológicas, 268
- epitelio, 276
- estructura de la pared/capas de la pared, 274
- mucosa, 276
- pequeños, 272
- respiratorios, 273, 277
- - características histológicas, 268
- - epitelio, 277
- - músculo, 277
- terminales, 275

Bronquitis, 273
- crónica, 283
- mucopurulenta, 276

Brote adamantino, 296
Brotes dentales, 296
BSEP (bomba de exportación de sales biliares), 339
Bulbo dendrítico, 520
Bulbo piloso, 478, 480
- matriz, 480
- melanocitos, 471
- papila de tejido conjuntivo, 480

BWnt, 324

C

Cadena respiratoria, 50
Cadenas ligeras, 226
Cadenas de oligosacáridos, 19
Cadenas pesadas, 226
Caderinas, 25
- células endoteliales, 209
- clásicas, 25
- formas, 25
- no clásicas, 25
- E, 25, 159
- N, 25
- P, 25, 389
- VE, 25

Calbindina, 544
Calcemia
- calcitonina, 367
- hormona vitamina D, 368

Calcitonina, 348, 352
- bronquios, 271
- calcemia, 367
- células C, 365
- determinación inmunhistoquímica, 366
- osteoclastos, 111
- osteoporosis, 367

Calcosferitas, 298
Cálculos biliares, 343
Caldesmón, 127
Caldesmona, 126
Cáliz renal, 384
Calmodulina, 57
Calmodulina cinasa (CamKII), 173
Calostro, 461
Cámbium (capa osteógena), periostio, 120
Campana dental, 295
- mesénquima, 296

Campos receptores, 513
Canales de demarcación, 198
Canales iónicos, 19
Canalículos, 114
- secretores, 317, 318

Cáncer
- laríngeo, 270
- de mama, 459
- pulmonar, 275

Canino, 294
Cantidad de cromosomas
- anomalías, 38
- diploide, 67
- haploide, 67

Capa(s)
- de células de Purkinje, 542
- fibrocartilaginosa, 272
- fibroelástica, 119
- fibromusculocartilaginosa, 264
- - bronquios, 271
- - tráquea, 270
- fibrosa, periostio, 119
- funcional, endometrio, 435
- granular externa, 548, 551
- - interna, 548, 551
- granulosa, 552
- - corteza cerebelosa, 541, 543
- de Henle, 480
- de Huxley, 480
- isocorteza, 546
- lacunosomolecular, 552
- lúcida, 552
- molecular, 548, 551, 552
- - corteza cerebelosa, 541, 543, 544
- - isocorteza, 551
- - externa, 308
- muscular mucosa del estómago, 308, 311, 315
- nuclear
- - externa, 506
- - interna, 505, 510
- osteógena, 119
- papilar, 474
- pigmentada del cuerpo ciliar, 504
- piramidal, hipocampo, 552
- - interna, 551
- piramidal externa/interna, 548
- plexiforme, 506, 507, 508, 510
- polimorfa, 548, 551
- radiada, 552
- reticular, 474
- serosa, véase *serosa*
- submucosa, 308
- subserosa, 310
- - trompa uterina, 434
- vascular, 507

Capilares, 199, 208
- absorción, 212
- alveolares, 281
- biliares, 335
- características, 200
- células endoteliales, 209
- clatrina, 212
- continuos, 210
- discontinuos, 210
- encéfalo, 211
- endotelio, carga eléctrica, 212

Capilares *(Cont.)*
- envainados, 238
- estructura de la pared, 209
- fenestrados, 210
- intersticio pulmonar, 278
- pericitos, 210
- sanguíneos, véase capilares
- secretores
- - páncreas, 345
- tabiques alveolares, 216
- tejido epitelial, 71
- transcitosis, 212
- - mediada por receptores, 212
- vellosidades placentarias, 451
- vía de transporte, 210
- - paracelular, 212
- - transcelular, 211

Capilarización del músculo esquelético, 128
Cápsula(s)
- articular, 255
- - íntima sinovial, 255
- - membrana fibrosa/sinovial, 254, 255
- - tejido subintimal, 255
- bazo, 236
- de Bowman, 386
- - hoja parietal (externa), 387
- - hoja visceral (interna), 387
- - lámina basal, 386
- - membrana de la ranura de filtración, 388
- del cristalino, 498
- fusal (vaina fusal), 527
- ganglio linfático, 242
- renal, 383
- de Tenon, 506

Características histológicas principales de los grupos de órganos, 556
Carboxipeptidasa A, mastocitos del tejido conjuntivo, 97
Carboxipeptidasas, 346
Carcinoide, 377
Carcinoma(s)
- bronquial, 273
- células epiteliales, proliferación incontrolada y maligna, 74
- de células de Merkel, 474
- colónicos, 329
- epidermis, 469
- mamario, 459
- del pancreas, 346
- prostático, 421
- tiroideos, 367
- vesicales, 401

Cardias, 314
- mucosa, 315

Cardiomiocitos, 135
Carga eléctrica, 212
Caries, 301
- placa, 302

Cariocinesis, 61
Cariolisis, 69
Cariorrexis, 69
Cartílago(s)
- aritenoides, 268
- articular, 253
- - articulación de un dedo, 253
- - estratos, 253
- - línea limítrofe, 255
- elástico, 107
- epifisario, 118
- fetal, 107, 117
- fibroso, 107
- hialino, 107
- hipertrófico, 117
- de Meckel, 296
- en proliferación, 117

Cassette fijador de ATP (transportador ABC dependiente de ATP), hepatocitos, 339
Catarata, 503
Catenina , 30
Cavéolas en células endoteliales, 209
Caveolina, 25
Cavernas del pene, 421
Cavidad(es)
- amniótica, 447, 450
- articular, 255
- bucal, 291
- coriónica, 447
- nasal, 263
- pleural, 285
- - serosa, 287
- subaracnoidea, 175
- timpánica, 487

Cayado, 196
Cayado-Baso, 196
Cayado-Eo, 196
Cayado-N, 196
CD1, 183
CD102(ICAM2), 185
CD15S(Sialil-LewisX), 184
CD20, 183
- determinación inmunhistoquímica, 183

CD21, 183
CD3, 183, 228
CD31(PECAM1), 185
CD4, 183, 228
CD54(ICAM1), 185
CD57, 183
CD62E (selectina E), 26, 184
CD62L (selectina L), 26, 184
- vénulas de endotelio alto, 244

CD62P (selectina P), 26, 184
- vénulas de endotelio alto, 184, 244

CD68, 183
CD8, 183, 228
CD9, 444
Cdks (cinasas dependientes de ciclinas), 60
Ceguera para los colores, 510
Ceguera nocturna, 510
Célula(s), 13
- A
- acidófilas
- - adenohipófisis, 355, 356
- - hormona del crecimiento, 359
- - prolactina, 359
- adaptaciones generales, 69
- alveolares
- - tipo I, 280
- - tipo II, 280
- amacrinas, 511
- atróficas, 69
- B
- basales
- - bronquios, 271
- - epitelio de revestimiento superficial, 74
- - estría vascular, 495
- - mucosa olfatoria, 522
- basófilas
- - adenohipófisis, 355, 357
- - hormonas, 359
- bipolares activadas ("on"), 510
- bipolares inactivadas ("off"), 510
- de Böttcher, 493, 496
- C
- - calcitonina, 366
- - glándula tiroides, 347, 365
- - retina, 510
- caliciformes, 82
- - bronquios, 271
- - células glandulares exocrinas, 81
- - epitelio de revestimiento, 74
- - epitelio seudoestratificado cilíndrico, 79
- - intestino delgado, 323
- cáncer, 61
- en candelabro, 150
- en cayado, 184
- centroacinosas, 89
- - páncreas exocrino, 345
- en cepillo, intestino delgado, 323
- de las cestas, 542
- - corteza cerebelosa, 541
- - SNC, 141, 143, 149
- ciliadas, véase *cinocilios*
- - externas, 492, 493, 495
- - internas, 492
- - trompa uterina, 434
- de Clara, 276
- de Claudius, 493, 496
- corticotrofas, 359
- cromafines
- - cuerpo carotídeo, 150
- - médula suprarrenal, 150, 372
- cromófobas, 357, 360
- de cubierta
- - epitelio de revestimiento, 74
- - epitelio de transición, 80
- - sinoviales, 253
- - vesículas discoides, 80
- D
- - gastrina, 380
- - islotes de Langerhans, 377
- - somatostatina, 379
- deciduales, 445, 449
- dendríticas, 223
- - desarrollo, 230
- - foliculares, 231
- - HIV, 231
- - interdigitantes, 193, 224, 231
- - plasmocitoides, 224
- - timo, 235
- displásicas, 69
- endocrinas, 347
- - bronquios, 271
- - características, 317
- - diseminadas gastroenteropancreáticas, 374
- - gastroenteropancreáticas, 374, 377
- - glándulas gástricas, 318, 319
- - - características, 317
- - individuales, 347
- - intestino delgado, 323
- - tubo digestivo, 373
- ependimarias, 154
- - desarrollo/funciones, 151
- - epitelio del plexo, 154
- - reabsorción de líquido cefalorraquídeo, 153
- epiteliales
- - absortivas, 22
- - bronquiales, 283
- - foliculares, 363, 364, 365
- - glandulares, 475
- - hepáticas, véase *hepatocitos*
- - laberinto basal, 23
- - proliferación incontrolada maligna, 74
- - queratina, 57
- - sistema inmunitario innato, 225
- - timo, 233
- del epitelio intestinal (enterocitos)
- - absortivas, 16
- - intestino delgado, 320
- - tamaño, 3
- epitelioides, 95
- - anastomosis arteriovenosas, 216
- espumosas, 208
- estables, 60
- estrelladas
- - corteza cerebelosa, 541

- - espacio de Disse, 341
- - hepáticas, 340
- - SNC, 149
- eucarióticas, 14
- - diferenciaciones de la superficie, 15
- - orgánulos, 14
- fagocíticas, véase *macrófagos*
- falángicas, 492
- foliculares, 429
- G, 318
- - secreción de ácido gástrico, 319
- - tubo digestivo, 374
- de ganglio espinal, 16
- ganglionares activadas ("on"), retina, 510, 512
- ganglionares inactivadas ("off"), retina, 510, 512
- ganglionares seudounipolares, 145
- endocrinas gastroenteropancreáticas (GEP), 374
- germinales
- - cromosomas, 37
- - primitivas, 424
- - testículo, 409
- gigantes de cuerpo extraño, 95
- gigantopiramidales de Betz, 547, 548
- - corteza cerebelosa, 544
- gonadotróficas, 359
- de la granulosa/granulosoluteínicas, 432
- - estrógenos, 426
- - folículo terciario, 428
- granulosas, 145, 542
- - corteza cerebelosa, 544
- - externas, isocorteza, 551
- - hipocampo, 551
- - internas, isocorteza, 551
- - de Paneth, 324, 329
- - SNC, 149
- de Hensen, 493, 495
- hepáticas, véase *hepatocitos*
- hijas, 65
- hiliares de ovario, 430
- hiperplásicas, 69
- hipertróficas, 69
- de Hofbauer, 451
- horizontales, 511
- insulares, 380
- intercalares
- - conducto colector, 394
- interdentales, 491
- - órgano de Corti, 492
- intermedias
- - epitelio de revestimiento, 74
- - estría vascular, 495
- intersticiales, 362
- intraacinosas de los conductos intercalares, 345
- de Kupffer, 94, 340
- - macrófagos, 94
- lábiles, 60
- - prolactina, 357
- de Langerhans, 471
- - CD1, 474
- - epidermis, 470
- - gránulos de Birbeck, 473
- - morfología, 473
- - piel, 231
- - proteína S-100, 474
- - XY-MEL, 473
- de Leydig, 413
- limitantes internas, 493
- M, 95
- - placas de Peyer, 251, 327
- - retina, 510
- madre, 65, 191
- - del adulto, 65
- - células progenitoras/células precursoras, 65, 194
- - cromófobas, 360
- - embrionarias, 65
- - glándulas gástricas, 316
- - hematopoyéticas, 195
- - mesenquimáticas, 91
- - multipotentes, 194
- - pluripotenciales, 65
- marginales, 496
- de la médula suprarrenal, 372
- meníngeas, 177
- de Merkel, 292, 474, 523
- - epidermis, 470, 473
- mesangiales extraglomerulares, 397
- metaplásicas, 69
- mioepiteliales, 81, 124
- - glándula mamaria, 461
- - glándulas, 83, 88, 89
- - glándulas sudoríparas ecrinas, 475
- mitrales, 150
- mucosas, 306
- mucosas del cuello, 316, 317, 318
- muscular cardíaca/músculo cardíaco, 135
- - ANP/BNP, 138
- - características diferenciales, 125
- - citoplasma, 136
- - contracción, 138
- - díadas, 138
- - discos intercalares, 138, 220
- - estructura, 136
- - filamentos, 136
- - gránulos de glucógeno, 137
- - gránulos de lipofuscina, 137
- - núcleo, 135
- - orgánulos, 137
- - receptores de dihidropiridina, 138
- - receptores de rianodina, 138
- - retículo sarcoplasmático, 137
- - sistema de conducción de los impulsos, 139
- - sistema de membranas, 125
- - túbulos T, 137
- musculares, véase *músculo liso*
- - desmina, 57
- - desnervadas, 165
- nerviosas (neuronas), 139, 145, 149, 173
- - anaxónicas, 149
- - bipolares, 149
- - citoesqueleto, 147
- - clasificación, 149
- - colinérgicas, 149
- - corteza cerebelosa, 542
- - corteza cerebral, 546
- - criterios funcionales, 149
- - criterios morfológicos, 149
- - criterios químicos, 149
- - excitadoras, 149, 542
- - filamentos de acrtina, 147
- - filamentos intermedios, 57
- - función, 140, 141
- - glutamatérgicas, 150
- - inhibidoras, 149, 542
- - microfotografía electrónica, 145
- - morfología, 142
- - motoras, intestino del tronco, 310
- - motores moleculares, 148
- - multipolares, 141, 149, 534
- - neuroendocrinas, 353
- - pericarion (soma, cuerpo), 141
- - posganglionares simpáticas, 174
- - preganglionares parasimpáticas, 174
- - proteínas motoras, 148
- - sensoriales, intestino del tronco, 310
- - sensoriales, médula espinal, 539
- - seudounipolares, 149, 533
- - simpáticas, 174
- - somatomotoras, 537
- - transmisión de la información, 140
- neuróglicas, 140, 151
- - astrocíticas, 363
- - de Bergmann, 545
- - corteza cerebelosa, 544
- - de cubierta, 160, 162
- - desarrollo, 151
- - funciones, 151
- - isocorteza, 549
- - de Müller, retina, 511
- - origen, 151
- - sustancia gris, médula espinal, 539
- órdenes de magnitud, 3
- óseas, 108
- - osificación directa, 110
- osmorreceptoras, neuronas secretoras de ADH, 354
- osteoprogenitoras, 109
- - osificación endocondral, 116
- oxífilas, glándula paratiroides, 368
- oxínticas (células parietales)
- - ácido clorhídrico, 317
- - factor intrínseco, 317
- - glándulas gástricas, 316
- P, 512
- parafoliculares, véase *células C*
- permanentes, 60
- de Pfeiffer, 187
- de los pilares (órgano de Corti), 492
- - externo, 492
- - interno, 492
- piramidales gigantes, corteza cerebral, 143
- PP
- - islotes de Langerhans, 377
- - polipéptido pancreático (PP), 380
- precursoras
- - células madre, 65
- - cromófobas, 360
- - de los linfocitos T, 228
- - osteoblastos, 109
- predeciduales/seudodeciduales, 439
- presentadoras de antígenos (APC), 224, 231
- principales
- - conducto colector, 395
- - cuerpo carotídeo, 529
- - glándula paratiroides, 366
- - glándulas gástricas, 316, 318
- - vesícula biliar, 342
- procarióticas, 13
- productoras de adrenalina, 369
- productoras de gastrina, véase *células G*
- productoras de hormonas esteroides, 348
- productoras de hormonas peptídicas, 348
- productoras de hormonas proteicas, 348
- productoras de MSH, adenohipófisis, 356, 359
- productoras de noradrenalina, 369
- progenitoras, 194
- - proteínas MHC de clase II, 230
- de Purkinje, 142, 150
- - axón, 142
- - corteza cerebelosa, 542
- - pericarion/soma/cuerpo neuronal, 143
- de Renshaw, 539
- reticulares, 154
- - almacenadoras de lípidos, 192
- - fibroblásticas, 105
- sangre, 178
- sanguíneas, véase también *eritrocitos, granulocitos o leucocitos*

CéIula(s) *(Cont.)*
- - tinción de May-Grünwald, 180
- - tinciónde Giemsa, 180
- satélite
- - anficitos, 155
- - desarrollo/funciones, 151
- - ganglios sensoriales, 533
- - músculo esquelético, 128
- Schwann, 153, 162
- - de cubierta, 155
- - desarrollo/funciones, 151
- - lengüetas paranodales, 160
- - mielinizantes, 155, 158
- - morfología, 154
- - nervios periféricos, 155
- - no mielinizantes, 160
- - nutrición axónica, 155
- - ontogenia, 158
- - vainas de mielina, 153
- secretoras de la trompa uterina, 434
- sensorial tipo I, cresta ampular, 489
- sensorial tipo II, cresta ampular, 490
- sensoriales, 485
- - captación del estímulo, 485
- - cresta ampular, 488
- - gustativas, 517
- - oído interno, estereocilios, 22
- - olfatorias, 520
- - órgano de la audición, 487
- - órgano del equilibrio, 487, 491
- - primarias, 485
- - secundarias, 485
- de Sertoli, 407
- somáticas, 37
- somatotrofas, 357
- - hormona del crecimiento, 357
- de sostén
- - corpúsculo gustativo, 517
- - cuerpo carotídeo, 529
- - mucosa olfatoria, 522
- T, véase *linfocitos T*
- de la teca interna, 428
- tecoluteínicas, 428, 430, 432
- del tejido conjuntivo, 90
- - fijas, 92
- - móviles, 94
- tejido epitelial, 71
- tejido nervioso, 139
- tendinosas, 257
- tipo A de la cápsula articular, 95
- de tipo fibroblástico, 256
- de tipo macrofágico, 256
- tirotrofas, adenohipófisis, 359
- ultraestructura, 10
- yuxtaglomerulares granuladas, 397
- endocrinas, 347
- - cromófobas, 360
- de Golgi, 542
Celulitis, 123, 475
Cemento, 295, 300, 302
- características principales, 301
- dientes, 292
- fibras de Sharpey, 302
- raíz dental, 301
Centríolos, 15, 55
- complejos anulares de tubulina, 56
Centro organizador de microtúbulos (MTOC), 55
Centro de osificación, 117
Centro del vómito, 157
Centro(s) germinativo(s)
- bazo, 240
- ganglio linfático, 246
Centroblastos, 246
Centrocitos, 246
Centrómero, 38
Centrosoma, 64
- microtúbulos, 55
Cerebelo, 535, 540
- conexiones neuronales, 541
- fibras musgosas, 541
- fibras paralelas, 541
- fibras trepadoras, 541
- función, 540
- lesiones, 545
- macroscopia, 541
- neuronas excitadoras, 542
- - inhibidoras, 542
- procesamiento de la información, 541
- subdivisión, 540
Cerebro, 535, 546
- columnas, 546
- lesiones, 554
- subdivisión, 546
Ceruloplasmina, enfermedad de Wilson, 51
Cerumen, 487
Chalazion, 514
Chapa estriada, microvellosidades, 22
Cicatriz neuróglica, 150
Ciclina, 59
Ciclina B, 61
Ciclo celular, 59
- cinasas dependientes de ciclinas, 60
- fase G0, 59
- fase G1, 60
- fase G2, 59
- fase M, 59
- fase S, 59
- fases, 60
- mitosis, 60
- puntos de control, 60
- sistema de control, 60
Ciclo menstrual, 437
- fase descamativa, 437
- fase proliferativa, 437
- fase secretora, 437
Cigoteno, ciclo celular, 68, 411
Cilios (cinocilios), 20
- primarios, 21
- sensoriales, 485
Cinasa de las cadenas ligeras de la miosina (MLCK), 127
Cinasas dependientes de ciclinas (Cdk), 60
Cinesina(s), 56, 149
- transporte axónico anterógrado, 147
Cinetocoro, 61, 64
Cinocilios (cilios), 15, 20
- anclaje, 21
- axonema, 20
- bronquios, 271
- cuerpo basal (cinetosoma), 21
- dineína, 20
- epitelio seudoestratificado cilíndrico, 79
- microtúbulos, 20
- MTOC (centro organizador de microtúbulos), 21
- origen, 21
- proteínas asociadas, 20
- ultraestructura, 21
Circuito
- mayor, 199
- - arterias, 202
- menor, 199
Circulación
- enterohepática, 342
- placentaria, 448
- pulmonar, 199
- - vasos sanguíneos, 215
- sistémica (circuito mayor), 199
- terminal, 208
Cirrosis hepática, 341
- hipertensión portal, 341
- trastorno de la síntesis del colágeno, 102
Cistenas del RER, 41
Cisternas subsuperficiales, 495
Cisternas terminales, 131, 133
Citoarquitectura, 532
Citocalasina, 57
Citocinas
- adipocitos, regulación, 121
- hematopoyesis, 191
- osteoblastos, 109
- sistema inmunitario innato (inespecífico), 225
Citocinesis o citodiéresis (división citoplasmática), 61, 65
- meiosis, 67
- mitosis, 64
Citocromo C, apoptosis, 70
Citoesqueleto, 55
- células endoteliales, 202
- músculo esquelético, 132
- neuronas (células nerviosas), 147
Citología, 1
Citoplasma
- bacterias, 13
- célula muscular cardíaca, 135
- célula muscular esquelética, 127
- célula muscular lisa, 124
- células endoteliales, 200
- hepatocitos, 338
Citoqueratinas (CK), 58, 322
Citoqueratina 7 (CK7), determinación inmunohistoquímica, 58
Citoqueratina 19 (CK19), 5, 459
Citosol, 39
Citotoxicidad celular dependiente de anticuerpos (ADCC), 188
Citotrofoblasto, 445
Clatrina, 212
Claudina, 32
- 16, 32
Climaterio, glándula mamaria, 463
Clítoris, 440
Clones terapéuticos, 65
Cohesina, 61
Cola del espermatozoide, 412
Colágeno(s), véase *fibras colágenas/fibrillas colágenas*
- tipo I, 99
- - tejido conjuntivo denso, 92
- - tejido óseo, 92
- tipo II, 100
- - cartílago fibroso, 107
- - hialino, 107
- - tejido cartilaginoso, 92
- tipo III, 100
- - tejido conjuntivo denso, 92
- tipo IV, 100
- - adipocitos, 122
- - lámina basal, 72
- - tejido conjuntivo denso, 92
- tipo IX, tejido cartilaginoso, 92
- tipo V, 100
- - tejido conjuntivo denso, 92
- tipo VI, 100
- - tejido conjuntivo denso, 92
- tipo VII, 101
- - tejido conjuntivo denso, 92
- tipo VIII, 101
- tipo X, 100
- - tejido cartilaginoso, 92
- tipo XI, 100
- - tejido cartilaginoso, 92
Colaterales axónicas, 147
Colchicina
- gota, 56
- venenos microtubulares, 56
Colecistocinina (CCK), 323
- páncreas, 344, 345
- tubo digestivo, 374
Colectores, 217

Colesterol, 281
Colesterol esterasa, 346
Colículo seminal, 418
Colina acetiltransferasa (ChAT), 171
Colitis ulcerosa, 329
Coloide
- adenohipófisis, 355
- células epiteliales foliculares, glándula tiroides, 364
Colon, 308, véase también *intestino grueso*
- ascendente, descendente, sigmoideo o transverso, 329
- irritable, 329
- mucosa, 328
Coloración de rutina, 5
Colorantes
- ácidos o básicos, 5
Columnas
- anales, 330
- cerebro, 546
- corticales, 546
- renales, 384
- de Stilling-Clark, 537
Comisura blanca, 539
Compartimiento(s)
- axónico, 142
- células de Sertoli, 407
- perineural, 164
- somatodendrítico, 142
- subosteoclástico, 111
Complejo(s)
- antígeno-anticuerpo, 226
- - Receptor de Fc, 231
- anular de tubulina, 56
- mayor de histocompatibilidad (MHC), 229
- promotor de la anafase (APC), 64
- de sarcoglucano, 130
- sinaptonémico, 68
- de unión, 29, 31, 32
Complemento cromosómico doble, 67
Componente(s)
- celulares, órdenes de magnitud, 3
- de desintegrina, proteínas ADAM, 26
- moleculares de los desmosomas, 29
- postsináptico, 168
- presináptico, 166
Condrocitos, 106
- condroplastos, 107
- diferenciados, 119
- lagunas, 107
- matriz, 105
- en proliferación, 119
Condroclastos, 117
Condroitín sulfato, 98
- condrocitos, 106
Condroitín-6-sulfato, 259
Condrona, 106
Condronectina, 106
Condroplasto, 107
Conducción del sonido, 497
Conducción/propagación saltatoria de los estímulos, 154, 157
Conductillos
- eferentes, 406, 415
- epidídimo, 414
Conducto(s)
- alveolares, 273, 278
- anal, 308, 329
- - anatomía, 331
- - mucosa anal, vasos, 330
- - prolapso anal, 331
- - tejido linfático, 330
- auditivo, 491
- - externo, 486
- de Bellini (conductos papilares), 395
- biliares
- - canalículos biliares, 335
- - extrahepáticos, 342
- - interlobulillares, 334
- - intralobulillares, 342
- - lobulillo clásicos (de vena centrolobulillar), 335
- - red tridimensional, 338
- central, 536
- central de la médula espinal, 536
- coclear, 486, 491
- colector, 394
- - células intercalares, 394
- - contactos celulares, 396
- - diferencias histológicas, 397
- - epitelio, 394
- - función, 396
- - histofisiología, 396, 398
- - microfotografías electrónicas, 392
- - papila renal, 395
- - reabsorción del agua, 396
- colédoco, 342
- deferente, 406, 416
- - adventicia, 417
- - capa muscular, 416
- - epitelio, 415
- - lámina propia, 417
- del epidídimo, 415
- - células epiteliales, estereocilios, 22
- - corte transversal, 415
- estriados
- - glándula lagrimal, 306
- - glándulas salivares, 305
- - páncreas, 306
- excretores
- - estructura, 84
- - glándula mamaria, 457
- - glándulas salivares, 304
- - interlobulillares, glándulas salivares, 305
- - páncreas, 344
- - próstata, 419
- eyaculador, 416
- galactóforos, 457
- de Havers, 114
- - osteona, 115
- de Hering, 336, 342
- intercalar
- - células glandulares mucosas, 305
- - glándula lagrimal, 306
- - glándulas salivares, 305
- - páncreas, 306
- interlobulillares, 332
- lagrimales, 516
- linfáticos, 217
- de Müller, 403
- papilares (conductos de Bellini), 395
- de Petit, 505
- reuniens, 486, 488
- de Schlemm, 498, 502
- semicirculares, 486, 488
- torácico, 199
- vertebral, 177
- de Volkmann, 115
- de Wolff, 403
Conexina 26, 31
Conexiones neuronales, 150
- convergencia, 150
- corteza cerebelosa, 543
- desinhibición, 150
- divergencia, 150
- inhibición anterógrada, 150
- inhibición retrógrada, 150
Conexones, 30
Conjuntiva, 514
- del fórnix, 514
- ocular, 514
- palpebral, 513
Conjuntivitis, 516
Cono axónico, 144, 147
Conos, 507
Contacto(s)
- de adhesión, 27
- - filamentos de actina, 27
- - filamentos intermedios, 29
- - puntuales, 29
- de barrera (contactos de cierre), 27
- celulares, 25, 27
- - células endoteliales, 200
- de cierre (contactos de barrera), 27, 31
- de comunicación, 27, 30
- focales, 29
- transmisores de señales, 27, 32
Contenido de colesterol de la bilis, 343
Contracción
- célula muscular cardíaca, 136
- músculo esquelético, 129, 133
- - mecanismo molecular, 133
- músculo liso, 126
- sarcómero, 130
Contraste negativo, 9
Convergencia, 150
Corazón, 199, 218
- estructura de la pared, 218
- sistema de generación y conducción de los impulsos, 221
Cordón(es)
- anterior, 536
- de Billroth, 240
- espermático, 416
- esplénicos, 240
- lateral, 536
- posterior, 536
- pulpares
- - bazo, 240
- - reticulocitos, 241
- - trombocitos, 240
- umbilical, 447, 455
Corion, 474
- calvo/frondoso, 447
Córnea, 497, 498, 500
Corneocitos, 469
Cornetes nasales, 265
Coroides, 497, 506, 507, 512
- melanoma, 507
Corona
- bazo, 240
- radiante, 405, 443
Corpúsculo(s)
- de Cajal, 39
- de Golgi-Mazzoni, 526
- gustativos, 517
- - células sensoriales, 517
- - células de sostén, 517
- de Hassall, 235
- de Malpighi
- - bazo, 240
- - riñón, 385
- de Meissner, 483, 523, 525
- renal, 385, 397
- - función, 389
- - hipertrofia, 391
- - polo vascular, 385
- - ultrafiltrado, 391
- de Ruffini, 526
- sensoriales, 523
- - componentes nerviosos, 524
- - componentes neuróglicos, 524
- - componentes de tejido conjuntivo, 523
- - exterorreceptores, 523
- - tipos, 523
- de Vater-Pacini, 475, 483, 525
- - páncreas, 344
Cortes
- histológicos, 9
- - examen con el objetivo más débil, 9
- - imagen bidimensional, 9
- - interpretación, 9

Cortes *(Cont.)*
- realización del diagnóstico, 9
- hueso laminillar, 113
- preparados, 3, 9
Corteza(s)
- agranular, 547
- cerebelosa, 541
- árbol, 544
- capa granulosa, 541, 544
- capa molecular, 541, 544
- células de las cestas, 541
- células estrelladas, 541
- células de Golgi, 544
- células neuróglicas, 545
- células de Purkinje (capa de células de Purkinje), 541
- conexiones de las fibras, 543
- estructura, 541
- inmunotinción con calbindina, 544
- método de Goldner, 544
- neuronas, 542
- sustancia blanca, 544
- cerebral, 546
- neuronas, 545
- ganglio linfático, 242
- motora, 546
- capas celulares, 548
- neuronas piramidales gigantes (gigantopiramidales), 143
- ovario, 424
- renal, 384
- riñón, 383
- SNC, 140
- somatosensorial, 548
- suprarrenal, 369
- andrógenos, 371
- glomerular, 369
- hiperfunción, 371
- hormonas, 369
- reticular, 371
- zona fasciculada, 369
- tallo del pelo, 479
- tímica, 235
- timo, 233, 235
- visual primaria, 550
Corticosteroides, 235
Corticotrofina, véase *ACTH*
Cortisol, 371, véase *ACTH*
Cortisona, 121
Costámero, 129
Cotiledones, 448
Cotransmisores, 167
Cráneo, 175
CRE (elemento de respuesta al cAMP), 351
Creatina cinasa, 130
CREB (proteína de unión a CRE), 351
Crecimiento en ancho, 118
Crecimiento del cartílago
- por aposición, 107
- intersticial o por intususcepción, 107
Cresta ampular, 486, 488
- células sensoriales/células de sostén, 489
- tejido conjuntivo, 488
Crestas laminares, 49
Crestas neurales, 142
CRH (hormona liberadora de corticotrofina), 454
Criomicroscopia, 4
Criptas
- amígdala(s), 247
- lingual, 250
- palatina, 250
- intestino delgado, 320, 323
- intestino grueso, 328
- de Lieberkühn, 323
Criptorquidia, 410
Cristales
- de Charcot-Böttcher, 408
- de Charcot-Leyden, asma bronquial, 186
- de hidroxiapatita, 299
- de Reinke, 413
- células de Leydig, 407, 413
Cristalino, 497, 501
- índice de refracción, 503
- transparencia, 503
Cromátides, 64, 65
- hermanas, 64
Cromatina, 35
- condensada, 35
- estructura, 35
- grado de condensación, 35
- neutrófilo, 183
- preparado para la microscopia óptica, 63
- sexual, 63
Cromogranina A, 378
Cromosoma X inactivo, 36
Cromosomas, 36
- acrocéntricos, 38
- cantidad y calidad, 37
- células germinales, 38
- centrómero, 38
- combinaciones, 67
- duplicados, 64
- estructura, 38
- grado de condensación, 35
- homólogos, 67
- mitosis, 64
- no disyunción, 68
- patrón de bandas transversales, 38
- preparado para la microscopia óptica, 63
- sexuales, 38
- telómeros, 38
Crossing over, 68
Cubierta ácida protectora, 471
Cubiertas de tejido conjuntivo
- nervios, 176
- periféricos, 162
Cuello del diente, 295
Cuello uterino, 435
Cuerda(s)
- dorsal (notocorda), 262
- tendinosas, 219
- del tímpano, 517
Cuerpo
- adiposo tímico, 235
- albicans, 433
- basal, 21
- carotídeo, 529
- células cromafines, 150
- células principales, 529
- células de sostén, 529
- cavernoso del recto, 331
- del clítoris, 441
- del pene, 421
- ciliar, 503
- denso, 126
- esponjoso del clítoris, 441
- del pene, 422
- plexos venosos, 423
- uretra, 402
- de Hensen, 495
- intermedio, 63
- lúteo, 430
- del embarazo/de la menstruación, 432
- progesterona, 426
- pineal
- rojo, 432
- ultimobranquial, 366
- del útero, 434
- vítreo, 498, 505
- eréctiles, pene, 421
- laminares, 469, 525
- cápsula perineural, 525
- epidermis, 470
- de Mallory, 341
- multivesiculares, 15, 46
- endosomas, 45
- funciones, 47
- neuroepiteliales, 273
- polares, 405
- de Weibel-Palade, 202
Cúmulo oóforo, 428
Cúpula, 488
Cúpula, placas de Peyer, 251, 328
Curación de las fracturas, 120
- primaria/secundaria, 121
Curación de las heridas
- epidermis, neoformación, 470
- lámina basal, 73
- trastorno de la síntesis del colágeno, 102
Curare, relajantes musculares, 172
Cutícula del pelo, 479
Cutícula de la vaina radicular interna, 480

D

Dartos, 406
Decidua
- basal, 445, 449
- capsular, 446
- parietal, 446
Decorina, 98
Defecto de corte, artefacto, 8
Defectos de los cilios, 21
- congénitos, 275
Defectos lisosómicos, 46
Defensinas, 283
Deficiencia de vitamina C, 100
Degeneración walleriana, 165
Dehidroepiandrosterona (DHEA), 414
Demencia, enfermedad de Alzheimer, 149
Dendritas, 141, 143
- apicales, 145
- basales, 145
- estructura y ultraestructura, 143
- función, 143
- impregnación argéntica de Golgi, 149
- ramificaciones, 143
- subdivisión histológica, 148
- troncales, 145
Dentición permanente, 294
Dentina, 292, 297, 300, 302
- capa o zona granulosa de Tomes, 301
- características principales, 301
- de la corona, 295
- fibrillas de Tomes, 301
- formación (dentinogénesis), 298
- interglobular, 298, 303
Depósito de fibrinoide, 454
Derivados de aminoácidos, 168, 349
Dermatán sulfato, 98
- núcleo pulposo, 259
Dermis, 473
Dermocondrán sulfato, 98
Derrame pleural, 285
Desarrollo biologicorreproductivo femenino, 424
Desarrollo de los dientes, 293, 297
- etapa de brote, 295
- etapa de campana, 295
- proteína sonic hedgehog (shh), 297
Desarrollo embrionario
- hematopoyesis, 191
- sistema genital, 403
Desarrollo sexual, 403
- gonadal, 403
- trastornos, 404

Desinhibición, 150
Desintoxicación, 339
Desmina, 57
Desmocolina, 26
- defectos, 30
Desmodonto (periodonto), 293, 295, 302
- compartimientos, 302
Desmogleína, 26
- defectos, 30
Desmoplaquina, 30
Desmosoma (macula adhaerens), 15, 26, 29, 30
- componentes moleculares, 29
- filamentos intermedios, 57
- tipo I/II, 30
Despolarización postsináptica, 171
Diabetes
- del adulto, 381
- insípida, 354, 396
- mellitus, 381
- - juvenil, 381
- tipo I/II, 381
Diacinesis
- primera división meiótica, 410
- profase, meiosis, 68
Díadas, 138
Diáfisis, 117, 118
Diagnóstico, 9
Diálisis peritoneal, 289, 310
Diapédesis, 212
- inflamación, 212
- leucocitos, 183
Diarrea, 328
Diartrosis, 253
Diáster, 63
Diazonias, 300
Dientes, 292
- amelogénesis, 299
- cemento, 292
- deciduos, 293
- dentición decidua, 293
- dentición permanente, 293
- dentina, 292
- diferenciación, 295
- esmalte, 292
- estructura, 292
- etapa de campana, 295
- incremento, 295
- permanentes, 293
- preparado por el método de desgaste, 300
- - sustancias duras, 300
- de reemplazo, 295
- - desarollo de los, 295
- sustancias duras, 300
- - generación dental, 295
Diferenciación de los linfocitos T, 234
Diferenciación sexual, 403
- fenotípica, 403
Dificultad para respirar a través de la nariz, 266
Difusión
- capilares, 210
- liberación hormonal, 350
Digestión
- hidratos de carbono, 324
- lípidos, 325
- proteínas, 324
Dihidrotestosterona (DHT), 421
Dinamina, 49
Dineína, 56, 149
- cinocilios, 20
- transporte axónico retrógrado, 148
Dipalmitoil-fosfatidilcolina (DPPC), 281
Diploteno
- primera división meiótica, 410
- profase, meiosis, 68
Discos
- epifisario (placa de crecimiento, disco de crecimiento), 118
- - fractura, 119
- intercalares, 137, 138, 221
- intervertebrales, 259
- - degeneración, 260
- prolígero, 427
Disfonía, 270
Displasia, 69
Distonina, 30
Distrofia muscular de Duchenne, 130
Distrofina, 57, 129
- defectos, 129
Distroglucanos, 130
- célula muscular esquelética, 129
Divergencia, 150
Diversidad genética, 67
Divertículos(formación)
- intestino grueso, 328
- uréter, 399
División citoplasmática (citocinesis o citodiéresis), 64
División meiótica, 68
DNA
- células germinales femeninas, 424
- y proteínas histonas, 34
Dominios transmembrana, receptor hormonal, 352
Dominios/componentes de metaloproteasa
- fertilina, 444
- proteínas ADAM, 26
Dopamina, 168, 529
- acciones, 168
Drepanocitosis, 182
Dulce (sabor), 518
- capas de la pared, 320
- glándulas de Brunner, 326
- mucosa, 319
- submucosa, 321
- vellosidades, 323
Duramadre, 176
- conducto vertebral, 177
- cráneo, 176

E

Edema pulmonar, 283
- alveolar, 282
- intersticial, 283
Eferencias, 141
- somatomotoras, 141
- visceromotoras, 141, 172
Eferencias visceromotoras, 174
EGF, 306, 470
ELAM-1, 244
Elastasa, 346
Elastina, 103
- fibras elásticas, 103
- modelo hipotéticos, 103
- tejido conjuntivo denso, 92
Elastosis, 474
Elipsoide, 510
Embarazo, 436
Embrioblasto, 444
Eminencia mediana, 156, 353
Encéfalo, 539
- capilares, 209
- procesos de envejecimiento, 168
Encía, 295, 302
- epitelio marginal, 303
Endocanabinoides, 168
Endocardio, 219
Endocitosis, 23, 46
- independiente de clatrina, 25
- mediada por clatrina, 23
- proteínas, 46
Endolinfa, 486, 488, 493
Endolisosomas, 46
Endometrio, 435
- división, 435
- epitelio de revestimiento/glandular, 435
- glándulas tubulares, 435
- posmenopausia, 436
- vasos, 434
Endometriosis, 436
Endomitosis, 198
Endoneuro, 163
Endopeptidasas, 346
Endosimbionte, 49
Endosomas, 45
- cuerpos multivesiculares, 46
- tardíos, 46
- tempranos, 45
Endostio, 115, 119
Endotelina, 201
Endotelio/células endoteliales, 77, 200
- barrera hematoencefálica, 154
- cadherina, 210
- capilares, 208
- cavéolas, 209
- citoesqueleto, 202
- citoplasma, 202
- contactos celulares, 202
- factor von-Willebrand, 203
- filamentos intermedios, 210
- función, 199
- glomérulo, 385
- membrana celular, 200
- morfología, 202
- neoformación, 202
- recambio celular, 202
- receptor de LDL, 201
- ultraestructura, 202
- vasos sanguíneos, 199
- vimentina, 210
Endotoxina, 14
Enfermedad
- de Addison, 372
- por almacenamiento de glucógeno, 46
- por almacenamiento de lípidos, 46
- por almacenamiento lisosómico, 46
- de Alzheimer, 149, 554
- de Basedow, 366
- de Bechterew, 262
- causadas por virus (virosis), 187
- celíaca, 328
- de Cushing, 371
- desmielinizantes, 162
- de Hashimoto, 366
- hematológicas neoplásicas, 243
- intestinales infecciosas, 329
- de Parkinson, 169
- pulmonares
- - fibrótica, 283
- - obstructiva crónica, 283
- reflujo gastroesofágico, 312
- de las venas (flebopatías), 215
- de von-Willebrand, 189
- de Wilson, 51
- - ceruloplasmina, 51
Enfisema pulmonar, 283
Enlaces apicales, 495
Enlaces laterales, 494
Entactina, 26, 99
- lámina basal, 72
- tejido conjuntivo denso, 92
Enteritis, 252
Enterocitos
- función absortiva, 323
- intestino delgado, 320
- micelas, 323
- microvellosidades, 22
- red terminal, 22
- simportadores, 323
- triacilgliceroles (triglicéridos), 323

Envoltura nuclear, 33
Enzima convertidora de angiotensina (ACE), 398
- endotelio, 200
Enzimas lisosómicas, 44
Eosinofilia, 186
Eosinófilo, 183, 185
- asma bronquial, 186
- características diferenciales, 185
- esputo, 186
- extendido sanguíneo, 185
- función, 185
- gránulos, 184
- helmintiasis, 186
- núcleo, 184
- proteína básica mayor o principal, 186
- receptores de Fc, 186
- sistema inmunitario innato, 225
- tejido conjuntivo, 94
Eosinofiloblasto, 196
EpH, 324
Epicardio, 219
Epidermis, 465
- células de Langerhans, 471
- células de Merkel, 523
- cubierta ácida protectora, 471
- estratos, 466
- microfotografía electrónica, 469
- queratinocitos, 465
- renovación celular, 470
- superficie, 465
- tipos celulares, 471
Epidermólisis ampollar simple, 59, 470
Epidídimo, 406, 413
Epifaringe, 267, 308
- epitelio respiratorio, 308
Epífisis, 118, 361
- células intersticiales, 362
- centro de osificación, 117
- crecimiento en ancho, por aposición, 118
- función, 360
- hormonas, 360
- melatonina, 362
- pinealocitos, 362
Epiglotis, 267
Epineuro, 163
- - externo, 296
- - interno, 296
Epitelio(s)
- alveolar, 280
- amniótico, 447
- anterior de la córnea, 498
- asociados con folículos (FAE), 247
- biseriado cilíndrico, estereocilios, 79
- bronquiolar, células de Clara, 276
- cervical, secreción, 436
- ciliar, fibras zonulares, 505
- cilíndrico, 74, 78
- cilíndricos, 78
- conducto deferente, 416
- del cristalino, 503
- cúbico, 78
- cúbicos, 78
- cupular, 249, 328
- del esmalte
- - ameloblastos, 299
- estratificado cilíndrico, 78
- de fijación, 295, 303
- - encía, 302
- germinativo, testículo, 407
- glandulares, 80
- intestino del tronco, 308
- lábiles, 72
- marginal, 303
- - encía, 302
- odontógeno, 293
- olfatorio, 520
- olfatorio/mucosa olfatoria, 267, 520, 521, 522
- - células basales, 521
- - células con microvellosidades, 520
- - células sustentaculares, 522
- - terminaciones nerviosas libres, 522
- pericárdico, 77
- perineural, 164
- peritoneal, 77
- - material laminar montado entero, 75
- pigmentario, retina, 507
- pleural, 77
- del plexo, ependimocitos, 153
- posterior de la córnea (endotelio corneal), 500
- regiones corporales, 81
- respiratorio (seudoestratificado cilíndrico ciliado), 272
- - bronquios, 271
- - nasofaringe, 308
- - región respiratoria, 264
- - tráquea, 270
- de revestimiento, 74
- - clasificación, 74
- - estómago (fondo), 314
- - región respiratoria, 264
- - vellosidades intestinales, 321
- sensoriales, 90
- de la serosa, 287, 288
- seudoestratificado, 79
- - cilíndrico, células caliciformes/cinocilios, 79
- - respiratorio, 75
- simple cúbico (isoprismático), 74
- - cilíndrico, 75, 78, 79
- de transición (urotelio), 74, 80
- - cáliz renal, 401
- - células de cubierta, 80
- - estados de distensión, 80
- - uréter, 399
- - vías urinarias, 399
- vaginal, 440
- de las vellosidades, 323
- - regeneración, 324
- vellosidades placentarias, 451
Epitelio(s) plano(s), 76
- estratificado(s), 74, 76
- - no queratinizado, 75, 77, 81
- - queratinizado, 75, 77, 81
- simple(s), 74, 76
Eponiquio, 483
Erección
- óxido nítrico, 422
- parasimpático, 422
Ergastoplasma (basófilo), 41
Eritroblasto(s), 195
- basófilo, 193, 194
- policromatófilo, 195
Eritroblastosis fetal, 453
Eritrocitos, 179, 193, 195
- citoplasma, 182
- envejecimiento, 180
- extendido sanguíneo, 16, 180
- forma, 182
- función, 179
- hemoglobina, 180
- membrana celular, 181
- microscopia/morfología, 180
- no envejecidos, bazo, 241
- tamaño, 3
- valores sanguíneos normales, 179
- viejos, degradación, 241
Eritropoyesis, 194
- reticulocitos, 195
Eritropoyetina (EPO), 194, 396
- deficiencia, 396
Erosión del estómago, 315
Esbozo dental, 295
Esbozo pancreático ventral, 344
Escabiosis (sarna), 470
Esclera, 504
- ojo, 497, 501
Esclerosis, 94
- múltiple (EM), 162
- trastorno de la síntesis del colágeno, 102
Escorbuto, 100
Escroto, 406
Esferocitos, 18, 182
Esférulas, 509
Esfínter esofágico, 311
Esfínter de Oddi, 342
Esfínteres precapilares, 209
Esmalte (dientes), 293, 295, 300, 303
Esofagitis, 312
Esófago, 308, 309
- adventicia, 311
- características histológicas, 313
- estructura de la pared, 310
- mucosa, 309
- muscular externa, 310
- muscular de la mucosa/muscular externa, 311
- submucosa, 311
Espacio(s)
- alveolar, 277
- capsular, 388
- de Disse, 335, 337, 341
- - células estrelladas, 341
- - linfa, 341
- endolinfático, 486, 488
- de filtración, glomérulo, 387
- intercelular, 15
- intermembrana, 50
- intervelloso, 451
- - perfusión, 451
- - placenta, 447
- de Nuël, 492
- perilinfático, 486, 488, 491
- perivascular (de Virchow-Robin), 177
- portal, 335, 337
- de Reinke, 268
- subaracnoideo, 176
- subtectorio, 493
- urinario, 387
- de Virchow-Robin (espacio perivascular), 177
Espectrina, 22, 57, 129, 322, 493
- eritrocitos, 181
Espermátides, 407, 409
- iniciales, 408
- núcleo, 411
Espermatocitos
- primarios (I), 405, 408, 410
- secundarios (II), 405, 410
Espermatogénesis, 405, 409
- división meiótica, 410
- - segunda, 411
- meiosis, 410
- período de maduración, 410
- período de proliferación, 410
- temperatura óptima, 409
Espermatogonios, 405, 409
- A, 409
- B, 410
Espermatozoide, 411
- acrosoma, 412
- cabeza, 412
- extendido, 412
- y óvulo, fusión, 444
- pieza de conexión (cuello), 412
- pieza intermedia, 412
- pieza terminal, 412
- unión a la zona pelúcida, 443
Espermiogénesis, 411

Espinas
- dendríticas, 144, 169
- neoformación, 173
Esplenomegalia, 242
Esqueleto cardíaco, 221
Estallido respiratorio, 46
Estatina (hormona inhibidora), 355
Esteatosis hepática, 341
Estereocilios, 22
- células sensoriales, oído interno, 22
- conducto del epidídimo, 22, 415
- epitelio seudoestratificado cilíndrico biseriado, 79
- órgano de Corti, 492
Estereovellosidades, 22
Esterilidad masculina, 410
Estiramiento, célula muscular esquelética, 130
Estómago, 308, 313
- acción de los factores protectores y agresores, 315
- características histológicas, 313
- epitelio de revestimiento, 314
- erosión, 315
- estructura de la pared, 314
- úlcera, 315
Estradiol, 426
Estrato
- basal, 74, 77
- - epidermis, 466
- - pedículos radiculares o raicillas, 77
- basal del endometrio, 435
- celular o condrógeno, pericondrio, 107
- córneo, 75, 77, 467
- espinoso, epidermis, 75, 77, 467, 469
- fibroso, pericondrio, 107
- funcional del endometrio, 435
- germinativo, epidermis, 77, 467
- granuloso, epidermis, 75, 77, 467, 469
- - gránulos de queratohialina, 78
- intermedio, 75, 297
- - retículo del esmalte (retículo estrellado), 297
- lúcido, epidermis, 78, 469
- superficial, 74
Estreptococos del grupo A, 220
Estría vascular, 492, 495
Estriaciones, 130
Estriaciones de Hunter-Schreger, 300, 301
- amelogénesis, 299
Estriaciones transversales, 128
Estrías de Gennari, 549
Estrías de Retzius, 299, 301
Estribo, 487
Estrógenos
- carcinoma mamario, 459
- células de la granulosa, 425
- ovario, 425
- placenta, 453
Estroma, 90
- córnea, 500
- iris, 501
- de tejido conjuntivo, 420
- tejido epitelial, 71
Estructura del cartílago, 106
Estructura ósea
- histológica, 113
- macroscópica, 113
Estructura polar, 72
Estructuras sensoriales de la piel, 483
Etapa de brote, desarrollo de los dientes, 295
Etapa de campana, desarrollo de los dientes, 295, 296
Etapa de casquete o caperuza, 296
Eucromatina, 15, 35, 36
Eumelanina, 51, 471
Excavación de la papila, 512
Exocitosis, 23
- células glandulares, 80
- liberación hormonal, 350
Exopeptidasas, 346
Exosomas, 87
Expansión clonal, 226
Extendido sanguíneo
- basófilos, 186
- drepanocitosis, 182
- eosinófilos, 185
- eritrocitos, 179
- granulocitos basófilos, 186
- leucemia linfática crónica, 187
- linfocitos, 187
- linfocitos NK (citotóxicos naturales), 188
- monocitos, 188
- paludismo, 182
- tinción, 179
- tinción de Pappenheim, 180
- trombocitos, 189
Extremo minus, 55
Extremo plus, 55
Ezrina, 57

F

Factor(es)
- de célula madre (SCF), 193
- del complemento, 225
- de crecimiento, 192
- - ovario, 425
- de crecimiento derivado de plaquetas, 189
- de crecimiento nervioso (NGF), 69
- de crecimiento transformador (TGF), 352
- determinante testicular (TDF), 403
- de crecimiento símil insulina 1, véase, véase *IGF-1*
- estimulante de colonias de granulocitos y macrófagos (GM-CSF), 192
- estimulantes de colonias (CSF), 192
- intrínseco, células parietales, 313, 319
- de necrosis tumoral, 121
- neurotróficos, 169
- - mecanismo de acción, 169
- - neurogénesis, 169
- von-Willebrand
- - células endoteliales, 202
- - trombocitos, 189
Fagocitosis, 23
- leucocitos, 185
- lisosomas, 45
- microglia, 154
- neutrófilos, 184
Faloidina, 57
Familia ERM, 57
Faringe, 267, 308
- estructura de la pared, 267
- mucosa, 266
Faringitis, 267
Fascia del pene, 421
Fasciae adhaerentes, discos intercalares, 137
Fasciculo(s)
- cuneiforme, 538
- grácil, 538
- proprios, 539
- surcomarginal, 538
Fase(s)
- descamativa, 437
- G0, ciclo celular, 59
- G1, ciclo celular, 59, 63
- G2, ciclo celular, 59
- hepatoesplénica, 191
- M, 59
- medular, hematopoyesis, 191
- megaloblástica, 191
- menstrual, 437
- proliferativa, 438
- S, ciclo celular, 59, 63
- secretora (ciclo menstrual), 439
- - inicial/avanzada, 439
Fecundación, 443
- implantación, 443
- reacción acrosómica, 443
Feocromocitoma, 373
Feomelanina, 51, 471
Fertilina, 444
FGF (factor de crecimiento fibroblástico), 201
Fibra(s), 57
- de asbesto, 107
- de asociación, 549
- de bolsa nuclear, 528
- de cadena nuclear, 528
- - circulares, 303
- colágenas/fibrillas colágenas, 99
- - arterias elásticas, 203
- - características biológicas, tintoriales y microscópicas ópticas, 99
- - cartílago, 105
- - endotelio, 200
- - formación, 101
- - formación defectuosa, 102
- - hueso, 108
- - mesénquima, 90
- - microscopia electrónica, 100
- - microscopia óptica, 98
- - osteoblastos, 109
- - proceso de autoensamblaje, 100
- - secreción, 101
- - tendones, 256
- - tipos, 99
- - trastornos síntesis y deficiencia vitamina C, 100
- - vasos sanguíneos, 199
- de contracción clónica
- - blancas, 134
- - músculo esquelético, 134
- - rojas, 134
- de contracción tónica, 134
- del cristalino, 503
- - del cristalino, 501
- - dentogingivales, 303
- elásticas, 103
- - características morfológicas, biológicas y tintoriales, 99
- - componentes moleculares, 103
- - elastina, 103
- - fibrillina, 103
- - tinción para elastina, 103
- - vasos sanguíneos, 199
- intrafusales, 527
- musculares, 128
- músculo esquelético, 133
- musgosa, 541
- nerviosas
- - amielínicas, 158, 161
- - arterias pequeñas, 207
- - mielínicas, 160
- - periféricas, clasificación, 164
- - tipo A, 164
- - tipo B, 165
- - tipo C, 165
- de oxitalán, 103
- paralelas, 542
- de Purkinje, 139, 221
- de Reissner, 156
- reticulares, 101
- - características biológicas, tintoriales y microscópicas ópticas, 99
- de Sharpey, 114, 302
- - cemento, 301
- - periodonto, 302
- talámicas, 549

Fibra(s) *(Cont.)*
- del tejido conjuntivo, 98
- tipo A, 164
- tipo B, 165
- tipo C, 165
- tipo F (f = fast), 135
- tipo I, 133
- tipo II, 135
- tipo S (s = slow), 135
- trepadoras, 542
- zonulares, 503
Fibrilla(s)
- de anclaje, 73
- arterias elásticas, 204
- de cromatina, 35
- de Tomes, 298, 301
Fibrillina, 103
- fibras elásticas, 103
- tejido conjuntivo denso, 92
Fibrinoide(s)
- de Langhans, 454
- de Nitabuch, 448, 454
- de Rhor, 448
- de tipo fibrina, 450
- de tipo matriz, 450
Fibroarquitectura del sistema nervioso, 532
Fibroblastos, 91
- pulpares, 298
- vimentina, 57
- vivos, microscopia de contraste de fase, 8
Fibrocitos, 91
- alvéolos, 280
- citoesqueleto, 93
- dermis, 473
- hiperactividad patológica, 94
- núcleo celular, 93
Fibromodulina, 98
Fibronectina, 26, 94, 99, 386
- tejido conjuntivo denso, 92
- trombocitos, 189
Fibrosis, 94
- pulmonar, 102
- quística (mucoviscidosis), 19, 271, 476
- trastornos de la síntesis del colágeno, 102
Fiebre reumática, 220
Fiebre urliana (paperas), 307
Figura endocítica con cubierta de clatrina, 15
Figuras mitóticas, 64
Fijación
- microscopia electrónica de transmisión (MET), 8
- preparados, 2
Filagrina, 58
Filamento(s)
- de actina, 57, 130
- - alcaloides, 57
- - arterias elásticas, 203
- - contactos de adhesión, 27
- - estructura, 55
- - músculo esquelético, 130
- - músculo liso, 125
- - neuronas, 146
- - proteínas asociadas, 56
- - sarcómero, 130
- - célula muscular cardíaca, 135
- - célula muscular lisa, 124
- de centrina, 21
- - gruesos/finos, sarcómero, 130
- intermedios, 22, 27, 57, 72
- - célula muscular lisa, 125
- - células endoteliales, 209
- - células nerviosas, 58
- - desmosomas, 57
- - diagnóstico de tumores, 58
- - hemidesmosomas, 58
- - neuronas, 146
- - proteínas asociadas, 57
- de miosina, 130
- - célula muscular esquelética, 129
- - célula muscular lisa, 125
- neuróglicos, 58
- - astrocitos, 58
- de queratina, 57
- - estrato espinoso, 77
- - microtúbulos, 15
- - tamaño, 3
- de titina, 132
Filamina, 57
Filtración, 212
Fimbrina, 57
Flagelos, 14
Flujo biliar, 342
Flujo de membrana, 18
Folículo(s)
- atrésico, 433
- atrésicos, 433
- características, 428
- de De Graaf, 424, 428
- formación, 424
- glándula tiroides, 363
- linfático, 327
- - amígdalas, 247
- - bazo, 240
- - epitelio cupular, intestino, 249
- - functiones hipotéticas, 247
- - ganglios linfáticos, 243
- piloso, 478, 479, 480
- - criterios para el diagnóstico, 426, 428
- - estructura, 479
- - ganglio linfático, 246
- - ovario, 404, 424, 426, 444
- - receptores, 524
- primario
- primordial, 424, 427
- - criterios para el diagnóstico, 426, 428
- secundario, 424, 444
- - características, 428
- - criterios para el diagnóstico, 426
- - ganglio linfático, 246
- secundarios, 240
- terciario, 405, 424, 428, 444
- - características, 428
- - criterios para el diagnóstico, 426
- tiroideos, 363
Foliculotrofina
Folliculi lymphatici aggregati (placas de Peyer), 249
Fondo, 316
- células glandulares, 317
- gástrico, 314
- glándulas gástricas, 316
- mucosa, 315
Formación de las células de la sangre, véase *hematopoyesis*
Formación de la orina, 398
- sistemas de intercambio de contracorriente, 398
Formación reticular, 538
Fosfatasa
- ácida, 412
- - lisosomas, 44
- alcalina, 109
- - huesos, 108
- - osteoblastos, 110
Fosfolipasa A, 346
Fosfolípidos, 315
Fotorreceptores, 507
Fóvea central, 511
Fragmento axónico distal/proximal, 165
Franjas, trompa uterina, 434
FSH (hormona foliculoestimulante, foliculotrofina), 347, 359
- células de Leydig, 413
- desarrollo folicular, 425
- función, liberación y regulación, 360
Función de bomba de ariete, 204
Funciones absortivas de los enterocitos, 323
Fusión de las vesículas, 166

G

GABA (ácido gamma-aminobutírico), 149, 167, 539
- ubicaciones/receptores y acciones, 168
Galactorrea, 464
GALT (tejido linfático asociado con el intestino), 237
Gameto masculino, 412
Gametos, 67
Ganglio(s)
- células ganglionares, 140, 508
- - anficitos (células satélite), 155, 534
- - craneales, 533
- - función/histología, 534
- - grandes/pequeñas, retina, 511
- - histología, 532
- - médula suprarrenal, 372
- - plexo de Auerbach, 309
- - sensoriales, 140, 531
- - seudounipolares, 145, 533
- - sinapsis, 533
- - sistema nervioso vegetativo, 534
- - vegetativos, 534
- craneales, 533
- espinal, 531
- espiral, 492
- linfáticos, 242
- - antracosis, 246, 248
- - cápsula, 243
- - centroblastos, 245
- - centrocitos, 245
- - centros germinativos, 245
- - linfáticos colectores, 218
- - corteza, 243
- - corteza, linfocitos B/T, 245
- - estructura, 243
- - folículo primario, 244
- - folículo secundario, 244, 245
- - folículos linfáticos, 244
- - trabéculas, 242
- - linfocitos T cooperadores, 246
- - manto, 245
- - médula, 242, 246
- - región medular, 248
- - seno intermedio, 243, 247
- - seno marginal, 243
- - senos, 243
- - vasos sanguíneos, 244
- - vénulas de endotelio alto (HEV), 244
- - zona marginal, 246
- sensoriales, 141, 531
- del tronco simpático paravertebral, 534
Gases respiratorios, 278
Gastrina, 323, 374
- células D, 378
- porción pilórica, 319
- secreción de ácido gástrico, 319
Gelatina de Wharton, 105
Gelsolina, 57
GEMM (célula progenitora de granulocitos, eritrocitos, monocitos y megacariocitos), 193
GEMML (célula progenitora de granulocitos, eritrocitos, megacariocitos, monocitos y linfocitos), 193
Generación dental, 295
- dientes deciduos, 295

- dientes de incremento, 295
- dientes de reemplazo, 295
Genes de queratinas, 58
Genoma
- bacterias, 13
- mitocondrial, 50
Genoma mitocondrial, 51
GFAP (proteína ácida fibrilar glial), 58, 152
Ginecomastia, 463
- fisiológica, 463
Gingivitis, 303
GIP (péptido insulinotrópico dependiente de glucosa), 323, 375
Giro
- dentado, 551
- poscentral, 547
Glándula(s)
- anales, 330
- de Bartholin, 440
- de Bowman (glándulas olfactorias), 521
- bronquiales, 272, 275
- - lisozima, 275
- de Brunner, 89, 326
- bulbouretrales, 421
- ceruminosas, 476
- ciliares (glándulas de Moll), 514
- de Cowper, 421
- cutáneas, 475
- epiglóticas, 269
- gástricas, 316
- - bomba de protones, 318
- - canalículos secretores intracelulares, 318
- - células endocrinas, 319
- - células madre, 316
- - células mucosas del cuello, 316, 317
- - células parietales (células oxínticas), 317
- - células principales, 317, 319
- - fondo, 316
- - producción de ácido, 318
- - secreción de protones, 318
- - sistema tubulovesicular, 317
- - tubulares, 314
- labiales, 292
- lagrimales, 516
- - accessoria (glándula de Krause), 515
- - adenómeros, conductos intercalares, 306
- - criterios diagnósticos diferenciales, 306
- - diferenciación histológica, 306
- laríngeas, 269
- mamaria, 457
- - adenómeros alveolares, 459
- - alteraciones benignas, 463
- - células mioepiteliales, 461
- - conductos excretores, 457
- - control hormonal, 463
- - cuerpo glandular, 457
- - epitelio de los conductos excretores, 459
- - involución, 462
- - en lactación, 459
- - lobulillos glandulares, 458
- - sistema de conductos excretores, 457
- - tejido conjuntivo interlobulillar/intralobulillar, 463
- no lactante, 457, 459
- - citoplasma, 461
- - citoplasma apical, 462
- - climaterio, 463
- - contactos celulares, 461
- - estructura fina, 461
- - gotitas de lípidos, 52
- - lactante, 459
- de Meibomio, 513
- de Moll, 476, 514
- de Montgomery, 463, 476
- odoríferas, 88
- - apocrinas, 475
- olfatorias, 520
- paratiroides, 347, 366
- - células oxífilas, 367
- - células principales, 367
- - morfología, 366
- parótida, 303
- - diferenciación histológica, 306
- - tumores, 307
- pineal, véase *epífisis*
- salivares, 303
- - adenómeros, 307
- - células, 306
- - conductos estriados, 304
- - conductos excretores interlobulillares, 304
- - conductos intercalares, 304
- - estructura, 302
- - mayores, 302
- - menores, 303
- - secretoras, 306
- - semilunas de Gianuzzi, 306
- - semilunas de von Ebner, 306
- - serosas, 306
- - serosas, histofisiología, 307
- - sistema de conductos excretores, 303
- sebáceas, 88
- - holocrinas, 478
- sexuales accesorias masculinas, 414, 417
- sublingual, 303
- - adenómeros mucosos, 307
- - diagnóstico diferencial histológico, 306
- - diferenciación histológica, 306
- submandibular, 303
- - diagnóstico diferencial histológico, 306
- - diferenciación histológica, 306
- sudoríparas
- - adenómero, 475
- - ecrinas, 475
- suprarrenal, 347, 369
- tarsal (glándula de Meibomio), 514
- tipos, 81
- tiroides, 347, 363
- - células C, 347, 365
- - células epiteliales foliculares, 363
- traqueales, 270
- tubulares de tipo mucoso, 402
- uretrales, 402
- vesícula seminal, 417
- vestibulares mayores, 441
- de Zeis, 513, 514
Glaucoma, 498, 503
- de ángulo abierto, 503
- de ángulo cerrado, 503
Glicina, 168, 539
- acciones, 168
Gliomas, 152
Globo ocular, 497
Globulina fijadora de hormonas sexuales (SHBG), 414
Glomérulo, 385
- capilares, 387
- endotelio, 386
- espacio de filtración, 387
- espacio urinario, 386
- polo urinario, 386
- polo vascular, 386
Glomerulonefritis, 387
Glomo, 529
- aórtico, 529
- carotídeo, 529
Glotis, 266
GLP-1, véase *péptido símil glucagón 1*
Glucagón, 345, 352, 369, 374
- células A, 347, 377, 378
- páncreas, 344
Glucocáliz
- funciones, 20
- membrana celular, 18
- mucinas, 89
- vellosidades, intestino delgado, 323
Glucocorticoides, 369
Glucoforina, 181
Glucógeno, 15, 132
- músculo esquelético, 128
Glucoproteína oligodendrocítica mielínica (MOG), 162
Glucoproteínas, 98
- asociadas con microfibrillas (MAGP), 103
- condrocitos, 106
- sustancia fundamental, 98
- tejido óseo, 99
- vasos sanguíneos, 199
Glucosaminoglucanos, 259
GLUT-2, 379
- dependiente de insulina, 379
- hidratos de carbono, 324
GLUT-4, 379
GLUT-5, 324
Glutamato, 167, 510
- acciones, 168
Gonadotrofina, 359
Gonadotrofina coriónica humana (hCG), 359
Gonosomas, 38
Gota, colchicina, 56
Gotitas de lípidos (inclusiones lipídicas)
- intracelulares, 52
- músculo esquelético, 128
Gradiente electroquímico de protones, 51
Granulaciones de Nissl, 143
Granulaciones de Pacchioni, 177
Granulisina, 232
Gránulo(s)
- azurófilos (= primarios), 184
- basófilos, 186
- de Birbeck, 473
- eosinófilos, 185
- específicos (= secundarios), 184
- de lipofuscina, 53
- - célula muscular cardíaca, 135
- - glándulas odoríferas apocrinas, 475
- - mesangio, 386
- - pericarion,, 142
- monocitos, 188
- neutrófilos, 183
- partículas de glucógeno, 52
- - célula muscular cardíaca, 135
- - tamaño, 3
- de queratohialina, 469
- - estrato granuloso, 77
- de secreción, 15
- - aparato de Golgi, 43
- - células glandulares, 80
- - glándulas, 86
- - hormonas proteicas/polipeptídicas, 350
- de tricohialina, 480
- trombocitos, 189
Granulocitopoyesis, 195
Granulocitos, 183
- basófilos, véase *basófilos*
- características diferenciales, 185
- eosinófilos, véase *eosinófilos*
- neutrófilos, véase *eosinófilos*

Granulocitos de la estroma, 440
Granzima, 233
Grasa de depósito, 475
Guanosina monofosfato cíciclo (cGMP), 351

H
Hábito de fumar, 274
Haustros, 329
Haz(haces)
- atrioventricular (haz AV, haz de His), 139, 221
- de fibras nerviosas, 163
- de His (haz atrioventricular, haz AV), 139, 221
- primario, músculo esquelético, 127
- secundario, músculo esquelético, 128
Helicobacter pylori, 315
Helicotrema, 486
Helmintiasis, 186
Hematopoyesis, 191
- citocinas, 191
- desarrollo embrionario, 191
- factores que influyen sobre ella, 191, 194
- fase hepatoesplénica, 191
- fase megaloblástica (mesoblástisca), 191
- hígado, 191
- médula ósea, 190
- tejido conjuntivo reticular, 191
Hematoxilina férrica de Heidenhain, 7
Hemidesmosomas, 15, 27, 29, 73
- filamentos intermedios, 57
Hemoglobina, 182
- eritrocitos, 179
Hemorragia
- epidural/subdural, 177
- de la implantación, 445
- intracerebral, 178
- nasal (epistaxis), 266
- subaracnoidea, 178
- subdural, 177
Hemosiderina, 53
- macrófagos, 53
Hendidura sináptica, 144, 167
- neurotransmisor, 166
- placa motora terminal, 170
Hendiduras de retracción, 8
Heparán sulfato, 98, 386
Heparina, 96
Hepatitis alcohólica, cuerpos de Mallory, 341
Hepatocitos (células epiteliales hepáticas), 332, 335, 338
- bilirrubina, 339
- cassette fijador de ATP, 339
- citoplasma, 338
- desintoxicación, 339
- determinación de glucógeno, 340
- estructura, 338
- funciones, 339
- metabolismo de la glucosa, 339
- metabolismo de los lípidos, 340
- necrosis, envenenamiento con Amanita phalloides, 339
- núcleo, 338
- polo biliar, 338
- polo sanguíneo, 338
- producción de la bilis, 339
- síntesis de proteínas, 340
- tamaño, 3
- transportador ABC, 339
Hepatopatía alcohólica, 341
Heterocromatina, 15, 35, 36
Hialómero, 189
Hialuronano (ácido hialurónico), 98
- cartílago/condrocitos, 92, 106
- cordón umbilical, 455
- lámina basal, 72
- sustancia fundamental, 98
- tejido conjuntivo denso, 92
Hialuronidasa, 412
- acrosoma, 443
Hibridación in situ, 8
Hidratos de carbono, absorción/digestión, 324
Hidrolasas ácidas, 44
- mastocitos, 96
- transporte a los endosomas, 45
Hidronefrosis, 399
Hidrouréter, 399
Hidroxiapatita, tejido óseo, 109
Hígado, 291, 333
- estructura/unidades estructurales, 333
- funciones, 333
- graso alcohólico, 341
- hematopoyesis, 191
- lobulillo hepático clásico (de vena centrolobulillar), 333, 334
- regiones de importancia funcional, 336
- sinusoides, 332, 335, 339
- vasos sanguíneos, 333
Hipermetropía, 506
- senil, 504
Hipermutación somática, 226
Hiperparatiroidismo, 369
Hiperpigmentación, 51
Hiperplasia, 69
- suprarrenal, 371
Hiperqueratosis epidermolítica, 58
Hipertensión arterial, 138
Hipertensión portal, 341
Hipertiroidismo, 366
Hipertrofia, 69
Hipoacusia, 497
Hipoalbuminemia, 287
Hipoblasto, 446
Hipocampo, 551
- aferencias, 553
- capa zellarme Schicht, 551
- capas, 551
- conexiones, 553
- conexiones neuronales, 553
- división, 551
- eferencias, 553
- importancia funcional, 554
- regiones, 551
- sinapsis intrínsecas, 554
- subrregiones, 551
- tipos neuronales, 551
- zellreiche Schicht, 551
Hipodermis, 465, 475
Hipofaringe, 267, 308
Hipófisis, 347, 353, 354
- hormonas, 359
- vasos porta, 355
Hipogonadismo, 413
Hipomoclio, 257
Hipoparatiroidismo, 369
Hipopigmentación, 51
Hipotálamo, 353
- hormonas, 352
- hormonas efectoras, 353
- hormonas reguladoras, 353
- neuronas productoras de hormonas efectoras, 353
- neuronas productoras de hormonas reguladoras, 354
- síntesis y transporte hormonal, 353
Hipotiroidismo, 366
- mixedema, 366
Hipotonía, 545
Histamina, 168
- inflamación, 212
- mastocitos, 96
- secreción de ácido gástrico, 319
- tubo digestivo, 374
Histiocitos, 94
Histología, 1
Histonas/proteínas histonas, 34
- y DNA, 35
HIV (virus de la inmunodeficiencia humana), 232
Hoja(s)
- externa de la duramadre, 175
- interna de la duramadre, 175
Homeostasis
- microgliocitos, 154
- química, 152
Hormona(s), 347
- adenohipófisis, 356
- adrenocorticotrófica, véase *ACTH*
- almacenamiento, 350
- antidiurética (ADH = arginina-vasopresina = AVP), 347, 353, 361
- - deficiencia, diabetes insípida, 354, 396
- - neuronas, 354
- antimülleriana (AMH), 404
- células basófilas, 359
- corteza suprarrenal, 369
- del crecimiento, 357
- - células acidófilas, 359
- - células somatotrofas, 357
- - función, liberación y regulación, 359
- - tejido adiposo, 121
- degradación, 350
- efectoras, hipotálamo, 353
- epífisis, 361
- esteroides, 348
- - difusión hacia la sangre, 350
- - ovario, 424
- foliculoestimulante, véase *FSH*
- formas de secreción, 349
- glándula tiroides, 365
- gonadotróficas, 353
- hipófisis, 359
- hipotálamo, 353
- hísticas, 348
- inhibidora (estatina), 355
- islotes de Langerhans, 377
- liberación, 350
- liberadora (liberina), 355
- - de corticotrofina (CRH), 454
- luteinizante, véase *LH*
- mecanismos de distribución, 349
- médula suprarrenal, 372
- melanocitoestimulante (MSH), 347, 360
- neurohipófisis, 360
- peptídicas, 348
- - receptores de membrana, 350
- polipeptídicas, 350
- proteicas, 348
- - gránulos de secreción, 350
- - receptores de membrana, 350
- química, 348
- reguladoras del hipotálamo, 353, 355
- secreción rítmica, 350
- síntesis, regulación/retrocontrol, 353
- sistema endocrino, 347
- somatotrófica (STH, somatotrofina), 357
- testículo, 414
- tiroestimulante, véase *TSH*
- tiroideas, 364
- - receptores hormonales, 366
- - síntesis/liberación, 365
- - yodadas, 363, 366
- transmisión autocrina de las señales, 348

- transmisión endocrina de las señales, 347
- transmisión paracrina de las señales, 347
- transporte, 350
- tróficas glandulares, 353
- tubo digestivo, 373
- vitamina D, calcemia, 368
HSC (células madre hematopoyéticas), 192, 194
Huesecillos del oído, 487
Hueso(s)
- alveolar, 295, 302
- entretejido, 116
- laminillar, 113
- - canalículos, 114
- - preparados realizados por desgaste/por corte, 114
- trabecular, 113
Humor acuoso, 497, 503
- producción, 504
- secreción, 505
Huso central, 63
Husos neuromusculares, 526
- fibras intrafusales, 527
- función, 526
- terminaciones sensoriales, 527

I
ICAM (moléculas de adhesión intercelular), 27
- 1 (CD54), 184
- - vénulas de endotelio alto, ganglio linfático, 244
- 2 (CD102), 185
- - vénulas de endotelio alto, ganglio linfático, 244
Ig, véase también *inmunoglobulinas*
- A, 95, 227
- - pulmón, 283
- D, 95, 226
- E, 95, 226
- G, 96, 227, 283
- M, 96, 226
IGF-1 (factor de crecimiento símil insulina 1), 349
- ovario, 425
- tejido adiposo, 121
- trofoblasto, 445
Íleon, 326
- placas de Peyer, 327
- válvulas de Kerckring, 326
Immunglobulinas, 96
- plasmocitos, 94
Implantación, 443, 444
Impregnación, 444
Incisivo, 295
Incisuras de Schmidt-Lantermann (incisuras de la mielina), 160
Inclusión, 3, 9
Inclusiones
- cristalinas, 53
- gotitas de lípidos, 52
- gránulos de lipofuscina, 53
- hemosiderina, 53
- músculo esquelético, 128
- partículas de glucógeno, 52
- partículas víricas, 54
- polvo de carbón, 54
Indolamina-2,3-desoxigenasa (IDO), 454
Inervación del músculo liso, 127
Infarto del miocardio, 221
Inflamación
- diapédesis, 212
- macrófagos, 94
- pulmonar (neumonía), 283
Infundíbulo (tallo hipofisario), 353
Infundíbulo piloso, 478
Inhibición anterógrada, 150
Inhibición retrógrada, 150
Inhibidor de la anhidrasa carbónica, 505
Inhibidor de la maduración ovocítica (OMI), 426
Inhibina, 426
Inmunocomplejos, 231
Inmunoelectromicroscopia, 9
Inmunohistoquímica, 5
- citoqueratina 19 (CK19), 6
Inserción tendinosa, 257
Insulina, 374, 379
- acción, 381
- adipocitos, 121
- células B, 347, 378
- páncreas, 344
- péptido C, 380
- secreción, 379
- síntesis, 379
Integrina de ovocito, 444
Integrinas, 25, 185
- célula muscular esquelética, 129
- uniones miotendinosas, 258
- vénulas de endotelio alto, ganglio linfático, 244
Intercambio de material genético, 67
Intercambio de sustancias
- capilares, 210
- poros nucleares, 33
Interleucina, 200
Interleucina 6 (IL-6), 121
Interneuronas, 538
- hipocampo, 552
- intestino del tronco, 309
Internódulos, 158
Intersticio pulmonar, 278
- capilares sanguíneos, 278
Intersticio renal, 396
Interterritorio, 106
Intestino cefálico, 291
Intestino delgado, 308, 320
- características histológicas, 313
- células caliciformes, 322
- células en cepillo, 323
- células endocrinas, 323
- células del epitelio intestinal (enterocitos), 321
- criptas, 323
- estructura de la pared, 320
- linfocitos, 323
- microvellosidades, 320
- mucosa, 320
- muscular, 321
- pliegues, 320
- red terminal, 322
- regeneración epitelial, 324
- serosa, 321
- submucosa, 321
- válvulas de Kerckring, 320
- vasos de las vellosidades, 321
- vellosidades, 320, 324
Intestino grueso, 328
- características histológicas, 313
- criptas, 328
- estructura de la pared, 329
- formación de divertículos, 330
- haustros, 329
- pliegues semilunares, 329
- submucosa, 328
- tenias, 329
- véase también colon
Intestino del tronco, 291, 308
- adventicia, 308
- características histológicas, 313
- epitelio, 307
- estructura de la pared, 308
- interneuronas, 310
- mesotelio, 308
- mucosa, 307
- muscular, 308
- neuronas motoras, 310
- - sensoriales, 310
- segmentos, 313
- serosa, 307
- submucosa, 308
- subserosa, 310
Íntima sinovial, 255
Intolerancia al glúten, 328
Intoxicación alimentaria de origen bacteriano, 328
Invaginaciones, 23
Involución de la glándula mamaria, 462
Iris, 497, 501
- epitelio, 500
- estroma, 500
Iritis, 501
Islotes eritropoyéticos, 192
Islotes de Langerhans, 344, 377
- células A, 377
- células B, 377
- células D, 377
- células insulares, 380
- células PP, 377
- estructura, 377
- hormonas, 379
- irrigación sanguínea, 381
- vasos porta insuloacinosos, 381
Isocorteza, 535, 546
- capas, 551
- células granulosas, 549
- células neuróglicas, 549
- conexiones, 549
- neuronas no piramidales, 548
- neuronas piramidales, 548

L
Laberinto, 488
- basal, 23
- - células epitelial, 23
- basolateral, 23
- membranoso, 488
- óseo, 487
Labios, 291, 292
- color rojo, 292
- mayores, 440
- menores, 440
- mucosa, 291
Lactación, 462, 463
Lactante prematuro y síndrome de dificultad respiratoria, 281
Lactobacillus vaginalis, 440
Lactoferrina, 305, 516
- glándulas salivares, 306
Lactógeno placentario humano (hPL), 454
- placenta, 449
Lágrimas, 516
Lagunas de Howship, 111, 120
Lámina basal/membrana basal, 15, 26, 73
- cápsula de Bowman, 386
- célula muscular lisa, 124
- colágeno tipo IV, 72
- curación de las heridas, 74
- externa, 303
- fibrorreticular/lúcida, 74
- funciones, 74
- glomerular (MBG), 386
- interna, 303
- lámina densa/rara, 74
- laminina, 72
- músculo esquelético, 128
- nidógeno (= entactina), 73
- perlecano, 73
- reacción de PAS (reacción de ácido peryódico-reactivo de Schiff), 74

Lámina(s)
- coroidocapilar, 507
- cribrosa de la esclera, 512
- densa, 15, 25
- - barerra de filtración glomerular, 390
- - lámina basal, 74
- dental, 293
- - de reemplazo, 295
- epitelial, 308, 309
- espiral ósea, 492
- fibrorreticular, 74
- - basal, 74
- hepatocíticas, 334, 338
- basal, 73
- lúcida, 26
- propia, 314, 332
- - conducto deferente, 416
- - esófago, 311
- - intestino del tronco, 309
- - mucosa nasal, 265
- - región respiratoria, 265
- rara, 74
- - externa/interna, 390
- - lámina basal, 74
- supracoroidea, 507
- sustancia gris, 537
Laminillas
- anulares, 48
- circunferenciales, 114
- especiales, 114
- intesticiales, 114
Laminina, 26, 99, 386
- A, B o C, 59
- endotelio, 200
- lámina basal, 72
- tejido conjuntivo denso, 92
Laringe, 267
- características histológicas, 268
- elementos esqueléticos, 268
- mucosa, 267
Latrunculina, 57
Leche, 461
Lecho ungular, 483
Lectinas, 20
- histoquímica, 5
Lengua, 291
Lengüetas paranodales, 160
Léntigos solares, 472
Leptina, 121
Leptomeninge, 176
Leptoteno, 68, 410
Lesiones hepáticas, 341
Leucemia
- linfática, 188
- - crónica, 187
- mieloide de neutrófilos, 185
Leucocitos, 183
- cantidad, 182
- clasificación CD, 183
- diapédesis, 182
- división, 182
- fagocitosis, 184
- movimientos ameboides, 182
- quimiotaxis, 184
- valores sanguíneos normales, 179
LFA-1, 185
LH (hormona luteinizante, luteorofina), 347
- células de Leydig, 352, 359, 413
- desarrollo folicular, 424
- función, liberación y regulación, 360
Liberación de las plaquetas, 198
Liberinas (hormonas liberadoras), 355
Ligamento(s)
- amarillo, 261
- espiral, 492
- periodonto, 302
- vocal, 267, 268
Ligando de Fas, 232
- apoptosis, 69
Ligando de RANK, 112
Limbo
- esclerocorneal, 500
- espiral, 492
Límites osteocartilaginosos, 117
Limpieza mucociliar, pulmón, mecanismos de defensa, 283
Línea M, 130
Línea Z (disco Z), 129, 140
- sarcómero, 130
Líneas de cemento, 114
Linfa, 217
Linfadenitis, 247
Linfedema, 219
Linfocitos, 183, 187
- dermis, 473
- enfermedades causadas por virus, 187
- epidermis, 473
- extendido sanguíneo, 187
- intestino delgado, 323
- monocitoides, 187
- tamaño, 3
- tejido conjuntivo, 94
- vírgenes, 187
Linfocitos B, 187, 223, 225
- activación, 232
- anticuerpos, 225
- desarrollo, 226
- función, 186, 225
- ganglios linfáticos, 245
- linfopoyesis, 197
- con memoria, 246
- morfología, 226
- presentación de antígenos, 231
- proteínas de superficie, 225
- pulpa blanca, 240
- respuesta inmunitaria, 233
- selección clonal, 233
Linfocitos citotóxicos naturales (linfocitos NK), 188, 224
- extendido sanguíneo, 187
- linfopoyesis, 197
Linfocitos NK (linfocitos citotóxicos naturales), 188
- actividad, 188
- extendido sanguíneo, 187
- linfopoyesis, 197, 224
Linfocitos T, 187, 223, 226
- BALT, 273
- CD25-positivos, 224
- CD4-positivos, 224, 228
- - timo, 235
- CD8-positivos, 47, 187, 228
- - proteínas MHC de clase I, 229
- - timo, 235
- citotóxicos, 70
- - CD8-positivos, 224
- - mecanismos de muerte, 232
- cooperadores, 246
- curso de la respuesta inmunitaria, 232
- desarrollo, 228
- función, 186
- ganglio linfático, 245
- linfopoyesis, 197
- morfología, 228
- presentación de antígenos, 229
- proteínas de superficie, 228
- pulpa blanca, 240
- reguladores, 228
- selección clonal, 233
- selección negativa/positiva, 228
- timo, 235
- tipos, 227
Linfocitos TH1, 224
Linfocitos TH2, 224
Linfomas malignos, 248
- amígdalas, 248
- placas de Peyer, 251
Linfopoyesis, 197
Lipasas, 346
- glándulas salivares, 306
Lípidos, 168
- absorción/digestión, 325
Lipodistrofias, 124
Lipoma, 124
Lipopolisacárido (LPS), 14
Líquido amniótico, 447
Líquido cefalorraquídeo, 157
Líquido pleural, 285
Líquido sinovial, 254, 256
Lisosomas, 15, 44
- autofagia, 46
- fagocitosis, 46
- fosfatasa ácida, 44
- macromoléculas, degradación, 46
- membrana, 44
- mesangio, 386
- pericarion, neurona, 142
- terminales, 53
Lisozima, 305, 319, 516
- glándulas salivares, 306
- pulmón, 283
Lobulillo portal, 335, 337
Lobulillo vena centrolobulillar, 332, 336
- componentes, 335
- elementos vasculares, 335
- estructura, 333
- hígado, 333
- parénquima, 335
- tejido conjuntivo, 335, 337
- vías biliares, 335
Lobulillos pancreáticos, 344
Lobulillos pulmonares, 276
Lóbulo anterior de la hipófisis, 355
Lóbulo posterior de la hipófisis, 356, 360
Locus o área de Kiesselbach, 266
Lúnula, 483
Lutrofina, véase *LH*
Luz alveolar, 279

M

Mac-1, 185
Macrófagos, 94, 188
- activados, 94
- - mecanismos de defensa, 282
- alvéolos, 280
- dermis, 473
- fijos, 94
- función, 93
- hemosiderina, 53
- inflamación, 95
- médula ósea, 191
- no estimulados, 94
- presnetación antigénica, 231
- en reposo, 93
- seudopodios, 95
- sistema inmunitario innato (inespecífico), 223
Macroglia/células de la macroglia, 151, 154
Macula
- adhaerens (desmosoma), 27, 30
- densa, 393, 397
- lútea, 512
- del sáculo, 486, 491
- del utrículo, 486, 491
MAG (glucoproteína asociada con la mielina), 159
MALT (tejido linfático asociado con las mucosas), 237
Mancha amarilla (mácula lútea), 511
Manosa-6-fosfato (M6P), 46
Manto folicular, 245
MAP (proteínas asociadas con los microtúbulos), 55

Martillo, 487
Mastocitos, 95
- activación, 98
- alergias, 97
- dermis, 473
- fenotipos, 96
- función, 95
- heparina, 96
- de las mucosas, 96
- reacciones alérgicas de hipersensibilidad, 98
- rollos, 97
- sensibilización, 98
- sistema inmunitario innato, 225
- Mastocitos del tejido conjuntivo
- - carboxipeptidasa A, 97
- - quimasa, 97
- triptasa, 97
Material laminar montado entero, 75
Matriz
- bulbo piloso, 480
- extracelular, 98
- - tejido conjuntivo, 90
- mitocondrial, 50
- nuclear, 39
- ósea, 108
- territorial, 107
MBP (proteína básica de la mielina), 159
Mecanismos de transporte, 211
Mediadores de transmisión paracrina, 348
Mediadores mastocíticos, 97
Medicamentos cardioselectivos, 174
Medidas terapéuticas medicamentosas respecto de la barrera hematoencefálica, 157
Médula
- cervical, 539
- espinal, 536
- - aparato propio, 539
- - columnas, 536
- - comisura, 536
- - cortes transversales, 539
- - divisiones, 536
- - estructura, 536
- - funcional, 538
- - orientación en el preparado histológico, 536
- - sustancia blanca, 538, 539
- - sustancia gris, 536, 537
- ganglios linfáticos, 242, 246, 247
- lumbar, 539
- ósea, 191, 235
- - amarilla, 192
- - células reticulares, 192
- - células de la sangre, 191, 197
- - hematopoyesis, 191
- - macrófagos, 192
- - microfotografía electrónica, 197
- - primaria, 118
- - roja, 192, 195
- del ovario, 424
- del riñón, 383
- - límite entre la franja interna y la zona interna, 395
- sacra, 539
- suprarrenal, 369, 372
- - células cromafines, 150, 373
- - células ganglionares, 372
- - hormonas, 372
- - neuronas simpáticas, 372
- - plexo venoso, 373
- - venas reguladoras, 372
- tallo del pelo, 479
- tímica, 235
- torácica, 539
Megacariocitos, 197
- maduros, 198
- - endomitosis, 198
- - liberación de los trombocitos, 198
- núcleo poliploide, 198
- trombocitos, 189, 197
Meiosis, 67
- anafase, 68
- citocinesis o citodiéresis, 68
- curso, 65
- diversidad genética, 67
- espermatogénesis, 409
- metafase, 68
- ovogénesis, 424
- profase, 68
- telofase, 68
Melanina, 51, 471
- pericarion, 142
- síntesis, 472
- soma neuronal, 144
- transporte, 472
- trastornos de la síntesis, 51
Melanocitos, 466, 471
- epidérmicos, 471
- iris, 501
- de la úvea, 471
Melanófagos, 472
Melanomas, 472
- coroideos, 507
Melanosomas, 51
Melatonina, 362
Mellas en la cuchilla del micrótomo, 8
Membrana(s)
- basal glomerular (MBG), 386
- basilar, órgano de Corti, 491, 495
- de Bruch, 505, 509
- celular, 17
- - bicapa lipídica, 17
- - cadenas de oligosacáridos, 19
- - canales iónicos, 18
- - características, 17
- - célula muscular lisa, 124
- - células endoteliales, 200
- - corte fino, 17
- - flujo de membrana, 18
- - función, 17
- - glucocáliz, 19
- - músculo esquelético, 128
- - preparado de criofractura, 17
- - proteínas de membrana, 17
- de Descemet, 500
- elástica
- - externa de las arterias, 203
- - - externa de las arterias, 206
- - interna de las arterias, 203
- - - interna de las arterias, 206
- - vasos sanguíneos, 200
- externa de las mitocondrias, 50
- fibrosa, 254, 255
- interna de las mitocondrias, 49
- limitante, 549
- - glial perivascular, 175
- - glial superficial, 175
- limitante glial
- - externa (retina), 510
- - piamadre, 176
- nuclear externa/interna, 33
- otolítica, 488, 491
- periodóntica (periodonto, desmodonto), 302
- plasmáticas, 17
- postsináptica, 167
- - placa motora terminal, 170
- preformativa, 297
- presináptica, 167, 171
- de la ranura de filtración, 388
- reticular, 494
- sinovial, 253, 255
- - células A, 254
- tectoria, 488, 493
- timpánica, 486
- vítrea, 481
Meninge(s), 176
- anatomía microscópica, 175
- delgada (leptomeninge), 175
- gruesa (paquimeninge), 175
- medulares, 176
Meningitis, 157
Meniscos, 255
Mesangio/células mesangiales, 386
- extraglomerular, 388, 397
- gránulos de lipofuscina, 387
- intraglomerular, 388
- lisosomas, 387
Mesénquima/células mesenquimáticas, 90
- campana dental, 296
- fibrillas colágenas, 91
- sustancia extracelular, con hialuronano abundante, 91
Meso, 287
Mesocorteza, 546
Mesofaringe, 267, 308
Mesotelio, 77
- intestino del tronco, 308
Mesotelioma pleural, 285
Mesotendón, 258
Metabolismo del calcio, 368
Metabolismo de la glucosa, 340
Metabolismo de los lípidos
- hepatocitos, 339
- peroxisomas, 48
Metafase
- meiosis, 67
- mitosis, 60, 64
Metáfisis, 118
Metaloproteinasas de la matriz, 217
Metamielocito-Baso, 196
Metamielocito-Eo, 196
Metamielocito-N, 196
Metamielocitos, 196
Metaplasia, 69
- mieloide, 243
Metencefalina, 360
Método de criofractura, 9
Método de impregnación argéntina de Gomori para fibras reticulares, 7
Método de Papanicolaou, 438
Miastenia grave, 172, 235
Micelas, enterocitos, 323
Micobacterias, 14
Micortúbulos (inter)polares, 64
Microcirculación, 208
- componentes, 209
Microfilamentos, 56
Microgliocitos/células de la microglia, 151, 154, 549
- activados, 154
- ameboides, 155
- desarrollo/funciones, 151
- función de defensa, 154
- homeostasis, 154
- importancia funcional, 153
- macrófagos, 94
- morfología, 153
- neuroprotección, 154
- neurotoxicidad, 154
- en reposo, 155
Micropliegues, 22
Microscopia confocal de barrido láser, 2
Microscopia de contraste de fase, 2
- fibroblastos vivos, 8
Microscopia electrónica, 1
- aumento, 1
- de barrido, 2, 9
- - bacterias, 13
- - polen de avellano, 11
- de barrido de efecto túnel, 3
- - órdenes de magnitud, 3
- - poder de resolución, 3
- preparados, 7
- - tipos, 2

Microscopia electrónica *(Cont.)*
- de transmisión (MET), 2
- - bacterias, 13
- - célula, 10
- - fijación, 8
- - preparados, 7
Microscopia óptica, 1
- aumentos, 2
- órdenes de magnitud, 3
- poder de resolución, 3
- tipos, 2
Microscopio de fluorescencia, 2
Microscopio de interferencia de Nomarski, 2
Microscopio de polarización, 2
Microtúbulos, 15, 55
- (inter)polares, 64
- aparato mitótico, 61
- astrales, 64
- centrosoma, 55
- cinetocóricos, 61, 64
- cinocilios (cilios), 20
- extremo minus, 55
- extremo plus, 55
- filamentos de queratina, 15
- pericarion, neurona, 147
- transporte axónico, 56
Microvellosidades, 15, 22
- borde en cepillo, 22
- células epiteliales absortivas, 22
- conducto del epidídimo, 415
- enterocitos, 23
- glándulas gástricas, 316
- mucosa olfatoria, 520
- red terminal, 22
- tamaño, 3
- vellosidades intestinales, 321
Mielina, 157
- compacta, 160
- no compacta, 158
Mielinogénesis, 158
Mieloblastos, 195
Mielocitos, 195
- basófilos, 195
- eosinófilos, 195
- neutrófilos, 194
Mineralocorticoides, 370
Mioblastos, 129
Miocardio, 219
Miocitos de Purkinje, 139
Miofibrillas (fibrillas musculares), 128, 131
- bandas, 130
- líneas, 130
- microscopia óptica/electrónica, 130
- moléculas filamentosas, 130
- sarcómeros, 131
Miofibroblastos, 127
- alvéolos, 280
Mioglobina, 129
Mioide, 510
Miomas, 436
Miomesina, 130
Miometrio, 435
- capas, 435
- cuello del útero, 436
- embarazo, 436
- vasos, 435
Miopatías mitocondriales, 51
Miopía, 506
Miosina, 22, 59, 322, 495
- célula muscular esquelética, 129
- célula muscular lisa, 125
- I, 57, 59
- II, 59
- sarcómero, 130
Miotubos, 130
Mitocondrias, 15, 48
- apoptosis, 49
- ATP sintetasa, 50
- crestas, 49
- de crestas laminares, 49
- de crestas tubulares, 49
- espacio intermembrana, 49
- estructura, 48
- gradiente electroquímico de protones, 50
- membrana externa, 49
- membrana interna, 49
- partícula elemental, 50
- pericarion, neurona, 142
- tamaño, 3
Mitosis, 60, 68
- anafase, 60, 64
- ciclo celular, 60
- citocinesis o citodiéresis, 63
- cromosomas, 64
- cuerpo intermedio, 63
- fase G1, 63
- fase S, 64
- metafase, 60, 64
- profase, 61, 63
- prometafase, 61, 63
- puentes citoplasmáticos, 63
- telofase, 63, 65
Mixedema, 366
Modiolo, 491
Moduladores, 167
Moesina, 57
Molares, 295
- deciduos, 294
- pulpa dental, 301
Molécula(s)
- de adhesión celular, 19, 25
- - de adhesión celular nerviosa (NCAMs), 27
- - de adhesión celular vascular (VCAM), 27
- - superfamilia de las inmunoglobulinas, 27
- de adhesión del endotelio, 184, 200
- de adhesión intercelular (ICAM), 27
- dependientes del calcio, 25
- de histocompatibilidad del endotelio, 200
- independientes del calcio, 25
- de señal bioquímicas, 146
- superficiales CD, 183
Monoacilgliceroles, 325
Monoaminas, 168
Monocitos, 94, 183, 188
- extendido sanguíneo, 187
- gránulos, 188
Monopoyesis, 197
Morfología celular del sistema nervioso, 532
Mórula, 444
Moscas volantes, 506
Motoneurona, 150, 537
- alfa, 538
Motoneuronas fusales, 527
Motores moleculares, 147
Motricidad extrapiramidal, 538
Motricidad voluntaria, 538
Movimientos ameboides
- leucocitos, 183
- microglia, 154
MPF (factor promotor de la fase M), 61
- Inactivación, 61
MPS (sistema fagocítico mononuclear), 95, 188
mRNA, 40
MRP1 (proteína asociada con la resistencia a fármacos múltiples 1), 323
MRP2 (proteína asociada con la resistencia a fármacos múltiples 2), 339
MSH (hormona melanocitoestimulante), 347, 360
- función, liberación y regulación, 360
MTOC (centro organizador de microtúbulos), 55
- cinocilios, 20
MUC2, 323
MUC5AC, 314
MUC6, 314
Mucinas, 307
- glándulas, 87
- glucocáliz, 89
- moco gástrico, 314
Mucolipidosis, 46
Mucopolisacaridosis, 46
Mucosa
- bronquios, 271
- bucal, 291
- - lesiones, 292
- cardias, 315
- cervical, 436
- - ectropion, 437
- del cuerpo uterino, 435
- duodeno, 320
- esófago, 309
- estómago, 313
- fondo gástrico, 316
- intestino delgado, 320
- intestino del tronco, 308
- nasal, 264
- - anastomosis arteriovenosas, 266
- - cuerpo eréctil, 266
- - lámina propia, 265
- - plexo venoso, 265
- - región respiratoria, 265
- - sistema vascular, 265
- - tumefacción, 266
- porción pilórica, 319
- trompa uterina, 434
- uréter, 399
- vagina, 440
- vejiga, 401
- vesícula biliar, 341
- vías respiratorias, 264
- yeyuno, 326
Mucoviscidosis (fibrosis quística), 19, 271, 476
Muerte celular, 69
- programada, 69
Muscular
- bronquíolos, 276
- bronquios, 270
- conducto deferente, 416
- esófago, 310
- estómago, 313
- faringe, 308
- intestino delgado, 320
- intestino del tronco, 308
- trompa uterina, 434
- uréter, 399
- vagina, 440
- vejiga, 401
- vías biliares intrahepáticas, 332
Músculo
- bronquial
- - adrenalina, 274
- - inervación, 273
- ciliar, 504
- dilatador de la pupila, 501
- esfínter de la pupila, 497, 501
- orbicular de la boca, 292
- tarsal, 513
- - superior, 513
- traqueal, 273
- vocal, 268
Músculo esquelético/célula muscular esquelética, 127
- acoplamiento electromecánico, 133
- actina, 130
- aparato contráctil, 130
- capilarización, 128

- características diferenciales, 125
- células satélite, 130
- ciclo de la contracción, 133
- - molecular, 134
- cisternas terminales, 133
- citoesqueleto, 133
- citoplasma, 127
- contracción, 129, 132
- cristalinas, 133
- desmina, 133
- estiramiento, 130
- estriaciones transversales, 129
- estructura jerárquica, 128
- estructuras/sistemas de membrana, 125, 131
- fibras de contracción clónica, 134
- - blancas, 134
- - rojas, 134
- fibras de contracción tónica, 135
- fibras musculares, 134
- fibras tipo F (f = fast), 135
- fibras tipo I, 134
- fibras tipo II, 133
- fibras tipo S (s = slow), 135
- filamentos de actina, 130
- génesis, 130
- glucógeno, 129
- haz primario, 128
- haz secundario, 128
- inclusiones, 129
- inclusiones lipídicas, 129
- lámina basal, 129
- membrana celular, 129
- músculo entero, 128
- nebulina, 133
- núcleos, 129
- orgánulos, 129
- pedículos de unión, 133
- proteínas de choque térmico, 133
- proteínas estructurales, 129
- relajación, 133
- retículo endoplasmático liso, 133
- sarcotúbulos longitudinales, 133
- sistema L, 133
- tipos, 134
- titina (conectina), 132
- tríadas, 133
- túbulo T (transverso), 133
- unidades motoras, 135

Músculo liso, 124
- actina, 126
- aparato contráctil, 126
- características diferenciales, 125
- citoplasma, 123
- contracción, 126
- cuerpo denso, 127
- filamentos, 123
- - intermedios, 127
- inervación, 127
- lámina basal, 123
- membrana celular, 123
- miosina, 126
- neurotransmisores, 127
- núcleo celular, 123
- orgánulos citoplasmáticos, 124
- producción de matriz, 127
- relajación, 127
- sistemas de membranas, 125
- tinción con H.E, 16
- tipo monounitario, 127
- tipo multiunitario, 127
- vasos sanguíneos, 199
- Vimentina, 127

MuSK (cinasa específica de músculo), 171

N

NCAM (moléculas de adhesión celular nerviosa), 27
Nebulina, 133
Necrosis, 69, 341
Nefrina, 388, 389
Nefroesclerosis, 102
Nefrona(s), 386
- histofisiología, 398
- mediocorticales, 386
- subcapsulares, 386
- yuxtamedulares, 386

Neocorteza, 546
Nervio
- acústico, 491
- cubiertas de tejido conjuntivo, 163, 177
- hipogloso, 292
- óptico, 498, 512
- periféricos, 163
- - corte transversal, 163
- - identificación microscópica óptica, 163
- - regeneración de las células de Schwann, 155

Neumocitos tipo I, 280
- tipo II, 280
- - sustancia tensioactiva, 281

Neumonía, 283
Neuraminidasa, 412
Neuritas, 142
- vainas neuróglicas, 157

Neuroanatomía/neurohistología, 139
- métodos/técnicas, 532

Neuroectodermo, 142
Neurofibroma, 155
Neurofilamentos, 58, 147
- determinación inmunohistoquímica, 58

Neurofisina, 361
Neurogénesis, 166, 553
- factores neurotróficos, 169

Neuroglia olfatoria, 520
Neuroglia radial, 151
Neurohipófisis, 156, 347, 353, 354, 360
- hormonas, 360
- órgano neurohemal, 347
- pituicitos, 361

Neurohormonas hipotalámicas, 353
Neuroligina, 32
Neuromoduladores, 168
Neurona(s), véase *células nerviosas*
- cordonales, 537
- intercalares
- - interneuronas, 538
- - sustancia gris de la médula espinal, 537
- motoras del asta ventral, 537
- neuroendocrinas, 353
- no piramidales, 548
- no principales, 553
- piramidales
- - externas, 551
- - hipocampo, 552
- - internas, 551
- - isocorteza, 549
- - SNC, 149
- posganglionar, 174
- principales del hipocampo, 551
- productoras de hormonas efectoras, 353
- radiculares, 537
- sensoriales, 539
- visceromotoras, 538
- viscerosensoriales, 173

Neuropatía de Charcot-Marie-Tooth, 163
Neuropéptido Y, 168
Neurópilo, 140
Neuroprotección, 154
Neurotelio, 176
- subdural, 177

Neurotoxicidad, 154
Neurotransmisión, 167
- complejo SNARE, 167
- fusión de las vesículas, 167
- reciclaje de las vesículas, 167
- región postsináptica, 169

Neurotransmisores, 140, 168
- acciones, 168
- clasificación, 168
- degradación, 169
- hendidura sináptica, 167
- músculo liso, 126
- neurona preganglionar y posganglionar, 174
- tubo digestivo, 375

Neurotrofinas, 169
Neurotúbulos, 147
Neurregulina, 158
Neutrófilos, 183
- características diferenciales, 185
- cromatina, 183
- degradación, 185
- extendido, 16
- fagocitosis, 184
- función, 184
- gránulos, 183
- leucemias mieloides, 185
- morfología, 183
- núcleo con forma de cayado, 184
- núcleo heterocromático, 183
- núcleo segmentado, 183
- quimiotaxis, 184
- segmentados, 196
- sistema inmunitario innato (inespecífico), 225

Nexina, 20
Nexo (unión de hendidura), 27, 30
- discos intercalares, célula muscular cardíaca, 137

NGF (factor de crecimiento nervioso), 69
- glándulas salivares, 306

Nidógeno (= entactina), 26, 99
- lámina basal, 72
- tejido conjuntivo denso, 92

NO (óxido nítrico), 167
- endotelio, 200

NO sintetasa (NOS), 349
- endotelial (eNOS), 350
- inducible (iNOS), 350
- neuronal (nNOS), 350

Nocirrecepción, 533
Nocirreceptores, 529
Nódulo(s)
- atrioventricular (nódulo AV), 139, 221
- AV (nódulo atrioventricular), 139, 221
- - calientes, 366
- esplénicos, 239
- de Ranvier, 140, 158
- - morfología, 159
- - ultraestructura, 159
- de recombinación, 68
- sinusal, 139, 221
- - tibios, 366

NOR (región organizadora del nucléolo), 38
Noradrenalina, 168, 174, 348, 352, 372
- ubicación/receptores y acciones, 168

Normoblastos, 194, 195
- ortocromáticos, 195
- policromatófilos, 195

Núcleo(s), 33
- célula muscular cardíaca, 135
- célula muscular lisa, 124
- del cerebelo, 545
- cromatina en rueda de carreta, 96
- dorsal (Clarke), 537
- eucromático, 143
- hepatocitos, 338
- intermediolateral, 537
- músculo esquelético, 128

Núcleo(s) *(Cont.)*
- paraventricular, 354, 361
- en proliferación, 33
- propio, 537
- pulposo, 259
- - glucosaminoglucanos, 259
- SNC, 140
- supraóptico, 355, 361
- supraquiasmático, 362
- sustancia gris, 537
- torácico posterior, 537
Nucléolo, 15, 38
Nucleosoma(s), 35
- modificaciones cíclicas, 37
Nutrición axónica, 155

O

Obesidad, 124
Ocludina, 32
Odontoblastos, 295, 297
- diferenciación, 297
- morfología, 297
- pulpa dental, 301
Oído, 486
- estructura, 485
- externo, 485
- interno, 487, 491
- - células sensoriales, 22
- medio, 486
- - epitelio, 486
Ojo
- cámara, 498, 501
- - anterior, 497, 500
- - posterior, 497
- dispositivos auxiliares, 498
- estructura, 497
- mitad
- - anterior, 498
- - posterior, 504
- seco, 516
Oligodendrocitos, 151
- desarrollo/funciones, 151
- formación de la vaina de mielina, 153
- morfología, 153
Oligodendroglia, 549
- axones, 160
Oncodiagnóstico, 58
Onda migrante, 497
Opacidades de la córnea, 501
Ora serrata, 506
Órdenes de magnitud, 3
Oreja, 486
Órgano(s)
- de la audición, 485
- - células sensoriales, 488
- de Corti, 486, 491
- - células ciliadas externas, 493
- - células ciliadas internas, 492
- - células falángicas externas, 492
- - estereocilios, 493
- - membrana basilar, 495
- - patrón de inervación, 497
- endocrino, 347
- endocrinos, 347
- - hormonas, 347
- del equilibrio, 485, 487
- - células sensoriales, 488, 490
- - mecanismo de la estimulación, 490
- glómicos, 216
- del gusto, 517
- de Jacobson, 522
- linfáticos, 232
- - primarios, 233
- - secundarios, 232, 236
- linfoepiteliales, 247
- linforreticulares, 247
- neurohemales, 156
- - neurohipófisis, 347
- del olfato, 520
- periventriculares, 156
- - barrera hematoencefálica, 154
- - composición estructural, 157
- - tanicitos, 157
- de los sentidos, 485
- - tipos, 485
- subcomisural, 156
- subfornical, 156
- tendinosos de Golgi, 526
- vascular de la lámina terminal, 156
- vestibular, 488
- de la visión, 497
Orgánulos celulares, 39
- célula muscular cardíaca, 135
- célula muscular lisa, 124
- músculo esquelético, 128
Orificio externo del útero, 437
Orina primaria, 383, 391
Orzuelo, 514
Osificación, 115
- condral, 115, 117
- désmica, 116
- directa, 110, 115
- endocondral, 116
- - cartílago, en reposo/calcificado, 119
- - condrocitos, 119
- - condrocitos diferenciados, 119
- - condrocitos en proliferación, 119
- indirecta, 115
- pericondral, 116
- zona de osificación, 117
Osteoartritis, 107
Osteoblastos, 109
- célula precursora, 109
- receptores, 111
- receptores de PTH, 368
- en reposo, 115, 119
Osteocalcina, 99, 108
- hidroxiapatita, mineralización ósea, 109
- osteoblastos, 109
- tejido óseo, 92
Osteocitos, 109
- duración, 110
Osteoclastos, 111
- borde fruncido (borde festoneado), 111, 112
- calcitonina, 112
- ciclo vital, 112
- inhibición, calcitonina, 366
- integración en el metabolismo óseo, 112
- ligandos de RANK, 112
- receptores, 112
Osteogénesis, 115
- imperfecta, 102
Osteoide, 110
Osteomalacia, 113
Osteonas, 114
- conducto de Havers, 115
- estructura, 119
- hueso desgastado sin teñir, 115
Osteonectina, 99, 108
- hidroxiapatita, 109
- osteoblastos, 109
- tejido óseo, 92
Osteopenia, 113
Osteopontina, 99, 108
- hidroxiapatita, 109
- osteoblastos, 109
- tejido óseo, 92
Osteoporosis, 113
- calcitonina, 366
Ovario(s), 424
- andrógenos, 426
- células hiliares, 430
- corteza, 424
- estrógenos, 426
- hormonas esteroides, 425
- médula, 424
- poliquistosis ovárica, 433
- progesterona, 426
Ovocitos, 424
- primarios, 405
- de primer orden/de segundo orden, 425
Ovogénesis, 405, 424
Ovogonios, 424
Ovulación, 424
- pico de LH, 430
Óvulo, 425
- diferenciado, 3
- DNA, 425
- y espermatozoide, 444
Óxido nítrico (NO), 349
- erección, 422
- esfínter esofágico, 311
Oxitocina, 347, 353, 361
- contracción uterina, 454
- lactación, 464
- ovario, 425

P

p53, 61
- células del cáncer, 60
Pabellón auricular, 486
PAI-1 (Inhibidor del activador del plasminógeno), 121
Paladar
- blando, 292
- duro, 292
- mucosa, 291
Paleocorteza, 535, 546
PALS (vaina linfocítica periarterial), 238
- bazo, 237, 240
Paludismo, 181
PAMP (patrones moleculares asociados con agentes patógenos), 224
Páncreas, 291, 344
- acetilcolina, 343, 346
- ácinos, 344
- adenómeros/conductos intercalares, 306
- capilares secretores, 346
- colecistocinina, 343, 346
- conductos excretores, 344
- corpúsculos de Vater-Pacini, 344
- diferenciación histológica, 306
- dividido, 346
- exocrino, 345
- - adenómeros, 345
- - células centroacinosas, 344
- - células de los conductos intercalares, 345
- - funciones, 344
- - secreción enzimática, 346
- - sistema de conductos, 345
- lobulillos, 344
- secretina, 346
Pancreatitis aguda/crónica, 346
Papila(s)
- adiposas, 475
- caliciformes, 293, 517
- dental, 296
- duodenal mayor, 342
- filiformes, 292, 294
- foliadas, 292, 517
- fungiformes, 292, 517
- gustativas, 292, 517
- linguales, 292
- del nervio óptico, 499, 512
- renal(es), 383
- renales, 384
- - conducto colector, 394

- de tejido conjuntivo
- - bulbo piloso, 480
- - piel, 475
- de tejido conjuntivo del bulbo piloso, 480
Paquimeninge, 176
Paquiteno, 68, 411
Paraneuronas, 150
Parasimpático/sistema nervioso parasimpático, 174
- erección, 422
- neurona preganglionar, 174
- secreción salivar, 307
Parathormona (PTH, hormona paratiroidea, paratiroidina), 352, 368
- metabolismo del calcio, 368
- receptor hormonal, 369
Párpado, 513
- dispositivos de protección, 513
- músculo, 513
Pars
- fibrosa, nucléolo, 38
- granulosa, nucléolo, 38
Partícula de reconocimiento de la señal (SRP)
- retículo endoplasmático rugoso, 39
- ribosomas, 39
Partícula vírica, inclusiones, 54
Patología hemorroidal, 331
Patrón de bandas transversales, 38
Patrones moleculares asociados con agentes patógenos (PAMP), 224
PDGF (factor de crecimiento derivado de plaquetas), 201
- trombocitos, 189
PECAM1 (CD31), 185
Pedicelos, 388
Pedículos radiculares, 77
Pedículos de unión, 133
Película de lágrimas, 500
Pelo, 478
- crecimiento, 480
- cuero cabelludo, 479
- estructura, 478
- fase de involución, 483
- fase de reposo, 483
- terminal, 478
Pelvis renal, 383, 399
Pene, 421
- arterias, 421
- cavernas/trabéculas, 422
- cuerpo cavernoso, 421
- - esponjoso, 421
- cuerpos eréctiles, 421
- piel, 421
Pepsina, 319
- estómago, 313, 314
Pepsinógeno, 319
Peptidasa de señal, 40
Péptido(s)
- C, 380
- insulinotrópico dependiente de glucosa (GIP), 323, 375
- intestinal vasoactivo (VIP), 369
- - esfínter esofágico, 311
- - músculo cardíaco, 137
- natriurético atrial (ANP, atriopeptina), 138
- natriurético tipo B (BNP), 138
- símil glucagón 1 (GLP-1), 375
- TFF (trefoil factor), 314
Percepción del gusto, 518
Perforina, 233
Pericarion (sorna, cuerpo neuronal)
- célula de Purkinje, 142
- función, 141
- melanina, 144
- neuronas, 141
- - gránulos de lipofuscina/melanina, 143
- - microtúbulos, 147
- - multipolares, 141
- - núcleo eucromático, 143
- prolongación fotorreceptora, 507
- SNC, 140
- SNP, 140
Pericitos
- capilares, 208
- capilares encefálicos, 210
Pericondrio, 107, 117
Perimetrio, 435
- cuello uterino, 436
Perimisio
- externo, 128
Perineuro, 163
Periodontitis, 303
- *Aggregatibacter actinomycetemcomitans*, 303
Periodonto (aparato de sostén de los dientes), 302
Periostio, 118
- adventicia, 119
- cámbium (capa osteógena), 120
- capa fibroelástica, 119
Peritendón, 257
Peritoneo
- parietal, 287
- visceral, 287
Perlecano, 98
- lámina basal, 72
Permutación de anticuerpos, 227
Peroxidasa de eosinófilo, 185
Peroxidasa de las glándulas salivares, 306
Peroxisomas, 15, 48
- metabolismo de los lípidos, 48
- oxidación, 48
- patología, 49
- síntesis de proteínas, 49
Pezón, 463
Piamadre, 176
Picnosis, 69, 88
Pico de LH, 430
Piel, 465
- arterias, 474
- células de Langerhans, 231
- escrotal, 406
- estructuras sensoriales, 483
- fina, 465
- gruesa, 465
- perianal, 331
- vasos linfáticos, 475
- venas, 474
Pielitis, 399
Pielonefritis, 399
Pigmentos visuales, 509
Pili (= fimbrias), 14
Pinealocitos, 362
- epífisis, 361
Pinocitosis, 23
Pirámide medular, 384
Pirámides renales, 384
Pirosis, 312
Pituicitos, 152, 360
Placa(s)
- amiloides, enfermedad de Alzheimer, 149
- de anclaje, 73
- basal de la placenta, 447, 448
- caries, 301
- coriónica, 447, 448
- cuticular, 493
- linfáticas, 249
- de metafase, 64
- motora terminal (unión neuromuscular), 170
- - desarrollo, 169
- - función, 171
- - hendidura sináptica, 169
- - membrana postsináptica, 169
- - morfología, 169
- - relajación muscular, 172
- - terminación axónica, 168
- - venenos biológicos, 171
- de Peyer, 249, 327
- - células M, 250, 328
- - cúpula (epitelio cupular), 251, 328
- - enteritis, 251
- - histofisiología, 252
- - íleon, 326
- - linfoma maligno, 251
- - región de linfocitos B, 251, 328
- - región de linfocitos T, 251, 328
- - ubicación, 251
- ungular, 483
Placenta, 444, 445
- alotrasplante, 454
- anatomía microscópica, 450
- depósitos de fibrinoide, 454
- desarrollo, 445
- espacio intervelloso, 447
- funciones endocrinas, 454
- hemocorial, 452
- lactógeno, 449
- madura, 447
- placa basal, 447, 449
- seno marginal, 448
- tabiques, 448
- vellosidades, 451
Placentomos, 448
Placofilina, 30
Placoglobina, 30
Plaquetas, véase *trombocitos*
Plasma sanguíneo, 179
Plasmocitos, 94, 226
- inmunoglobulinas, 96
- núcleo, cromatina en rueda de carreta, 96
Plasticidad
- neuronal, 165, 546
- sináptica, 140, 147, 170
- - potenciación de largo plazo, 173
Platillos (placas) de cartílago hialino, 260, 261
Plectina, 30, 58
Pleura, 284
- parietal, 285
- visceral, 285, 288
Plexo
- coroideo, 156
- mientérico (plexo de Auerbach), 174, 308, 310
- - ganglios, 310
- nervioso, 309
- submucoso (plexo de Meissner), 175, 308, 310
Pliegue ungular, 483
Pliegue(s)
- palmeados, 436
- semilunares, intestino grueso, 329
- vestibular, 267, 268
- vocal, 267
PLP (proteína proteolipídica), 160
PMP22 (proteína mielínica periférica 22), 159
PO (proteína cero), 159
Poblaciones celulares, 60
Podocalixina, 390
Podocitos, 387
- citoplasma, 388
- membrana, 388
- pedicelos, 387
Polen de avellano, 11
Poliartritis crónica, 256
Polipéptido inhibidor gástrico (GIP), 375
Polipéptido pancreático (PP), 345
- células PP, 378

Polirribosomas (polisomas), 15, 40
Polo biliar, 339
Polo sanguíneo, 339
Polo urinario, 387
Polo vascular, 385, 387
Polvo de carbón, inclusiones, 54
Porción
- ciliar de la retina, 503
- contorneada, 394
- - - proximal, 391
- distal, adenohipófisis, 356
- epitelial, perineuro, 164
- fibrosa, perineuro, 164
- intermedia, adenohipófisis, 356
- óptica, 498, 507
- pilórica, 319
- - células G, 319
- - células glandulares, 319
- - gastrina, 319
- - mucosa, 319
- recta, túbulo distal, 386
- - - proximal, 386, 391
- tuberal, adenohipófisis, 357
Poro gustativo, 517
Poros nucleares, 33
- componentes, 34
- intercambio de sustancias, 34
Potencial endolinfático, 497
Potenciales de acción, 147
Potenciales postsinápticos, 142
PPAR (receptor activado por proliferante peroxisómico), 122
Preadipocito, 122
Predentina, 298
Premolares, 295
Preparado(s)
- coloración, 3
- corte, 3
- fijación, 3
- histológicos
- - desarrollo del examen, 555
- - diagnóstico diferencial, 555
- - realización del diagnóstico, 555
- inclusión, 3
- microscopia, 2
- microscopia elecrónica de transmisión, 8
- microscopia electrónica, 8
- obtenido por el método de desgaste, 114
- realización, 3
- vivos, 8
Preproinsulina, 380
Presbicia (presbiopía o hipermetropía senil), 504
Presentación de antígenos
- linfocitos B, 231
- linfocitos T, 228
- macrófagos, 230
Presión intracraneal, 177
Presión intraocular, 498
Prestina, 495
Primera división meiótica, 410
Prisma del esmalte, 299
- apoptosis, 69
Proceso de la audición, 497
- transducción, 497
Proceso de Tomes, 298
Procesos ciliares, 497, 505
- cuerpo ciliar, 505
Producción de ácido, glándulas gástricas, 318
Producción de bilis, hepatocitos, 339
Producción de matriz, células musculares lisas, 127
Producción de la saliva, 307
Producto de secreción
- células glandulares, 80
- epitelio cervical, 436
- próstata, 420
Proeritroblasto, 195
Profase
- meiosis, 67
- mitosis, 60, 64
- primera división meiótica, 410
Profilina, 57
Progesterona
- cuerpo lúteo, 425
- ovario, 425
- placenta, 453
Prolactina
- células acidófilas, 359
- células lactotrofas, 357
- células de Leydig, 413
- función, liberación y regulación, 359
- lactación, 464
Prolactinoma, 359
Prolapso de la válvula mitral, síndrome de Marfan, 104
Prolongación astrocítica, 144
Prolongación fotorreceptora (retina), 508
- segmento externo/interno, 508
Prolongaciones neuronales, véase *neuritas*
Prometafase, 61, 63
Promielocito-Baso, 196
Promielocito-Eo, 196
Promielocito-N, 196
Proopiomelanocortina (POMC), 360
Prostaciclina, 200
Prostaglandinas, 352
- trofoblasto, 445
- úlcera gástrica, 315
Próstata, 418
- adenómeros (porciones secretoras), 420
- conductos excretores, 419
- división, 418
- epitelio, 419
- - regulación, 420
- epitelio glandular, 420
- estroma, 420
- - subepithelial, 419
- estructura, 417
- zona externa, 419
- zona interna, 419
- zona del manto periuretral, 418
Proteasas, 412
- glándulas salivares, 306
Proteasomas, 46
- proteínas aberrantes, 47
- proteínas MHC clase I, 228
Proteína(s)
- aberrantes, degradación, proteasomas, 47
- absorción, 323
- ácida fibrilar glial/proteína gliofibrilar ácida (GFAP), 58, 152
- ADAM, 26
- - componente de desintegrina, 26
- - componente de metaloproteasas, 26
- con ancla lipídica, 18
- antimicrobianas, pulmón, mecanismos de defensa, 283
- asociadas con los microtúbulos (MAP), 55, 56
- asociadas, filamentos de actina, 57
- - cinocilios (cilios), 21
- - filamentos intermedios, 58
- - microtúbulos, 56
- banda 4.1, 181
- básica mayor o principal, 185
- básica de la mielina (MBP), 160
- biosíntesis, 47
- BP180, 30
- canal, 19
- CD9 (proteína de paso cuádruple), 444
- cero (PO), 160, 162
- de choque térmico, 133
- de cubierta (COP), 25
- digestión, 323
- emparentadas con la dinamina, 49
- endocitosis, 46
- extraña extracelular, 230
- fijadoras de DNA, 37
- fijadoras de sustancias odoríferas (ODP), 520
- G, 350, 368, 520
- integrales, 18
- intracelulares, proteínas MHC clase II, 230
- de línea M, 130
- de membrana
- - bicapa lipídica, 18
- - integrales, 18
- - periféricas, 18
- de membrana CFTR, 19, 476
- MHC, 228
- - estructura/función, 229
- MHC de clase I, 47, 228
- - linfocitos T CD8 positivos, 229
- - proteasomas, 229
- - timo, 233
- MHC de clase II, 230
- - células presentadoras de antígenos, 229
- - microgliocitos, 154
- - proteína extraña extracelular, 230
- - proteína intracelular, 230
- - timo, 233
- modificación, aparato de Golgi, 43
- morfógenas óseas (BMP), 352
- motoras, 64
- - neuronas, 146
- no histonas, 34
- óseas, 108
- de paso cuádruple (CD9), 444
- periféricas, 18
- peroxisómicas, síntesis, 49
- precursora de amiloide (APP), 554
- proapoptósicas, 69
- proteolipídica (PLP), 162
- receptora de M6P, 45
- receptoras, 19
- reguladora folicular (FRP), 426
- relacionada con la parathormona (PTH-RP), 454, 461
- de resistencia a fármacos múltiples 1 (proteína MDR-1), 323
- de resistencia a fármacos múltiples 2 (proteína MDR-2), 323
- de retinoblastoma (Rb), 61
- secreción, 47
- síntesis, ribosomas, 40
- de superficie
- - linfocitos B, 225
- - linfocitos T, 227
- TAP, 47
- Tau, 554
- transmembrana, 18
- transportadoras, 19
- transporte, retículo endoplasmático rugoso, 40
- de unión al DNA, 37
- vasos sanguíneos, 199
- de zonula occludens (proteínas ZO), 32
- ZP (proteínas de zona pelúcida), 444
Proteoglucanos, 98
- arterias elásticas, 203
- condrocitos, 106
- cordón umbilical, 455
- endotelio, 200
- Proteoglucanos de heparán sulfato, 26
- - capilares fenestrados, 210

- - endotelio, 200
- lámina basal, 72
- osteoblastos, 109
- sustancia fundamental, 98
- tejido cartilaginoso, 92
- tejido conjuntivo denso, 92
- tejido óseo, 92
- vasos sanguíneos, 199
PRR (receptores de reconocimiento de patrones), 224
Psoriasis, 467
PTH, véase *parathormona*
Puentes citoplasmáticos, 63
Puentes de neuroligina-neurexina, 166
Pulmón
- antracosis, 283
- capilares alveolares, 281
- fetal, 285
- irrigación sanguínea, 283
- sistema de defensa, 282
- vasos linfáticos, 284
- vasos privados/vasos públicos, 283
Pulpa
- bazo, 237
- blanca, 238
- - linfocitos B, 240
- - linfocitos T, 240
- dental, 293, 295, 297, 301
- - futura, 298
- - molares, 301
- - vasos sanguíneos, 302
- dientes
- del esmalte, 297
- roja, 239
Pulpejo de un dedo, 466
Punta de la lengua, 294
Punto ciego, 512
Punto de control
- ciclo celular, 60
- de G1, 60
- de G2, 60
- de metafase, 60
Puntos de osificación, 116
Purinas, 168

Q

Queratán sulfato, 98
- condrocitos, 106
- núcleo pulposo, 259
Queratinas, 26
- células epiteliales, 57
Queratinocitos, 465
- diferenciación, 469
- epidermis, 465
Queratitis, 501
Quiasmas, 68
Quimasa, 97
Quimioarquitectura, 532
Quimiocinas, 192
- sistema inmunitario innato (inespecífico), 225
Quimiorreceptores, 517
Quimiotaxis, leucocitos/neutrófilos, 185
Quimiotripsina, 346
Quistes
- adenohipófisis, 355
- ovario, 433
Quistes de Naboth, 437
Quistes renales, 396

R

Raicillas, 77
Raíz dental, 295
- cemento, 301
- formación, 299
Raíz del pelo, 480
Rama ventricular (sistema de conducción de los impulsos), 139
Ramas bronquiales, 284
Ramas ventriculares de Tawara, 221
Rampa
- intermedia, 485, 491
- timpánica, 486, 491
- vestibular, 486, 491
Raquitismo, 113
Reabsorción del agua, 396
Reabsorción del líquido cefalorraquídeo, 153
Reacción acrosómica, 443
Reacción con PAS (ácido peryódico-reactivo de Schiff), 6, 7
- glándulas mucosas, 89
- membrana basal, 73
Reacciones alérgicas de hipersensibilidad, 98
Receptividad, 445
Receptoarquitectura, 532
Receptor(es), 168
- de acetilcolina, 171
- - postsinápticos, 171
- acoplados a proteínas G, 352
- - mecanismo de transducción de las señales, 351
- - vénulas de endotelio alto, 244
- AMPA, 169, 173
- de andrógenos, 421
- antigénico de lifocito B, 226
- basurero, 232
- de citocinas, 192, 351
- citosólicos de importación nuclear, 34
- de dihidropiridina, 137
- del dolor, 529
- de dopamina, 168
- de espermatozoides, 444
- de estrógenos, 426
- de Fc
- - complejos antígeno-anticuerpo, 231
- - eosinófilos, 185
- de FSH, 409
- de GABA-A, 169
- - ionótropos, 169
- de GABA-B, 168
- de glicina, 168
- de glutamato, 167, 173
- - astrocitos, 151
- de guanilato ciclasa, 351
- 5-hidroxitriptamina, 168
- hormonales, 349, 350
- - acciones, 351
- - citoplasmáticos, 350
- - dominios transmembrana, 351
- - estructura molecular, 351
- - hormonas tiroideas, 365
- - intracelulares, 350
- - membrana celular, 350
- - nucleares, 350
- ionótropos, 169
- de LDL, 201
- de linfocito T (TCR), 228
- - estructura, 226
- mecánicos (de presión), 474, 529
- de membrana, 351
- metabolótropos, 169
- muscarínicos, 168
- de neurocinina 1, 168
- de neurotransmisores, 153
- nicotínicos, 168
- de NMDA, 168, 173
- de oxitocina, 454
- de presión, 474, 529
- de progesterona, 460
- de reconocimiento de patrones (PRR), 224
- de rianodina, 137
- SA, 525
- de serina/treonina cinasa, 351
- de testosterona
- - células de Sertoli, 408
- de tipo Toll (TLR), 224, 232
- de tirosina cinasa, 351
Receso ungular, 483
Reciclaje de las vesículas, 167
Recombinación génica, 68
Red cis-Golgi (CGN), 43
Red neuronal, 140
Red terminal, 15
- enterocitos, 23
- intestino delgado, 320
- microvellosidades, 22
Red testicular, 406, 413
Red trans-Golgi (TGN), 43, 44
Reflejo de la tos, 283
Reflujo crónico, 312
Regeneración axónica, 165
Regeneración epitelial, 324
Regeneración neuronal, 165
Región
- - amígdalas, 247
- apical, 72
- basolateral, 72
- cupular, 328
- determinante sexual del cromosoma Y (SRY), 403
- Fc, 226
- de linfocitos B
- de linfocitos T
- - amígdalas, 247
- - placas de Peyer, 251, 327
- olfatoria, 267
- organizadora del nucléolo (NOR), 38
- - placas de Peyer, 251, 327
- respiratoria, 263
Relajación
- músculo esquelético, 133
- músculo liso, 126
Relajante muscular, curare, 172
Relaxina
- ovario, 425
- trofoblasto, 445
Remodelado óseo, 120
Renina, 397
Resistina, 121
Respuesta inmunitaria
- linfocitos B, 232
- T-Lymphozyten, 233
Retículo endoplasmático, 39
- liso (REL), 15, 42
- - aspecto, 43
- - función, 42
- - músculo esquelético, 133
- - pericarion, neuronas, 143
- - síntesis del colesterol, 42
- rugoso (RER), 15, 40
- - aspecto, 41
- - ergastoplasma basófilo, 41
- - partícula de reconocimiento de la señal (SRP), 40
- - pericarion, neuronas, 143
- - síntesis de proteínas, 40
- - sustancia de Nissl, 41
- - transporte de proteínas, 40
Retículo notocordal, 262
Retículo sarcoplasmático, 135
Reticulocitos, 180, 195
- cordones pulpares esplénicos, 240
- eritropoyesis, 194
Retina, 497, 505
- capas, 506
- células activadas (“on”), 512
- células inactivadas (“off”), 512
- conducción del impulso, 513
- hojas, 507
- membrana limitante glial externa, 510
- primera neurona, 508
- segunda neurona, 510

- tercera neurona, 510
Retinopatía diabética, 506
Retrocontrol tubuloglomerular (TGF), 397
Rhadixina, 57
Ribete en cepillo, microvellosidades, 22
Ribosomas, 39
- espinas dendríticas, 147
- libres, 40
- partícula de reconocimiento de la señal (SRP), 40
- rRNA, 39
- síntesis de proteínas, 39
- unidos a membrana, 40
Rigidez cadavérica (rigor mortis), 134
Rigor mortis (rigidez cadavérica), 134
Rinitis alérgica, 266
Riñón, 383
- características estructurales, 383
- función, 383
- intersticio, 396
- irrigación sanguínea, 384
- vasos linfáticos, 386
- vasos sanguíneos, 384
Ritmos circadianos, 350
tRNA, 40
RNA nucleares pequeños (snRNA), 36
Rodopsina, 510
rRNA, 40

S
Saco
- alveolar, 273
- dental, 297
Sáculo, 491
- laríngeo, 268
Salado, 518
Saliva, 307
- primaria, 307
- secundaria, 307
Sarcoglucano, 130
Sarcolema, 129
Sarcoma, 74
Sarcómero, 130
- actina, 129
- contracción, 129
- filamentos finos/gruesos, 130
- línea Z (tridimensionalmente: disco Z), 130
- miofibrillas, 131
- miosina, 129
Sarcoplasma, 129
Sarcotúbulos longitudinales, 133
Schistosoma haematobium (bilharziosis), 401
Schwanomas, 155
Secreción
- apocrina, 86
- constitutiva (= continua), 86
- ecrina, 86
- holocrina, 88
- de jugo gástrico, 319
- pancreática, 346
- paracrina, 347
- proteínas, 46
- de protones, 318
- salival, 307
- del sudor, 476
- de testosterona, 414
Secretina, 323, 369, 374
- páncreas, 345
Segmentado-Baso, 196
Segmentado-Eo, 196
Segmentado-N, 196
Segmento axónico inicial, 144, 147
- sinapsis axoaxónica, 146
Segmentos dendríticos, 145
Segundo mensajero, 351
Selección clonal
- linfocitos B, 232
- linfocitos T, 232
Selección negativa/positiva, 228
Selectina E (CD62E), 26, 184
Selectina L (CD62L), 26, 184
- vénulas endotelio alto, 244
Selectina P (CD62P), 26, 184
- vénulas endotelio alto, 244
Semilunas de Gianuzzi (seminulas de von Ebner), 89, 306
Semilunas de von-Ebner (semilunas de Gianuzzi), 84, 89
- glándulas salivares, 306
Seno(s)
- galactóforo, 457
- ganglio linfático, 242
- intermedio, 243, 247
- marginal
- - ganglio linfático, 242
- - placenta, 447
- paranasales, 266
- - inflamaciones, 266
- prostático, 418
- renal, 383
- de Rokitansky-Aschoff, 343
- urogenital, 403
- venoso de la esclera, 498
Sensibilización, 98
Sentido del gusto, 518
Sentido del olfato, 523
Serosa(s), 258, 287
- adherencias, 287
- capa de tejido conjuntivo subepitelial (submesotelial), 287
- derrame, 287
- estómago, 313
- hipoalbuminemia, 287
- hoja parietal, 287, 288
- hoja visceral, 287
- intestino delgado, 320
- intestino del tronco, 308
- trastornos del corazón izquierdo, 287
- trompa uterina, 434
- vasos sanguíneos/vasos linfáticos, 289
- vías biliares intrahepáticas, 332
Serotonina, 168, 323, 352, 375, 529
- inflamación, 212
- ubicación/receptores y acciones, 168
Seudohipoparatiroidismo, 369
Seudopodios, 94
Sexo
- cromosómico, 403
- fenotípico, 404
- gonadal, 403
SGLT 1 (transportador de sodio-glucosa 1), 324
Sialil-Lewis X (CD15S), 184
Sialoproteína ósea, 108
Sialoproteínas óseas, 92
Simpático/sistema nervioso simpático, 174
- neurona preganglionar, 174
- neuronas, médula suprarrenal, 373
- - posganglionares, 174
Simpaticomiméticos, 275
Simportadores, 323
Simporte, 19
Sinapsis, 68, 140, 166
- "en-passant" (varicosidades), 127
- aprendizaje celular, 172
- asimétricas (tipo I de Gray), 169
- astrocitos, 167
- axoaxónicas, 144
- - segemento axónico inicial, 146
- axodendríticas, 144
- axosomáticas, 143
- centrales, 169
- colinérgicas, acetilcolina, 167
- componente presináptico, 167
- eléctricas, 140, 166
- espinosas, 145, 169
- - función, 169
- - morfología, 169
- excitadoras, 166
- formas, 143
- inhibidoras, Gray tipo II, 167
- en passant o de paso, 167
- químicas, 166
- simétricas (tipo II de Gray), 169
- somáticas, 170
- de tallo dendrítico, 144, 169
- tipos, 167
- varicosidades, 172
- visceromotoras, 172
Sinaptogénesis reactiva, 166
Sinartrosis, 256
Sincitiotrofoblasto, 445
Sincondrosis, 256
Sindecano, 98
Sindesmosis, 256
Síndrome(s)
- de Alport, 387
- de Bechterew, 262
- de los cilios inmóviles, 21
- del colon irritable, 329
- de Cushing, 371
- de dificultad respiratoria, lactante prematuro, 281
- de DiGeorge, 235
- de Down, 38
- de Kartagener, 22
- de Klinefelter, 413
- de Marfan, 104, 505
- de pérdida de magnesio, 32
- SIDC (síndrome de inmunodeficiencia combinada grave), 235
- de Turner, 38
- de von-Willebrand-Jürgens, 202
- de Zellweger, 49
Sinovia (líquido sinovial), 254, 256
Sinoviocitos, 255
Síntesis del colesterol, 43
Síntesis de proteínas
- hepatocitos, 339
- peroxisomas, 48
- retículo endoplasmático rugoso, 39
Sinusitis, 267
Sinusoides esplénicos, 238, 240
Sinusoides hepáticos, 211, 332, 335, 341
Sistema(s)
- de baja presión, 213
- cardiovascular, 199
- de conductos excretores, 346
- de defensa, 223
- - células de la microglia, 154
- - estrato córneo de la epidermis, 225
- - inmunitario innato (inespecífico), 225
- - macrófagos alveolares, 282
- - pulmón, 281
- digestivo, 291
- - división, 291
- endocrino, 354
- fagocítico mononuclear (MPS), 95, 188
- de generación y conducción de los impulsos, 138, 221
- genital, 403
- - desarrollo embrionario, 403
- - femenino, 424
- - masculino, 406
- - órganos genitales externos, 440
- - órganos genitales internos, 404
- hipotalamohipofisario, 353
- inmunitario, 223

- - adquirido (adaptativo = específico), 225
- - componentes solubles, 225
- - innato (inespecífico), 223
- - macrófagos, 223
- de intercambio de contracorriente, 398
- L, 133
- linfático, 223
- locomotor, 253
- de membrana
- - célula muscular cardíaca, 125
- - célula muscular esquelética, 125, 130
- - células musculares lisas, 124
- nervioso, 531
- - células neuróglicas de cubierta, 163
- - central (SNC), 140, 535
- - división, 139
- - entérico, 174
- - inervación periférica, 174
- - parasimpático, 174
- - periférico (SNP), 140, 531
- - regeneración, 165
- - simpático, 174
- - somático, 140
- - vegetativo, 140, 173, 174, 534
- nervioso entérico, 174
- porta hipotalamohipofisario, 353
- renina-angiotensina (SRA), 398
- respiratorio, 263
- tubulovesicular, 317
- urinario, 383

Sitios de fijación antigénica, 226
SNARE (receptor proteico de unión sensible a la N-etilmaleimida soluble), 25
- neurotransmisión, 167

SNC (sistema nervioso central), 140, 531, 535
- células en candelabro, 150
- células de las cestas, 143, 149
- células estrelladas, 150
- células granulosas, 150
- células mitrales, 150
- corteza, 140
- neuronas piramidales, 150
- núcleos, 140
- regeneración, 165
- regeneración axónica, 165
- somas neruonales, 140
- sustancia blanca, 140
- sustancia gris, 140
- vainas neuróglicas, 160

SNP (sistema nervioso periférico), 140, 531
- regeneración axónica, 165
- somas neuronales, 140
- vainas neuróglicas, 157

Soluciones colorantes acuosas, 4
Somatostatina, 168, 323, 345, 352, 375
- bronquios, 271
- células D, 378
- páncreas, 344
- secreción de ácido gástrico, 319

sonic hedgehog (shh), 297
Sordera congénita
- mutación, 31

Staphylococcus aureus, 328
StAR (proteína reguladora aguda de la esteroidogénesis), 414
Subglotis, 267
Subículo, 551
Submucosa
- duodeno, 320
- esófago, 310
- estómago, 313
- intestino delgado, 320
- intestino grueso, 328
- intestino del tronco, 308

Subserosa, 310
Sudán, tinciones para lípidos, 7
Sudoración, 476
- emocional, 476
- termorreguladora, 476

Sulfato de dehidroepiandrosterona (DHEA-S), 454
Superfamilia de las inmunoglobulinas, 27
Superfamilia de receptores intracelulares, 351
Superficie celular, 20
Superficie faríngea, 268
Supraglotis, 267
Suprarrenales, 347, 369
- desarrollo, 369

Surco
- calcarino, 550
- espiral interno, 492
- gingival, 303
- ungular, 483

Sustancia
- blanca, 531
- - corteza cerebelosa, 544
- - médula espinal, 538
- - SNC, 140
- compacta, 113
- cortical, 113
- de Nissl, 41
- esponjosa, 113
- extracelular, 90
- - con hialuronano abundante, 91
- fundamental, 98
- gelatinosa (de Rolando), 537
- - glucoproteínas, 98
- gris, 531
- - células neuróglicas, 539
- - médula espinal, 536
- - neuronas, 537
- - SNC, 140
- - hialuronano, 98
- inductora de la meiosis (MIS), 426
- lubricantes, 307
- odoríferas, 520
- P, 167
- - esfínter esofágico, 311
- - ubicación/receptores y acciones, 168
- - proteoglucanos, 98
- sápidas, 517
- tensioactiva, 281
- - neumocitos tipo II, 280

T

t-SNARE, 25
Tabique alveolar, 278
- capilares, 216
- ultraestructura, 280

Tabique interalveolar, 278
Tabiques testiculares, 406
Talina, 30, 57
Tallo hipofisario, 356
Tallo del pelo, 479
- médula/corteza, 479, 481

Tanicitos, 154
- órganos periventriculares, 156

Tarso, 513
Taxol, 56
Teca
- externa, 430
- folicular, 428
- interna, 428

Técnica de Pappenheim, 180
Técnicas de impregnación argéntica de Golgi, 546
- tejido nervioso, 140

Tejido(s), 71
- adiposo, 121
- - de almacenaje, 124
- - células, 122
- - Energiespeicherung, 121
- - estructural, 124, 475
- - formas, 122
- - función, 121
- - insulina, acción, 381
- - multilocular, 122
- - regulación, 121
- - unilocular, 122, 123
- cartilaginoso, 92, 105
- - agrecano, 98
- - calcificado, 119
- - elástico, 107
- - fetal, 107, 117
- - fibras de asbesto, 107
- - fibroso, 107
- - función de sostén, 105
- - hialino, 107
- - interterritorio, 107
- - en reposo, osificación endocondral, 119
- - tipos, 107
- conjuntivo, 90
- - adipocitos, 94
- - componentes, 93
- - denso, 92, 104
- - desarrollo, 90
- - eosinófilos, granulocitos, 95
- - estructura, 90
- - con fibras escasas, 106
- - formas especiales, 105
- - fusocelular, 105
- - glándula mamaria, 462
- - granulocitos eosinófilos, 94
- - hematopoyesis, 191
- - laxo, 100, 104
- - linfocitos, 94
- - líquido, 105
- - matriz extracelular, 90
- - melanocitos, 98
- - modelado (regular), 104
- - mucoso, 105
- - no modelado (irregular), 104
- - ovario, 424
- - reticular, 103, 192
- - subepitelial, 288
- - subintimal, 255
- duros de los dientes, 301
- embrionario, 451
- epitelial, 71
- - capilares, 72
- - características generales, 71
- - células, 71
- - epitelios de revestimiento, 74
- - estroma, 72
- - estructura polarer, 72
- - parénquima, 72
- - recambio celular, 72
- linfático
- - apéndice vermiforme, 252
- - asociado con los bronquios (BALT), 237, 273
- - asociado con el intetsino (GALT), 237
- - asociado con las mucosas (MALT), 237
- - tubo intestinal, 249
- muscular, 124
- nervioso, 139
- - capacidad de adaptación, 140
- - células, 139
- - elaboración de las informaciones, 140
- - funciones, 140
- - tinciones histológicas, 142
- óseo, 92, 108
- - colágeno, 107

- - compacto, 113
- - componentes inorgánicos, 109
- - componentes orgánicos, 108
- - esponjoso, 113
- - glucoproteínas, 98
- - hidroxiapatita, 109
- - laminillas circunferenciales, 114
- - laminillas especiales, 114
- - laminillas intersticiales, 114
- - líneas de cemento, 114
- - osificación pericondral, 117
- - proteínas, 108
- - técnicas de preparación, 114
- - trabecular, 113
- - vasos, 114
- parafolicular, 248
- pulmonar, 276
- de sostén, 92

Telofase
- meiosis, 67
- mitosis, 64

Telógeno, 483
Telomerasa, 38
Telómero, 38
Temblor intencional, 545
Temperatura óptima, 409
Tendones, 256
- corte, 258
- fibras colágenas, 257

Tenias, intestino grueso, 329
Tenocitos, 257
Teoría del endosimbionte, 49
Terapia con cortisona, 101
Terminaciones
- anuloespirales, 528
- axónica, 170
- motoras, 527
- nerviosas
- - libres, 527
- - mucosa olfatoria, 522
- - propiorreceptioras, 526
- nerviosas libres, 528
- - epidermis, 470
- secundarias (en "ramillete de flores" o "umbela"), 529
- sensoriales
- - husos neuromusculares, 527
- - primarias (anuloespirales), 528
- - secundarias (en "ramillete de flores" o "umbela"), 529

Termorreceptores, 529
Testículo, 406
- células germinales, 408
- células de Leydig, 413
- células de Sertoli, 407
- cristales de Reinke, 413
- enfermedades, 41
- epitelio germinativo, 406
- hormonas, 414
- tejido intersticial, 413

Testosterona, 414
TGF, 397
- células madre mesenquimáticas, 91
- epitelio de la vía respiratoria, 283

Timo, 233
- del adulto, 234
- atrofia pospuberal, 235
- atrofia senil, 235
- células dendríticas, 236
- células epiteliales, 234
- corpúsculos de Hassall, 234, 235
- corteza, 234, 235
- desarrollo, 233
- diferenciación de los linfocitos T, 234
- histofisiología, 236
- infantil, 234
- linfocitos T CD4-/CD8-positivos, 235
- médula, 233
- vasos sanguíneos, 234

Timocitos, 234
Timosina, 57
Tímpano, 487
Tinciones, 7, 9
- con ácido peryódico-reactivo de Schiff, véase *reacción PAS*
- con azul de toluidina, 7
- para elastina (orceína), 6, 7, 103
- de Feulgen para DNA, 7
- de Giemsa, 180
- de Goldner, 5, 7
- - corteza cerebelosa, 544
- de Gomori, 7
- de Gram, 13
- de Heidenhain, 7
- de hematoxilina-eosina, 5, 7
- histoquímicas, 5, 7
- - histoquímicas, 5
- para lípidos, 7
- de May-Grünwald, 180
- de Nissl, 141
- con orceína (tinción para elastina), 6
- - preparados, 3
- tricrómica de Goldner, 7
- tricrómica de Masson, 5, 7
- para vainas de mielina, 532, 546
- de van-Gieson, 7
- de Ziehl-Neelsen, 14

Tipo monounitario, músculo liso, 127
Tipo multiunitario, músculo liso, 127
Tiroglobulina, 363, 364
Tirosina, 61
Tirosinasa, 51
Tirotrofina, véase /FT6/TSH/FT1/
Tirotrofina coriónica, 454
Tiroxina (T4), 348, 365
Titina, 132
TLR, véase /FT6/receptores tipo Toll/FT1/
TNF, 283
Tonofilamentos, 58
Tos, 267
Trabécula(s)
- aracnoidea, 175
- aracnoideas, 177
- bazo, 236
- ganglio linfático, 242
- hepatocíticas, 336
- óseas, 110, 115, 119
- - osificación intramembranosa (dérmica), 117
- - zonas, 117
- pene, 421
- de tejido conjuntivo, 176

Tracto
- corticoespinal anterior, 538
- dorsolateral, 538
- espinocerebeloso posterior, 538
- espinoolivar, 538
- espinotalámico anterior, 538
- - lateral, 538
- espinotectal lateral, 538
- olivoespinal, 538
- reticuloespinal, 538
- rubroespinal, 538
- semilunar, 538
- tectoespinal, 538
- vestibuloespinal, 538

Transcitosis, 23
- mediada por receptores, 212

Transducción, 496
Transducina, 510
Transición esofagocardial, 316
Translocasa
- de la membrana externa (TOM), 49
- de la membrana interna (TIM), 49

Transmisión
- endocrina de las señales, 348, 349
- de las informaciones, 140
- paracrina de las señales
- - hormonas, 347
- - mediadores, 348
- de las señales
- - autocrina, 348
- - paracrina, 347
- Transmisión sináptica, astrocitos, 153

Transparencia de la córnea, 500
Transportador, 19
- ABC, 339

Transporte
- anterógrado, 147
- - neuronas, 147
- Transporte axónico, 147
- - anterógrado, 148
- - dineína, 148
- - microtúbulos, 55
- - retrógrado, 147

Tráquea, 270
- aparato mucociliar, 271
- capa fibromusculocartilaginosa, 270
- características histológicas, 268
- epitelio respiratorio, 270
- mucosa, 270

Trastornos del corazón izquierdo, 287
Trefoil-Factor (péptidos TFF), 314
Treonina, 61
TRH (hormona liberadora de tirotrofina), 355
Tríada de las célula muscular esquelética, 133
Tríada de Glisson, 334, 336, 338
Trichomonas vaginalis, 440
Triglicéridos (triacilgliceroles), 123, 323
Trinitrato de glicerilo (nitroglicerina), 350
Tripsina, 346
Triptasa, 96
Trisomía 21, 38
Trisomías, 38
Triyodotironina (T3), 348, 365
Trofoblasto, 445
Trombocitopenia, 189
Trombocitos, 189
- adhesión plaquetaria, 189
- cordones esplénicos, 240
- extendido sanguíneo, 187
- formación, 197
- - megacariocitos, 189
- función, 188
- granulómero, 189
- hialómero, 189
- microfotografía electrónica, 190
- morfología, 188
- valores sanguíneos normales, 179

Trombocitosis, 189
Trombomodulina, 200
Trombopoyesis, 197
Trombopoyetina, 194
Trombosis, 215
Trombospondina
- tejido óseo, 108
- trombocitos, 189

Trompa
- auditiva, 487
- de Eustaquio, 487
- uterina, 432

Troncos linfáticos, 217
Troneras de las vainas tendinosas, 258
Tropomiosina, 57
- eritrocitos, 181

Troponina C, 132
Troponina I, 132
Troponina T, 132
TSH (hormona tiroestimulante, tirotrofina), 347, 352
- células epiteliales foliculares, 366
- función, liberación y regulación, 360

Tubo digestivo
- células endocrinas, 366, 373

- - abiertas, 375
- - cerradas, 375
- células productoras de gastrina (= células G), 375
- hormonas, 373
- neuronas, 375

Tubo neural, 141
Túbulo(s)
- de conexión, 394
- distal, 393
- - diferencias histológicas, 397
- - porción recta, 386
- intermedio, 391
- - diferencias histológicas, 397
- - uniones celulares, 392
- proximal, 391
- - diferencias histológicas, 397
- - porción recta, 386
- - ultraestructura funcional, 393
- - uniones celulares, 391
- reuniens, 394
- seminíferos, 407, 413
- - seminíferos, estructura y función, 406
- T
- - célula muscular cardíaca, 135
- - célula muscular esquelética, 129, 130

Túbulo(s) renale(s), 386, 391
- distal, 393
- - diferencias histológicas, 397
- - epitelio, 393
- - función, 393
- intermedio, 391
- - diferencias histológicas, 397
- - epitelio, 392
- - función, 393
- - uniones celulares, 392
- microfotografía electrónica, 392
- proximal, 391
- - epitelio, 391
- - función, 391
- - ultraestructura funcional, 393
- - uniones celulares, 391

Tubuloalvéolos de las glándulas mamarias, 459
Tumores hipofisarios, 359
Tumores ováricos, 433
Tumores parotídeos, 307
Túnel
- externo, órgano de Corti, 492
- interno, órgano de Corti, 493

Túnica
- albugínea del pene, 421
- - del ovario, 424
- - del testículo, 406
- vaginal del testículo, 406

Túnica íntima
- arterias, 202
- - elásticas, 203
- - musculares, 206
- arteriolas, 208
- vasos sanguíneos, 199

Túnica media
- arterias, 202
- - elásticas, 203
- - musculares, 206
- arteriolas, 208
- vasos sanguíneos, 199
- venas, 212

Túnica vascular del ojo (úvea), 497, 501

U

Úlcera gástrica, 315
Ultrafiltrado, corpúsculo renal, 391
UMB (unidad multicelular básica), 120
Unami (sabor), 518
Unidad de conductillo terminal, 457
Unidad multicelular básica (UMB), 120
Unidad(es) motora(s), 171
- músculo esquelético, 134

Unión(es)
- de anclaje, véase *contactos de adhesión*
- célula-matriz, 26
- de hendidura (nexo), 15, 26, 30, 31
- hormona-receptor/complejo hormona-receptor, 350
- de las hormonas, 351
- miotendinosa, 257
- - integrinas, 258
- neuromuscular, véase *placa motora terminal*

Uña, 482
Uréter, 383, 399
- divertículos, 399
- duplicaciones/malformaciones, 399
- epitelio de transición, 399
- mucosa/muscular, 399
- válvulas, 399

Uretra, 401
- cuerpo esponjoso, 402
- estenosis, 402
- glándulas tubulares de tipo mucoso, 401
- malformaciones, 402
- masculina, 423
- mucosa, 401
- válvulas, 402

Uretritis, 402
Uroplaquina, 80
Urotelio, véase epitelio de transición
Útero, 434
Utrículo, 491
Uveítis, 501

V

Vaina(s)
- axónicas, 157
- dérmica de tejido conjuntivo (vaina folicular), 480
- de las fibras nerviosas, desarrollo, 158
- linfocítica periarterial (PALS), 238, 239, 240
- de mielina, 144, 158
- - células neuróglicas de cubierta, 160
- - células de Schwann, 153
- - estructura laminar, 161
- - oligodendrocíticas, 153
- - oligodendrocitos, 153
- - valor G, 158, 159
- de Neumann, 298
- neuróglica
- - prolongaciones neuronales, 157
- - SNC, 160
- - SNP, 157
- perineural, 164
- - anestésicos locales, barrera, 164
- radicular
- - bulbo piloso, 480
- - epitelial (vaina radicular de Hertwig), 300
- - externa, 480
- - de Hertwig (vaina radicular epitelial), 300
- - interna, 480, 482
- tendinosas, 258

Valores sanguíenos normales, 179
Válvula(s)
- atrioventriculares, 219
- cardíacas, 219
- - características, 220
- de Kerckring
- - íleon, 326
- - intestino delgado, 320
- pulmonar abierta, 220
- semilunares, 219
- uréter, 399
- uretra, 401
- vasos linfáticos, 217
- venas, 212
- venosas, 215

Várices, 216
Varicosidades, 172
Vasa
- privata/publica, 283

Vasculogénesis, 217
Vasopresina, véase *ADH*
Vasos
- colectores, 217
- de Havers, 114
- linfáticos, 199, 217, 289
- - bazo, 242
- - de calibre mayor, 218
- - espacio portal, 337
- - piel, 475
- - pulmón, 283
- - válvulas, 217
- porta
- - hipófisis, 354
- - insuloacinosos, 381
- privados/públicos, 283
- quilíferos, 321
- rectos (riñón), 386
- de las vellosidades del intestino delgado, 321

VCAM (moléculas de adhesión celular vascular), 27
- vénulas de endotelio alto, 244

VEGF (factor de crecimiento del endotelio vascular), 217
Vejiga, 401
- glándulas tubulares de tipo mucoso, 401
- mucosa, 401
- muscular, 401

Vello, 478
Vellosidades
- de anclaje, 447
- aracnoideas, 177
- coriónicas, 447
- duodeno, 324
- intestino delgado, 320, 326
- - epitelio de revestimiento superficial, 321
- - glucocáliz, 322
- - microvellosidades, 321
- placenta, 447, 450
- Velo del paladar, 292

Vena(s), 212
- arcuatas (riñón), 386
- bazo, 237
- características, 200
- cava inferior, 213
- centrolobulillar, 333, 336
- con una pared muy muscular, 213, 215
- estructura de la pared, 212
- interlobulares (riñón), 386
- interlobulillares (hígado), 332, 338
- musculares, 213, 214
- piel, 475
- de las piernas, 215
- porta, 333
- pulmonar, 215
- pulpar, 238
- reguladoras, 215
- - médula suprarrenal, 372
- renal, 384
- sistema de baja presión, 213
- trabeculares, 237
- túnica adventicia, 213
- túnica íntima, 213
- túnica media, 213
- umbilical, 447, 455

Venenos biológicos, 171
Venenos microtubulares, 56
Ventana oval, 487
Ventrículo laríngeo (ventrículo de Morgagni), 267
Ventrículo de Morgagni (ventrículo laríngeo), 267, 268
Vénulas, 199, 212
- características, 200
- de endotelio alto, 213
- - ganglio linfático, 243
- musculares, 213
- poscapilares, 208, 212
Verde Jano, 49
Versicano, 99
- lámina basal, 72
Vértebras, 261
Vesícula(s)
- alantoidea, 455
- biliar, 332, 341
- - adventicia, 343
- - células principales, 343
- - epitelio de revestimiento superficial, 343
- - glándulas tubuloalveolares simples, 343
- - mucosa, 342
- - muscular, 342
- - serosa, 343
- con cubierta, 43
- - clatrina, 25
- discoide, células de cubierta, 79, 80
- fusión con las membranas diana, 25
- limitadas por membrana, 25
- olfatoria, 520
- seminales, 417
- sinápticas, 167
Vestíbulo
- nasal, 263
- vaginal, 440
Vía(s)
- aéreas
- - características histológicas, 268
- - inferiores, 267
- - superiores, 263
- - terminales, 283
- biliares, 341
- - epitelio, 342
- - intrahepáticas, 332
- - intralobulillares, 342
- espermática, 413
- respiratorias, 263
- - capa fibromusculocartilaginosa, 264
- - estructura de la pared, 263
- - inferiores, 263, 267
- - membrana vítrea, 74
- - mucosa, 264
- - superiores, 263
- de transmisión de señales, recepetor acoplado a proteína G, 351
- de transporte
- - paracelular, 212
- - transcelular, 211
- urinarias, 399
- - epitelio de transición, 399
- - estructura de la pared, 399
Videomicroscopio, 2
Villina, 57
Vimentina
- arterias elásticas, 203
- célula muscular lisa, 125
- células endoteliales, 209
- fibroblastos, 57
Vinculina, 30, 57
VIP (polipéptido intestinal vasoactivo), 307
Virocinas, 192
Virus, 3
Visceromotricidad, 534
Viscerorrecepción, 533
Visión cercana, 504
Visión de claridad-oscuridad, 509
Visión de los colores, 508
Visión lejana (acomodación para la visión lejana), 505

Y

Yeyuno, 326
- mucosa, 326
Yodopsina, 510
Yunque, 487

Z

Zona
- externa
- - anillo fibroso, 259
- - próstata, 418
- fasciculada, 369
- - glucocorticoides, 369
- glomerular, 369
- - aldosterona, 369
- - mineralocorticoides, 369
- H, 130
- hemorroidal, 330
- interna
- - anillo fibroso, 259
- - próstata, 418
- del manto periuretral, 418
- marginal
- - bazo, 240
- - ganglios linfáticos, 246
- de osificación, 117
- paracortical, 244
- pelúcida, 443
- - espermatozoide, 444
- - glucoproteínas, 444
- perifolicular, 240
- de transición distal/proximal, 330
- reticular, 371
Zonula, 27
- adhaerens, 15, 25, 27, 29
- occludens (unión estrecha o hermética), 15, 27, 29, 31

Welsch

Sobotta Histología

Con la colaboración de Thomas Deller



3.ª EDICIÓN

Esta tercera edición del libro de citología, histología y anatomía microscópica humanas de Welsch continúa con su objetivo primordial de promover la comprensión de la estructura y la función de las células, los tejidos y los órganos normales o sanos. El aprendizaje sólido de estas ciencias básicas, junto con el de la anatomía, la fisiología y la bioquímica, incluida la biología molecular, permite que el médico, aun después de haber terminado sus estudios, ordene y entienda el nuevo conocimiento y el porqué de los cambios en los enfoques terapéuticos.
La concepción pedagógica moderna de esta obra integra los aspectos histológicos con sus fundamentos moleculares y su correlación clínica, y tiene como elementos sobresalientes:

- La presentación didáctica de los contenidos, con cuadros sobre las características histológicas diferenciales importantes.
- Más de 800 figuras en color, que convierten el texto en un valioso atlas con microfotografías ópticas y electrónicas de excepcional calidad.
- Los dibujos esquemáticos precisos, totalmente reelaborados, que muestran las relaciones entre morfología y función, y hacen clara la esencia de una estructura.
- Los recuadros destacados en color con observaciones, notas y la correlación clínica que contribuyen al aprendizaje y la integración del conocimiento.

Una obra valiosa y reconocida que describe la histología en forma exhaustiva, pero ágil y comprensible, y facilita su correlación con los procesos celulares y moleculares, y con la medicina clínica.

Publicado originalmente como
Welsch
Lehrbuch Histologie
Unter Mitarbeit von Thomas Deller
Esta traducción se publica bajo contrato con Elsevier

ELSEVIER

EDITORIAL MEDICA panamericana